Распространенность кариеса зубов и воспалительных заболеваний пародонта в нашей стране достигает

95 – 100 %

Факторы риска развития кариеса



Кариес зубов

- **Кариесогенные бактерии**
- **Биоплёнка зуба**
- **Бактерии-антагонисты**

Резистентность эмали
(Ca, P, F, Sr, Zn > Se, Cd, Pb, Mg)

Streptococcus mutans
Streptococcus sanguis
Actinomyces spp.
Lactobacillus spp.*

Veillonella parvula
Veillonella alcalescence
Neisseria spp.*

Содержание фторида в питьевой воде в различных территориях Российской

- Низкое содержание фторида в воде (менее 0,5 ммоль/л)
- Субоптимальное содержание фторида в воде (0,5-1 ммоль/л)
- Высокое содержание фторида в воде (более 1 ммоль/л)
- Наличие водоисточников с высоким и низким содержанием фторида

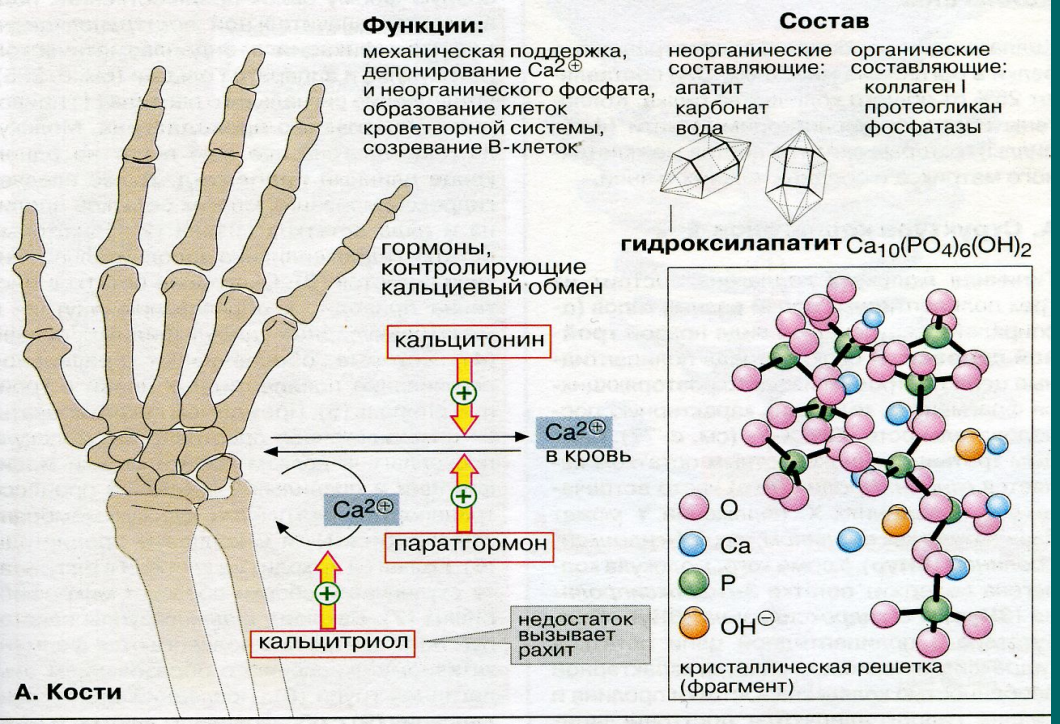

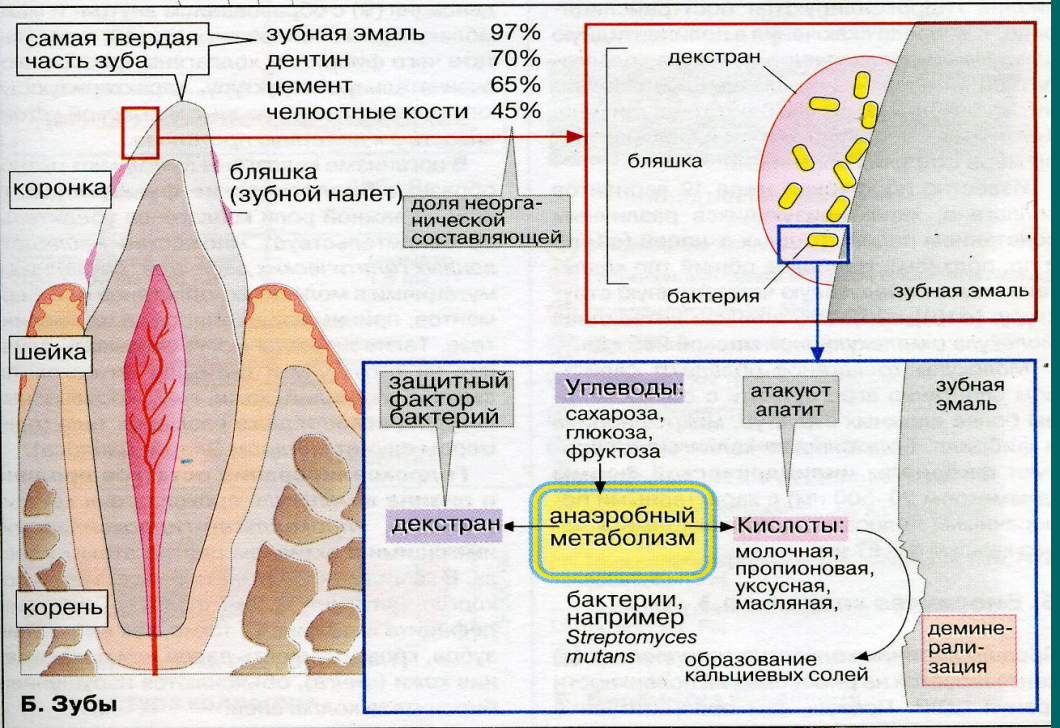

КАРИЕСОГЕННЫЕ ВИДЫ:

1. **Streptococcus mutans, Streptococcus sanguis**
2. **Actinomyces odontolyticus, Actinomyces spp.**
3. **Lactobacillus spp.**

ВИДЫ-АНТАГОНИСТЫ:

1. **Veillonella alcalescence**
2. **Veillonella parvula**
3. **Neisseria spp.**

ГЛИКАНЫ – резервные полисахариды биоплёнки, которые используются кариесогенными бактериями в ночное время

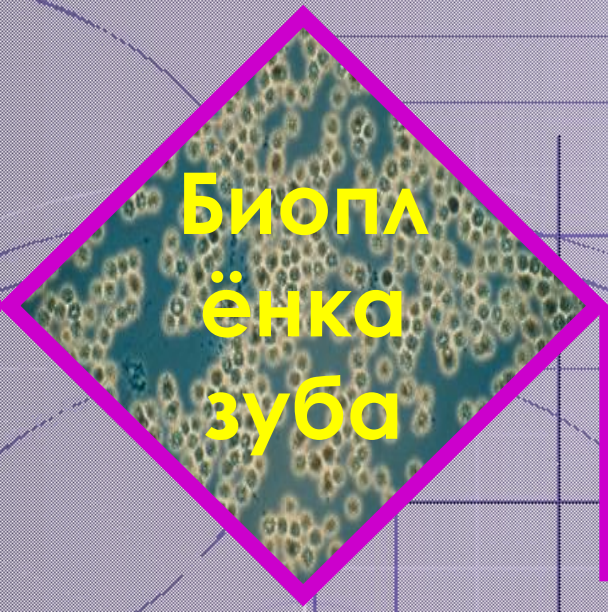

Накопление углеводов

Резистентность эмали

Респираторный взрыв с активным выделением органических кислот

Дефицит фосфатов в результате их утилизации бактериями в процессе гликолиза

Морфология стрептококков

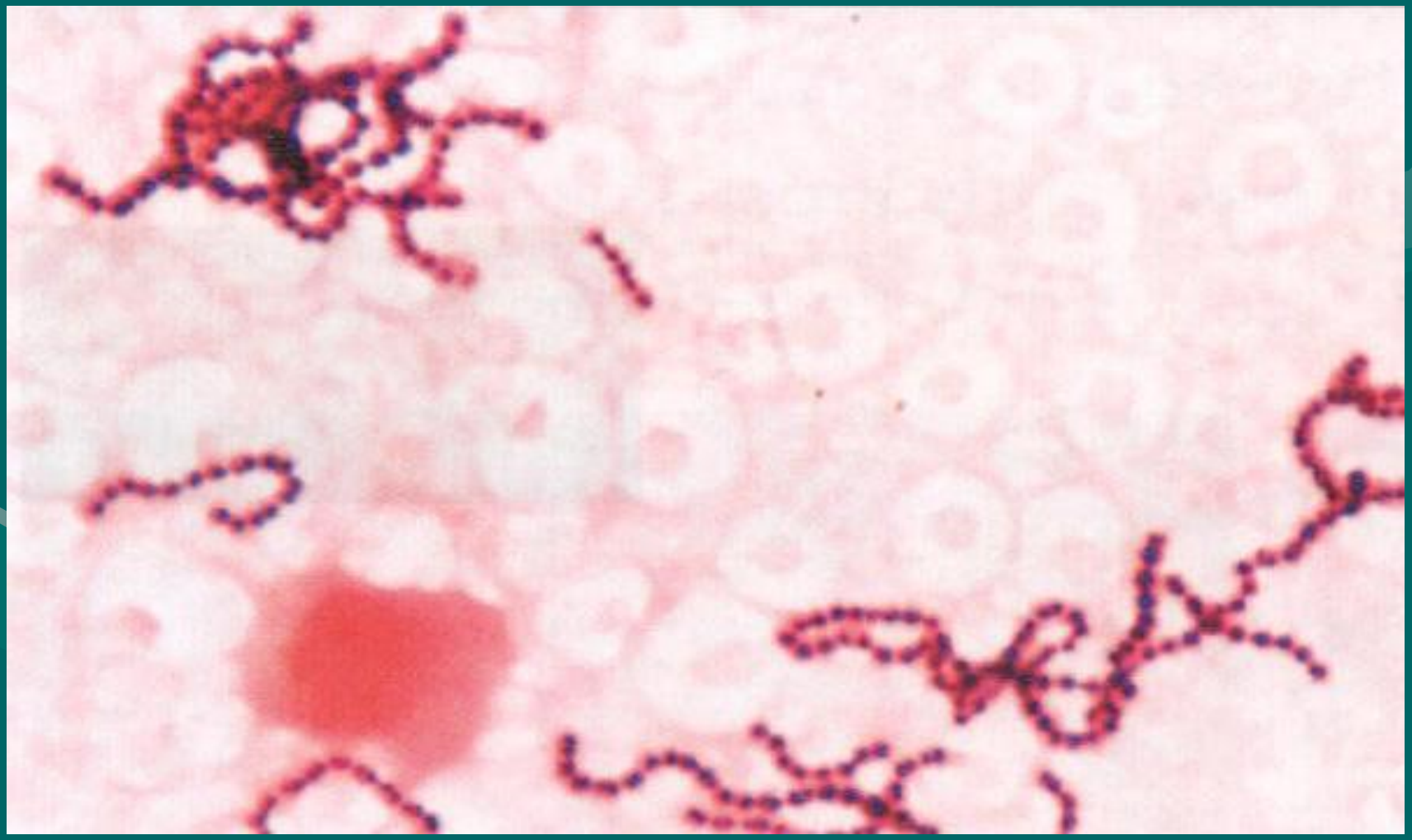

Электронная микроскопия стрептококков

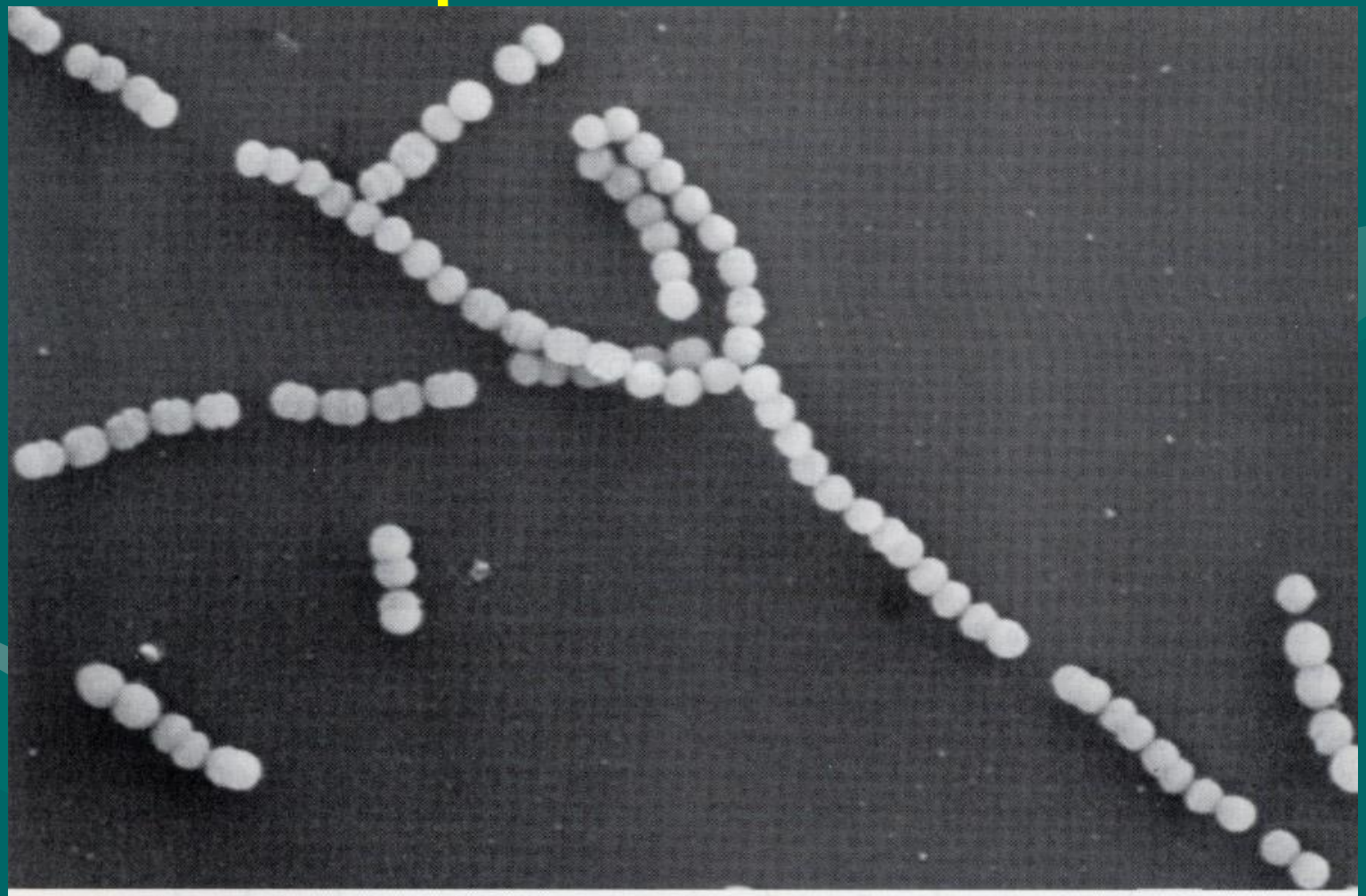

Scanning electron micrograph of a chain of streptococci.

Стрептококки при росте в сахарном бульоне с кровью

Гемолиз на кровяном агаре

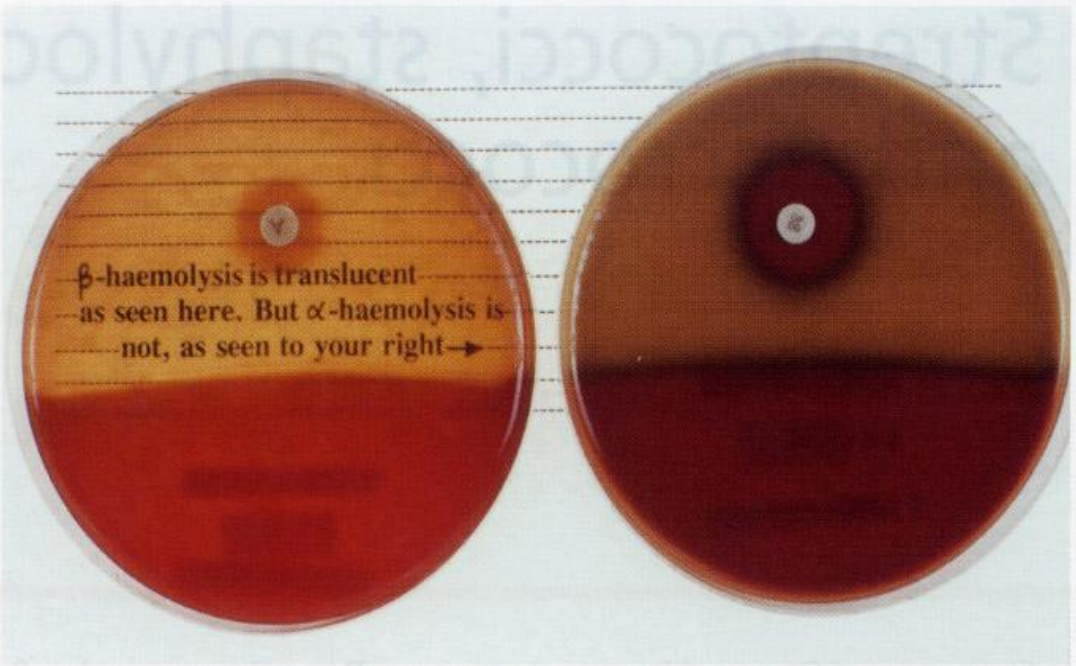

Fig. 11.1 Alpha- and beta-haemolysis: β-haemolytic colonies (e.g. *Streptococcus pyogenes*) produce complete translucence of blood agar, whereas α-haemolytic colonies (e.g. *Streptococcus pneumoniae*) do not. Note also the sensitivity of *S. pneumoniae* to a disc impregnated with optochin.

Бета-гемолитические колонии S.milleri на кровяном агаре

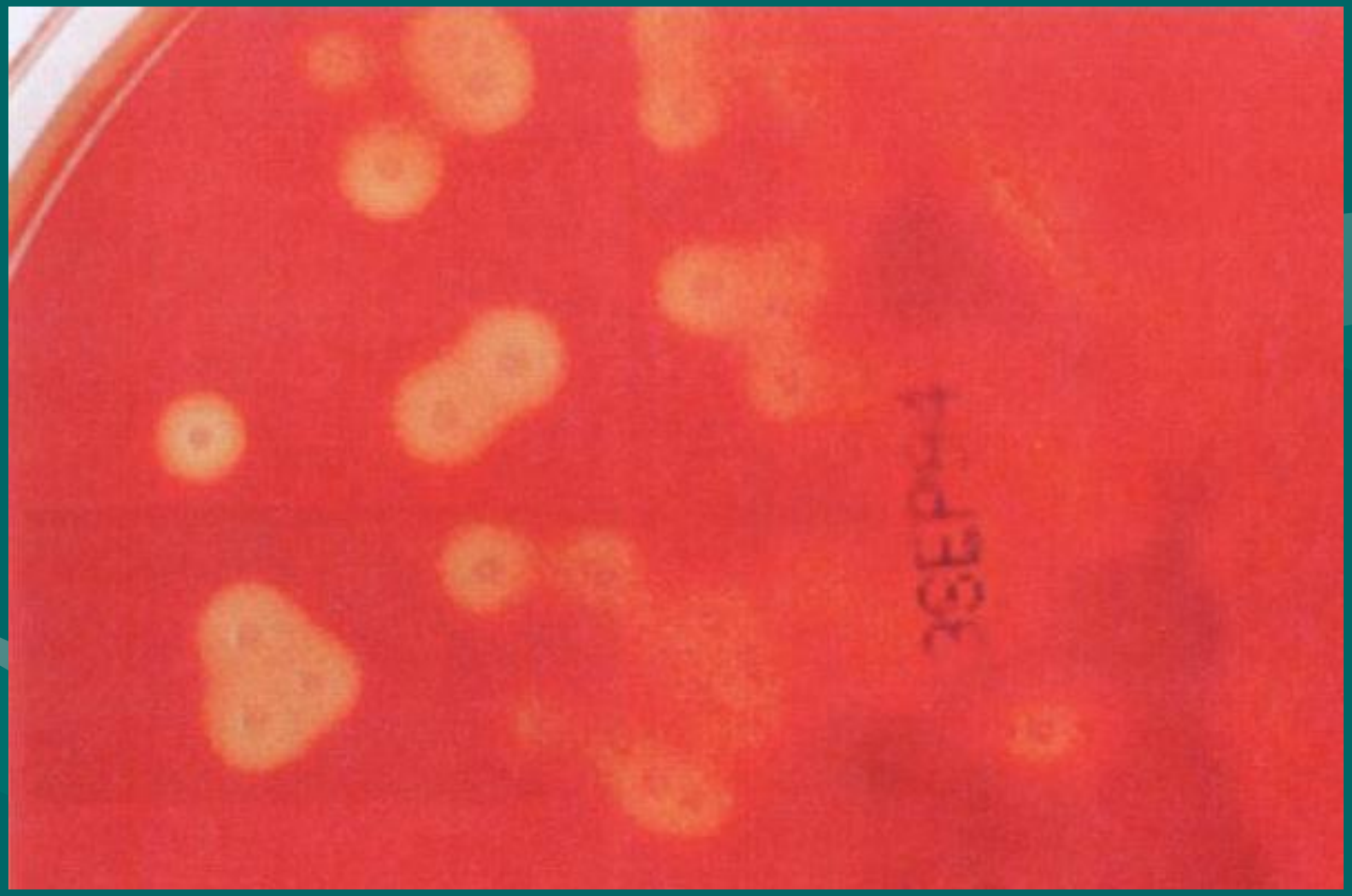

Актиномицеты

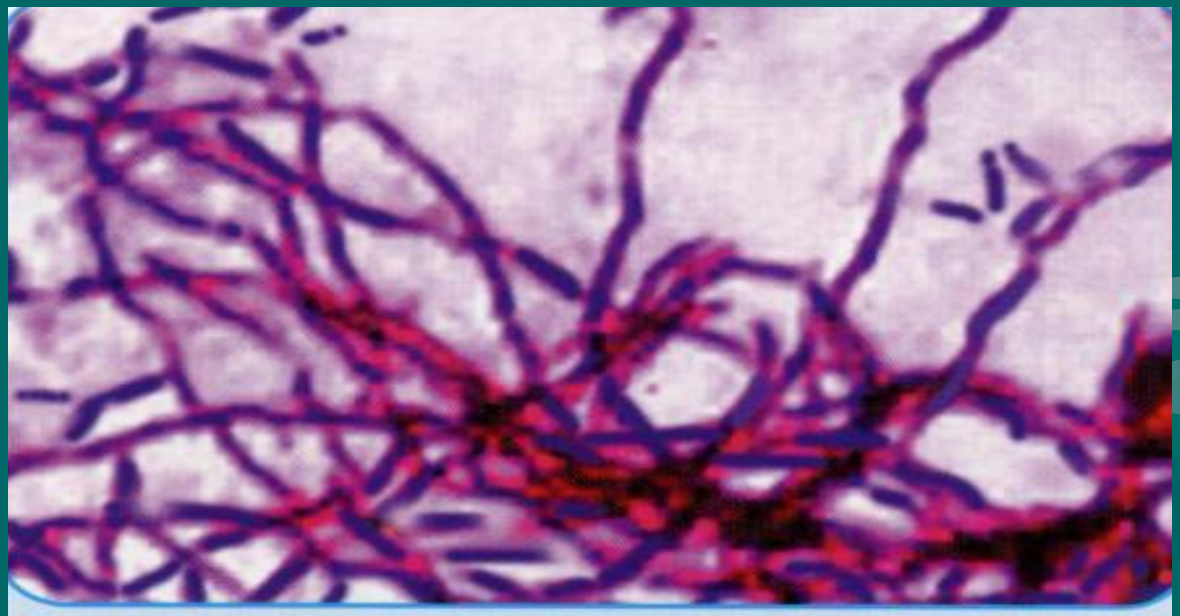

Рис. 3.96. Мазок из чистой культуры A. bovis. Окраска по Граму.

Актиномицеты при делении путем фрагментации могут образовывать тонкие прямые, слегка изогнутые палочки (0,2–1,0 x 2,0–5,0 мкм), часто с утолщениями на концах, располагаясь одиночно, парами, в виде букв «V», «Y» или скоплений, напоминающих палисадник. Неподвижны. Грамположительны, некислотоустойчивы или

Рост чистой культуры Actinomyces israeli на кровяном агаре.

3.1 Molar tooth-shaped colonies of *Actinomyces isr*

Микробиологические аспекты этиологии и диагностики воспалительных заболеваний пародонта

Зубо-десневой желобок

Грам-отрицательные бактерии – пародонтопатогены
1 порядка**:**

- 1. Actinobacillus actinomycetemcomitans
- 2. Bacteroides forsithus
- 3. Porphyromonas gingivalis
- 4. Prevotella intermedia
- 5. Treponema denticola

Грам-отрицательные бактерии – пародонтопатогены
2 порядка**:**

- 1. Eikenella corrodens
- 2. Fusobacterium spp.
- 3. Wolinella recta

Грам-положительные бактерии – пародонтопатогены
2 порядка:

- 1. Peptostreptococcus micros
- 2. Actinomyces spp.
- 3. Streptococcus intermedius

Prevotella в мазке

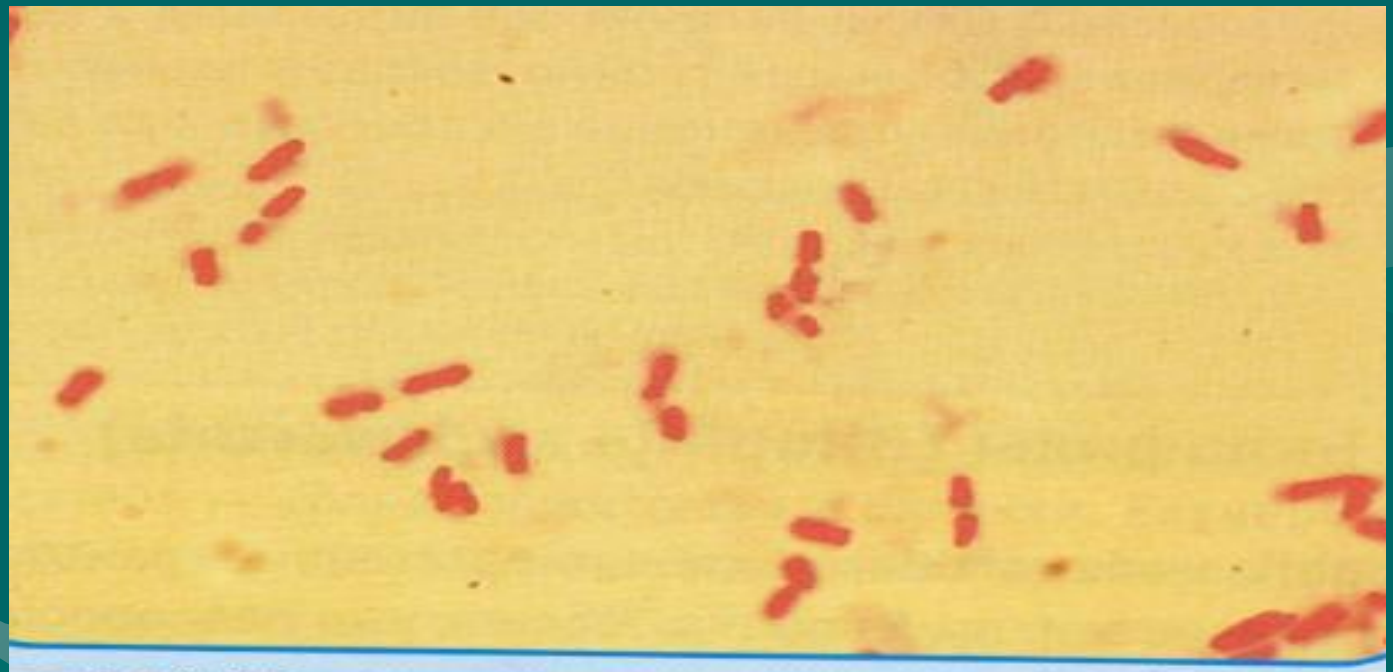

ис. 3.73. Мазок из чистой культуры P. bivia. Окраск
Граму.

Мазок из чистой культуры бактероидов



Рис. 3.70. Мазок из чистой культуры B. fragilis. Окраска по Граму. Бактероиды — палочковидные грамотрицательные плеоморфные бактерии, значительно варьирующие по размерам. Большинство бактерий неподвижны. Облигатные, неспорообразующие (неклостридиальные) анаэробы. B. fragilis аэротолерантен. Могут образовывать капсулы. Природно устойчивы к аминогликозидам (гентамицину, канамицину, стрептомицину). Чувствительны к метронидазолу (трихополу)

Превотеллы на кровяном агаре

Фузобактерии (окраска по Граму)



Рис. 3.71. Мазок из чистой культуры F. nucleat
Окраска по Граму.
Фузобактерии — грамотрицательные пл
морфные бактерии. Имеют форму тонких ве
тенообразных палочек или полиморфных па
чек различной длины (до 15 мкм) с закруглен
ми или заостренными концами. Неподвиж
Облигатные неспорообразующие анаэробы

Препарат из чистой культуры Fusobacteriun nucleatum

8.1 Photomicrograph of fusobacteria showing
cteristic cigar-shaped cells with pointed ends.

Фузобактерии на кровяном агаре

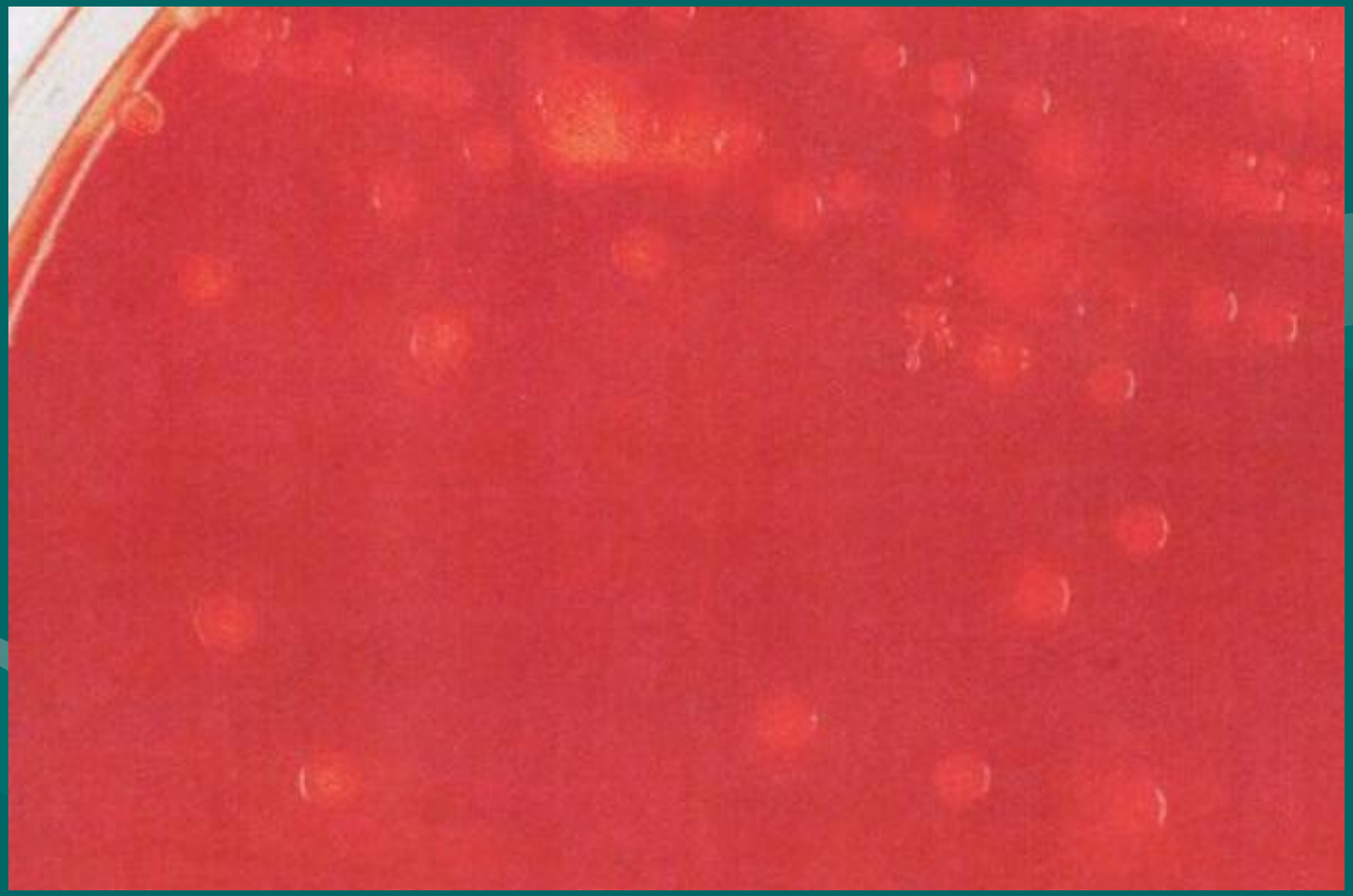

Фузобактерии на селективной среде

Фузобактерии и трепонемы в пародонтальном кармане

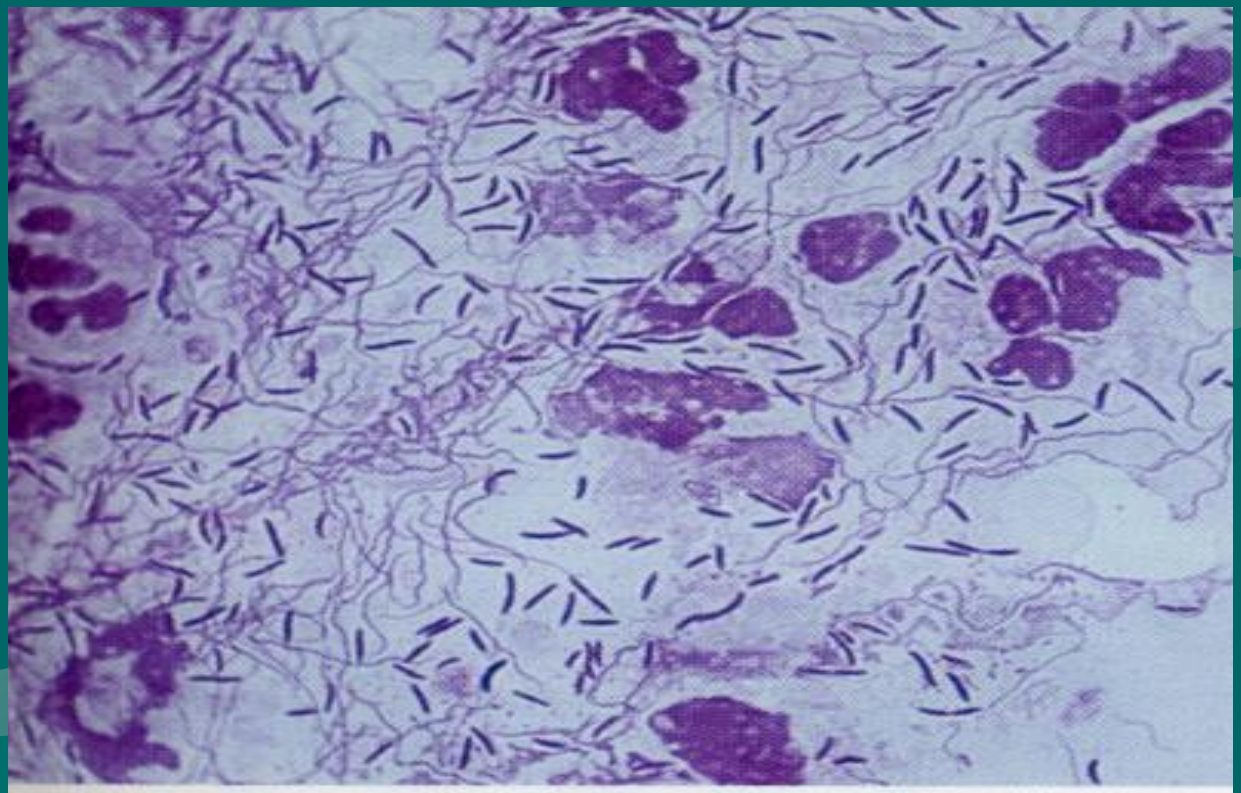

2 A Gram-stained smear obtained from deep gingi
of a patient with acute ulcerative gingivitis (see also
owing the fusospirochaetal complex.

Структуры периодонта

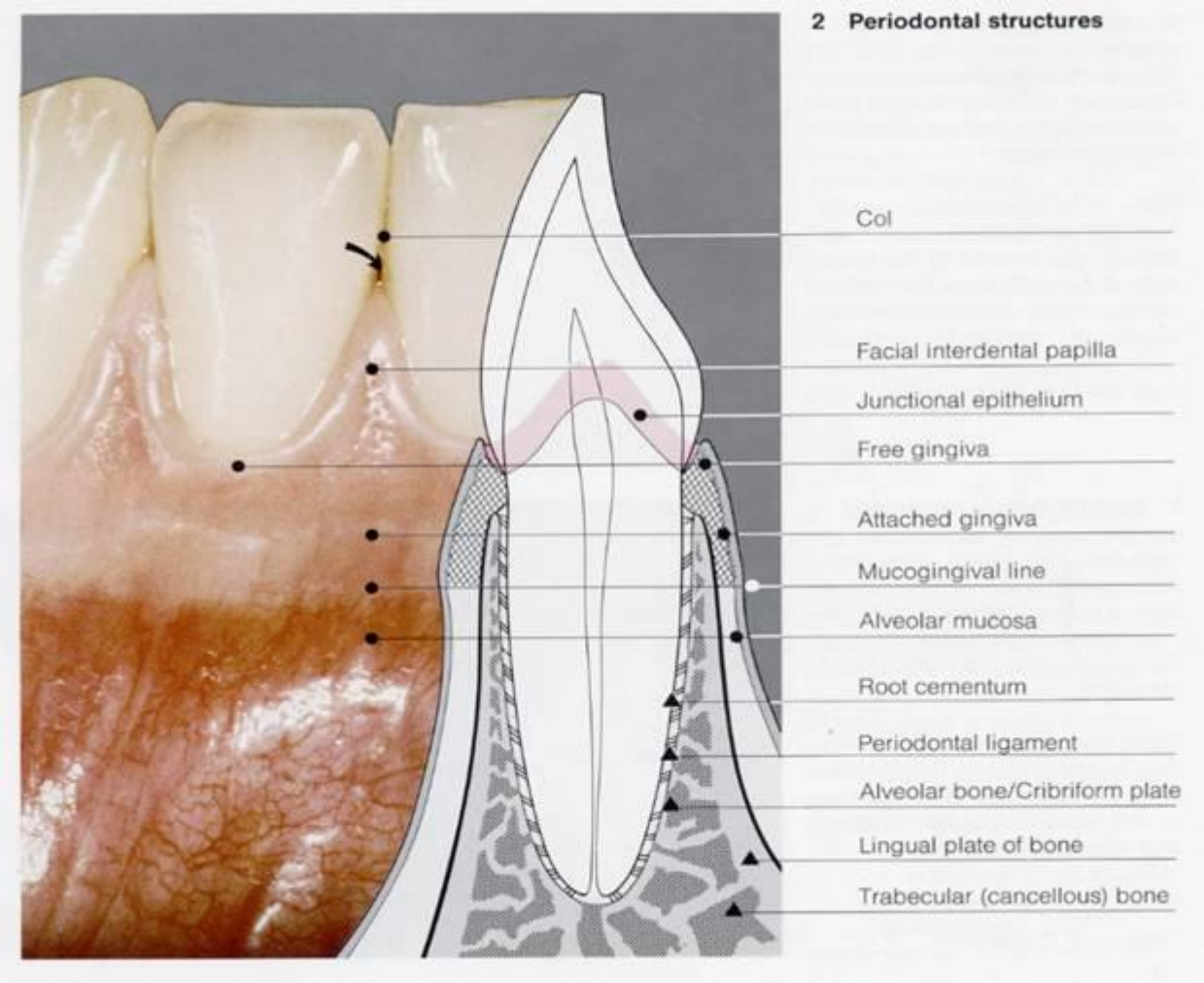

Благодарю за внимание

Факторы предрасполагающие к развитию заболеваний пародонта.

Экзогенные Эндогенные Наследственность

Экзогенные факторы.

- Неудовлетворительная гигиена полости рта
- Длительный стресс
- Хр.интоксикации
- Фармакологические препараты
- Алиментарный фактор
- Экология

Эндогенные факторы

- **Соматичскеие заболевания:**

а) Сердечно-сосудистые заболевания (ИБС, гипертоническая болезнь и т.п.)

б) Эндокринные заболевания (сахарные диабет, заболевания щитовидной железы и т.п.)

в) Заболевания крови (лейкоз, анемия)

г) Онкологические заболевания

- **Иммунологические нарушения**

- **Носительство пародонтопатогенных бактерий**

Наследственность

- Даун синдром
- Трисомия 21
- Папилон-Лефевре синдром

Патогенетические механизмы

- Бактериологическое повреждение
- Иммунологическое повреждение
- Другие механизмы повреждения тканей пародонта (нарушение гормонального обмена, нарушение минерального обмена)

Повреждение тканей пародонта.

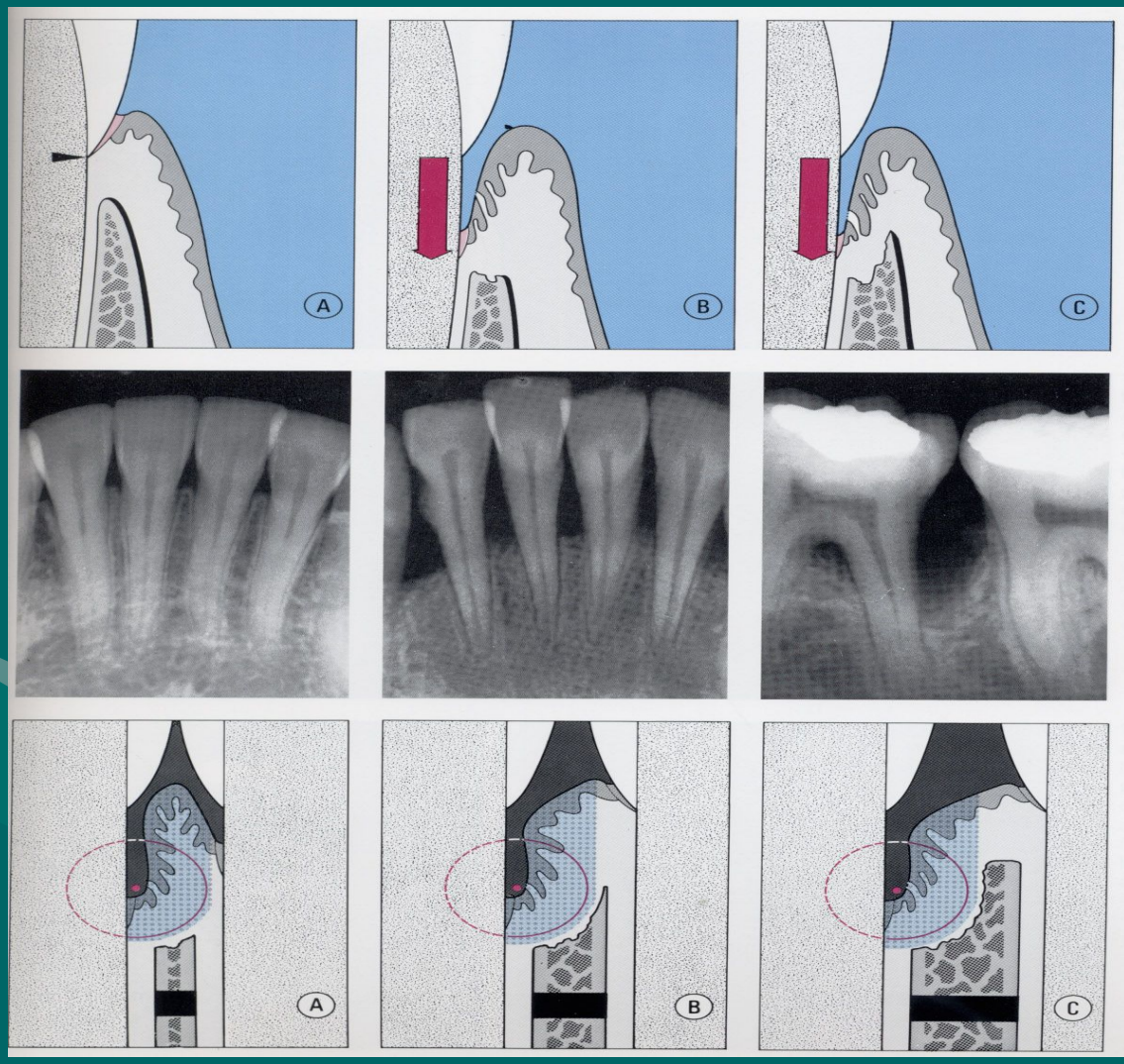

174 Types of pockets

A Normal sulcus
Apical termination of the JE is at the cementoenamel junction (arrow; *no* pocket).

B Suprabony pocket
Attachment loss; proliferating pocket epithelium. A remnant of junctional epithelium (pink) persists at the base of the pocket.

C Infrabony pocket
Extends beyond the alveolar crest.

175 No attachment loss, normal alveolar septa (left)
Lamina dura remains intact.

Horizontal bone loss (middle)
Up to 50% loss of interdental septal bone.

Vertical bone loss, furcation involvement (right)
Severe bone loss distal to the first molar. The furcation of this tooth is also involved.

176 "Range" of destruction = Contour of bone resorption
The destructive process radiating from the plaque usually measures ca. 1.5–2.5 mm (red circles).

The expanse (width) of the interdental septa therefore determines for the most part the type (morphology) of bone loss.

A Narrow – Horizontal resorption
B Average – Horizontal resorption, incipient vertical destruction
C Wide – Vertical resorption, bony pocket

Бактериальные пародонтопатогены.

- *1 группа: пигментообразующие бактероиды:*
- *Bacteroides forsithus, Prevotella intermedia, Porphyromonas gingivalis;*
- *2 группа: прочие грам-отрицательные анаэробные бактерии:*
-
- *Actinobacillus actinomycetemcommitans, Fusobacterium spp., Eykenella corrodens, Treponema denticola, Wollinella recta;*
- *3 группа: грам-положительные анаэробные бактерии:*
- *Actinomyces naeslundii, A.israelii, A.viscosus, Peptostreptococcus micros, Streptococcus intermedius*

Fusobacterium necroforum, Prevotella intermedia

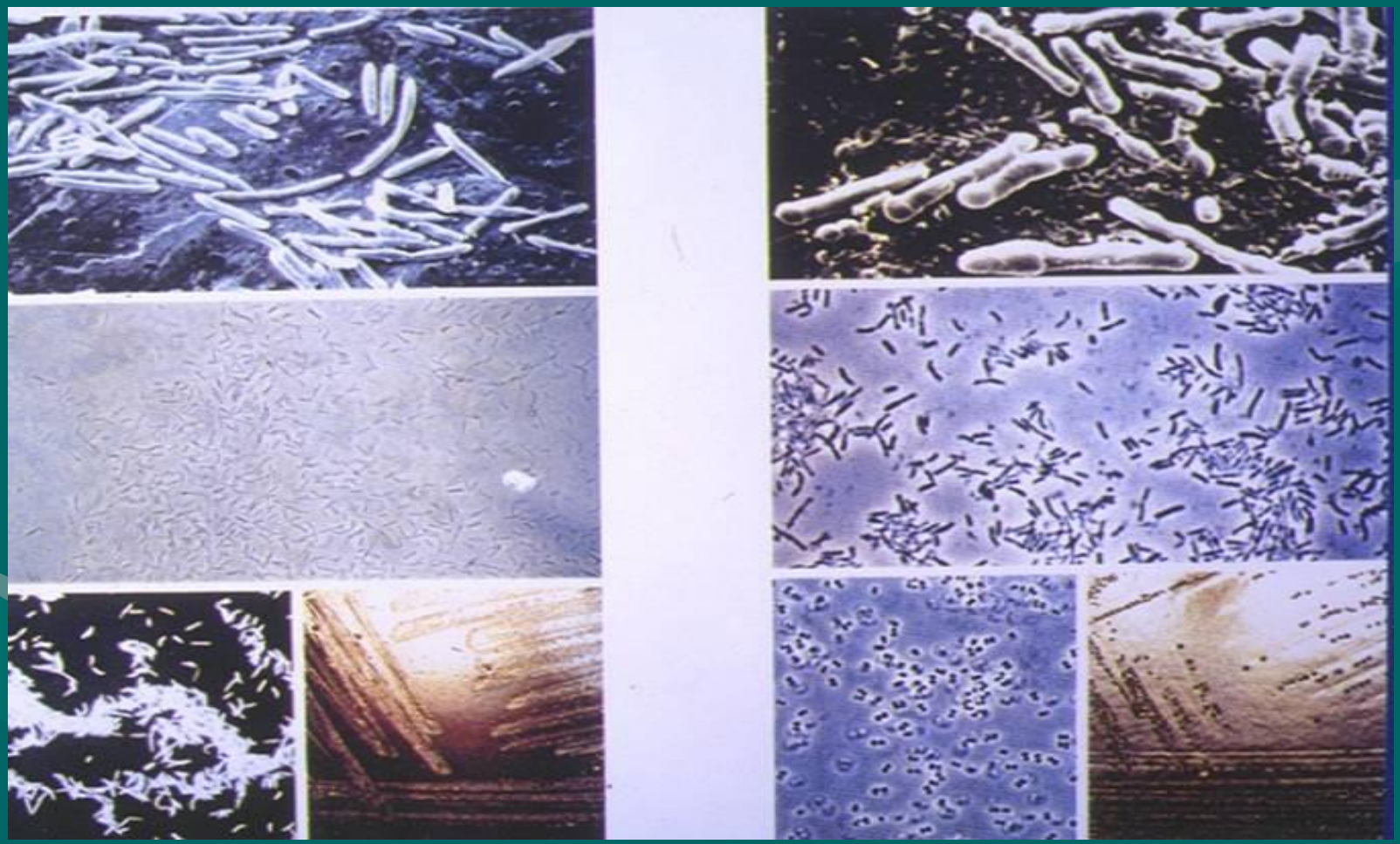

Бактериальное повреждение тканей при воспалительных заболеваниях пародонта

- Адгезины (пили, микрокапсула)
- Ферменты (гиалуронидаза, фосфолипаза, протеаза и др.)
- Токсины (эндотоксины клеточной стенки Гр-бактерий)