Контрольные микропрепараты и электроннограммы

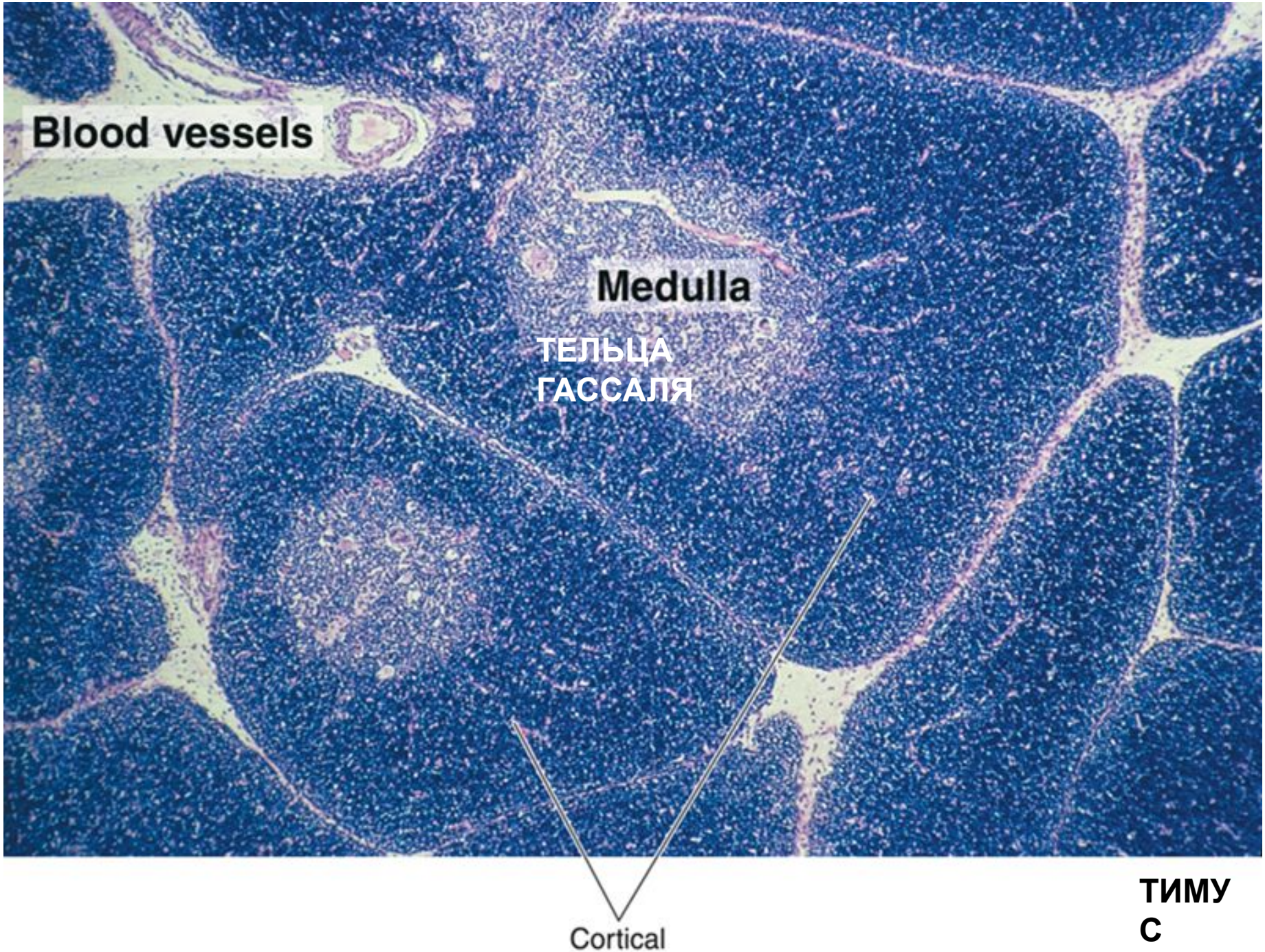

ТИМУ
С

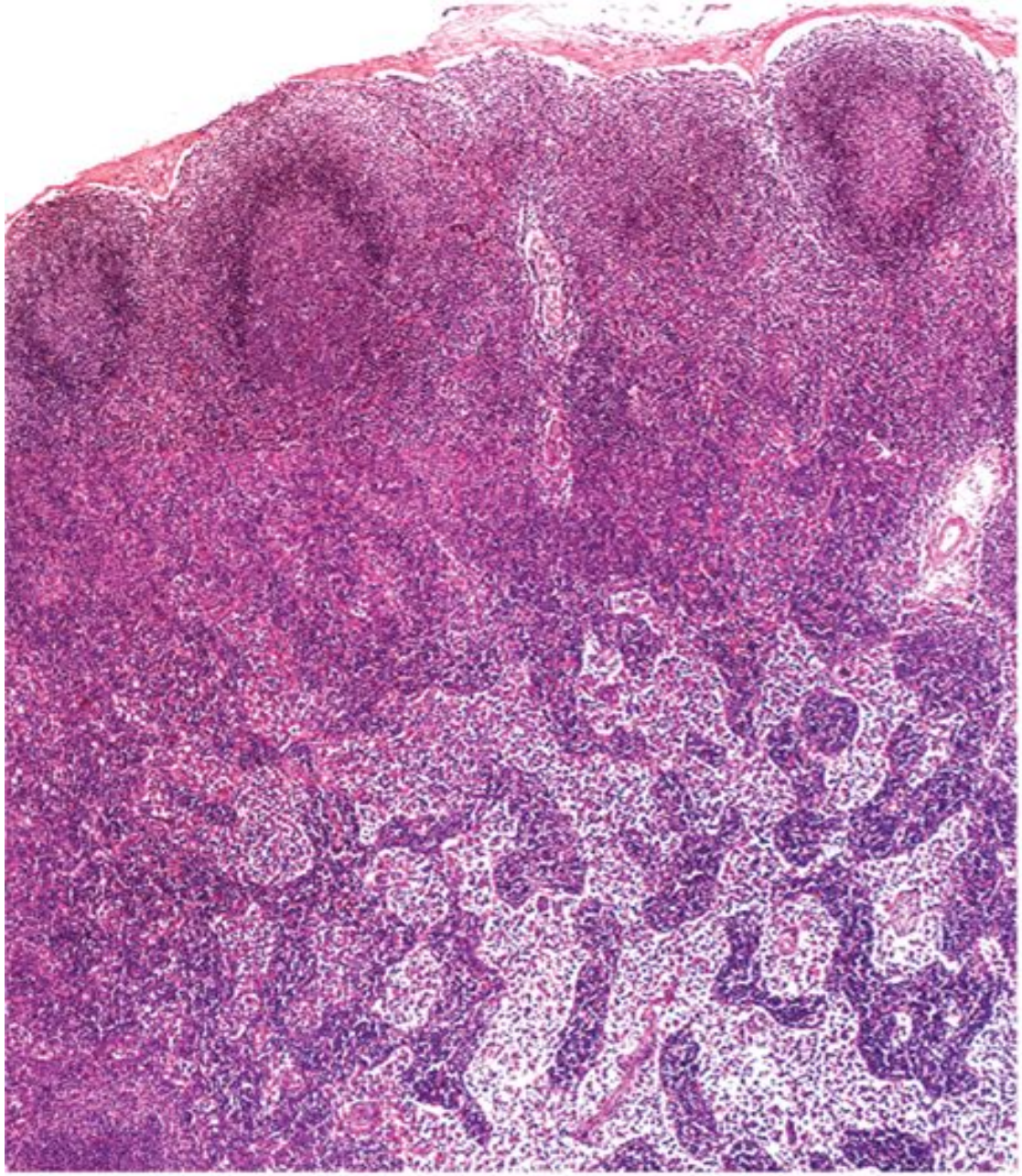

A

корковое вещество, состоящее из лимфатических фолликулов, которые представлены лимфоцитами на разных этапах активации и клетками ретикулярной стромы. Глубже коркового вещества лежит мозговое вещество, в состав которого входит ретикулярная строма и мозговые тяжи, состоящие из В-лимфоцитов на разных этапах активации и плазматических клеток. На границе коркового и мозгового вещества отметить наличие паракортикальной зоны.

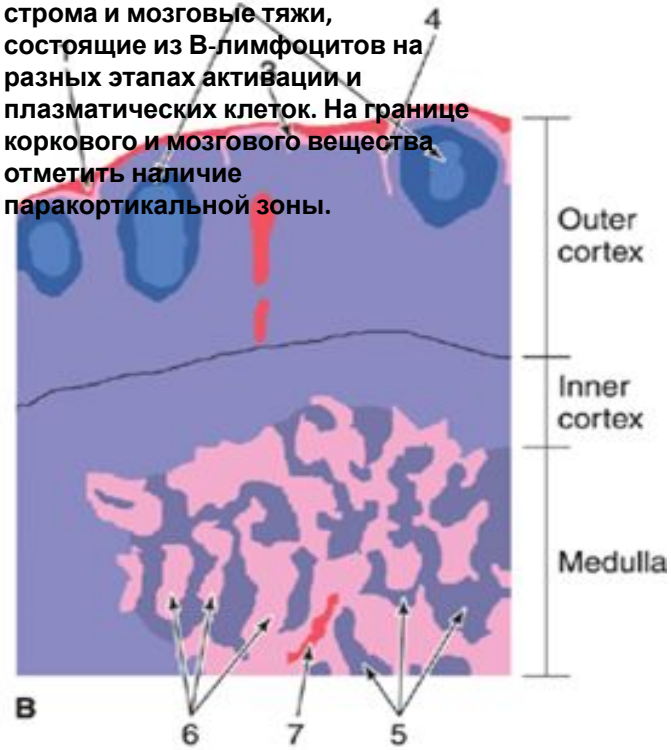

ЛИМФАТИЧЕСКИЙ УЗЕЛ

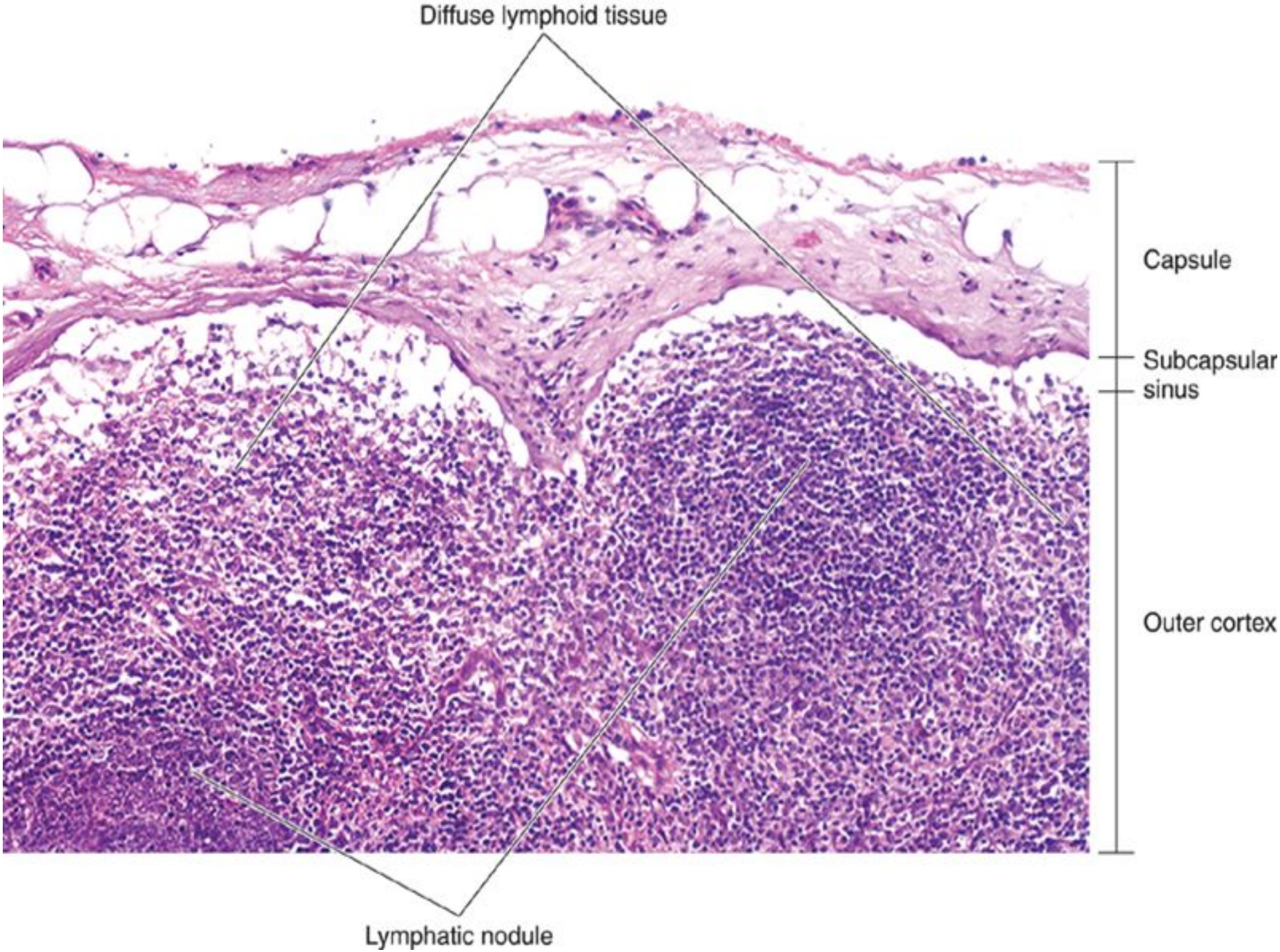
Diffuse lymphoid tissue
Capsule
Subcapsular sinus
Outer cortex
Lymphatic nodule

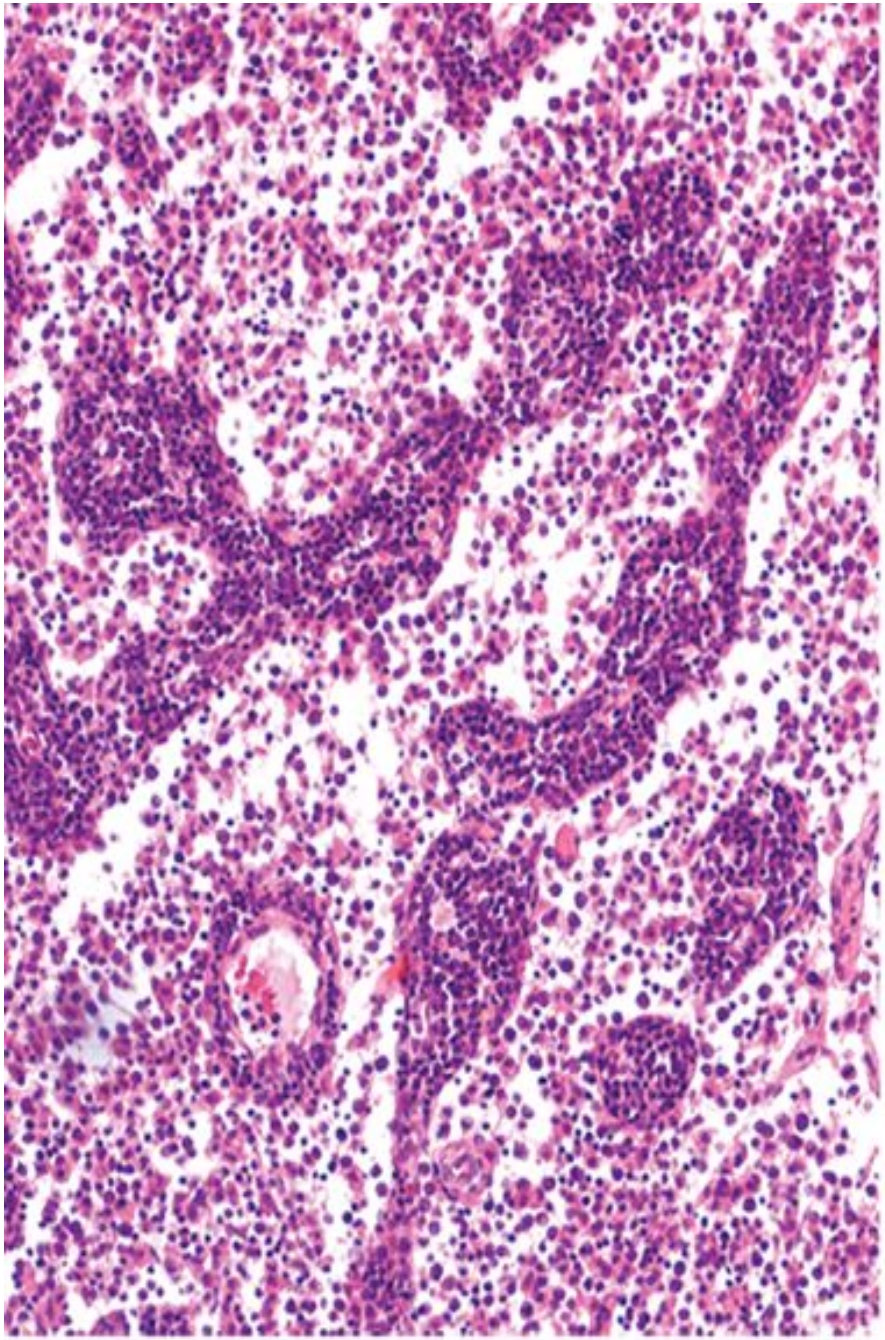

A

МОЗГОВОЕ ВВО ЛИМФ УЗЛА.
МОЗГ ТЯЖИ
(ПЛАЗМАТИЧЕСКИЕ КЛЕТКИ),
ТРАБЕКУЛЫ И МОЗГ ЛИМФ
СИНУСЫ(РЕТИКУЛЯРНЫЕ
КЛЕТКИ- БЕРЕГОВЫЕ И
БЛУЖДАЮЩИЕ МАКРОФАГИ)
1
2

B

БЕЛАЯ И КРАСНАЯ ПУЛЬПА СЕЛЕЗЕНКИ(?)

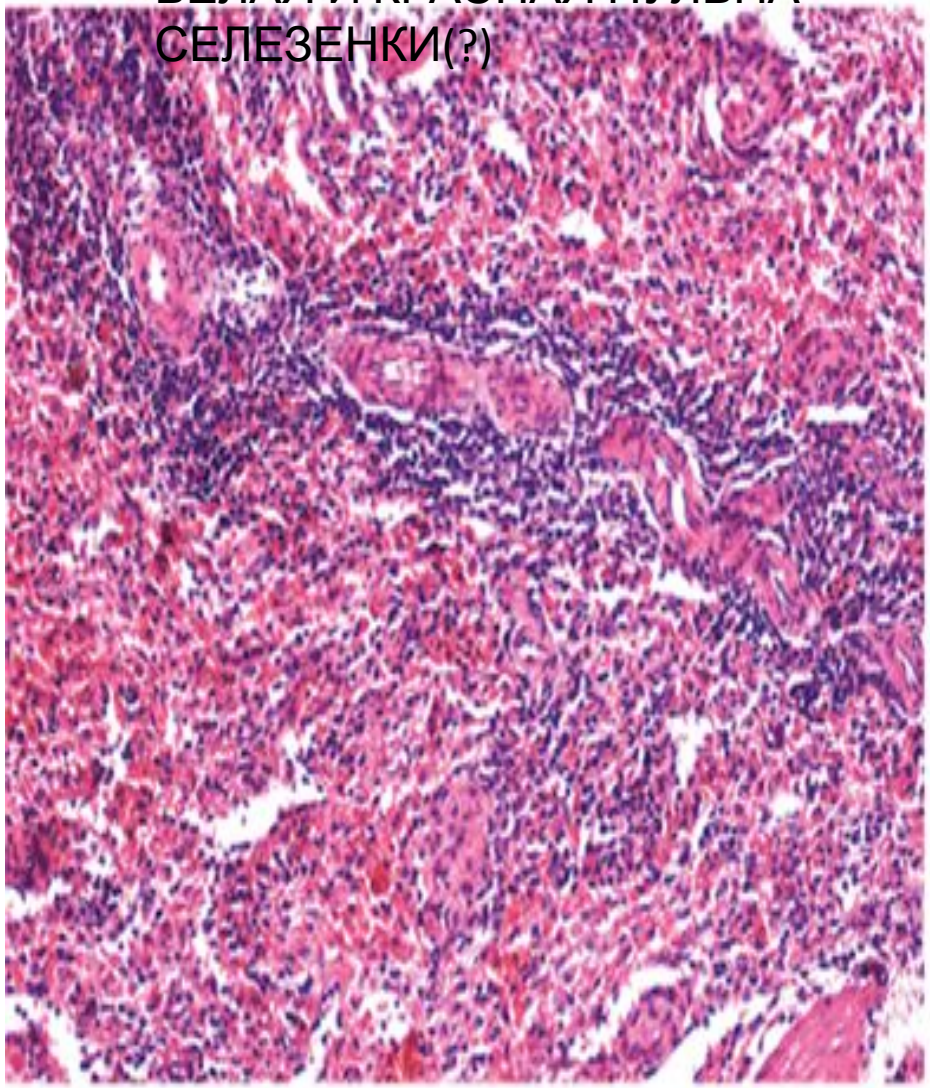

A

B

Селезенка БЕЛАЯ И КРАСНАЯ ПУЛЬПЫ

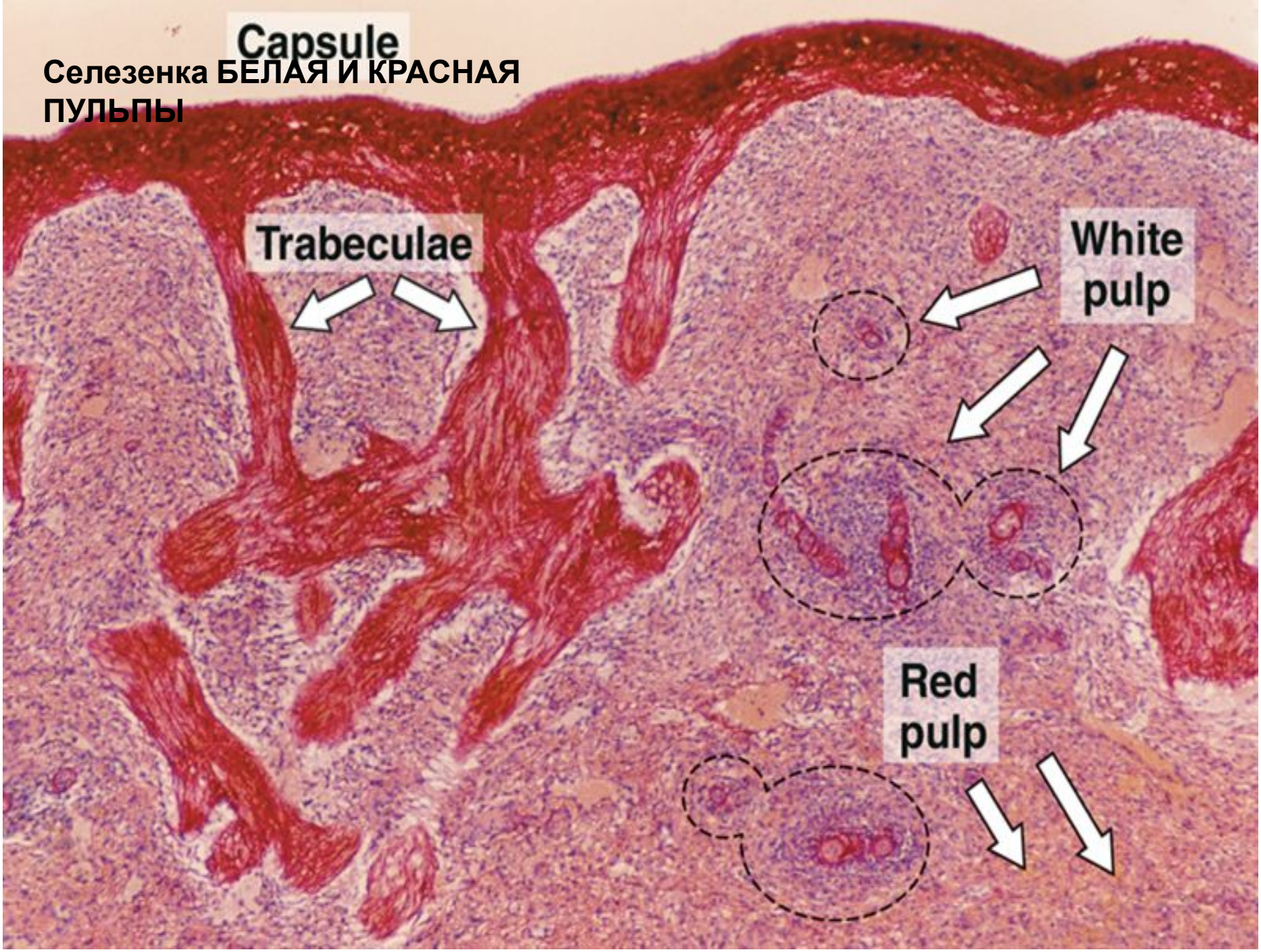

СЕЛЕЗЕНКА.БЕЛАЯ ПУЛЬПА. 1-ФОЛЛИКУЛЫ(ЛИМФ.УЗЕЛКИ)(ГЕРМИНАТИВНЫЙ ЦЕНТР С В-ИММУНОБЛАСТАМИ)
2-АРТЕРИЯ УЗЕЛКА(ЦЕНТР.А.)

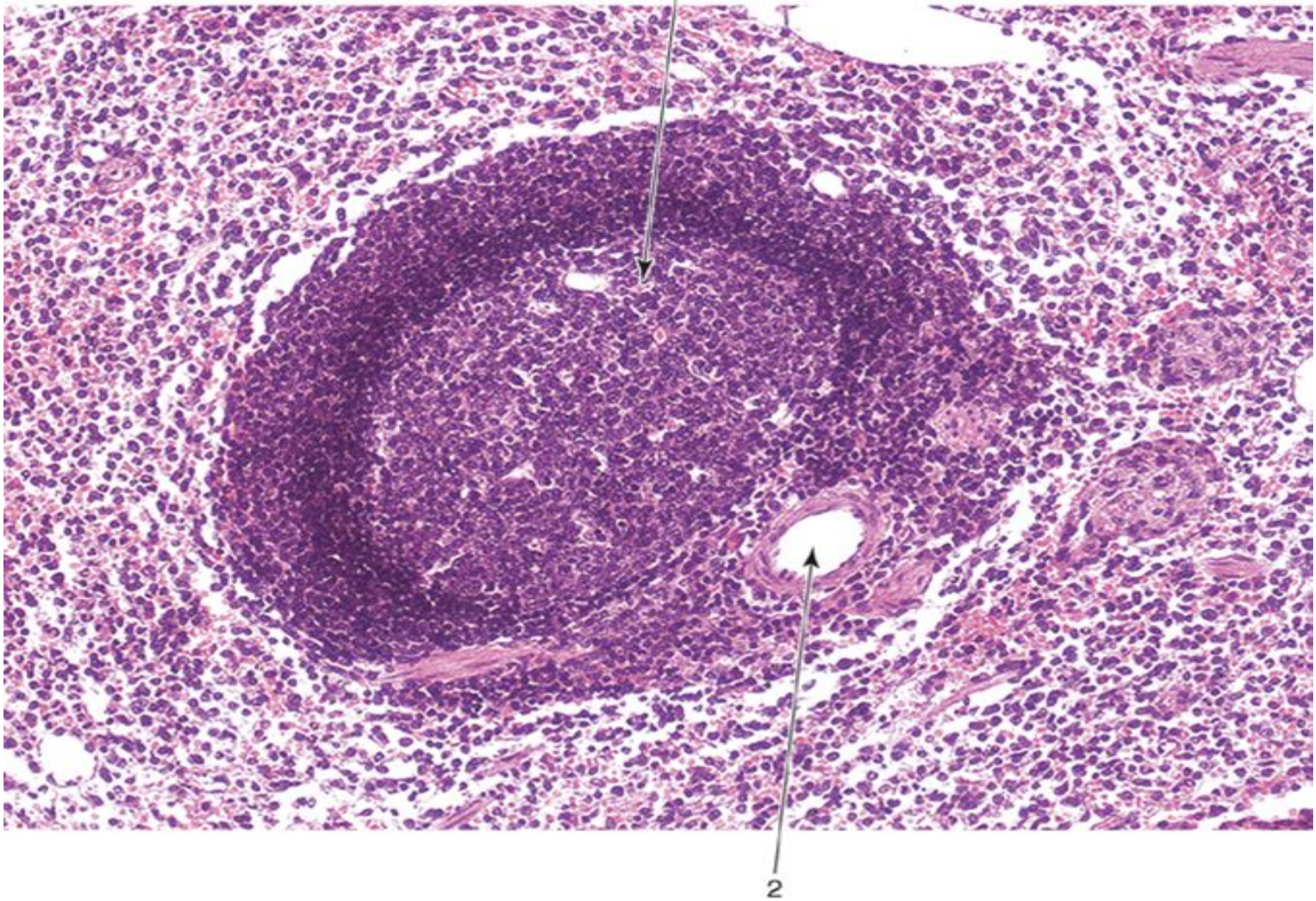

АДЕНОГИПОФИЗ. ХРОМОФОБНЫЕ И ХРОМОФИЛЬНЫЕ(АЦИДОФИЛЫ И БАЗОФИЛЫ) КЛЕТКИ

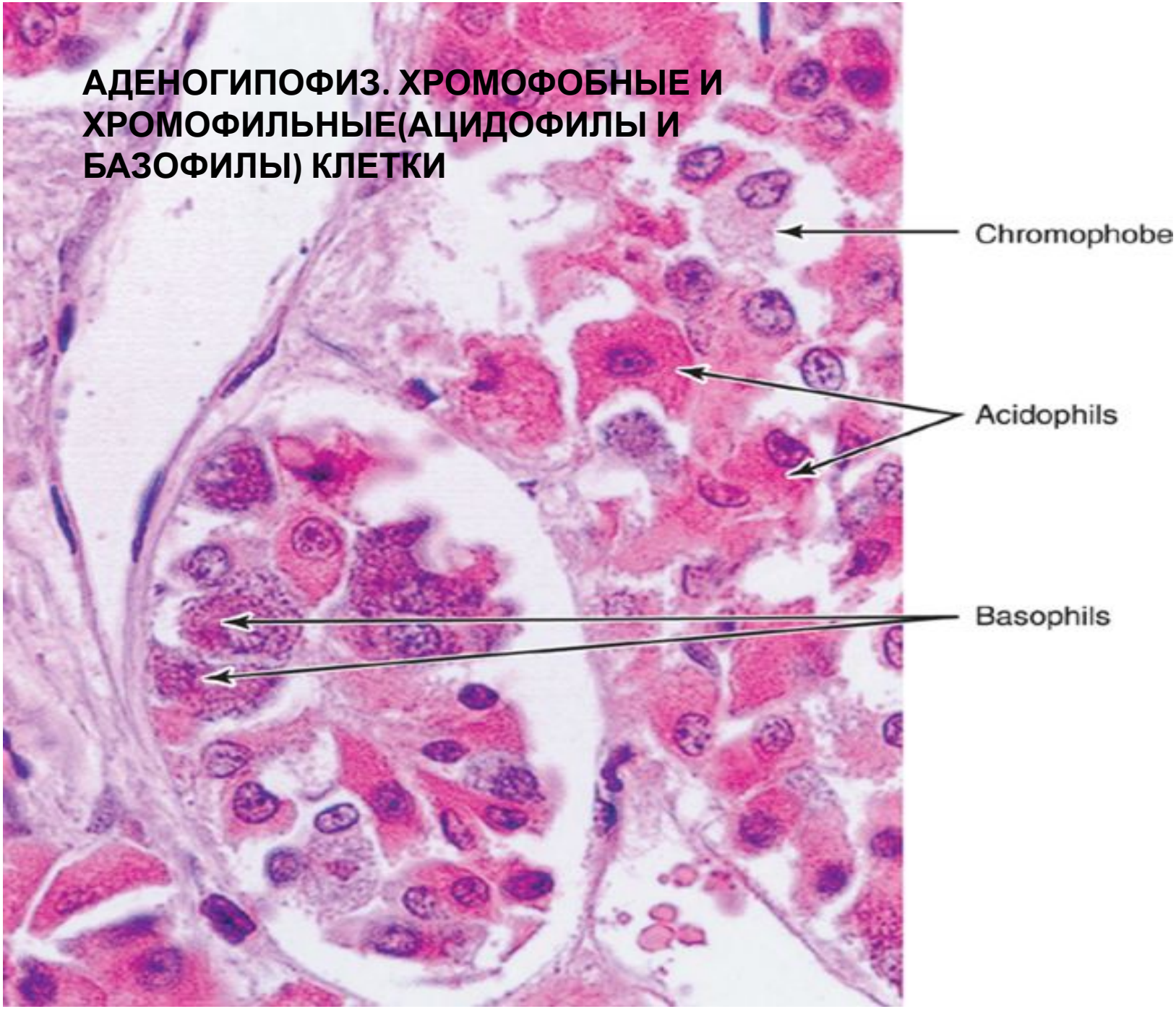

Гипофиз кошки (окраска гематоксилином – эозином).

На препарате видны три доли: передняя, промежуточная и задняя. Промежуточная доля от передней отделена серповидной гипофизарной щелью. При помощи гипофизарной ножки гипофиз связан с гипоталамусом.

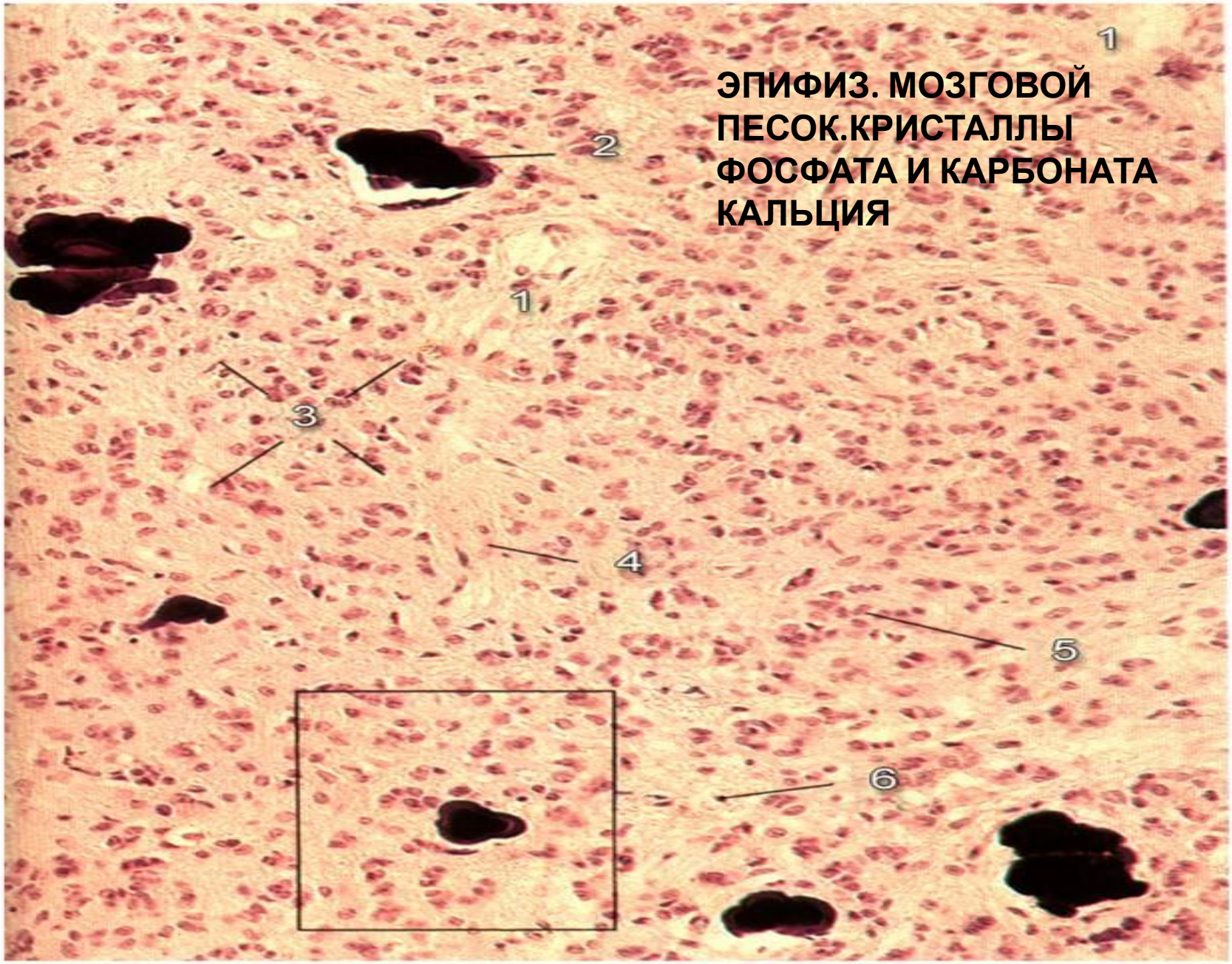

ЭПИФИЗ. МОЗГОВОЙ ПЕСОК.КРИСТАЛЛЫ ФОСФАТА И КАРБОНАТА КАЛЬЦИЯ

ЭПИФИЗ(МОЗГОВАЯ КОНКРЕЦИЯ)
1
2
3
1

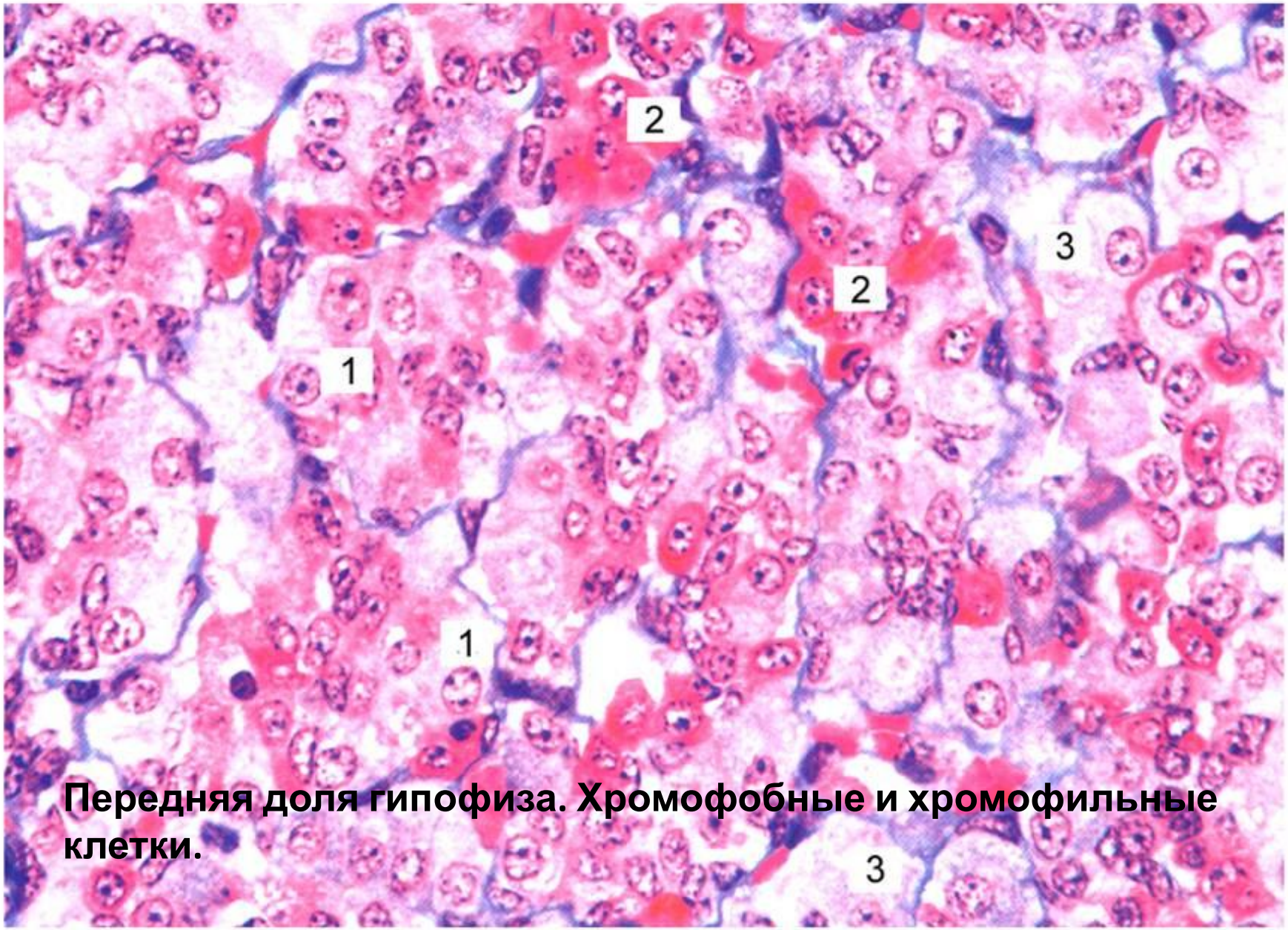

Передняя доля гипофиза. Хромофобные и хромофильные клетки.

Задняя доля гипофиза с расширенными кровеносными капиллярами.

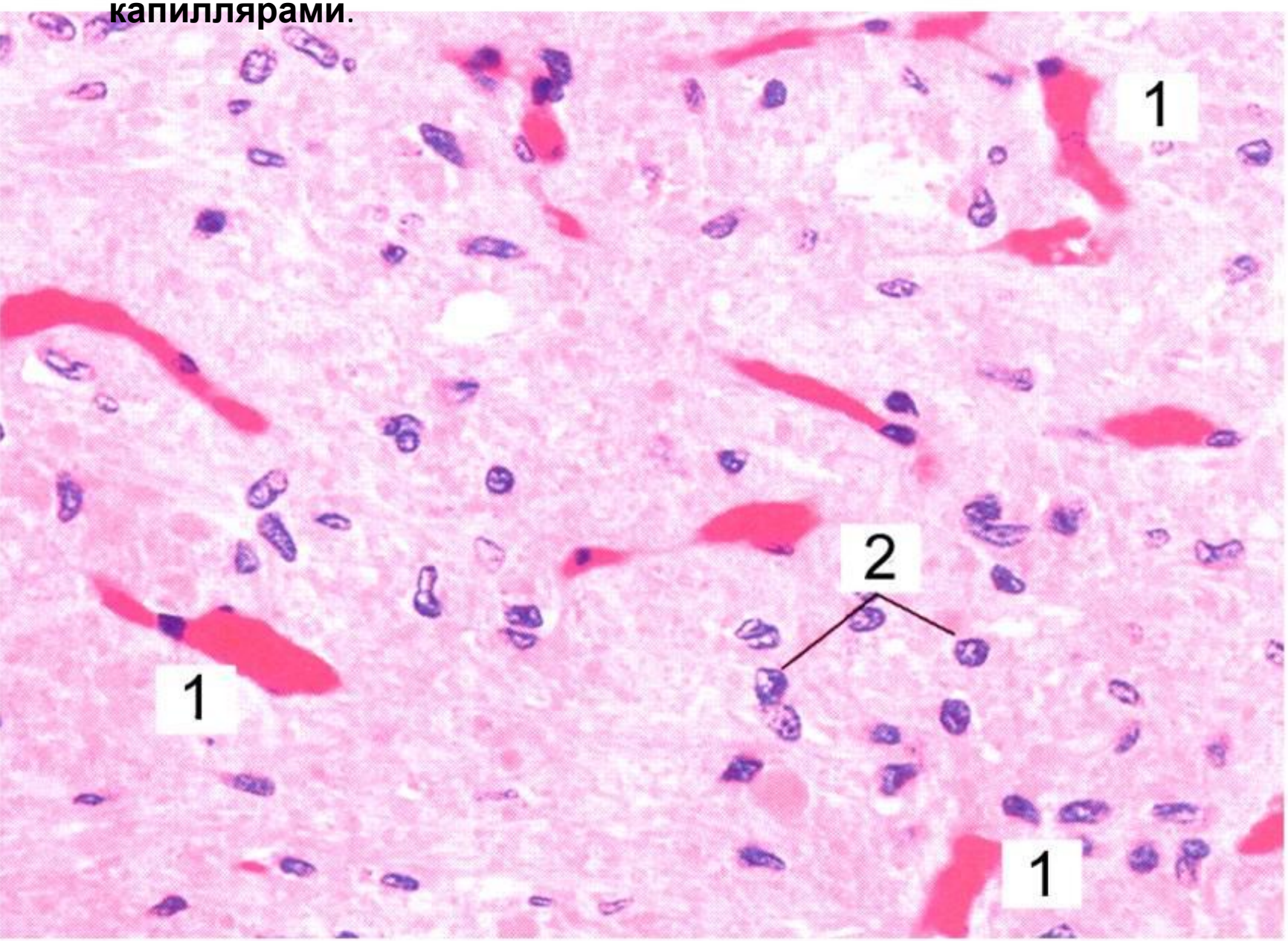

Гипофиз. Фрагменты передней, промежуточной и задней долей.В ЗАДНЕЙ ДОЛЕ ОНА ЛЮБИТ ТЕЛЬЦА ХЕРРИНГА И ТО ЧТО ТАМ МАЛО ПИТУИЦИТОВ,А ЕЩЕ ПЕРЕДНЯЯ И СРЕДНЯЯ ХОРОШО РАЗДЕЛЕНЫ ПРОСЛОЙКОЙ СОЕД ТКАНИ

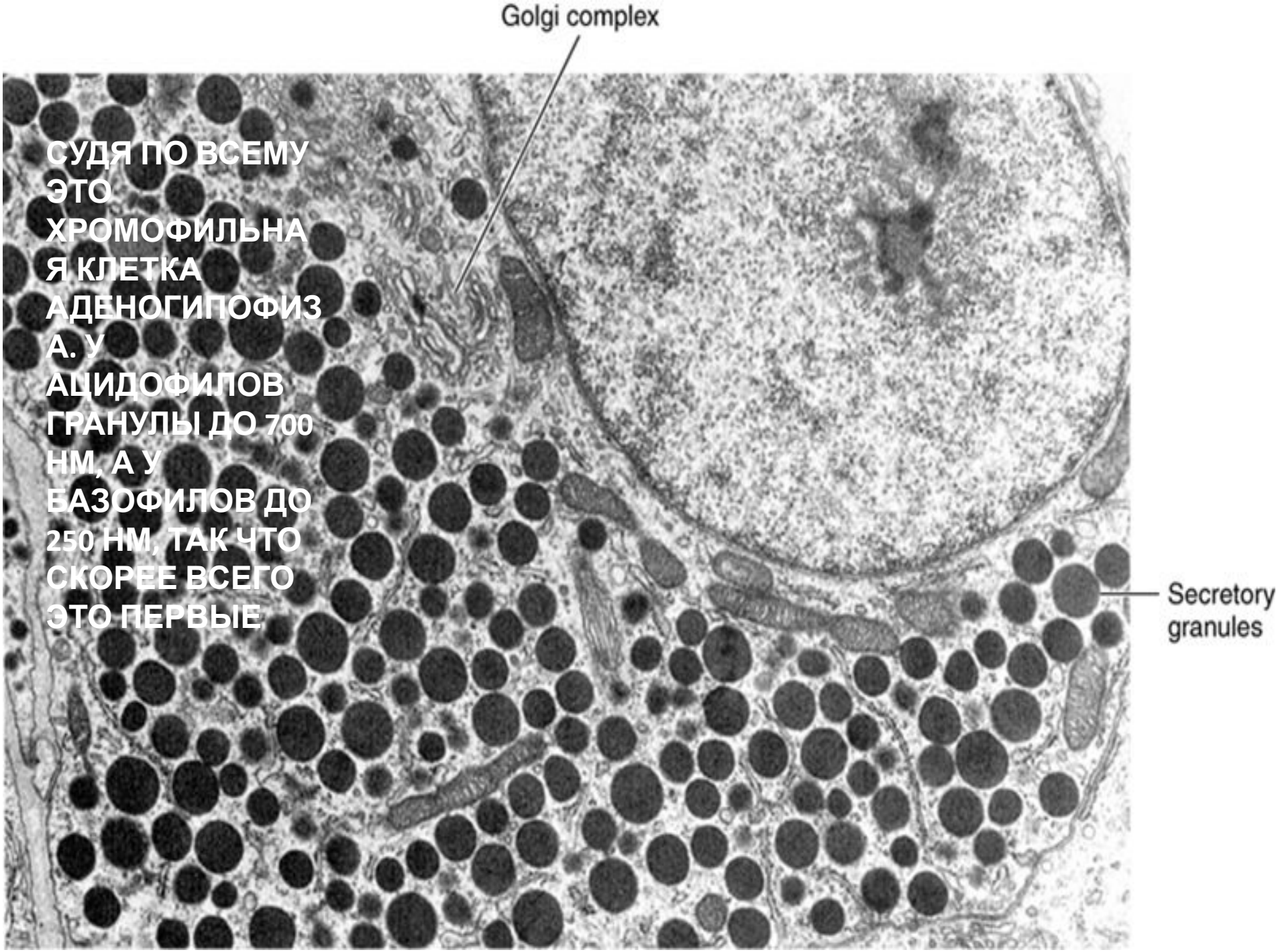

СУДЯ ПО ВСЕМУ ЭТО ХРОМОФИЛЬНАЯ КЛЕТКА АДЕНОГИПОФИЗА. У АЦИДОФИЛОВ ГРАНУЛЫ ДО 700 НМ, А У БАЗОФИЛОВ ДО 250 НМ, ТАК ЧТО СКОРЕЕ ВСЕГО ЭТО ПЕРВЫЕ

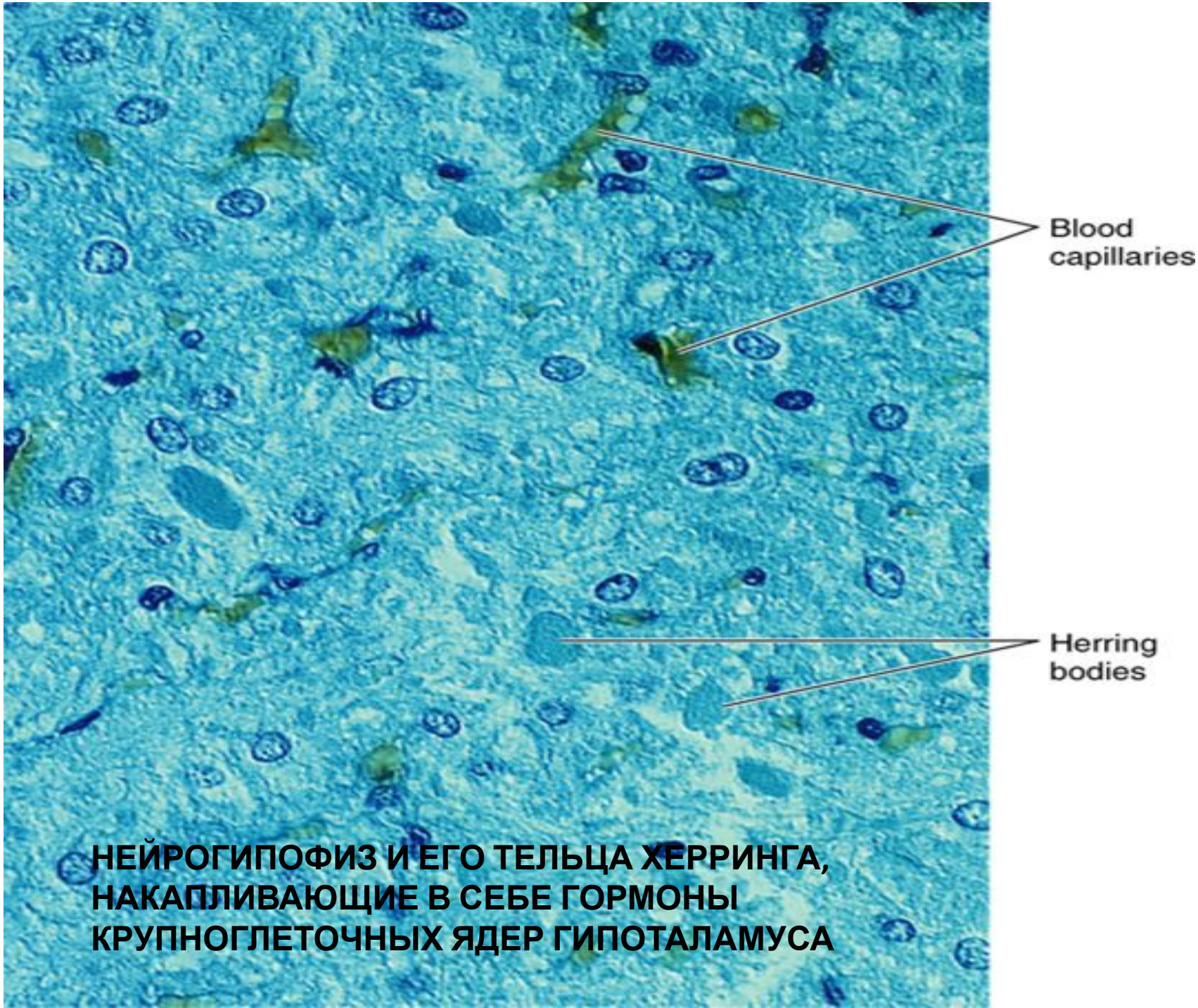

НЕЙРОГИПОФИЗ И ЕГО ТЕЛЬЦА ХЕРРИНГА, НАКАПЛИВАЮЩИЕ В СЕБЕ ГОРМОНЫ КРУПНОГЛЕТОЧНЫХ ЯДЕР ГИПОТАЛАМУСА

Фолликулы щитовидной железы. Нормальная функция.
ФОЛЛИКУЛЯРНЫЕ КЛЕТКИ ОДНИМ СЛОЕМ ОКРУЖАЮТ КОЛЛОИД(ТИРОГЛОБУЛИН)

Щитовидная железа. Фолликулы. Гипофункция.ЭТО ПОТОМУ ЧТО КОЛЛОИДА МНОГО, А ФОЛЛИКУЛЯРНЫЕ КЛЕТКИ ПЛОСКИЕ И ВЕСЬ СЕКРЕТ ИХ ГРАНУЛ УШЕЛ В КОЛЛОИД

Паращитовидная железа Фрагмент дольки с ацидофильными главными и жировыми клетками.

Поджелудочная железа с ацинусами и эндокринными островками ЛАНГЕРГАНСА

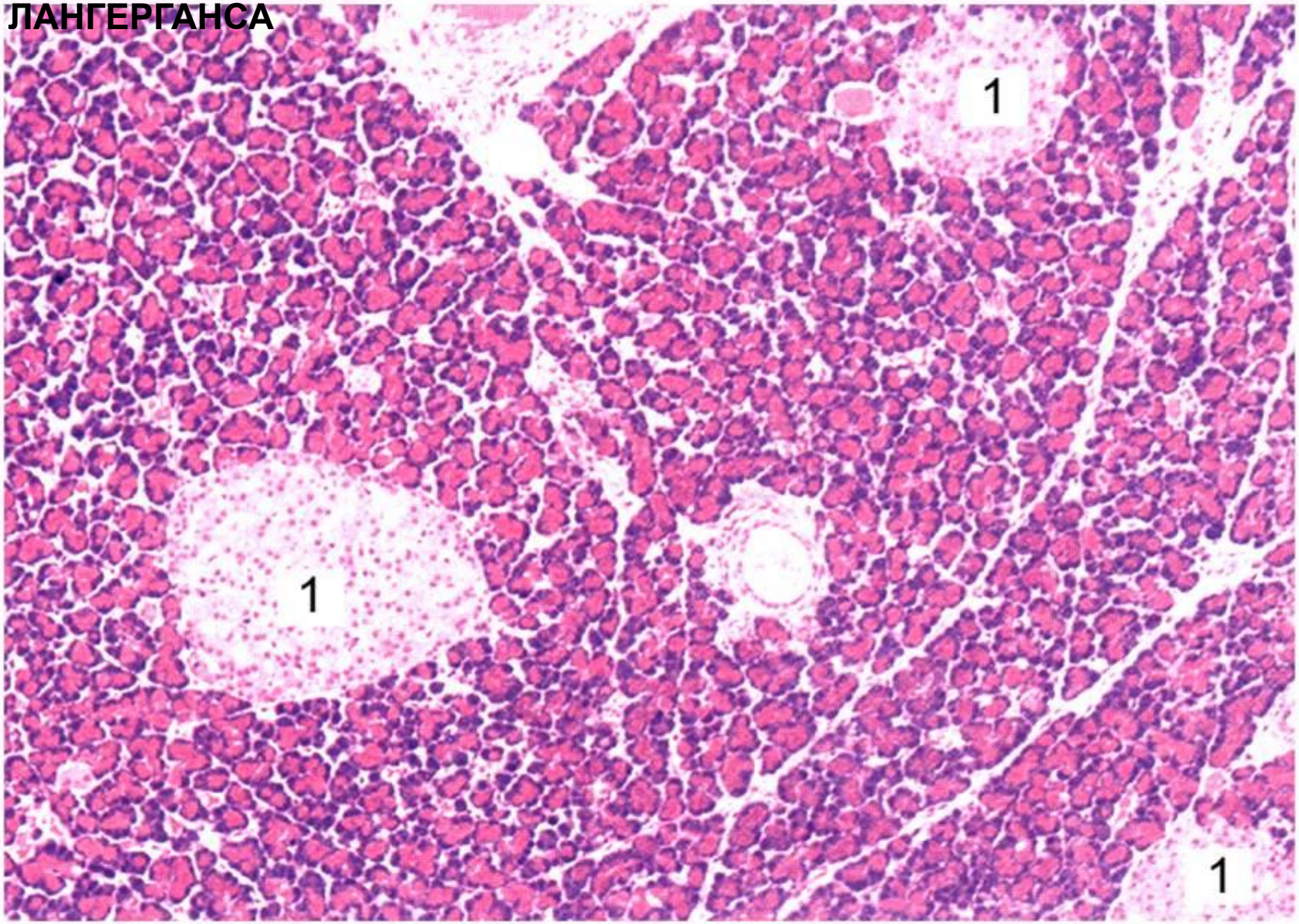

Поджелудочная железа(окраска гематоксилином - эозином).

Под малым увеличением рассмотреть срез железы, увидеть капсулу, междольковую соединительную ткань, а в ней – сосуды, нервы, междольковые выводные протоки.

Под большим увеличением рассмотреть дольку железы. Отметить наличие концевых отделов(ацинусов) экзокринной части, состоящих из клеток конической формы. Между концевыми отделами увидеть эндокринную часть - панкреатические островки, состоящие из бледноокрашенных клеток (инсулоцитов). Между инсулоцитами увидеть прослойки соединительной ткани с кровеносными капиллярами.

Щитовидная железа. Фолликулы в фазе секреции. М.ув

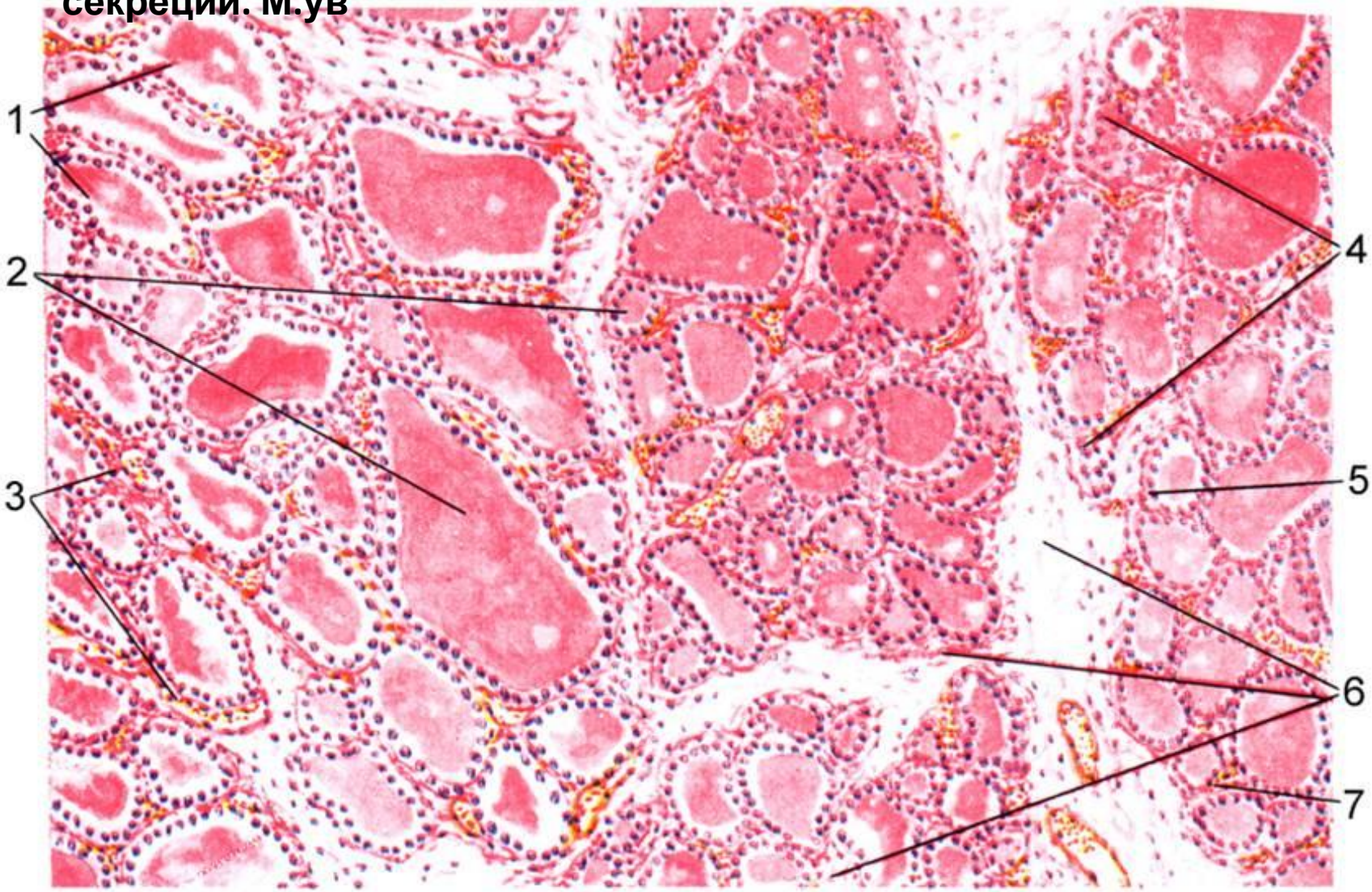

Надпочечник. Фрагменты коры: 1 – капсула; 2 – клубочковая зона; 3 – пучковая зона.

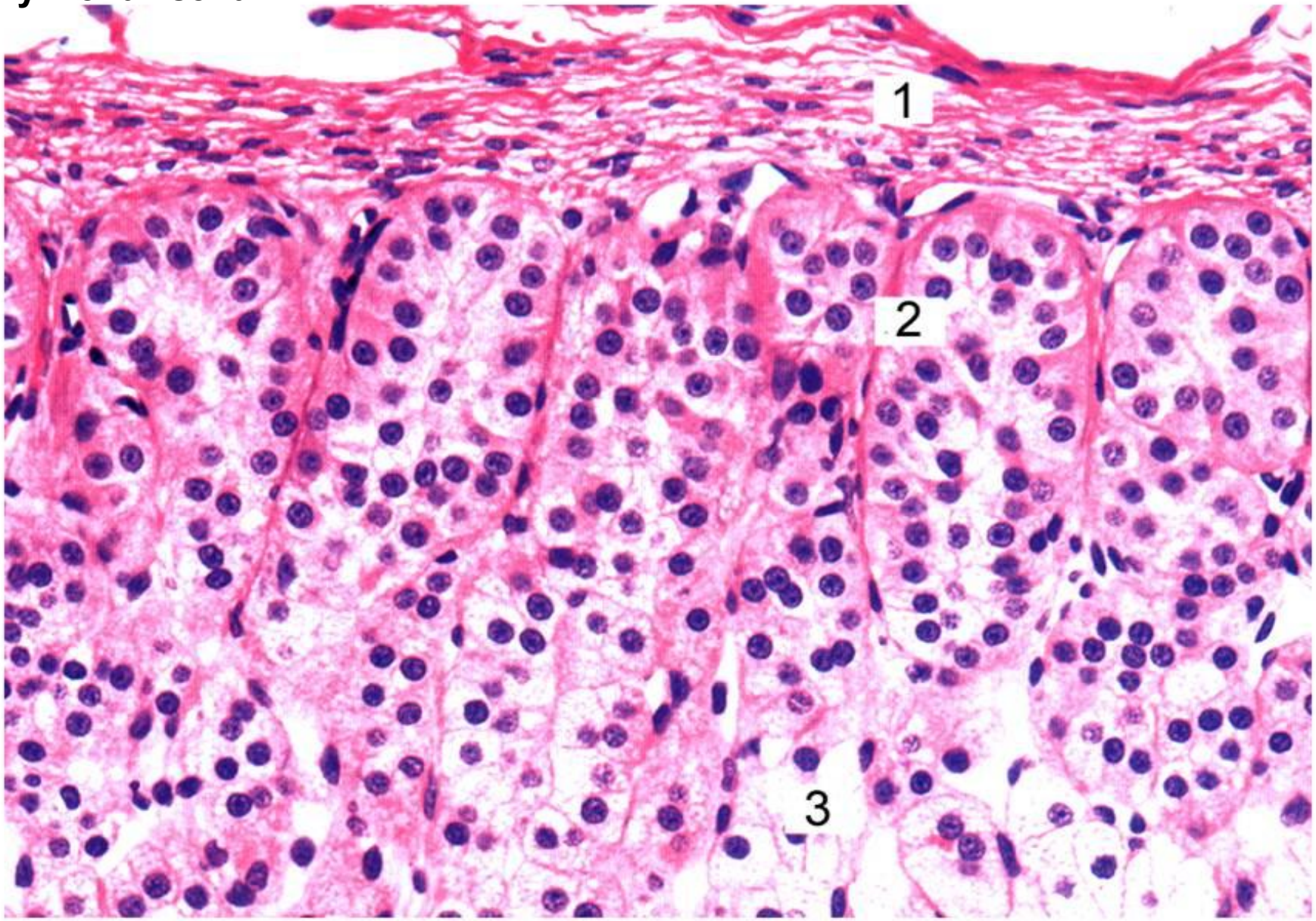

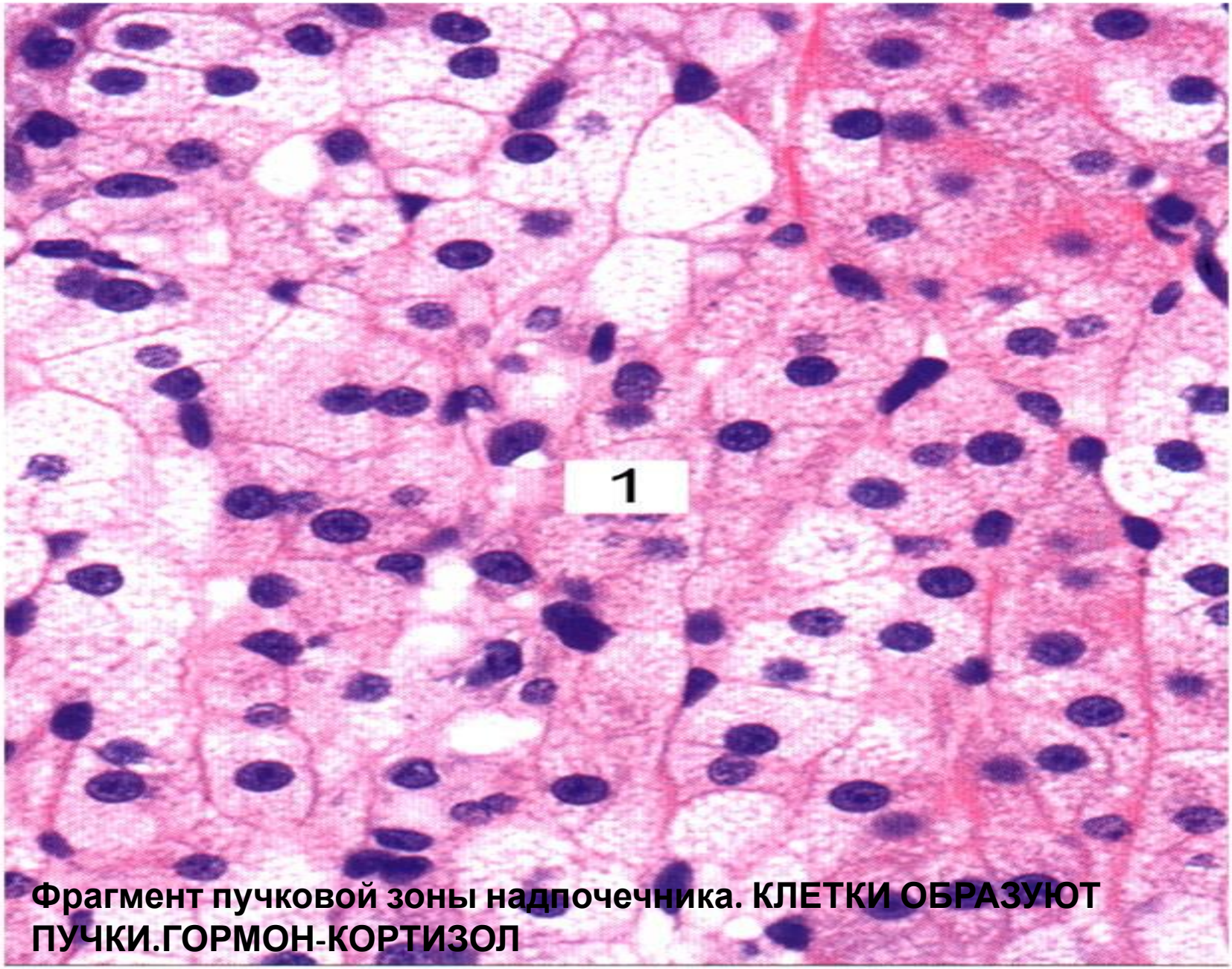

Фрагмент пучковой зоны надпочечника. КЛЕТКИ ОБРАЗУЮТ ПУЧКИ.ГОРМОН-КОРТИЗОЛ

Надпочечник. Фрагмент сетчатой зоны. КЛЕТКИ СОД ГРАНУЛЫ ЛИПОФУСЦИНА.ГОРМОН АНДРОГЕНСТЕРОИДНЫЙ

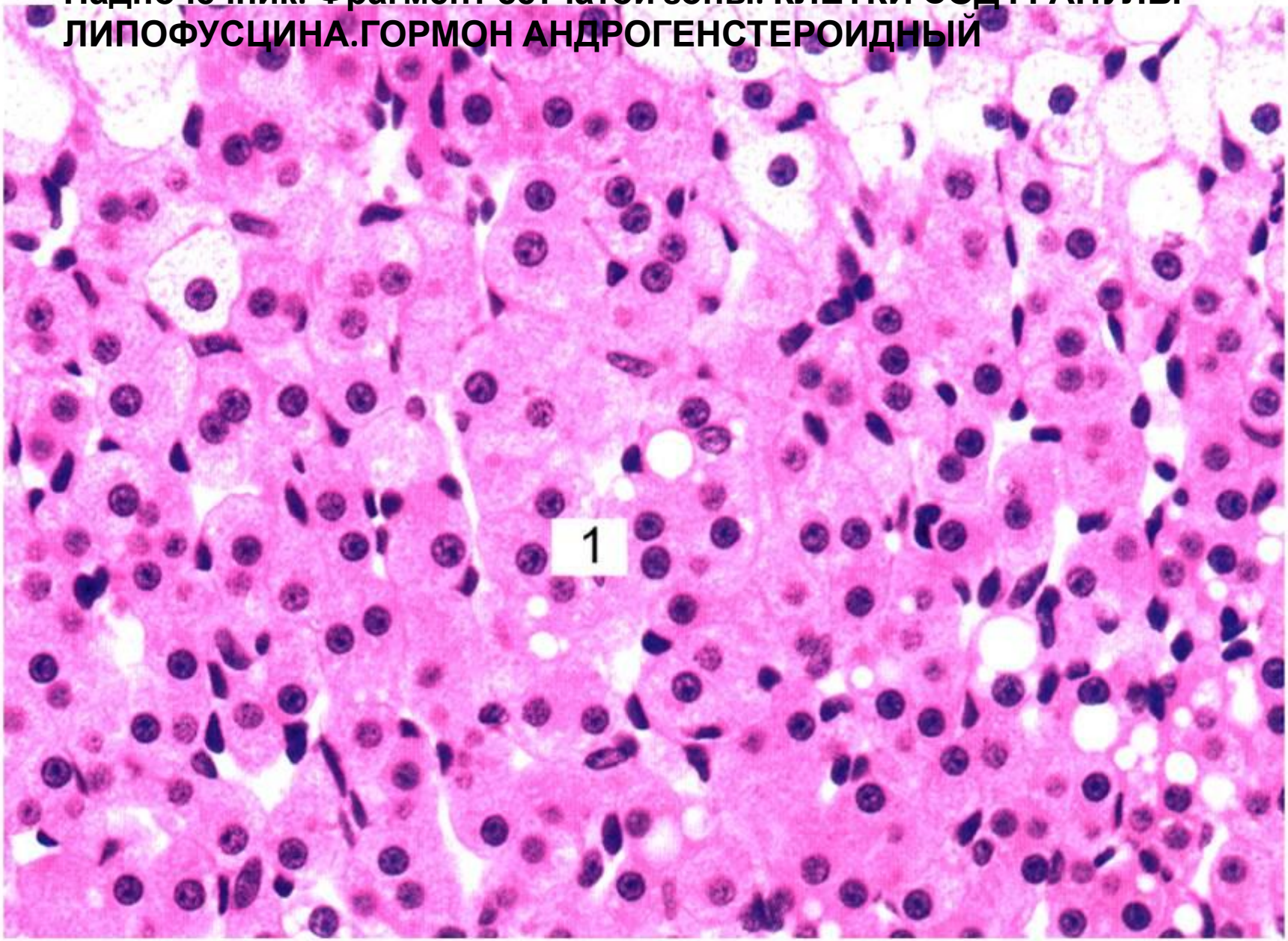

ФОЛЛИКУЛЫ ЩИТОВИДНОЙ ЖЕЛЕЗЫ С ФАЛЛИК И ПАРАФОЛЛИК КЛЕТКАМИ.ПОСЛЕДНИЕ ОБРАЗУЮТ ОСТРОВКИ И ВЫРАБАТЫВАЮТ КАЛЬЦИТОНИН, ПОНИЖАЮЩИЙ УРОВЕНЬ КАЛЬЦИЯ

НО СКОРЕЕ ВСЕГО ЭТО ПАРАФОЛЛИКУЛЯРНАЯ КЛЕТКА У ЩИТОВИДНОЙ ЖЕЛЕЗЫ

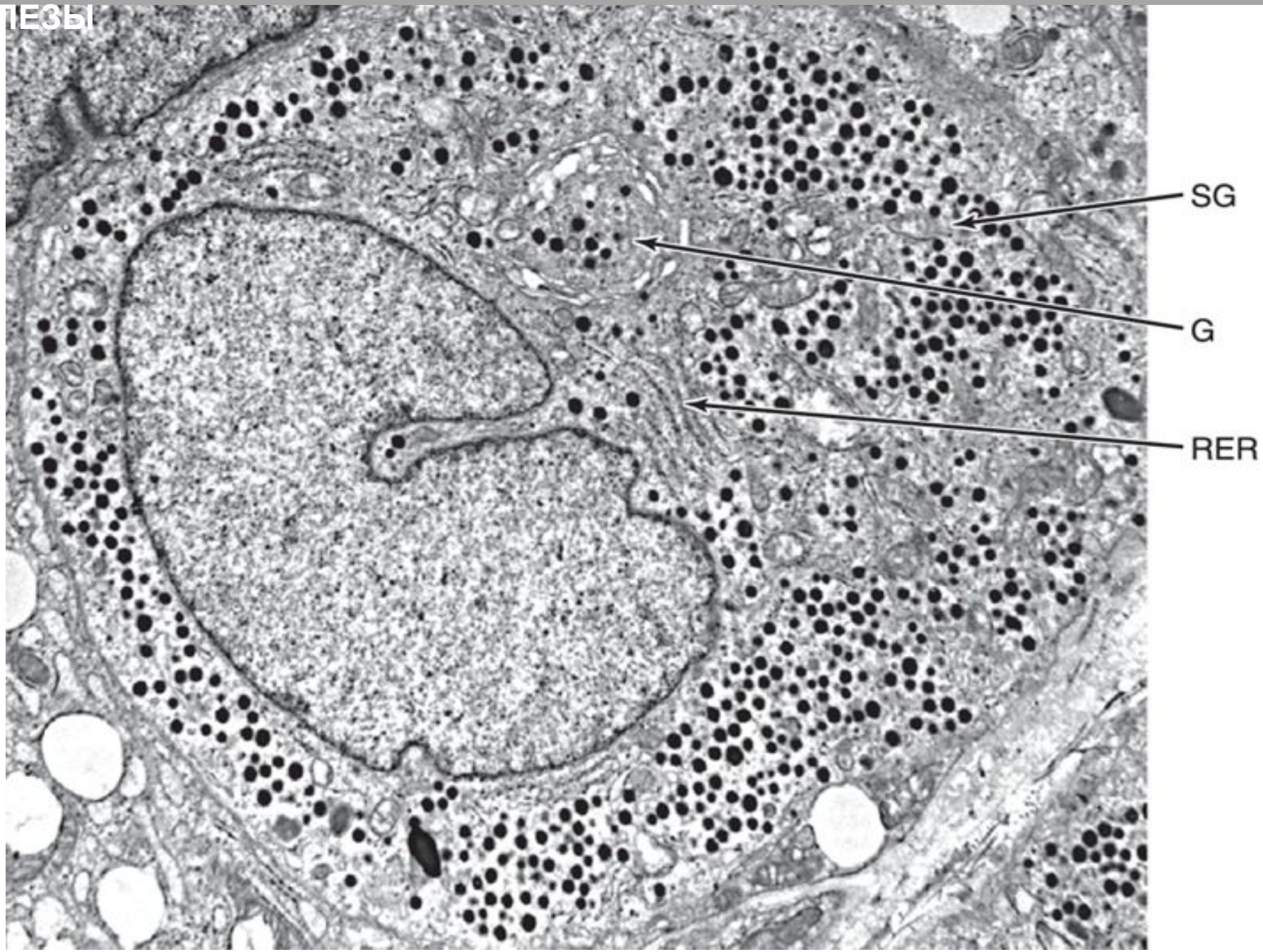

ФОЛЛИКУЛЫ ЩИТОВИДНОЙ ЖЕЛЕЗЫ С ФАЛЛИК И ПАРАФОЛЛИК КЛЕТКАМИ. ПОСЛЕДНИЕ ОБРАЗУЮТ ОСТРОВКИ И ВЫРАБАТЫВАЮТ КАЛЬЦИТОНИН,ПОНИЖАЮЩИЙ УРОВЕНЬ КАЛЬЦИЯ