ТОПОГРАФИЧЕСКАЯ АНАТОМИЯ И ОПЕРАТИВНАЯ ХИРУРГИЯ ШЕИ

Лектор: проф. В.В.Алипов

Анатомо-хирургические особенности шеи

- Шея короткая, толстая (борца) – брахиморфное телосложения;
- Шея длинная, тонкая – долихоморфное телосложение;
- Фасции шеи (5) разделяют передний и задний отделы (изоляция гнойных процессов), фиксируют вены (при ранении возможна воздушная эмболия);
- Тесное расположение жизненно важных органов, легко смещаемых при движениях головы;
- Расположение на шее куполов плевры и верхушек легких (при ранениях – пневмоторакс и гемоторакс)

Анатомические ориентиры шеи

- Костные (подъязычная кость, нижняя челюсть, яремная вырезка грудины, ключицы);
- Хрящевые (щитовидный, перстневидный хрящи);
- Мышечные треугольники.

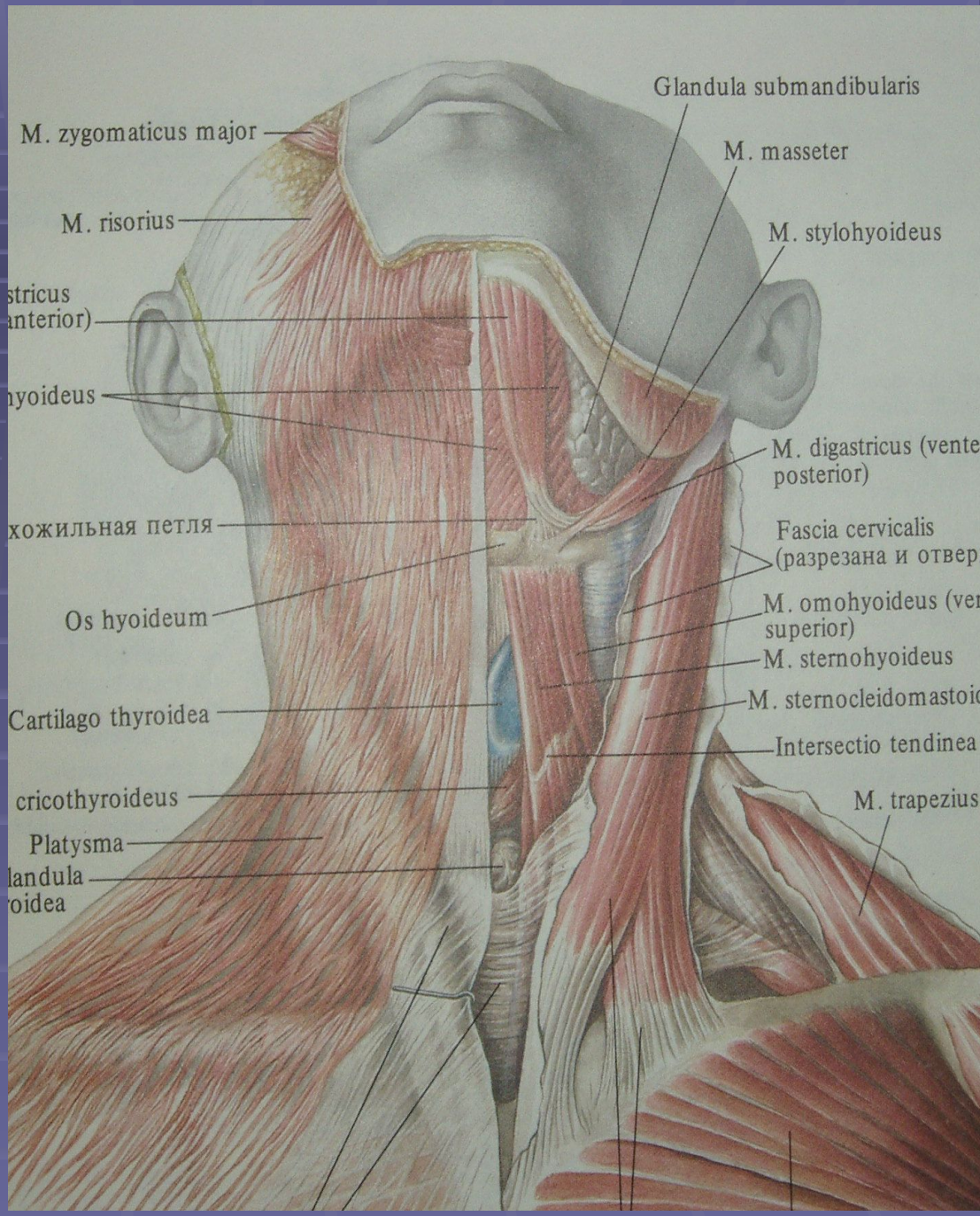

Фасциально-клетчаточные пространства шеи

Первая фасция – поверхностная (подкожная) обнаруживается во всех треугольниках шеи, образует футляр для m.platysma.

Жировая клетчатка – в переднем и заднем отделах шеи

(при карбункуле -обширный некроз клетчатки).

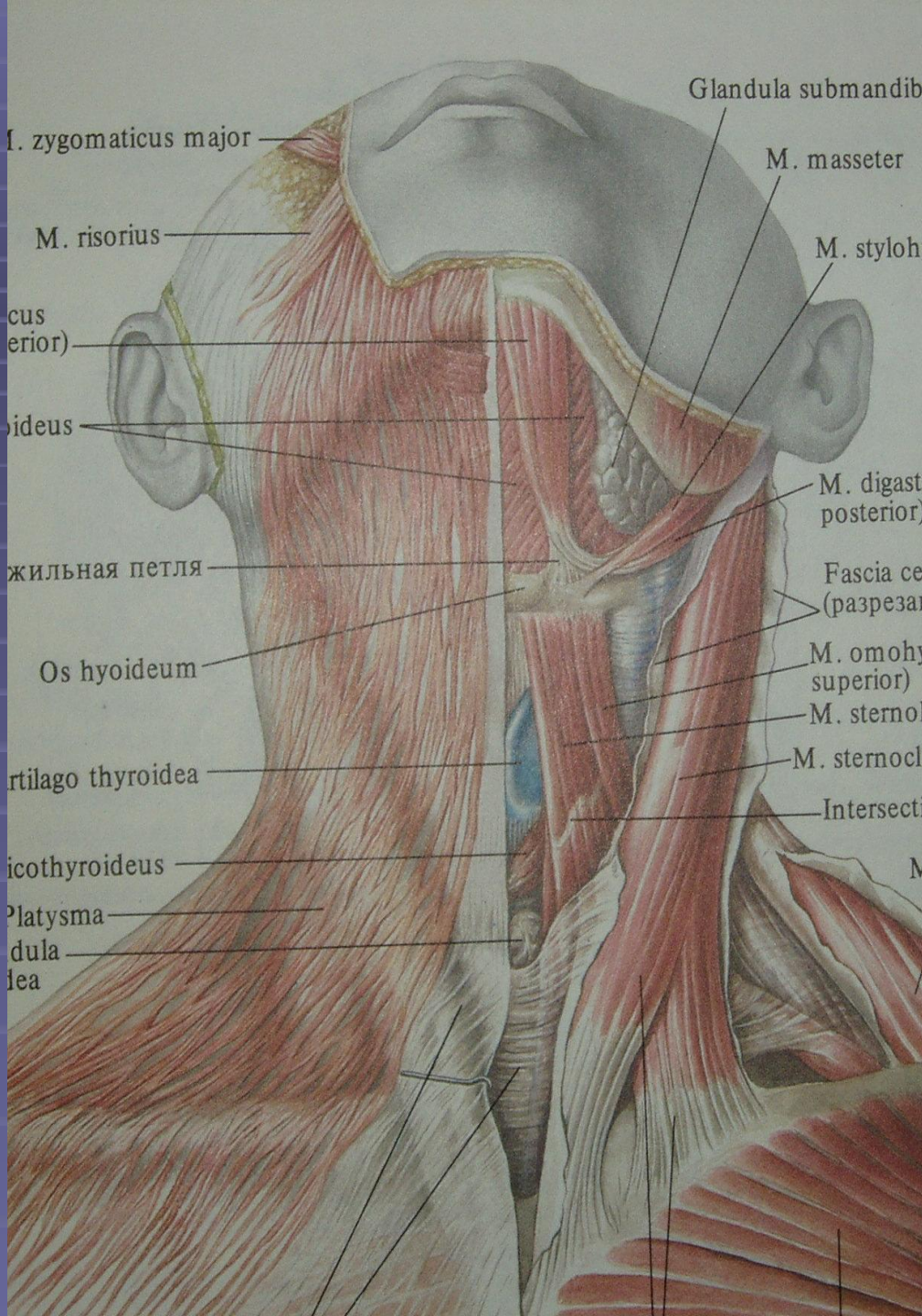

Фасциально-клетчаточные пространства шеи

Вторая фасция – поверхностный листок собственной фасции шеи (покрывает всю шею). Образует влагалища для поднижнечелюстной железы, трапециевидной мышцы и m.SCM.

Клетчаточные пространства: а) по ходу m.SCM; б) поднижнечелюстная клетчатка (сообщается с клетчаткой полости рта).

Для проводниковой анестезии ветвей шейного сплетения новокаин вводят под вторую фасцию шеи.

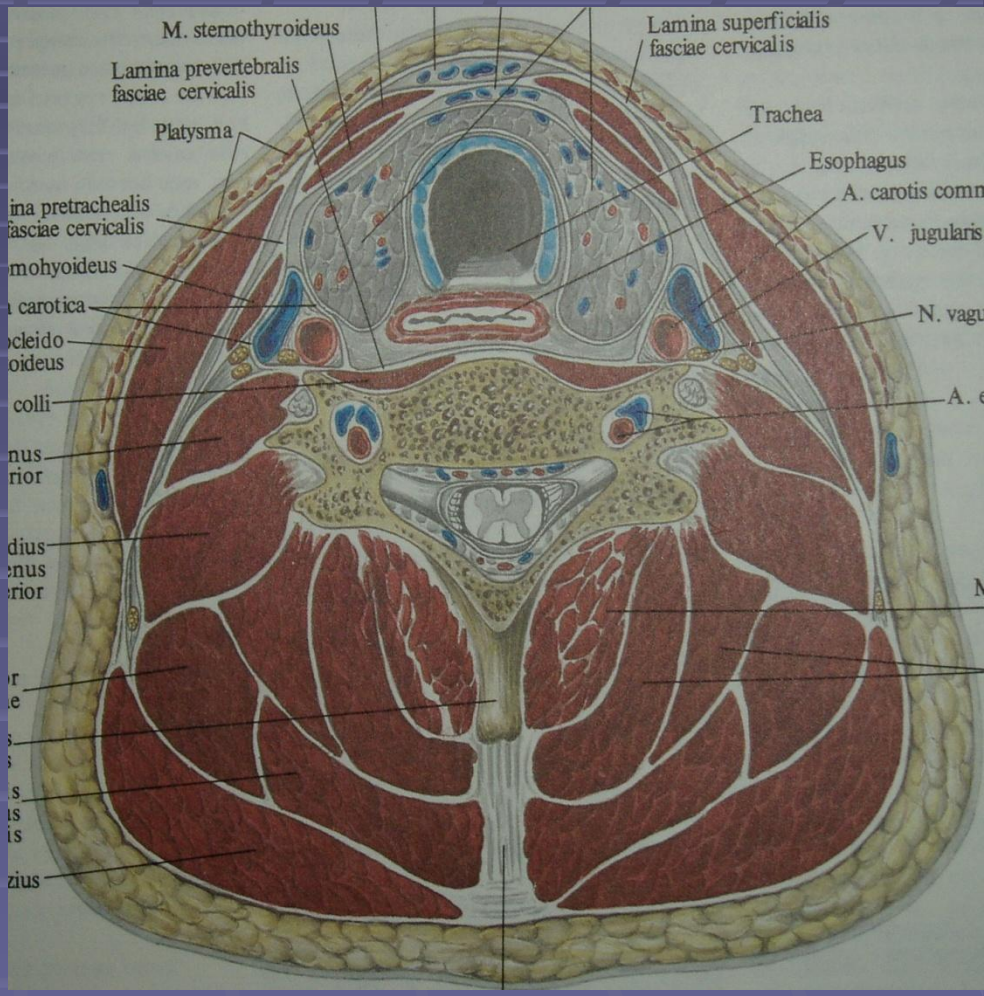

Фасциально-клетчаточные пространства шеи

Третья фасция шеи – глубокий листок собственной фасции шеи (лопаточно-ключичная,в форме трапеции) образует влагалища для мышц ниже подъязычной кости, покрывает лопаточно-трахеальный, лопаточно-ключичный и область m.SCM.

Срастается со второй фасцией (белая линия шеи), над яремной вырезкой грудины образует надгрудинное клетчаточное пространство, сообщающееся с прост-ранством позади m.SCM.

Содержит анастомозы между правыми и левыми яремными венами (arcus venosus juguli).

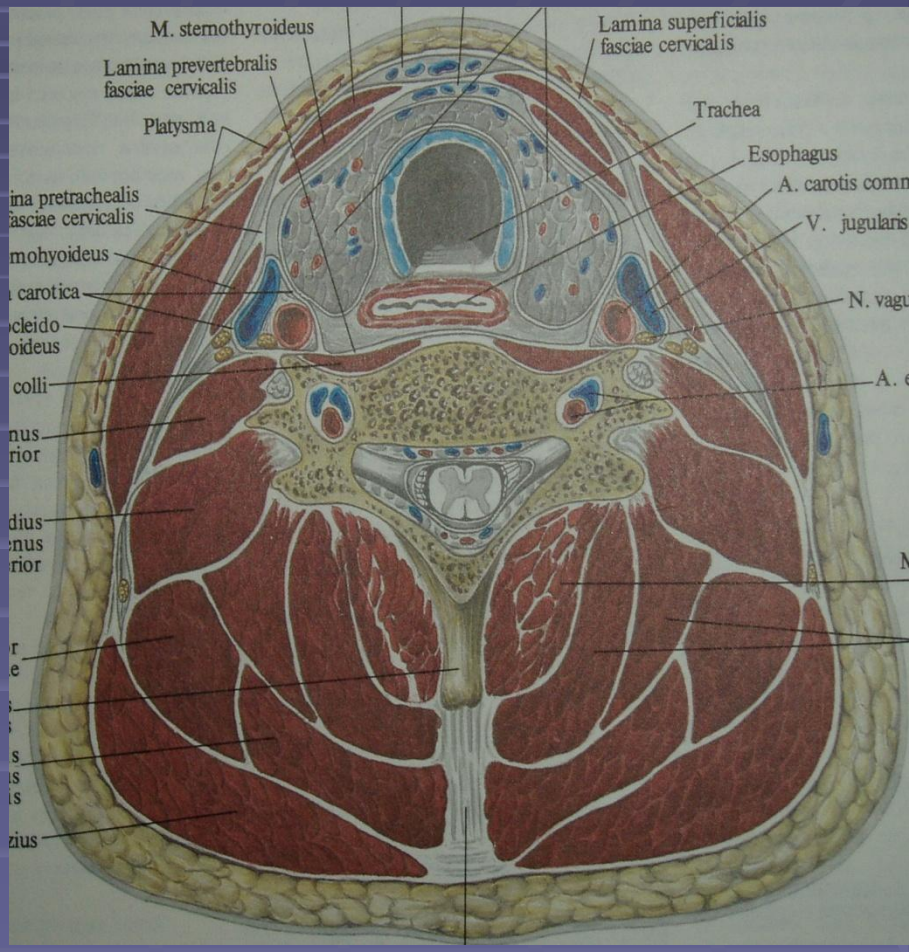

Фасциально-клетчаточные пространства шеи

Четвертая фасция шеи – внутришейная

а) пристеночная пластинка (париетальная) покрывает сосудисто-нервный пучок (СНП);

б) висцеральная пластинка покрывает трахею, пищевод и щитовидную железу.

NB*: Топография СНП фасциального пространства:

Медиально – a.corotis communis;

Латерально – v.jugularis interna;

Между ними и кзади – n.vagus.

Клетчаточные пространства: предвисцеральное и позадивисцеральное. (сообщаются с клетчаткой переднего и заднего средостений, возможен медиастинит !)

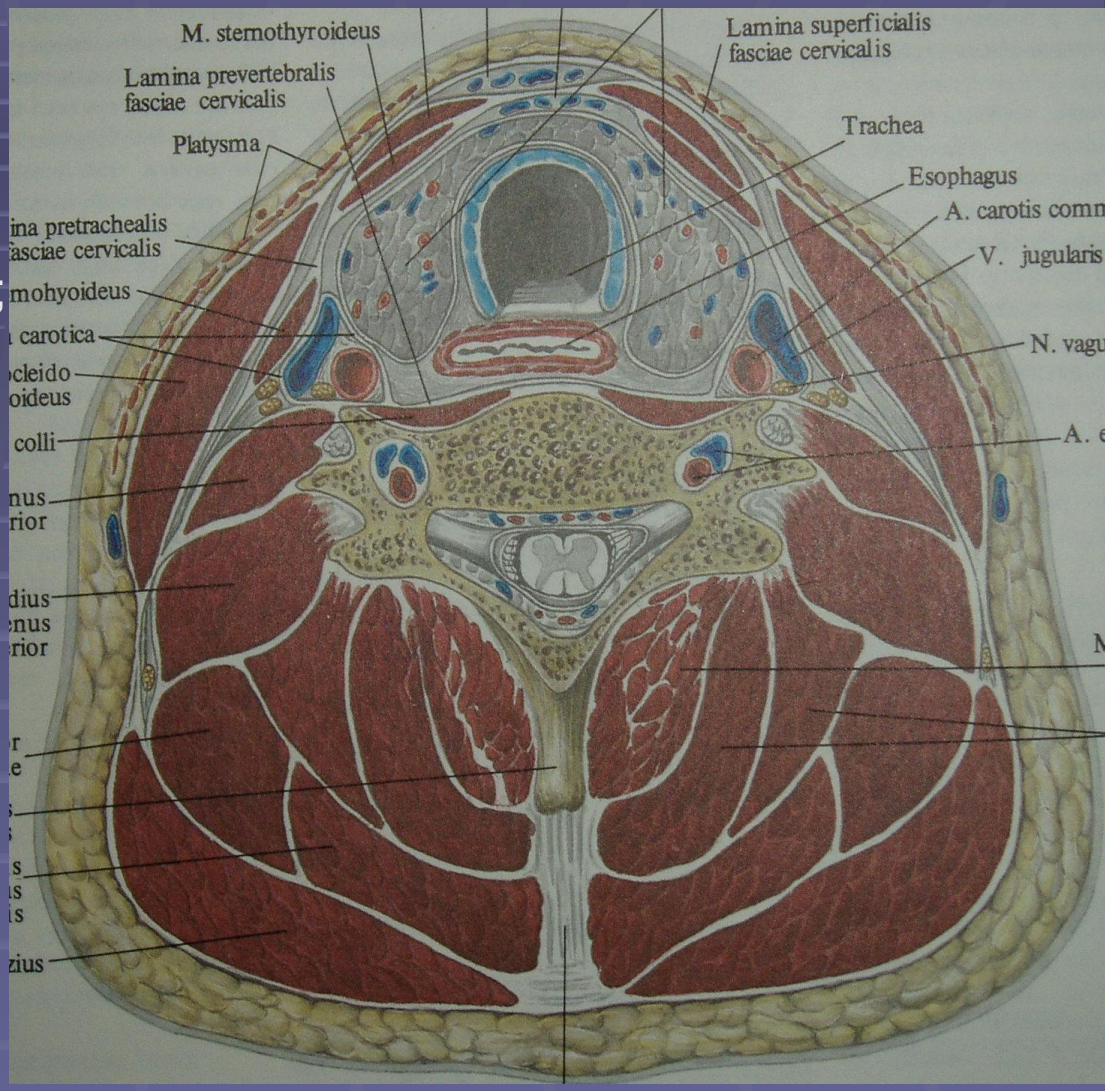

Фасциально-клетчаточные пространства шеи

Пятая фасция шеи – предпозвоночная (во всех треугольниках подподъязычной области), образует футляр для длинных мышц головы и шеи, плечевого сплетения и подключичного сосудистого пучка.

В предпозвоночной клетчатке лежит truncus sympaticus и блуждающий нерв (ваго-симпатическая блокада по А.В.Вишневскому)

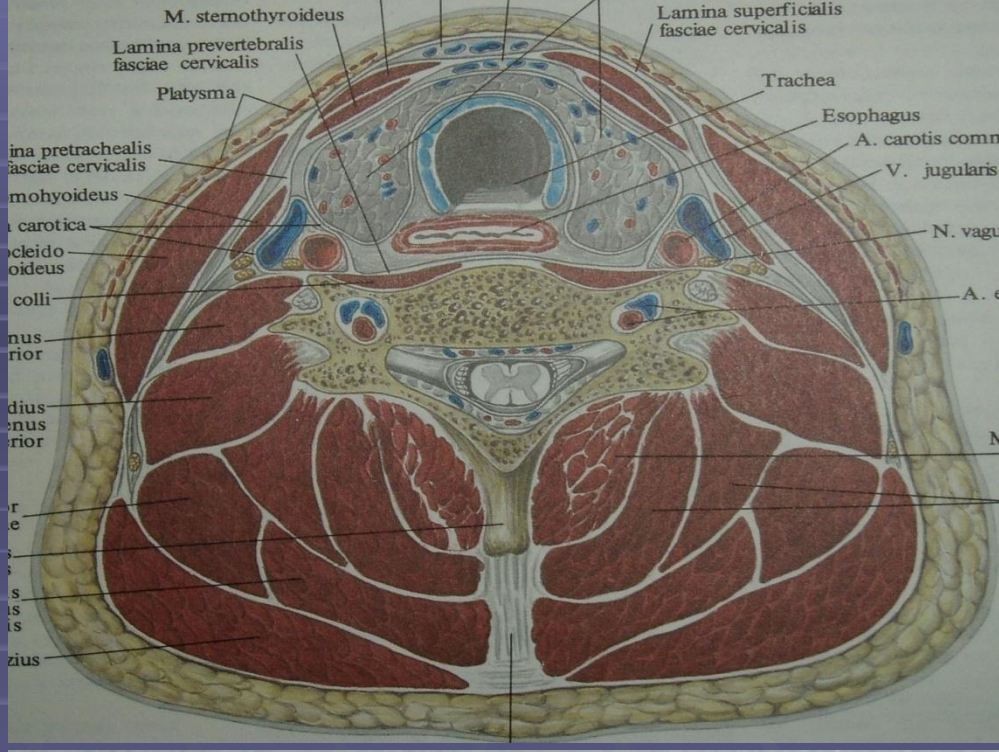

Сонный треугольник шеи

(в медиальном треугольнике отграничен снизу m.omohyoideum)

- Между первой и второй фасциями – наружная яремная вена.
- Сосудистый пучок окутан четвертой фасцией: медиально- общая сонная артерия; латерально – внутренняя яремная вена.
- Под пятой фасцией (позади артерии) – симпатический ствол; в верхнем углу – подъязычный нерв.

Топография общей сонной артерии

Деление на наружную и внутреннюю: 48% - уровень верхнего края щитовидного хряща; 40% - уровень подъязычной кости; 12% - уровень середины щитовидного хряща.

Положение внутренней сонной относительно наружной - сзади и латерально – 70%.

В сонном треугольнике от наружной сонной (в отличие от внутренней) артерии отходят ветви: верхняя щитовидная, язычная и лицевая артерии.

В зоне бифуркации - синокаротидная зона (ветви языкоглоточного, блуждающего и симпатического нервов).

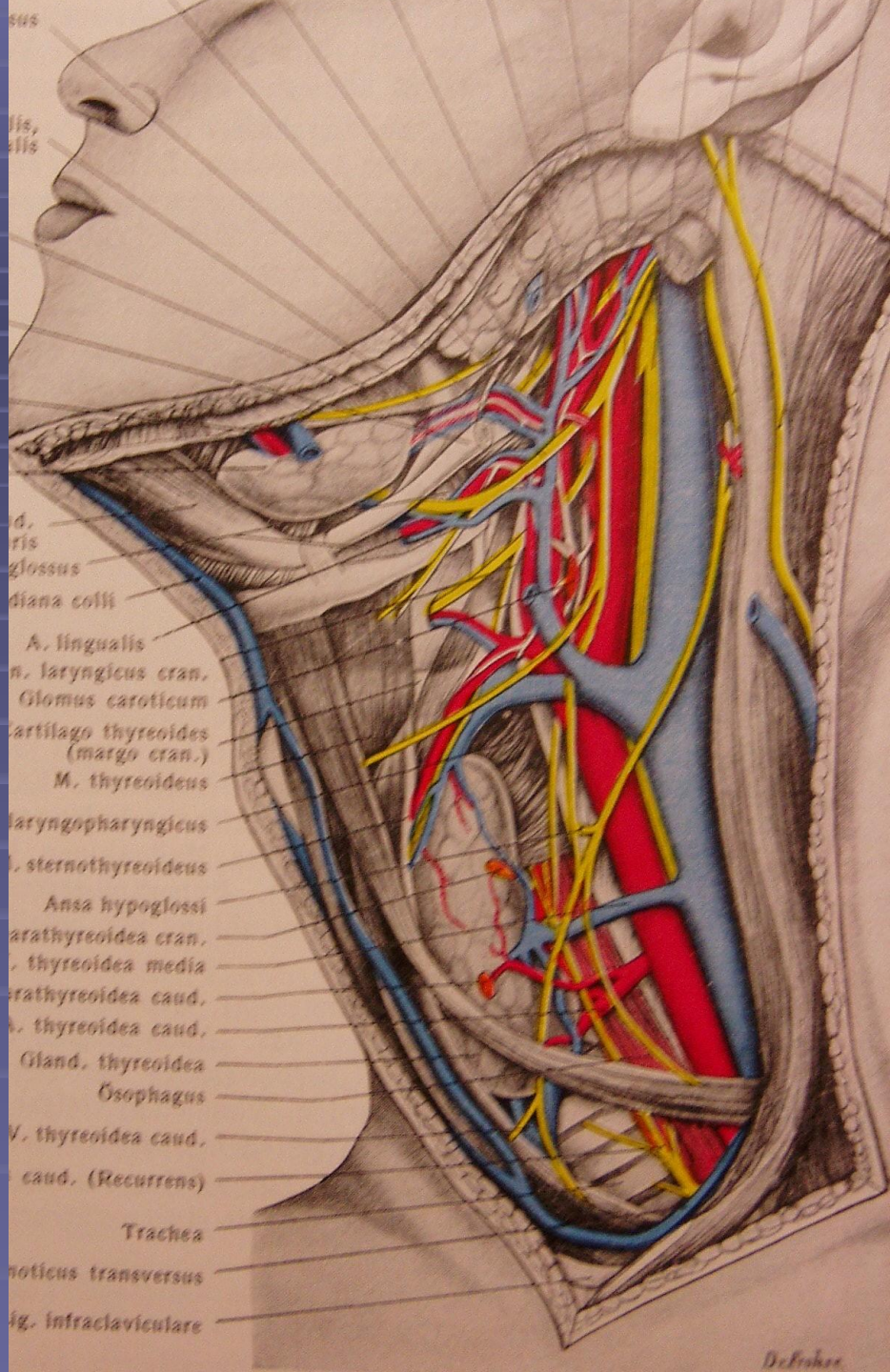

Нервы шеи
(черепно-мозговые, шейное и плечевое сплетения, симпатический ствол)

- Черепно-мозговые нервы (X,XI,XII пары):
- X пара– n.vagus (чувствительные, двигательные и парасимпатические волокна)

ветви – глоточные, верхние гортанные, верхние сердечные, возвратный гортанный нерв (n.reccurens);

- XI пара – добавочный нерв (иннервирует гортань, глотку);
- XII пара – подъязычный нерв (иннервирует язык).
- Плечевое сплетение - (иннервирует верхние конечности и грудь)
- Симпатический ствол : ветви яремные, сонные, гортанно-глоточные,сердечные,диафрагмальные,позвоночные).
- Шейное сплетение - иннервирует кожу шеи: малый затылочный нерв, большой ушной нерв, поперечный нерв шеи, надключичный нерв; мышцы шеи: диафрагмальный нерв, шейные петли, мышечные ветви сплетения.

Хирургическая анатомия гортани

Скелетотопия: верхний край V до нижнего края VI шейного позвонков;

Синтопия:

Спереди - m.sternohyoidei, sternothyreoidei, thyreohyoidei;

Сзади – глотка; с боков – доли щитовидной железы и сонные артерии;

Вверху – надгортанник до корня языка;

Внизу – гортань переходит в трахею.

Кровоснабжение: верхние и нижние щитовидные артерии;

Иннервация: n.laryngeus superior,inferior (при повреждении осиплость и афония).

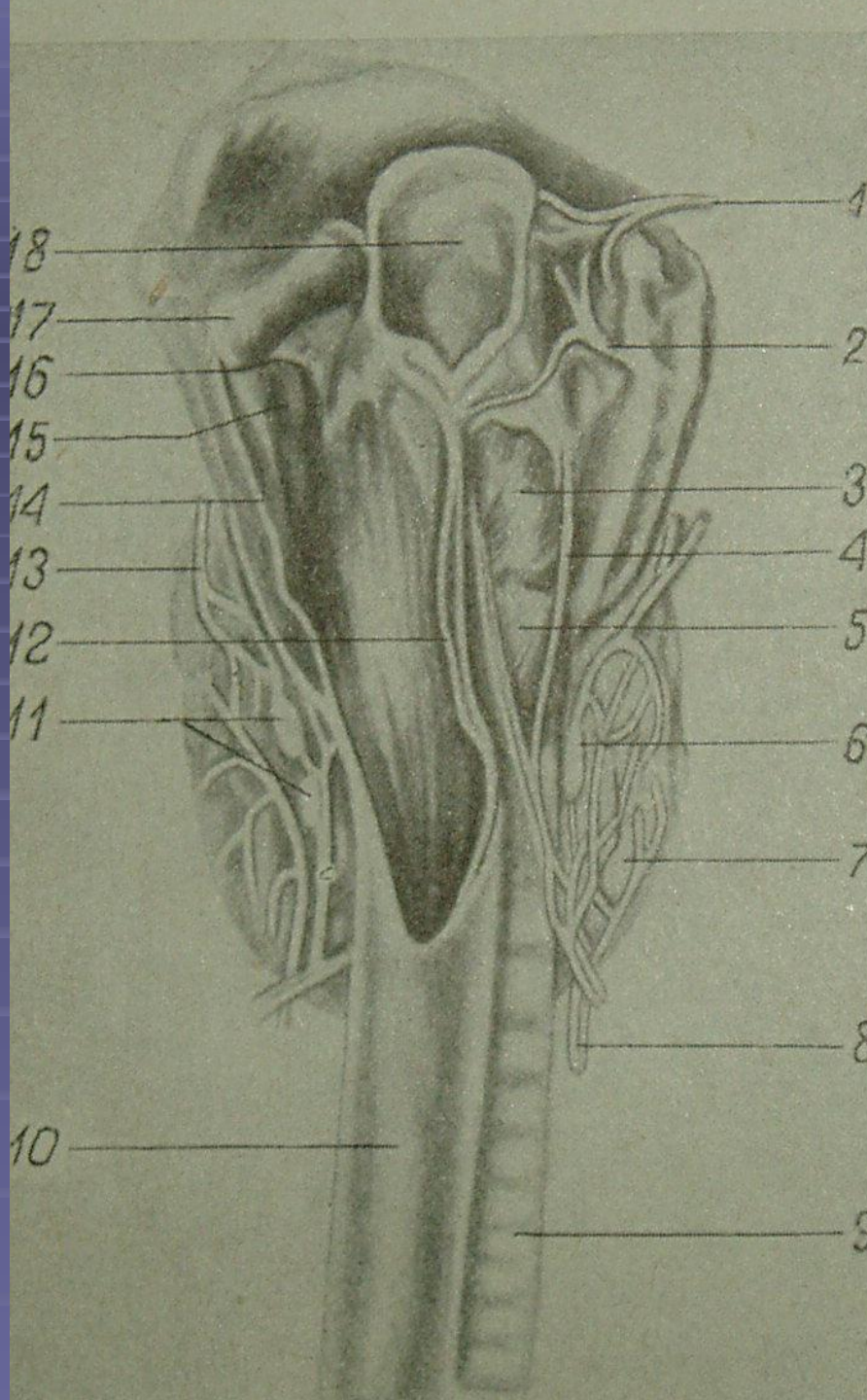

Хирургическая анатомия трахеи (6 – 7 хрящей)

Скелетотопия: верхний край VII шейного позвонка до уровня II – III грудных позвонков;

Синтопия: спереди – перешеек щитовидной железы, позади – пищевод, возвратный нерв; по сторонам – сонные артерии.

Кровоснабжение: нижние щитовидные артерии;

Иннервация – возвратные гортанные нервы.

Хирургическая анатомия щитовидной железы и паращитовидных желез

* **Околощитовидные железы** в собственной капсуле щитовидной железы (сверху и снизу по две с каждой стороны);
* **Синтопия щитовидной железы:** уровень I- IV хрящей трахеи;

спереди – грудино-щитовидные и грудино-подъязычная мышцы;

сзади прилегают к ней: трахея, гортань, глотка, пищевод и частично общая сонная артерия, n. reccurens n.vagi;

Расположена в фасциальном влагалище (IV фасция шеи), имеет фиброзную капсулу

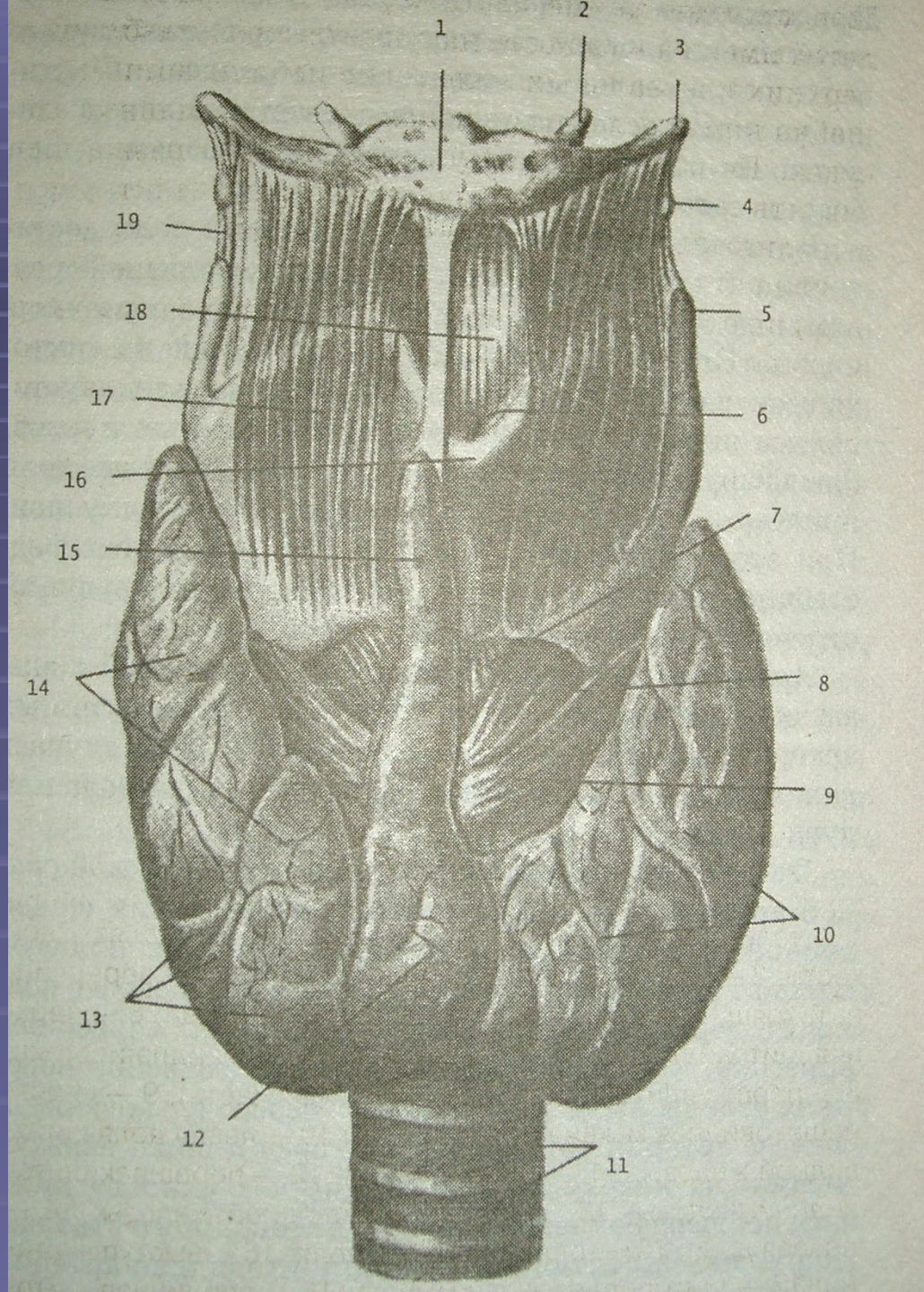

Сосуды и нервы щитовидной железы

Кровоснабжение: верхние и нижние щитовидные артерии, иногда a.thyroidea ima (при повреждении в ходе трахеостомии тяжелоке кровотечение).

Венозное сплетение (верхние и нижние щитовидные вены) впадает в стенку внутренней яремной вены.

Лимфоотток : в пре- и паратрахеальные лимфоузлы.

Иннервация: ветви пограничного ствола симпатического нерва и гортанные нервы.

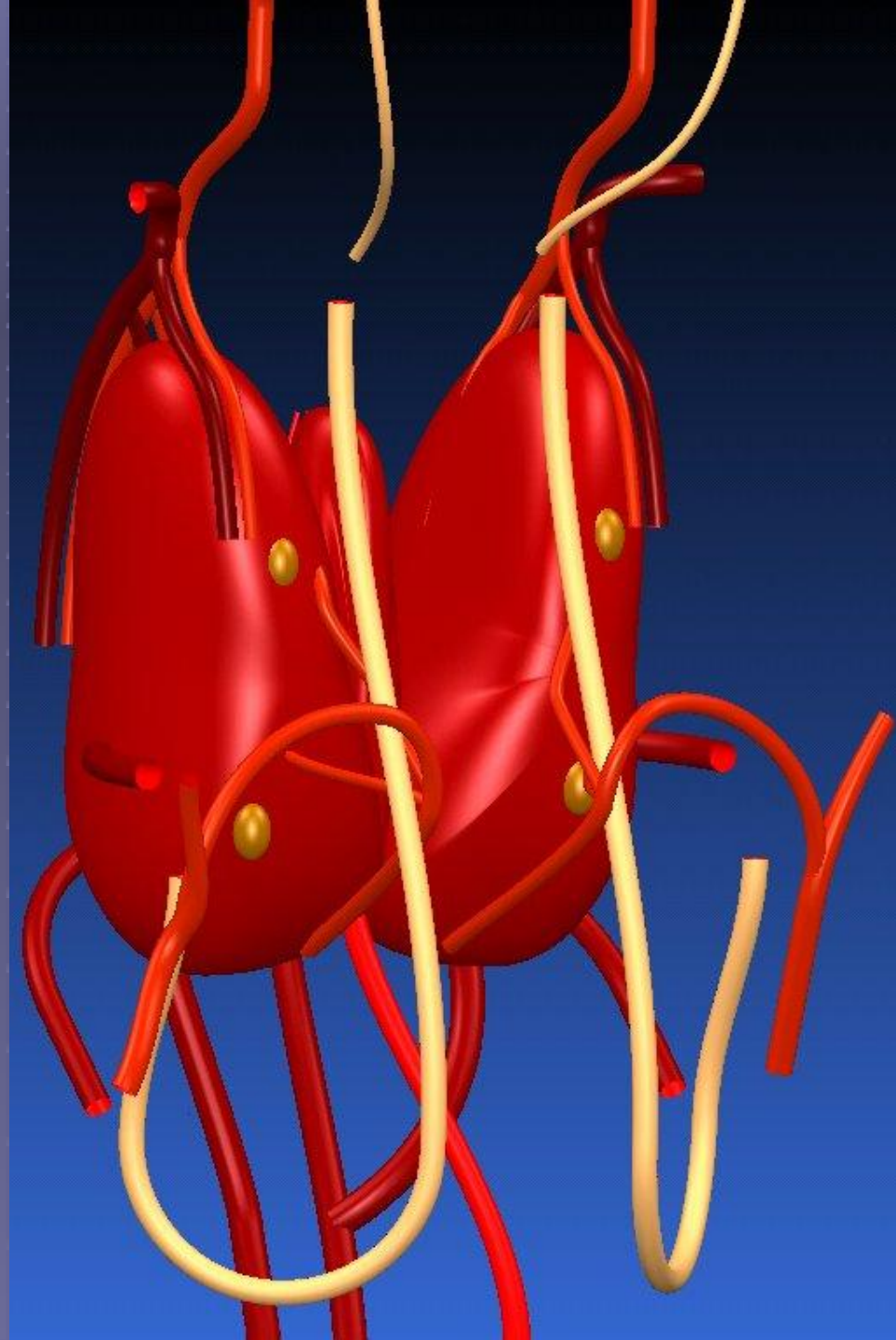

Хирургическая анатомия глотки

Синтопия: спереди – гортань; позади – мышцы и тела позвонков; с боков – верхние полюса щитовидной железы и общие сонные артерии.

Сосуды и нервы: a.pharingea ascendens (ветви нар.сонной артерии) a.palatina descendens (из верхнечелюстной артерии); нервы - блуждающий, языкоглоточный и шейный симпатический.

Топография шейного отдела пищевода

Скелетотопия: от VI шейного позвонка 4,5 – 5 см, до яремной вырезки грудины.

Синтопия: спереди – трахея; сзади (между 4 и 5 фасциями)– мышцы шеи и позвоночник; с боков - полюсы долей щит железы; кнаружи – общие сонные артерии.

При отклонении пищевода влево (поворот головы вправо) тесно прилегают - дуга аорты, левая подключичная и левая общая сонная артерии.

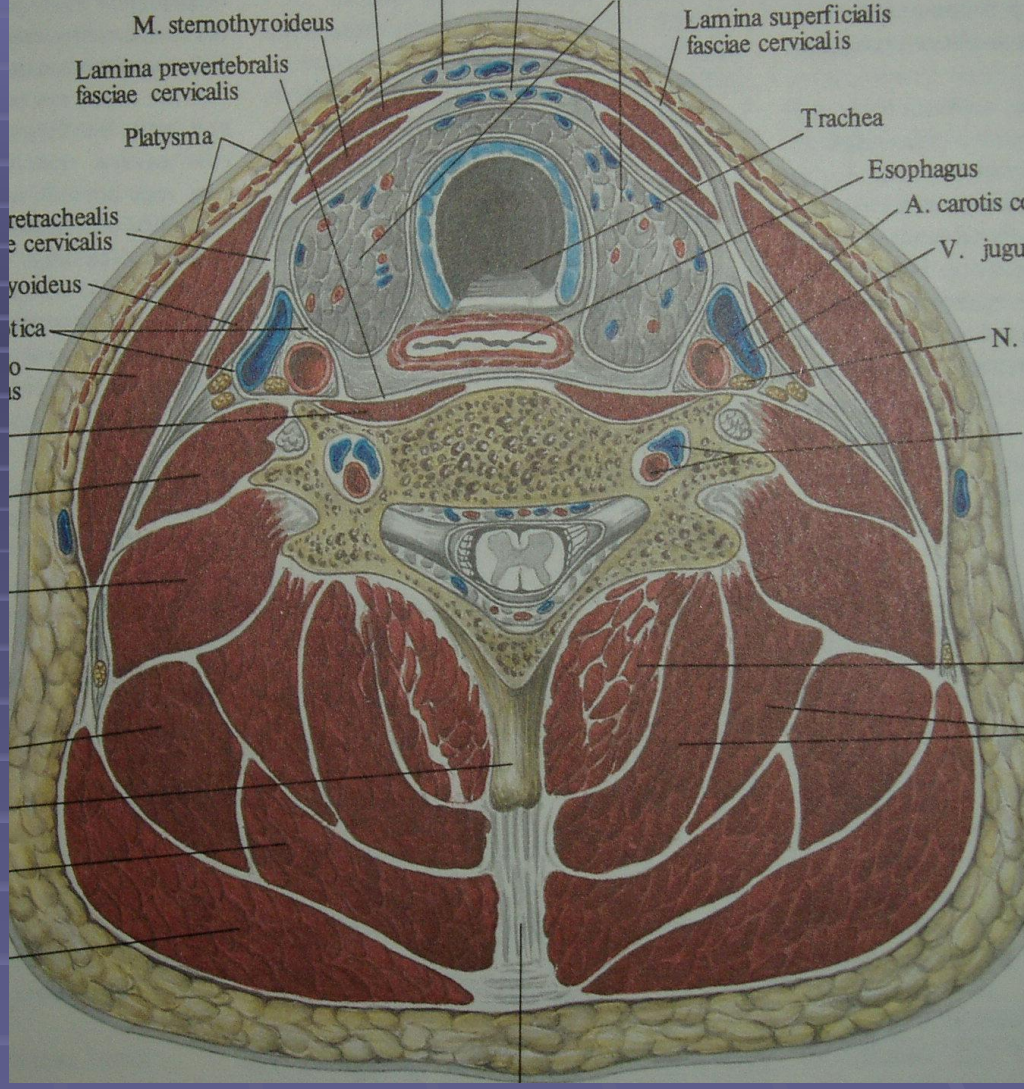

Топография грудино-ключично-сосцевидной области

В нижнем отделе: медиально - общая сонная артерия (париет. листок 4 фасции шеи); латерально - внутренняя яремная вена; между сосудами – блуждающий нерв.

На уровне ключицы, позади вены, a.subclavia,(отдает ветви- позвоночную артерию, нижнюю щитовидную и др.) n.phrenicus, n.vagus.

В глубоких клетчат. пространствах шеи слева из заднего средостения проходит **грудной лимфатический проток**, открывающийся : в венозный угол Пирогова, либо в одну из его образующих вен

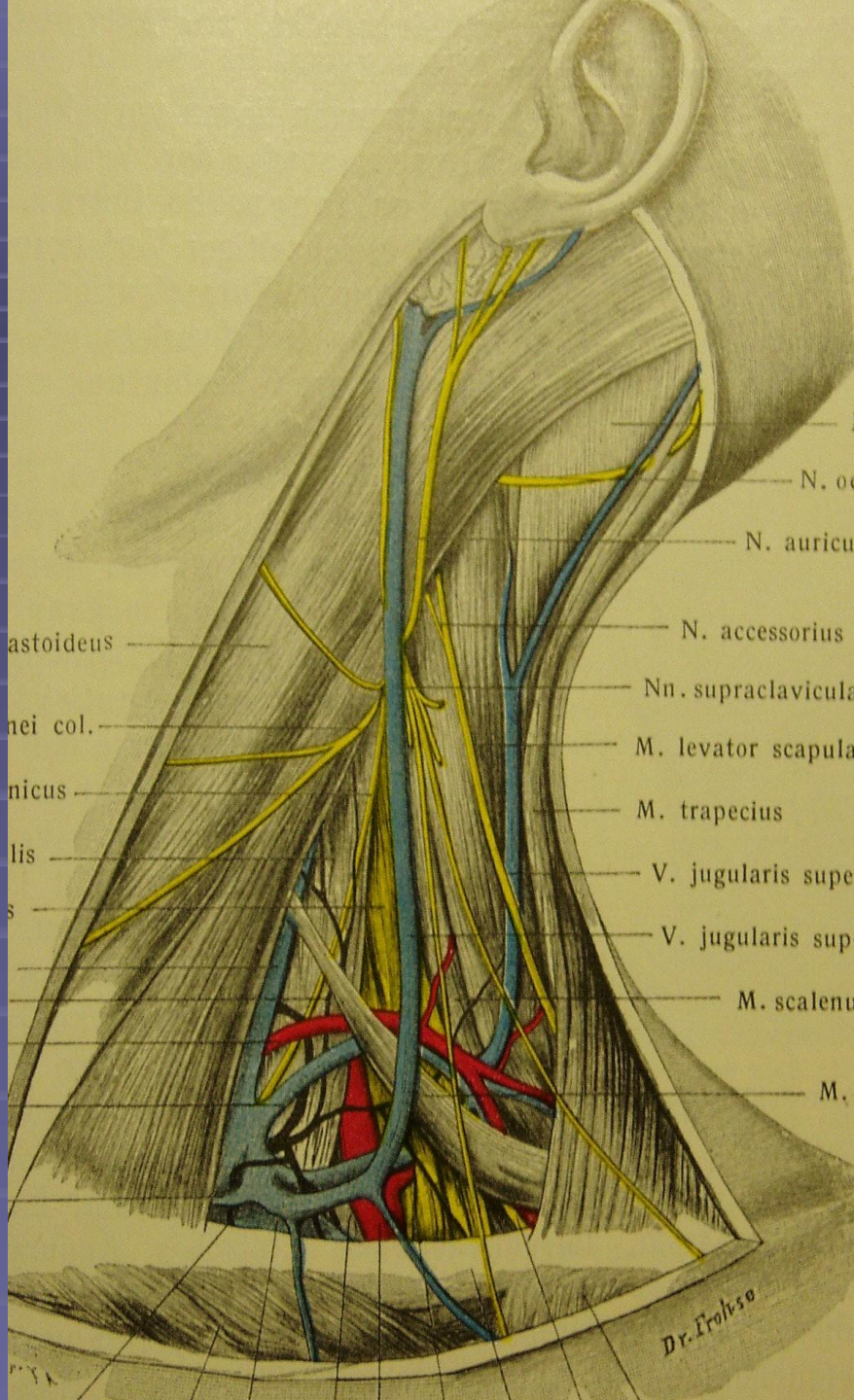

Топография латеральных треугольников шеи

Лопаточно-ключичный треугольник (tr.omoclaviculare) (1,2,3,5 фасции).

Слои: кожа, подкожная клетчатка, m.platysma.

Между 1 и 2 фасциями – наружная яремная вена (видна при напряжении) и ветви шейного сплетения; третья фасция (мышцы), 5 фасция (подключичные сосуды-вена-в spacium antescalenum и артерия - в sp.interscalenum , шейные нервы).

Лопаточно-трапецевидный треугольник (tr.omotrapezoideum), нет 3-й фасции.

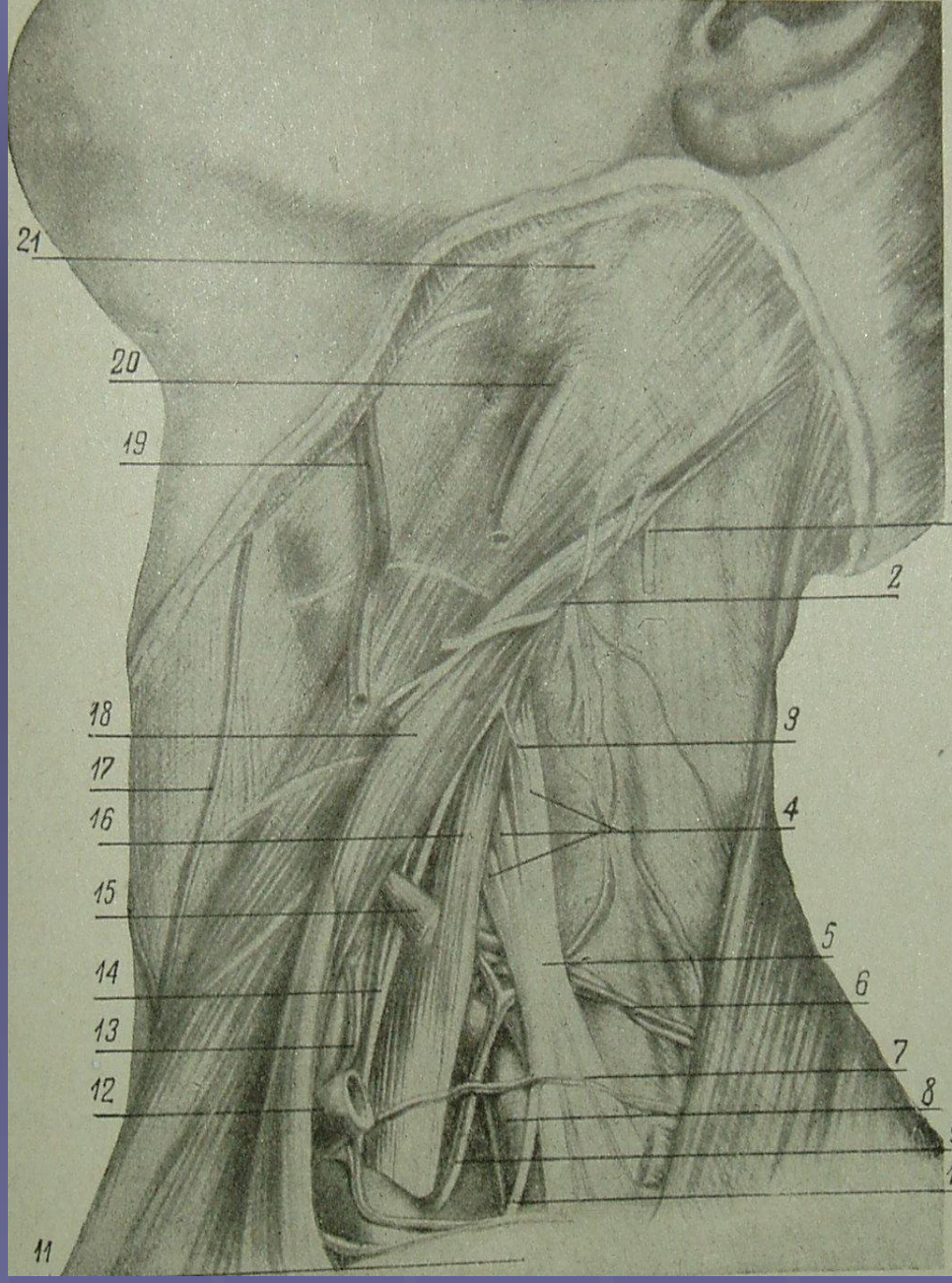

Топография и пункция подключичной вены

Является продолжением подмышечной вены (v. axillaris), от переднего края 1 ребра до слияния с вн. яремной веной; диаметр 1 – 2 см, длина 2 – 5 см.

Надключичная зона проходит по верхней поверхности 1 ребра (медиально - задний край m. SCM, латерально - граница внутренней и средней трети ключицы).

Место пункции: на 1,5-2 см. выше ключицы в направлении к углу между ключицей и m. SCM.

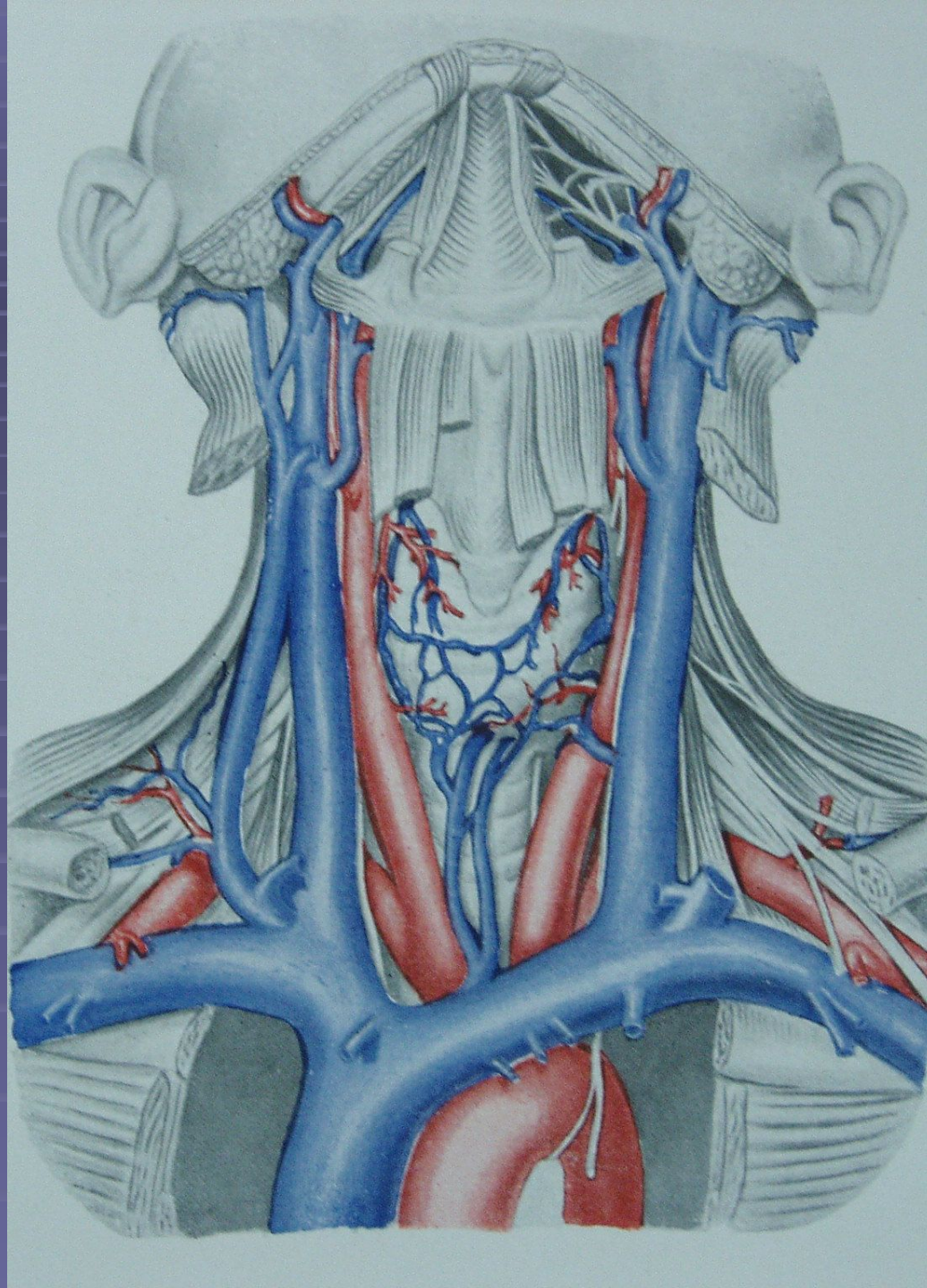

Проводниковая анестезия плечевого сплетения (методика Куленкамфа)

1. Над серединой ключицы определить пульсацию плечевой артерии.

2. На 1 см выше ее в направлении 1-2 грудных позвонков до упора в 1-е ребро (стреляющая боль).

3. Ввести 20-50 мл 1% раствора новокаина

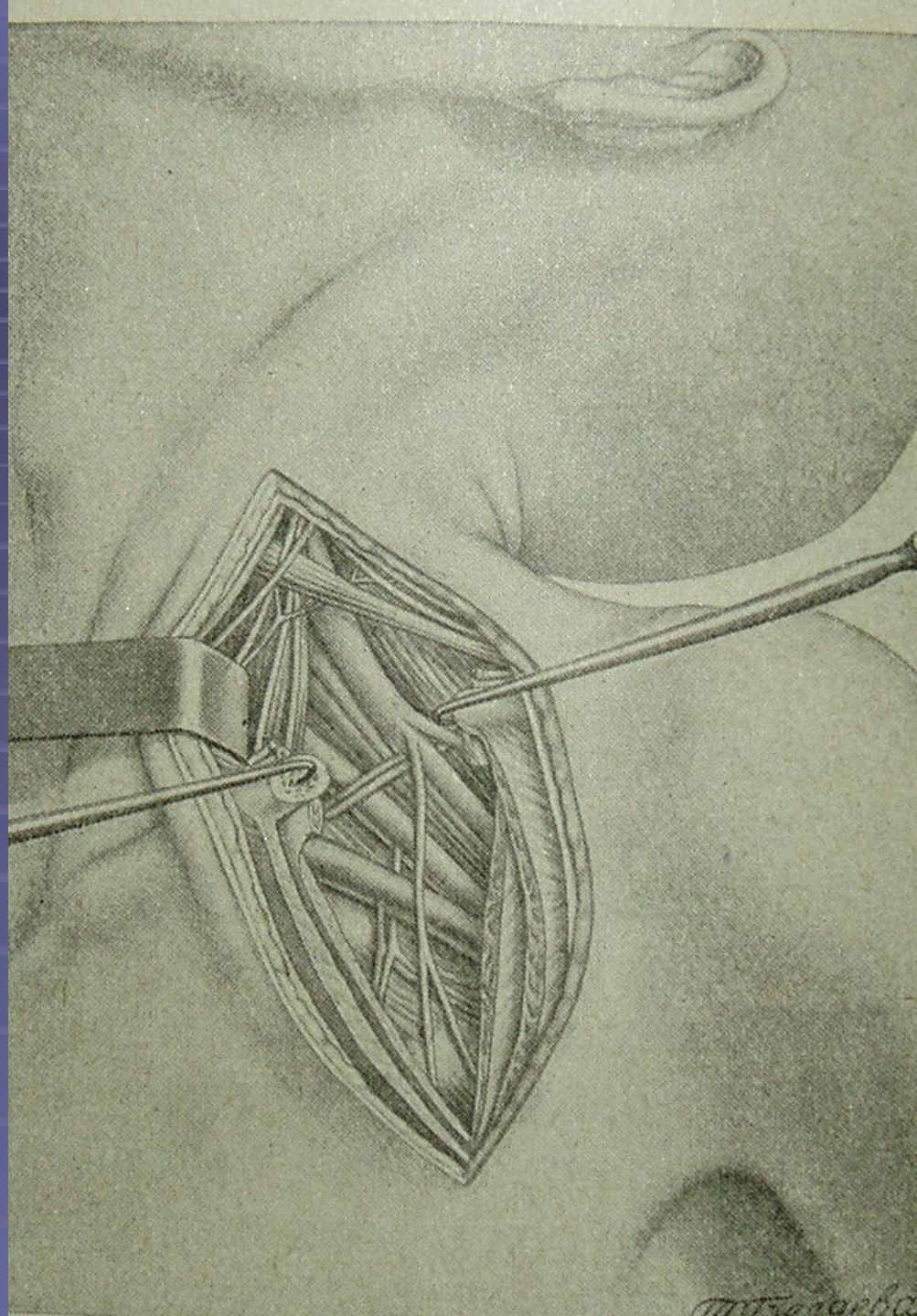

Топография поднижнечелюстного треугольника

(Надподъязычная область)

Ложе поднижнечелюстной железы (2 фасция шеи) и ее проток (вскрытие гнойников).

Под глубоким листком фасции – стволы подъязычного и язычного нервов.

Треугольник Пирогова (задний край m.mylohyoidei, заднее брюшко m.digastrici и край n.hypoglossi) – здесь перевязывают a.lingvalis!, выполняют лимфодессекцию.

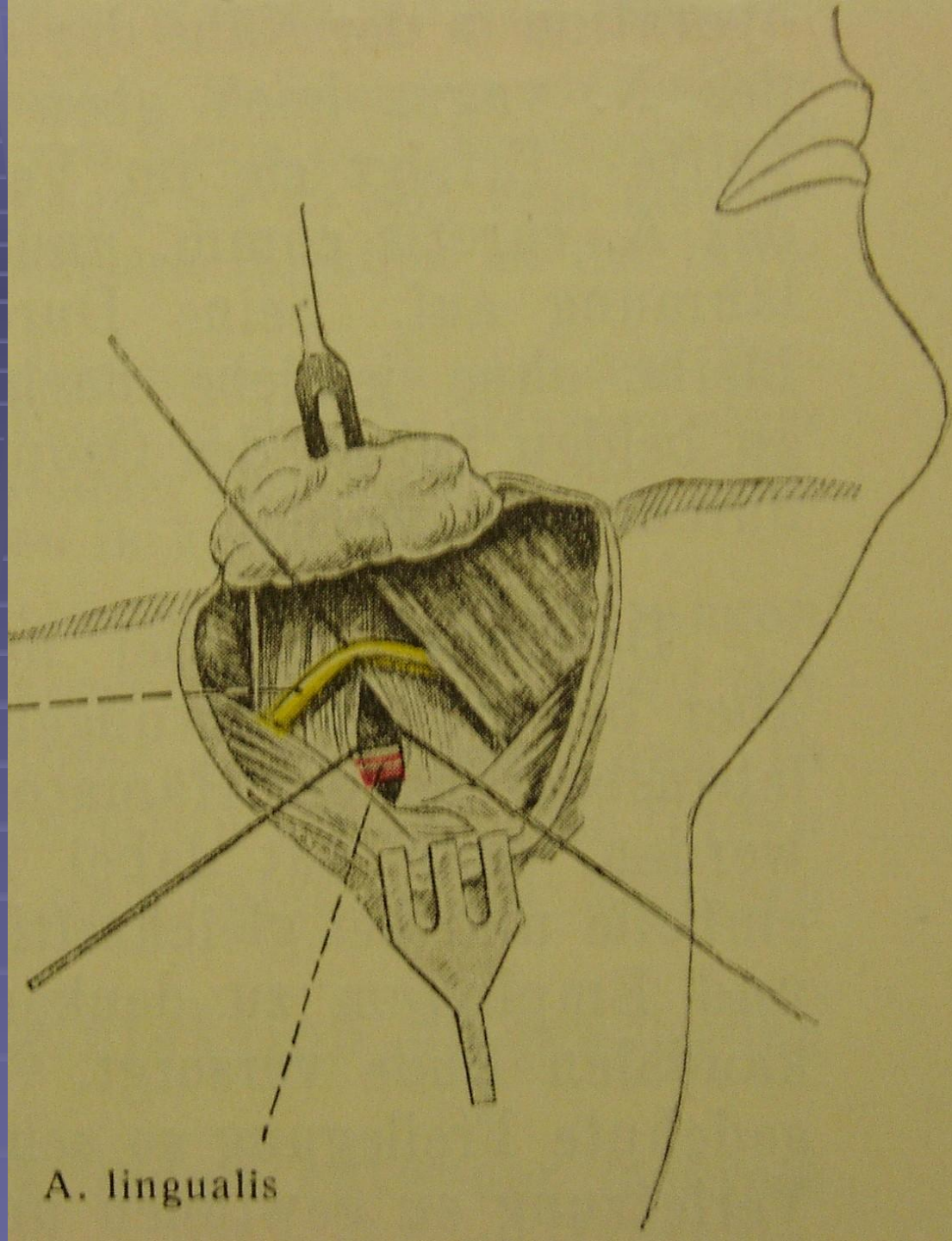

Особенности хирургических разрезов и доступов

Совпадение с направлением кожных складок;

Прошивание и перевязка перерезанной вены (возможна воздушная эмболия);

Вертикальные разрезы (трахеостомия);

Косые разрезы (для обнажения СНП и шейной части пищевода);

Поперечные разрезы (для доступа к щитовидной железе, глотке):

а) воротникообразный разрез по Кохеру, Березину;

б) разрез Петровского (доступ к подключичным сосудам);

Комбинированные разрезы (линейные, Т-образные, угловые, створчатые, Z-образные, звездчатые и др.)

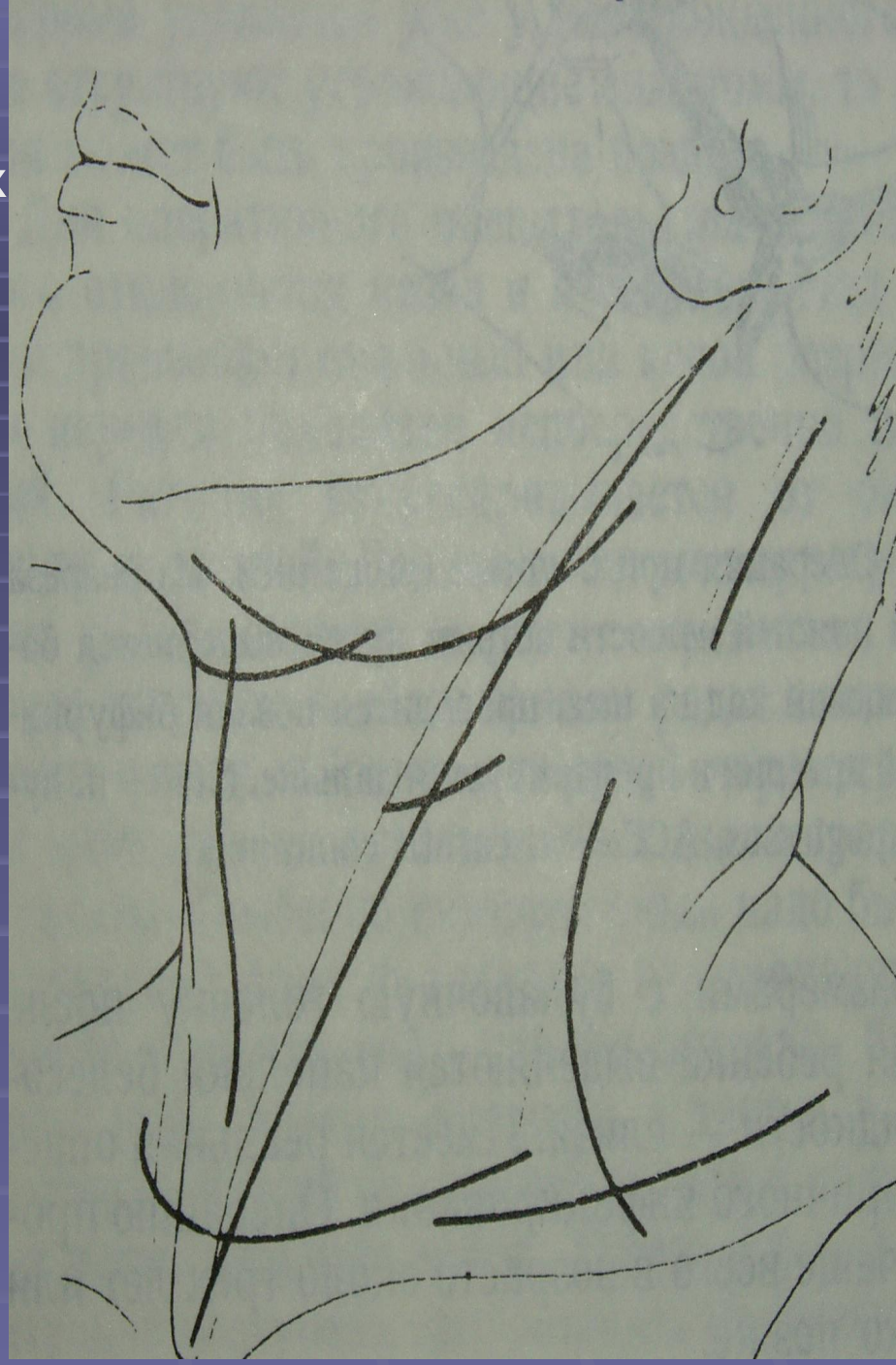

Доступ и перевязка наружной сонной артерии

Показания: кровотечение, аневризмы, операции на черепе, лице, глотке, при резекции нижней челюсти, опухолях околоушной железы.

Положение: на спине, голова в противоположную сторону, валик под лопатками.

Доступ: в сонном треугольнике вдоль переднего края m.SCM до уровня верхнего края щитовидного хряща длиной 6-7 см.

Перевязка: (исчезает пульсация поверхностной височной и лицевой артерий) - чаще между верхней щитовидной и язычной артериями.

Дренирование грудного лимфатического протока

Показания: (лимфосорбция) детоксикация

Оперативный доступ: разрез вдоль медиального края m. SCM или по наружному ее краю.

Оперативный прием: осторожное выделение, пункция, катетеризация и фиксация дренажа.

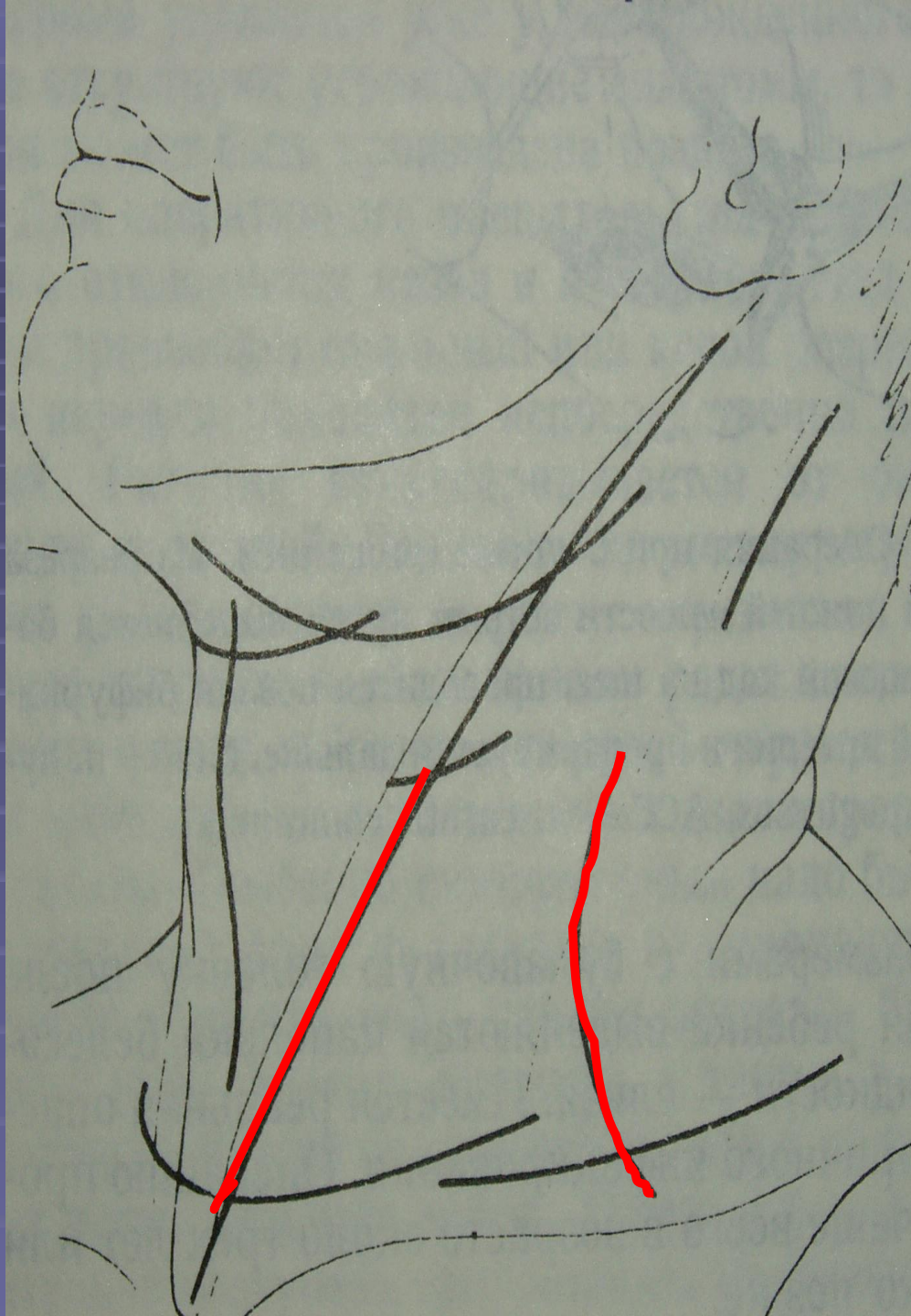

ТРАХЕОСТОМИЯ

Показания:

- Инородные тела дыхательных путей;
- Ранения гортани и трахеи;
- Острые стенозы гортани (инфекционные заболевания, опухоли и т.д.);
- Сдавление, стенозы трахеи;
- Аллергический отек гортани и др.

Трахеостомия

Виды: (к перешейку щитовидной железы)

верхняя - 2-3 кольца выше перешейка;

средняя – 3-4 кольца через перешеек;

нижняя – 4-5 кольца ниже перешейка

Положение: лежа на спине с валиком под лопатки

(врач слева от больного при нижней трахеостомии)

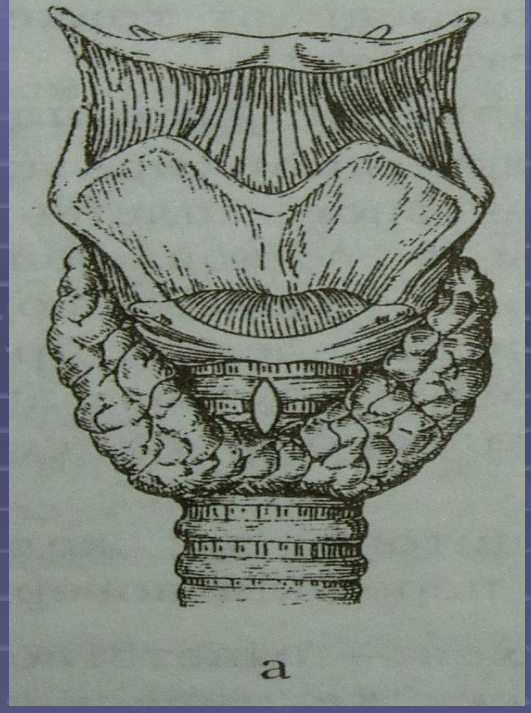

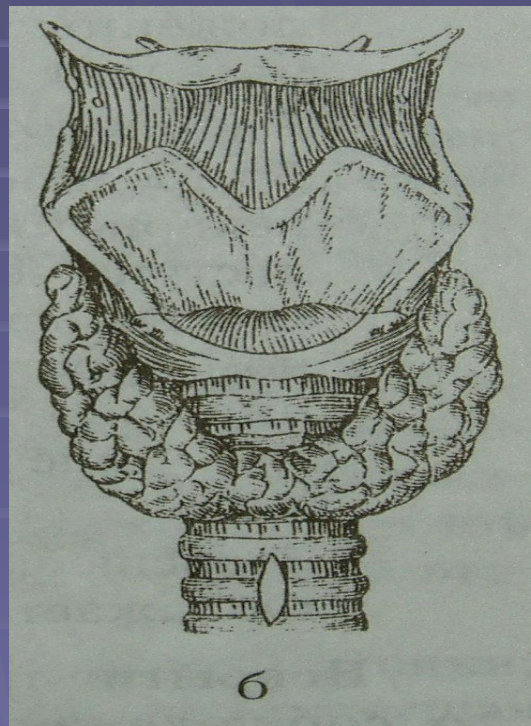

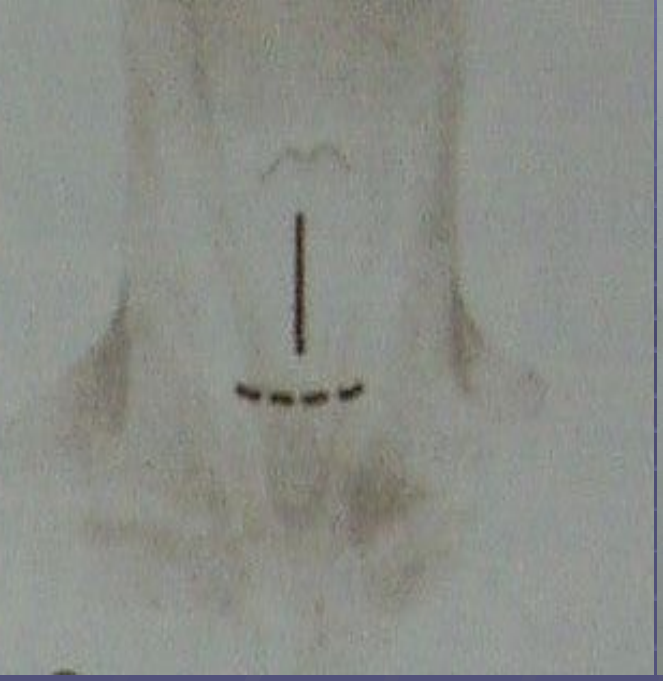

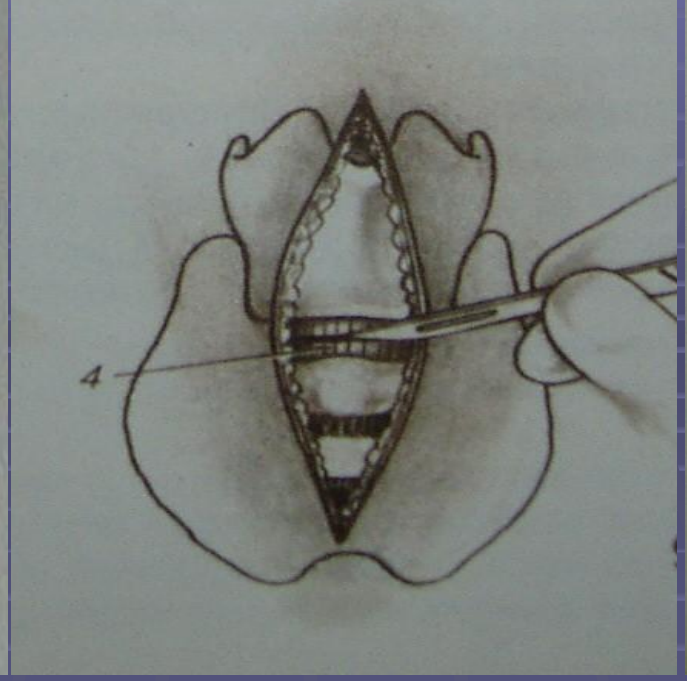

Нижняя трахеостомия

Оперативный доступ: разрез 6 см вверх от яремной вырезки, вскрывают фасции, разводят мышцы, отводят кверху перешеек железы, обнажают трахею.

Оперативный прием: вскрытие трахеи.

Разрезы: продольный, **поперечный,** окончатый и др.

Инструменты: крючок Кохера, Шассеньяка, трахеорасширитель Труссо, канюля Люэра)

Осложнения трахеостомии

- Кровотечение (первичное и вторичное);
- Асфиксия (при закупорке канюлей слизистой);
- Ранение задней стенки трахеи и пищевода;
- Повреждение возвратных нервов;
- Рассечение боковой стенки трахеи;
- Некроз хрящей;
- Развитие эмфиземы;
- Остановка дыхания и коллапс.

Операции на щитовидной железе

Виды: резекция (субтотальная резекция), энуклеация, экстирпация (струмэктомия); операция Крайля (лимфодиссекция).

Показания: токсический зоб, опухоли.

Этапы: дугообразный разрез с пересечением грудино-щитовидных мышц, наложение зажимов (по Николаеву), удаление железы, дренаж, косметические швы.

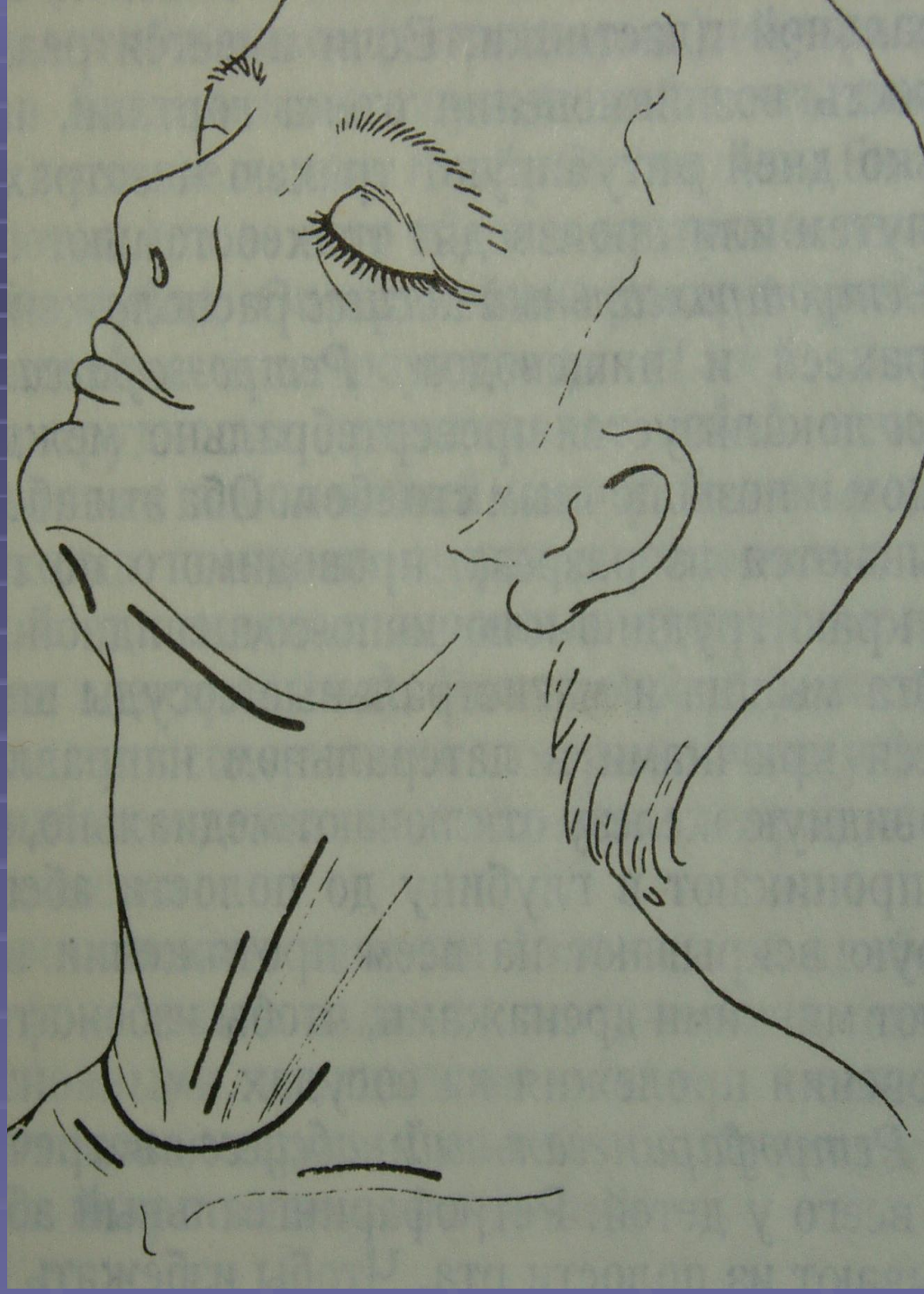

Доступ к шейной части пищевода

Показания: инородные тела, стриктуры, ранения;

Доступ: слева вдоль переднего края m.SCM от яремной вырезки до щитовидного хряща.

Прием: под листком внутришейной фасции, позади трахеи обнажается пищевод на 3 см выше VI шейного позвонка.

Разрез на пищеводе продольно, а шов – поперечно двухрядный.

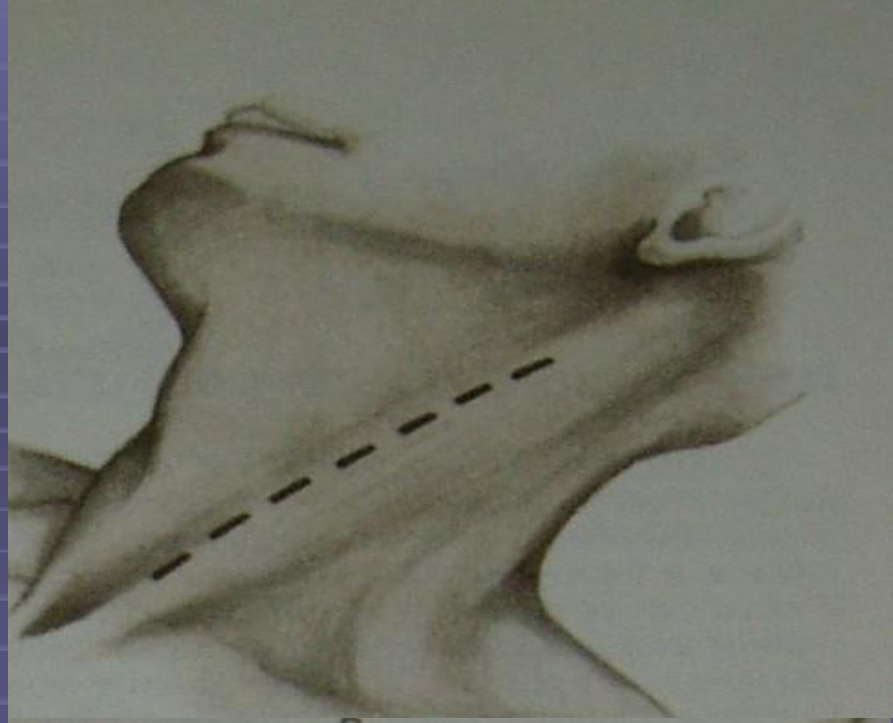

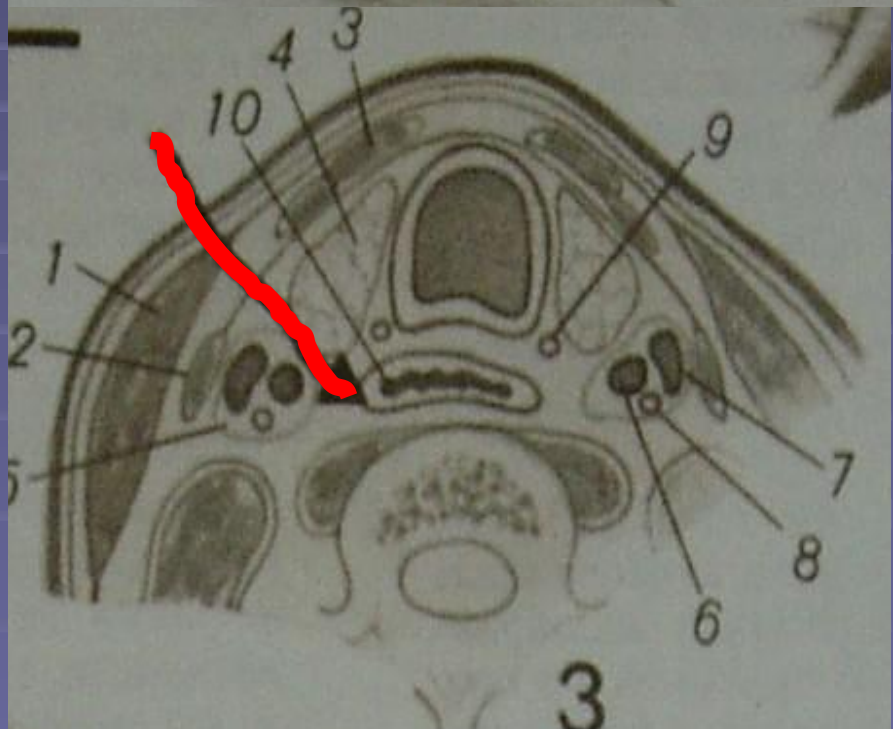

Особенности ПХО ран шеи

- Извилистый раневой канал с повреждением СНП.
- Не спадаются магистральные вены (возможна эмболия).
- Раны часто инфицированы.
- ПХО: широко раскрывается раневой канал в направлении мышц и СНП; бережное и экономное иссечение тканей, дренирование клетчаточных пространств.
- При инфицировании гематом возможны флегмоны клетчаточных пространств шеи (разрез послойно, по ходу СНП, с контрапертурой и адекватным дренированием).