В.В.Алипов

Топографическая анатомия и оперативная хирургия забрюшинного пространства

Забрюшинное пространство (ЗП) – часть полости живота, расположенная кзади от брюшной полости между задним листком париетальной брюшины и задним отделом внутрибрюшной фасции, покрывающей позвоночник и мышцы.

Фасции и слои ЗП:

Внутрибрюшная фасция (на поверхности поперечной, квадратной и m. psoas);

Слой забрюшинной клетчатки;

Забрюшинная фасция: между позадипочечным и предпочечным листками расположены почечные артерии;

Жировое околопочечное тело;

Слой жировой клетчатки;

Фасция Тольдта (спереди расположены нервы и лимф. сосуды).

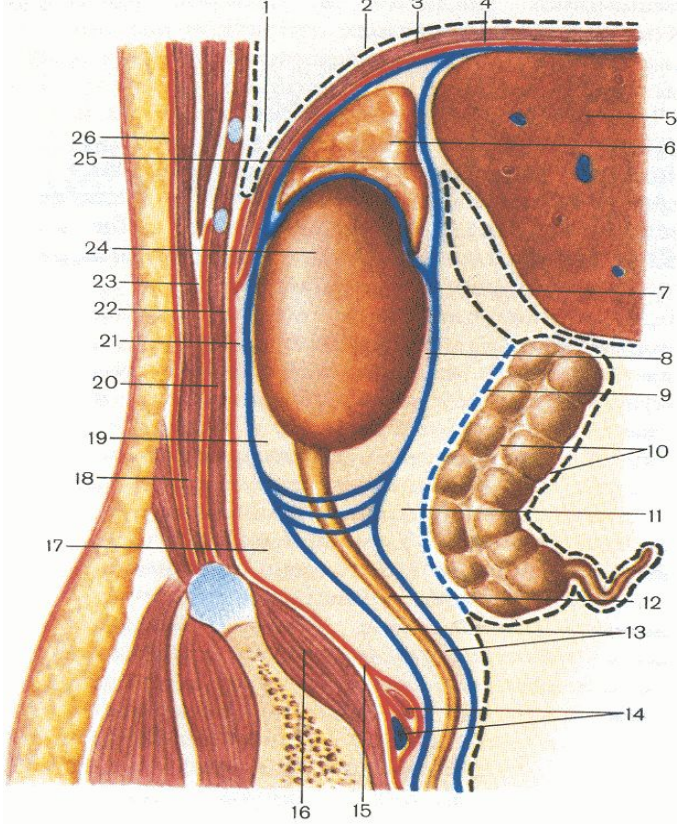

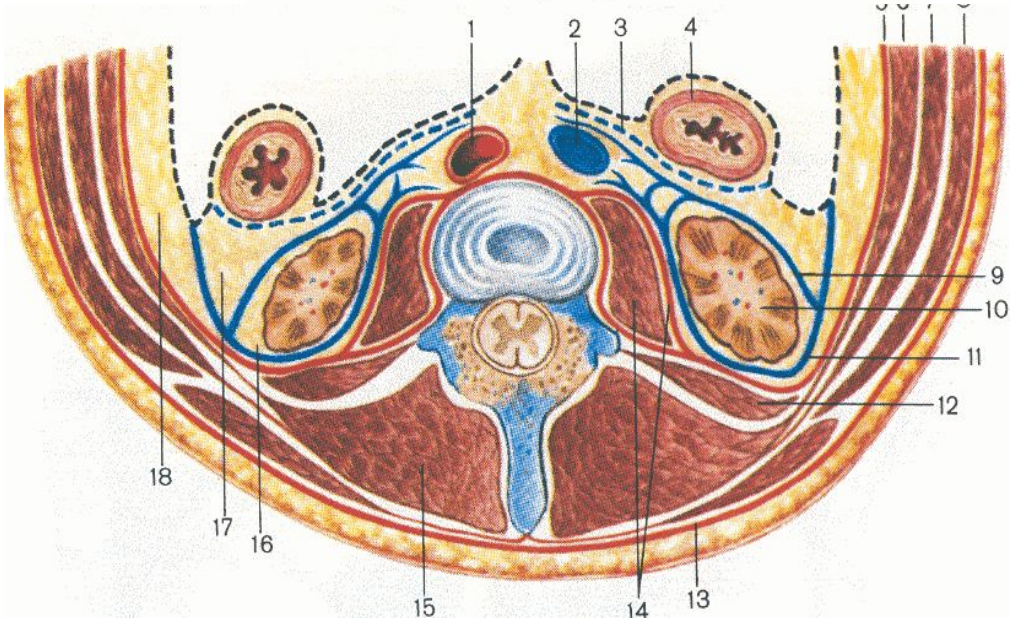

Воспалительные процессы ЗП

- Первичные (травма, операция и др.) и вторичные (инфицирование гематогенным или лимфогенным путем из др. очага).
- Паранефрит – воспаление околопочечной клетчатки, возможен переход процесса на мочеточники и мочевой пузырь;
- Параколит – воспаление околотолстокишечной клетчатки, возможно П-образное распространение;
- Распространение гн. процесса как в восходящем, так и нисходящем направлении ограничено фасциальными листками.

Брюшная часть аорты

Скелетотопия: верхний отдел – уровень TXI-LI; нижний отдел – на уровне LI-LV.

Длина этой части аорты 10-14 см, диаметр от 3 до 6 см.

Синтопия: верхний край – у ножек диафрагмы; нижний – уровень LIII-IV (бифуркация). Спереди – тело поджелудочной железы, корень брыжейки; сзади – позвоночник, справа-стенка ВПВ.

Общие подвздошные артерии дают медиальную ветвь – внутренние подвздошные артерии (тело LV), которые имеют ветви: мочепузырные, прямокишечные, крестцовые, ягодичные и др.

Ветви брюшного отдела аорты – пристеночные (правая и левая нижние диафрагмальные артерии), висцеральные (чревный ствол, верхняя и нижняя брыжеечные артерии, средняя надпочечниковая, почечная артерии, артерии яичка).

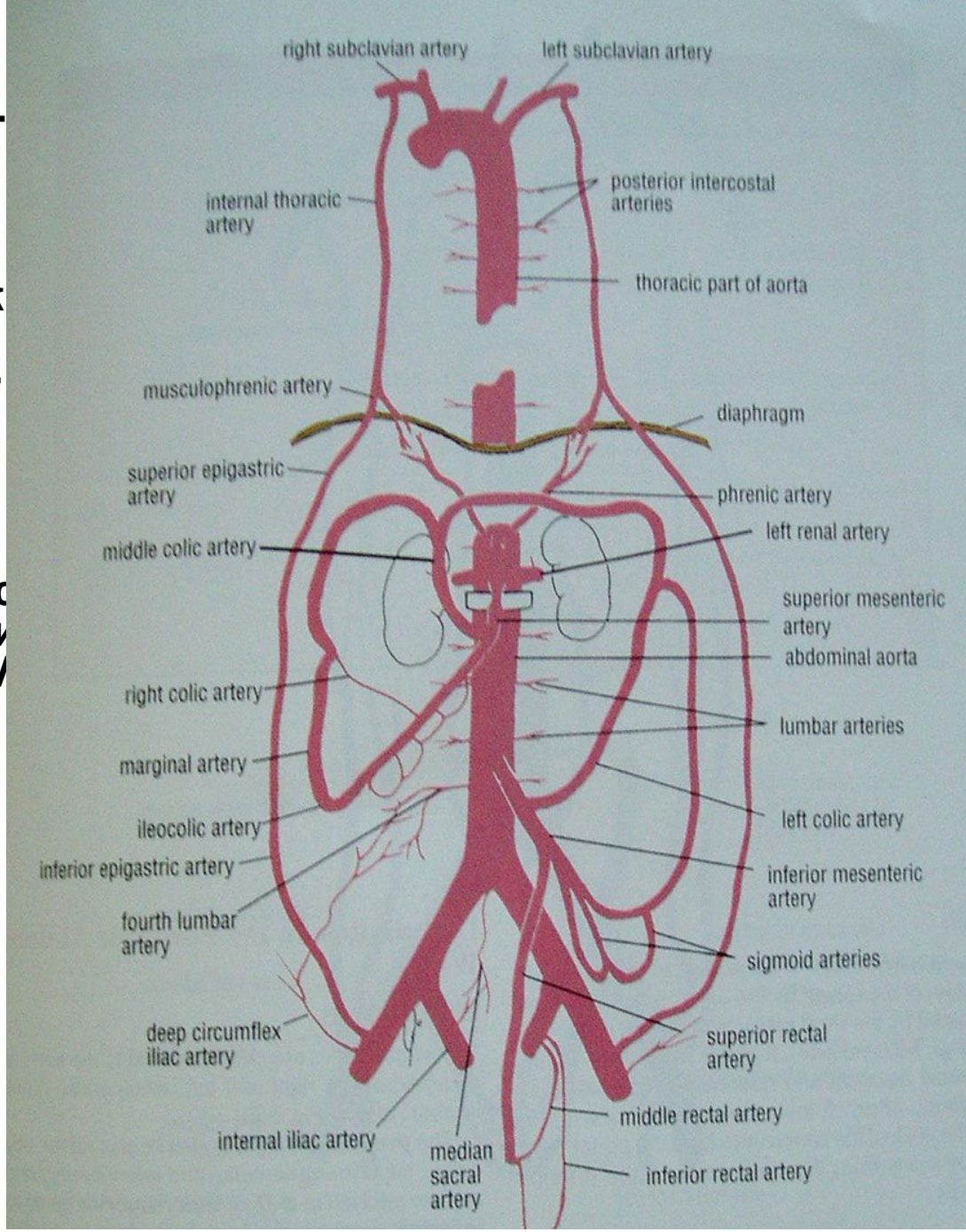

Чревные ствол и сплетение

Длина 1-2 см. отходит на уровне XI грудного позвонка.

Ветви: а) левая желудочная артерия (место перехода пищевода в кардию); б) общая печеночная артерия (по малой кривизне к печени), ветвь a.gastroduodenalis, в) селезеночная артерия (по верхнему краю поджелудочной железы).

Чревное сплетение: уровень XII гр.позвонка.

Спереди задняя стенка сальниковой сумки; сзади – аорта, чревный ствол, снизу – уровень почечных артерий.

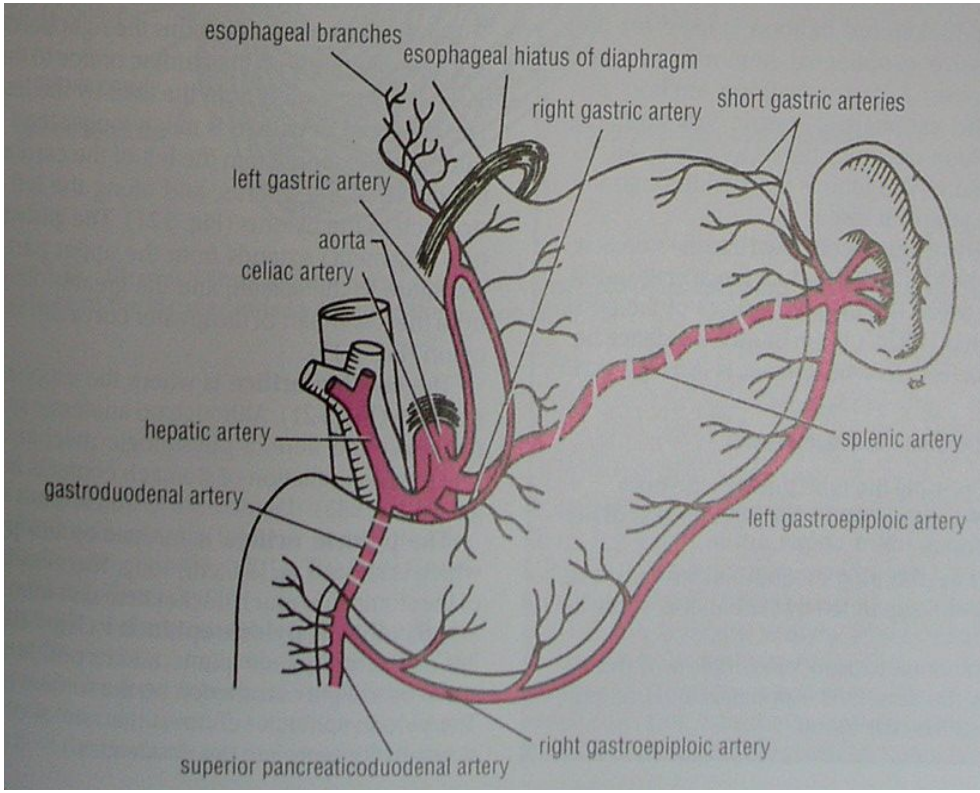

Нижняя полая вена

Скелетотопия: образуется на уровне LIV-LV при слиянии подвздошных вен. Проходит через одноименное отверстие диафрагмы на уровне TXI-TX.

Синтопия: спереди-задняя поверхность печени, головка подж. железы, восх. часть 12-перст. кишки,корень брыжейки ПОК.

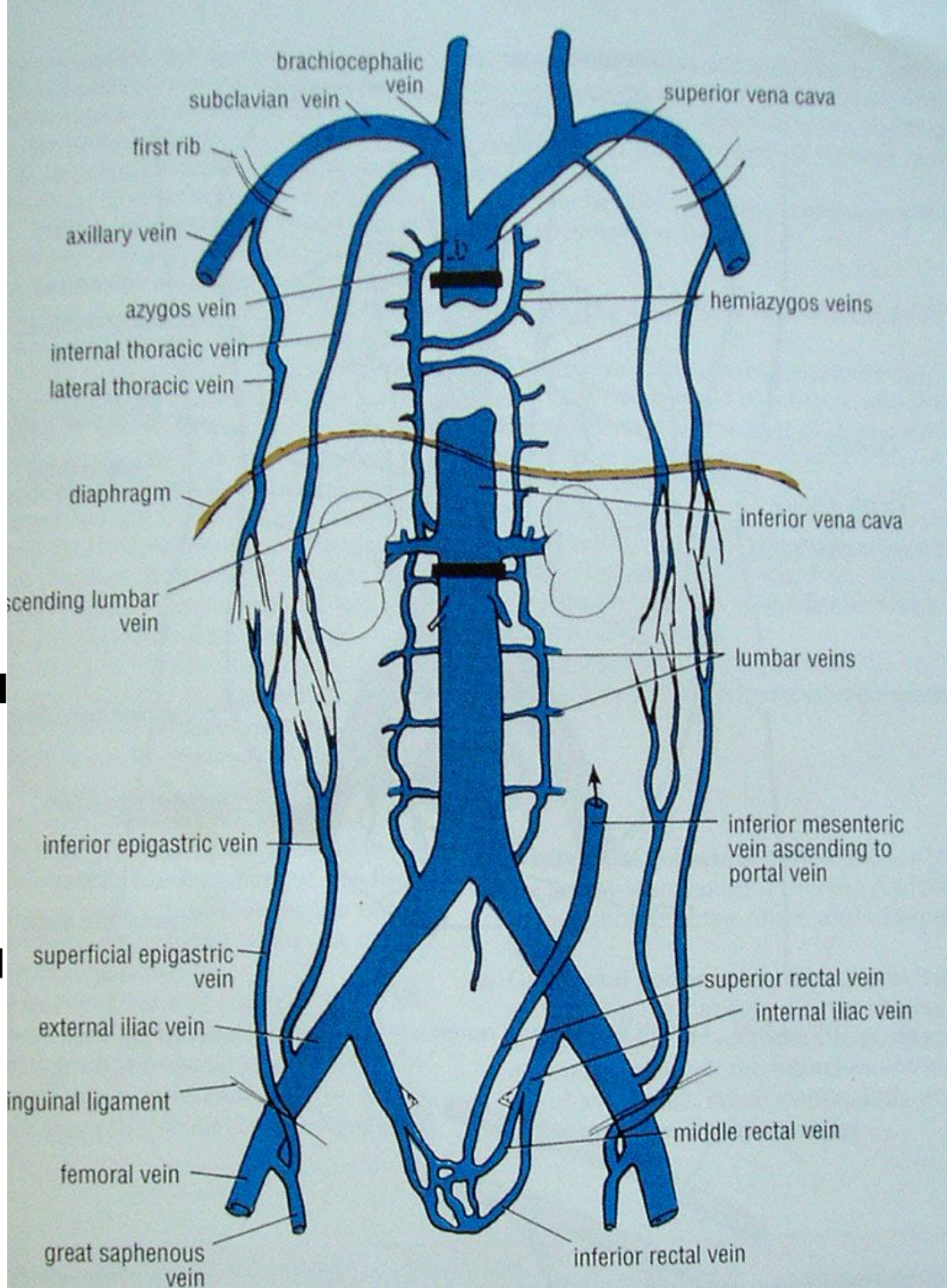

Топография почек

Скелетотопия: верхний отдел забрюшинного пространства по бокам от позвоночника.

Правая почка ниже левой (уровень X-XI ребер). Ниже XII ребра – опущение почки.

Синтопия: Правая почка – сверху печень, у латер. края – правый изгиб ПОК, у ворот почки – 12-перстн. кишка.

Левая почка: верхний край – дно желудка; у латер. края – селезенка, у середины хвост подж. железы, у нижнего края левый изгиб ПОК.

Почечная ножка - к воротам сверху вниз.

Сзади – лоханка и начало мочеточника, кпереди - почечная артерия, выше – почечная вена.

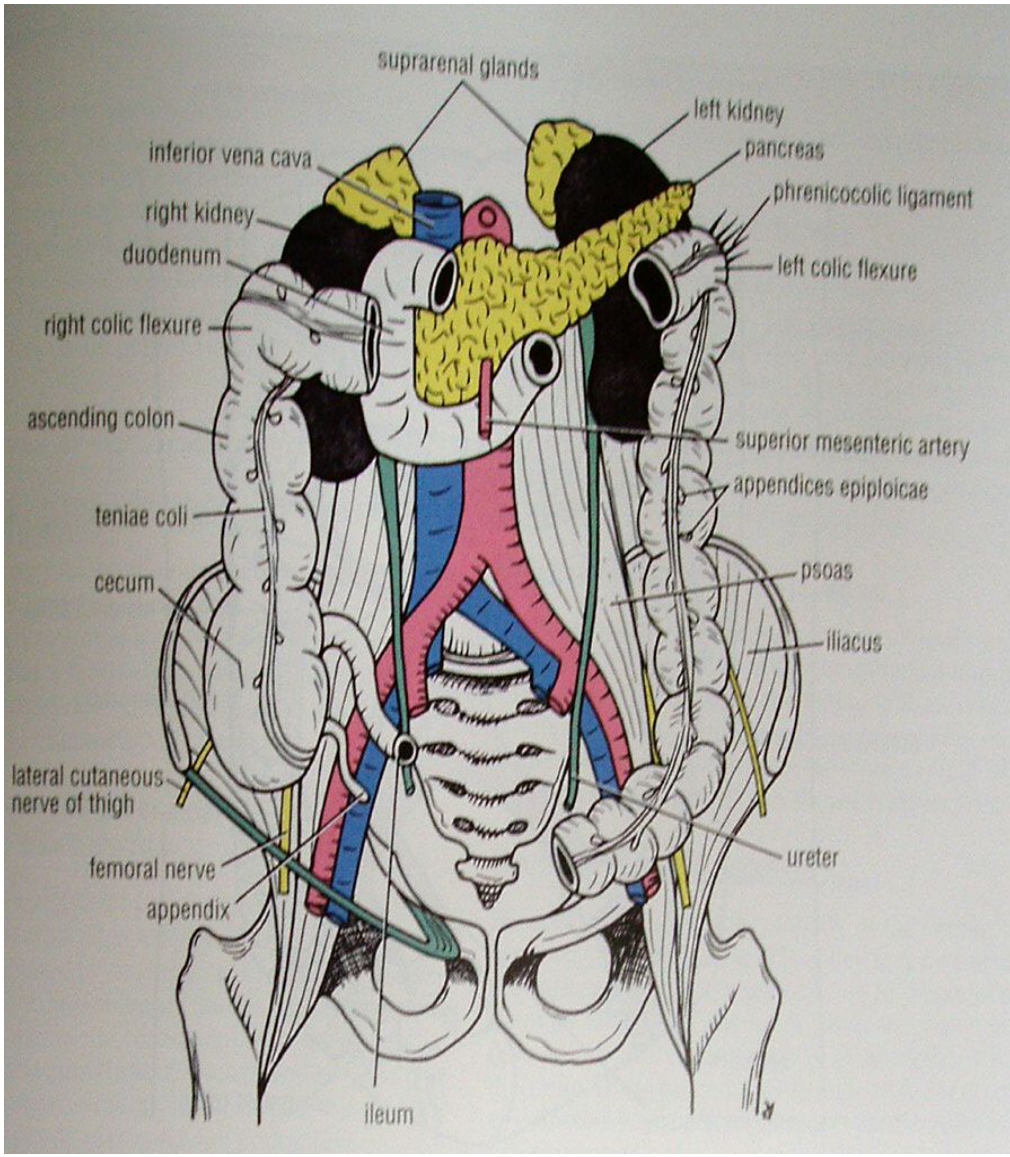

Мочеточники

4 отдела: первый отдел – от начала мочеточника до уровня нижнего конца почки; второй отдел – от уровня нижнего конца почки до пограничной линии; третий – до пересечения мочеточника с маточной артерии или семявыносящим протоком; четвертый – до стенки мочевого пузыря.

Скелетотопия: 2-3 см. от тел поясничных позвонков. Место перехода бр. части в тазовую – пересечение линии bispinalis с вертикальной линией от лобкового бугорка

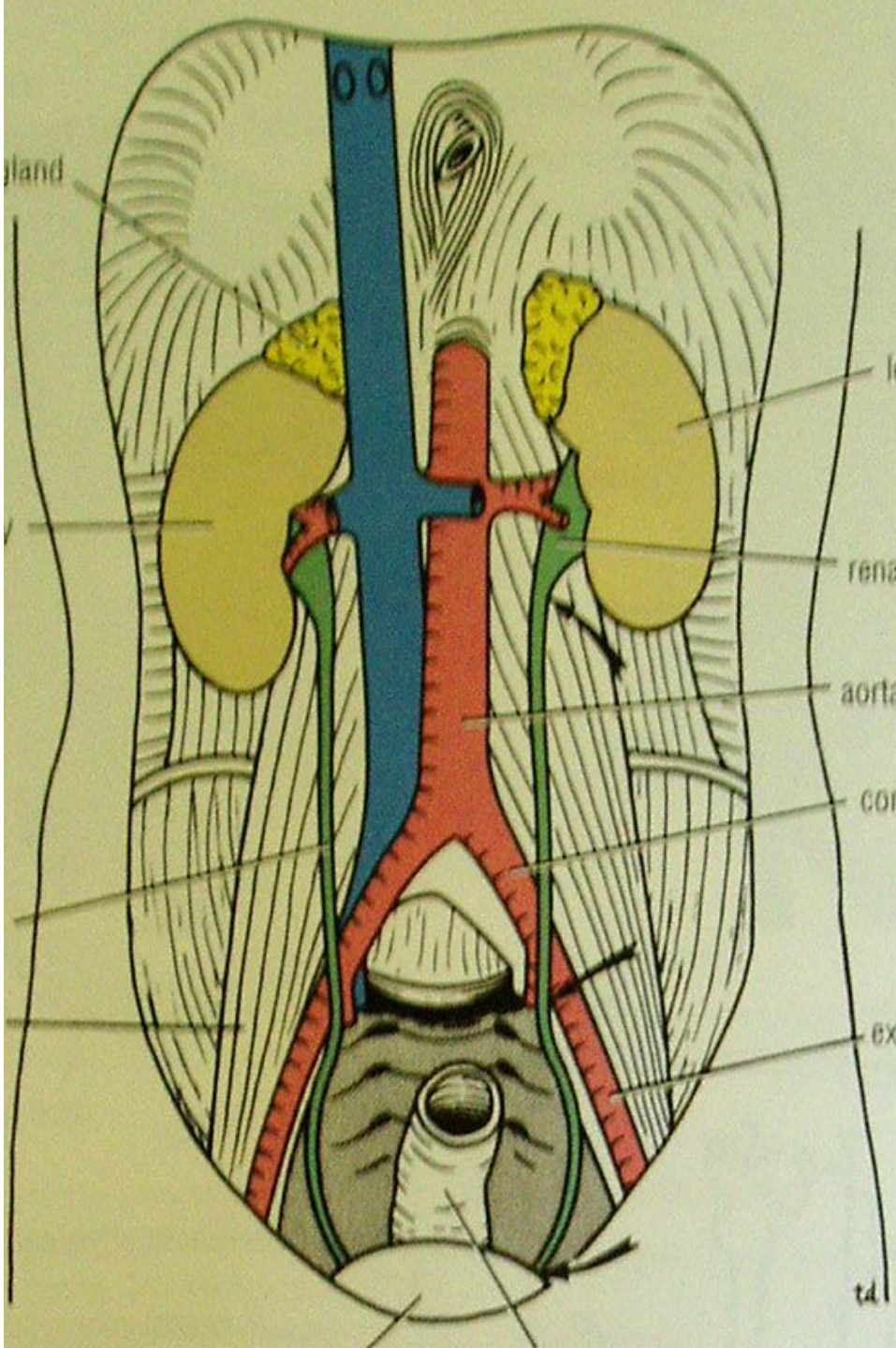

Надпочечники

Скелетотопия: по сторонам от тел ТXI -ТXII, над верхними полюсами почек.

Кровоснабжение: верхние надпочечниковые артерии (ветви диафрагмальных); средние (от аорты); нижние от почечных артерий.

Вены: левая и правая надпочечниковые вены (впадают в почечные вены либо в НПВ.

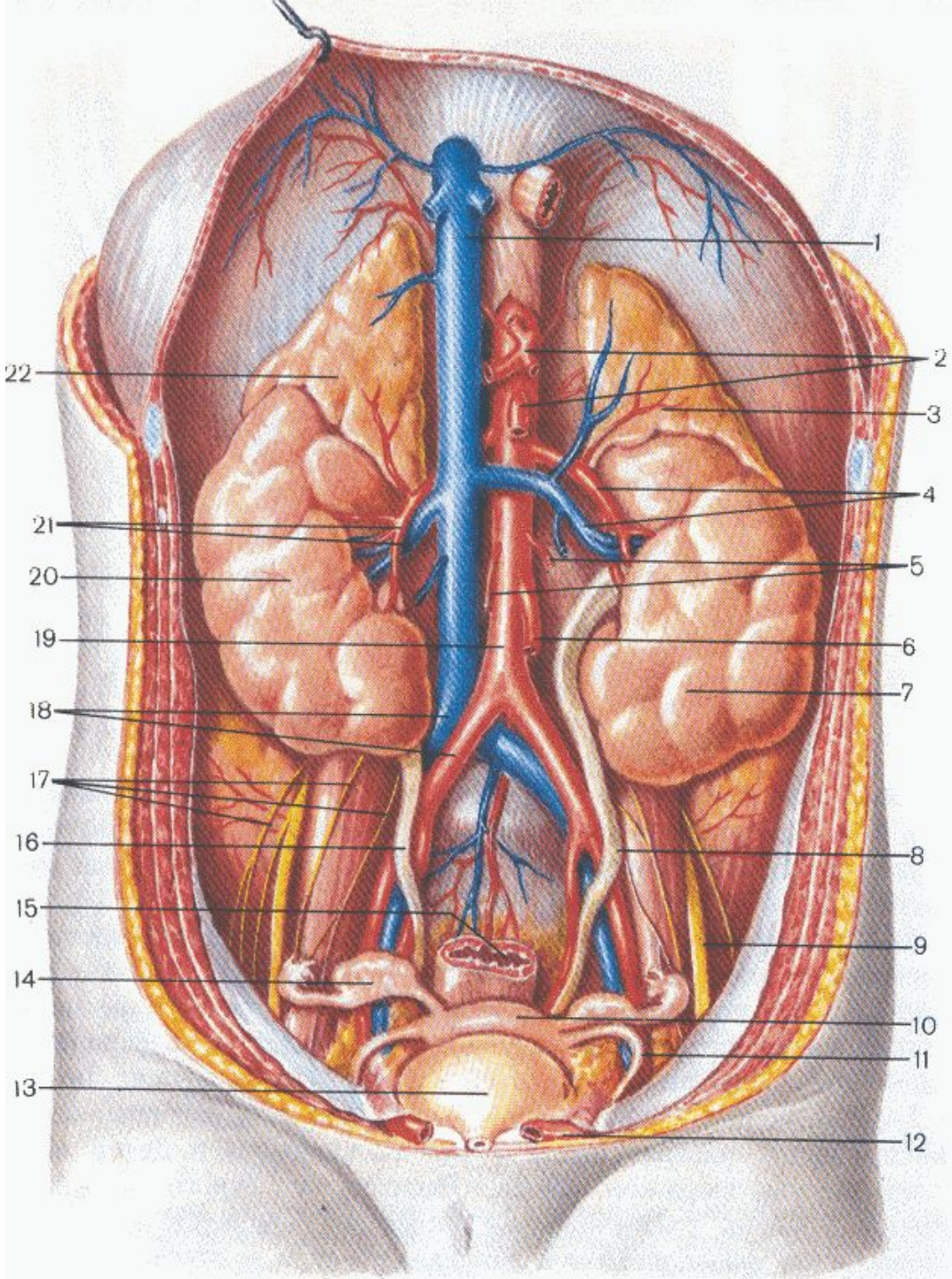

Мочевой пузырь

Имеет: тело, верхушку, дно и шейку.

Переднюю, заднюю и боковые стенки.

Верхушка продолжается в виде тяжа к пупку (мочевой проток - урахус);

Брюшина покрывает верхнюю и заднюю поверхность МП.

(различают вне и внутрибрюшинные разрывы).

Синтопия: сверху - над брюшиной петли тонкой и сигм. кишок;

По боковым и задним поверхностям - у мужчин тело предстат. железы, семявыносящие протоки (у женщин – пузырно-влагалищная перегородка)

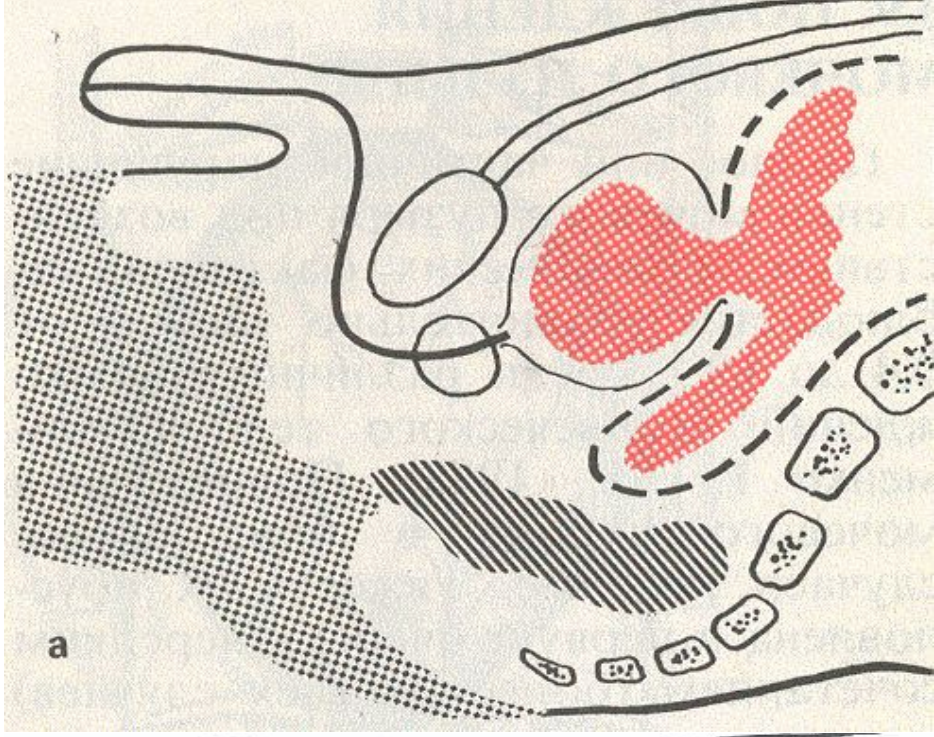

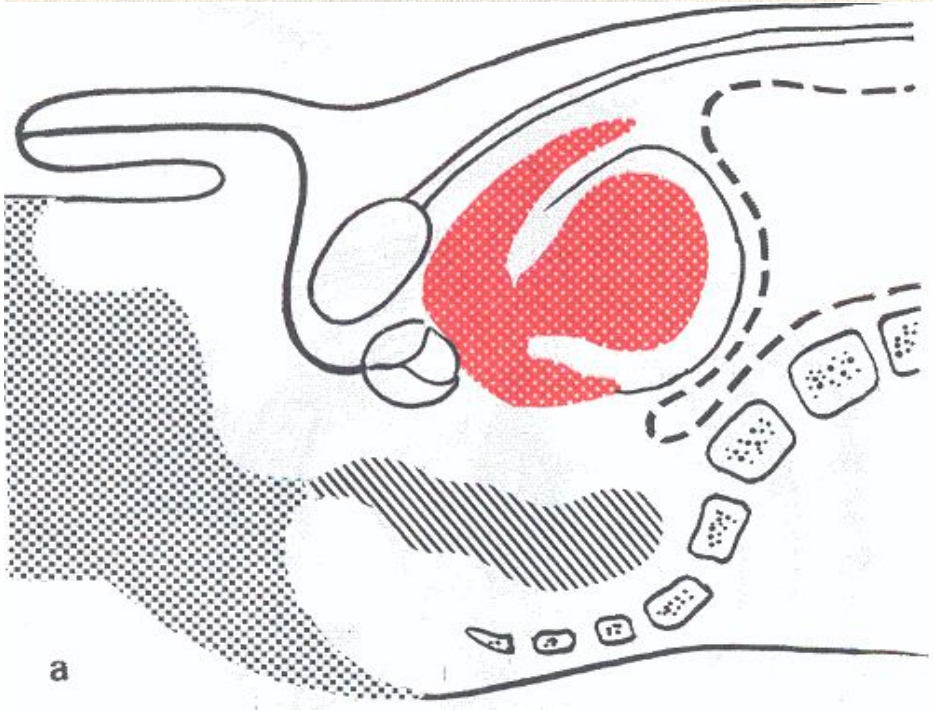

Прямая кишка

Тазовый отдел (надампулярная часть и ампула прямой кишки)

Промежностный отдел (анальный канал).

Надампулярная в верхнем отделе покрыта брюшиной со всех сторон. НЕ покрыта вся задняя поверхность, большая часть боковой и передней стенок.

Синтопия: у мужчин спереди мочевой пузырь. У женщин – матка.

Артерии и вены.

-непарная верхняя прямокишечная артерия, парная средняя прямокишечная и парная нижняя (из внутренней подвздошной). Прямокишечное венозное сплетение (Вв и НПВ).

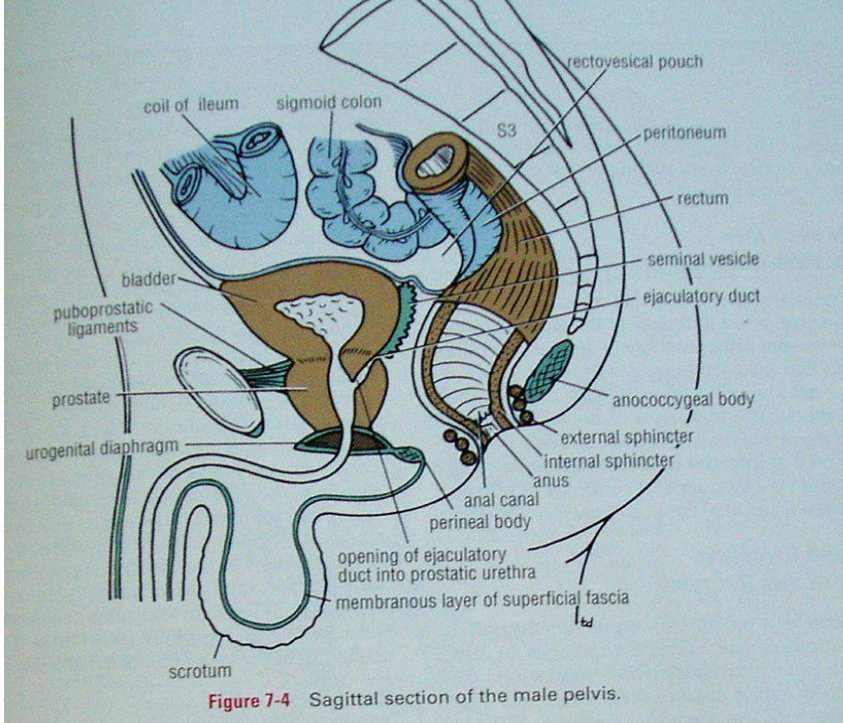

Figure 7-4 Sagittal section of the male pelvis.

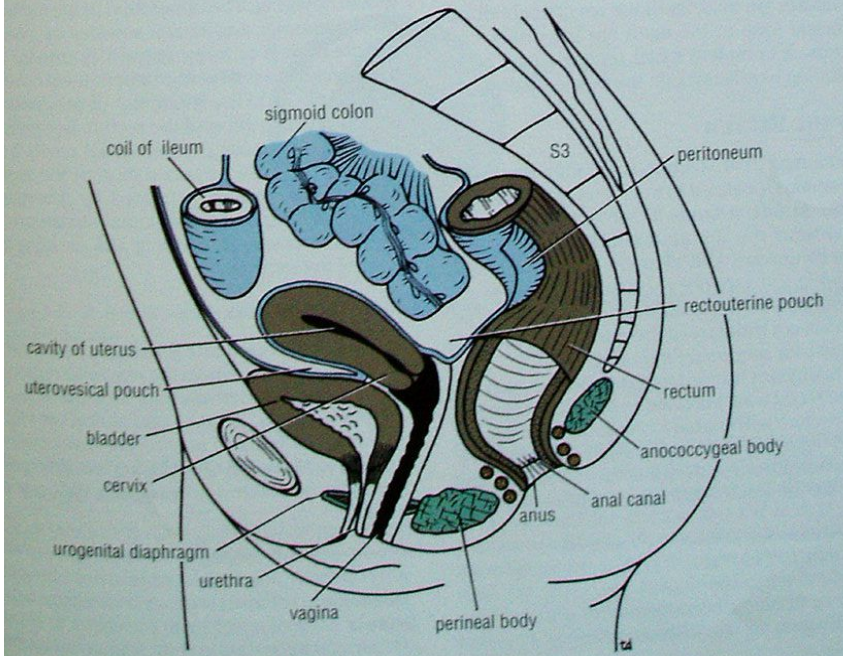

Нефрэктомия

Показания:

***Злокачественные опухоли;**

***Повреждения почки;**

*** Туберкулез почки;**

*** Гидронефроз;**

*** Пиелонефроз.**

Доступ – чрезбрюшинный (лапаротомия);

Внутрибрюшинный (доступ С.П. Федорова от наружного края прямой мышцы к пупку; Доступ Бергмана - к мочеточнику.

На почечную ножку зажим Федорова, одной лигатурой перевязывают почечные сосуды, затем перевязка сосудов в отдельности (можно механический шов). Перевязка мочеточника.

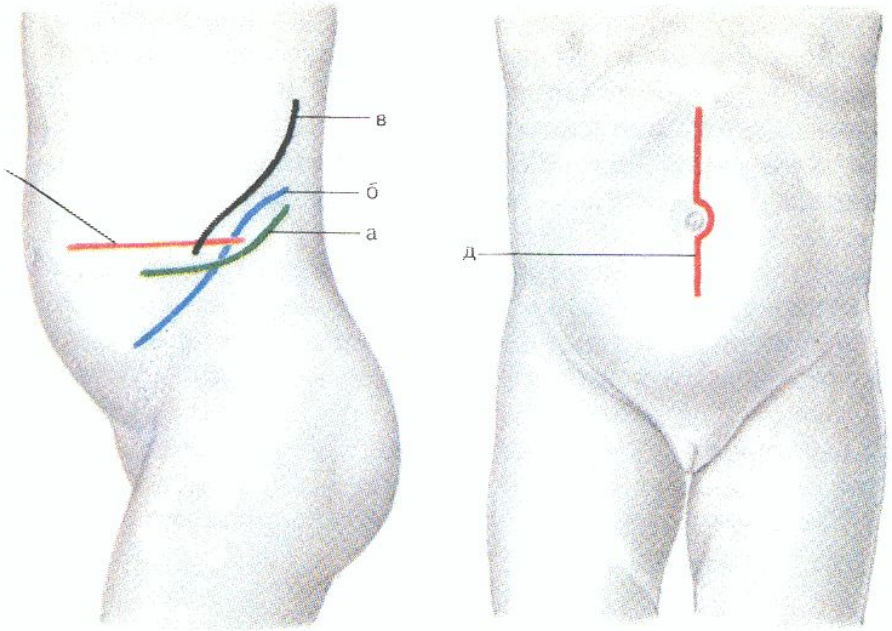

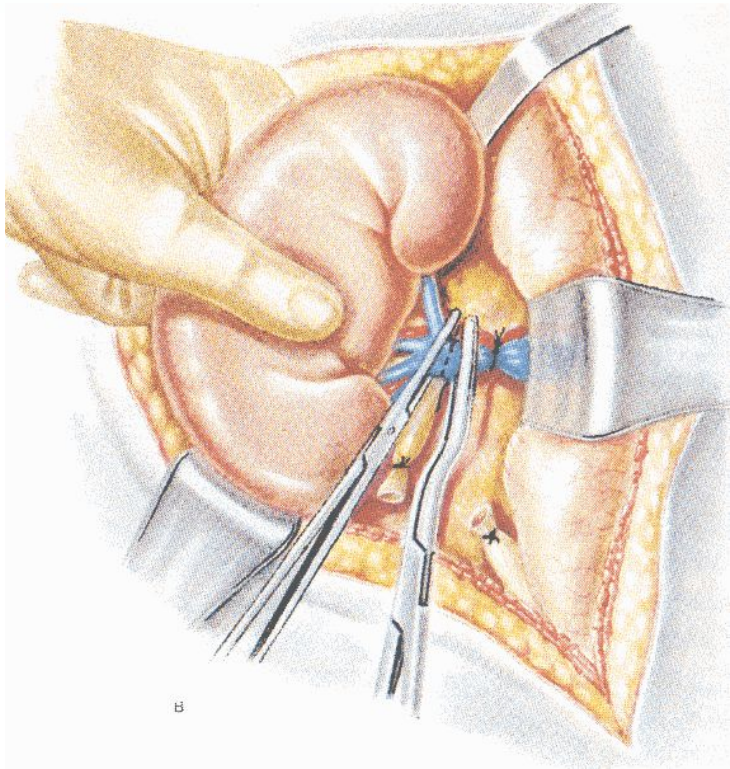

Операции на мочевом пузыре.

Неотложные

1.Ушивание раны мочевого пузыря;

2. Пункция стенки мочевого пузыря;

3. Цистотомия (рассечение передней стенки)

4. Цистостомия (мочевой свищ).

Доступы: надлобковый срединный и поперечный;

Парамедианный или параректальный.

Прием: первый ряд – без слизистой, второй ряд - серо-серозный.

Надлобковая капиллярная пункция

Троакарная эпицистостомия;

Высокое сечение мочевого пузыря (швы-держалки, рассечение стенки, удаление камней, инородных тел, аденом и т.д.).

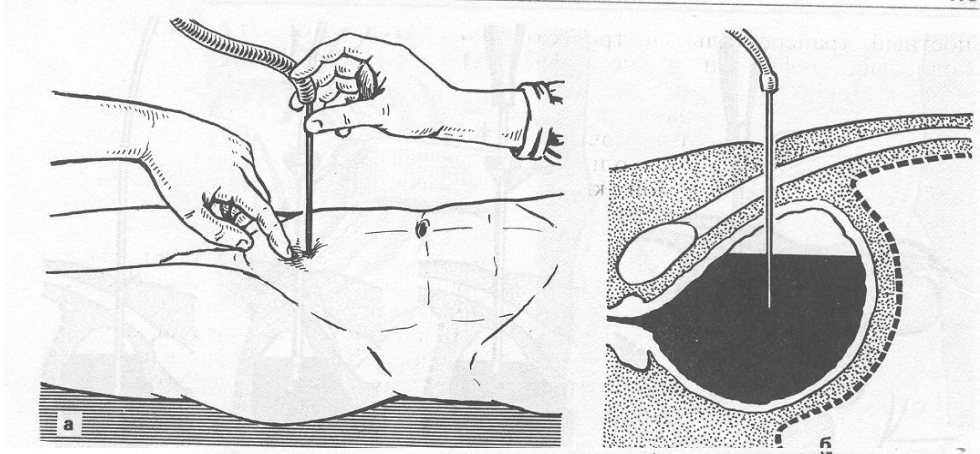

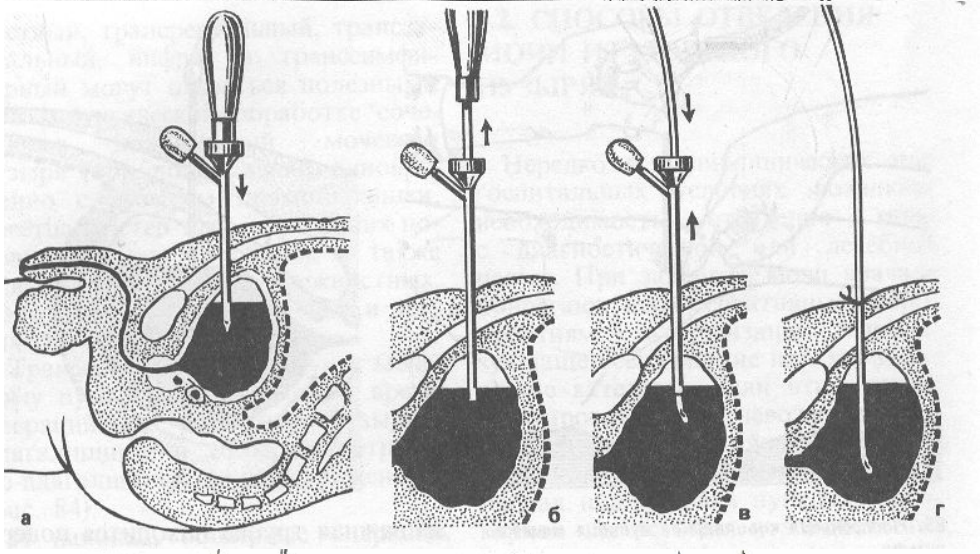

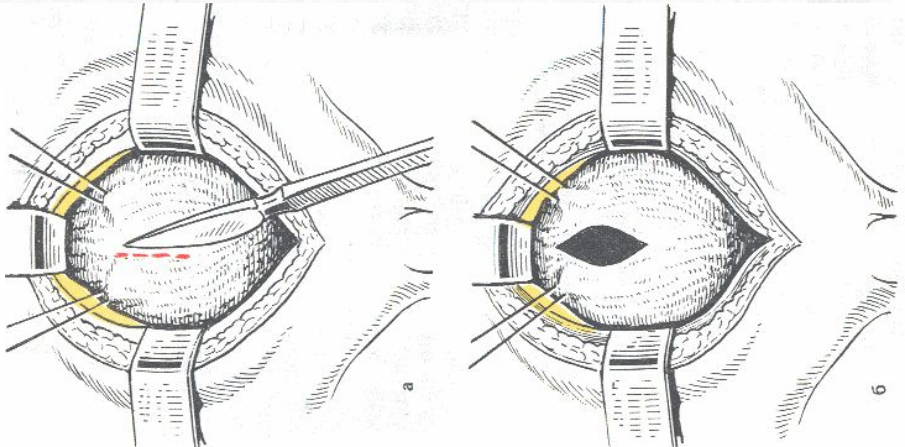

Операции при раке прямой кишки

РАДИКАЛЬНЫЕ: При расположении опухоли на расстоянии до 7 см от ануса – брюшно-промежностная экстирпация прямой кишки (операция Майлса);

На расстоянии 7-12 см: - брюшно-анальная резекция с низведением дистальных отделов;

На расстоянии 10-12 см – передняя резекция прямой кишки, обструктивная резекция (операция Гартмана).

Комбинированное лечение - СВЧ-гипертермия, лучевая терапия, химиотерапия + хирургическое лечение.
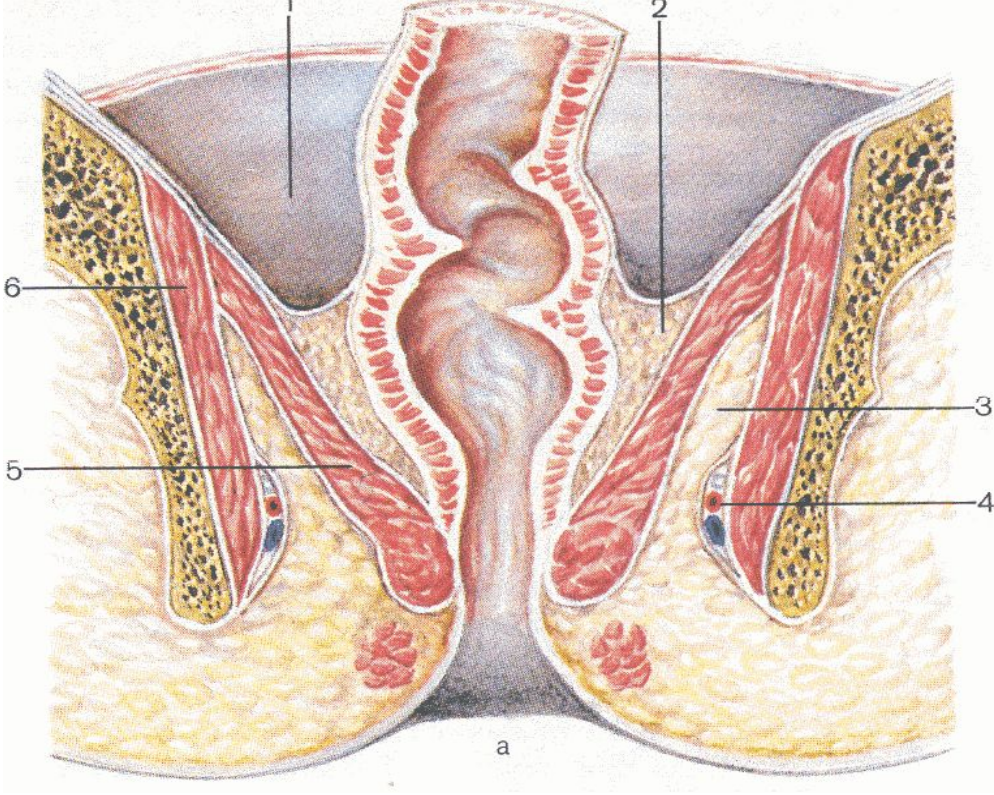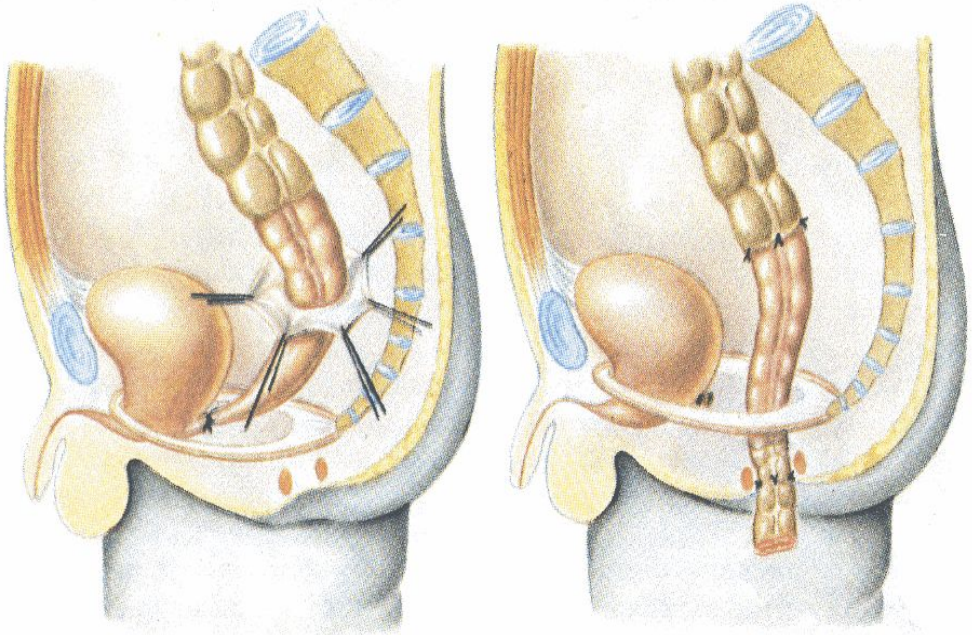
Паллиативные (симптоматические) операции.