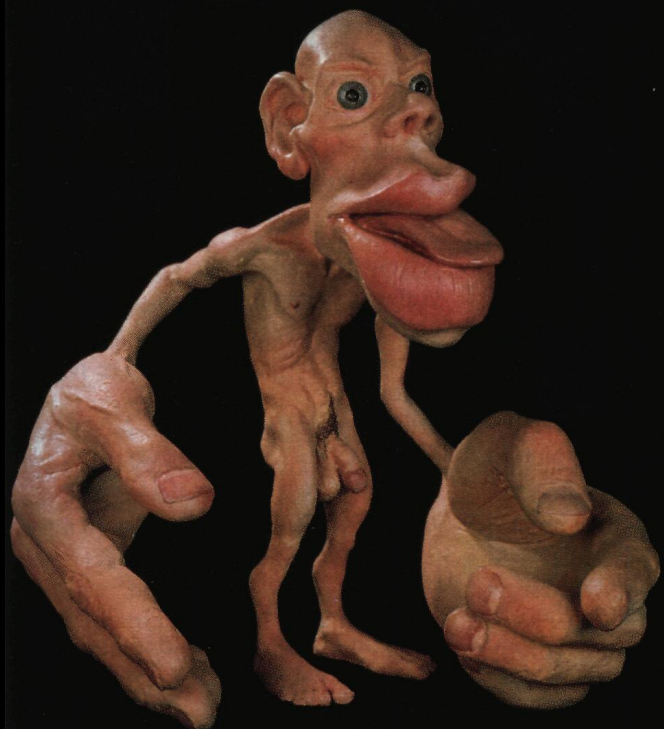
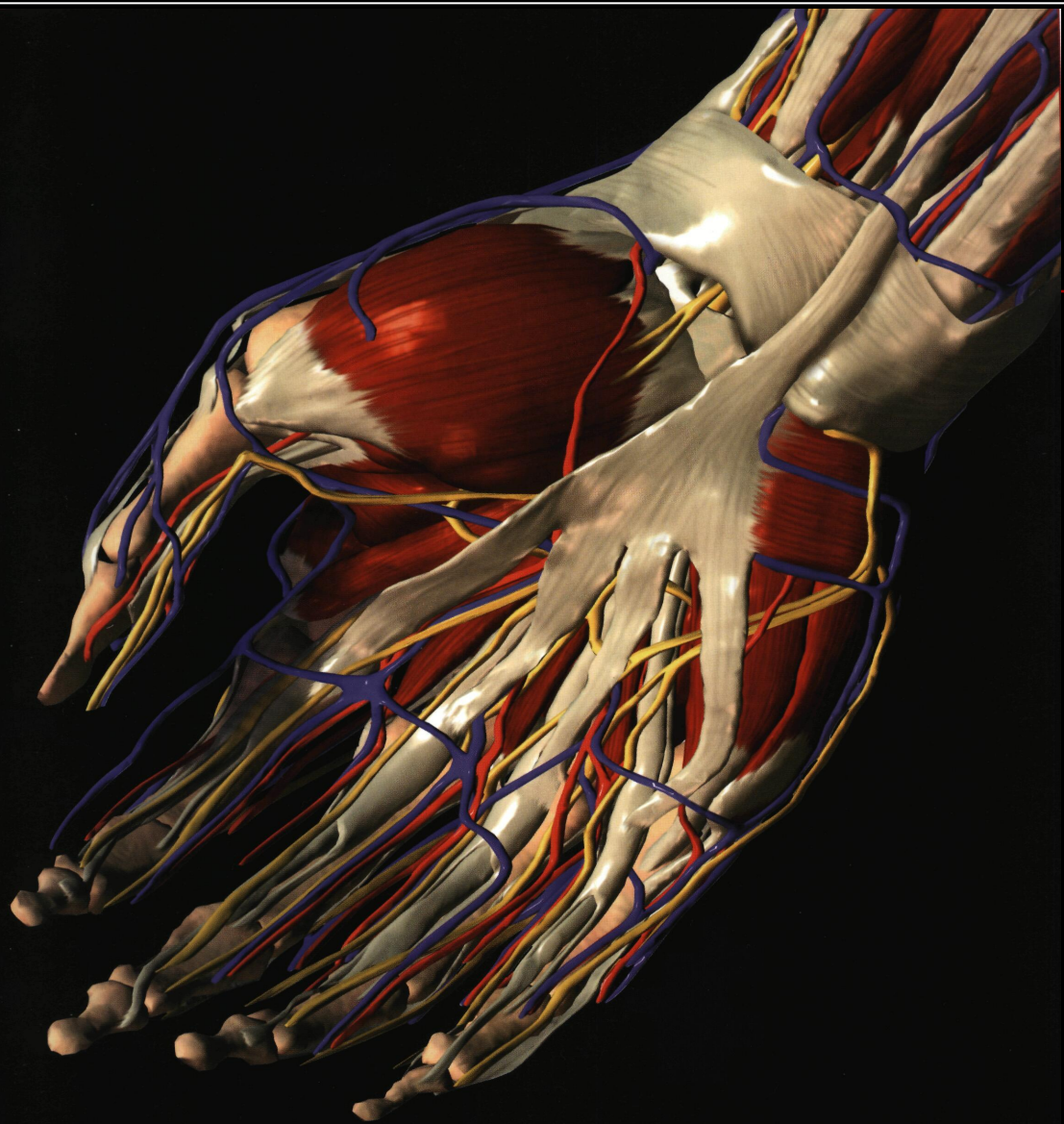
КАФЕДРА ОПЕРАТИВНОЙ ХИРУРГИИ И ТОПОГРАФИЧЕСКОЙ АНАТОМИИ



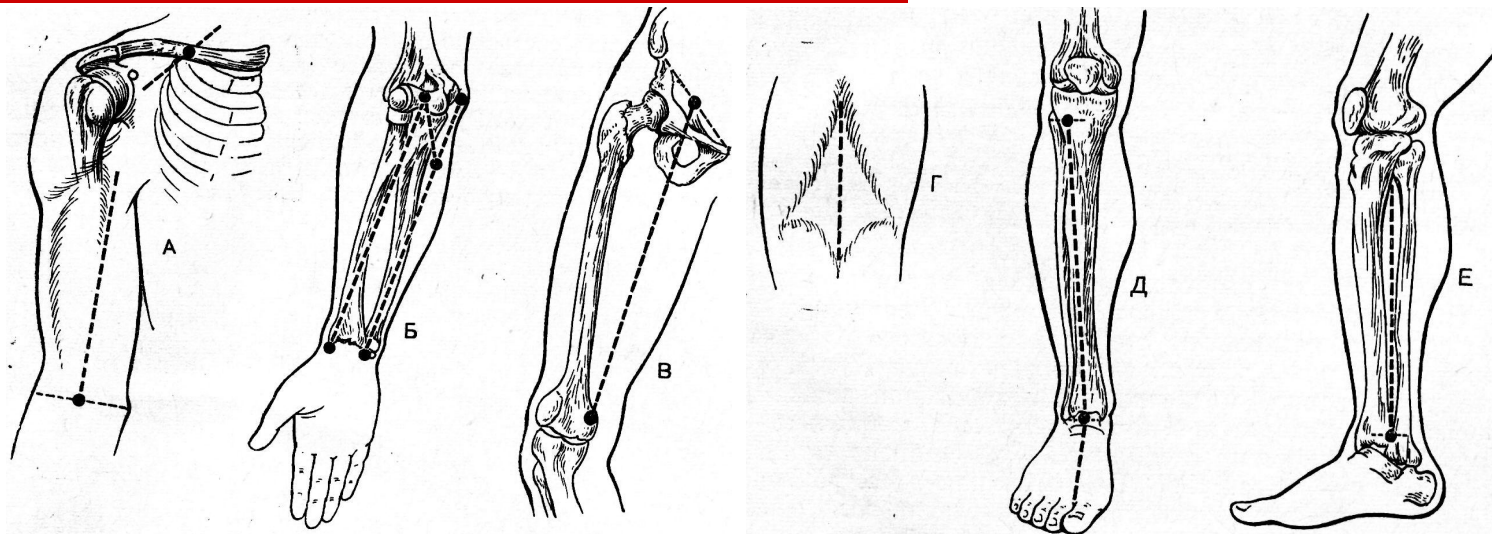
ЛЕКЦИЯ № 10



**ОПЕРАЦИИ
НА
СОСУДАХ,
НЕРВАХ
И
СУХОЖИЛИЯХ
КОНЕЧНОСТЕЙ**

ПРОЕКЦИИ ОСНОВНЫХ СОСУДИСТО- НЕРВНЫХ ПУЧКОВ КОНЕЧНОСТЕЙ

(см. Практикум по топографической анатомии Юрченко В.П., Жук И.Г.).



□ ОПЕРАТИВНЫЕ ДОСТУПЫ К СОСУДАМ:

- **ПРЯМЫЕ** – проводятся строго по проекционной линии (к глубоко лежащим образованиям)
- **ОКОЛЬНЫЕ** – проводятся вне проекционной линии (к поверхностно лежащим образованиям)

ОСТАНОВКА КРОВОТЕЧЕНИЯ:

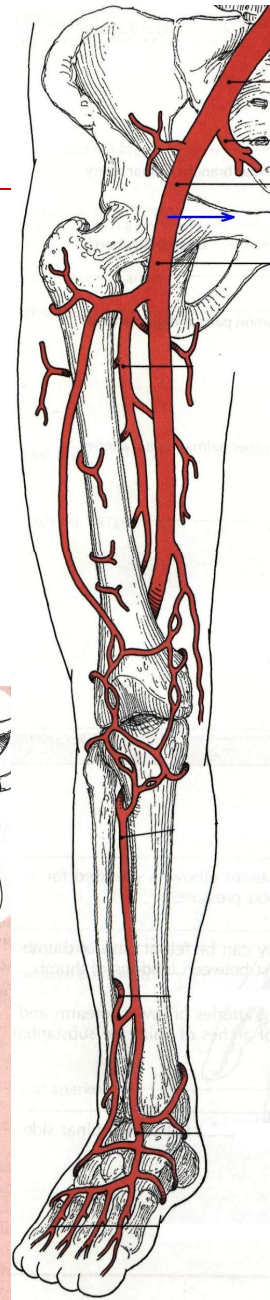
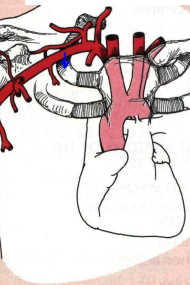
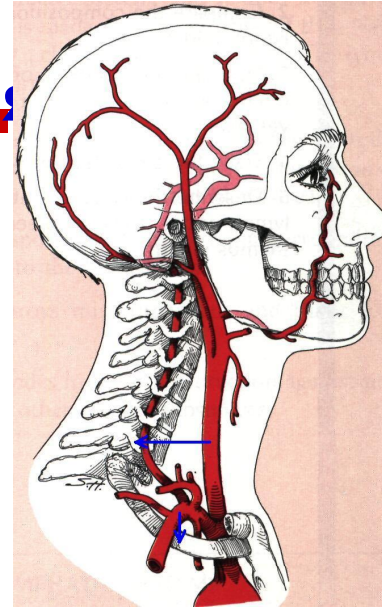
ВРЕМЕННАЯ И ПОСТОЯННАЯ

Временная остановка кровотока выполняется с помощью:

- наложения жгута – стандартного (Эсмарха), матерчатого, импровизированного
- давящей повязки
- максимального сгибания конечности в суставе
- тугой тампонады раны
- сдавливания сосуда на протяжении
- прижатия сосуда в ране пальцами
- наложения зажимов на сосуд
- временного протезирования

Типичные места прижатия к костным образованиям:

- поперечный отросток VI шейного позвонка – **общая сонная артерия**
- 1-е ребро – **подключичная артерия**
- плечевая кость с внутренней стороны – **плечевая артерия**
- лобковая кость – **бедренная артерия**



СПОСОБЫ ПОСТОЯННОЙ ОСТАНОВКИ КРОВОТЕЧЕНИЯ:

- а) механические (перевязка сосуда, наложение сосудистого шва)
- б) физические (электрокоагуляция, лазерное прижигание и др.)
- в) химические (препараты Са, альфа-аминокапроновая кислота)
- г) биологические (препараты крови, гемостатическая губка)

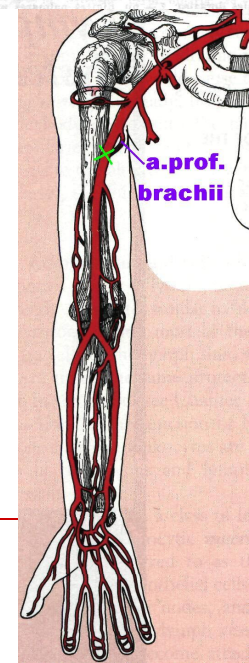
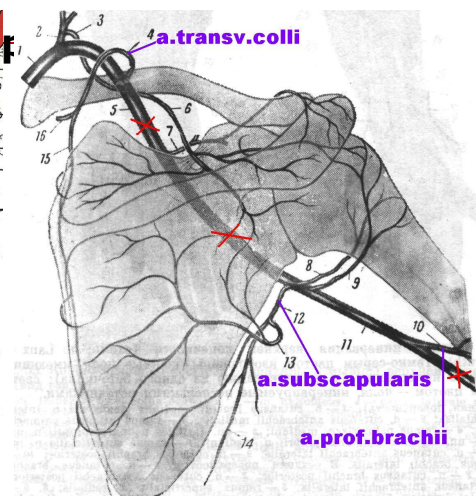
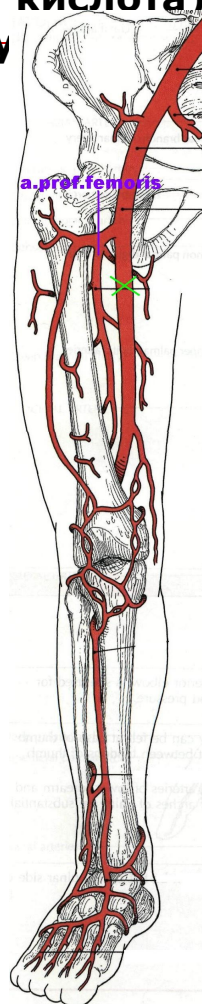
ПЕРЕВЯЗКА СОСУДА:

В РАНЕ

НА ПРОТЯЖЕНИИ

Показания к перевязке на протяжении:

- При кровотечениях из труднодоступных областей (ягодичная область, глубокая область лица);
- При сильном размозжении тканей, когда нарушается их топография и невозможно идентифицировать источник кровотечения;
- При повторных кровотечениях и опасности эрозивного кровотечения из гнойных ран;
- Для выключения пульсирующих гематом и аневризм;
- При высоких экзартикуляциях (в тазобедренном и плечевом суставах);
- При ампутациях на фоне газовой гангрены, когда наложение жгута противопоказано;



Лучше перевязывать: подмышечную – выше подлопаточной, **плечевую** – ниже глубокой артерии плеча, **бедренную** – ниже глубокой артерии бедра.

КОЛЛАТЕРАЛЬНОЕ И РЕДУЦИРОВАННОЕ КРОВООБРАЩЕНИЕ

Коллатеральное кровообращение -

поступление крови в периферические отделы конечности, минуя магистральные пути, по анатомическим коллатералям.

Анатомические коллатерали или анастомозы подразделяются на:

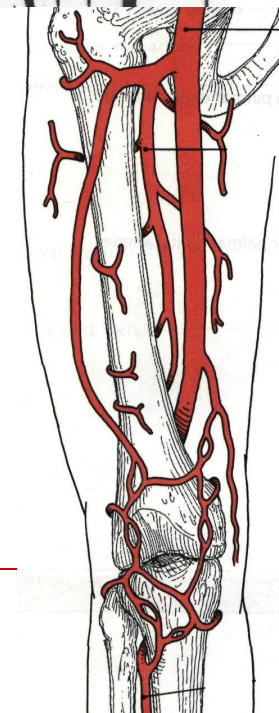
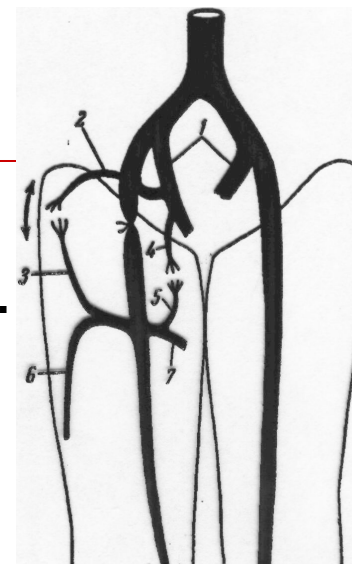
- **внутрисистемные** – соединяющие между собой сосуды, принадлежащие к бассейну одной артерии (например, анастомозы между ветвями глубокой артерии бедра и нисходящей артерией колена);
- **межсистемные** – соединяющие друг с другом бассейны разных сосудов, расположенных в разных областях (например, анастомозы между ветвями артерии бедра и внутренней подвздошной артерии).

Интенсивность коллатерального кровообращения зависит от ряда факторов:

- **анатомических** (диаметра, количества, угла отхождения коллатеральных ветвей и уровня наложения лигатуры),
- **функциональных** (спазм или дилатация коллатеральных ветвей).

Редуцированное кровообращение (по

Оппелю) – с целью улучшения кровоснабжения тканей для уменьшения оттока крови, при перевязке магистральной артерии, производится перевязка сопутствующей ей вены.



СОСУДИСТЫЙ ШОВ

ТРЕБОВАНИЯ:

- Создание герметичности по линии анастомоза;
- По линии шва не должно быть сужения просвета;
- Сшиваемые концы сосуда по линии шва должны соприкасаться внутренней оболочкой – интимой;
- Шовный материал не должен находиться в просвете сосуда.

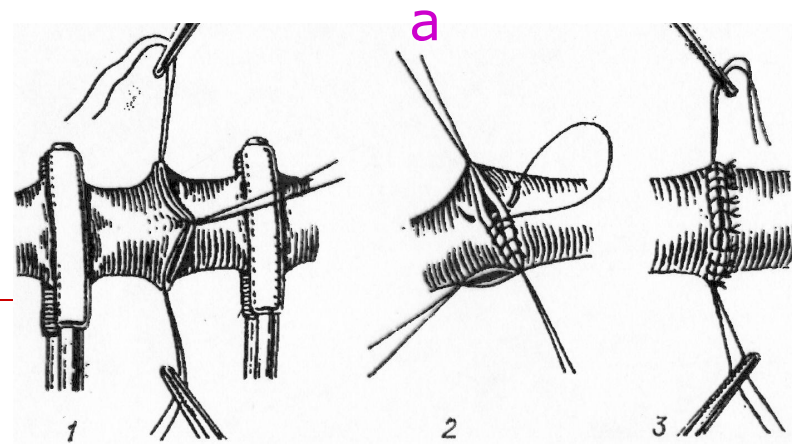
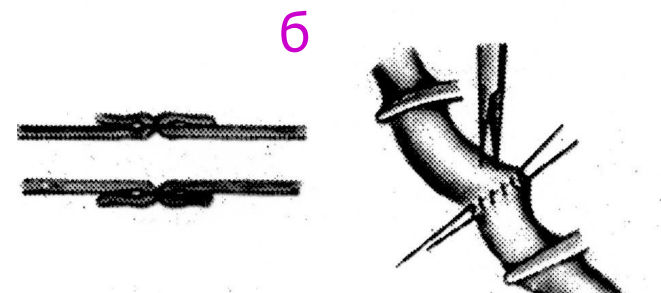
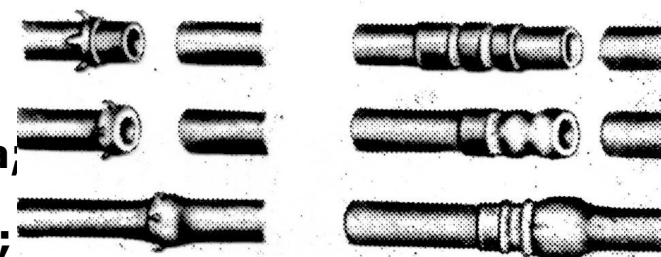

КЛАССИФИКАЦИЯ:

По способу наложения:

- ручной шов;
- механический шов – выполняется с помощью сосудосшивающего аппарата.

По отношению к окружности:

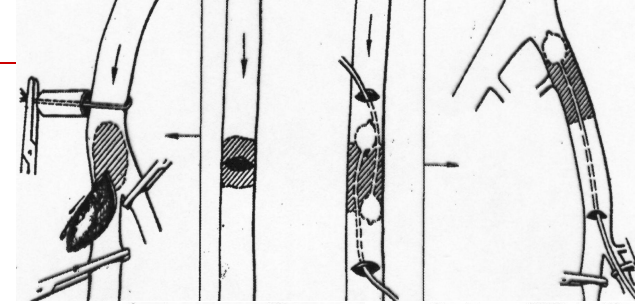
- Боковой (до $1/3$);
- Циркулярный (свыше $2/3$);
- а) Обвивные (шов Карреля, Морозовой);
- б) Выворачивающие (шов Сапожникова, Брайцева, Полянцева);
- в) Инвагинационные (шов Соловьева).



Реконструктивные операции

выполняют с целью восстановления магистрального кровотока при нарушении проходимости сосудов

Дезоблитерирующие операции – направлены на восстановление проходимости окклюзированного сегмента сосуда:

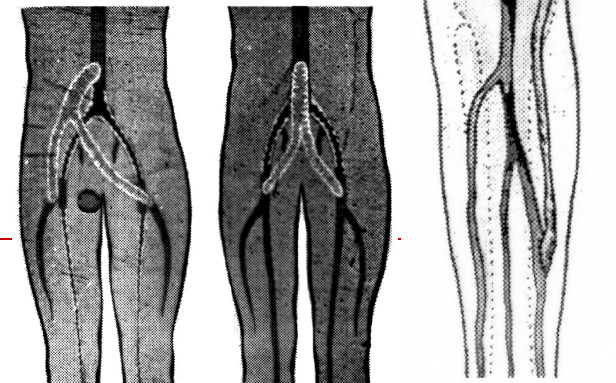
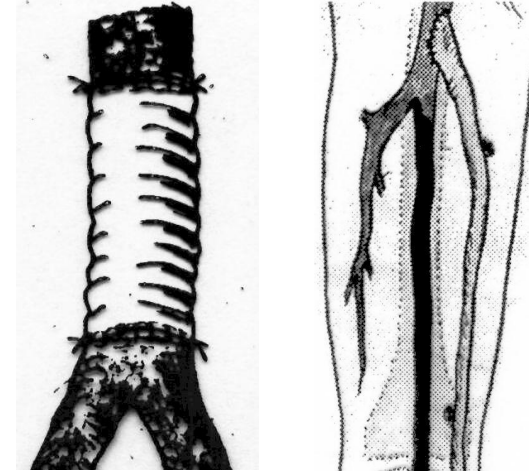


- **Тромб – или эмболэктомия:**
 - а) **Прямая** (через разрез сосуда)
 - б) **Непрямая** (катетером Фогарти из другого сосуда)

- **Тромбэндартериэктомия** – удаление тромба вместе с утолщенной интимой.

Пластические операции направлены на замену пораженного сегмента сосуда ауто-, алло-, ксенотрансплантатом или сосудистым протезом.

Шунтирование - с помощью сосудистых протезов или ауто-трансплантата создается дополнительный путь для кровотока в обход окклюзированного сегмента сосуда.



АНЕВРИЗМЫ

Истинные
Ложные (травматические)

ВИДЫ: артериальные

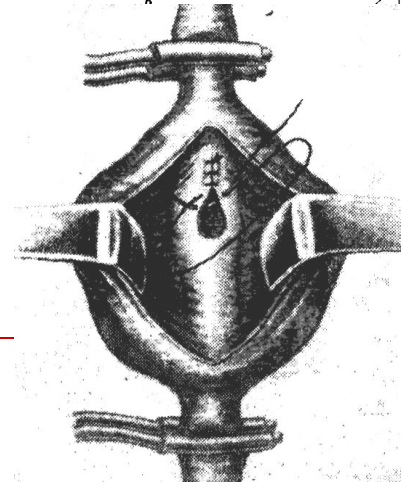
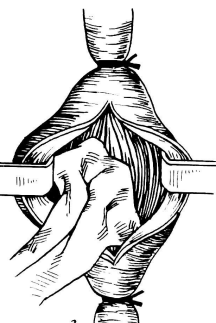
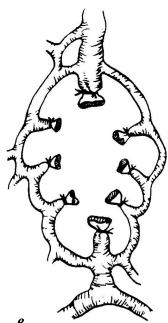
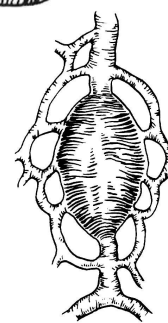
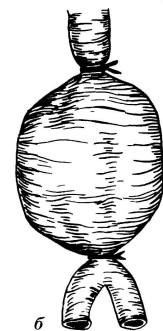
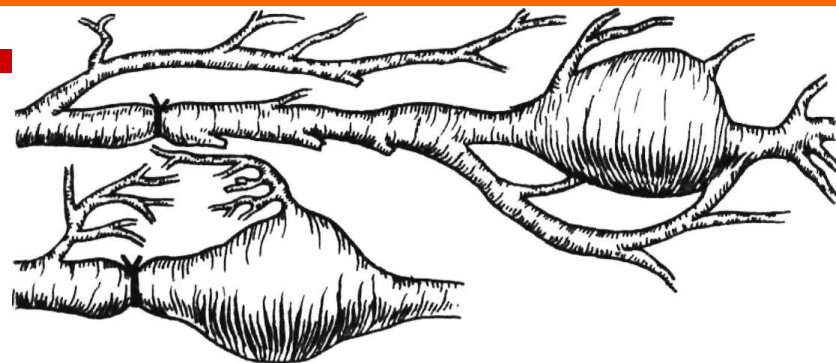венозные

артерио-венозные

Три группы операций:

- хирургические вмешательства, цель которых вызвать прекращение или замедление кровотока в аневризматическом мешке и этим способствовать образованию тромба и облитерации полости или уменьшению объема аневризматического мешка. Достигается это перевязкой приводящего конца артерии проксимально от аневризматического мешка (**способы Анеля и Гунтера**)
- операции, при которых производится полное выключение аневризматического мешка из кровообращения (**способ Антиллуса**) или же удаление его наподобие опухоли (**способ Филагриуса**)
- операции, преследующие цель восстановить полностью или частично кровообращение путем ушивания артериального свища через аневризматический мешок — эндоаневризморрафия (**способы Кикуци — Матаса, Радушкевича — Петровского**)

В настоящее время преимущественно выполняются операции по выключению аневризмы из кровотока либо удалению ее с замещением сосудистым протезом.

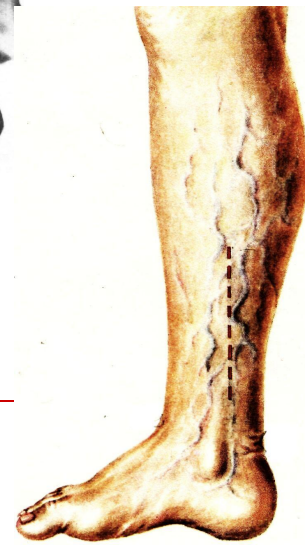
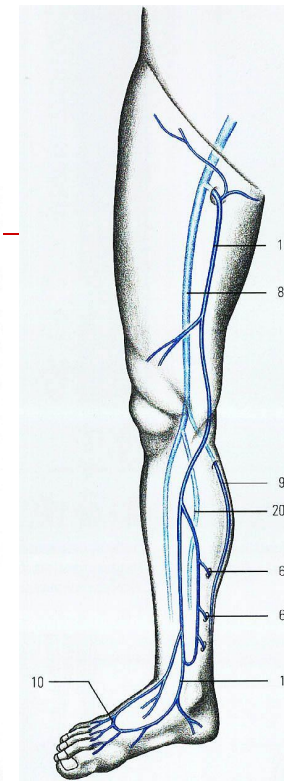
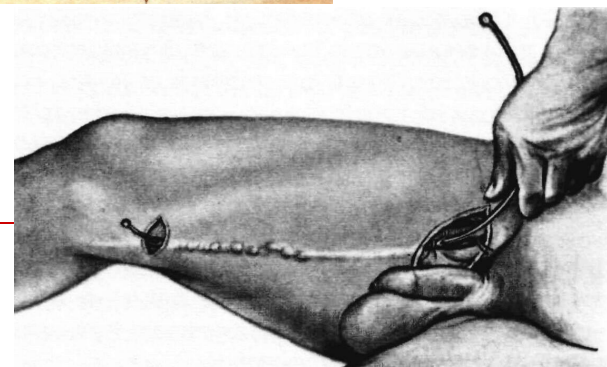
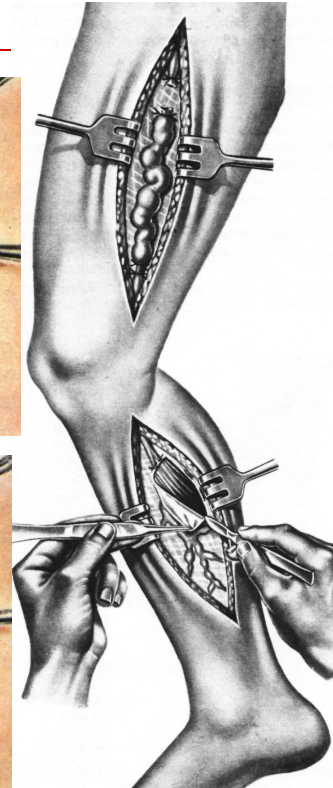
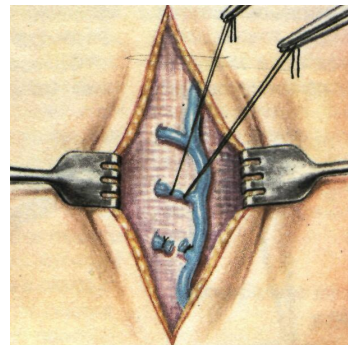
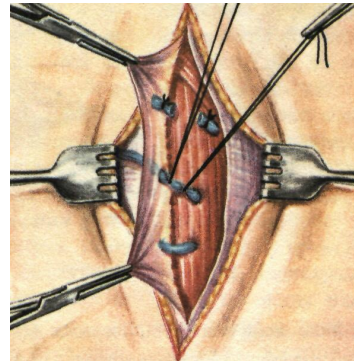


ОПЕРАЦИИ ПРИ ВАРИКОЗНОМ РАСШИРЕНИИ ВЕН НИЖНИХ КОНЕЧНОСТЕЙ

Существует 4 группы операций:
удаление вен, перевязка
магистральных и коммуникантных
вен, склерозирование вен,
комбинированные.

- **ПО МАДЕЛУНГУ** – удаление через разрез по всему протяжению БПВБ
- **ПО БЭБКОКУ** – удаление БПВБ с помощью зонда через 2 небольших разреза
- **ПО НАРАТУ** – перевязка и удаление расширенных вен на голени через отдельные разрезы
- **ПО ТРОЯНОВУ-ТРЕНДЕЛЕНБУРГУ** – высокая перевязка БПВБ у места впадения в бедренную
- **ПО КОККЕТУ** – надфасциальная перевязка коммуникантов
- **ПО ЛИНТОНУ** – подфасциальная перевязка коммуникантов
- **ПО ШЕДЕ, ПО КЛАППУ** – чрескожная перевязка вен (при рассыпном типе вен)

Чаще выполняют операцию Троянова-Тренделенбурга-Бэбкока-Нарата.



ПОВРЕЖДЕНИЯ НЕРВА

(в зависимости от состояния эпиневрия)

ЗАКРЫТЫЕ И ОТКРЫТЫЕ

Закрытые повреждения (кожные покровы и эпиневрий целы):

- сотрясение (commotio)
- ушиб (contusio)
- сдавление (compressio)
- вывих (luxatio)
- растяжение (distorsio)
- химические (введение лек. препаратов)

Открытые повреждения (с повреждением эпиневрия):

- колото-резаные
- огнестрельные

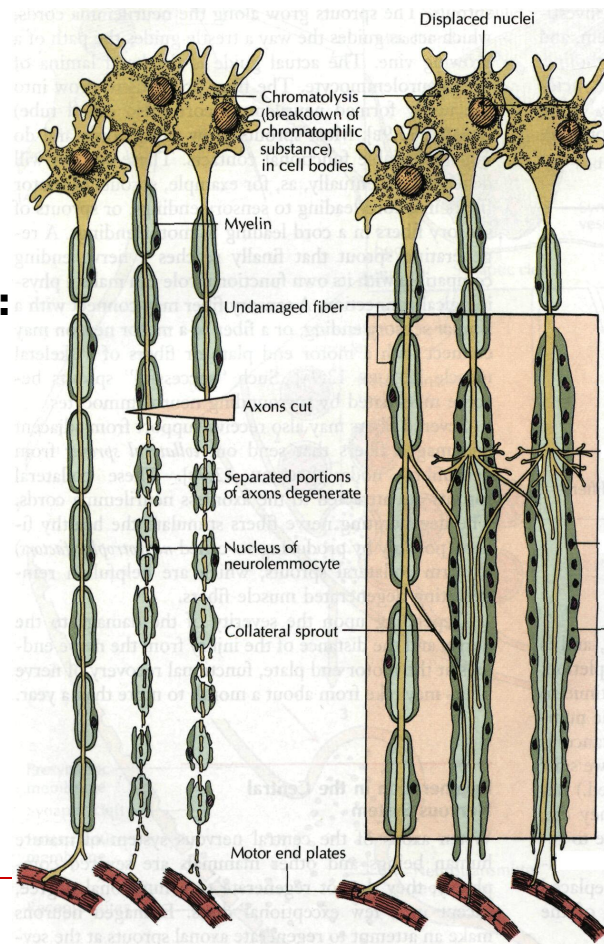
Повреждение нерва может быть **полным** или **частичным**.

Патоморфологические изменения:

- в **центральной** конце - ретроградная дегенерация аксонов, регенерация аксонов, образование концевой невромы
- в **периферическом** отрезке - дегенерация аксонов, разрастание шванновских клеток, атрофия ствола нерва

Виды регенерации нерва:

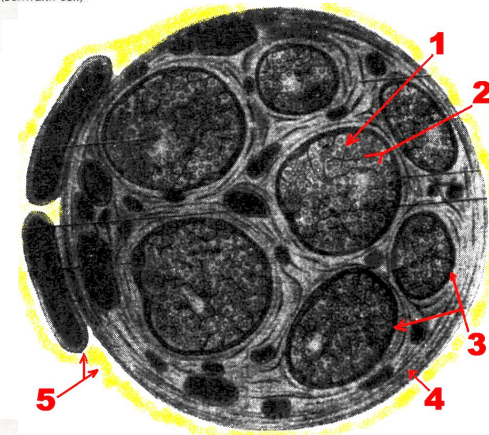
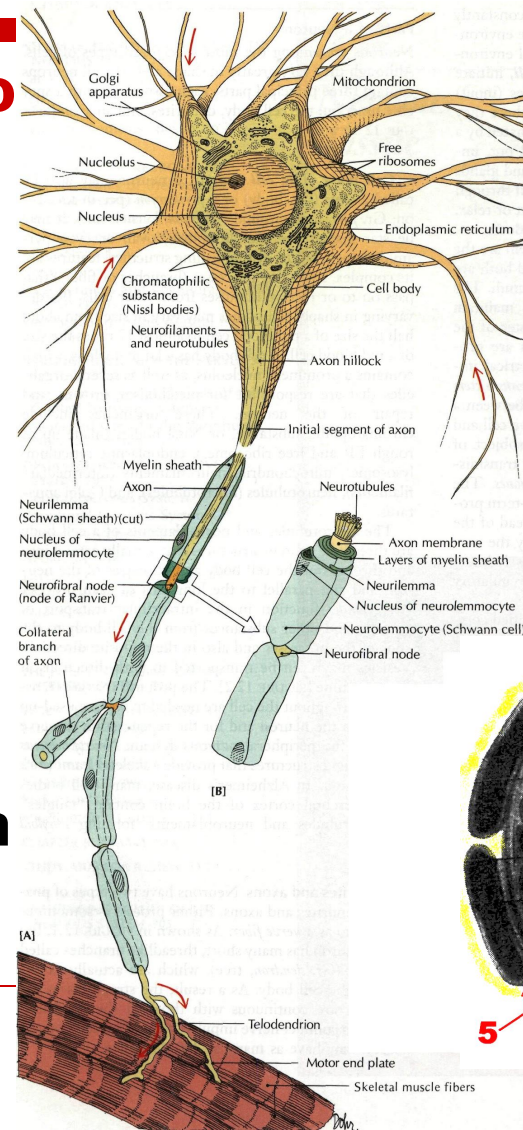
- истинная (идеальная) регенерация
- гетеротопная регенерация
- гетерогенная регенерация



Соматические сплетения формируются из передних ветвей спинномозговых нервов (топографию см. Практикум по топографической анатомии Юрченко В.П., Жук И.Г.).

Строение периферического нерва:

- 1-нервные волокна, окруженные оболочкой из шванновских клеток;
- 2-группа аксонов, окруженных эндоневрием;
- 3- пучки нервных волокон, окруженных периневрием;
- 4- эпиневррий;
- 5-параневрий (клетчатка вокруг нерва).



ШОВ НЕРВА

по способу:

эпиневральный

периневральный

а)

б)

по времени:

Первичный (одновременно с ПХО)

Отсроченный ранний (после заживления раны 1-ичным натяжением)

Отсроченный поздний (после заживления раны 2-ичным натяжением)

Первичный шов нерва может быть наложен при соблюдении следующих **условий**:

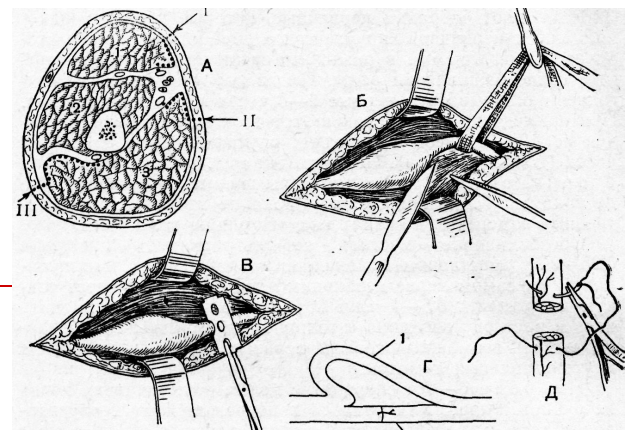
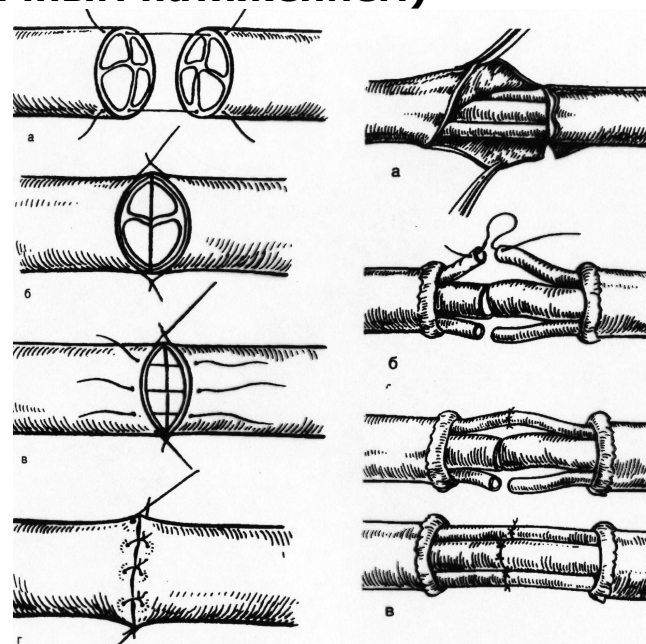
- 1) при чистых резаных ранах
- 2) в случаях, когда имеется квалификация у хирурга и есть время для неторопливой работы
- 3) если есть возможность провести до операции неврологическое обследование больного
- 4) при технической оснащенности операционной

К преимуществам отсроченного шва относятся:

- 1) работа в чистой ране
- 2) выполнение шва врачом, имеющим опыт в хирургии периферической нервной системы
- 3) выполнение шва в специализированном учреждении после квалифицированного обследования больного
- 4) легче определяются границы необходимой резекции нерва

ТЕХНИКА и ТРЕБОВАНИЯ к ШВУ НЕРВА:

- Оперативный доступ к нерву
- Выделение нерва из окружающих тканей
- Резекция центрального конца до жизнеспособных аксонов (зернистость), периферического до открытия шванновских каналов (кровоотчивость)
- Четкое сопоставление концов нерва по оси
- Наложение эпиневральных или периневральных швов с диастазом между концами, но не более 1 см
- Укладывание нерва в подготовленное ложе



ШОВ СУХОЖИЛИЯ

Классификация по времени наложения:

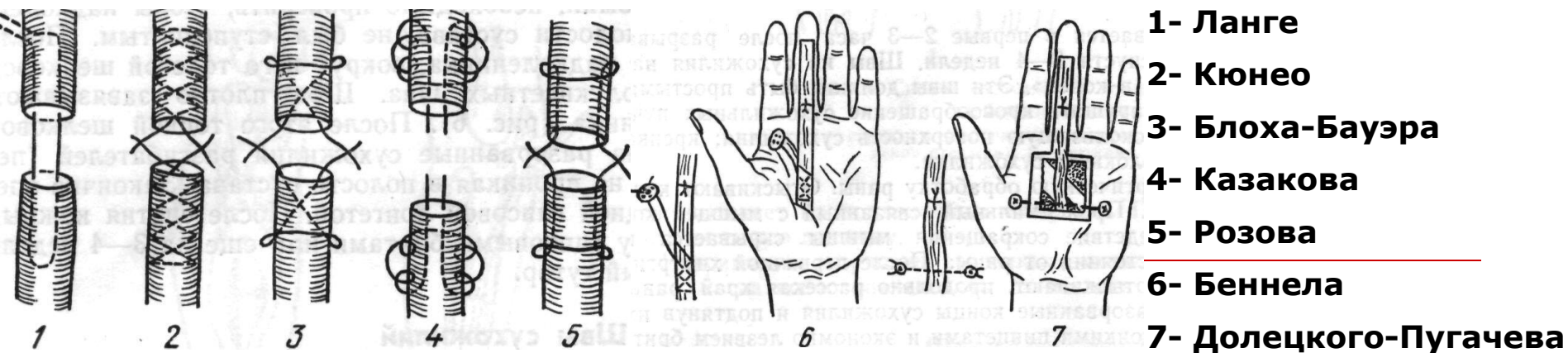
первичный шов – накладывается при выполнении ПХО раны

вторичный ранний – накладывается после заживления раны 1-ичным натяжением

вторичный поздний – накладывается после заживления раны 2-ичным натяжением

Требования:

- 1) шов должен быть прочным
- 2) шов не должен захватывать много ткани, чтобы не нарушать кровоснабжения сухожилия, но и не должен захватывать мало ткани, чтобы не разволокнить сухожилие
- 3) шов должен обеспечивать гладкую, скользящую поверхность сухожилия, т.е. узел должен быть внутри
- 4) над сухожилием должно быть восстановлено фасциальное или синовиальное влагалище



**ЛЕКЦИЯ
ОКОЧЕНА**