ЛИЦЕВОЙ НЕРВ

Парный седьмой черепно-мозговой нерв – является смешанным, в его состав входят двигательные, парасимпатические, вкусовые и чувствительные нервные волокна.

Центральная двигательная афферентная часть имеет представительство в нижнем отделе прецентральной извилины, затем нервные волокна идут в составе лучистого венца к задней ножке внутренней капсулы и, проходя вместе с пирамидным путем, вступают в базальную часть варолиева моста, где происходит перекрест большинства волокон которые направляются к двигательному ядру лицевого нерва на противоположной стороне, а часть волокон вступает в ядро на той же стороне.

Двигательное ядро лицевого нерва находится в вентральной части покрышки варолиева моста, в нем выделяют дорзальную и вентральную часть. Нейроны дорзальной части иннервируют мускулатуру лба, вентральной – мускулатуру носа, губ, подбородка. Парасимпатические центры лицевого нерва представлены верхним секреторным ядром, регулирующим секрецию из поднижнечелюстных слюнных желез и группой нейронов, окружающих двигательное ядро лицевого нерва, которые выполняют функцию секреторного центра для слезной железы. Специфическое вкусовое ядро является общим для лицевого и языкоглоточного нервов.

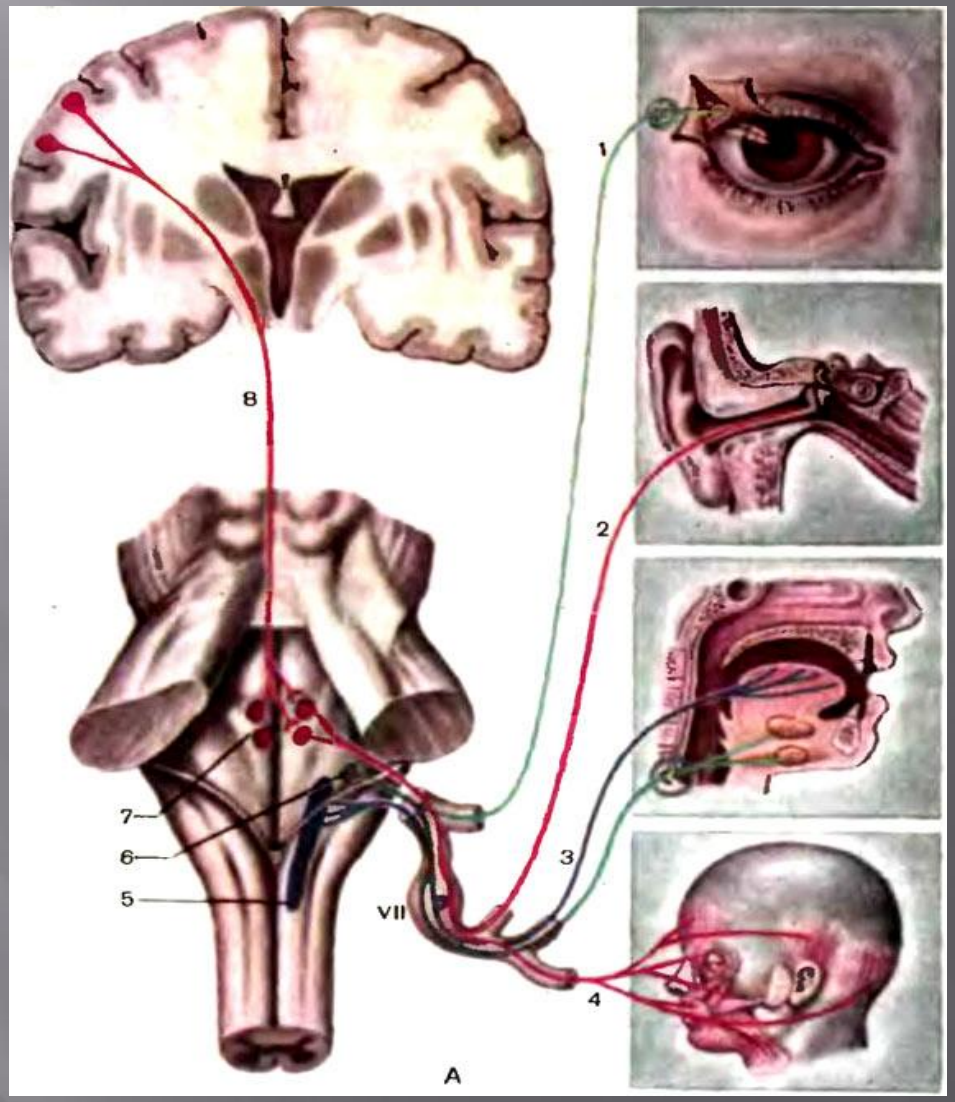

А. Функциональная схема лицевого нерва: 1 — большой каменистый нерв; 2 — стремянной нерв; 3 — барабанная струна; 4 — лицевой нерв; 5 — ядро одиночного пути (вкусовое ядро); 6 — верхнее слюноотделительное ядро; 7 - ядро лицевого нерва; 8 - корково-ядерный путь.

Из ствола мозга корешок лицевого нерва выходит в мосто-мозжечковый угол, где к нему прилегают слуховой и промежуточный нервы.

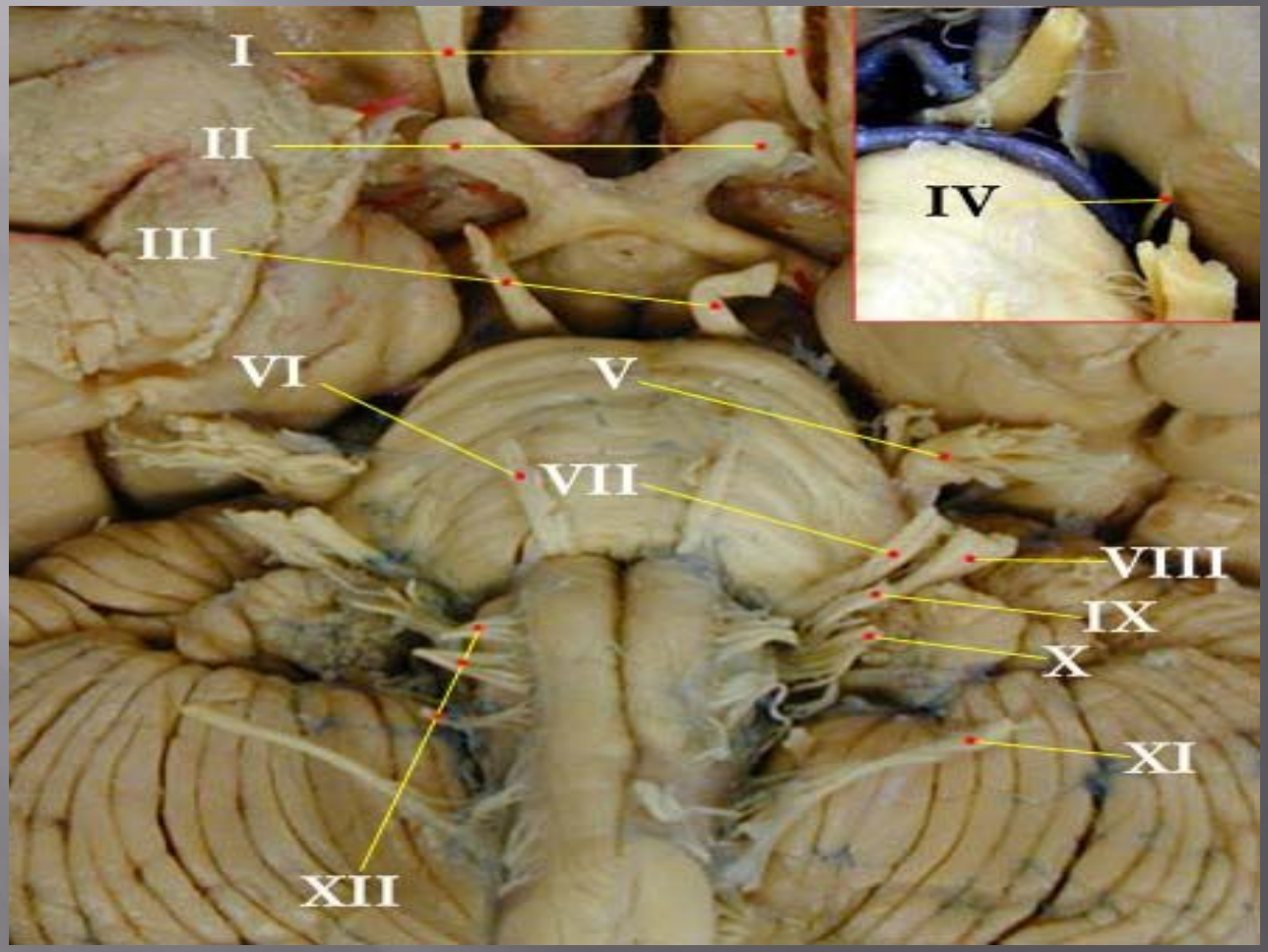

Далее они попадают во внутренний слуховой проход, из которого лицевой и промежуточный нервы вступают в фаллопиев канал через меатальное отверстие.

Канал лицевого нерва в височной кости имеет сложную конфигурацию с двумя коленами.

В канале лицевого нерва выделяют следующие отделы:

- Пирамидный (или лабиринтный)
- Барабанный (или горизонтальный)
- Сосцевидный (или вертикальный)

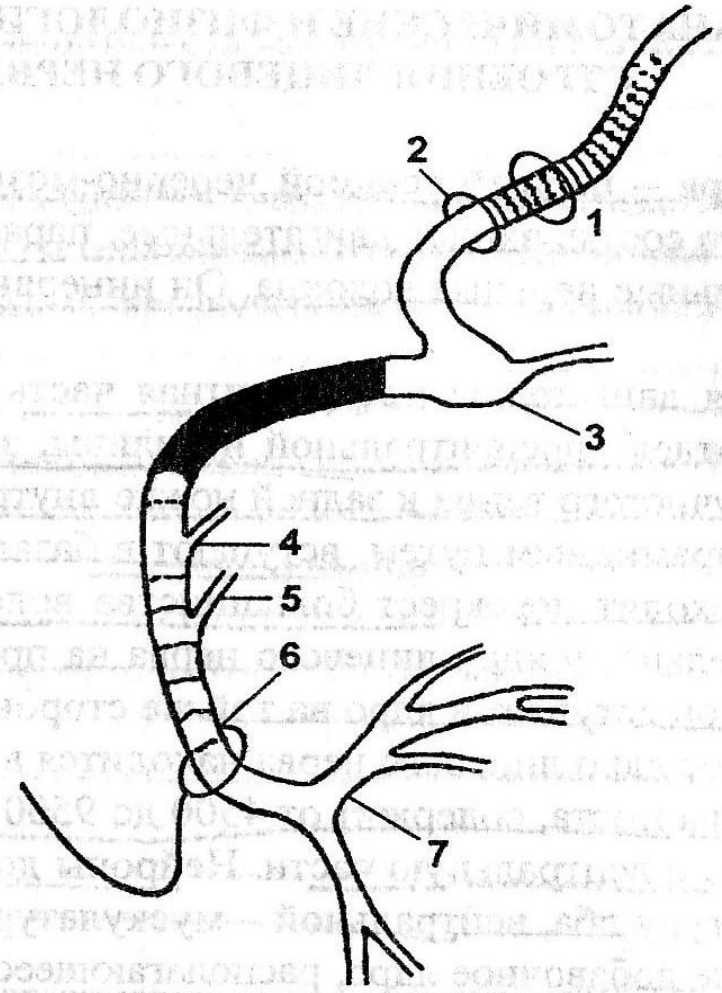

Рис.1. Ход лицевого нерва в височной кости.

1 – внутренний слуховой проход; 2 – меатальное отверстие; 3 – коленчатый узел; 4 – стапедальная ветвь; 5 – барабанная струна; 6 – шилососцевидное отверстие; 7 – двигательные ветви лицевого нерва.

Пирамидный отдел

- Тянется от меатального отверстия до горизонтального колена лицевого нерва. Этот участок проходит между ампулой верхнего полукружного канала и местом перехода основного завитка улитки во второй.
- На границе перехода пирамидного отдела канала в барабанный лицевой нерв круто поворачивает кзади, образуя первое (горизонтальное) колено, в котором расположен коленчатый узел. От него отходит большой каменистый нерв, в состав которого входят парасимпатические волокна, идущие к слезной железе, к подчелюстной и подъязычной слюнным железам, вазомоторные волокна – к сосудам головы и шеи, вкусовые волокна – к вкусовым рецепторам мягкого неба

Барабанный отдел

- Тянется от коленчатого узла до пирамидного выступа. Основная часть этого участка канала проходит на лабиринтной стенке барабанной полости между возвышением горизонтального полукружного канала и овальным окном. У пирамидного выступа горизонтальная часть канала переходит в сосцевидную. На задней стенке барабанной полости канал прикрыт пирамидным выступом.

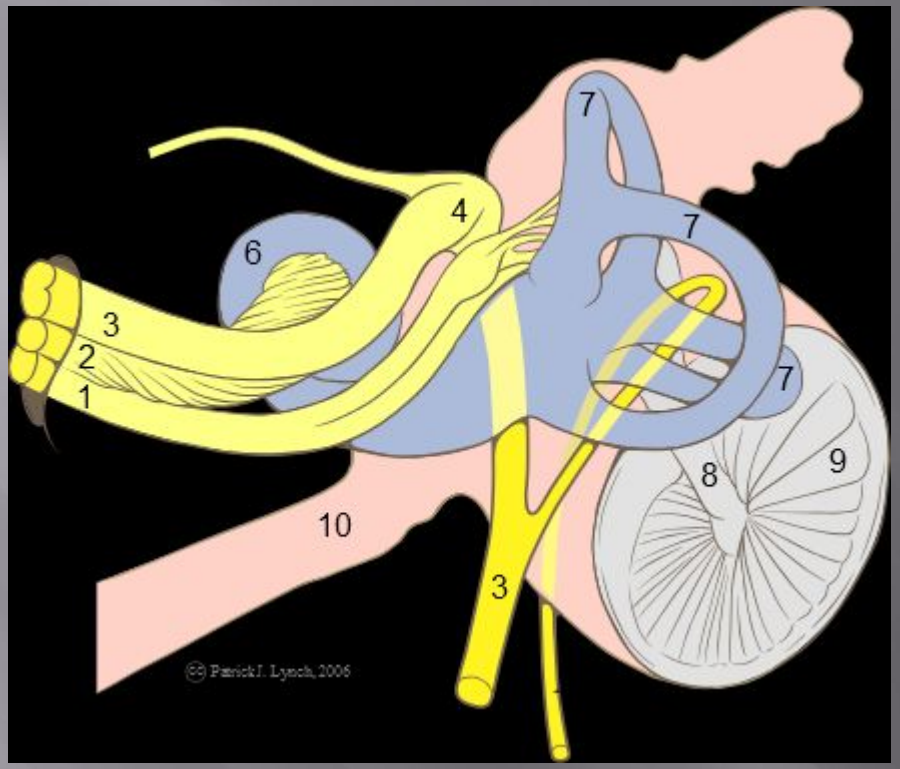

- 1 - Nervus vestibularis, 2 - Nervus cochlearis, 3 - Nervus intermediofacialis, 4 - Ganglion geniculi, 5 - Chorda tympani, 6 - Cochlea, 7 - Ductus semicirculares, 8 - Malleus, 9 - Membrana tympani, 10 - Tuba auditiva

Сосцевидный отдел

- Идет книзу. На уровне пирамидного возвышения отходит стапедальная ветвь, которая иннервирует стременную мышцу, и более дистально – барабанная струна. Она несет вкусовые волокна к 2/3 передней поверхности языка, парасимпатические волокна к поднижнечелюстным слюнным железам. В барабанной полости chorda tympani идет между рукояткой молоточка и длинным отростком наковальни и покидает ее через каменисто-барабанную щель, далее соединяясь с язычным нервом.

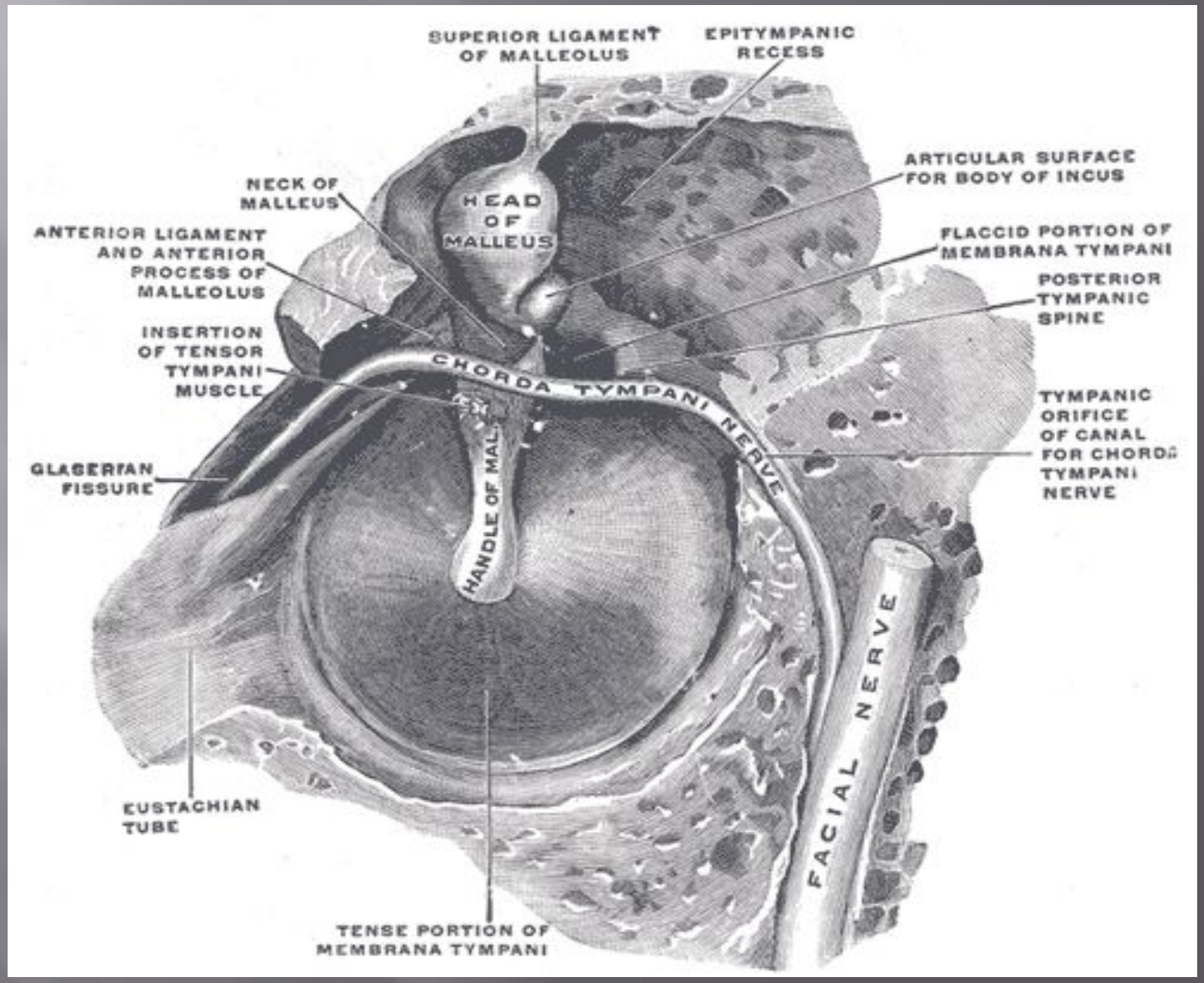
SUPERIOR LIGAMENT OF MALLEOLUS
EPITYMPANIC RECESS
ARTICULAR SURFACE FOR BODY OF INCUS
NECK OF MALLEUS
HEAD OF MALLEUS
ANTERIOR LIGAMENT AND ANTERIOR PROCESS OF MALLEOLUS
FLACCID PORTION OF MEMBRANA TYMPANI
POSTERIOR TYMPANIC SPINE
INSERTION OF TENSOR TYMPANI MUSCLE
CHORDA TYMPANI NERVE
TYMPANIC ORIFICE OF CANAL FOR CHORDA TYMPANI NERVE
GLASERIAN FISSURE
HANDLE OF MAL.
FACIAL NERVE
EUSTACHIAN TUBE
TENSE PORTION OF MEMBRANA TYMPANI

После выхода из шилососцевидного отверстия

- После выхода лицевого нерва из шилососцевидного отверстия он отдает 2 ветви: затылочную к затылочно-лобной мышце и к мышцам ушной раковины и анастомотическую веточку к ушной ветви блуждающего нерва. Затем от лицевого нерва отходит ветвь к шило-подъязычной мышце и к заднему брюшку двубрюшной мышцы. Проходя через слой клетчатки, он достигает околоушной железы, в которой делится на две главные ветви, образующие сплетение. К мимической мускулатуре лица направляются следующие концевые ветви: височно–лобная, скуловая, щечная, нижнечелюстная, шейная.

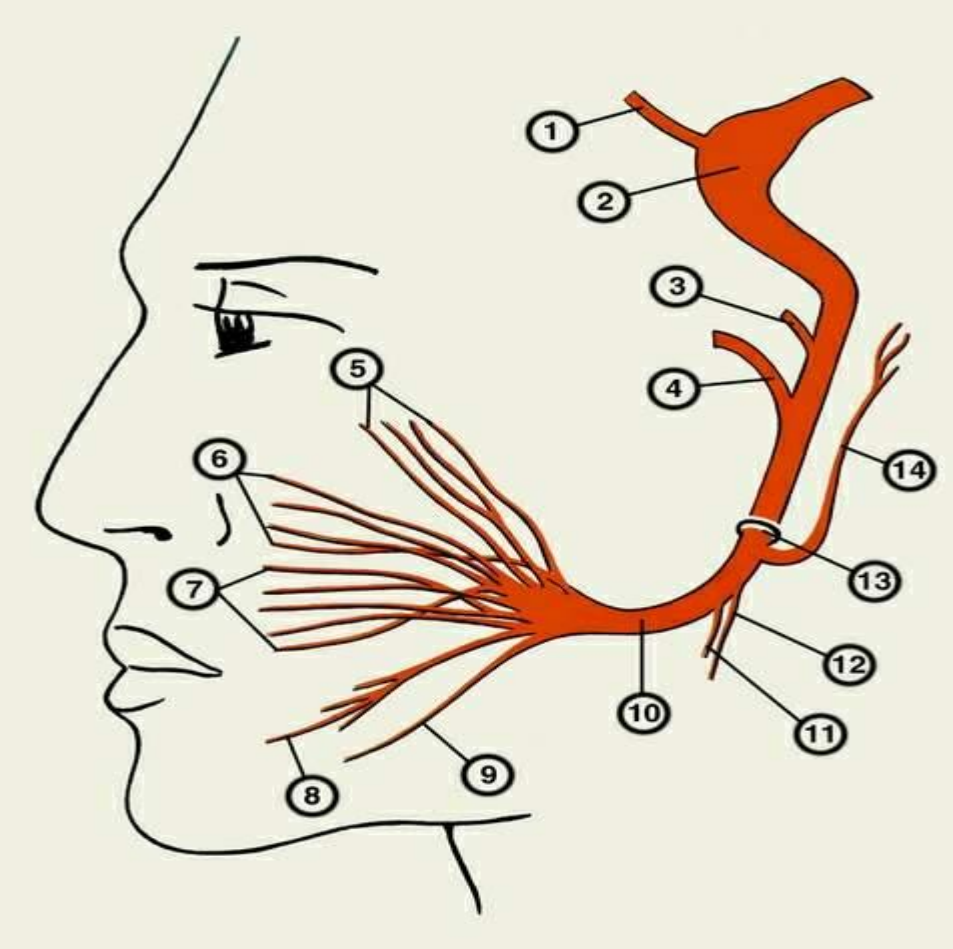

- **Схематическое изображение топографии ветвей лицевого нерва:** 1 — большой каменистый нерв; 2 — ганглий коленца; 3 — стременной нерв; 4 — барабанная струна; 5 — височные ветви; 6 — скуловые ветви; 7 — щечные ветви; 8 — краевая ветвь нижней челюсти; 9 — шейная ветвь; 10 — околоушное сплетение; 11 — шилоподъязычная ветвь; 12 — двубрюшная ветвь; 13 — шилососцевидное отверстие; 14 — задний ушной нерв.

Поражения лицевого нерва

В отонейрохирургической схеме выделяют шесть уровней поражения лицевого нерва:

- • меатальный — отрезок нерва от продолговатого мозга до отверстия внутреннего слухового прохода;
- • супрагеникулярный — это участок нерва от отверстия внутреннего слухового прохода до коленчатого узла;
- • инфрагеникулярный — от коленчатого узла до места выхода стременного нерва;
- • инфрастапедиальный — от стременного нерва до места выхода барабанной струны;
- • инфрахордальный — участок от барабанной струны до шилососцевидного отверстия;
- • инфрафораменальный — уровень нерва ниже шилососцевидного отверстия.

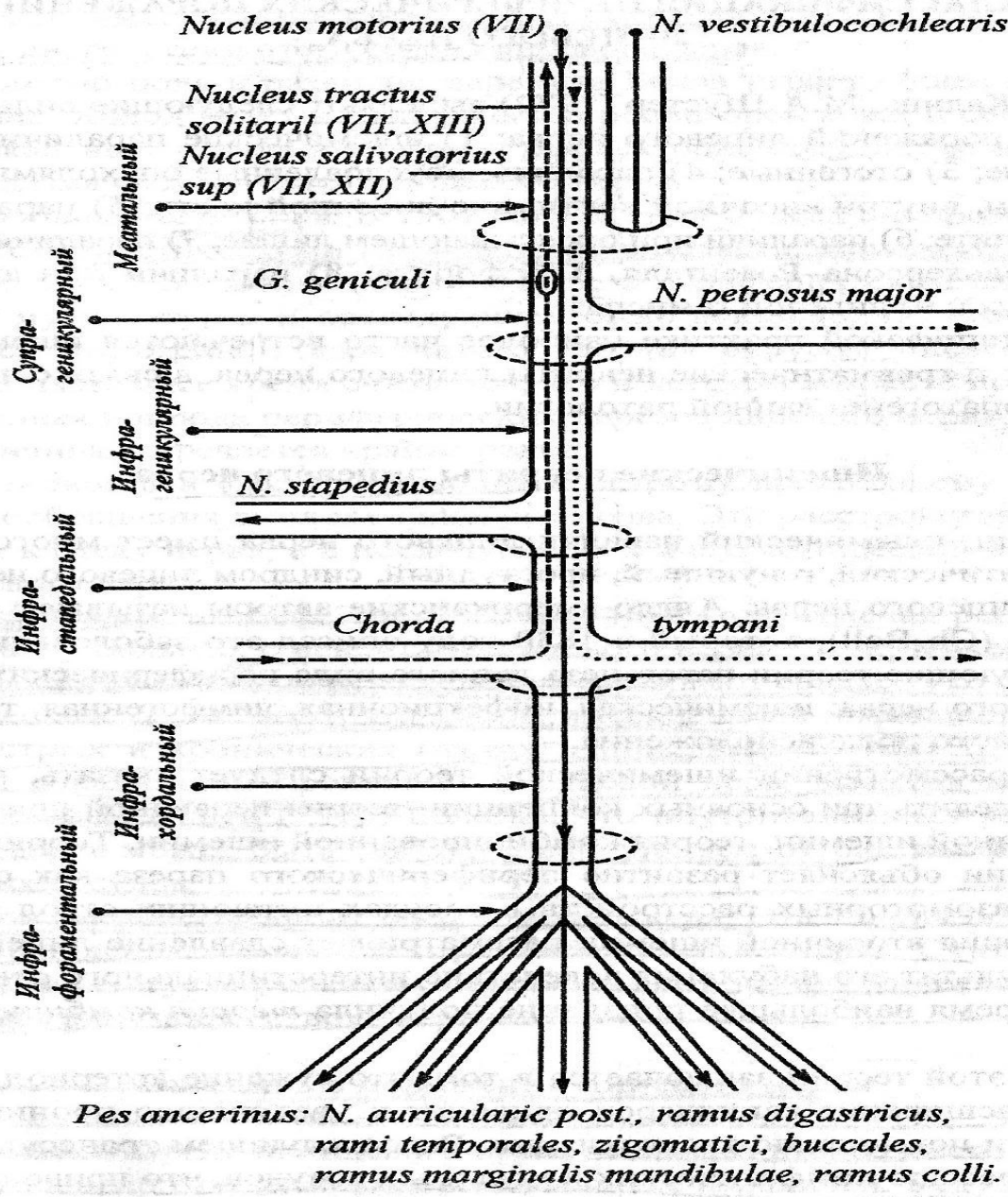

Рис.3. Уровни периферических поражений лицевого нерва.

Классификация периферических поражений лицевого нерва

- Ишемические параличи
- Травматические параличи
- Отогенные параличи
- Параличи, обусловленные опухолями: внутричерепными, внутри/вне височной кости
- Параличи при полиомиелите
- Параличи при опоясывающем лишае
- Параличи при синдроме Мелькерсона – Розенталя
- Параличи при аномалиях строения уха
- Лицевой гемиспазм

Парез мимических мышц

- **При одностороннем поражении могут возникнуть следующие симптомы со стороны мимических мышц:**
  • носогубная складка на стороне поражения сглажена, рот перетянут в здоровую сторону;
  • на больной стороне рот неподвижен, и вследствие плохого смыкания губ слюна и набранная в рот жидкость вытекают из угла на стороне поражения;
  • пища при пережевывании застревает между щекой и наружной поверхностью альвеолярного отростка на стороне поражения;
  • больной не может задуть свечу, свиснуть;
  • веки на стороне паралича раскрыты шире, чем на здоровой;
  • при попытке закрыть глаза веки полностью не смыкаются и через открытую глазную щель видна склера;
  • из-за неполного примыкания нижнего века к склере из глаза постоянно вытекает слеза, поверхность глаза не увлажняется, становится сухой, что может привести к воспалительным процессам в конъюнктиве и роговице;
  • больной не может наморщить лоб, нахмурить бровь на пораженной стороне.
  Паралич мимических мышц при неврите лицевого нерва может сопровождаться расстройством чувствительности участка кожи в зоне околоушной области, сосцевидного отростка. Расстройства чувствительности проявляются в виде легких гипестезий и парестезий. Параличу мимических мышц могут предшествовать боли за 1-2 дня до появления двигательных расстройств. Боли могут возникнуть и одновременно с появлением двигательных нарушений.

Таблица

Комплексная схема топической диагностики периферических поражений лицевого нерва

Уровень поражения	Результаты функциональных исследований							
	Парез мимических мышц	Тест Ширмера	Электро-густометрия	Тональная аудиометрия	Надпороговая аудиометрия	Импедансная аудиометрия		
						ПАР	АХР	ЛПАР
Меатальный	Имеется*	Гипосекреция	Гипогеузия (агеузия)	Звуковоспри-нимающая тугоухость	Декруитмент	Повышены	Снижена	Удлинен
Супрагеникулярный	Имеется	Гипосекреция	Гипогеузия (агеузия)	Норма	Гиперакузис*	Отсут-ствует	Отсут-ствует	Отсут-ствует
Инфрагеникулярный	Имеется	Гиперсекреция	Гипогеузия (агеузия)	Норма	Гиперакузис*	Отсут-ствует	Отсут-ствует	Отсут-ствует
Инфрастапедальный	Имеется	Гиперсекреция	Гипогеузия (агеузия)	Норма	Норма	Норма	Норма	Норма
Инфрахордальный	Имеется	Гиперсекреция	Норма	Норма	Норма	Норма	Норма	Норма
Инфрафораменальный	Имеется	Гиперсекреция	Норма	Норма	Норма	Норма	Норма	Норма

Примечание. ПАР – пороги акустического рефлекса; ЛПАР – латентный период акустического рефлекса; АХР – амплитудная характеристика; * – непостоянные признаки.

Спасибо за внимание