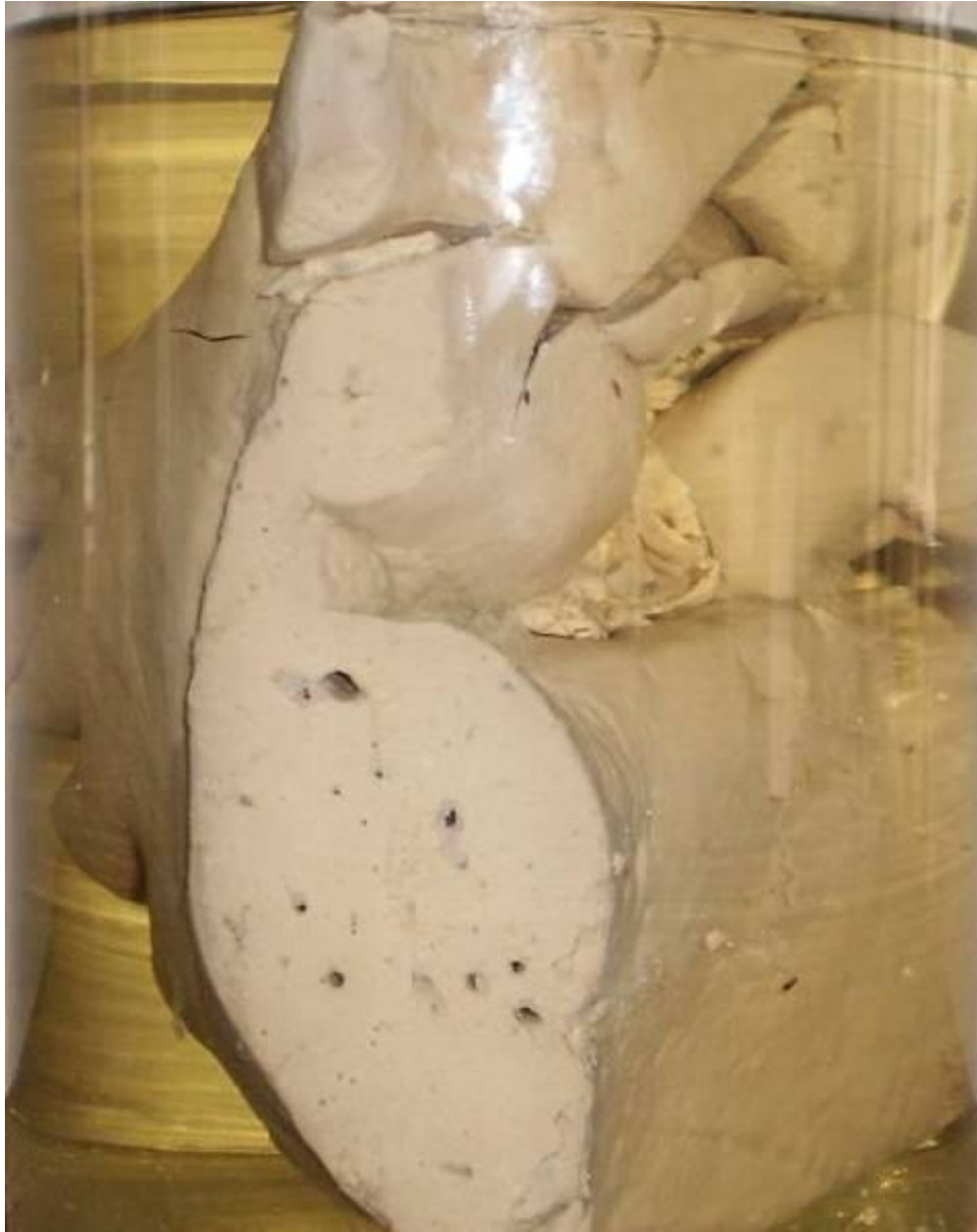
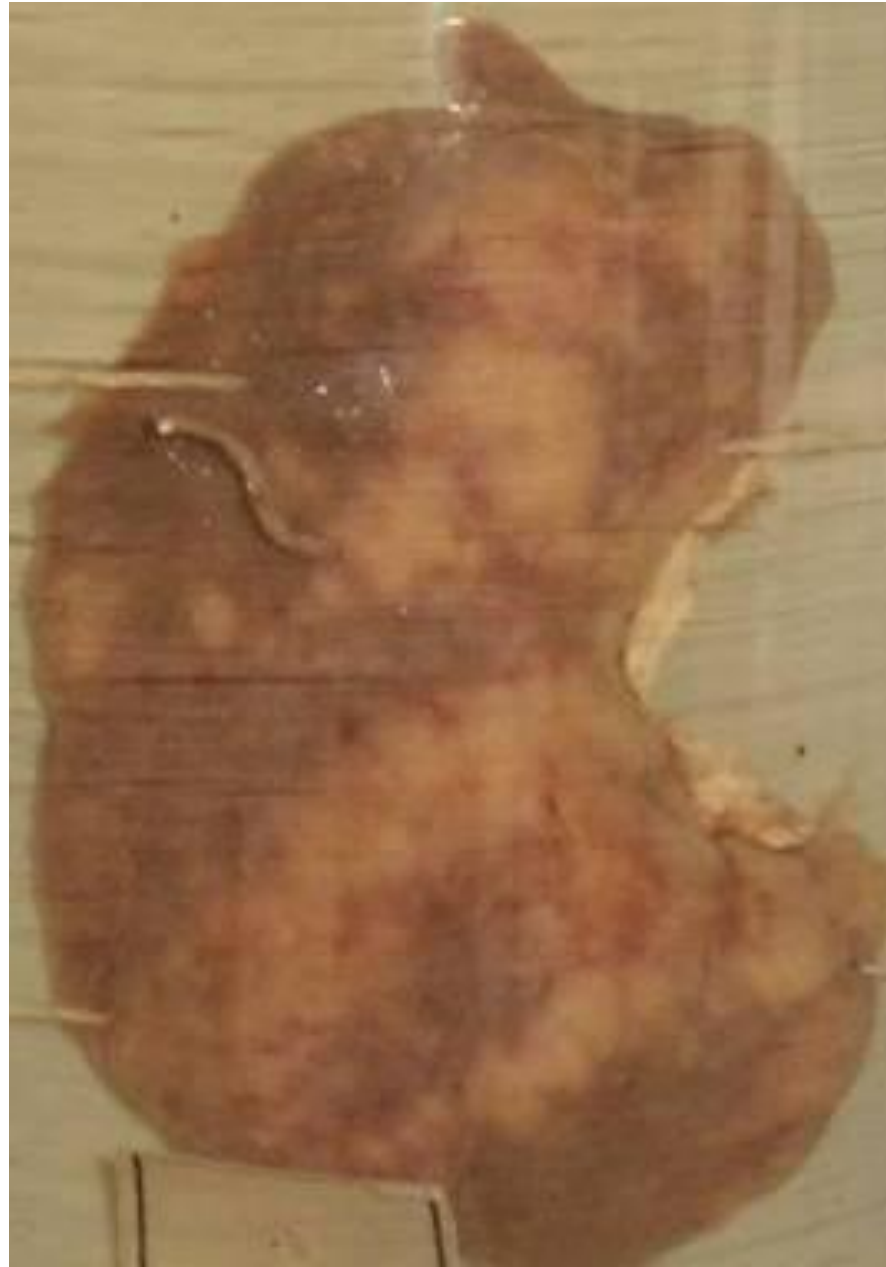
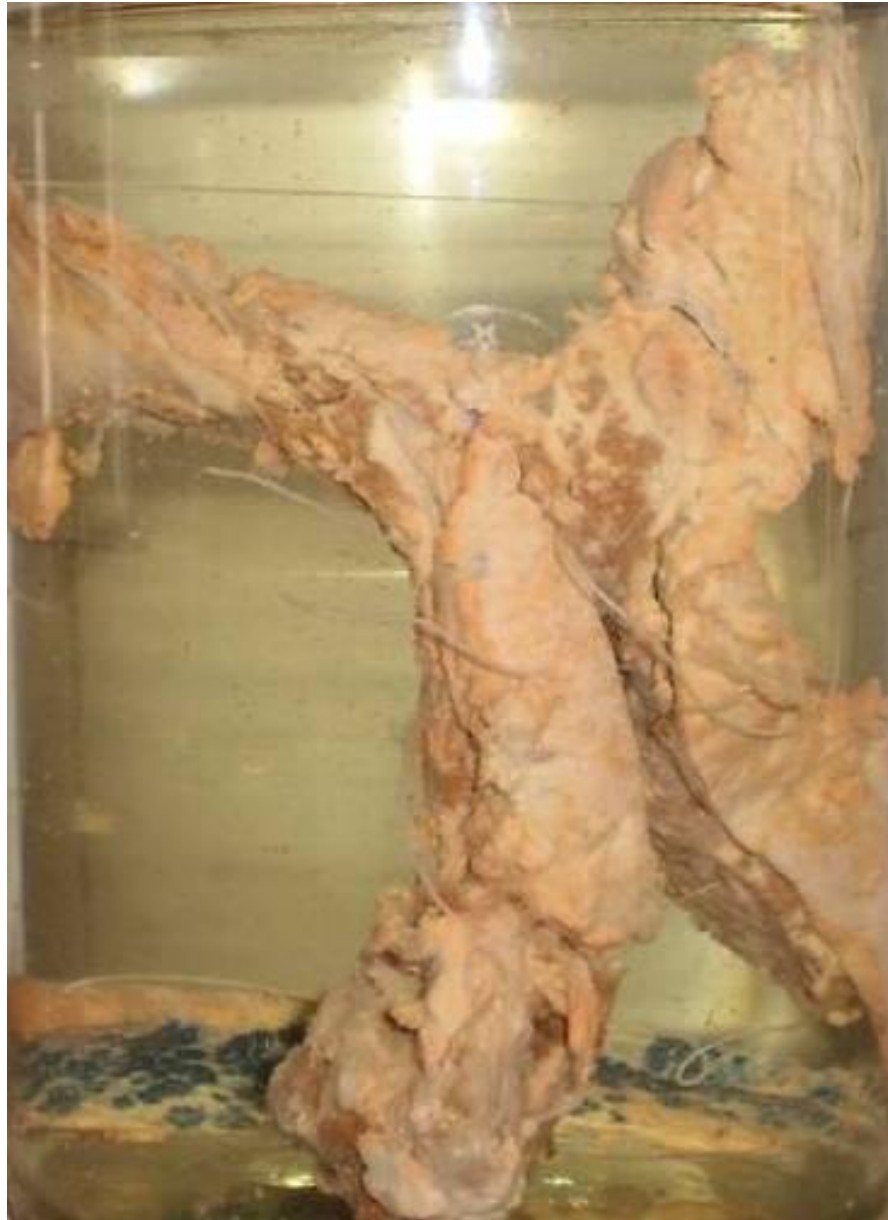Жировая паренхиматозная дистрофия печени. (Гусиная печень)
parenchymal fatty dystrophy of a liver (goose liver)



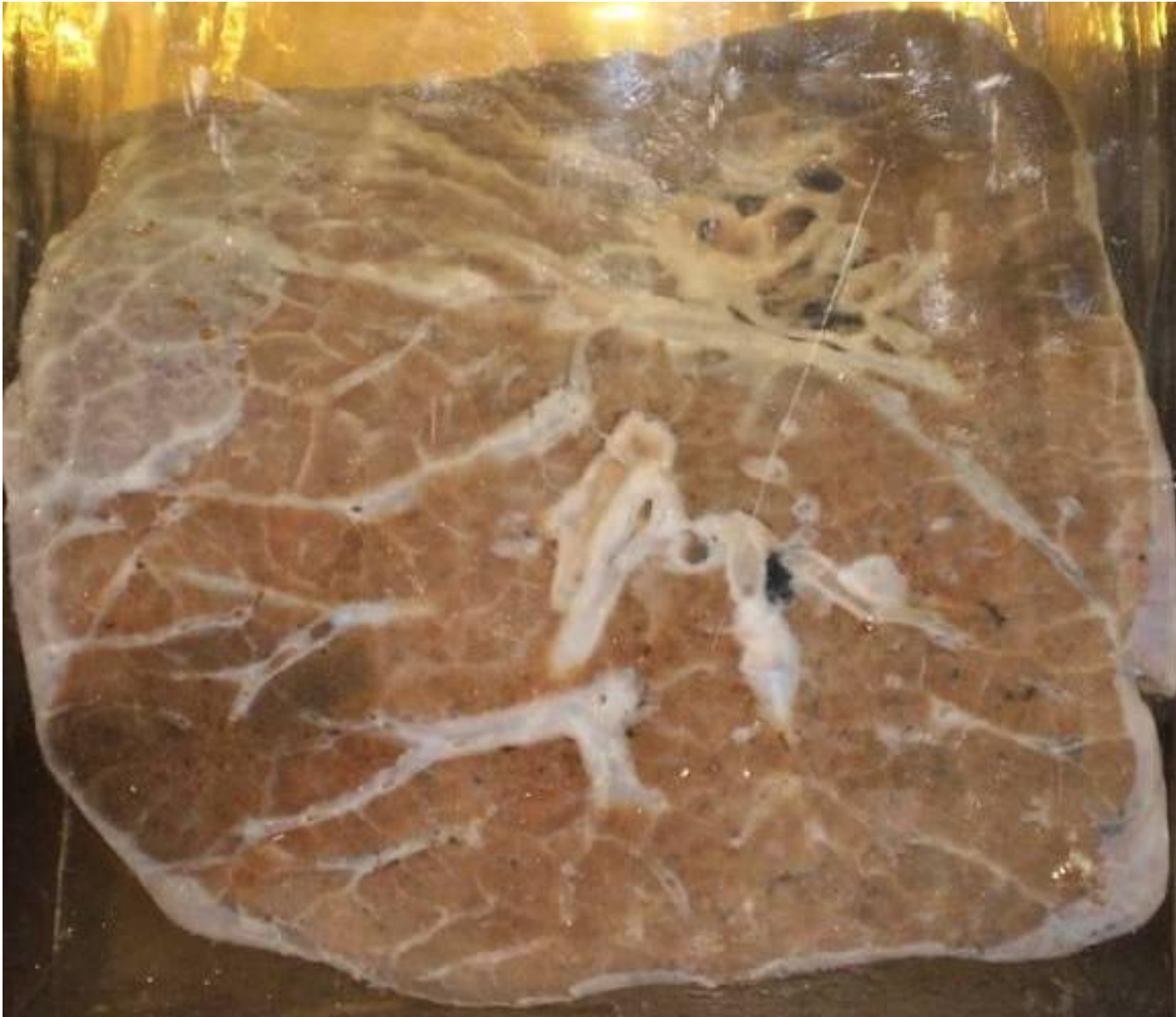Эмболический гнойный нефрит
embolic septic nephritis



Гемосидероз поджелудочной железы
haemosiderosis of a pancreas



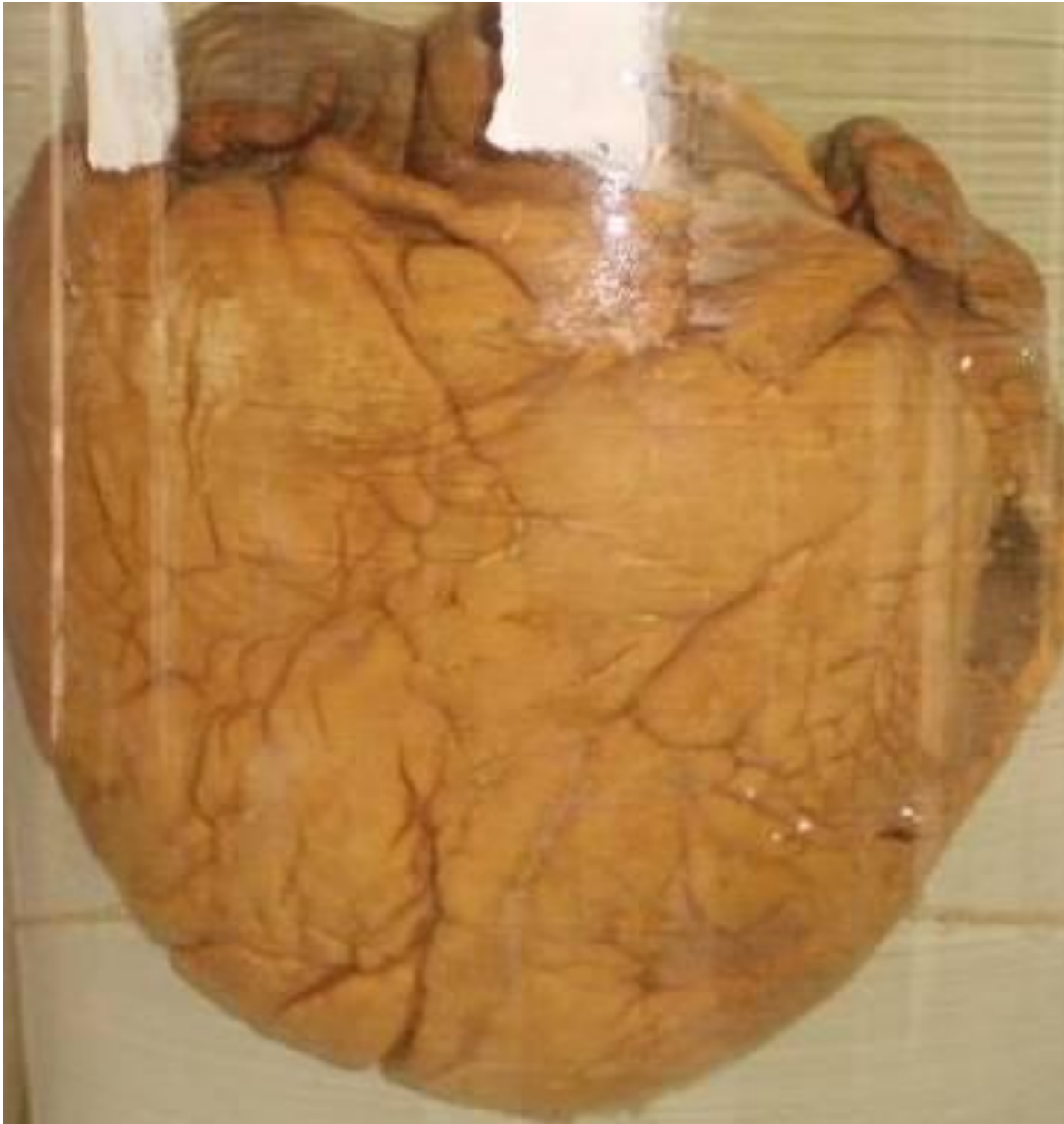Бурая индурация легкого
brown induration of a lung



Амилоидоз почки
amyloidosis of a kidney



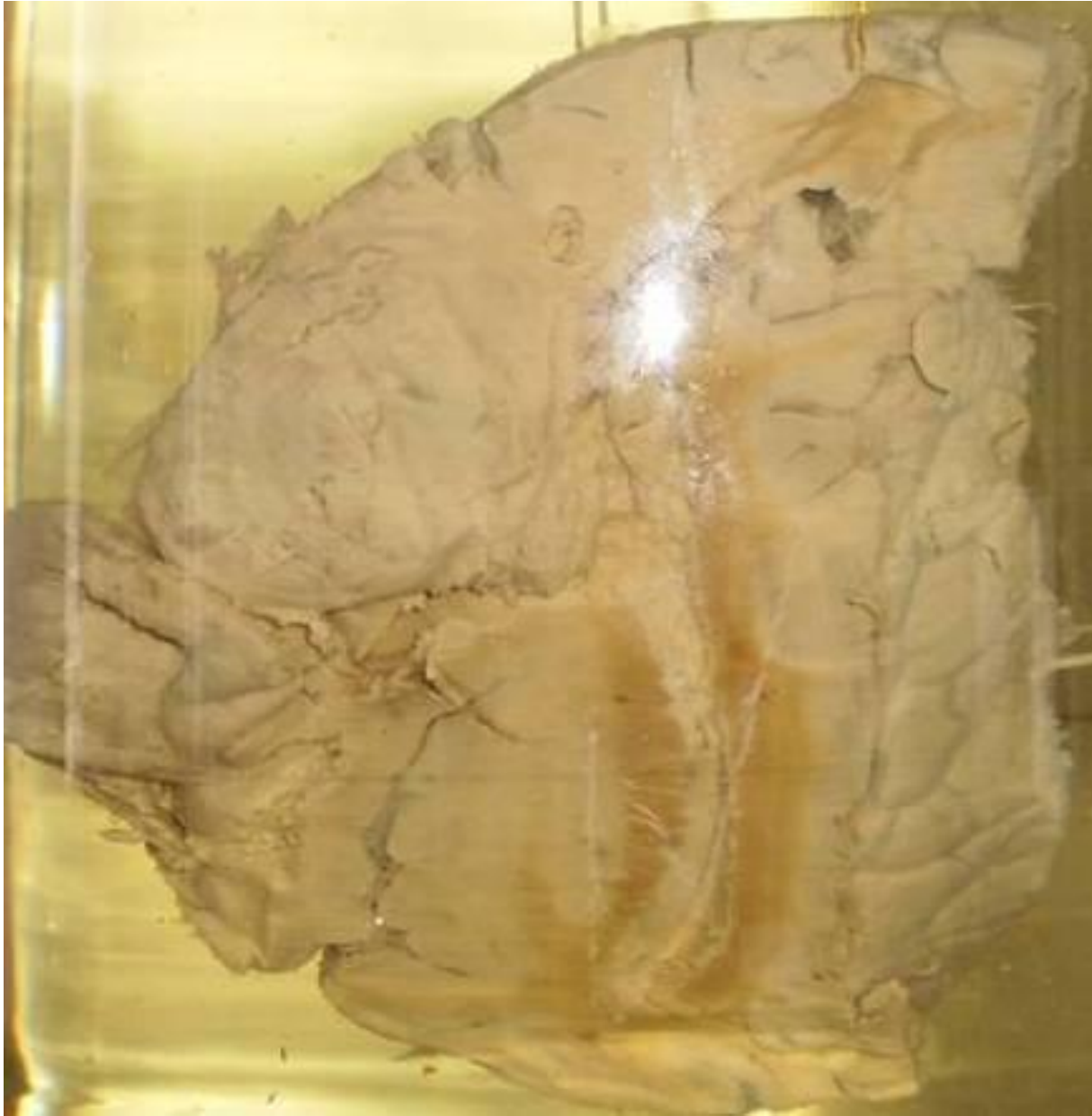Простое ожирение сердца
obesity of a myocardium



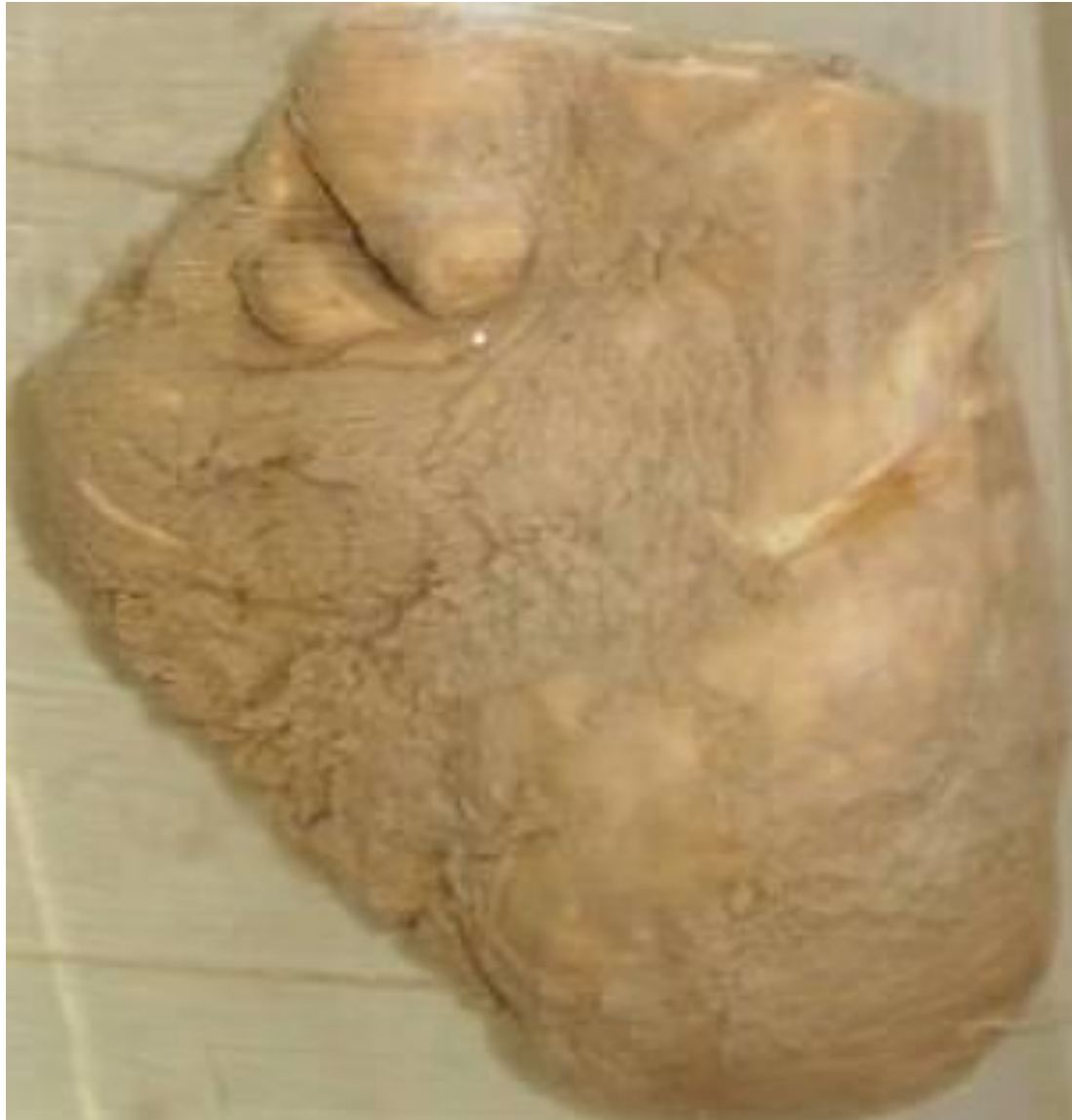Инфаркт селезенки
infarct of a spleen



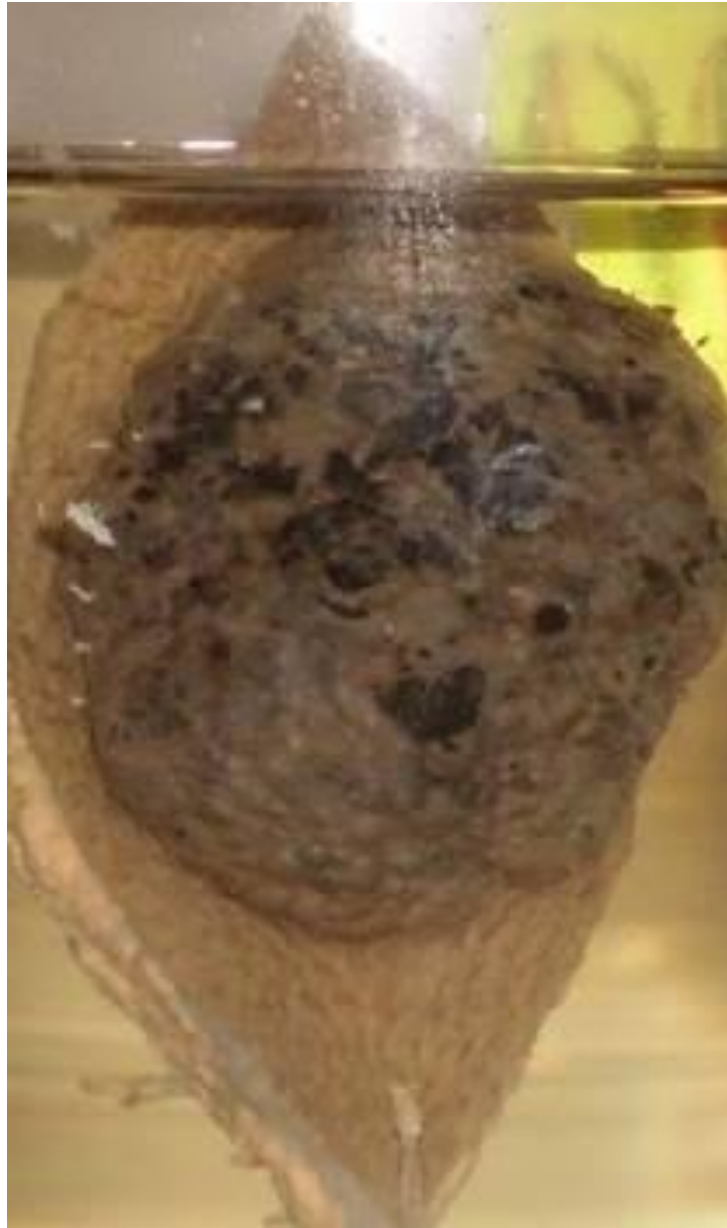Абсцесс головного мозга с прорывом в боковой желудочек
brain abscess with penetration in to ventriculus



Фибринозный перикардит. (Волосатое сердце)
fibrinous pericarditis (“hairy” heart)



Пигментный невус
nevus pigmentosus



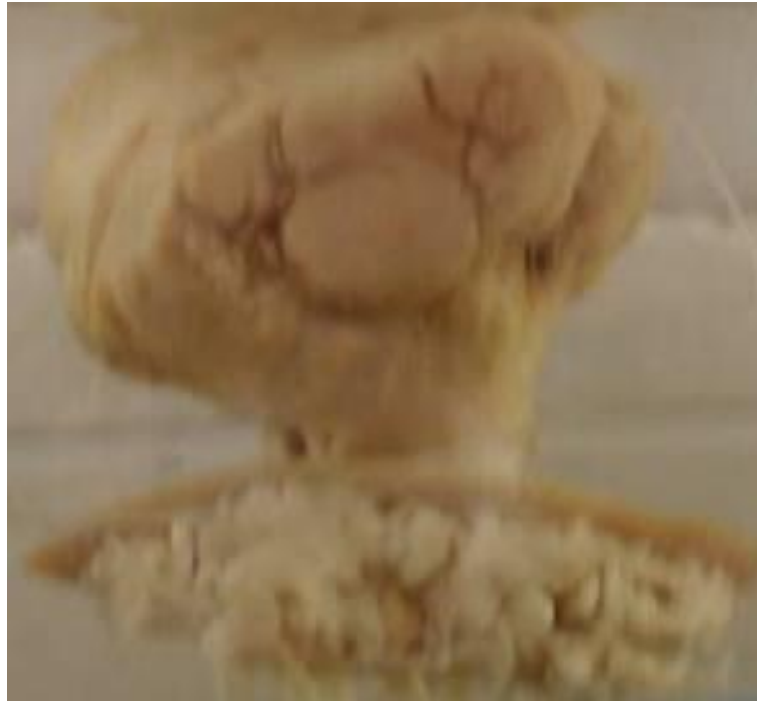Спленомегалия
splenomegaly



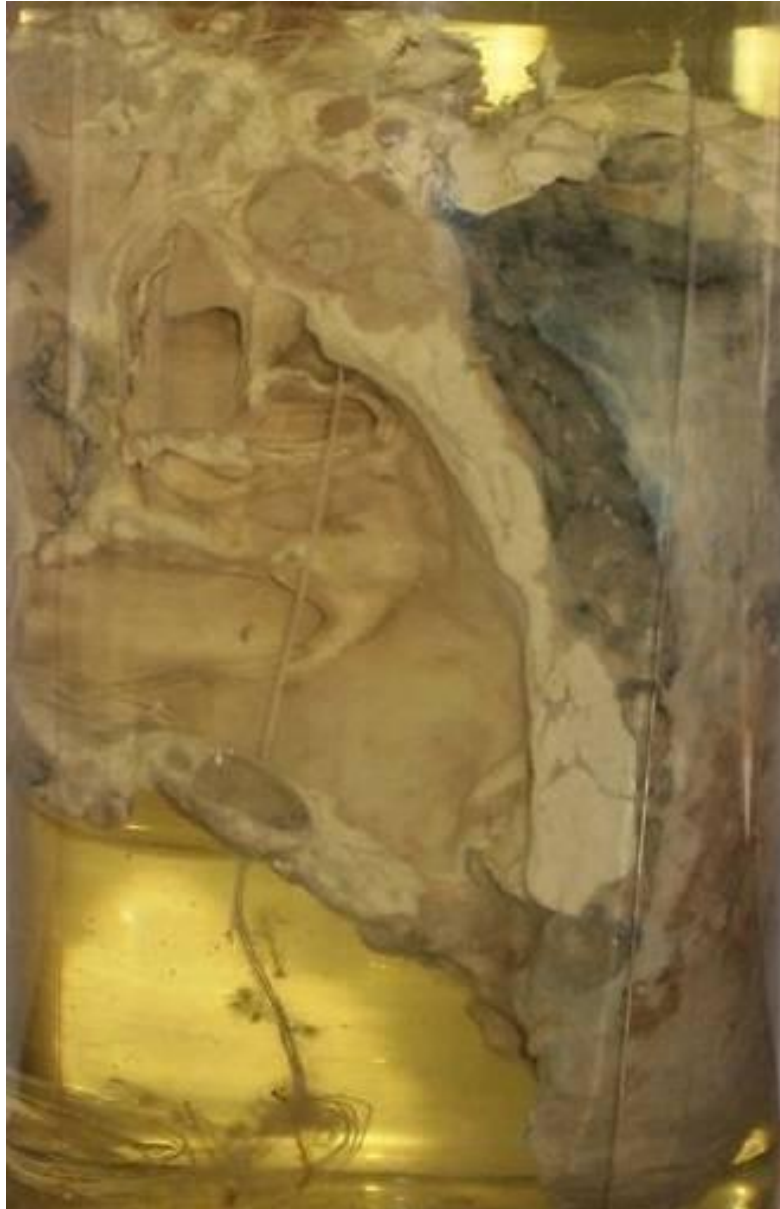Глиобластома
glioblastoma



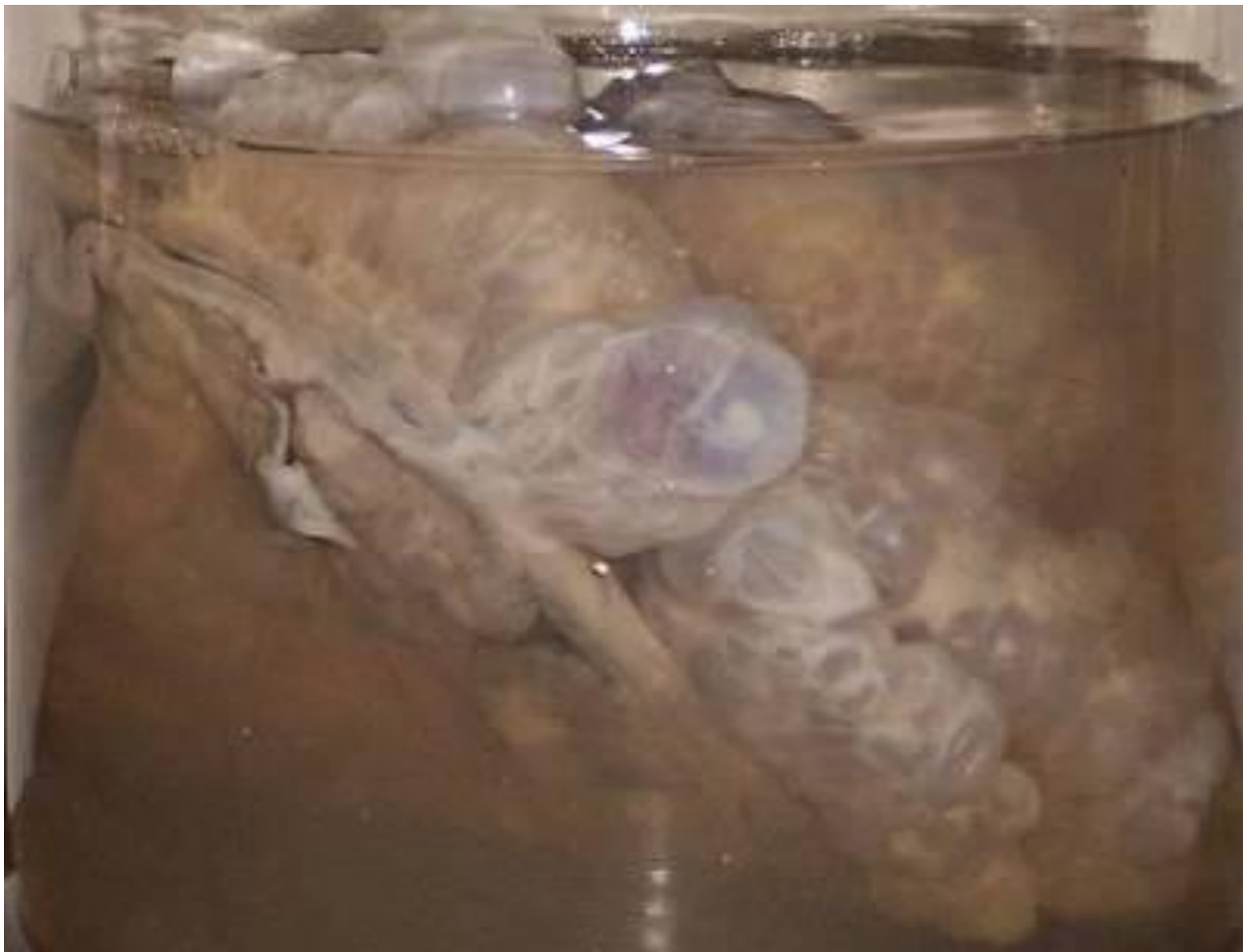Папиллома papilloma



Прикорневой рак легкого
cancer of bronchus



Пузырный занос
hydrotidiform mole



фибромиома матки
fibromyoma of uterus



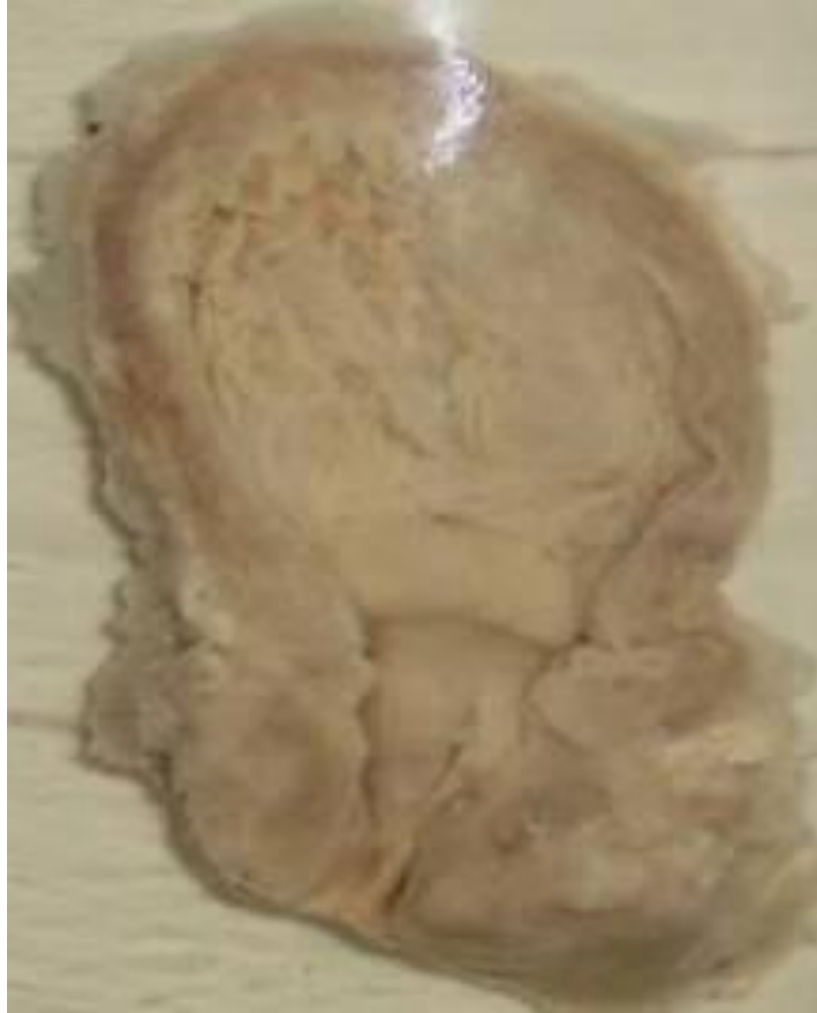Саркома мягких тканей бедра
sarcoma of soft tissues of a hip



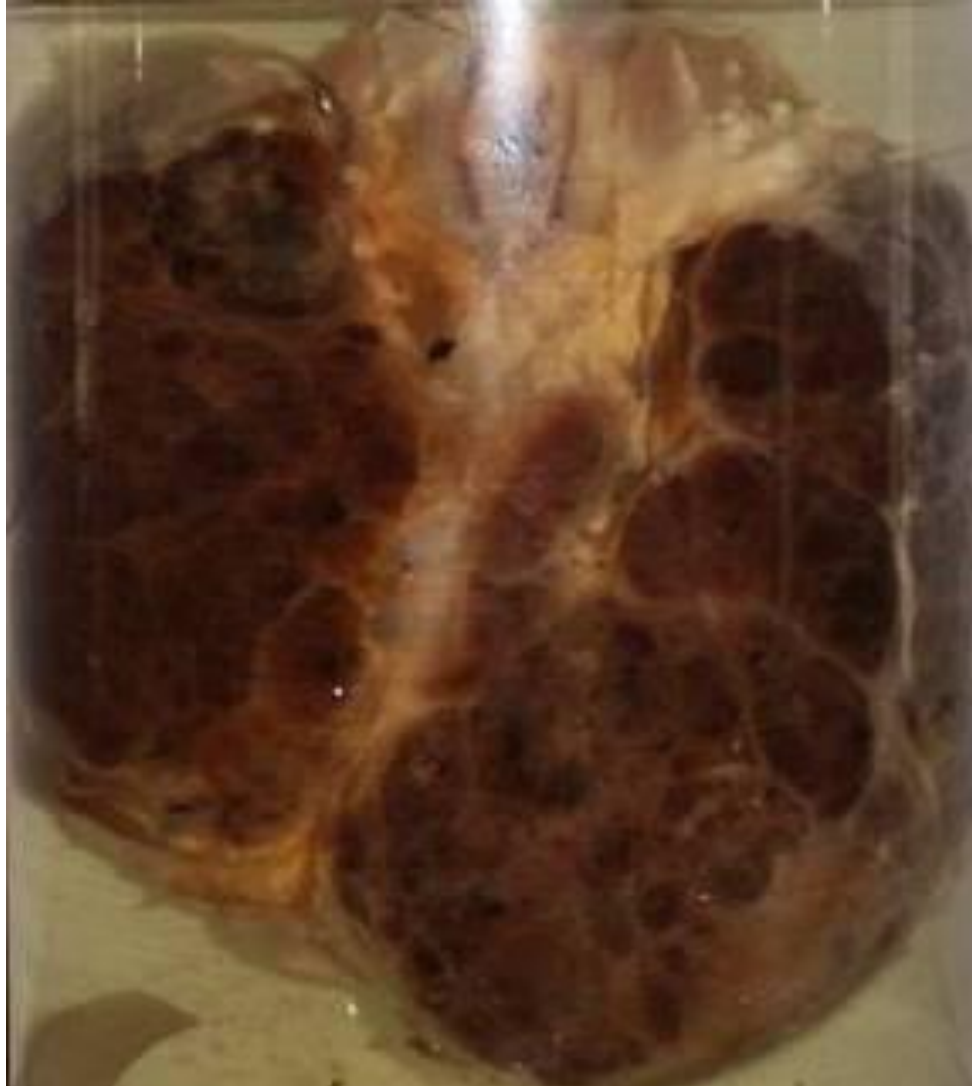Хроническое венозное полнокровие печени. (мускатная печень)
chronic venous hyperemia of a liver (“nutmeg” liver)



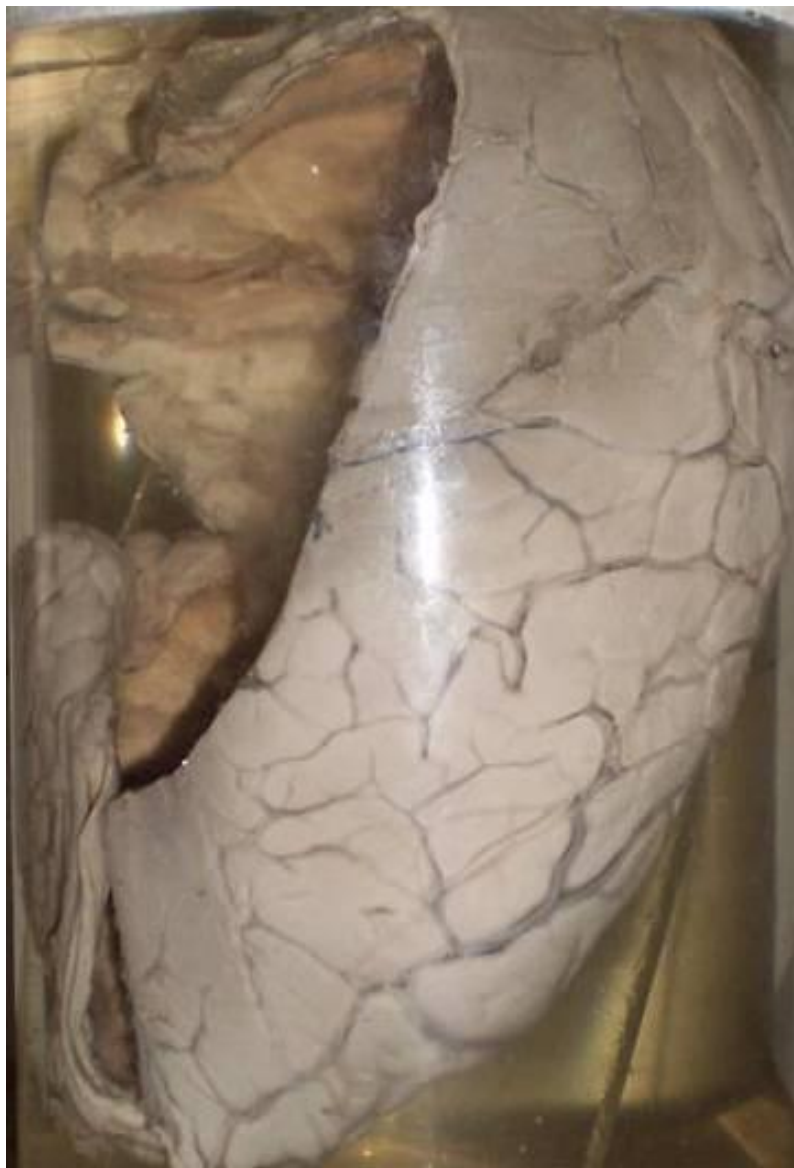
Гипертрофия предстательной железы
hypertrophy of a prostate gland



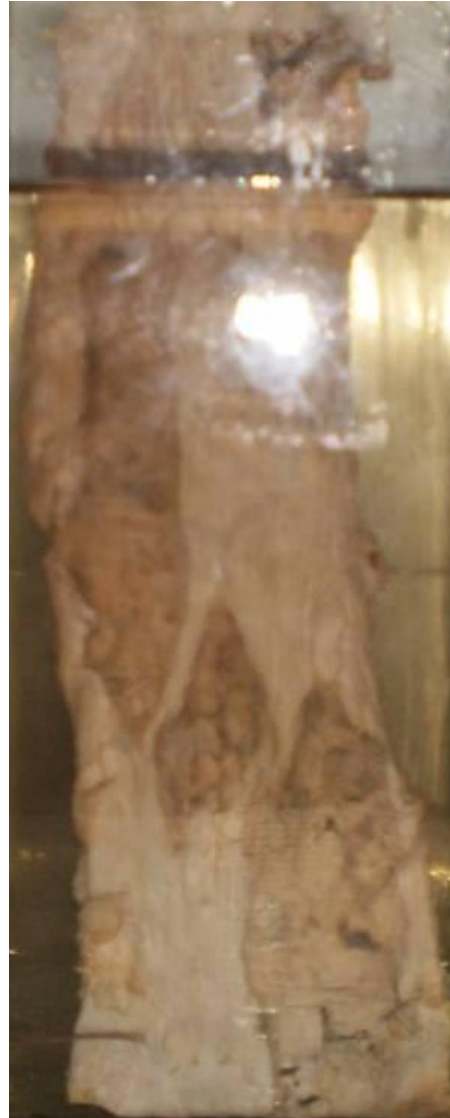Зоб Хошимото
hashimoto thyroiditis



Гидроцефалия
hydrocephaly



Сифилитический мезаортит
syphylitic mesaortitis



казеозная пневмония при туберкулезе
Caseous pneumonia at tuberculosis



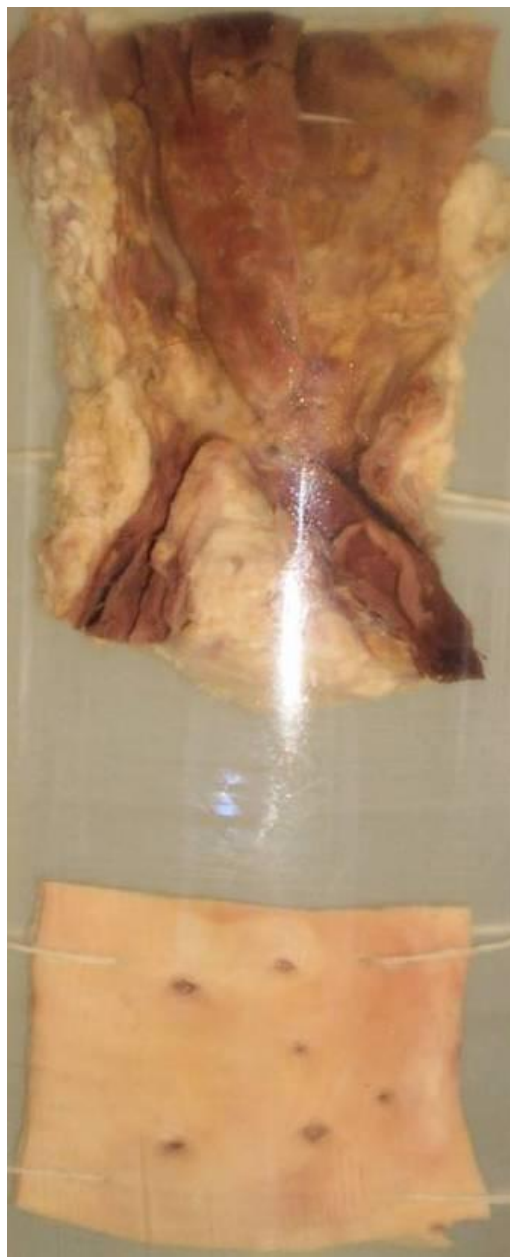Сифилитический мезаортит
Syphilitic mesoarteritis



Миллирный туберкулез легкого
miliary pulmonary tuberculosis



Смешанный тромб в аорте (хвостовая часть, красный тромб)
mixed thrombus



Влажная гангрена стопы с переходом в сухую
wet gangrene of a foot changing in to dry gangrene



Гиалиноз селезенки (Глазурная селезенка)
hyalinosis of a spleen (glased spleen)

