Management dýchacích cest v thorakochirurgii

MUDr. Vladimír Bicek

Absolutní indikace jednostranné ventilace

Nebezpečí kontaminace zdravé plíce patologickým sekretem.

Velká bronchopleurální píštěl.

Chirurgické otevření dýchacích cest.

Ruptůra tracheobronchiální.

Transplantace plic.

VTS.

Relativní indikace jednostranné ventilace

- Slouží k usnadnění práce operatéra tak, aby byla plíce klidná, nevzdušná a kolabovaná k hilu.
- Menší traumatizace plíce.

Technika zajištění dýchacích cest pro jednostrannou ventilaci

- Biluminální rourka.
- Jednoluminová rourka s bronchiálním blokátorem / Fogartyho katétr /.
- Rourka Univent (TM).
- Standardní tracheální rourka.

Standardní tracheální rourka

- Historicky nejstarší, dříve jedině dostupná.
- Zavedena distálně do hlavního bronchu.
- Nevýhody – neumožňuje přístup do operované plíce / odsátí sekretu, reexpanze plíce dle přání chirurga nebo při řešení komplikací /, toto je možné pouze po jejím stažení do trachey.
- Výhody – dostupnost, jednoduchost a rychlost zavedení, při nezkušenosti s jinými technikami, nebo když není vybavení.

Tracheální rourka s bronchiálním blokátorem

- Používá se málo.
- Indikace – děti, stenóza v DC, antepozice a deformity vstupu do DC.
- Nevýhody – problematický přístup do operované plíce.
- Výhody – jednoduchost zavedení, pacient se nemusí po výkonu přeintubovávat.
- Kontrola uložení fibroskopem.

Univent (TM)

- Umožňuje použití u dospělých i dětí.
- Rourka standardně tvarovaná, část lumen tvoří kanál pro blokátor.
- Blokátor je dutý s těsnícím balónkem.
- Umožňuje odsátí a reexpanzi plíce, aplikaci kyslíku. Tenký průsvit – dlouhá časová konstanta, častá obstrukce.
- Kontrola zavedení fibroskopem.
- Peroperačně častá dislokace.
- Malé riziko tracheobronchiálního poranění.

Univent

Univent

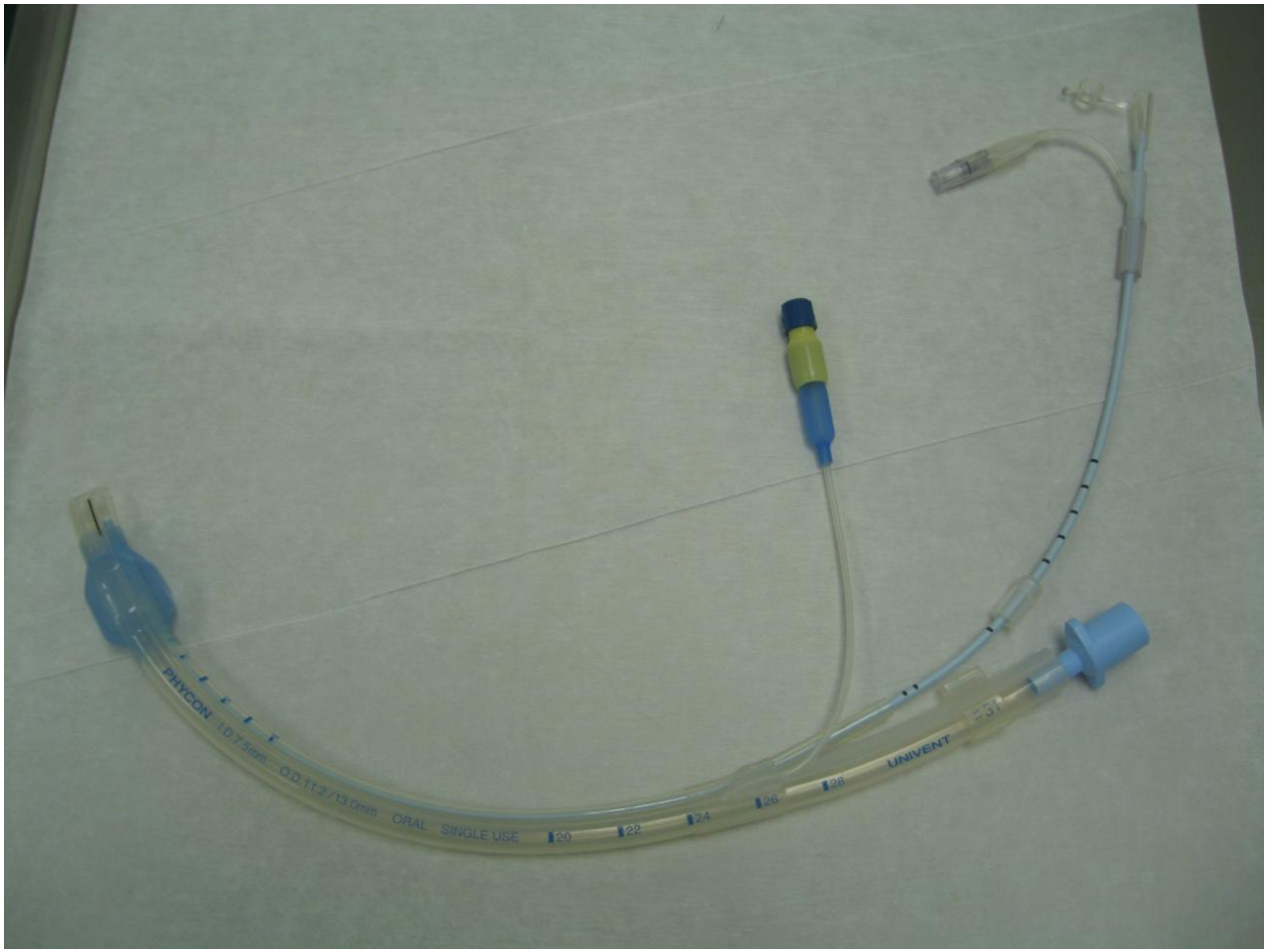
PHYCON
ID 7.5mm
OD 11.2 / 13.0mm
ORAL
SINGLE USE
20
22
24
26
28
UNIVENT
F31

Biluminální tracheální rourka

- Standard současné doby u dospělých.
- Odděluje obě plicní křídla, umožňuje nezávislou ventilaci, kolabování, přístupná fibroskopicky, možnost odsávání, reexpanzi kolabované plíce.
- K dispozici v pravostranném a levostranném provedení.

Biluminál dle Robertshawa

- Bez karinálního háku, levo i pravostranná.
- Velikost 28 / jen levá /, 35, 37, 39, 41 Ch odpovídá vnitřní průměr 4,5, 5, 5,5, 6, 6,5.

  D tvar průřezu.
- P a L se liší zakřivením, perforací v místě bronchiální těsnící manžety / P /,která slouží k ventilaci pravého horního bronchu.
- Relativně snadno se zavádějí, obtížnější odhad hloubky zavedení a fixace.

Robertshaw levý

Robertshaw pravý

Carlens L a White P

- Karinální hák. Větší riziko traumatizace.
- Velikost 35, 37, 39, 41 odpovídá vnitřní průměr 5, 5,5 , 6, 6,5. O tvar.
- Obtížněji se zavádí, lépe fixují.
- Perforace v místě bronchiální manžety.

Carlens

White

Vzdálenost odstupu bronchu pro levý horní lalok :

muži 5,4 +/- 0,7 cm

ženy 5 +/- 0,7 cm

Vzdálenost odstupu bronchu pro pravý horní lalok :

muži 2,3 +/- 0,7 cm

ženy 2,1 +/- 0,7 cm

Cobbův konektor

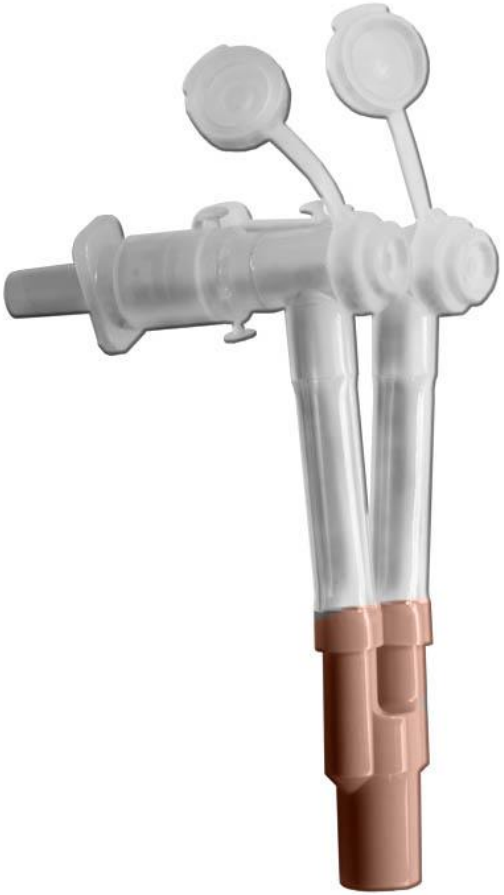

BRONCHIAL
39Fr. TRACHEAL

Biluminální rourka - zavedení

Poloha pacienta

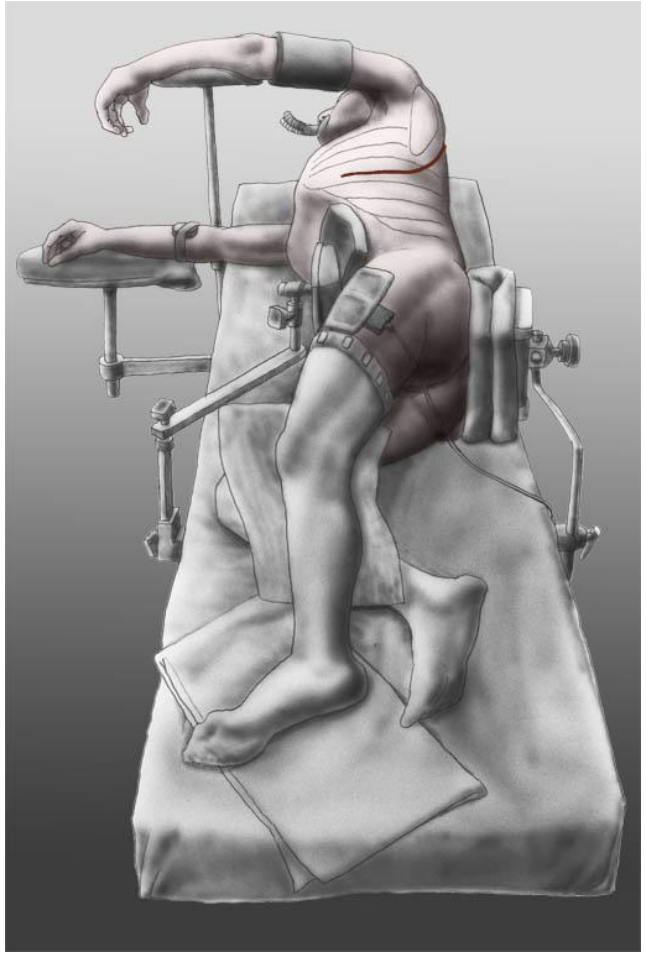

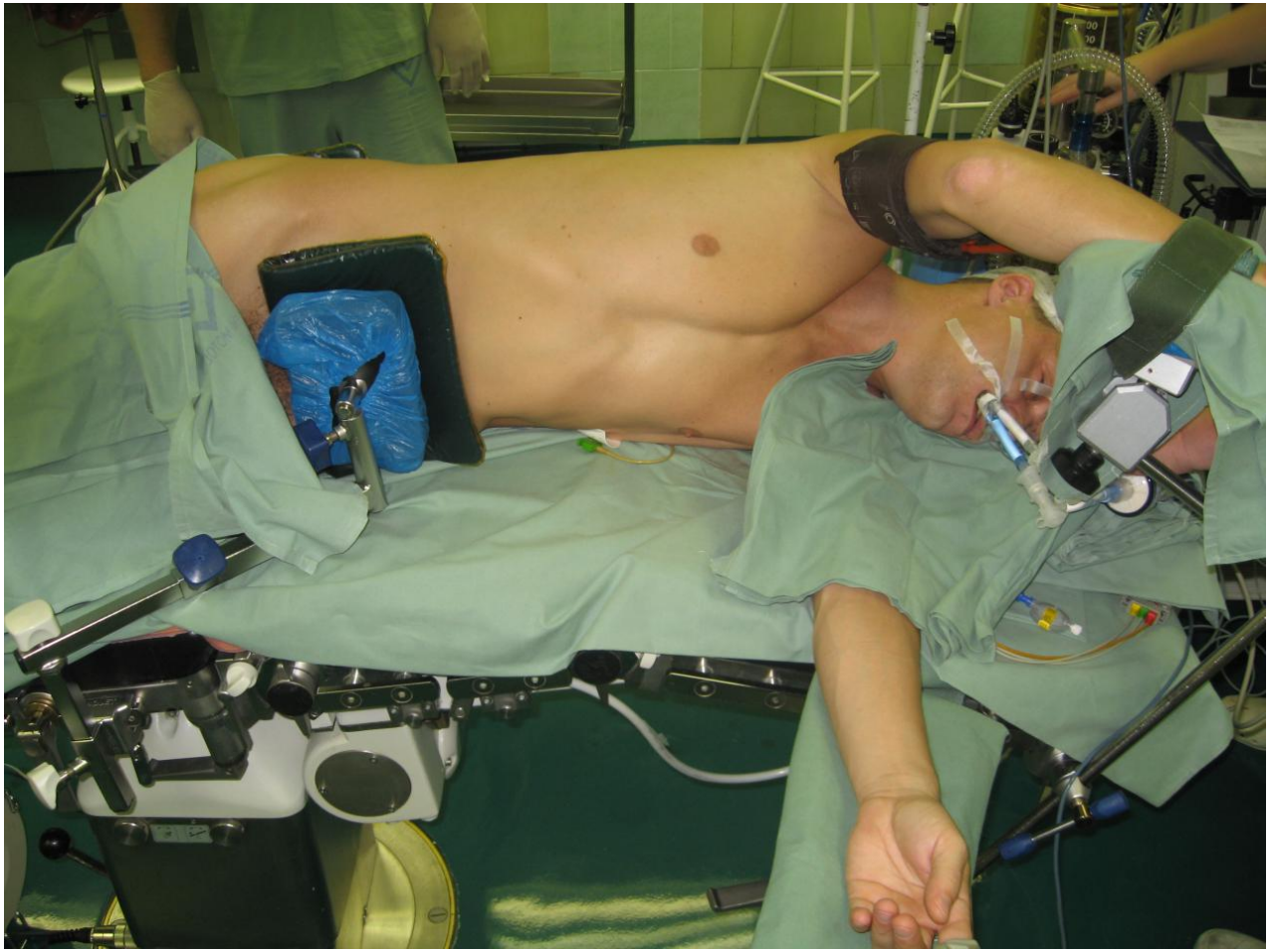

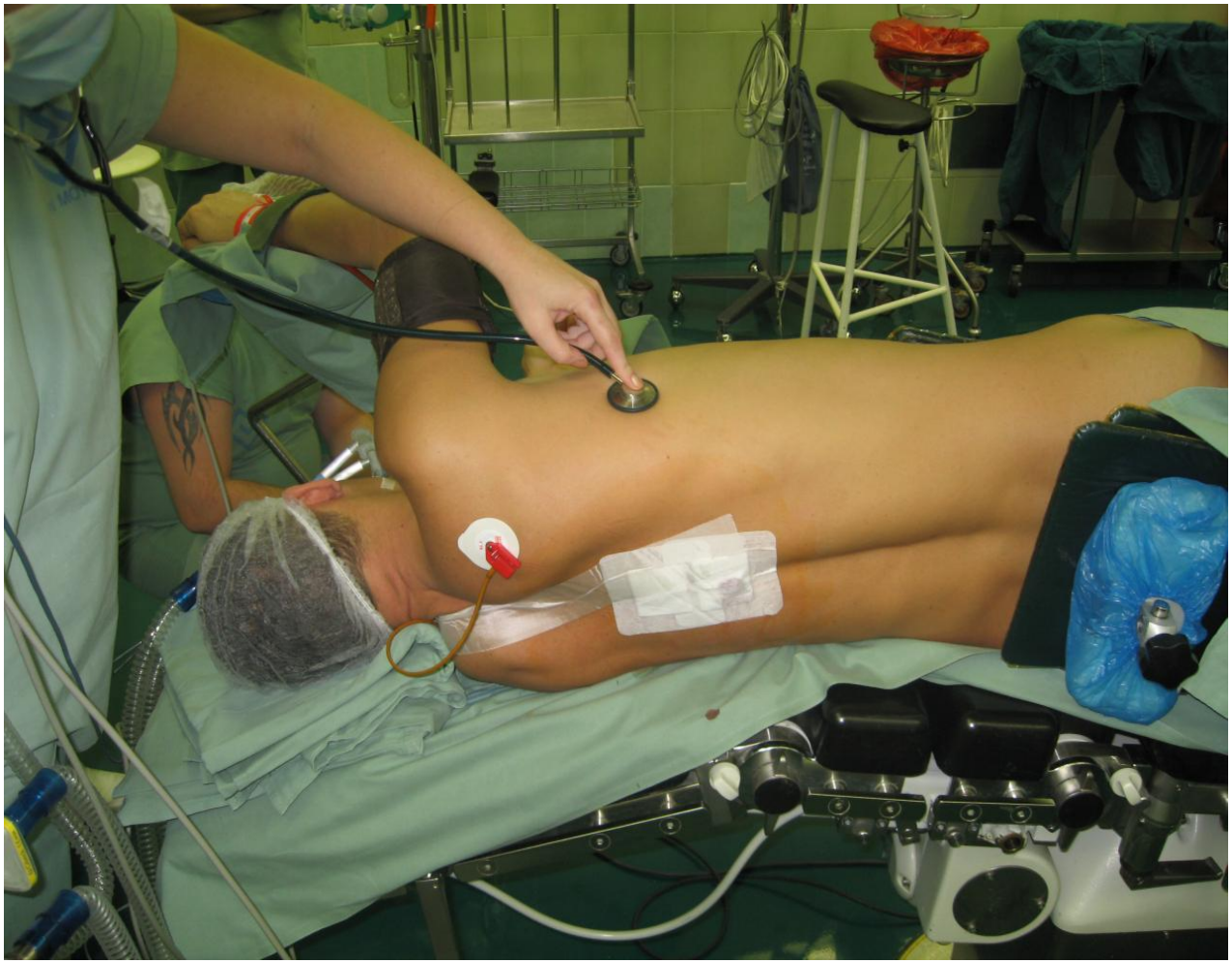

Ventilace při nitrohrudním výkonu

- Poloha obvykle na boku.
- Otevřený hrudník.
- Řízená ventilace – UPV IPPV – zabraňuje posunu mediastina a paradoxnímu dýchání.
- Před kolapsem je horní plíce dobře ventilovaná / při otevřeném hrudníku hyperventilovaná / a hypoperfundovaná.
- Dolní plíce je hypoventilovaná a hyperperfundovaná.

- Obě plíce funkčně odděleny, operovaná nedýchá, nehybná, kolabovaná.
- Mizí alveolární plocha pro výměnu plynů, zvýší se P – L zkrat. Důsledkem je pokles paO2, vzniká hypoxemie / míra rozdílná /.
- Výměna CO2 není obvykle významněji ovlivněna.

Ovlivnění oxygenace

- Hypoxická plicní vasokonstrikce – sníží zkrat na 20 – 30 % oproti výchozím 40 – 50 %.
- Cave faktory zvyšující HPV v dolní plíci : nízké FiO2, podchlazení.
- Cave faktory snižující HPV v horní plíci : vasodilatační látky / NTG, nitroprussid, aminophyllin, isoprenalin, dobutamin, Ca blok./, hypokapnie. Inhalační anestetika HPV mírně snižují, i.v. anestetika jsou neutrální.

Ovlivnění oxygenace

- Selektivní PEEP dolní plíce – zlepší ventilaci a V/Q, ale může zde zvýšit cévní resistenci, pak zhorší zkrat. Efektivní cca 25 %.
- Gravitace – sníží perfůzi horní plíce.
- Chirurgická manipulace s horní plící – mechanická komprese, ale uvolnění PG.
- Funkční stav dolní plíce.

Pokles saturace

- Úprava ventilačního režimu. Vt 8 – 10 ml / kg, DF 10 / min, Ti : Te 1 : 1,5.
- FiO2 1,0
- Intermitentně ventilovat horní plíci.
- Insuflace 02 do horní plíce.
- JET do horní plíce.
- CPAP do horní plíce.
- Zaklemování a. pulmonalis.

CPAP

CPAP

CPAP

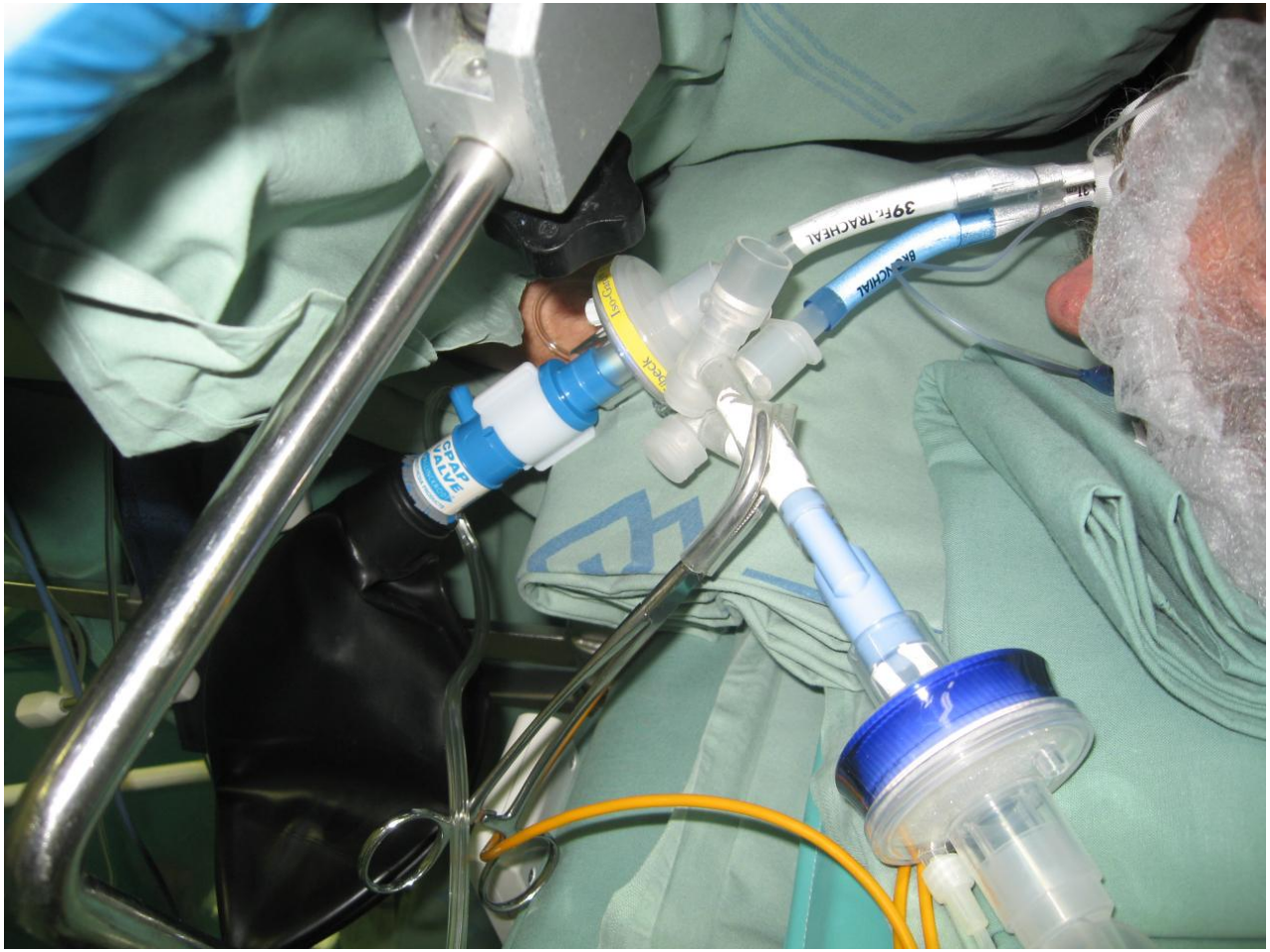

- Doba jednostranné ventilace má být co nejkratší.
- Míru poklesu paO2 a saturace nelze předem odhadnout.
- Spirometrie : FVC – forsírovaná vitální kapacita, FEV1 – forsírovaný expirační vteřinový objem. Pro pneumonektomii přes 65 % n.h., pro lobektomii přes 50 % n.h..

Ukončení výkonu

- Zkouška těsnosti sutůry.
- Před uzavřením hrudníku přetlak cca 30 cm H20 – provzdušnění atelektáz.
- Je – li pooperačně potřeba UPV u biluminálu nutno přeintubovat.
- Pooperační drenáž nezbytná – CAVE PNEUMONEKTOMIE x LOBEKTOMIE.

Videothorakoskopie

- Jednostranná ventilace naprosto nutná.
- Miniinvazivní.
- Podstupují i pacienti k otevřenému výkonu neindikovaní.

Hrudní fáze operace jícnu

- Hrudní fáze - nutná separace plic – kolabovaná plíce umožňuje operatérovi přístup k jícnu, plíce není traumatizovaná, není redukován plicní parenchym.

Ostatní hrudní výkony

- Mediastinoskopie, mediastinální tumory včetně thymektomie, operace na hrudní stěně – obvykle standardní tracheální rourka.

Operace na dýchacích cestách

- Resekce stenotické trachey – nejčastěji po tracheostomii, méně pointubační, vyjímečně tumor.
- Dle zvyklostí pracoviště – lze LM, resp. OTI v kombinaci s JET nebo intubací distálního pahýlu tenkou tracheální rourkou.

Bronchofibroskopie

- Kontrola uložení biluminální rourky.
- Zavedení blokátoru bronchu u Univentu.
- Vzhledem k průsvitu se používá dětský fibroskop průměru 4mm. Má malé zorné pole a úzký pracovní kanál.