Анатомия, физиология и методы исследования вестибулярного, слухового, обонятельного и вкусового анализаторов в комплексном отоневрологическом обследовании больных с головокружением

Научный центр неврологии РАМН
д.м.н. Алексеева Н.С.
01.03.2011

Отоневрологический метод

- Оториноларингоневрология изучает симптомы и синдромы, возникающие при нарушении иннервации ЛОР-органов, вследствие поражения периферических и центральных отделов вестибулярного, слухового, обонятельного, вкусового анализаторов, а также чувствительной и двигательной иннервации глотки и гортани

Анатомо-физиологические данные вестибулярного анализатора

- Рецепторный отдел вестибулярного анализатора состоит:
- из трех полукружных каналов, отолитового прибора – sacculus, utriculus
- нейроэпителиальных клеток 1 и 2 типов
- Вся система наполнена эндолимфой

Анатомия уха человека

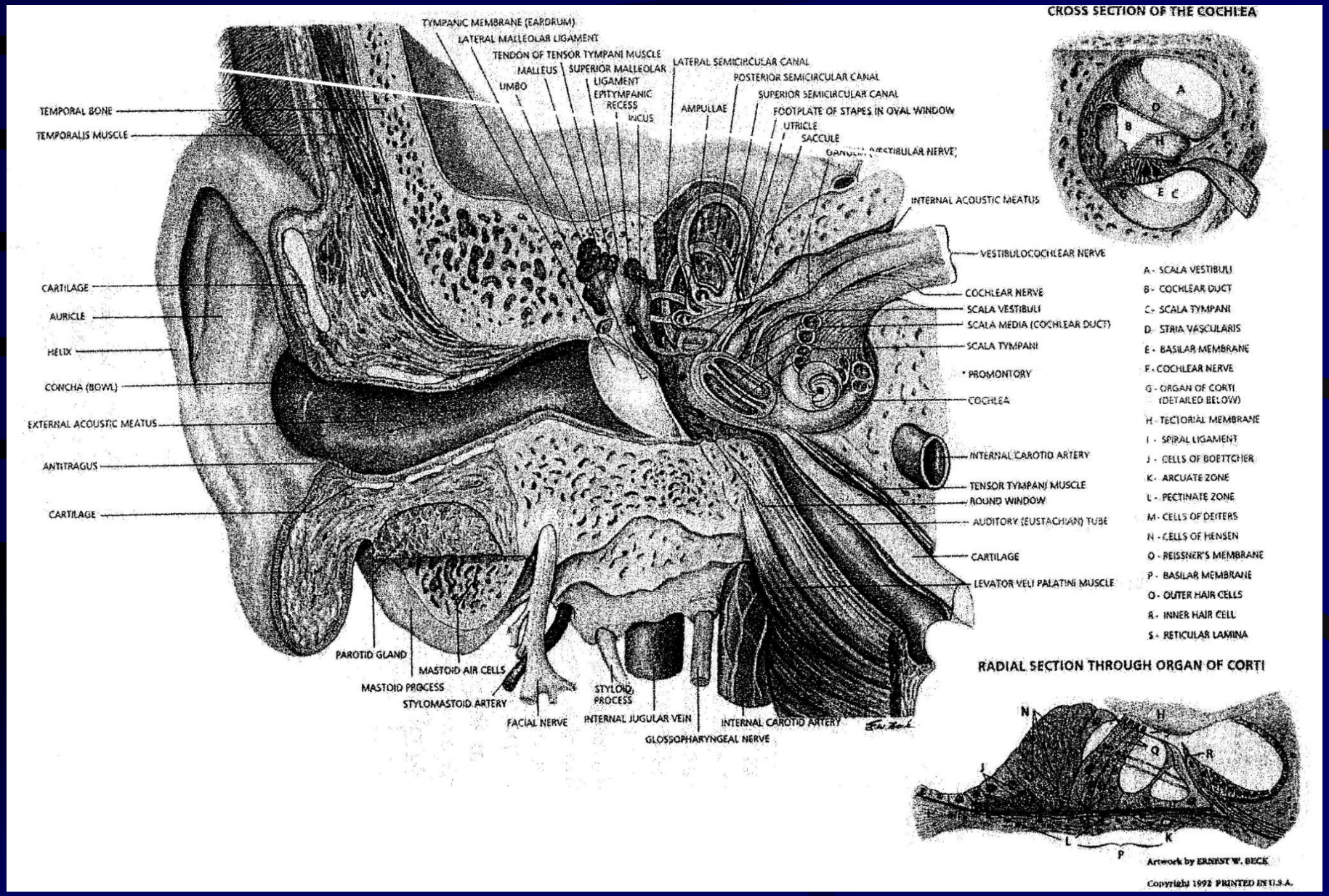

Вестибулярный чувствительный эпителий

- Клетки 1 типа непосредственно соприкасаются с нервом, локализуются на вершине ампулярного гребня
- Клетки 2 типа цилиндрической формы, связи этих клеток с афферентными и эфферентными нервными волокнами осуществляются с помощью синапсов.
- 70-80 неподвижных стереоцилий и 1 подвижная киноцилия

Отолитовый аппарат

- В каждом из мешочков отолитового аппарата имеется по одному возвышению или пятну (macula acustica), в котором находятся клетки чувствительного эпителия.
- В петлях сетевидной субстанции помещаются отолиты (кристаллы из солей кальция), спаянные между собой отолитовой мембраной
- В субмембранном пространстве отолитовая мембрана скользит и деформирует волосковые клетки

Внутренняя волосковая клетка

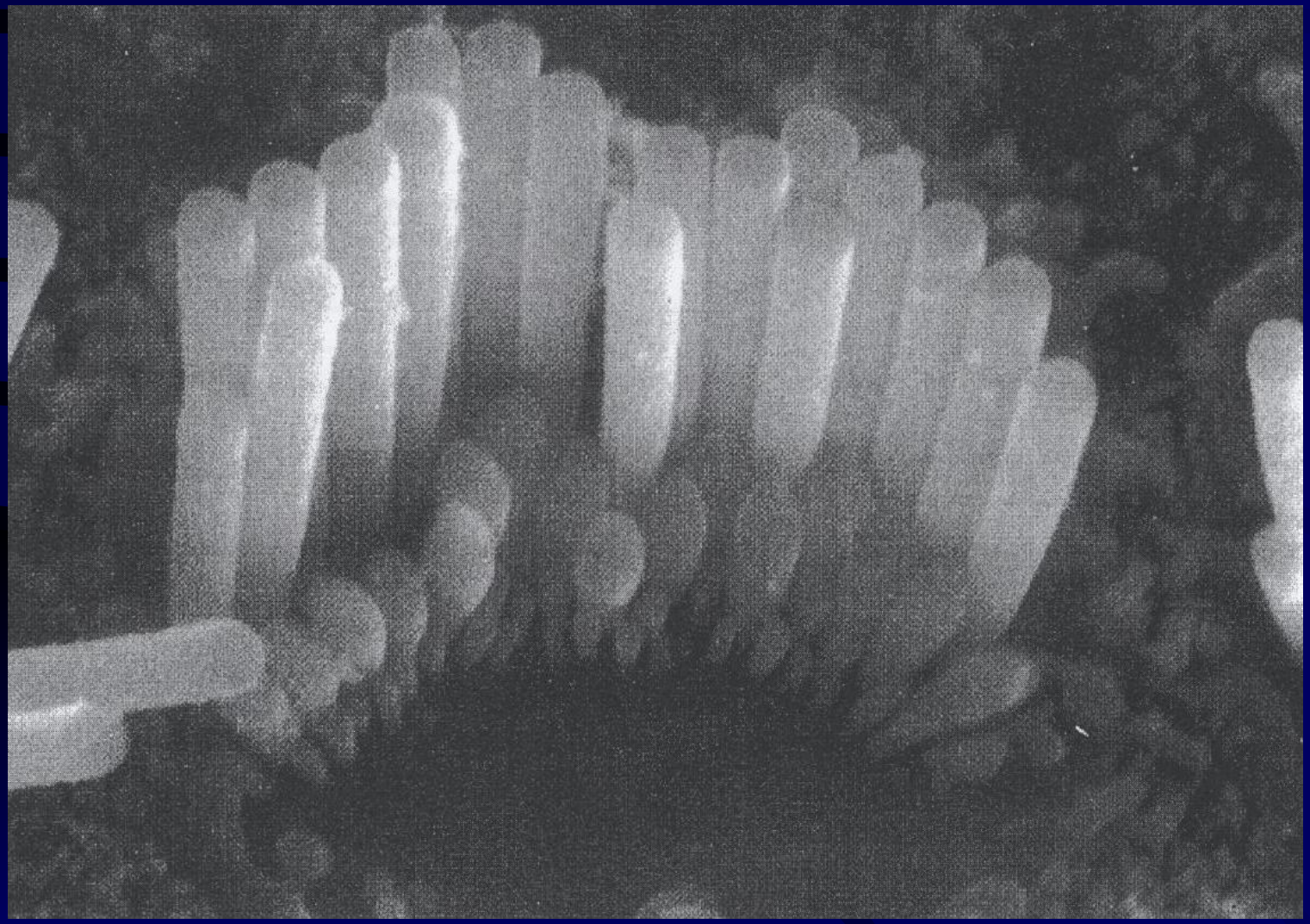

Вестибулярный ганглий

- От рецепторных образований лабиринта начинаются нервные волокна, являющиеся дистальными отростками биполярных клеток в.г., который формирует вестибулярный нерв, его верхнюю и нижнюю ветви
- Вестибулярный ганглий расположен во внутреннем слуховом проходе

Вестибулярный ганглий

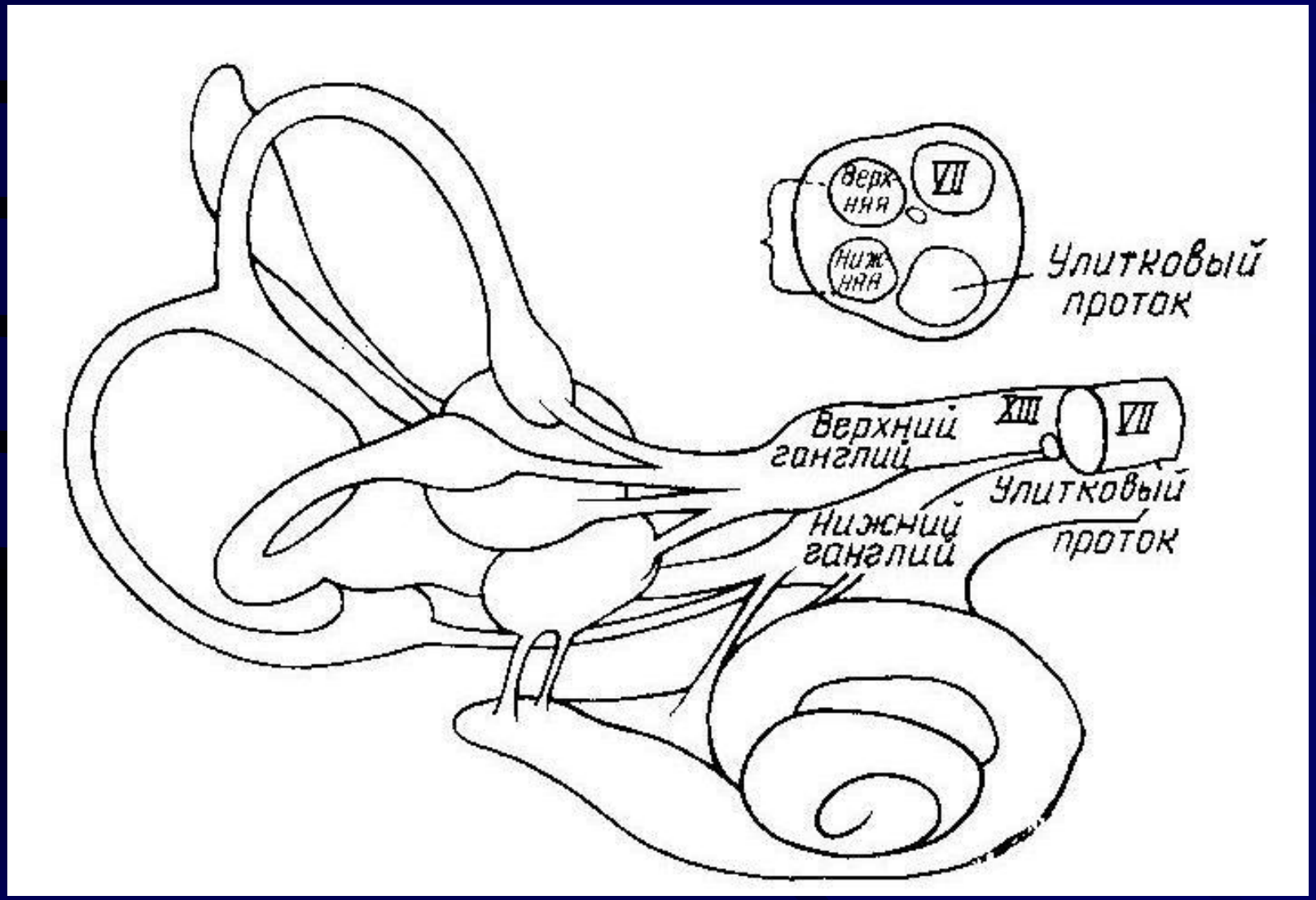

Вестибулярные ядра и их связи

- Латеральное
- Верхнее
- Медиальное
- Нижнее

Вестибулярные ядра

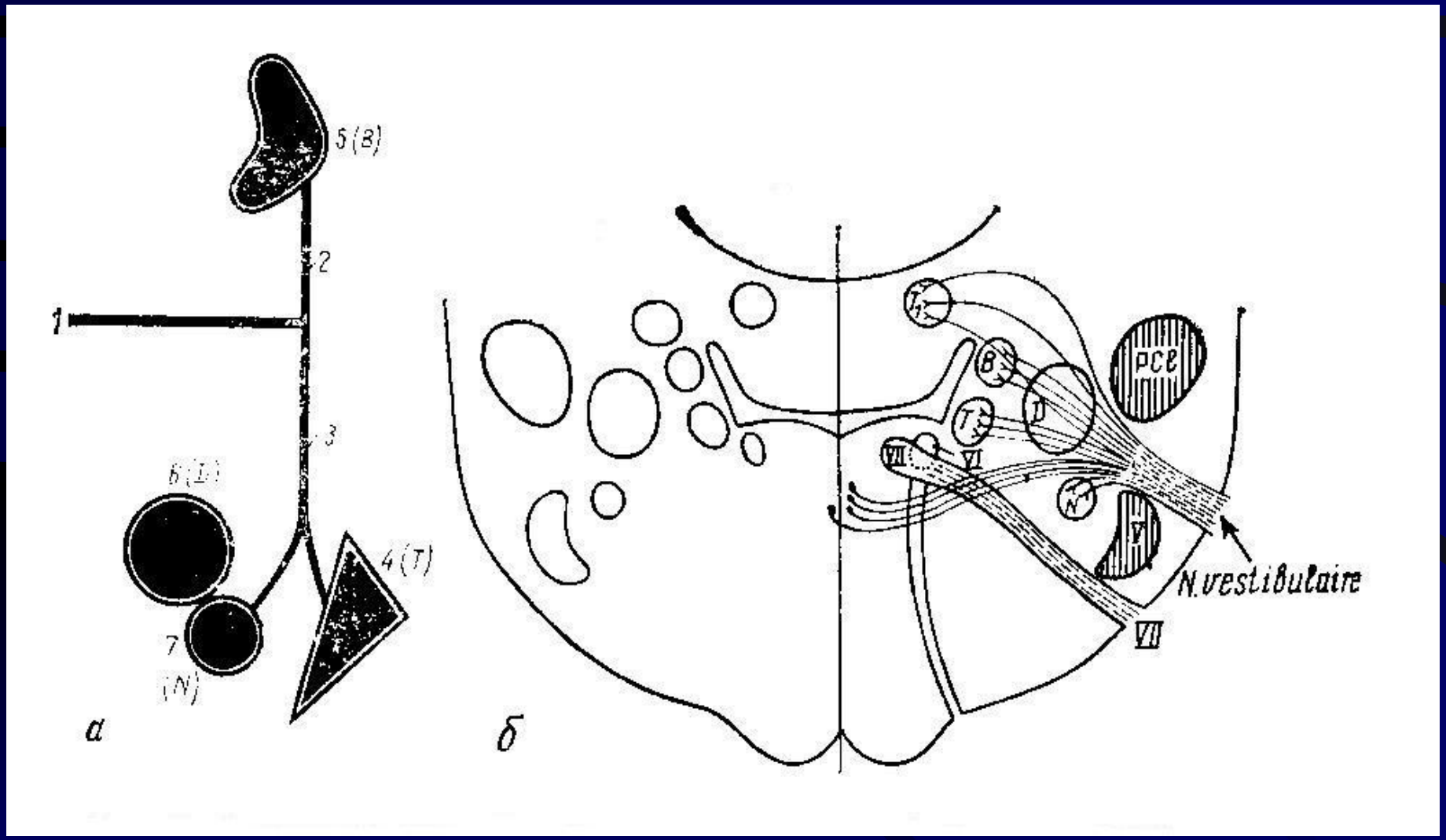

Связи ядерного вестибулярного комплекса

- Клетки латерального ядра посылают аксоны в спинной мозг через гомолатеральный спинальный тракт, медиальный продольный пучок; ядро влияет на мышечный тонус и миостатические рефлексы
- Верхнее ядро обеспечивает вестибулоокуломоторные реакции, формируя задний продольный пучок
- Медиальное ядро менее спецефично, но обладает обширными связями и посылает волокна к спинному мозгу, мозжечку и среднему мозгу
- Нижнее ядро отдает волокна к заднему продольному пучку в спинной мозг.

Многочисленные связи вестибулярного аппарата

- Вестибулоспинальные связи
- Вестибулоглазодвигательные
- Вестибуловегетативные
- Вестибуломозжечковый
- Вестибулоретикулярные
- Вестибулокортикальные – связи ствола головного мозга с корой анатомически четко не обособлены, многофокальны (лобная и височная доли, поле 8, центральные извилины)

Методы исследования вестибулярного анализатора

- Спонтанные вестибулярные симптомы
- Экспериментальные вестибулярные пробы (калорическая, вращательная, гальваническая)
- Изучение оптокинетического нистагма
- Компьютерная электронистагмография
- Видеонистагмография
- Вестибулярные вызванные миогенные потенциалы

Основная вестибулярная симптоматика

- Головокружение
- Спонтанный нистагм
- Повышение калорического и после вращательного нистагма
- Повышение реактивных движений туловища и рук после вестибулярных проб
- Повышение вегетативных реакций

Уровни поражения вестибулярного анализатора

- Периферический

(лабиринт, корешок 8 нерва)

- Центральный

(субтенториальный и супратенториальный)

Периферический вестибулярный синдром

- Односторонний спонтанный нистагм
- Асимметрия вестибулярной возбудимости по лабиринту
- Сочетание со слуховой симптоматикой
- Отсутствие неврологической симптоматики

Центральный вестибулярный синдром

- Двусторонний или множественный спонтанный нистагм
- Двусторонняя гиперрефлексия экспериментального нистагма или преобладание нистагма по направлению
- Нарушение оптокинетического нистагма
- Отсутствие слуховых нарушений
- Неврологическая симптоматика
- Глазодвигательные нарушения

Слуховой анализатор

- Периферическим рецептором слухового анализатора является спиральный орган, расположенный в основании улитки
- Рецепторные клетки улитки представлены наружными и внутренними волосковыми клетками
- Функционально эти клетки различны
- Внутренние волосковые имеют высокий порог возбуждения, резистентны к шумовой травме, ототоксическим антибиотикам, напоминают рецепторные вестибулярные клетки

Центральные слуховые ядра

- Улитковый нерв входит в мозговой ствол на уровне продолговатого мозга и оканчивается снаружи от веревчатого тела
- Волокна нерва заканчиваются в вентральном и дорзальном ядрах, в которых существует представительство всего спирального органа
- В вентральном ядре различают переднюю и заднюю часть
- Достаточным для сохранения слуха у человека является наличие 68% клеток дорзального и 38% вентрального ядра

Центральные отделы слухового анализатора

- Трапецивидное тело – слой волокон, расположенных на границе покрышки и основания моста, от вентрального ядра
- На уровне верхней оливы одноименной противоположной стороны волокна образуют боковую петлю
- Верхние оливы получаю иннервацию от обеих улиток
- Выше верхней перекрещенные и неперекрещенные слуховые волокна идут единым пучком в виде латеральной петли к нижним бугоркам четверохолмия, другая часть – до внутреннего коленчатого тела
- От в.к.т. через заднее бедро внутренней капсулы слуховые пути идут к височной доле мозга

Диагностический диапазон различных методов исследования слуховой системы

- Аудиометрия – слуховой анализатор в целом
- Тимпанометрия – среднее ухо
- Акустическая рефлексометрия
- среднее ухо
- внутреннее ухо
- слуховой нерв
- ствол мозга

Продолжение

- Отоакустическая эмиссия
  -среднее ухо (косвенно)
  -внутреннее ухо (наружные волоское клетки)
- Электрокохлеография –внутреннее ухо, слуховой нерв
- Коротколатентные вызванные потенциалы – слуховые проводящие пути (от слухового нерва до четверохолмия)

Клинические симптомы и синдромы

Топическое значение различных видов нарушения слуха не одинаково

- Синдром раздражение (шумы, гиперакузии, слуховые галлюцинации)
- Синдром выпадения (снижение слуха вплоть до глухоты)

Шумы

- Субъективные

  (при поражении слухового анализатора на любом уровне)
- Объективные

  (сосудистые и при миоклониях мышц)

Типы аудиограмм у больных с субъективным шумом

Плоская

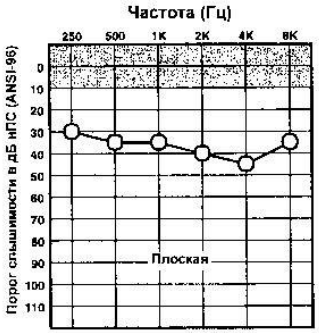

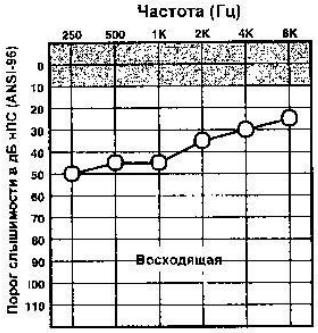

Восходящая

Нисходящая

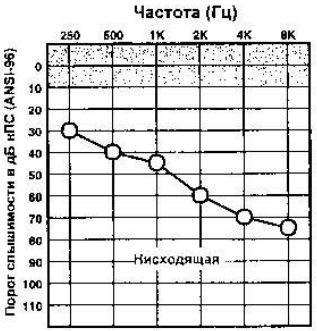

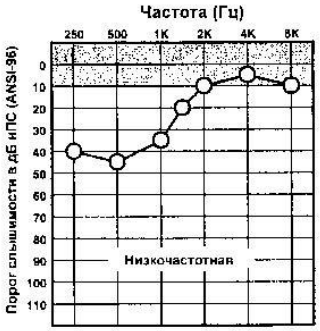

Низкочастотная

Высокочастотная

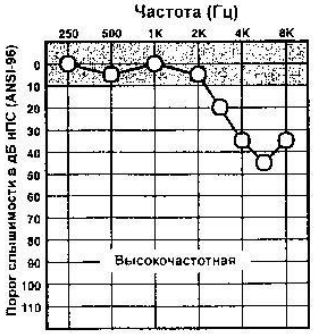

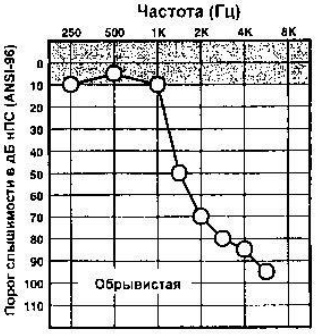

Обрывистая (крутонисходящая)

Нарушения обоняния

- Периферический рецептор обонятильного анализатора находится в верхних отделах полости носа
- Центральные отростки обонятельных клеток погружаются в обонятельную луковицу
- Обонятельные тракты в лобно-базальных отделах
- Корковый отдел – в гиппокампе височно-базальных отделов мозга

Поражение первичных и вторичных обонятельных образований

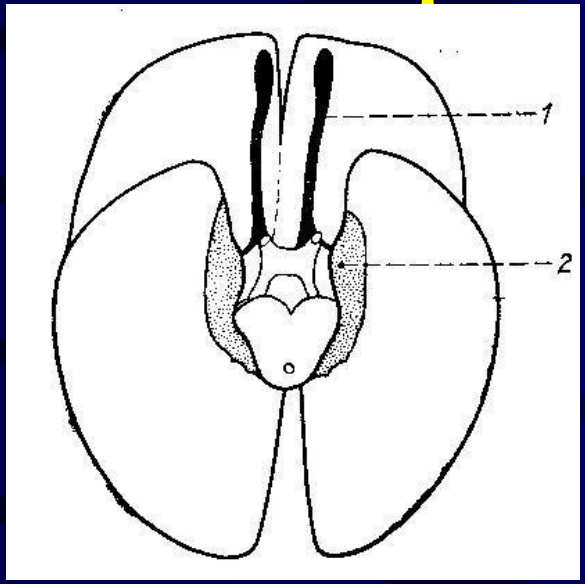

Центральные обонятельные образования на основании мозга

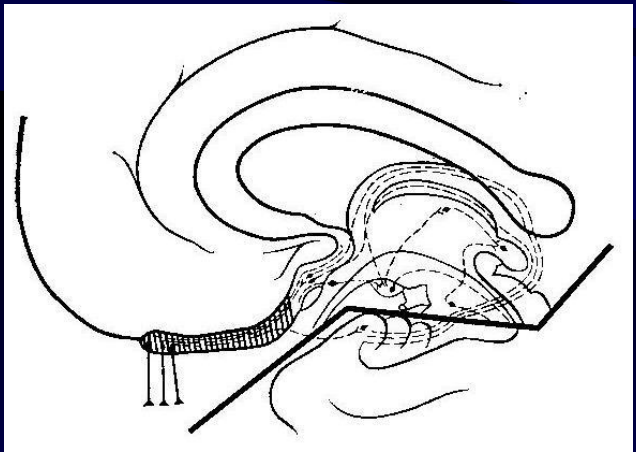

Поражение в лобно-базальных отделах

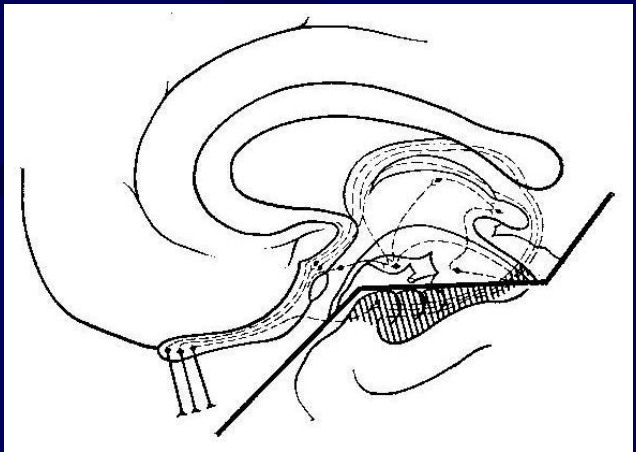

Поражение кортикальных образований в височно-медиобазальных отделах

Методы исследования

- Обоняние исследуют раздельно каждой
- половиной носа набором пахучих веществ (качественный метод)
- Пороговая офтальмометрия (количественный метод)
- Наилучшим способом исследования обоняния является сочетание количественного и качественного методов
- Сниффин Стикс Тест (определение порога дискриминации и идентификации)

Виды нарушения обоняния

- Периферические и центральные
- Риногенные и нейросенсорные
- Черепно-мозговая травма
- Воспалительные процессы базальной локализации
- Опухоли (менингиомы ольфакторной ямки, глиомы лобных долей, опухоли гипофиза, краниофарингиомы)
- Сосудистая патология головного мозга (субарахноидальные кровоизлияния – разрывы артериальных аневризм)
- Обонятельное раздражение может быть использовано для выявления очага патологической активности на ЭЭГ.
- Болезнь Паркинсона

Нарушения вкуса

- Периферическая иннервация вкусовой чувствительности для передних 2/3 и задней 1/3 языка различна, хотя все вкусовые волокна заканчиваются в ядре языкоглоточного нерва в продолговатом мозге.
- Вкусовые волокна для передних 2/3 языка входят в состав 5, 7, 13 ч.м.н.

Методы исследования вкуса

- Надпороговое исследование вкуса различными химическими веществами (качественная оценка)
- Электрогустометрия (пороги вкуса), затруднено исследование вкуса на задней 1/3 языка

Топическая диагностика нарушения вкуса

- Патологические процессы в области мосто-мозжечкового угла
- Продольные и поперечные трещины пирамиды височных костей
- Опухоли 8 нерва
- Вкусовые галлюцинации кортикального генеза
- Местные изменения в области языка

Нарушение иннервации мышц глотки и гортани

- Кортикальный центр для мышц глотки и гортани начинается в нижних отделах передней центральной извилины, кортикобульбарные волокна проходят через внутреннюю капсулу и заканчиваются в медуллярном центре двигательного ядра X нерва (n.ambiguus) на дне 4 желудочка в области писчего пера. Спинальная граница ядра находится на уровне перекреста пирамид, церебральная – ближе к мосту.

Кортико-бульбарные пути к ядрам X нерва

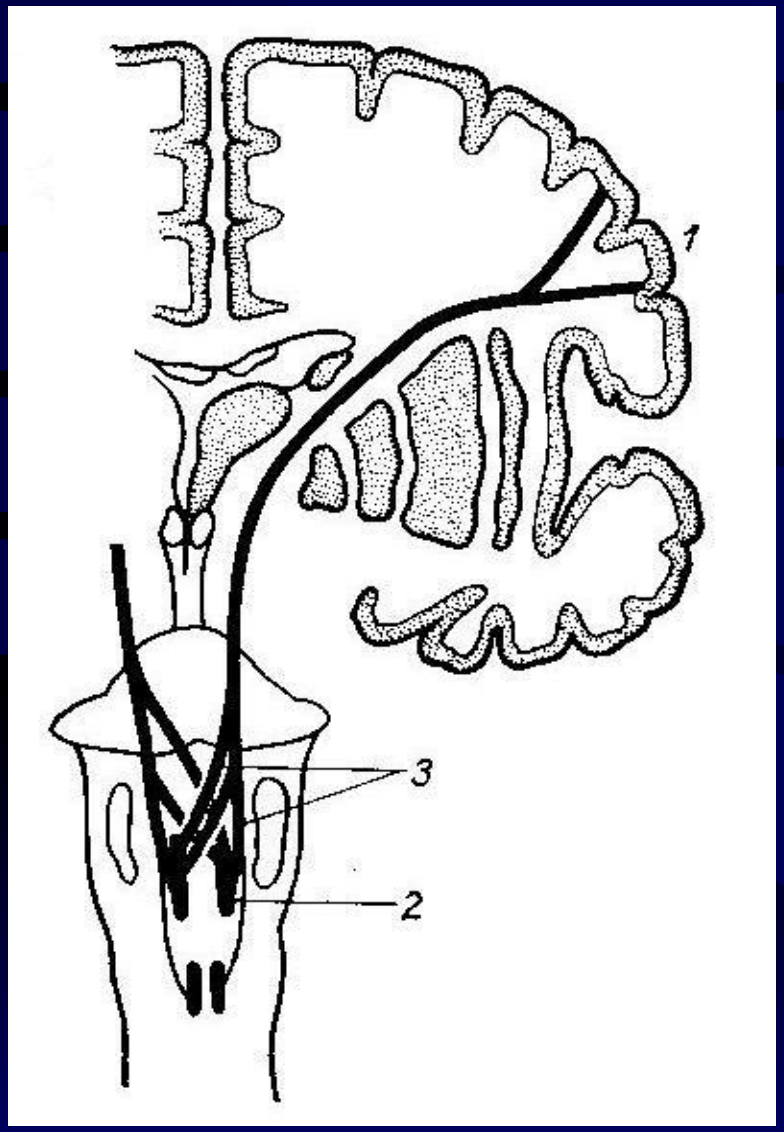

1 - нижние отделы передней центральной извилины

2 - двигательное ядро блуждающего нерва на дне IV желудочка;

3 - прямые и перекрещенные волокна кортико-бульбарного пути

Бульбарные и псевдобульбарные синдромы

- Выключение кортико-бульбарных путей с одной стороны не приводит к нарушению глотания и фонации;
- Двустороннее поражение кортико-бульбарных путей приводит к развитию псевдобульбарного паралича (чаще при поражении моста);
- Корешково-ядерное поражение X нерва обычно бывает односторонним

Дифференциально-диагностические признаки корешково-ядерного и надъядерного поражения X нерва

- Поражение ядра или корешка в продолговатом мозге
- Одностороннее поражение мышц глотки и гортани на стороне очага
- Глоточный рефлекс отсутствует, мягкое небо не напрягается, парез или паралич гортани
- Синдром держится стойко, компенсация через 5-6 мес.

- Поражение кортико-бульбарных путей на разных уровнях
- Симптомы имеют вторичное дислокационное происхождение
- Симметричное двустороннее ограничение подвижности мягкого неба при фонации на фоне сохранной подвижности голосовых складок, глоточный рефлекс сохранен
- Синдром проходит на фоне лечения, при первичном поражении моста симптоматика нарастает

Экстрапирамидные нарушения глотки и гортани

- Нарушение функции голосовых складок может быть вызвано поражением не только пирамидных, но и экстрапирамидных путей.
- Миоклония мягкого неба, глотки и гортани, без нарушения акта глотания
- Встречается при опухолях задней черепной ямки различной локализации

Нарушения чувствительности ЛОР-органов

- Нарушение чувствительности слизистой полости носа и полости рта – ранний и тонкий признак поражения 5 нерва (2 и 3 ветви)
- Наиболее часто снижение чувствительности возникает при поражении внутренней капсулы, в ножках мозга, в мосту и мосто-мозжечковом углу;
- Поражение моста и узла тройничного нерва сопровождается нарушением не только чувствительной, но и двигательной порции 5 нерва
- Поражение стенки кавернозного синуса при опухолях, аневризмах сопровождается одновременным поражением глазодвигательных нервов (3 и 6)
- При синдроме невралгии 5 нерва рекомендуется проводить исследование околоносовых пазух.

Головокружение сосудистого генеза:
диагностика и лечение

Более 80 заболеваний и патологических состояний вызывают

↓

ГОЛОВОКРУЖЕНИЕ
ШУМ И ЗВОН В УШАХ,
снижение слуха

Гетерогенность головокружения

- Головокружение при различных заболеваниях (болезнь Меньера и транзиторная ишемическая атака в ВБС) одинаковое по клиническим проявлениям
- Головокружение различно при одном виде патологии (артериальная гипертония, атеросклероз)

Алгоритм обследования больных с головокружением, шумом и звоном в ушах

- Классический и расширенный отоневрологический метод, включающий КЭНГ, аудиометрию, СВП, вестибулярные ВП, исследование центральной гемодинамики
- Стандартное неврологическое обследование
- Гемореологические показатели
- Ультразвуковые методы исследования мозгового кровотока
- КТ и МРТ головного мозга, МР-ангиография
- Радиоизотопная ангиосцинтиграфия головного мозга

- Ишемические кохлеовестибулярные синдромы (острые и хронические) развиваются при наличии недостаточности кровообращения в артериях, кровоснабжающих внутреннее ухо и корешок VIII нерва, а также вестибулярных ядер и проводящих путей.

Недостаточность кровообращения в вертебрально-базилярной системе

- Атеросклеротическое поражение экстра- и интракраниальных сосудов головного мозга (стеноз, окклюзия)
- Артериальная гипертония
- Деформации позвоночных артерий
- Аномалии артерии вертебрально-базилярной системы, в том числе, сосудистые петли
- Нарушения в системе гемореологии и гемостаза
- Артерио-артериальная и кардиальная эмболия
- Нарушение параметров центральной гемодинамики
- Тромбозы венозных синусов

Классификация кохлеовестибулярных нарушений при различных уровнях поражения

Периферический уровень

- лабиринтное поражение
- корешковое поражение

Центральный уровень

- субтенториальное стволовое поражение
- супратенториальное поражение

Сочетанный уровень поражения

Особенности кровоснабжения вестибулярной системы

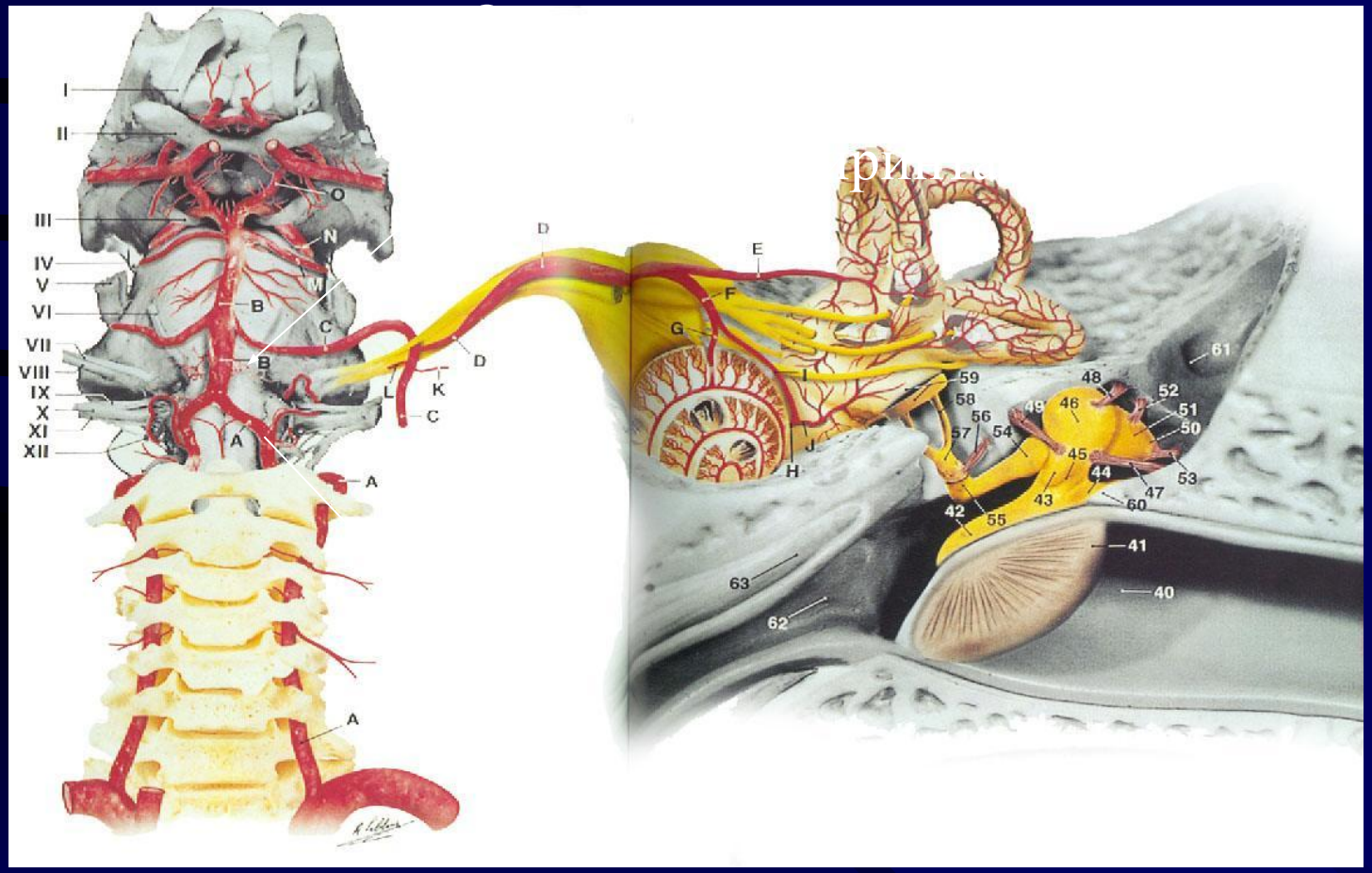

Частота патологии сосудистой системы у больных с ЦКВС и ПКВС (N=500)

Нозологические формы	Распределение больных
Артериальная гипертония	57%
Атеросклероз	22%
Аномалии и деформации сосудов ВББ	21%

Частота аномалий развития позвоночных артерий у больных с ПКВС (N=200)

Варианты аномалий	Частота
Асимметрия диаметров	36%
Аномалии (гипоплазия)	25%
Деформации	22%
Аномалия вхождения позвоночной артерии в канал	9%

Изображение варианта редуцированной передней нижней артерии мозжечка при гипоплазии позвоночной артерии

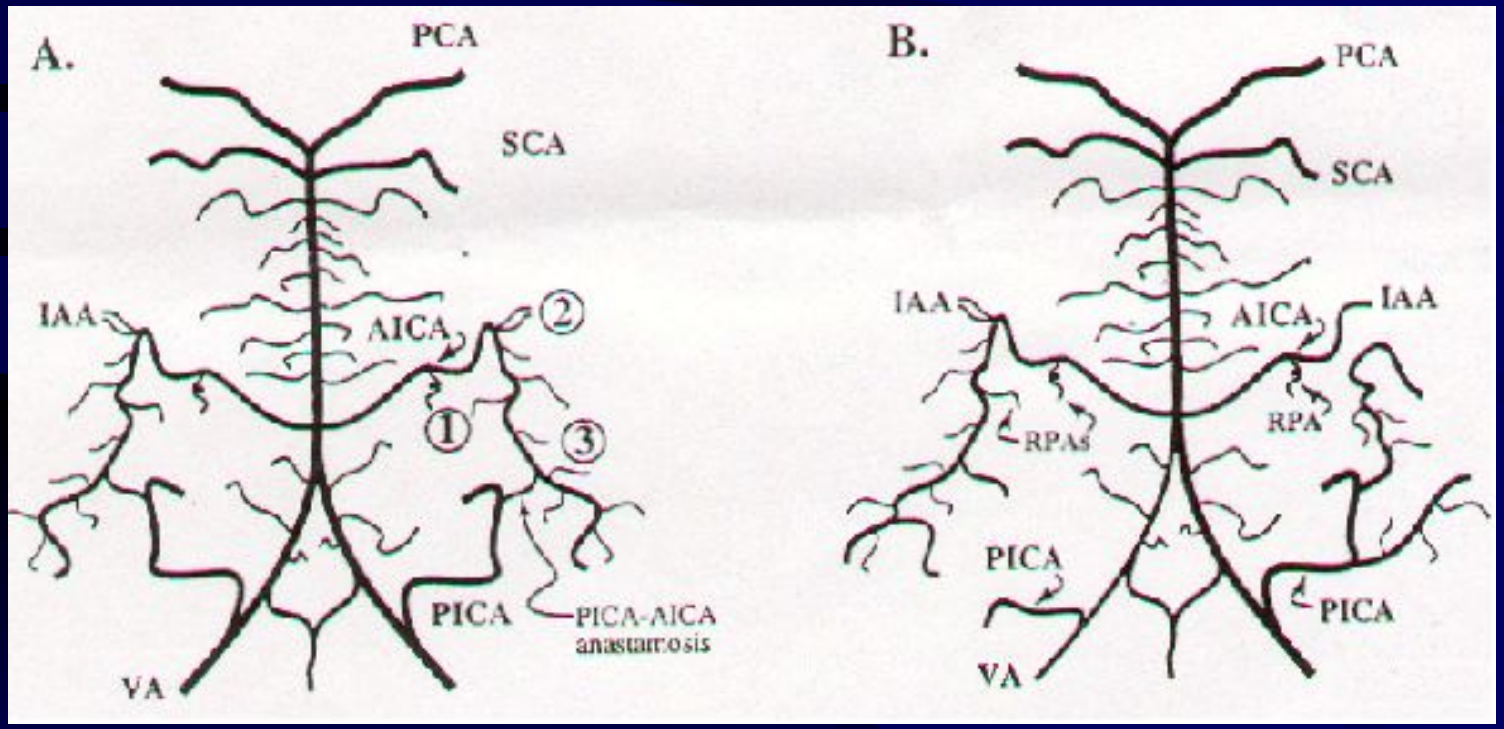

Ультразвуковая допплерография позвоночной артерии (гипоплазия)

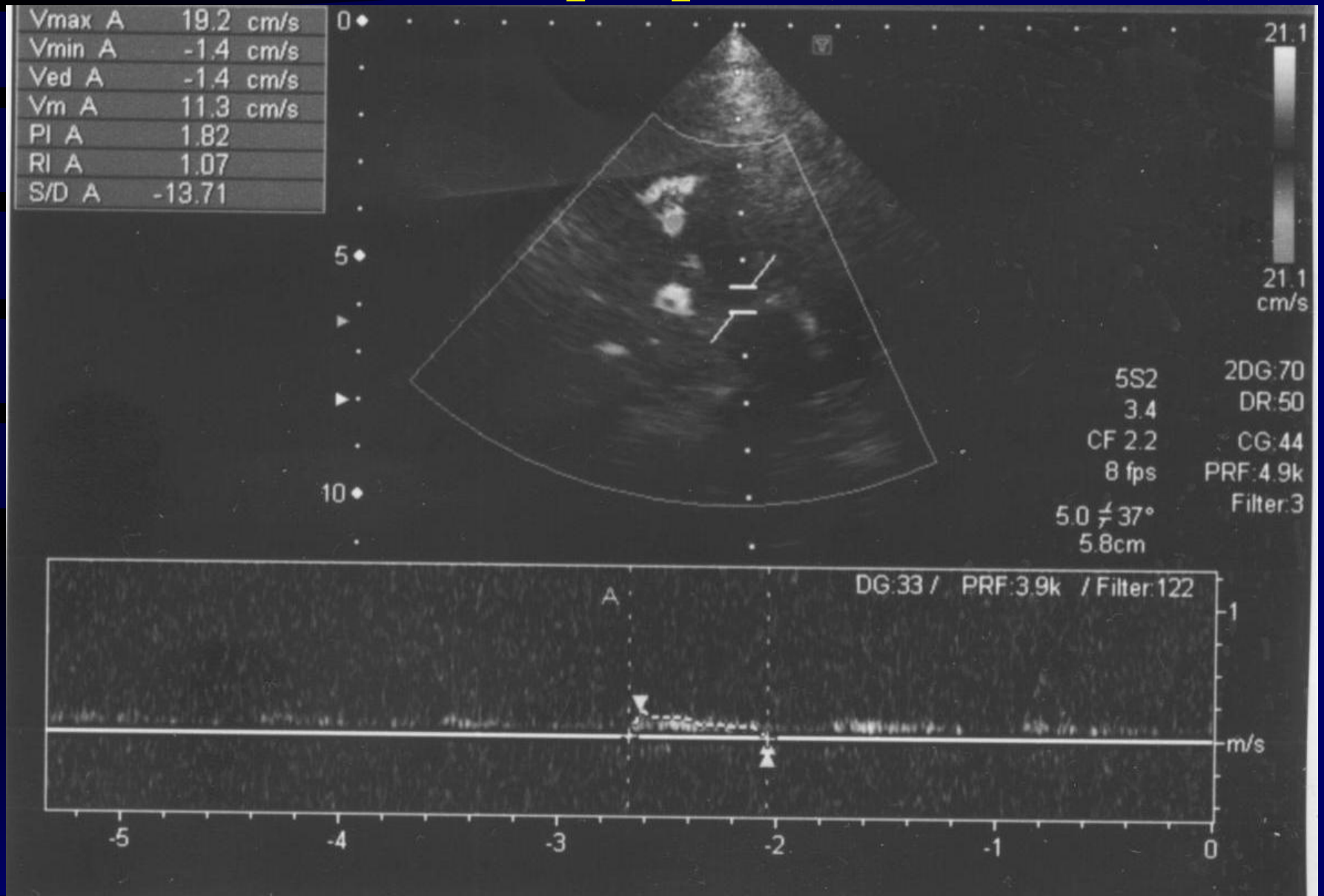

Ультразвуковая допплерография ПА с нормальным кровотоком

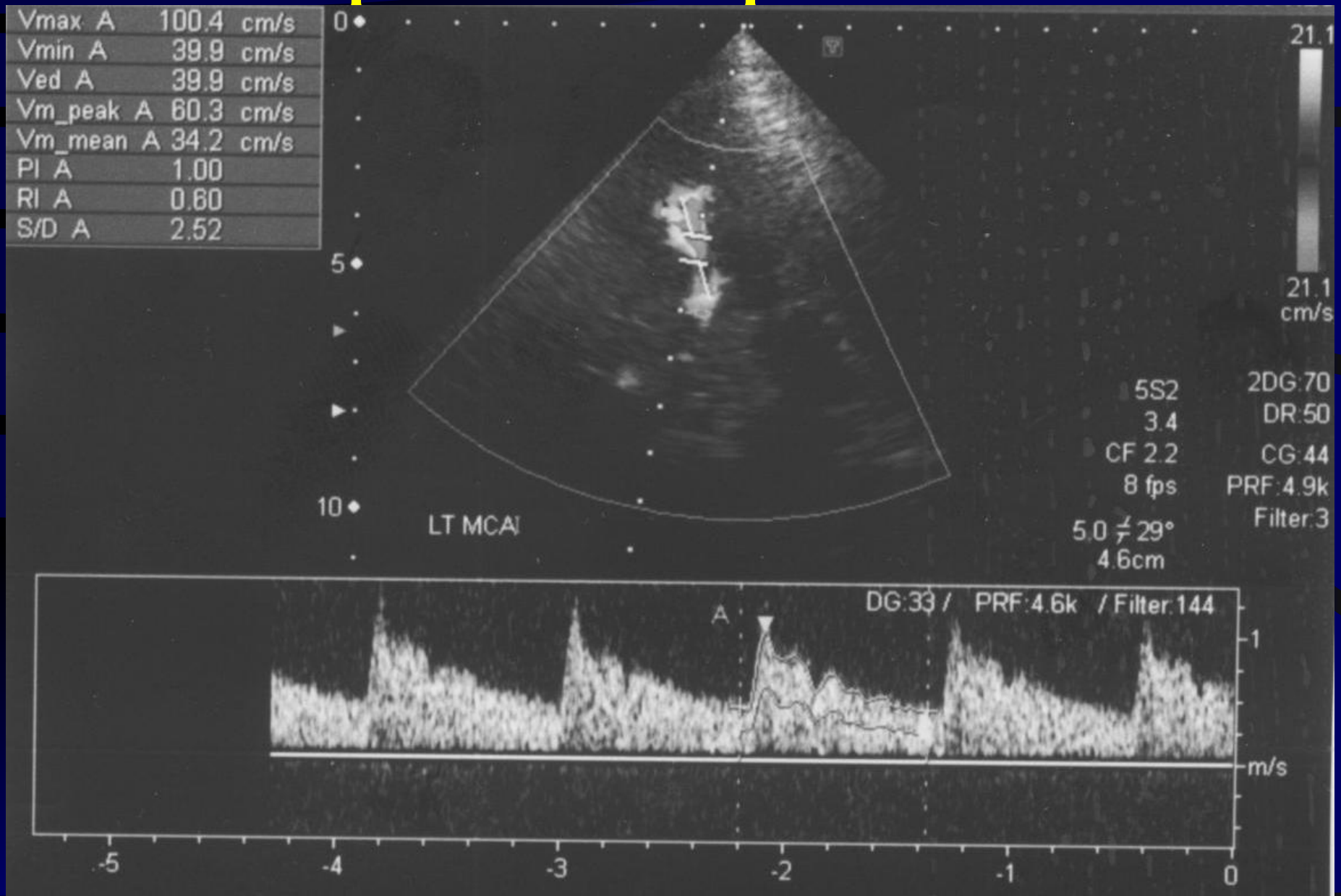

Аномалия вхождения ПА в позвоночный канал – причина инфаркта внутреннего уха

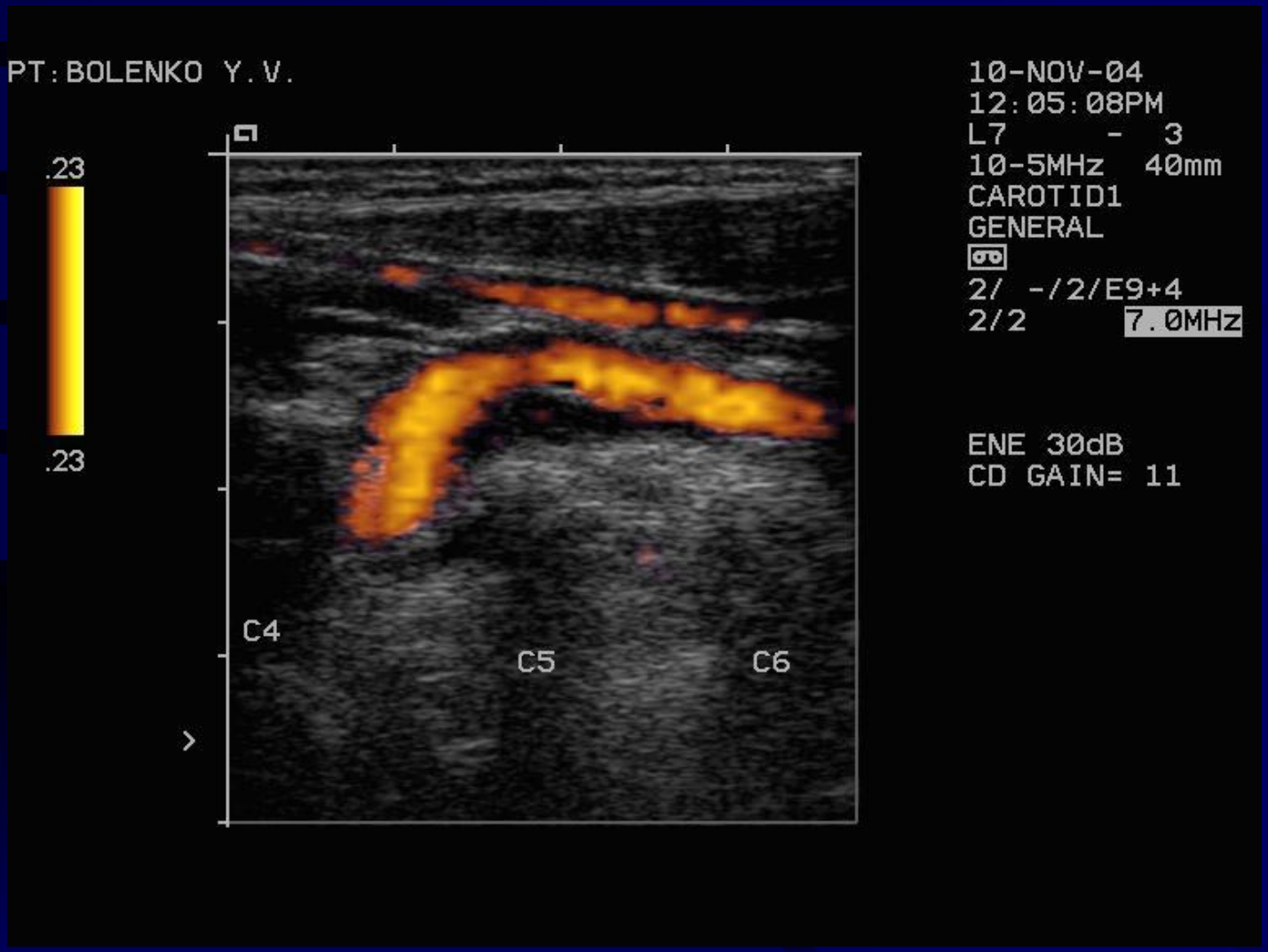

Персистирующая примитивная тройничная артерия – редкий вариант развития сосудов ВБН, как причина центрального головокружения

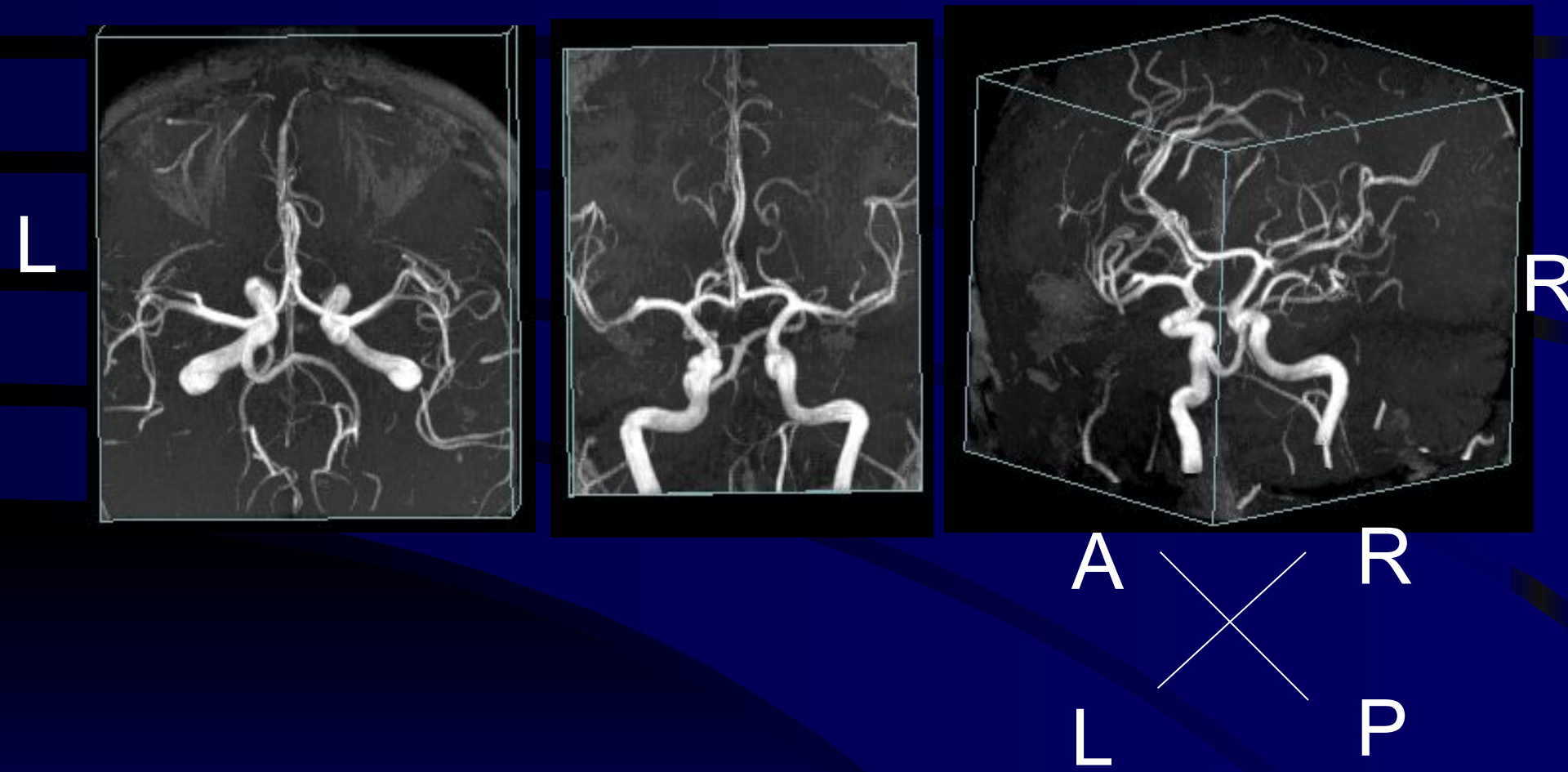

Бесконтрастная МР-ангиография

Поражение вестибулярного нерва в мостомозжечковом углу

- Арахноидиты мостомозжечкового угла.
- Сосудистые нарушения в ВБС (петли).
- Невриномы VIII нерва.
- Невриты вестибулярной порции VIII нерва.

Клинический пример МРА в диагностике головокружения обусловленного нейроваскулярным конфликтом

МРТ мосто-мозжечкового угла у больного с головокружениями и онемениями лица

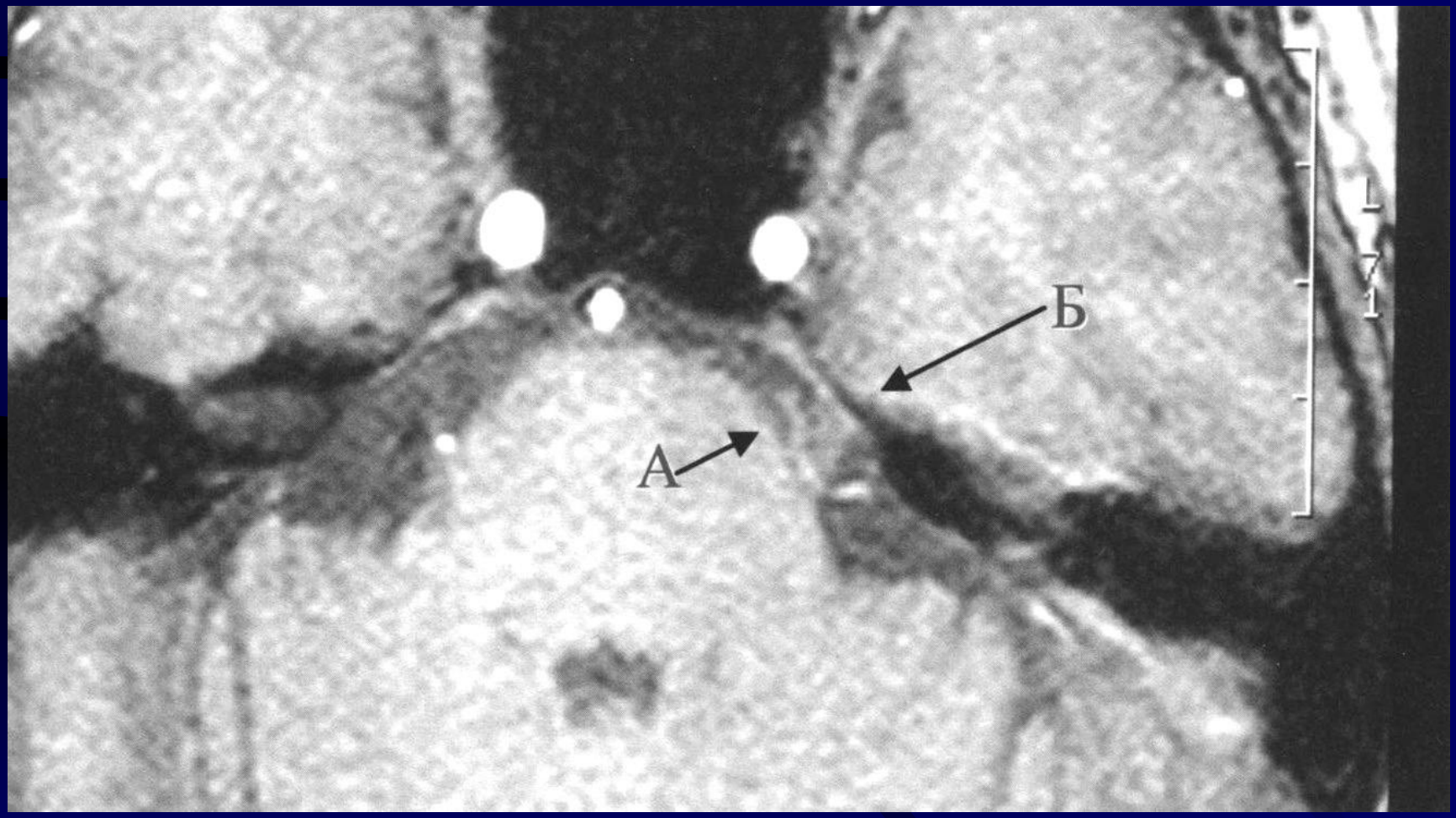

КТ, МРТ – выявляющие невриному VIII нерва слева на ранней стадии заболевания

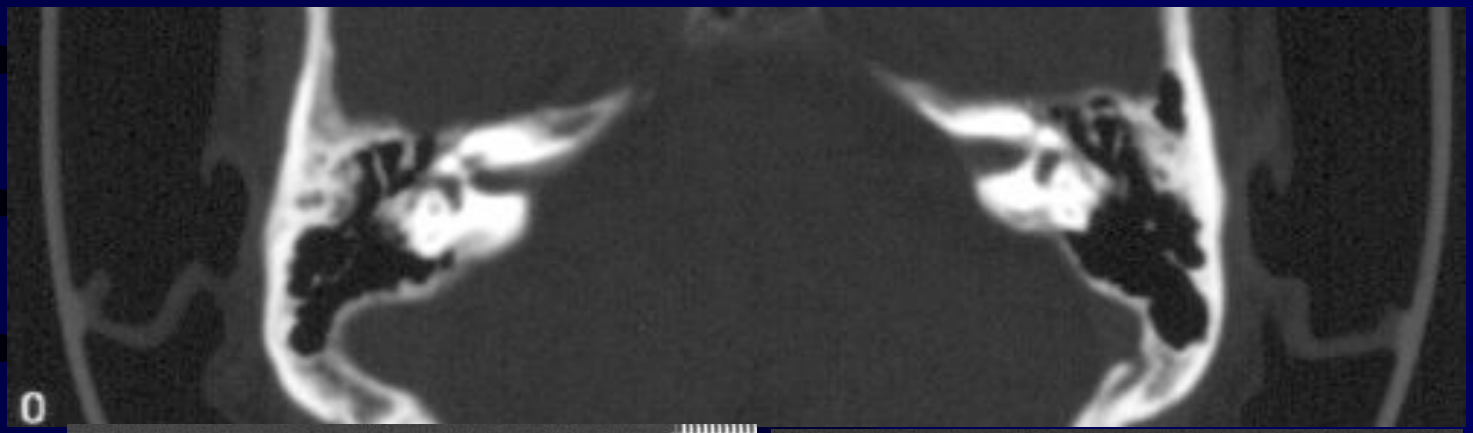

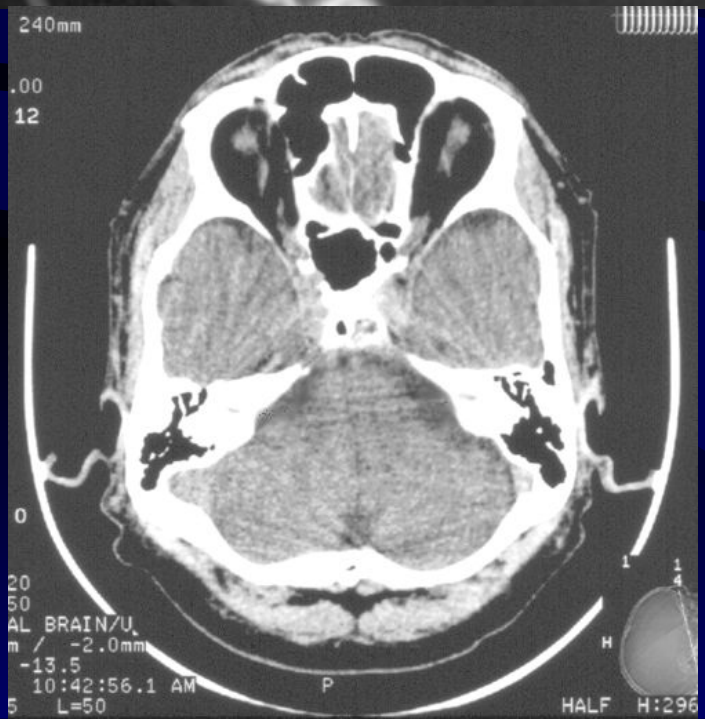

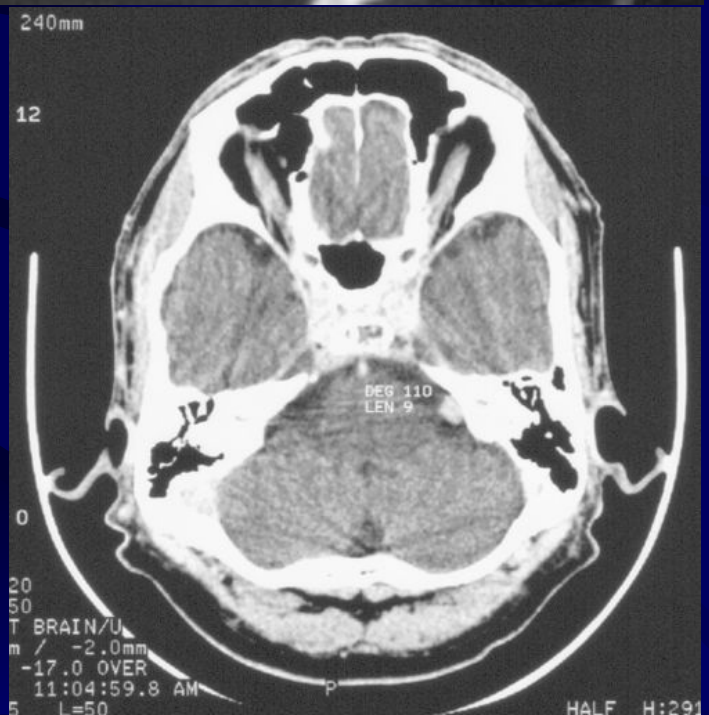

Стволовые вызванные потенциалы у пациента с невриномой справа

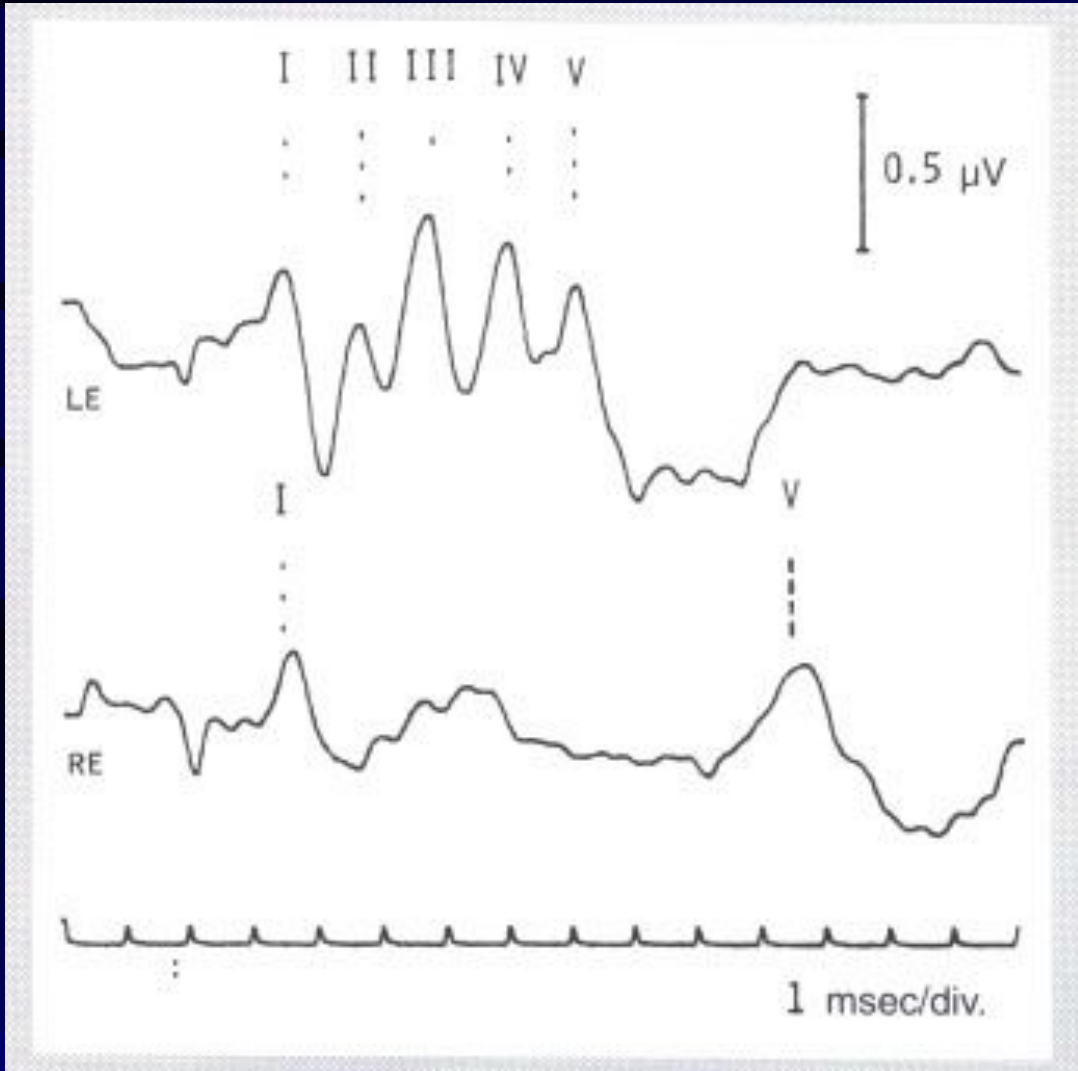

Периферический спонтанный нистагм

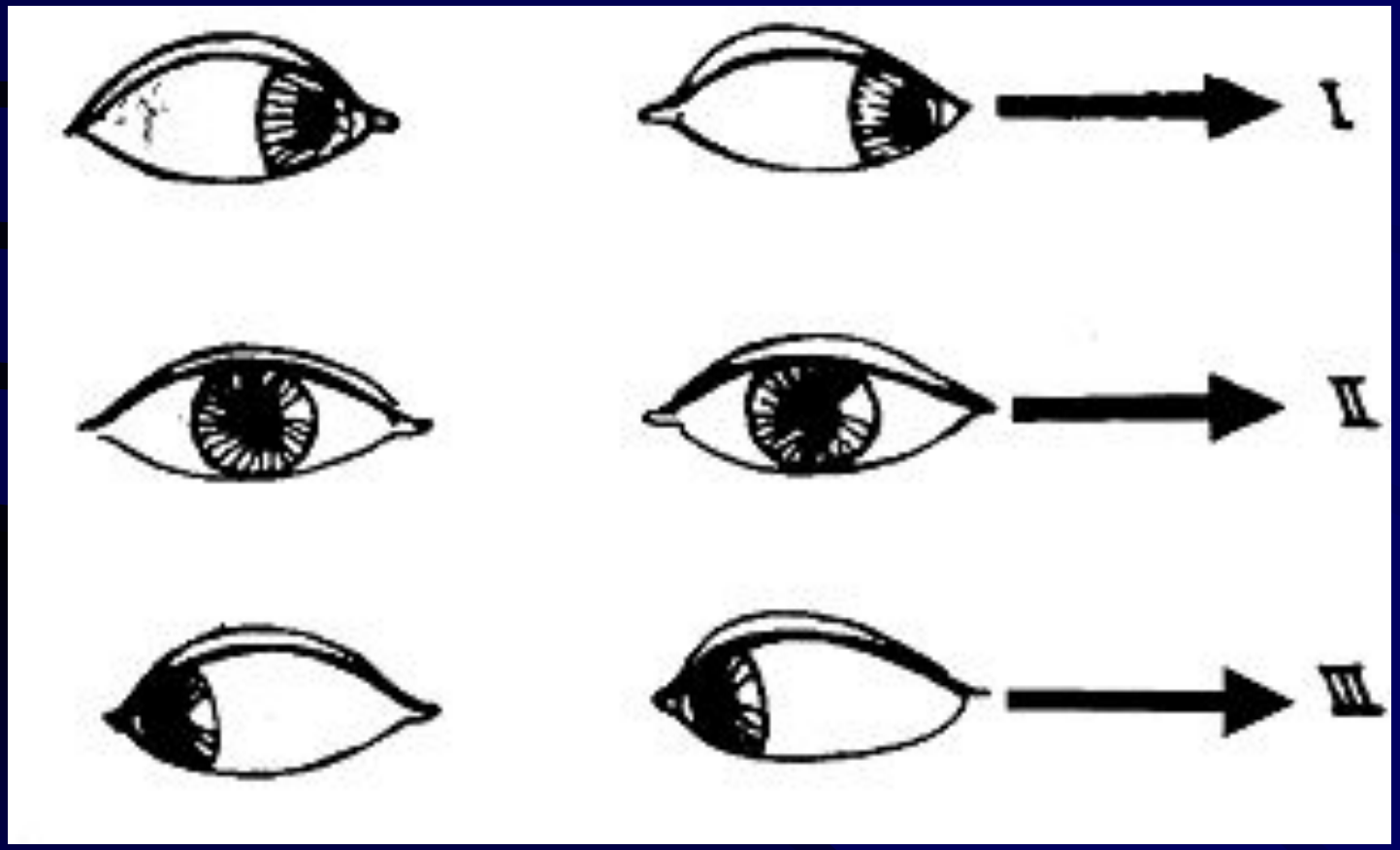

Вестибулярные миогенные вызванные потенциалы

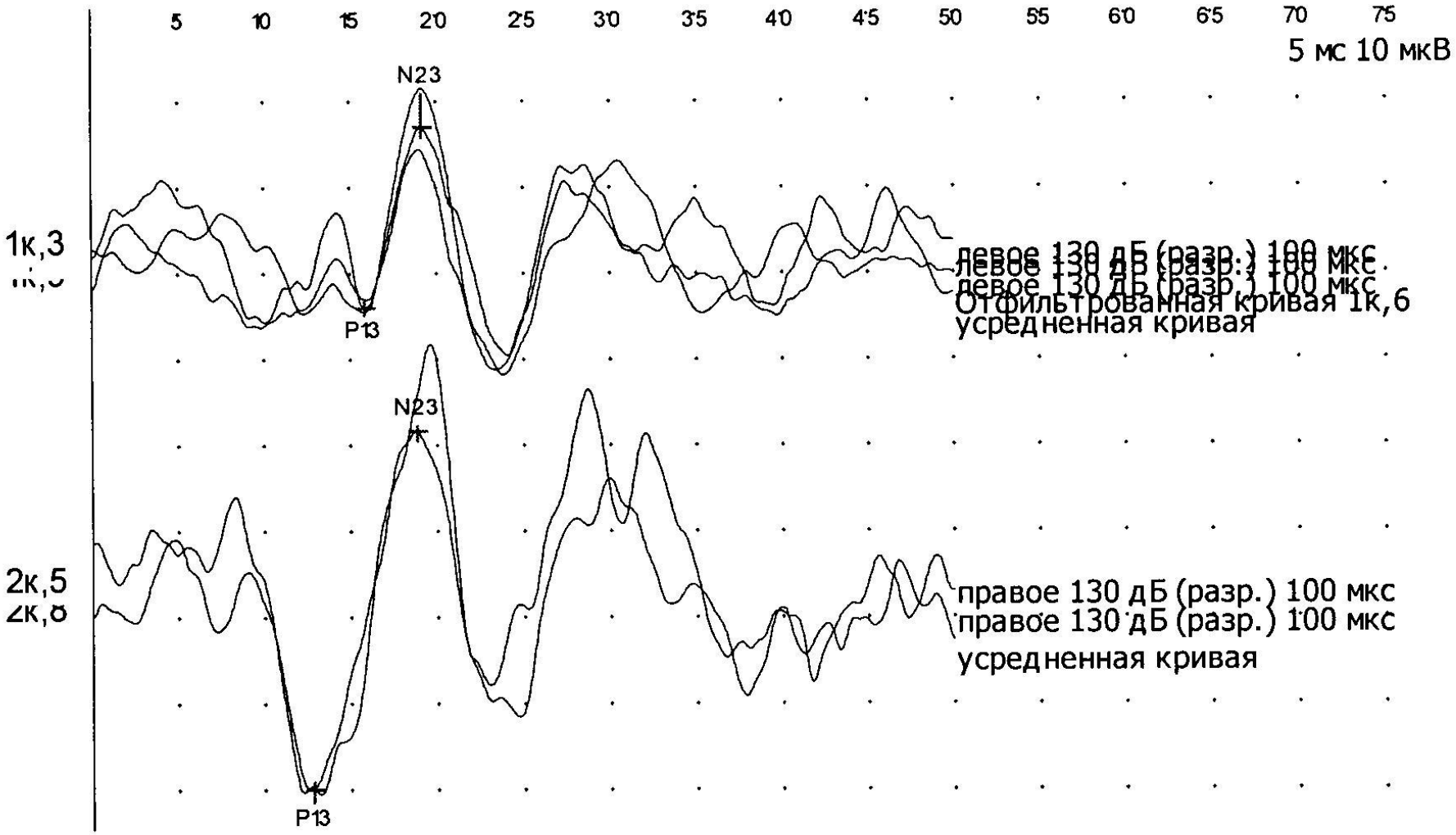

Особенности клинических проявлений периферических вестибулярных и слуховых синдромов (синдром Меньера)

- Приступы рецидивирующих системных вращательных головокружений от нескольких минут до нескольких часов, сопровождающихся слуховыми и вегетативными нарушениями
- Шум и одностороннее снижение слуха по типу гидропса лабиринта или сенсоневральной тугоухости, связь слуховых нарушений с вестибулярными
- Вегетативные расстройства в виде тошноты, рвоты, тахикардии, колебания артериального давления
- Отсутствие неврологической симптоматики

Дифференциальная диагностика ПКВС с другими заболеваниями

- Билатеральная вестибулопатия
- Болезнь Меньера
- Перилимфатическая фистула
- Психогенное головокружение
- ДППГ

Клинический пример № 1

- У больной 45 лет утром, при пробуждении возник приступ системного, вращательного головокружения с тошнотой и рвотой. Приступ продолжался в течении двух часов, не сопровождался неврологической симптоматикой. При обследовании больной выявлена симптоматика периферического вестибулярного синдрома (односторонний спонтанный нистагм и снижение вестибулярной функции лабиринта справа). При обследовании выявлена гипоплазия правой позвоночной артерии.

МР-ангиограмма, выявляющая гипоплазию правой ПА

Гипоплазия ПА со снижением кровотока по данным ДС

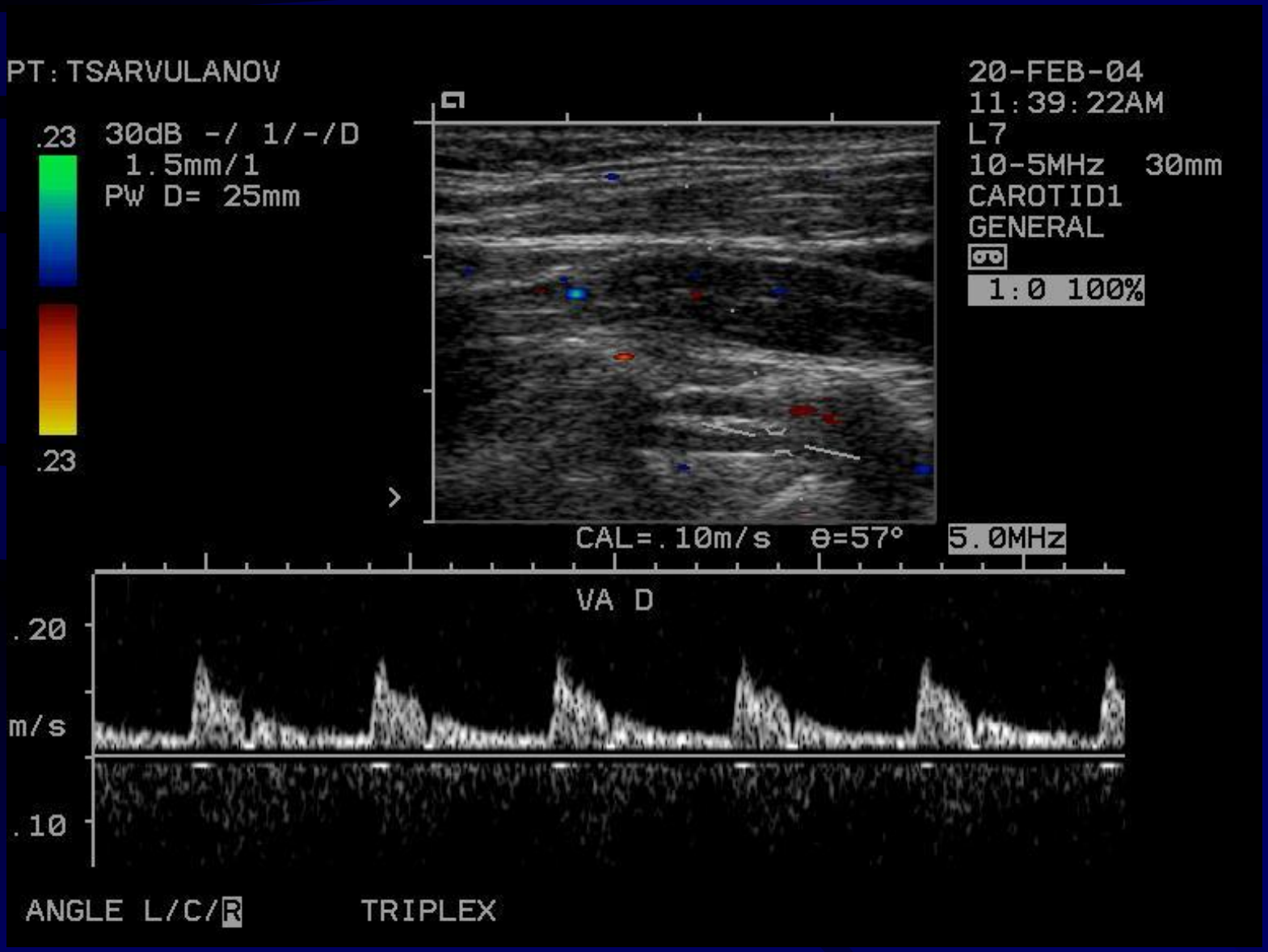

Различные варианты изгибов ПА по данным ДС

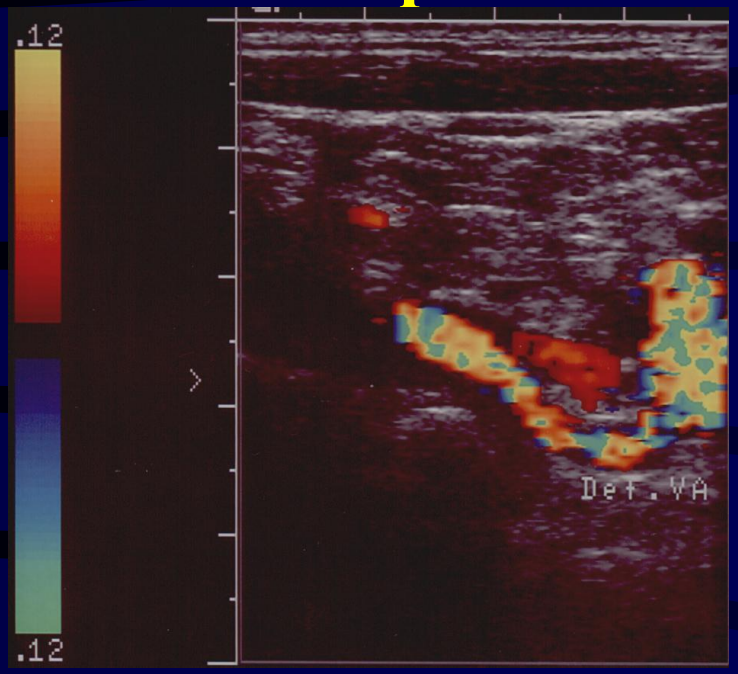

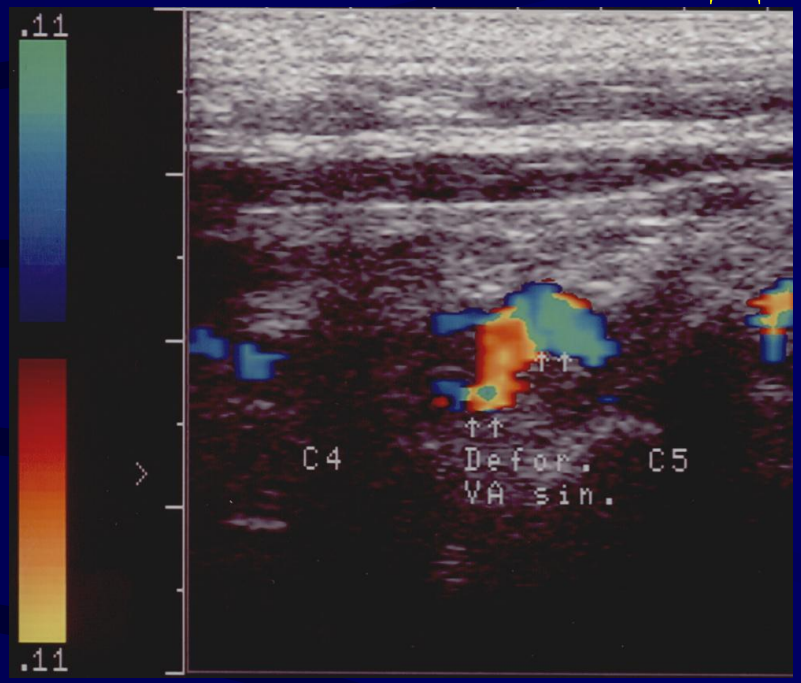

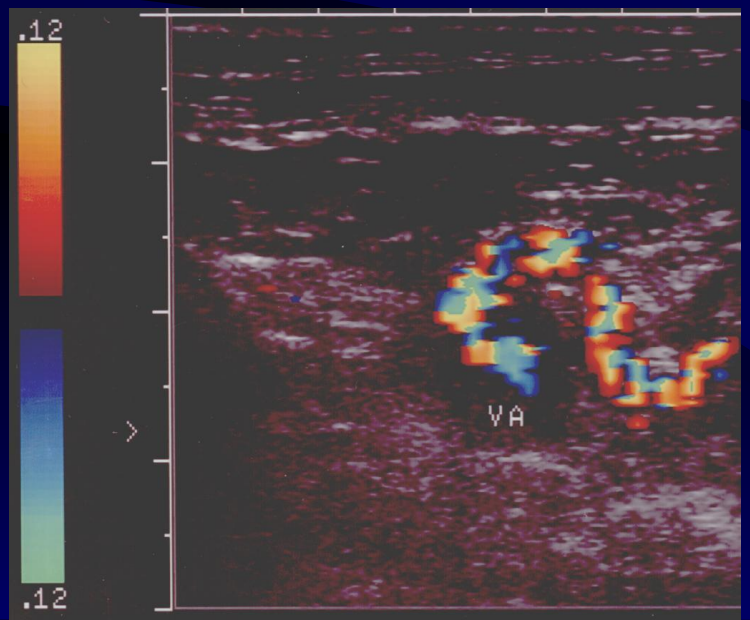

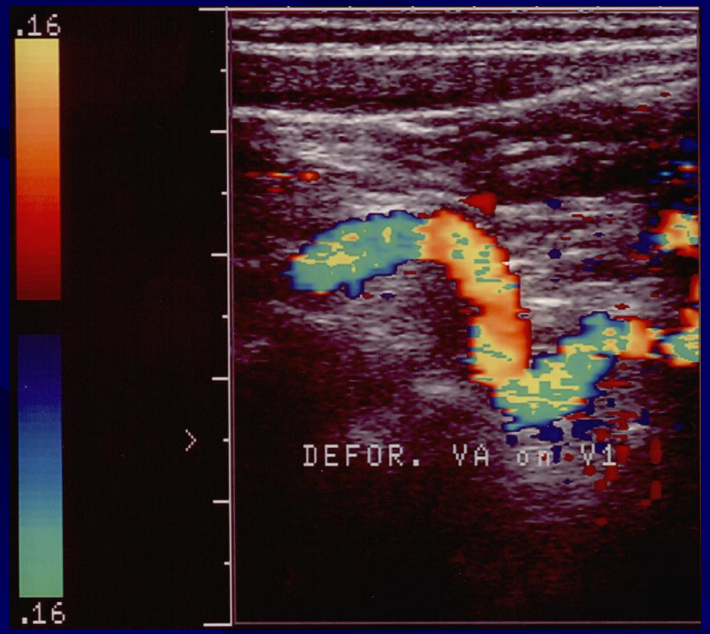

Результаты МРТ/КТ при периферическом синдроме

Виды морфологических изменений в стволе, мозжечке, полушариях	МРТ (N=44)	КТ (N=45)
Расширение субарахноидального пространства	56%	33%
Очаговые изменения в полушариях (лейкоареоз)	36%	31%
Очаговые изменения в стволе	18%	11%
Очаговые изменения в мозжечке	21%	14%

Выявление (Dix-Hallpike test) и лечение (Epley maneuver) позиционного головокружения

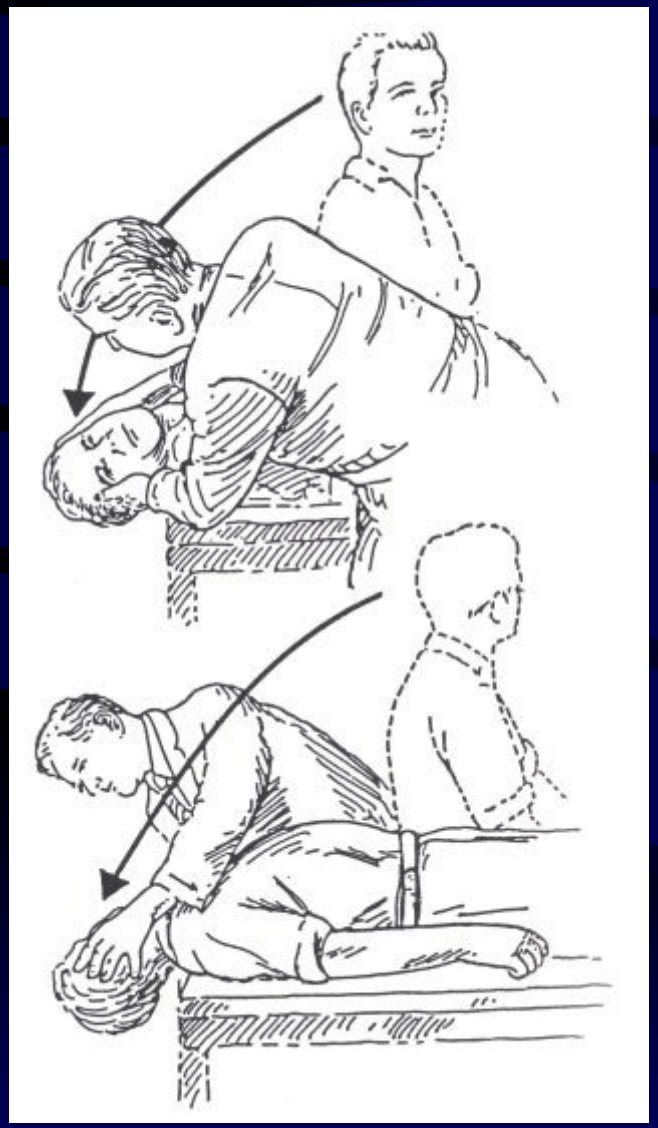

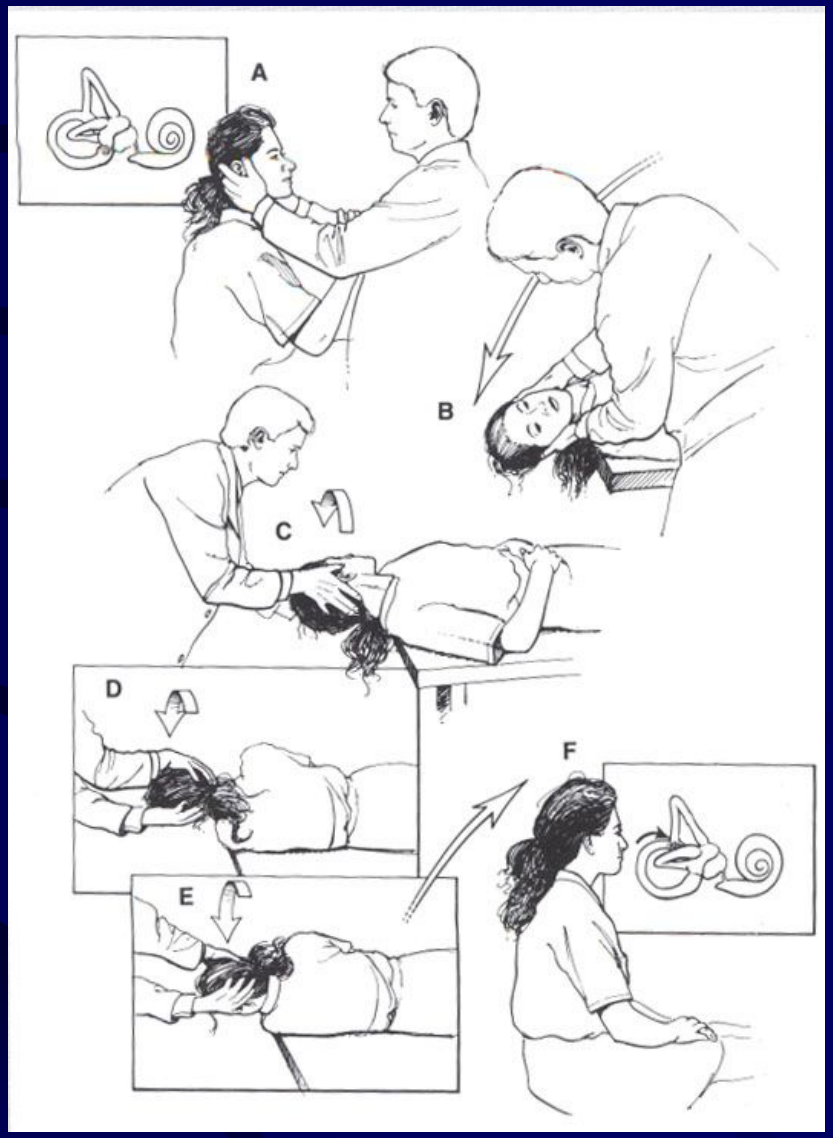

Центральный вестибулярный синдром

- Головокружение по типу нарушения равновесия
- Слуховые симптомы выражены не значительно, либо возникает односторонняя глухота одновременно с вестибулярными расстройствами.
- Выявляется неврологическая симптоматика
- Структурные изменения позвоночных артерий (стенозы, окклюзии и деформации)

Центральный спонтанный нистагм

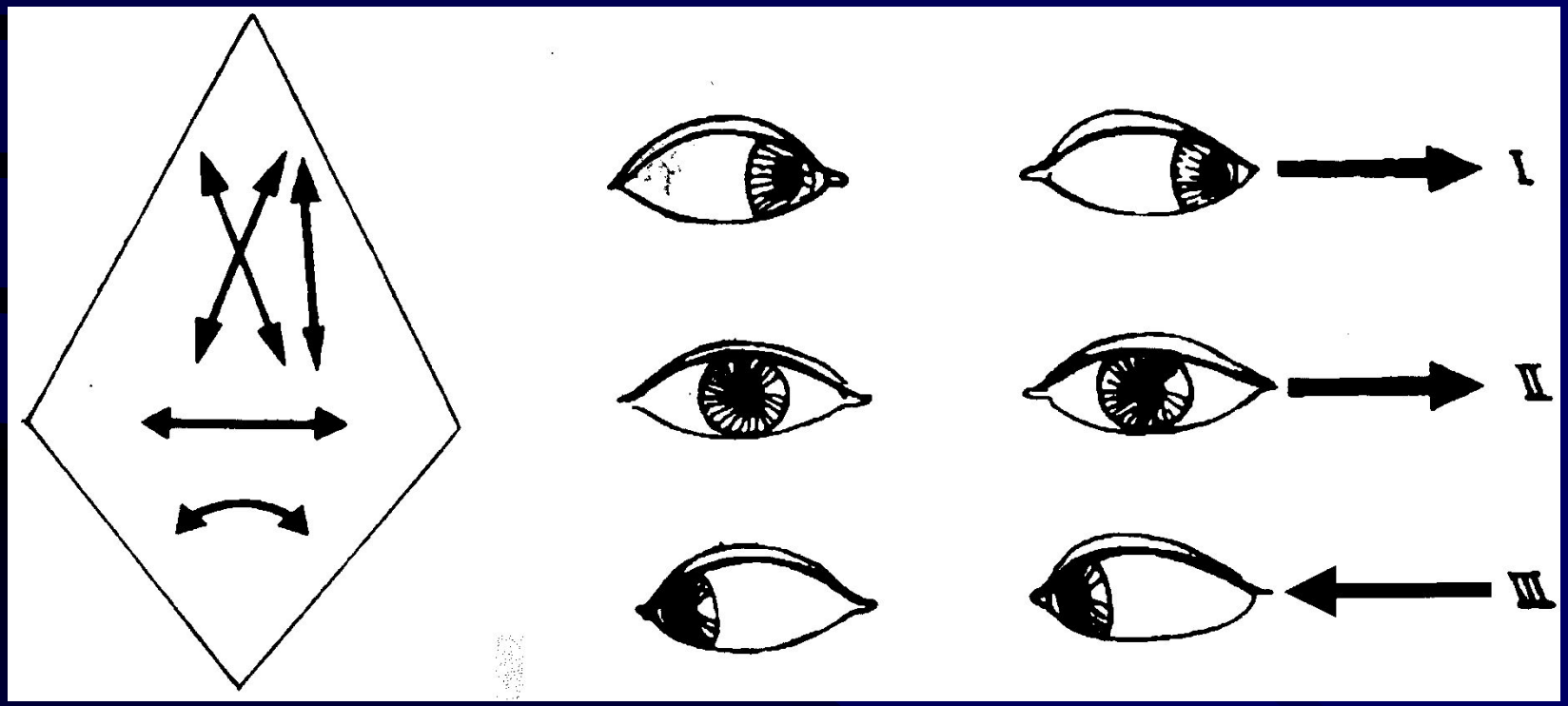

Клинический пример № 2

- У больного 65 лет после длительного вынужденного положения головы развился приступ системного головокружения с последующей атаксией. При отоневрологическом обследовании выявлена симптоматика центрального вестибулярного синдрома в виде двустороннего спонтанного нистагма, гиперрефлексии экспериментального нистагма. При МРТ головного мозга – очаг в стволе, при МРА – двусторонняя деформация позвоночных артерий, снижение скорости кровотока по ПА при функциональных пробах

МР-ангиография, выявляющая деформации позвоночных артерий

Постоянный позвоночно-подключичный синдром обкрадывания

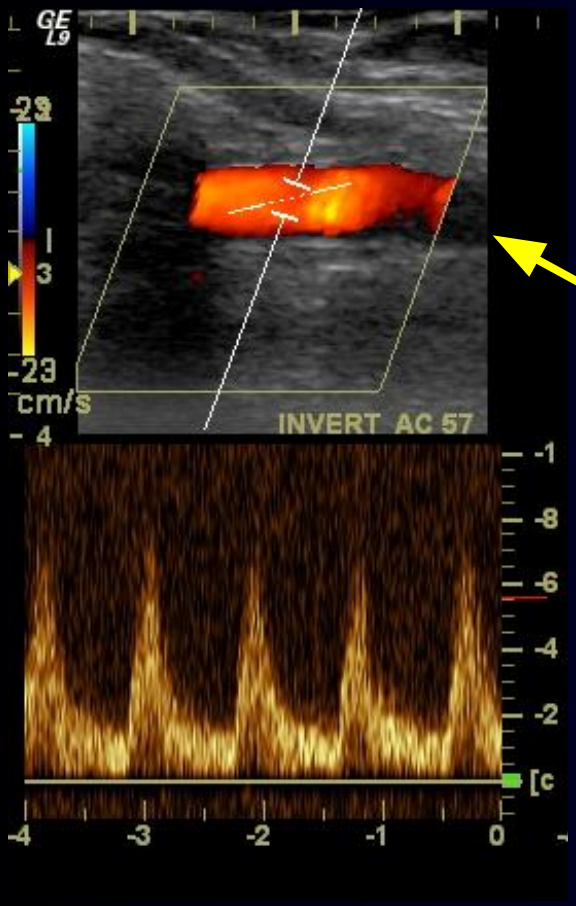

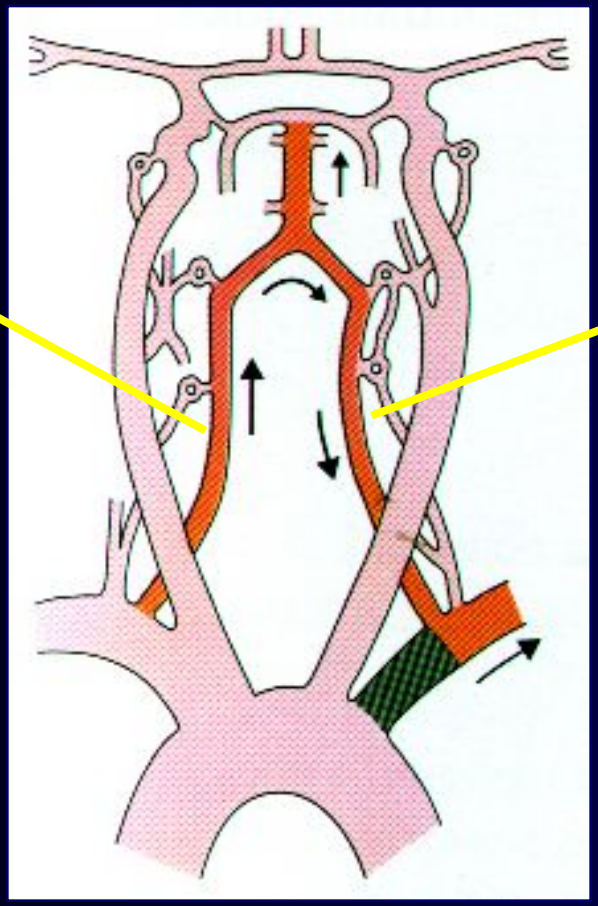

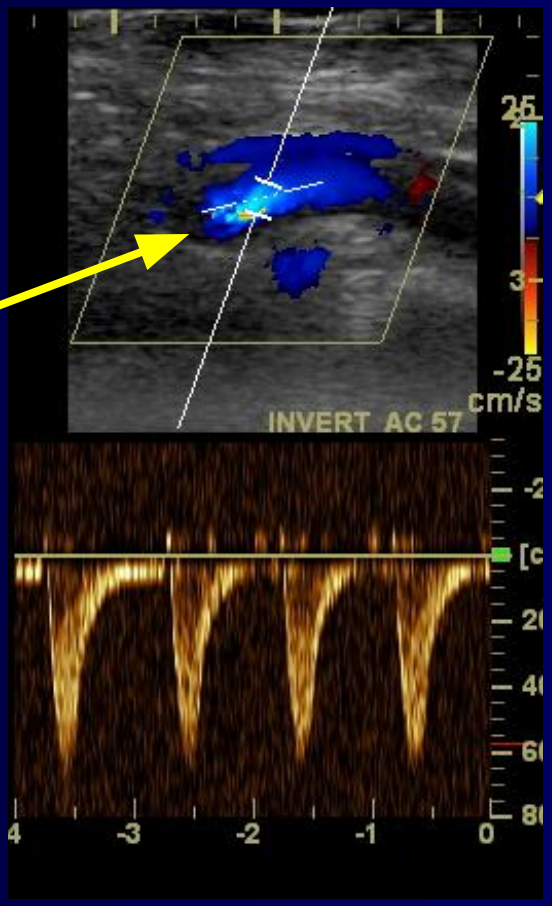

МРТ, выявляющая очаг ишемии, обусловленный дисекцией позвоночной артерии

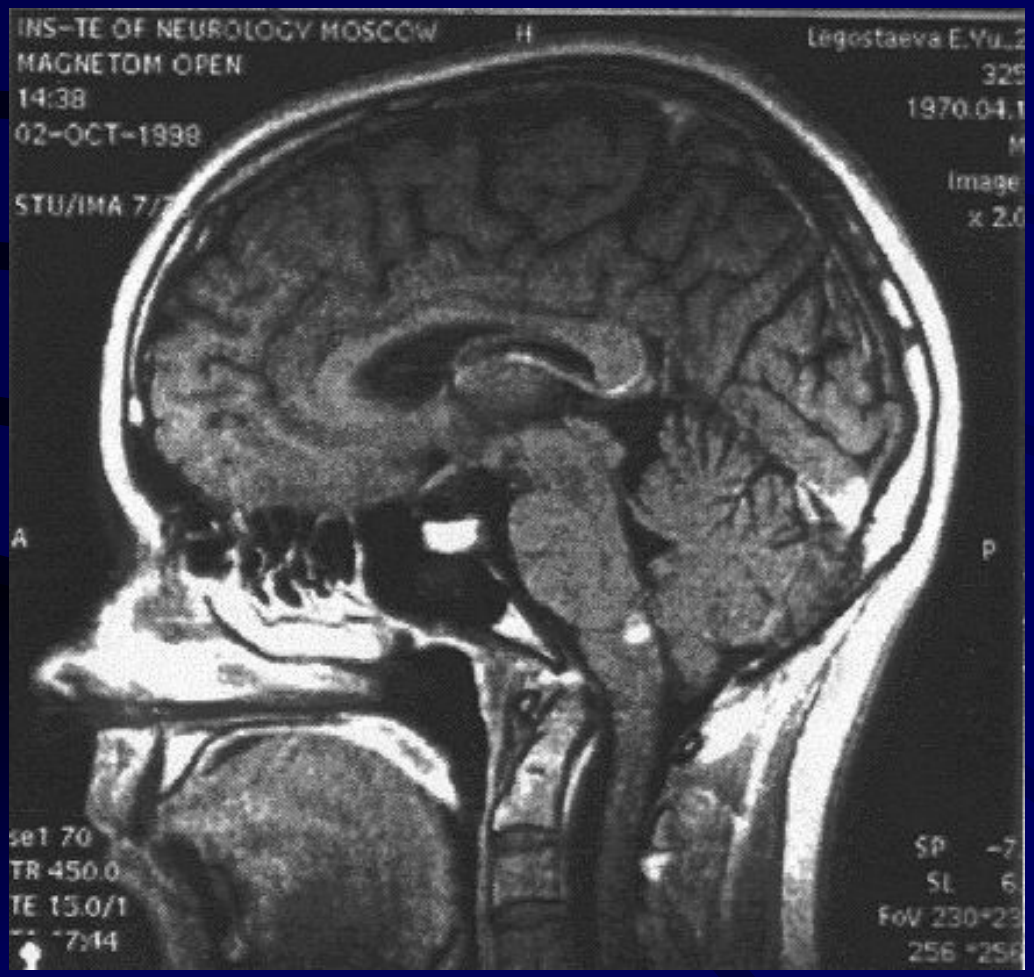

Протокол исследования сердечно-сосудистой системы (осциллометрия высокого разрешения)

Результаты измерения:

№	Наименование показателя	Значение	Ед. изм.	Оценка показателя
	Артериальное давление по ОВР			
1	Систолическое АД	128	мм рт.ст.	Увеличение на 8%
2	Диастолическое АД	56	мм рт.ст.	Норма
3	Среднее АД	92	мм рт.ст.	Норма
4	Пульсовое АД	72	мм рт.ст.	Увеличение на 29%
	Сердечная деятельность			
5	Частота сердечных сокращений	57	уд./мин	Уменьшение на 5%
6	Минутный объем	6,4	л/мин	Норма
7	Сердечный индекс	3,8	л/мин/м ^{2}	Норма
8	Ударный объем крови	112	мл	Увеличение на 12%
9	Ударный индекс	66	мл/м^2	Увеличение на 38%
	Сосудистые показатели			
10	Диаметр артерии	0,41	см	Норма
11	Податливость артерии	0,91	10^{-6}/мм рт.ст.	Норма
12	Линейная скорость кровотока	65	см/сек	Норма
13	Скорость пульсовой волны	845	см/сек	Увеличение на 54%
14	Податливость сосудистой системы	2,12	мл/мм рт.ст	Уменьшение на 7%
15	Общее периферическое сопротивление	1149	дин.•см $^{-5}$ сек	Уменьшение на 9%
16	Степень проходимости периф. сосудов	89	%	Отклонение -1%
	Артериальное давление по Короткову			
17	Систолическое АД	90	мм рт.ст.	Пониженное
18	Диастолическое АД	82	мм рт.ст.	Нормальное

Осциллограмма

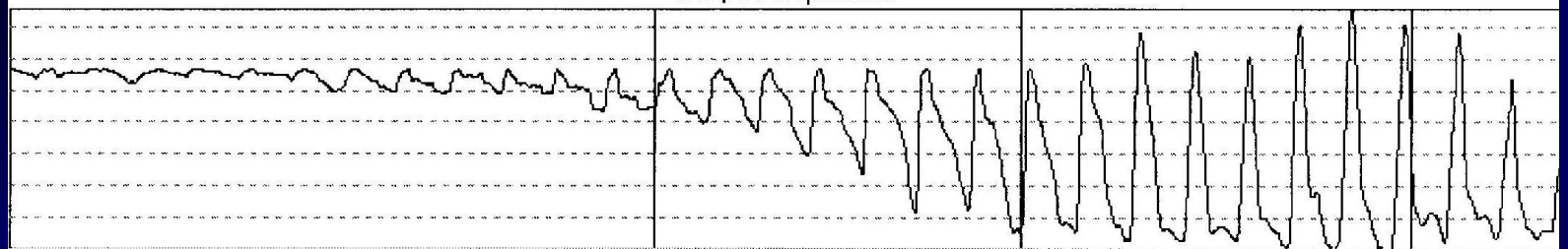

Параметры центральной гемодинамики

Показатели гемодинамики	Число наб-людений	Среднее	Мини-мум	Максим ум	Нижняя граница	Верхняя граница	M±m
Возраст	45	60	20	78	44	68,5	56,9±14,3
Систолическое артериальное давление, мм. рт.ст.	41	142	101	215	123	160	144±291
Диастолическое артериальное давление, мм. рт.ст.	41	75	46	100	56	85,5	73,4±15,4
Средне-динамическое артериальное давление, мм. рт.ст.	40	94,5	65	131	84,5	104	93,4±16,6
Ударный объем кровообращения, мл	40	64,5	43	104	59	76	68,6±14,3
Частота сердечных сокращений, уд/мин	41	75	48	105	64	84	75,3±12,6
Минутный объем кровообращения, л	40	5	1	6,6	4,7	5,6	4,9±1.0
Общее периферическое сопротивление, дин*см-5*сек	40	1495	1072	1842	1343,5	1677	1497±203

МРТ, выявляющие очаги ишемии при АГ и острой нейросенсорной тугоухости в анамнезе

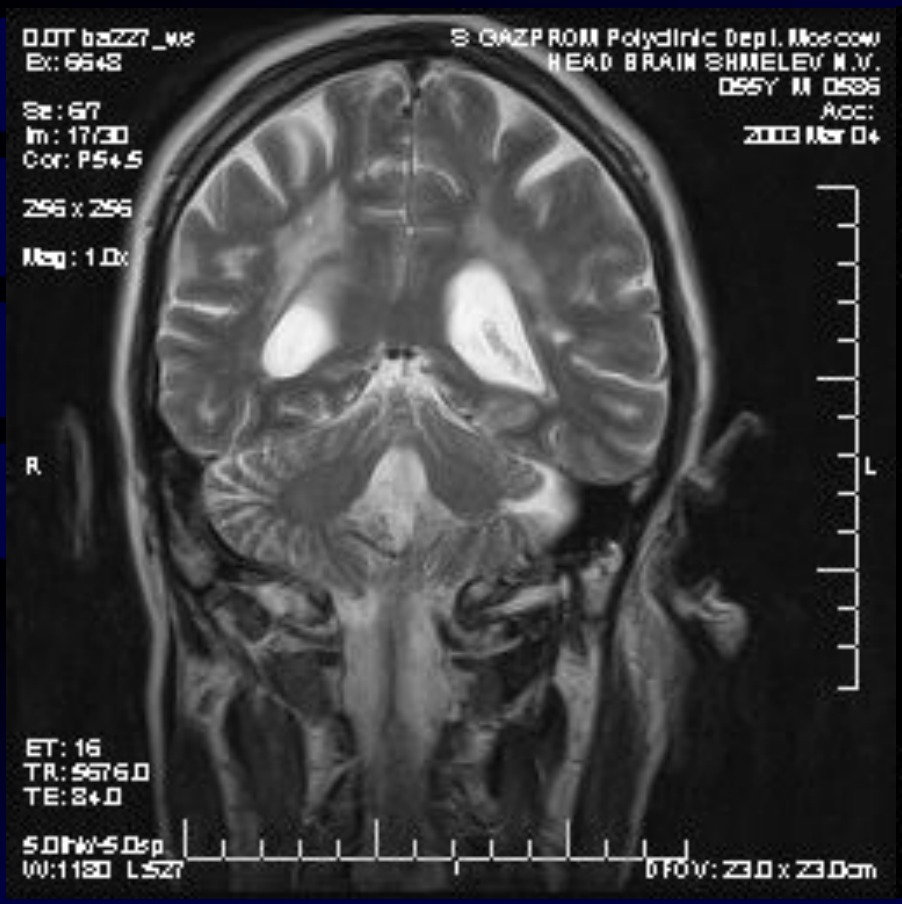

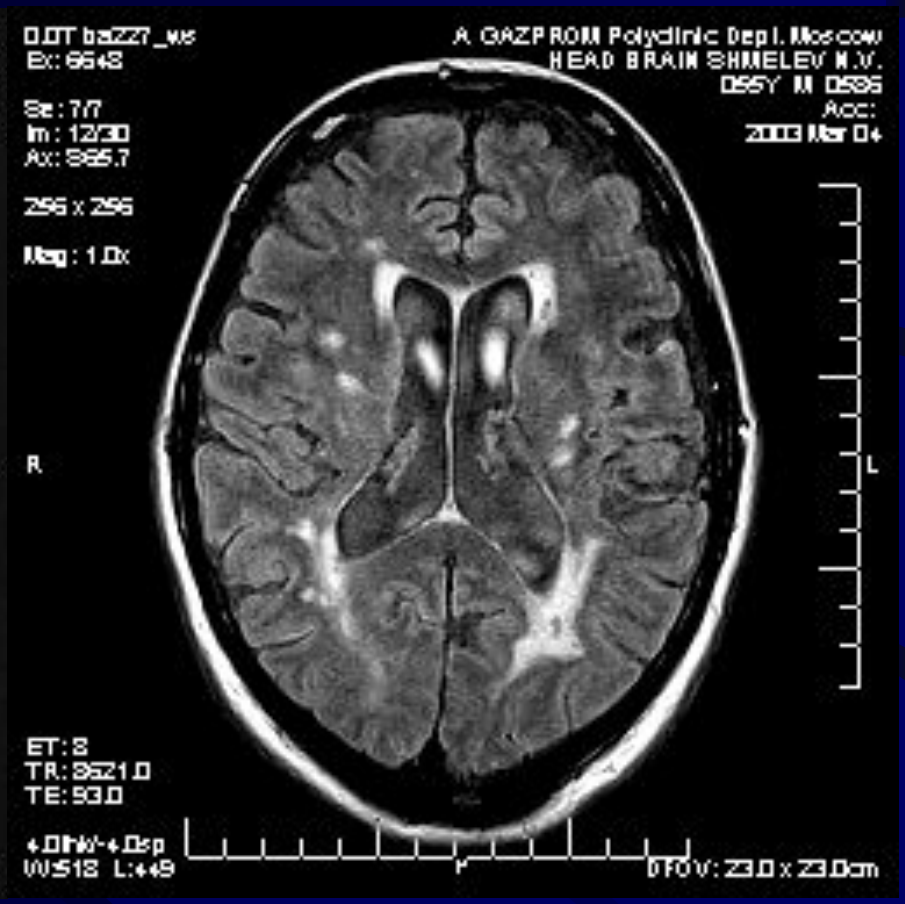

Частота структурных изменений мозга, выявляемых при КТ и МРТ у больных с ЦКВС

Виды морфологических изменений в головном мозге	Метод исследования	
	КТ	МРТ
Расширение субарахноидальных пространств	**35%**	**55%**
Очаговые изменения в полушариях	**25%**	**41%**
Очаговые изменения в стволе	**10%**	**28%**
Очаговые изменения в мозжечке	**11%**	**23%**

Мозговой ствол, мозжечок, IV желудочек, кора

- Сосудистые нарушения в ВБС.
- Рассеянный склероз.
- Опухоли ствола и мозжечка.
- Дегенеративные заболевания мозжечка.
- Артериовенозные мальформации.
- Вестибулярная аура при височной эпилепсии.

МРТ, выявляющая очаги демиелинизации

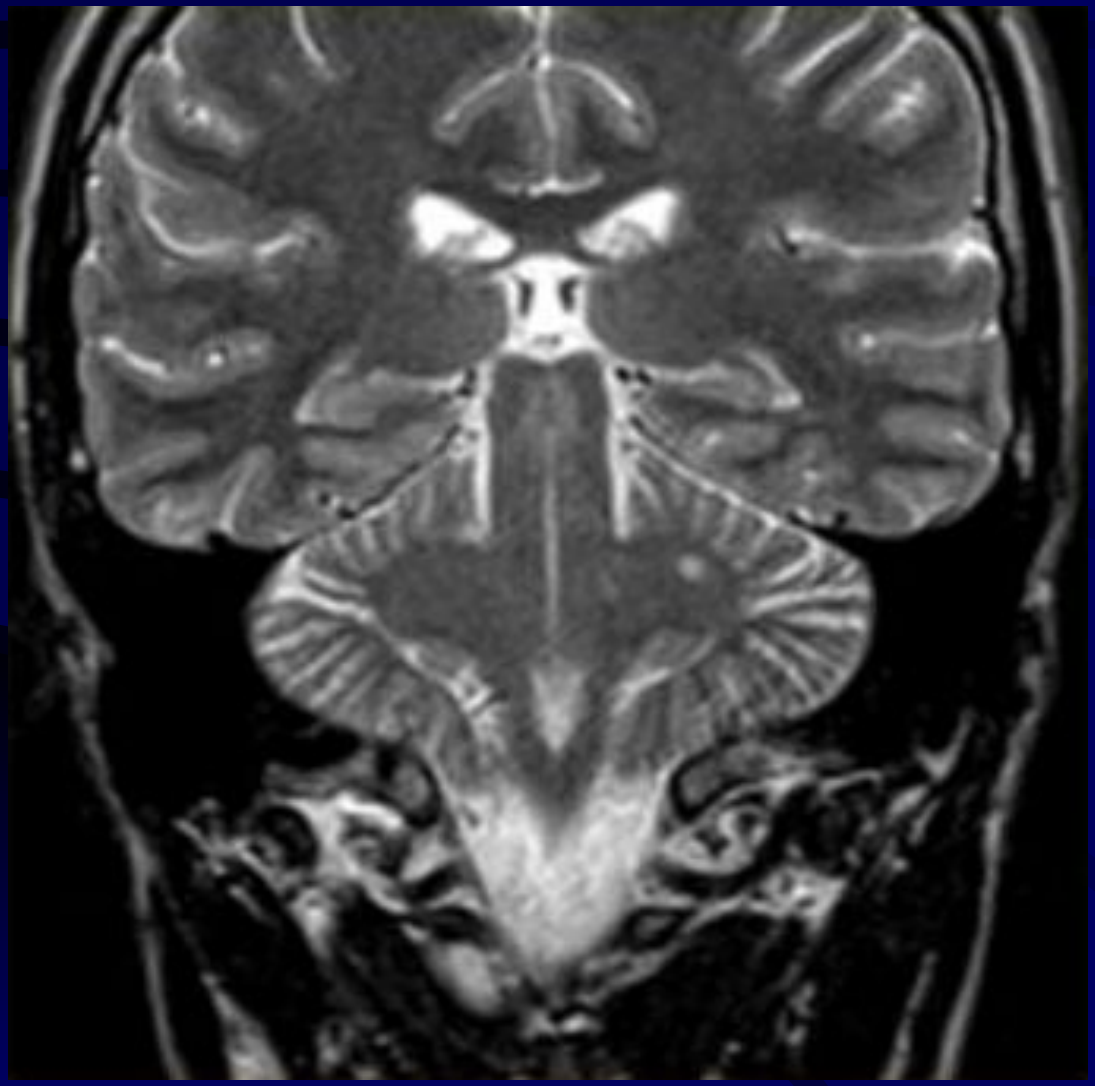

Артериовенозная мальформация

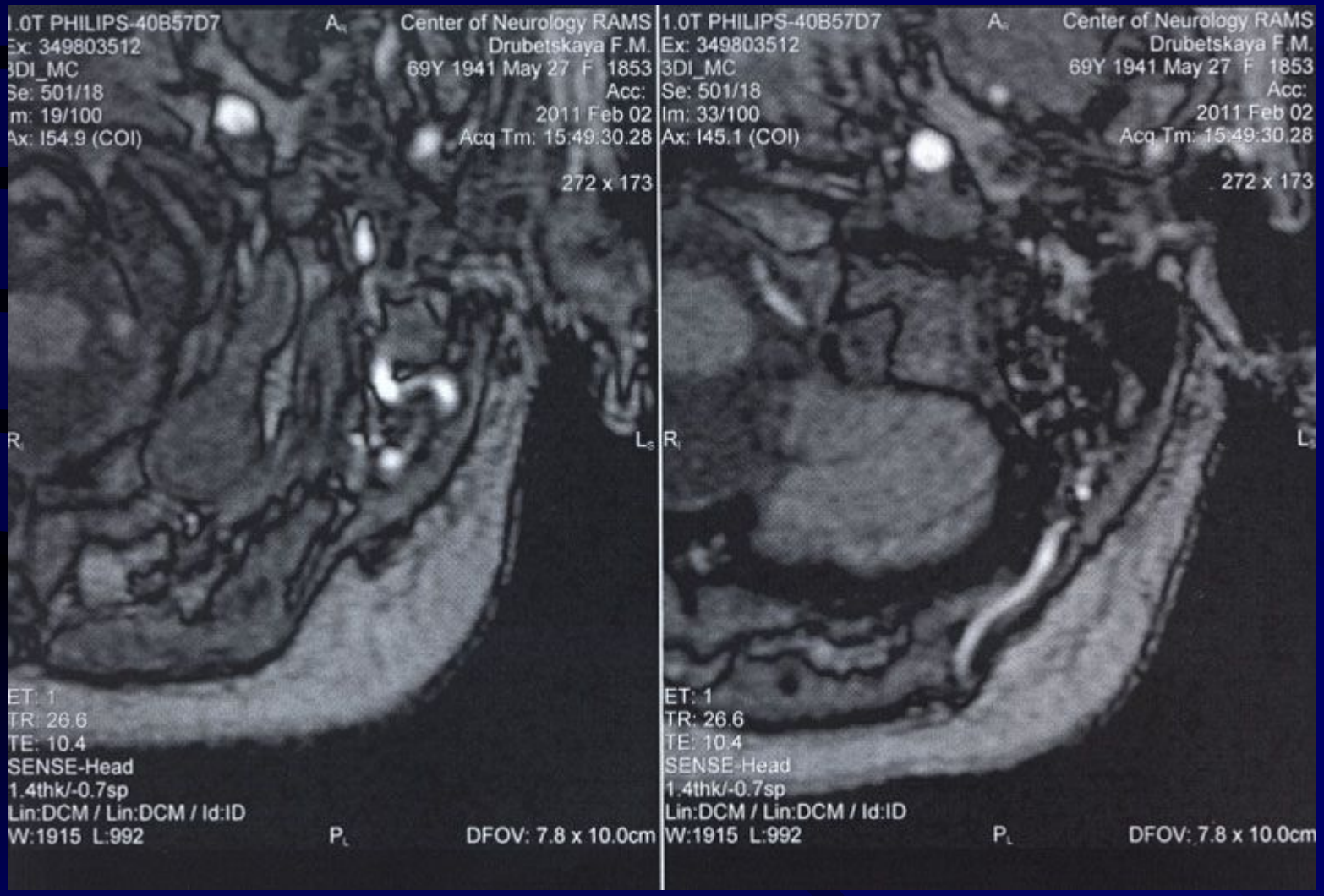

АВМ, приводящая к объективному, пульсирующему шуму в голове

Виды спонтанного нистагма в зависимости от уровня поражения ствола головного мозга и бассейна кровоснабжения (благовещенская н.С., 1990, louis caplan 2000)

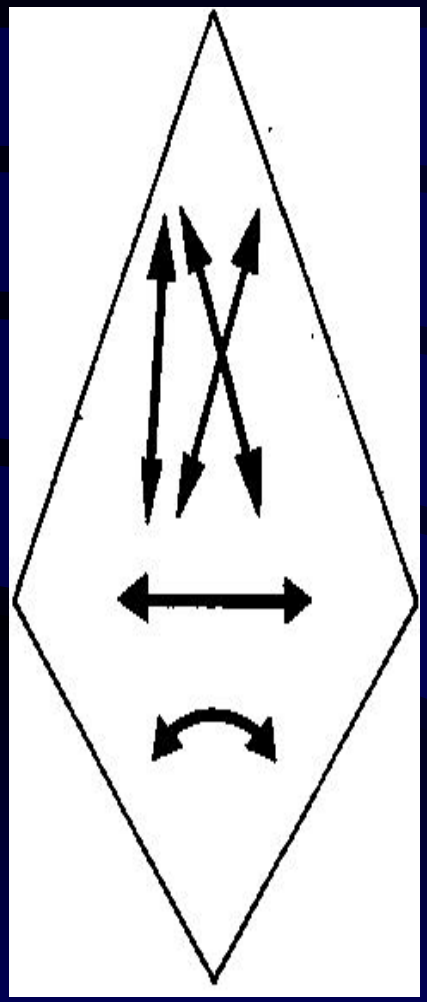

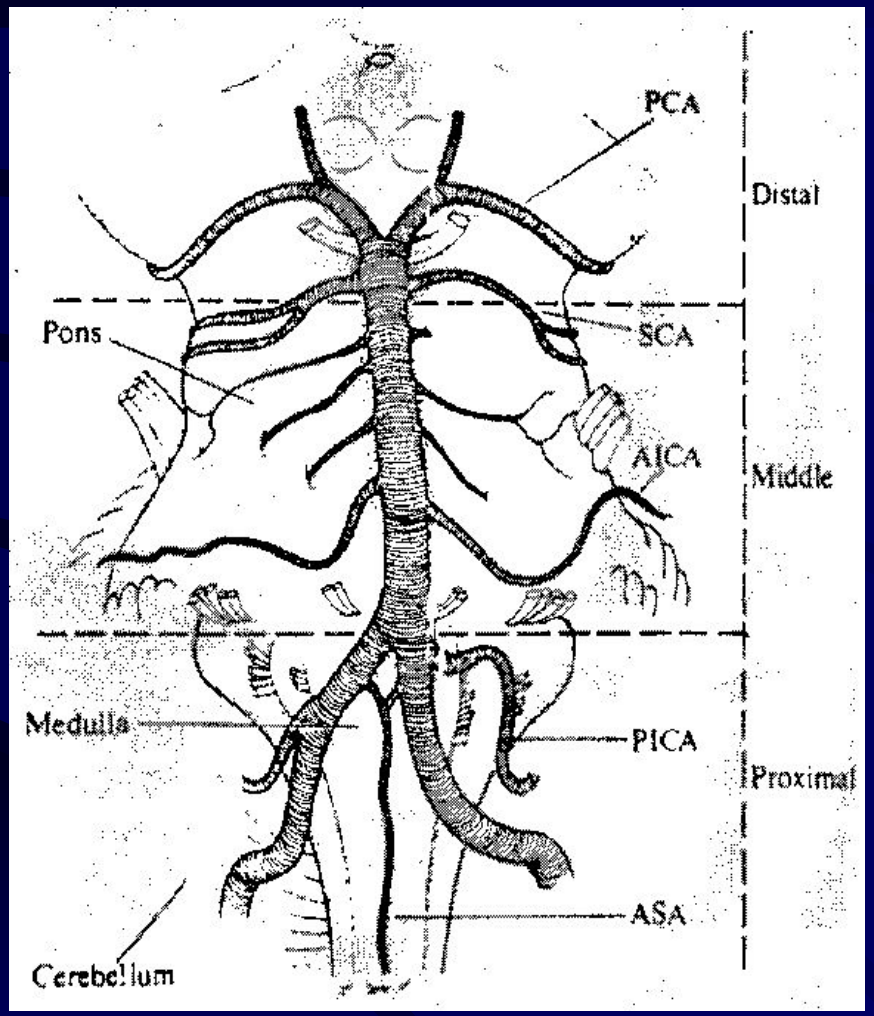

Основные принципы лечение кохлеовестибулярных нарушений

- Лечение основного заболевания
- Лечение вестибулярных нарушений периферического уровня
- Лечение вестибулярных нарушений центрального уровня

Фармакотерапия недостаточности кровообращения в ВБС

- **Препараты, оптимизирующие мозговое кровообращение:**
- Винпоцетин
- Ницерголин
- Инстенон
- Циннаризин
- Вазобрал
- Бетасерк
- Гинко билоба
- Сермион
- **Антиоксиданты:**
- Эмоксипин
- Мексидол
- Милдронад
- **Нейропротекторы:**
- Глиатилин
- **Гемоангиокорректоры:**
- Ацетилсалициловая кислота
- Пентоксифилин
- Трентал
- **Ноотропные препараты:**
- Актовегин
- Аминалон
- Пикамилон
- Ноотропил
- Фезам
- Энцефабол
- Церебролизин
- **Блокаторы кальциевых каналов:**
- Стугерон
- Никардипин
- Нимодипин

Бетагистин

- Бетагистин - фармокологическое действие гистаминоподобное, улучшающее микроциркуляцию. Синонимы:
- **БЕТАСЕРК**
- **БЕТАВЕР**
- **ВЕСТИБО**

Бетасерк® 24 мг

Состав Бетасерка отличается от состава дженериков

	Вестинорм (Фармак)	Бетасерк
Дозировка 24 мг	+	+
Срок годности	2 года	5 лет
Состав вспомогательных веществ (отличающиеся компоненты)	целлюлоза микрокристаллическая 101	целлюлоза микрокристаллическая 242,0 мг
	-	Маннитол 75,0 мг
	кремния диоксид	кремния диоксид - 7,5 мг
	Натрия крахмала гликолят	-
	-	Тальк - 19,0 мг
	повидон	-
	-	Лимонной кислоты моногидрат - 7,5 мг
	Магния стеарат	

H_3-ауторецепторы… контроль за высвобождением гистамина

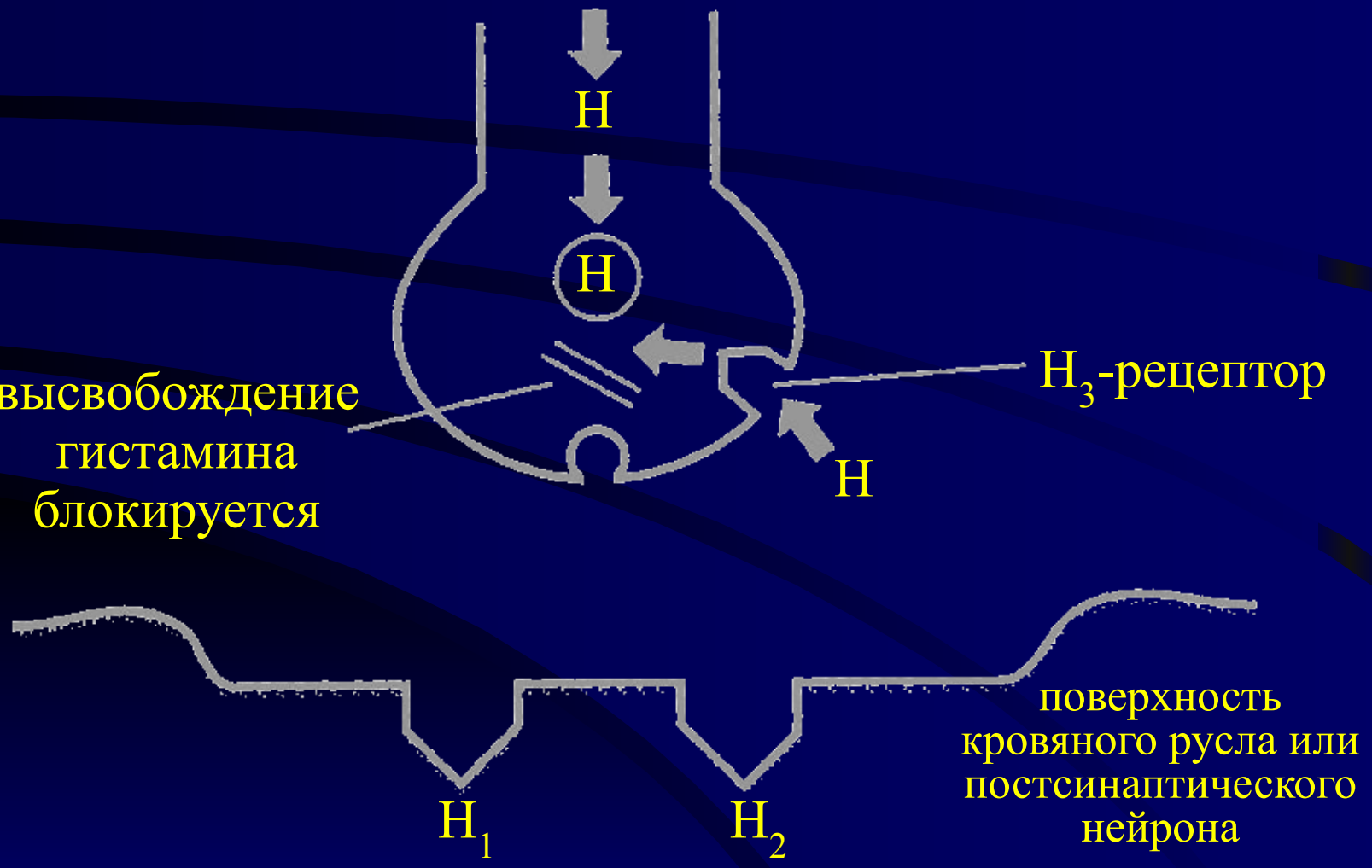

Распределение Н3-рецепторов в ЦНС

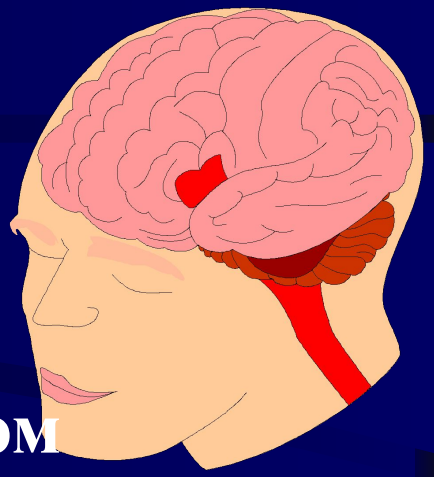

«Нахождение H^3-рецепторов в головном мозге неоднородно, преимущественная концентрация их обнаружена в лабиринте, гипоталамической области, мозжечке и в стволе».

Тиммерман, 1999

Бетасерк

- **Бетасерк** (табл. 24 мг Эбботт), бетагистин гидрохлорид, вспомогательные вещества: **маннитол**, лимонной кислоты моногидрат, кремний диоксид, тальк. Путем прямого агонистического воздействия на Н1-рецепторы сосудов внутреннего уха, опосредованно через Н3-рецепторы, улучшает микроциркуляцию и проницаемость капилляров, нормализует давление эндолимфы, увеличивает кровоток в базилярной артерии.

Влияние Бетасерка и циннаризина на число приступов головокружения

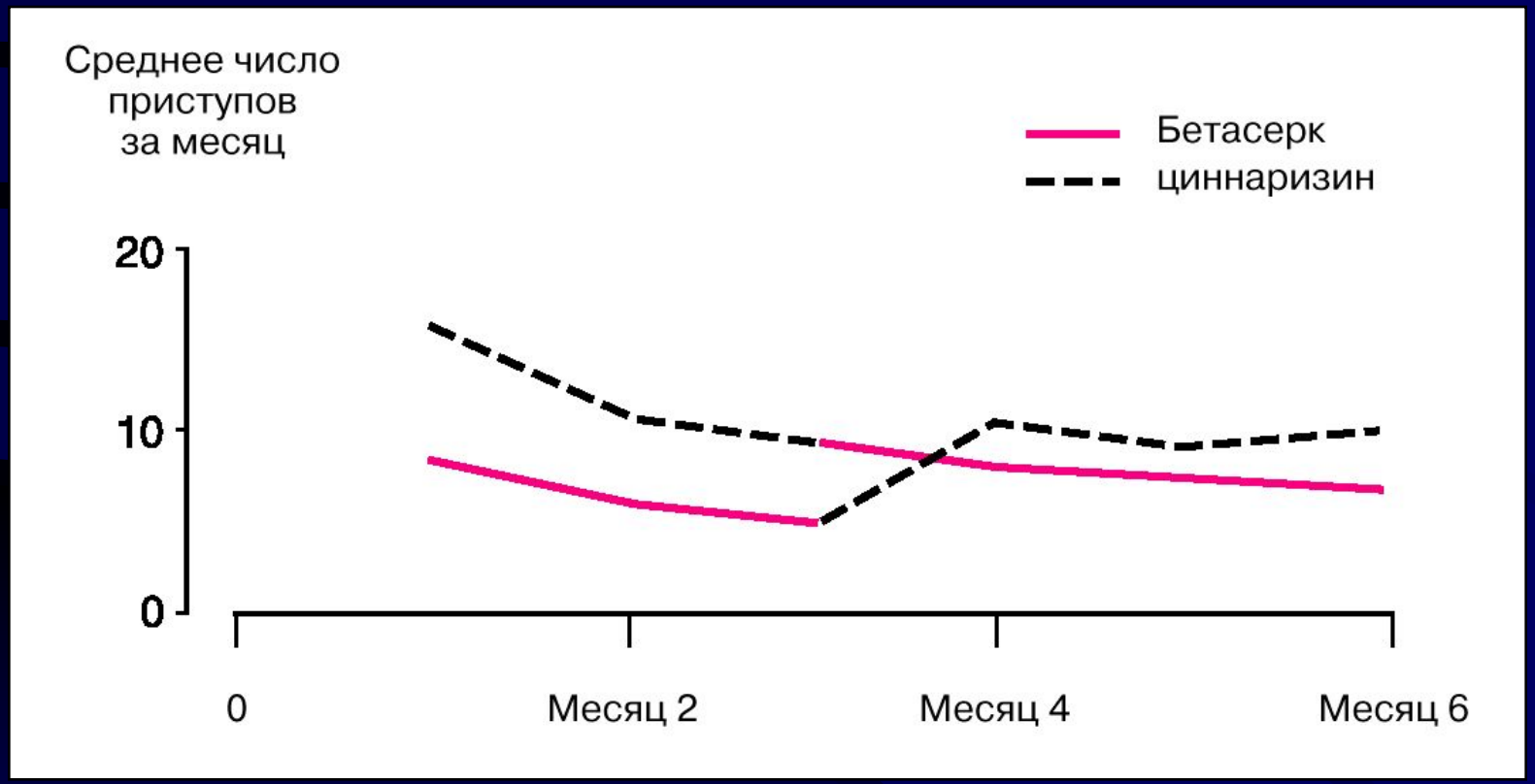

Результаты лечения 200 больных с головокружением сосудистого генеза Бетасерком

Жалобы	Головокружение Шум Снижение слуха
Заболевания	Артериальная гипертония – 40% Атеросклероз – 30% Остеохондроз ШОП – 30%
Эффективность	58% - выздоровление 35% - улучшение состояния 7% - незначительное улучшение

Зависимость терапевтического эффекта от дозы при применении Бетасерка

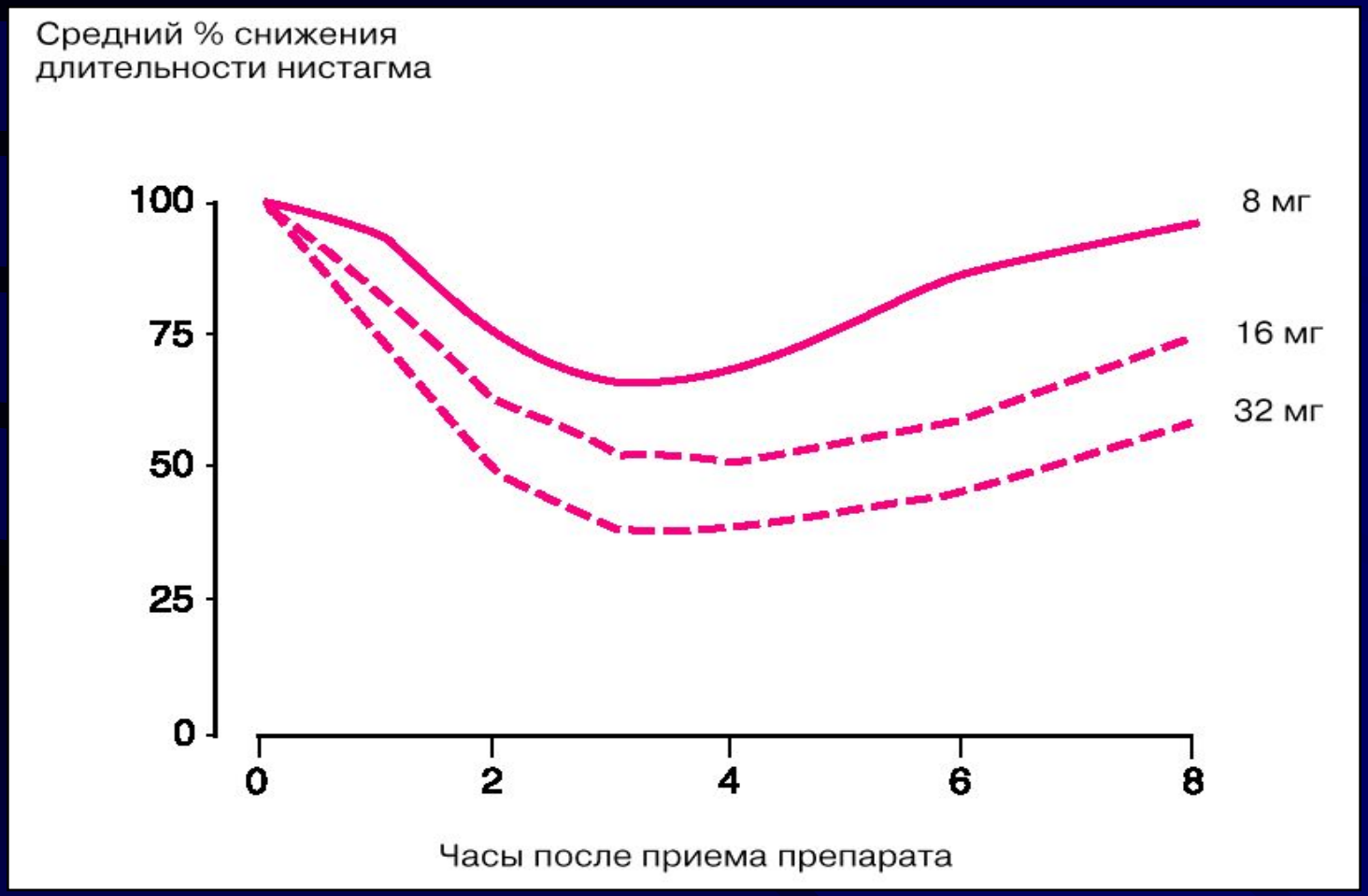

Режимы дозирования бетагистина (Бетасерк®)

- В таблетках по 24 мг х 2 раза в день
- Эффективная суточная доза – 48 мг
- Курс – 2, 3 месяца и более

Преимущества современной лекарственной терапии

- Бетасерк вызывает очень малое количество побочных эффектов:
  - отсутствие влияния на системную гемодинамику
  - отсутствуют седативный эффект и сонливость;
  - экстрапирамидные симптомы нехарактерны;
  - побочные эффекты со стороны желудка отмечаются крайне редко
  - относительными противопоказаниями являются бронхиальная астма, язвенная болезнь желудка, феохромоцитома
- Эффект Бетасерка является дозозависимым – высокая доза (24 мг бетагистина 2 раза в день) является оптимальной.

Вестибулярная реабилитация

- Со временем мозг может компенсировать неадекватные нервные импульсы, если состояние остается стабильным
- Вестибулярная реабилитация (балансирующее переобучение) стимулирует нормальные адаптивные процессы
- Пациенты с периодическим головокружением (т.н. Болезнь Меньера) обладают меньшей способностью к адаптации
- У пациентов отсутствует способность к адаптации, если повреждены центральные компенсирующие механизмы

ЗАКЛЮЧЕНИЕ

- Углубленное изучение периферических и центральных КВС с применением расширенного отоневрологического метода, включающего КЭНГ, СВП, тахоосциллографию плечевой артерии и сопоставление полученных результатов с состоянием кровотока в ВБС по данным УЗ-методик, КТ, МРТ, позволяет точно диагносцировать эти синдромы и выделять основные патогенетические механизмы их развития, что является залогом успешной патогенетической терапии

Спасибо
за
внимание!

Chemical name	Brand name	Form and dosage	Efficacy: Vestibular suppression	Efficacy: Antiemetic	Precautions
▶ **Antihistamines**					
Diphenhydramine	Benadryl, et al (OTC)	Oral: 25-50 mg q4-6hr IM/IV: 10-50 mg qid	++	+	Asthma, glaucoma, prostate enlargement
Dimenhydrinate	Dramamine, et al (OTC)	Oral: 50 mg q4-6hr	++	+	Same
Cyclizine	Marezine (OTC)	Oral: 50 mg q4-6hr	++	+	Same
Meclizine	Antivert, Bonine, et al (OTC)	Oral: 25-50 mg qd-qid	++	+	Same
Promethazine	Phenergan, et al	Oral: 25 mg q6hr Supp: 50 mg q12hr IM: 25 mg q4-6hr	++	++	Same; history of seizures
▶ **Benzodiazepines**					
Diazepam	Valium, et al	Oral: 2/5/10 mg bid-qid Slow IV: 5-10 mg q4hr	+++	+	Untreated glaucoma, history of drug addiction, pregnancy
Lorazepam	Ativan, various	Oral: 1-2 mg tid IM/slow IV: 2 mg	+++	+	Same
Clonazepam	Klonopin	Oral: 0.5 mg tid	+++	+	Same
▶ **Anticholinergics**					
Scopolamine	Transderm-Scōp	Patch: 1 q3d	++	+	Asthma, prostate enlargement, liver or kidney disease
▶ **Butyrophenone**					
Droperidol	Inapsine, various	IM/slow IV: 2.5-5 mg q12hr	+++	+++	Liver or kidney disease
▶ **Phenothiazines**					
Prochlorperazine	Compazine, various	Oral: 5-10 mg q6hr Supp: 25 mg q12hr IM: 5-10 mg q6hr IV: 2.5-10 mg slow	+	+++	Liver disease; additive with other CNS depressants; do not use with benzamides
Chlorpromazine	Thorazine, various	Oral: 10-25 mg q6hr Supp: 50-100 mg q6-8hr IM: 25 mg q3-4hr	+	+++	Same
▶ **Benzamides**					
Metoclopramide	Reglan, Octamide, Maxolon	Oral: 5-10 mg qid IM/IV: 10 mg q4-6hr	+	+++	Liver or renal disease; seizures, bowel obstruction, pheochromocytoma; do not use with phenothiazines or in children

IM Intramuscularly.
IV Intravenous.
OTC Available over the counter.
Supp Suppository.

\+ Minor.
++ Moderate.
+++ Major.