



ФЕДЕРАЛЬНЫЙ  
ЦЕНТР ФИЗИЧЕСКОГО ВОССТАНОВЛЕНИЯ

# Менингиты и энцефалиты у детей.

Доцент: Боброва Л.В.

**Менингиты- воспаление мозговых оболочек.**

## **Классификация:**

**По этиологии:**

- Вирусные**
- Бактериальные**

**По течению:**

- Острые**
- Подострые**
- Хронические**

- Гнойные
- Серозные

- Первичные
- Вторичные

# Первичные менингиты:

- Менингококковый (гнойный) менингит.
- Серозные менингиты:
  - острый лимфоцитарный хориоменингит Амстронга
  - Вирусные менингиты ЕСНО, Коксаки.

# Вторичные менингиты:

## 1. Вторично-гнойные менингиты:

причина - (отиты, абсцессы, пневмонии, синуситы, синустромбозы, гнойничковые заболевания на коже).

## 2. Серозные менингиты:

- туберкулезный,
- паротитный,
- сифилитический

# Менингеальный симптомокомплекс:

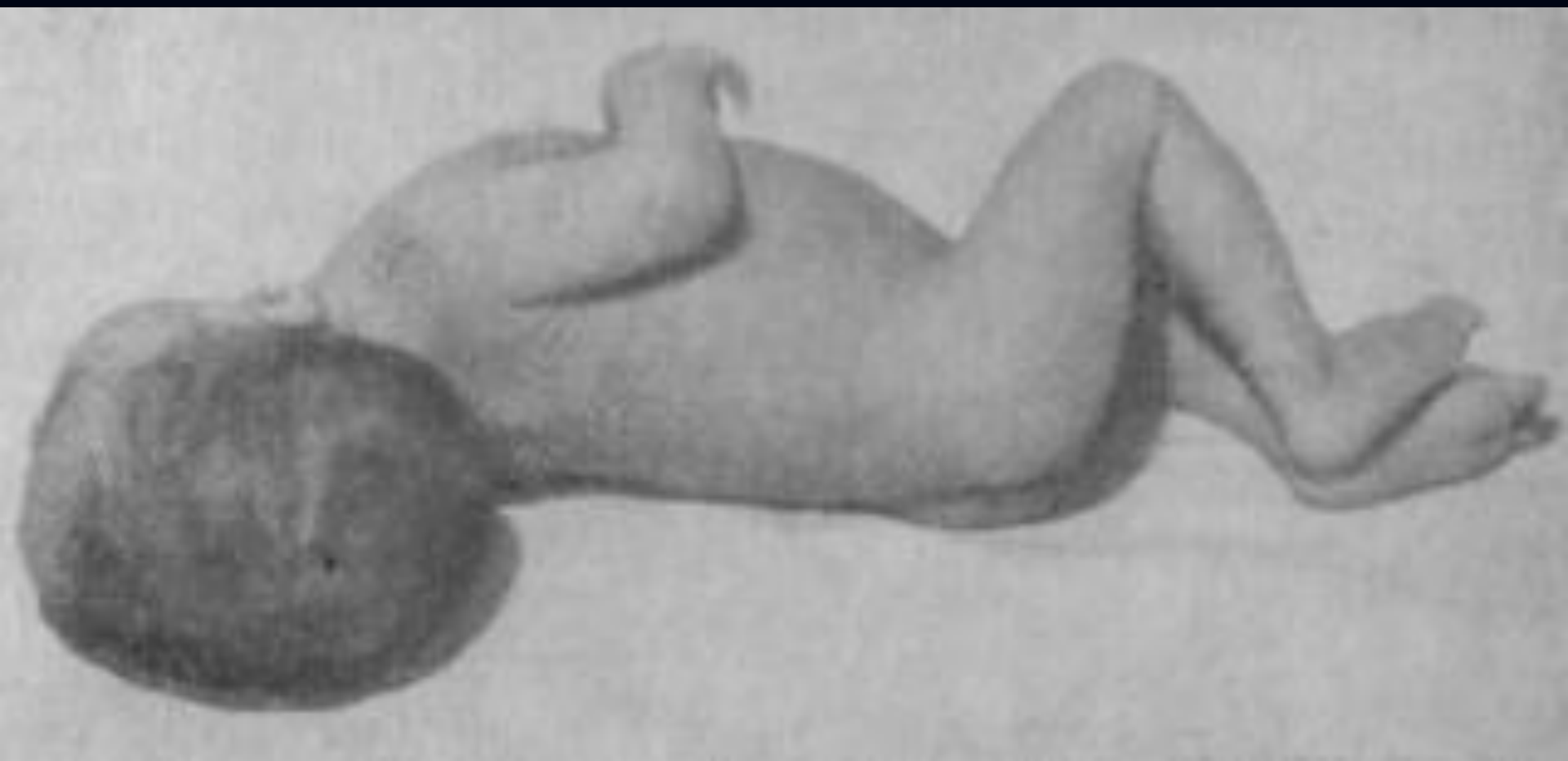- Сильнейшая головная боль, обусловленная раздражением рецепторов 5,7,9 пары ЧМН.
- Рвота - непосредственным или рефлекторным раздражением вагуса или его ядер, на дне 4 желудочка.
- Гиперестезия - раздражением задних корешков и возможно, межпозвоночных узлов.
- Вынужденная поза: голова запрокинута назад; руки, туловища и ноги к животу.
- Клеточно-белковая диссоциация.

**У грудных детей: расхождение швов,  
выраженное беспокойство,  
срыгивания, резко положительные  
менингеальные симптомы:**

- ригидность затылочных мышц,**
- верхний Брудзинский,**
- нижний Брудзинский,**
- положительный симптом Кернига.**

**У маленьких детей – симптом Лассега.**





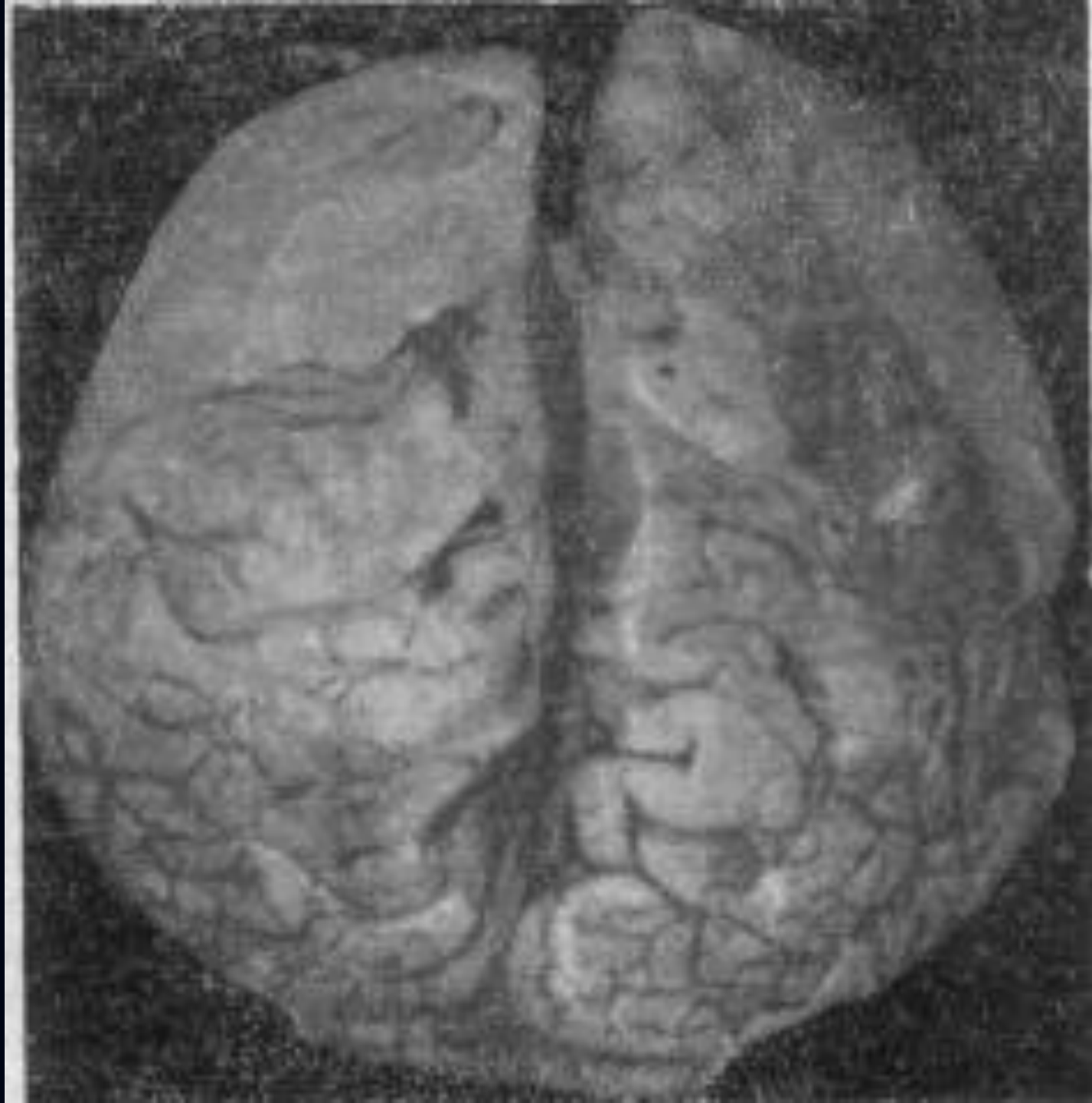
# Гнойные менингиты:

Группа заболеваний, вызванных различными возбудителями (кокки, кишечная палочка, синегнойная палочка и др.).

Поражаются оболочки головного и спинного мозга.

## Патоморфология:

Оболочки покрыты гнойным налётом, инфильтрированы, сосуды вовлечены в процесс, в бороздах и извилинах скопления участков гноя (в виде шапки).



# Гнойные менингиты:

- Входные ворота  
носоглотка, бронхи.
- Путь распространения:  
гематогенный,  
лимфогенный.

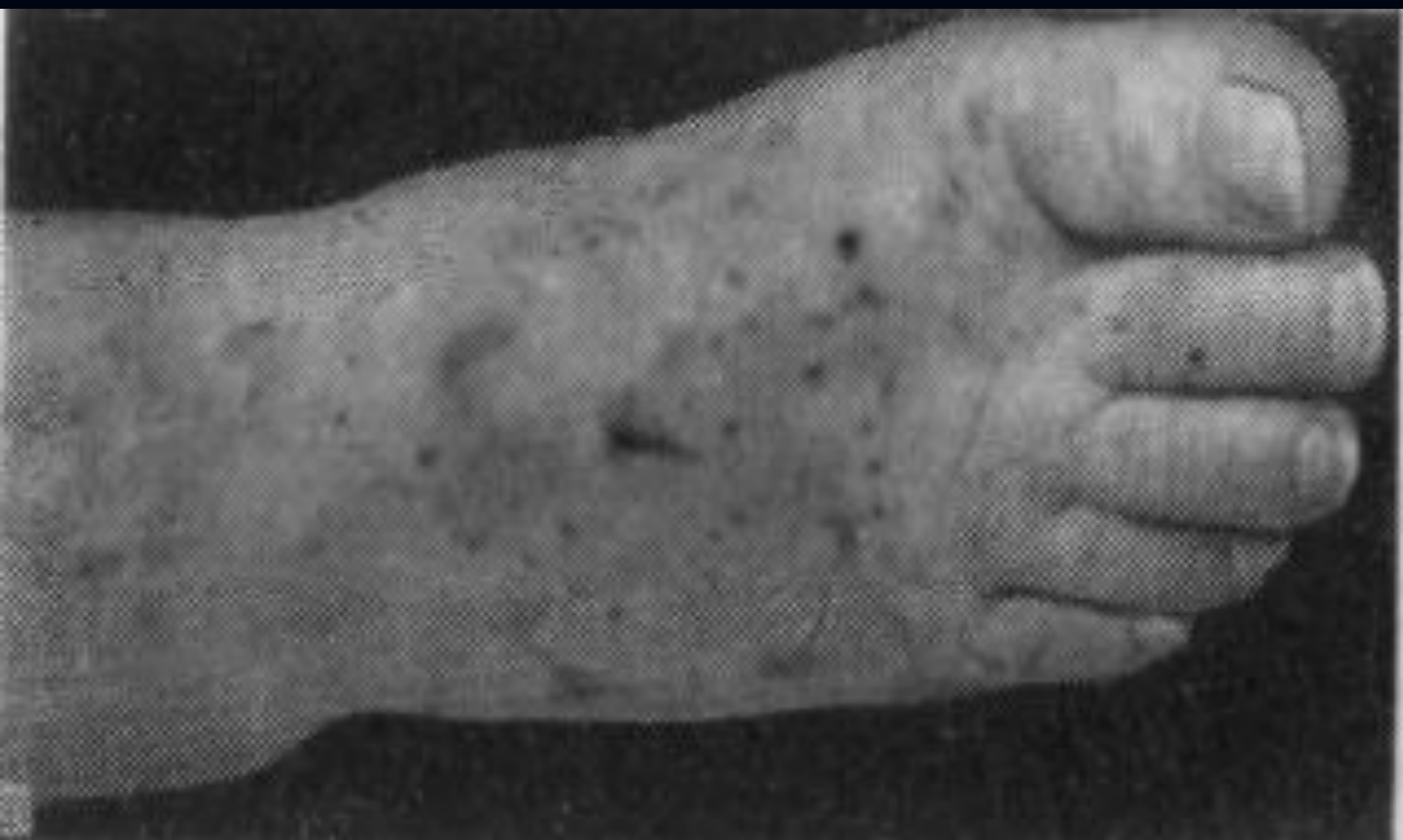# Особенности менингококкового менингита.

- Вызывается менингококком Френкеля-Вейксельбаума.
- Предшествует катар верхних дыхательных путей.
- Путь передачи воздушно-капельный.

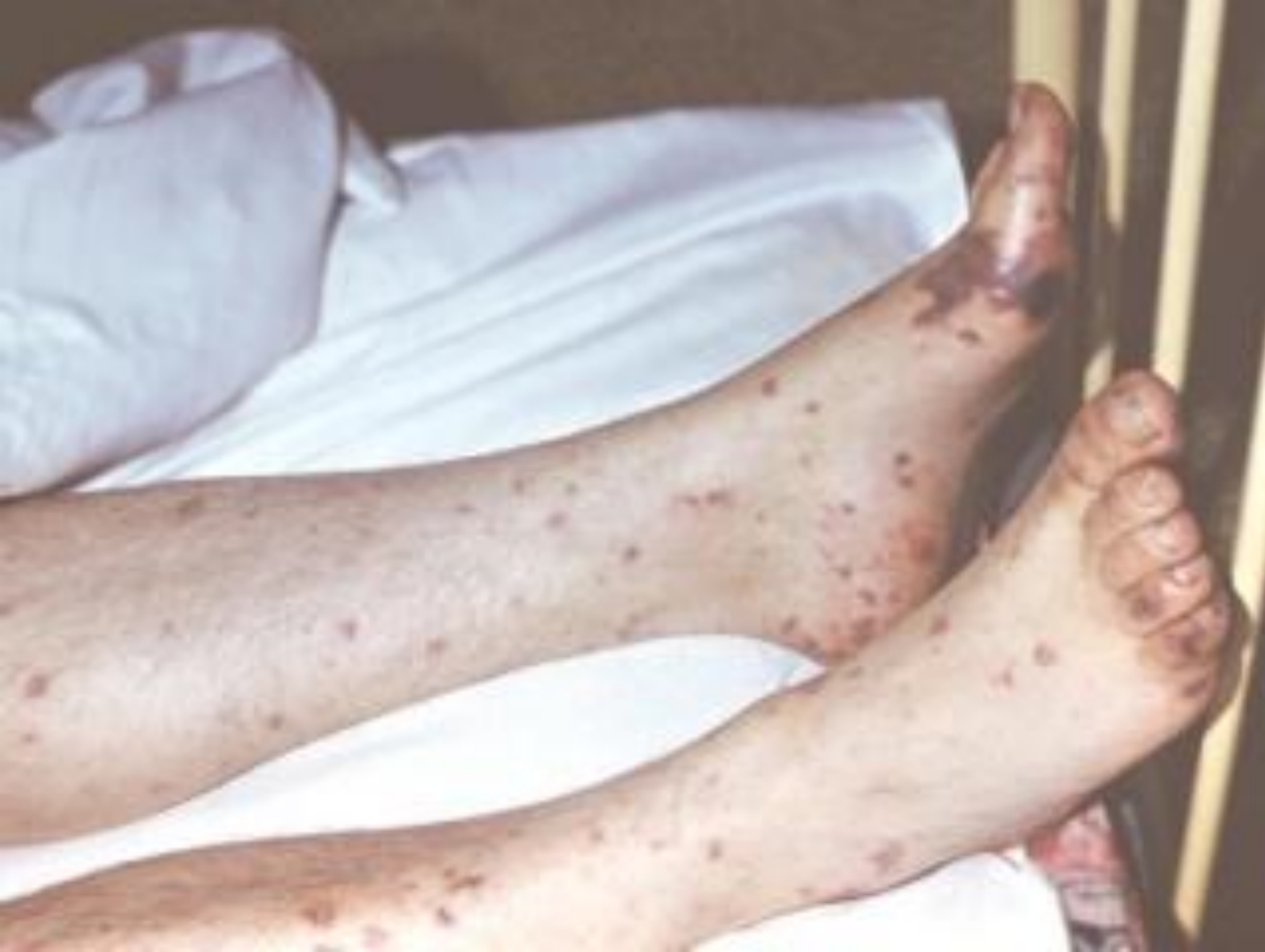# Клиника менингококкового менингита:

- Остро, Т 38-40С, возбуждение, рвота, сильная головная боль, изменяется сознание, судороги.
- Менингеальные симптомы в первый день появляются и быстро нарастают.
- Поражаются 3, 6, 8, 7 пары ЧМН.
- Больные много пьют, отказываются от еды.

- Герпетические высыпания на губах «herpes labialis».
- Геморрагическая сыпь на коже.







# Формы менингококкового менингита.

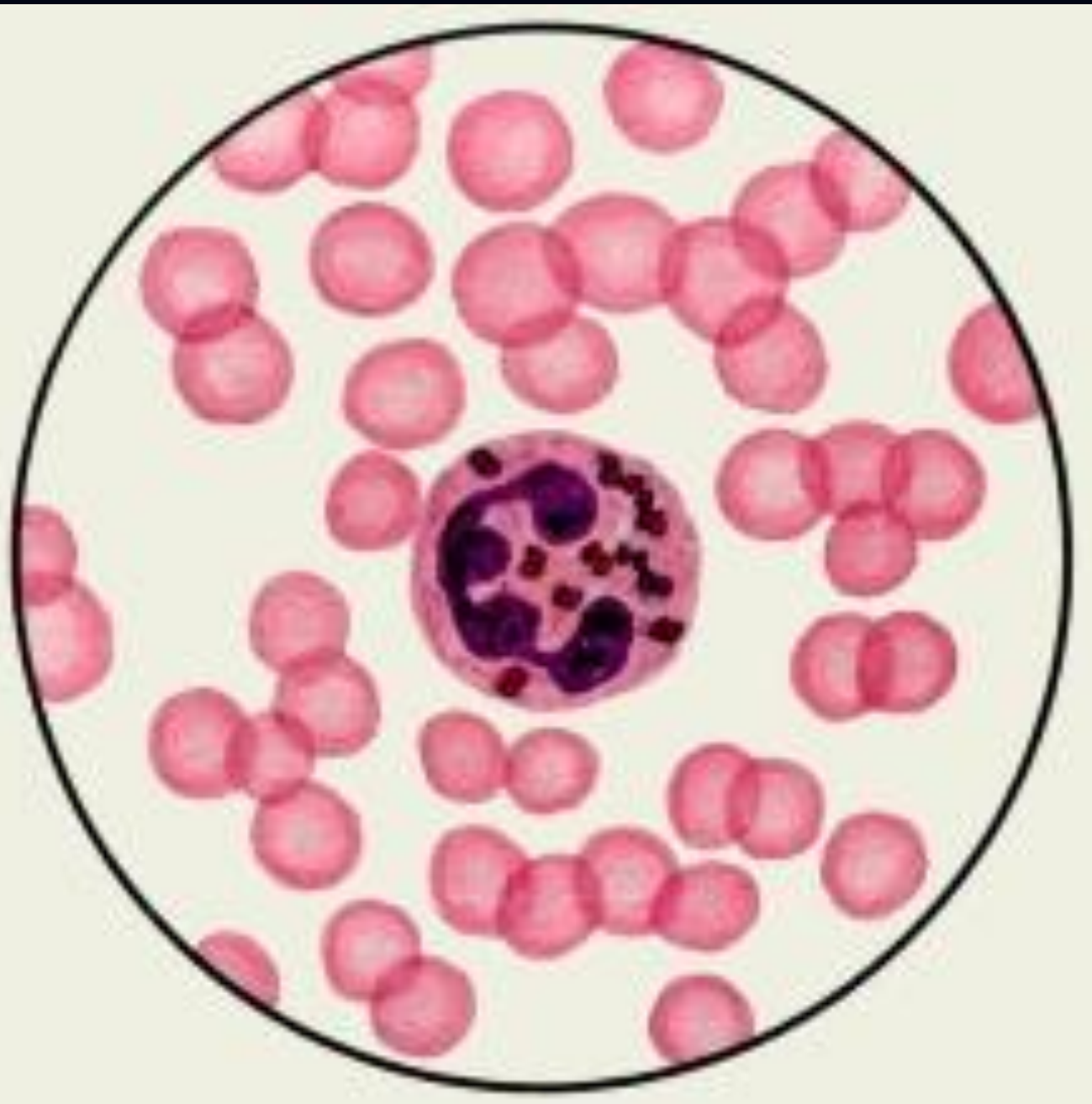
- Молниеносная - умирают за 3-6 часов от интоксикации, шока, не успевают развиться клинические и гистологические изменения
- Сверхострая - летальный исход за 3-4 дня. Интоксикация, менингеальные симптомы резко выражены, острая недостаточность коры надпочечников.
- Обычная форма.
- Стертая форма, протекает под видом ОРВИ.

# Характерные изменения в ликворе.

- Вытекает под высоким давлением.
- Напоминает цвет молока с гноем.
- Нейтрофильный плеоцитоз (десятки, сотни тысяч в 1 мм.).
- белок увеличен до 10г/л.

# Опасность представляет менингококцемия ( менингококковый сепсис)

- Выражена интоксикация  
геморрагическая сыпь на коже ч/з  
6-10ч от мелкой до крупной.
- Поражение сердца, почек, коры  
надпочечников, в результате  
кровоизлияний, тахикардия,  
судороги, анемия, повышение АД.



**Менингококки  
в цитоплазме  
нейтрофиль-  
ного  
лейкоцита у  
больного  
тяжелой  
генерализова-  
нной формой  
менингокок-  
ковой  
инфекции**

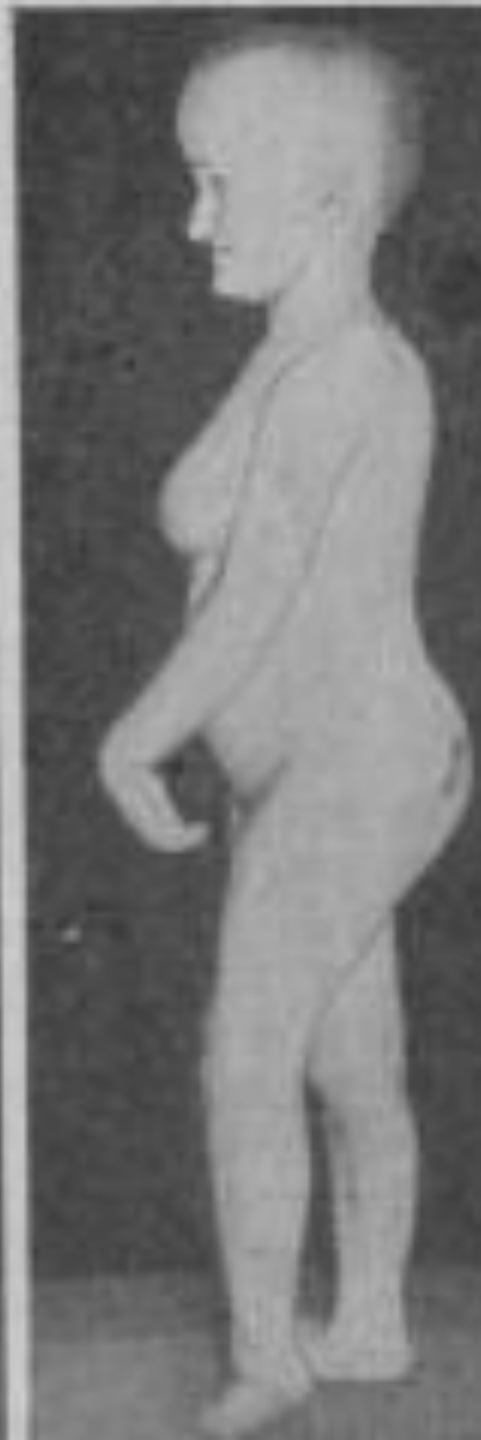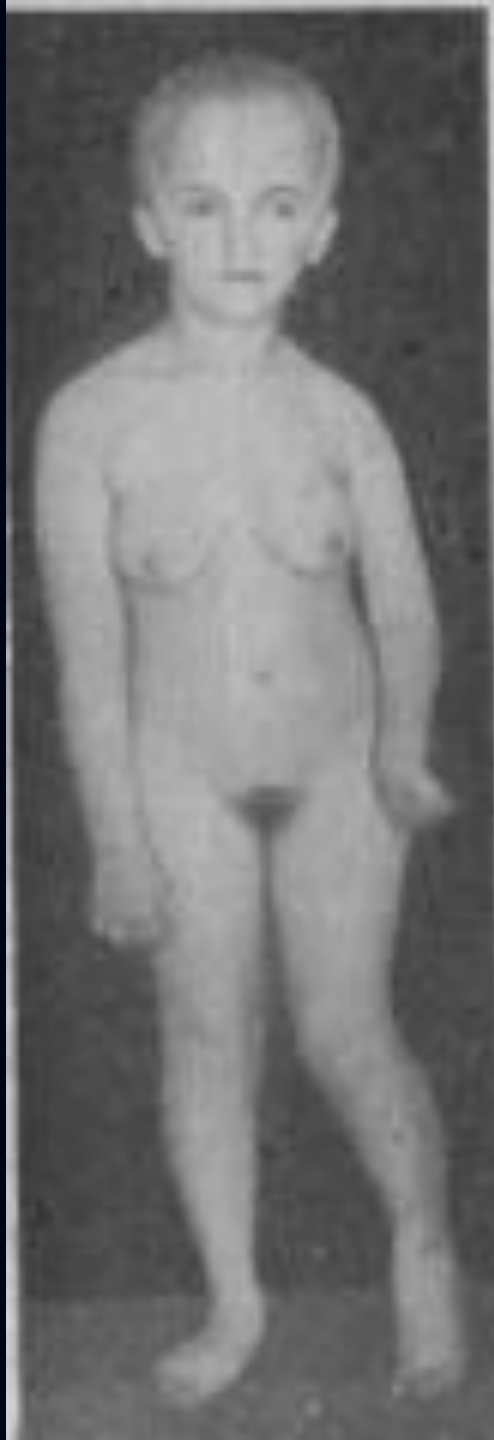# Лечение:

## Этиотропная терапия.

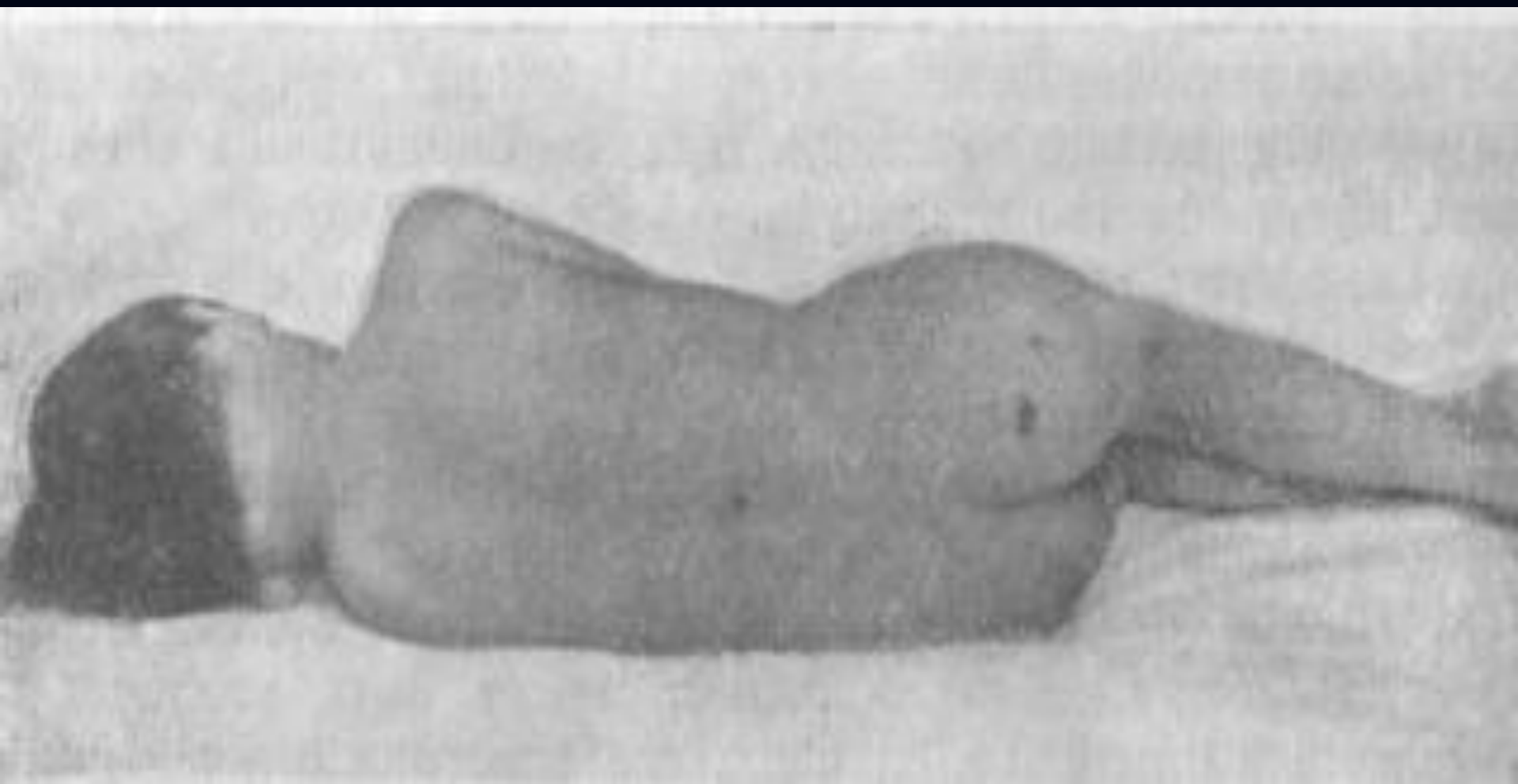
- Гормональная терапия (преднизолон, гидрокортизон)
- Пенициллин 200-300тыс.Една кг массы в сутки, в/м Ч/з 3 часа.
- Левомецетина сульфат суточная доза 60-100мг/кг в/м (не более 4 г.в сутки) каждые 6-8 ч. В первый день можно в/в.
- В лечении менингококковых м. используют полусинтетические пенициллины.
- Ампициллин в/м 200-300 мг/кг в сутки каждые 6 часов.
- Оксациллин, метициллин 200-300 мг/кг в сутки в/м через 3-4 часа.
- Критерий отмены а/б- стойкая нормализация Т, нет менингеальных знаков, санация СМЖ. Курс 8-14 дней.

# Дезинтоксикационная

- Капельно плазма, плазмозаменители, гемодез, 5-10% р-р глюкозы, ГКС, вит С, в больших дозах.
- Дегидратационная терапия (Лазикс, фуросемид, диакарб).
- Противосудорожные.
- **Выписка домой при полной санации ликвора**







# Острый лимфоцитарный хориоменингит Амстронга

- Наблюдается спорадически, в виде эпидемических вспышек.
- Заражение – от серых мышей, которые выделяют фильтрующий вирус (РНК-содержащий) с мочой, калом.
- Вирус поражает не только головной мозг, но и некоторые внутренние органы.
- Вызывает серозное воспаление мягких мозговых оболочек и изменения в сосудистых сплетениях мозга.

# Клинические формы:

- Менингеальная.
- Менингоэнцефалитическая.
- Менингоэнцефаломиелитическая.
- Миелитическая.

# Клиника:

- Заболевание начинается остро с катаральных явлений.
- При менингеальной форме развивается оболочечный синдром, с подъемом температуры до высоких цифр, головная боль, рвота.
- Лихорадочный период продолжается 1-2 недели.
- Поражение III, VI, VIII пар ЧМН.
- У маленьких детей – общие судороги, иногда глубокая оглушенность.
- Может наблюдаться миокардит, пневмония.

# Ликвор:

- Давление повышено до 400-500 мм вод. ст.
- Жидкость прозрачная, бесцветная.
- Цитоз увеличен до десятков, сотен клеток за счет лимфоцитов.
- Содержание белка нормальное или 0,6 – 1,2%.
- Изменения в ликворе наблюдаются 10-14 дней.

**Течение болезни  
острое,  
благоприятное с  
быстрым обратным  
развитием симптомов  
и без остаточных  
явлений.**

# Лечение:

- **АНТИБИОТИКИ НЕ ПОКАЗАНЫ**
- При тяжелых формах болезни:
  - кортикостероиды,
  - РНК-за по 25 мг 3-6 раз в сутки.
- Дегидротационная терапия (сернокислая магнезия, диакарб).
- Противовирусная терапия (интерферон, циклоферон, ацикловир, реоферон).
- Рассасывающая терапия.

# Туберкулёзный менингит:

Возникает при наличии в организме очага туберкулеза и имеют вторичный характер.

Микобактерия проникает в ЦНС гематогенным путем, распространяется в субарахноидальное пространство, желудочки, а также в вещество мозга и вызывает специфические изменения.



# Патоморфология:

- Преобладают экссудативно-воспалительные изменения.
- Желеобразный выпот покрывает оболочки, особенно в области основания мозга.
- Желудочки расширены, заполнены ликвором с высоким содержанием белка.
- Образуются милиарные бугорки по ходу сосудов и в тканях мозга.

- Развитие специфической грануляционной ткани выражено в области ножек мозга, варолиева моста, в спинном мозге, в базальных отделах больших полушарий и мозжечка.
- Хронический воспалительный процесс ведет к возникновению хориоидитов, эпендиматитов, образованию спаек.
- По ходу сосудов обнаруживаются петрификаты, что указывает на давность воспаления.

# Выделяют 4 формы туберкулезного менингита:

- Базиллярная – процесс локализуется на основании мозга, с вовлечением ЧМН.
- Мезодиэнцефальная – наиболее тяжелая, с высоким процентом летальности. Ликвородинамические кризы на уровне III желудочка, эпилептические приступы.
- Менинговаскулярная – воспалительные изменения в оболочках, выраженная патология сосудов с преходящими или стойкими нарушениями кровообращения.

- Диффузная или цереброспинальная форма (лептопахименингит).  
Встречается редко, но протекает тяжело и оставляет стойкие дефекты (поражается головной и спинной мозг).

## По течению разделяют:

- Острый
- Подострый
- Хронический
- Рецидивирующий

# Клиническая картина туберкулезного менингита:

- Развивается постепенно, при наличии провоцирующих факторов (травма, инфекция и т.д.).
- Появляется адинамия, утомляемость, раздражительность, сонливость, снижение аппетита вплоть до анорексии, субфебрильная температура.
- Головная боль достигает «гидроцефального крика», сопровождается рвотой.

- Ригидность затылочных мышц, напряжение мышц спины, симптомы Кернига, Брудзинского.
- Поражения ЧМН:  
Косоглазие, анизокория, птоз, парез лицевого нерва, головокружение, шум в ушах, снижение слуха, снижение зрения.  
Анизорефлексия, параличи, парезы расстройство чувствительности.  
У маленьких детей судороги.

- Изменения со стороны вегетативной НС: потливость, пятна Труссо, тахикардия сменяется брадикардией.
- Нарастает кахексия, могут возникать трофические нарушения.

### На глазном дне:

Обнаруживаются явления специфического хориоретинита, неврита, застойных сосков и атрофии.

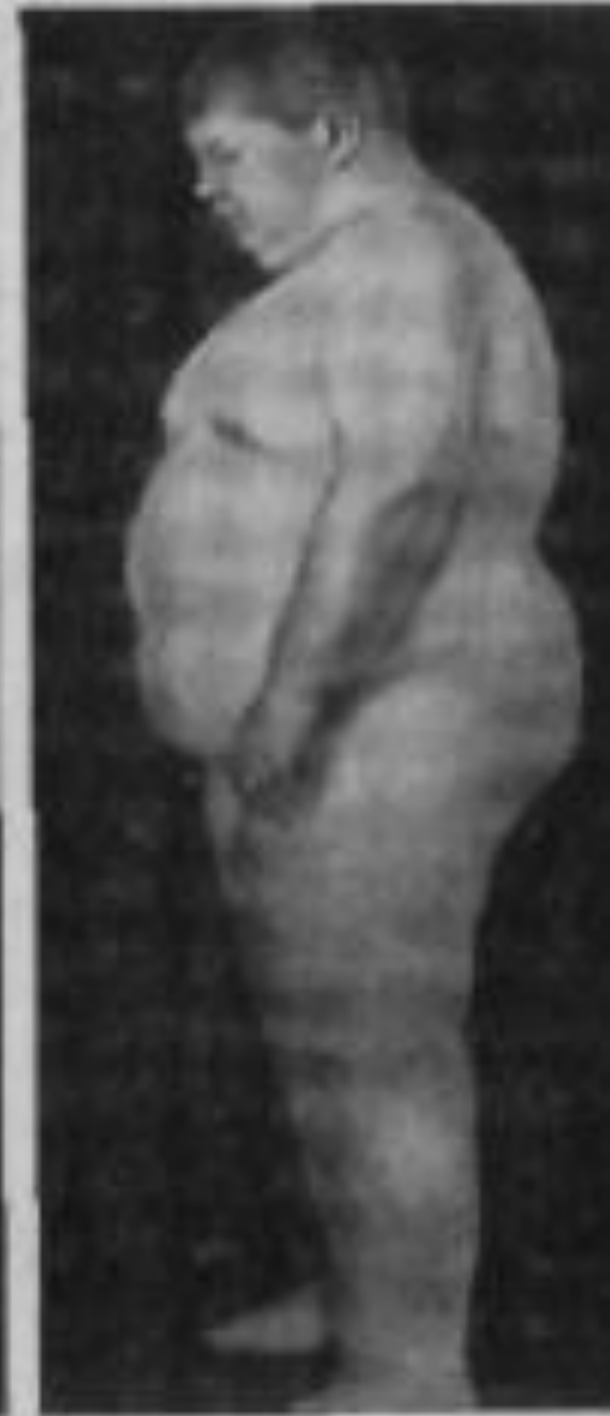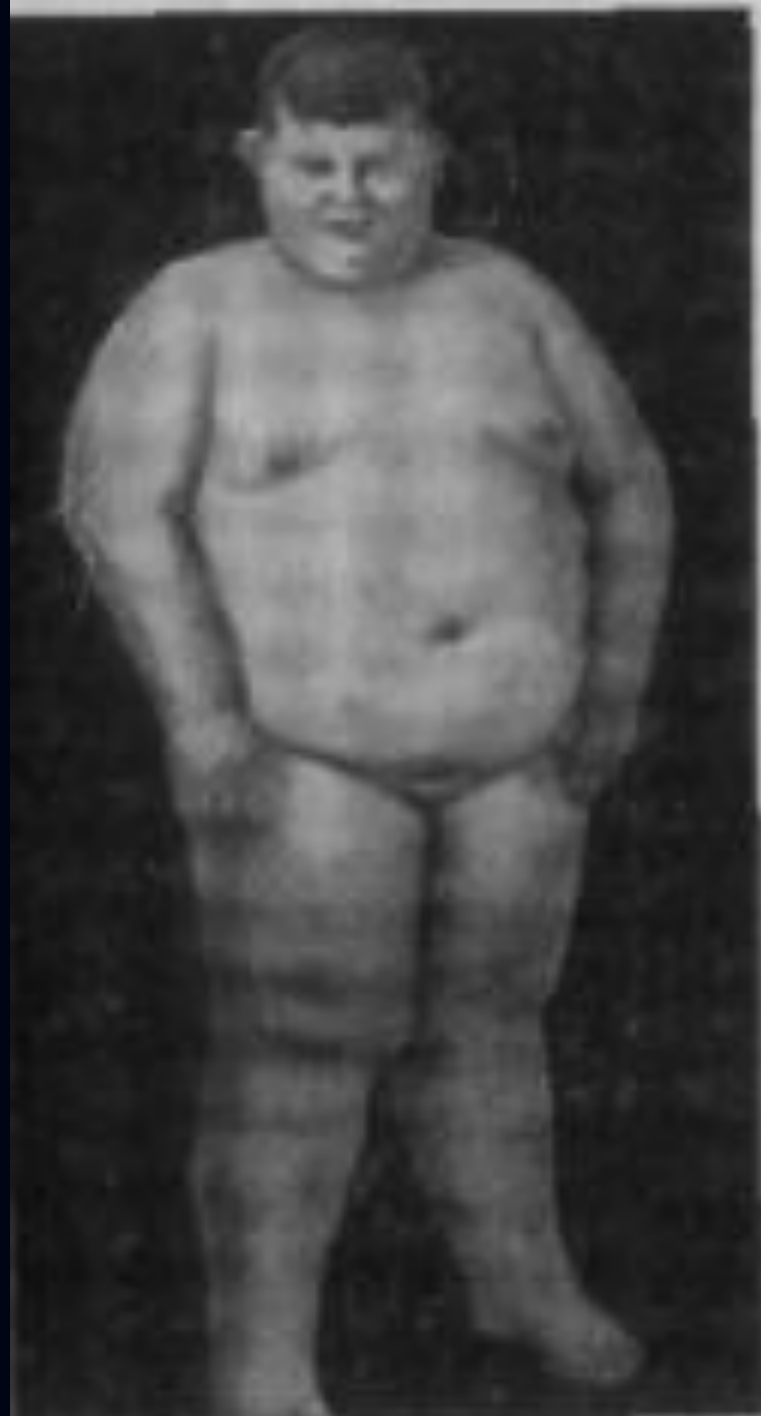# Ликвор:

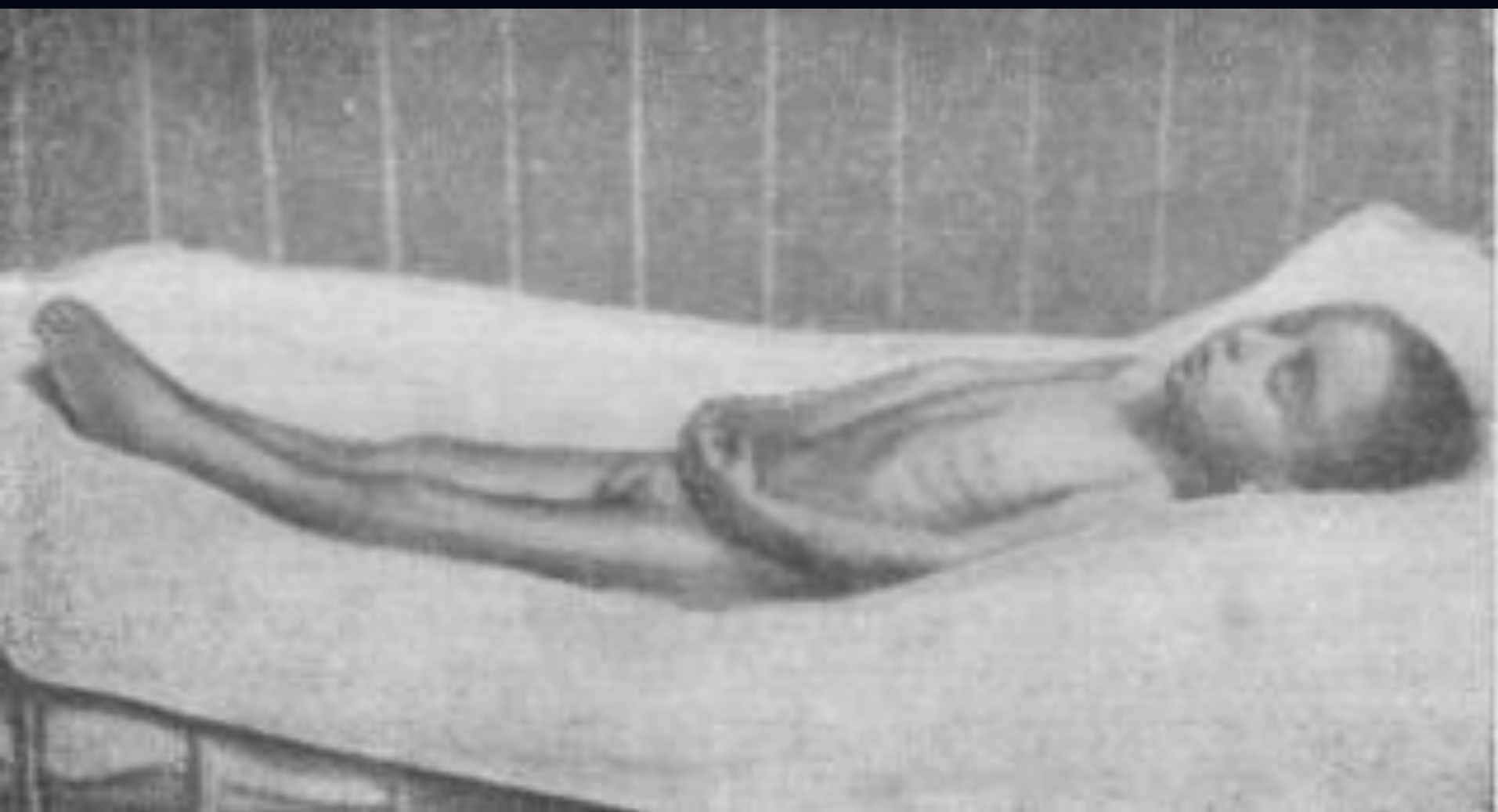- Прозрачный, слегка ксанто-хромный.
- Выделяется под высоким давлением (до 300-500 мм вод. ст.).
- Белок повышен до высоких цифр (4-20 промилей).
- Цитоз сначала лимфоцитарно-нейтрофильный, затем только лимфоцитарный.
- Появляется тонкая паутиннообразная пленка на поверхности.
- Сахар и хлориды снижены.

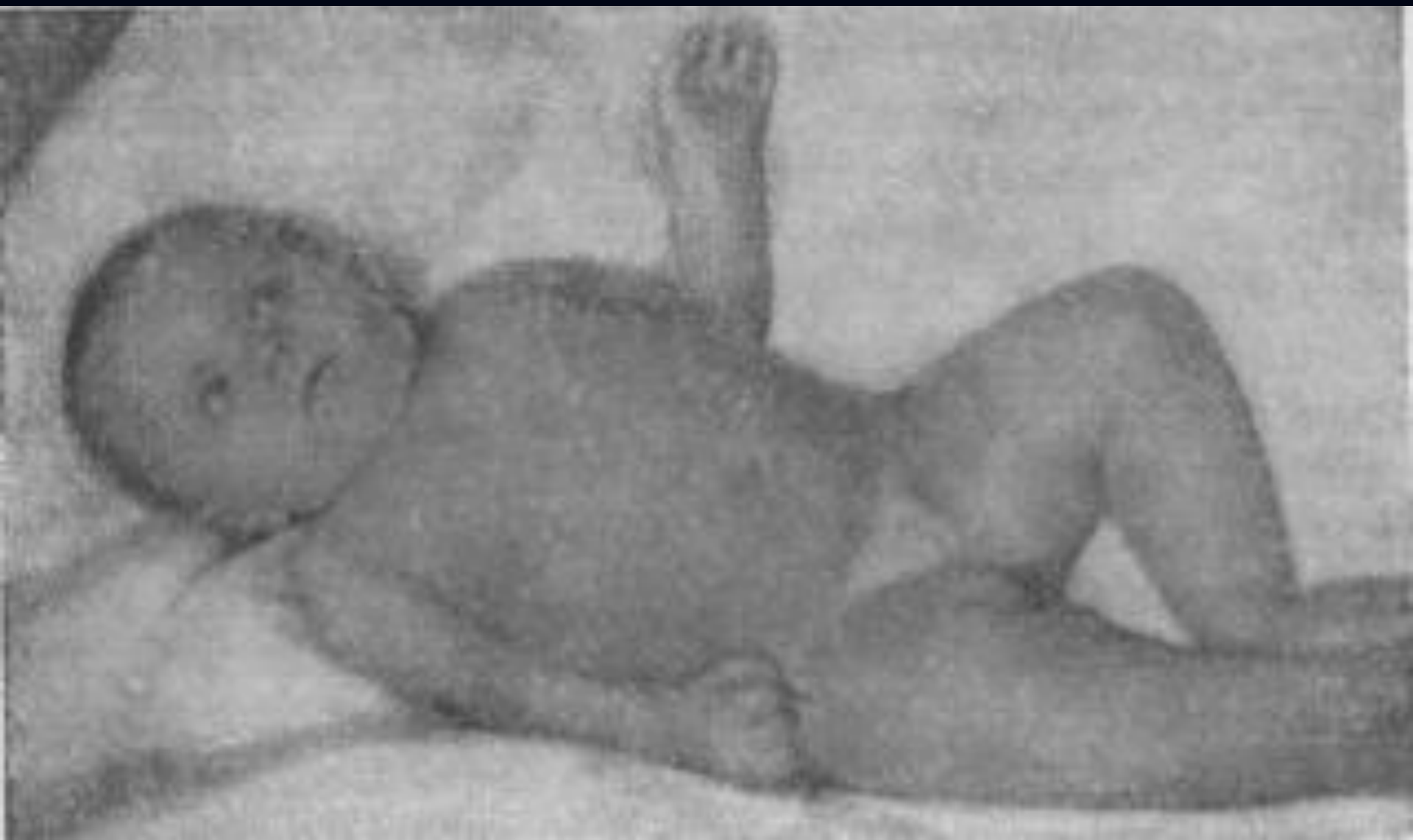

# Лечение:

- Дегидротационная терапия.
- Специфическая терапия (изониазид, тубозид, ПАСК, стрептомицин, канамицин).
- Витаминотерапия.
- Рассасывающая терапия.
- 6-8 мес. – в стационаре, затем в санатории, 3-4 года на диспансерном учете.







# Осложнения:

- Гидроцефалия.
- Генерализованные судороги.
- Слепота.
- Глухота.

**Прогноз зависит от массивности и остроты туберкулезного поражения НС, от своевременной диагностики и лечения.**

# Сифилитический менингит:

- Одна из типичных форм врожденного сифилиса НС.
- Заболевание начинается постепенно, без повышения температуры.
- Процесс локализуется на основании мозга, вовлекаются ЧМН.
- Имеет много симптомов, сходных с туберкулезным менингитом.

## Ликвор:

Прозрачный, количество белка увеличено, белковые фракции положительные, цитоз лимфоцитарный, исчисляется десятками, редко сотнями, положительная реакция Вассермана.

## Клиника:

- Появляются глазодвигательные расстройства.
- Менингеальные симптомы не выражены.
- Протекает доброкачественно.
- Медленно развивается гидроцефалия.

- Прогрессирующее снижение интеллекта.
- Могут быть параличи и парезы, вследствие специфического церебрального и спинального лептоменингита.
- Поражаются суставы.

**Лечение:**

**Специфическое.**



# Паротитный менингит:

- вирусная инфекция, поражает железистую ткань и нервную систему.

Источник заражения – больной эпидемическим паротитом.

Избыточный объем спинномозговой жидкости в желудочках мозга и субарахноидальном пространстве.

- Болеют дети в возрасте от 5 до 15 лет.
- Симптомы могут возникнуть через месяц после паротита.

## Клиника:

- Возникает внезапно с высокой температуры, головной боли, рвоты.
- Менингеальные симптомы выражены.
- Отмечается сонливость, общая слабость, вялость, адинамия, снопоподобная оглушенность, общие судороги.

- **Появляются парезы центрального характера, с клонусом стоп, интенционный тремор, нистагм, атаксия, гиперкинезы, могут быть психосенсорные расстройства.**
- **Наблюдаются парезы VI, VII, VIII пар ЧМН.**
- **Частым симптомом являются боли в животе, особенно эпигастральной области.**

# Ликвор:

- **Бесцветный, прозрачный.**
- **Цитоз в пределах нескольких сотен, преимущественно лимфоцитарный.**
- **Содержание белка – 0,6-0,9%.**

# Лечение:

- Противовирусная терапия.
- Гормональная терапия.
- Дегидратационная терапия (магнезия сульфат, диакарб + аспаркам).
- Восстановительная терапия.

**Выписывать больного после  
полной санации ликвора.**

# Энтеровирусные менингиты:

## Менингиты КОКСАКИ, ЕСНО.

- это инфекционные заболевания НС, которые характеризуются острым развитием гипертензионно-гидроцефального и менее выраженного менингеального синдрома.

# Вызываются вирусами:

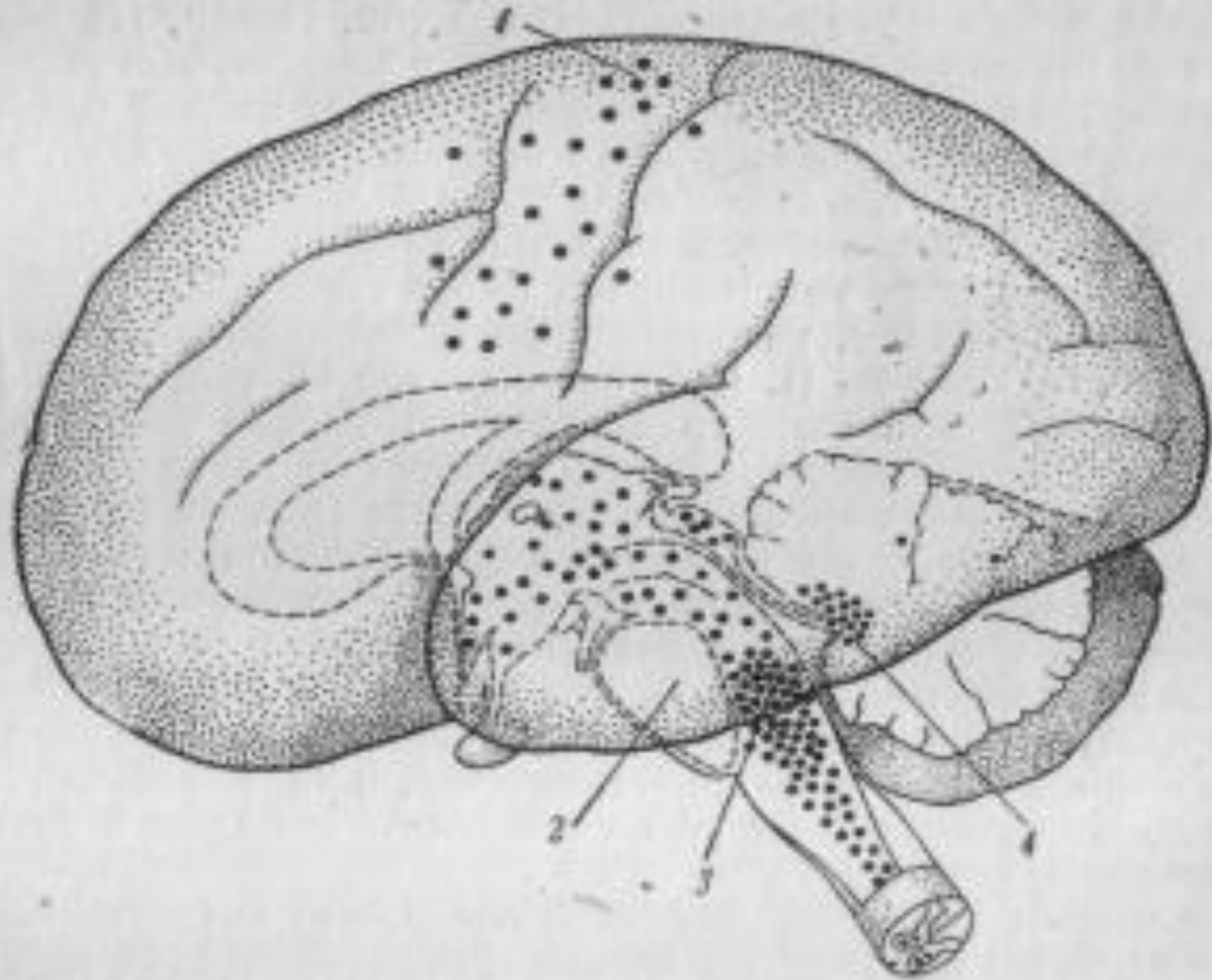
- Коксаки
- ЕСНО
- Полиомиелита

Преимущественно заболевают дети в возрасте 5—9 лет.

Заболеваемость значительно повышается весной и летом.

- **Ворота инфекции — верхние дыхательные пути и пищеварительный тракт.**
- **Вирусы быстро проникают в кровь, разносятся по всему организму, фиксируясь преимущественно в нервной системе, мышцах и эпителиальных клетках, вызывая воспалительный процесс .**





# Клиническая картина:

- Характерно: острое начало, внезапный подъем температуры тела до 38—39°C, озноб, недомогание, снижение аппетита.
- Быстро развивается гипертензионно-гидроцефальный синдром: головная боль локализуется в лобно-височных, реже — в затылочных областях.
- Возникает многократная рвота.

- Первые дни болезни менингеальный синдром умеренно выражен.
- Появляются очаговые неврологические симптомы:
  - парез лицевой мускулатуры и глазодвигательные нарушения,
  - девиация языка,
  - умеренная атаксия,
  - интенционный тремор.

- В тяжелых случаях отмечается нарушение сознания (возбуждение, оглушенность, сопор).
- Проявления энтеровирусной инфекции — экзантема (пятнисто-папулезная, пятнистая), герпангина, миалгии, желудочно-кишечные расстройства, абдоминальный синдром, полиаденопатия, гепатомегалия, реже — спленомегалия.

- В большинстве случаев исход благоприятный. У 30% детей развивается церебростенический синдром, 10% — неврозоподобные состояния, 7% — гипертензионно-гидроцефальный синдром.

## Ликвор:

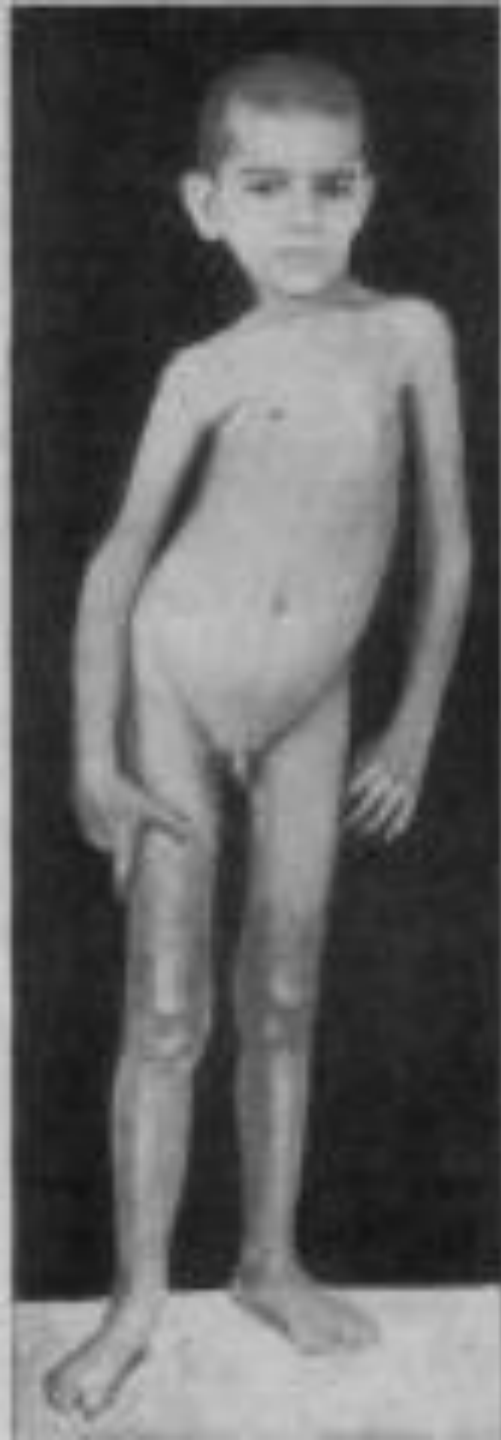Прозрачный, бесцветный, вытекает частыми каплями или струёй.

Отмечается умеренный лимфоцитарный плеоцитоз.

Содержание белка умеренно повышено (0,6— 1,0 г/л).

# Лечение:

- Противовирусная терапия.
- Дегидротационная терапия (магнезия сульфат, диакарб + аспаркам).
- Восстановительная терапия.



**Спасибо за внимание!**

