Функциональная анатомия мимических и жевательных мышц и мышц шеи. Фасции и треугольники шеи. Топография, основные анатомические и функциональные различия верхней и нижней конечностей.

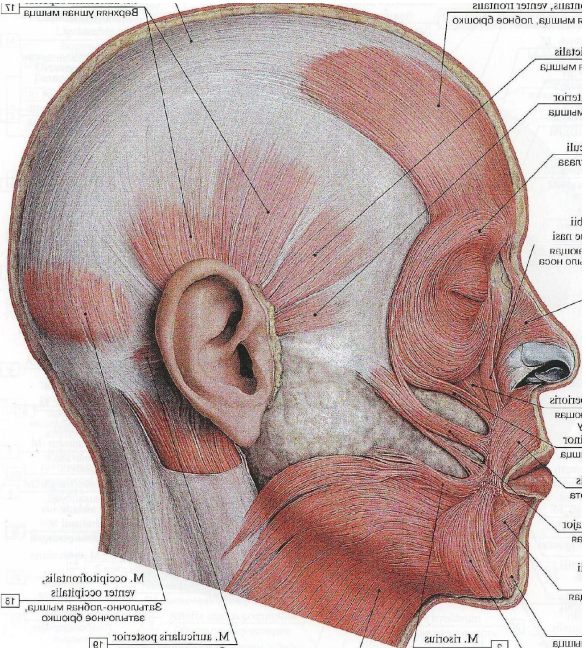

«Тот, чье лицо не излучает света, никогда не будет звездой» *В.Блейк*

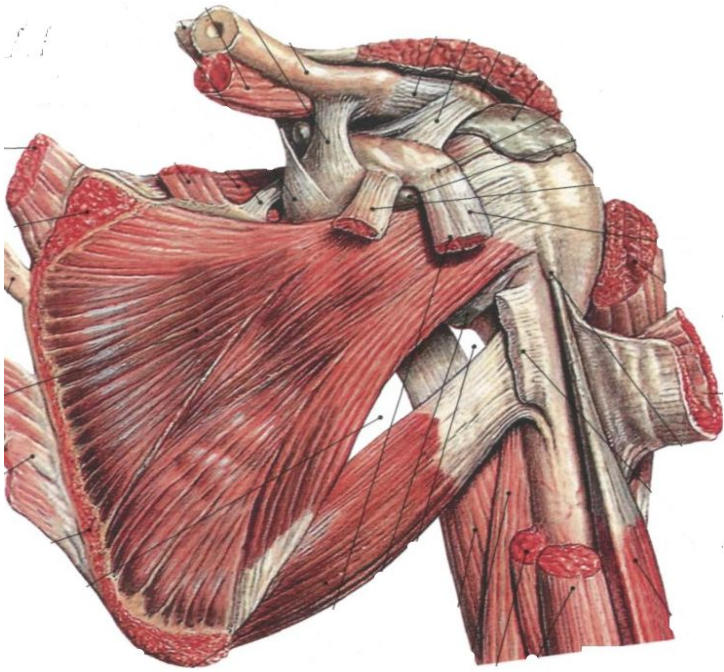

Мышцы головы подразделяют на мимические и жевательные

МИМИЧЕСКИЕ МЫШЦЫ ИМЕЮТ ОСОБЕННОСТИ, отличающие их от других скелетных мышц

1. Прикрепляются одним концом к кости, другим – к коже
2. Не имеют фасций
3. Группируясь вокруг естественных отверстий, изменяют их просвет
4. Через мимику отражают психическое состояние человека
5. Участвуют в членораздельной речи и акте жевания

Мышцы свода черепа

Надчерепная **мышца состоит:**

1. **из затылочно-лобной мышцы,**
2. **из височно-теменной (рудиментарной),**
3. **сухожильного шлема (надчерепной апоневроз)**

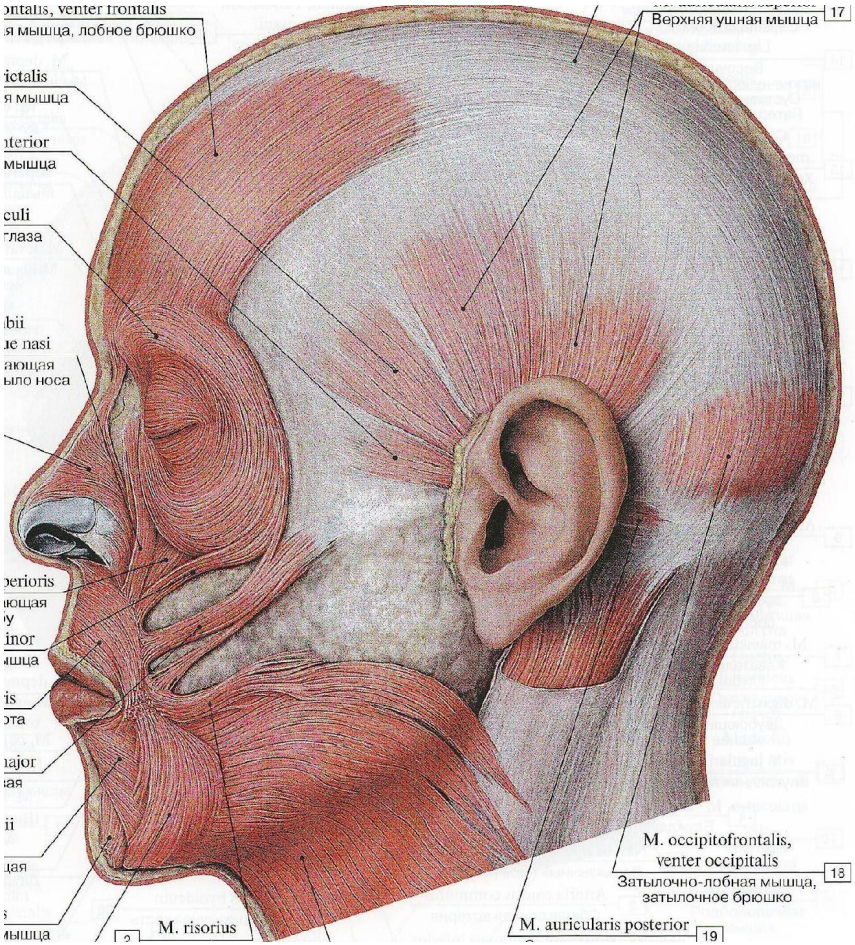

<u>сухожильный апоневроз</u> –

а) это плоская фиброзная пластинка,

б) она соединяется с кожей волосистой части головы.

в) между апоневрозом и надкостницей располагается рыхлая соединительная ткань, которая прекрасно васкуляризирована.

Мимические мышцы

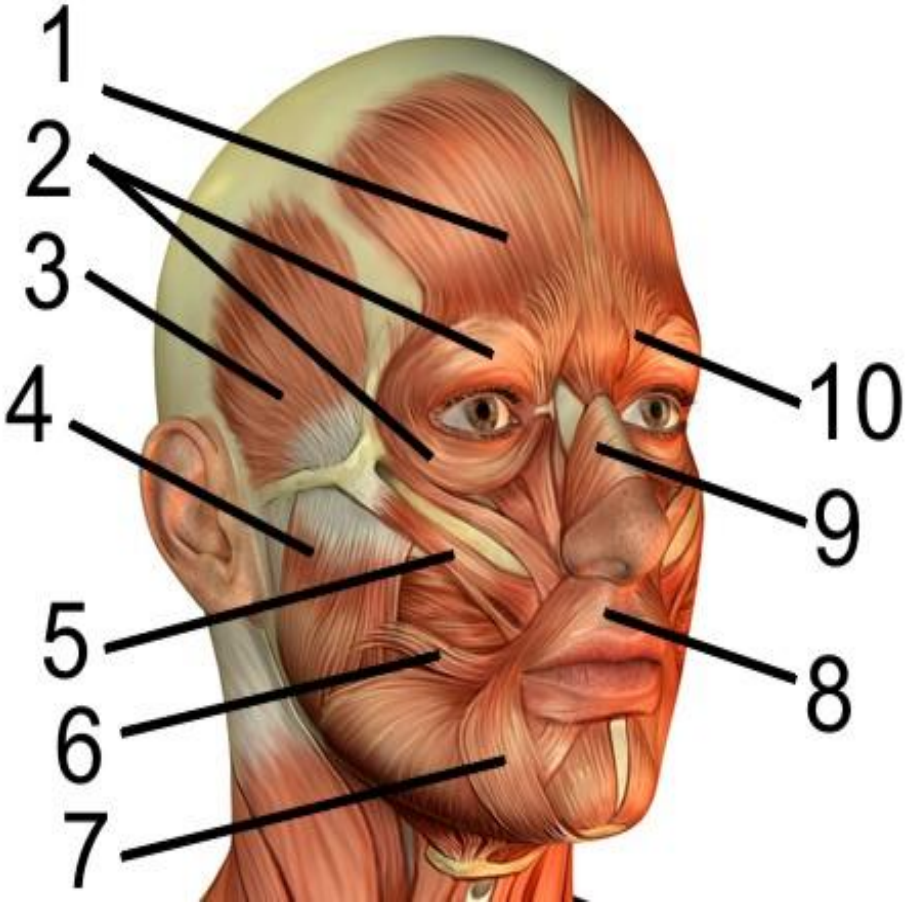

По положению делятся на:

А.Мышцы, окружающие глазную щель

Б.Мышцы вокруг носовых отверстий

В.Мышцы, окружающие ротовую щель

Г.Мышцы ушной раковины

Функционально делятся на:

I.Сфинктеры(сжиматели) и дилятаторы (расширители отверстий)

II.Депрессоры(опускатели) и леваторы(подниматели)

Работа отдельных мышц

1. **Сокращение лобного брюшка вызывает выражение удивления**
2. **Мышца гордецов. Её сокращение вызывает «нахмуривание»**
3. **Сокращение носовой мышцы вызывает радостное или похотливое выражение лица.**

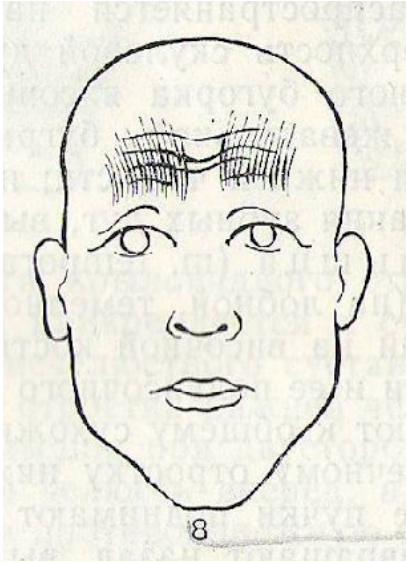

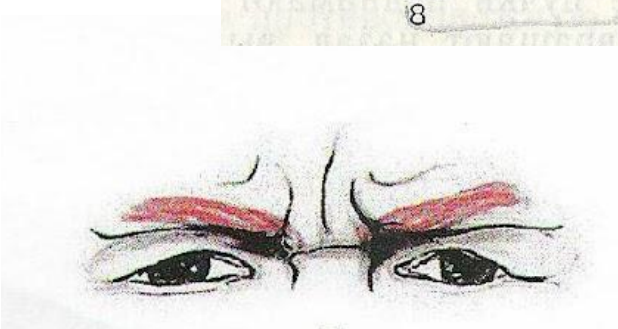

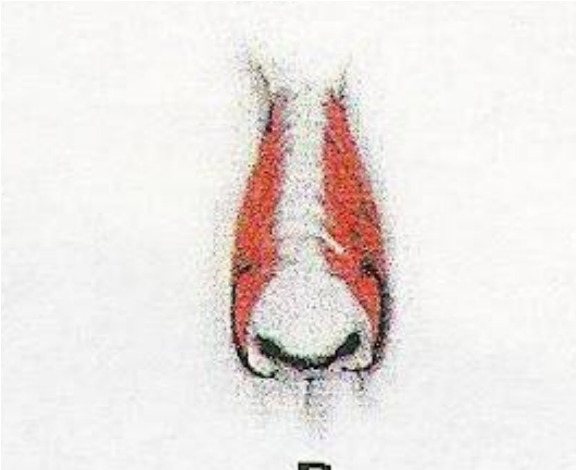

Сокращение мышцы, поднимающей верхнюю губу – знак неодобрения

- круговой мышцы рта – нерешительность, замкнутость
- щечных мышц – чувство удовлетворения
- большой скуловой мышцы – улыбка, смех
- мышцы смеха – целеустремленность
- м. поднимающей угол рта – самодовольство
- м. опускающей угол рта (мышца «траура») – печаль
- м. опускающей нижнюю губу и подбородочной - упорство

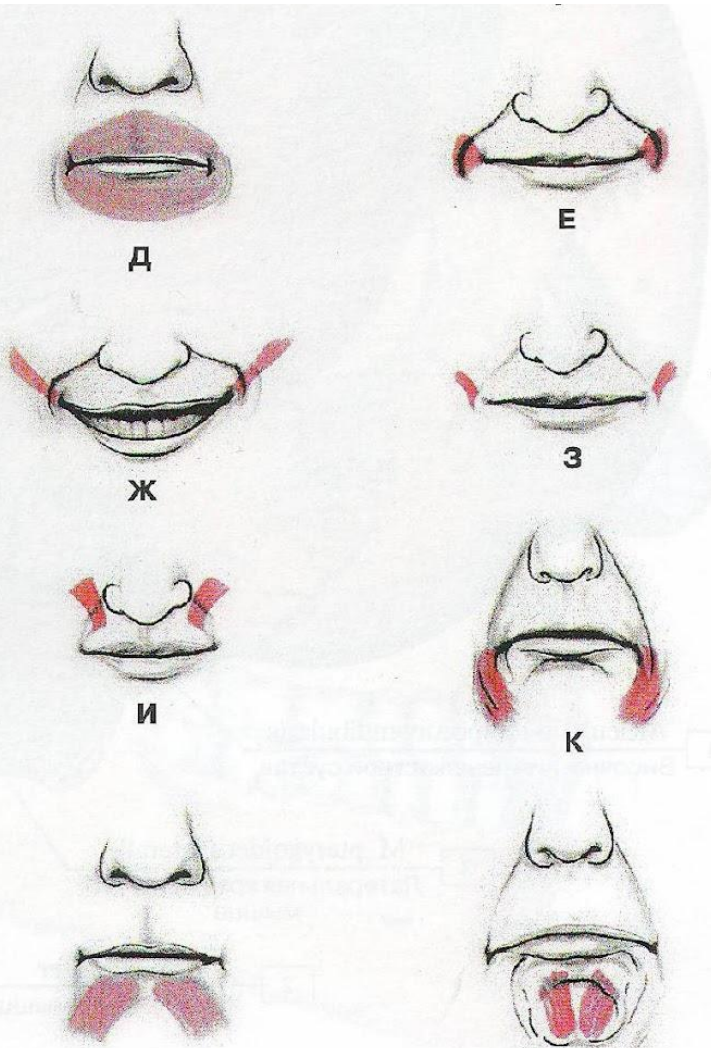

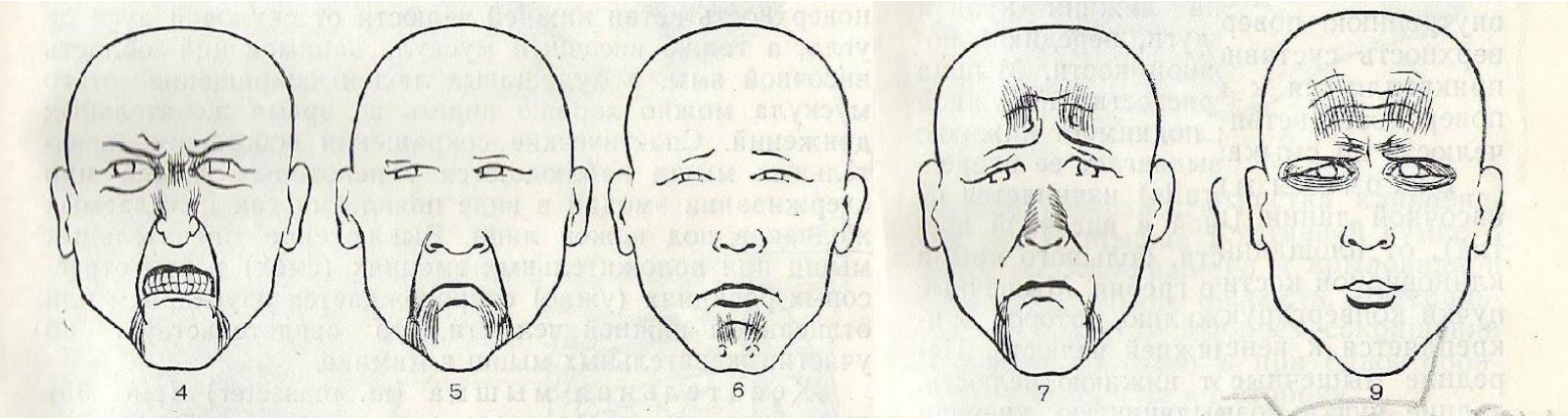

Одновременная работа нескольких мышц отражает:

- ярость **(м. гордецов, часть круговой м. глаза, м. опускающая угол рта)**
- презрение **(м. опускающая угол рта, м. опускающая нижнюю губу)**
- иронию **(подбородочная м.)**
- сосредоточенность **(лобное брюшко надчерепной м., носовая м., м. опускающая угол рта)**
- внимание **(лобное брюшко надчерепной м., круговая м. глаза, м. сморщивающая бровь)**

Специфическая мимика при отдельных заболеваниях

- **Маска Гиппократа (у больного холерой)**

- **Лицо больного, страдающего микседемой**

- **Лицо страдающего паркинсонизмом (выражение насильственного смеха)**

- **Односторонние параличи (асимметрия лица)**

ЖЕВАТЕЛЬНЫЕ МЫШЦЫ

- **обеспечивают** механическое измельчение **пищи**
- **участвуют в** членораздельной речи
- **их работа также отражает** эмоциональное состояние **человека (появление желваков при сдерживании эмоций – спастическое сокращение жевательной мышцы; участие в смехе, отражении ужаса, скрежетание зубами в приступе злости)**

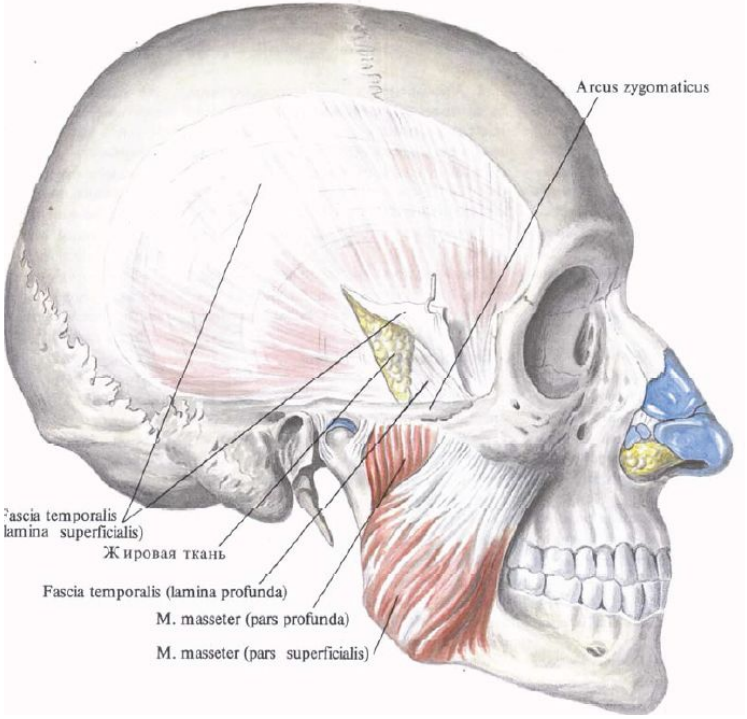

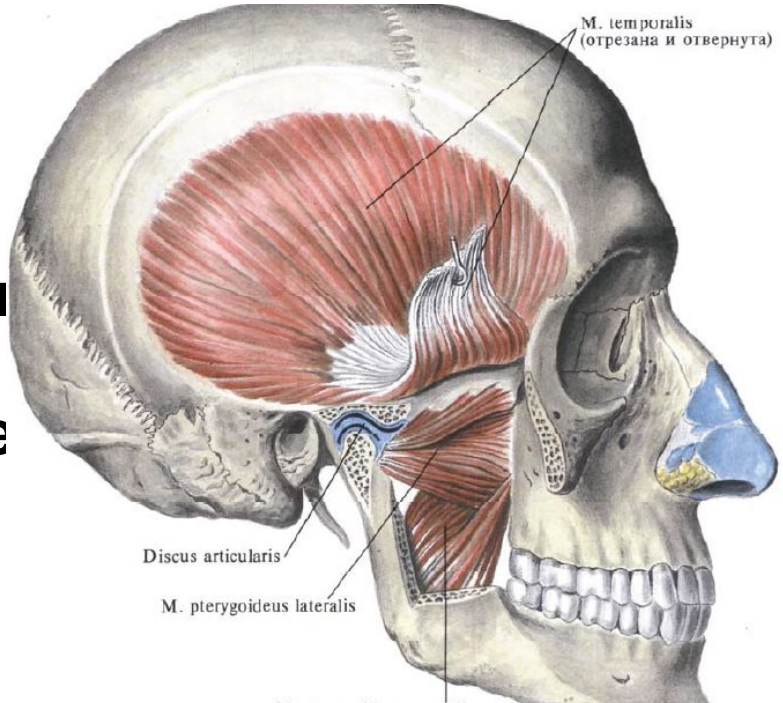

МЫШЦЫ ШЕИ

Топографически делятся на:

- Поверхностные **(подкожная мышца шеи, грудино-ключично-сосцевидная м.)**
- Мышцы, прикрепляющиеся к подъязычной кости
  - **<u>Надподъязычные</u> (двубрюшная, шилоподъязычная, подбородочно-подъязычная, челюстно-подъязычная)**
  - **<u>Подподъязычные</u> (грудино-подъязычная, грудино-щитовидная, щитоподъязычная, лопаточно-подъязычная)**
- Глубокие
  - **Лестничные (передняя, средняя, задняя)**
  - **Прямые мышцы головы и шеи**

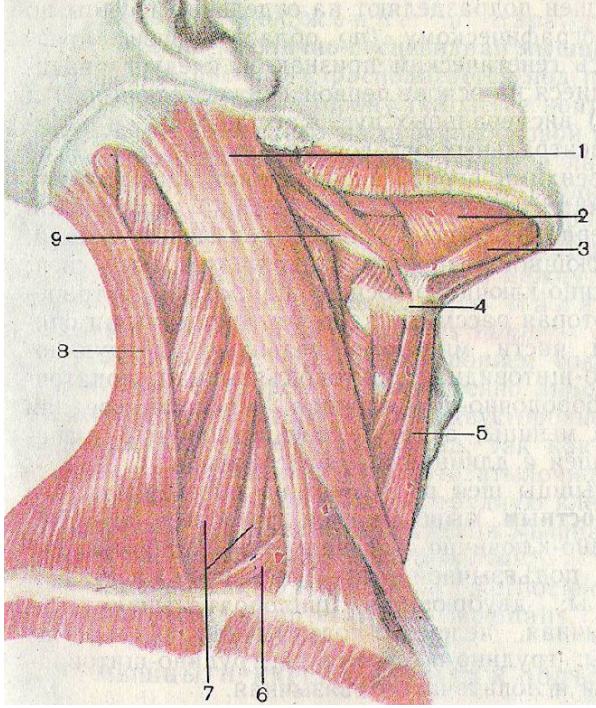

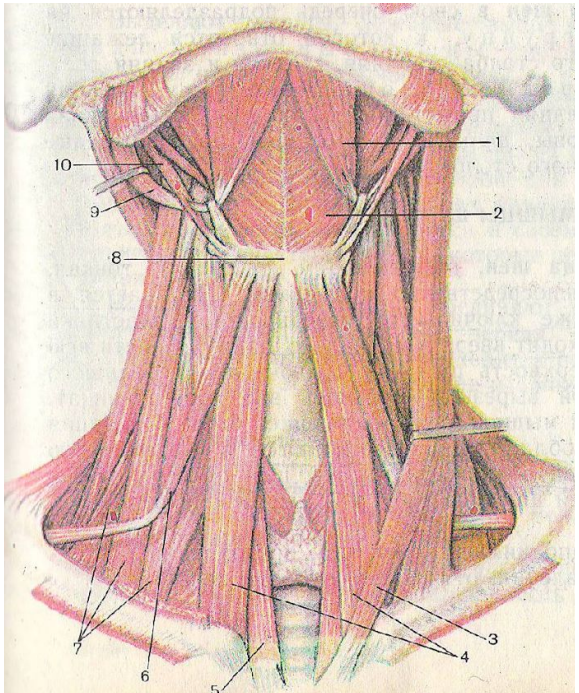

Фасция шеи, fascia cervicalis

имеет три пластинки:

поверхностная пластинка, lamina superficialis

предтрахеальная пластинка, lamina pretrachealis

предпозвоночная пластинка, lamina prevertebralis

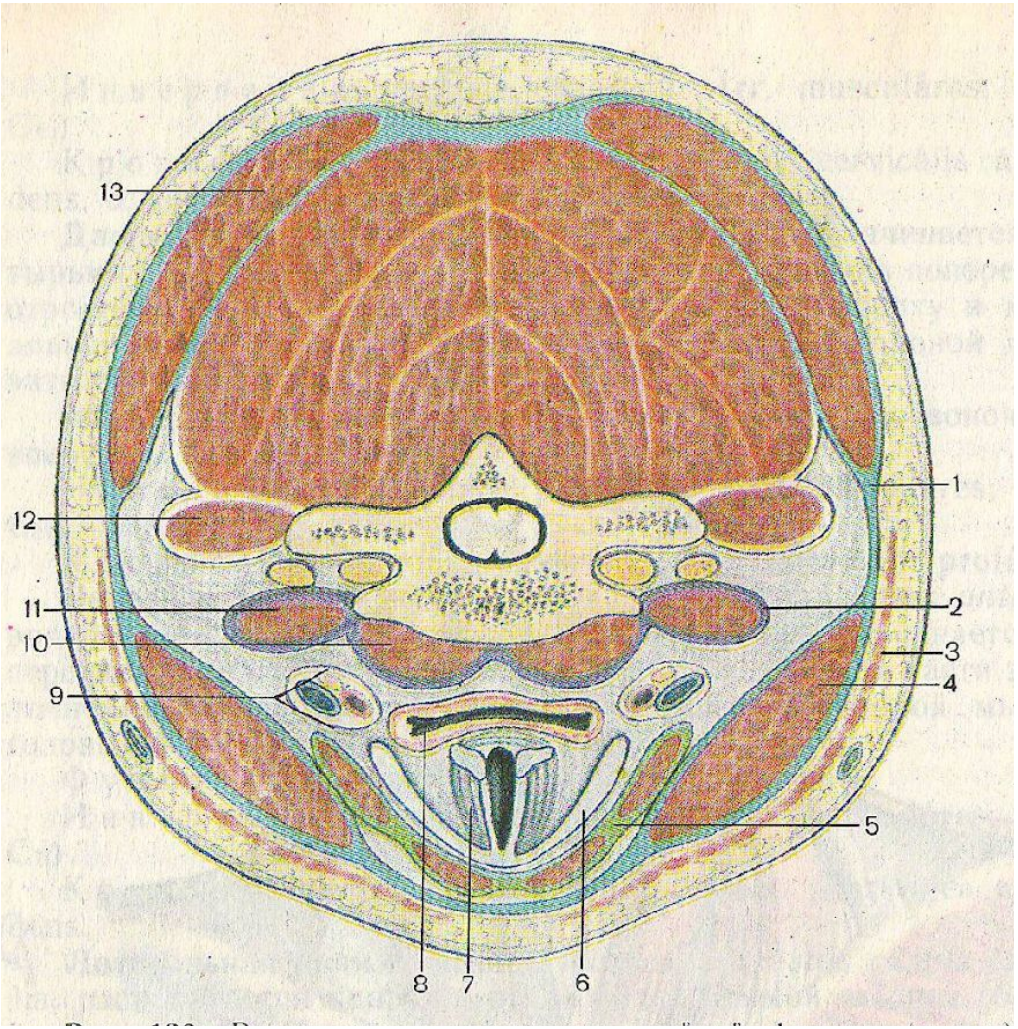

Клетчаточные пространства:

1. Надгрудинное межфасциальное пространство

поверхностной пластинкой спереди и
между
предтрахеальной пластинкой сзади

2. Предвисцеральное пространство

предтрахеальной пластинкой спереди
между
и трахеей сзади –

3. Позадивисцеральное пространство –

задней стенкой глотки спереди и
между
предпозвоночной пластинкой сзади

4. Сонное влагалище (vagina carotica)

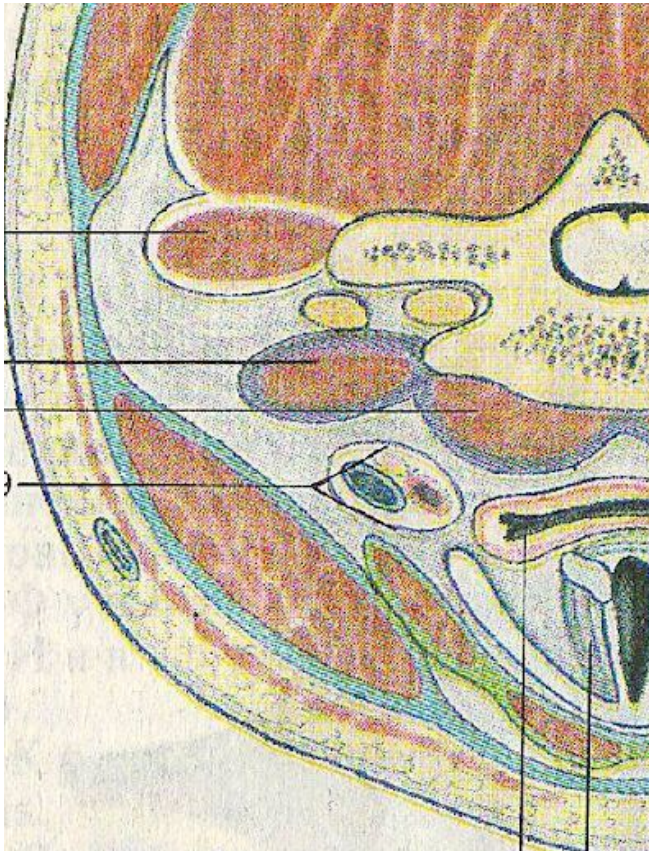

Клиническое значение

Позадивисцеральное пространство заполнено рыхлой клетчаткой, по нему воспалительные процессы из области шеи могут распространяться в грудную полость.

Сравнительные аспекты и топография конечностей.

В процессе эволюции конечностей человека его передние конечности стали верхними. Они утратили опорную функцию и у них значительно расширилась и усложнилась локомоторная функция, что обеспечило преобразование их в орган труда.

Задние конечности стали нижними. Они сохранили свою локомоторную функцию, но у них резко возросла функция, связанная с опорой тела и его равновесием.

В силу изменившихся функций конечностей произошли преобразования и в их строении (костей, связочного аппарата, мышц, сосудисто-нервных структур, топографических образований)

I. ТОПОГРАФИЧЕСКИЕ ОБРАЗОВАНИЯ ВЕРХНИХ КОНЕЧНОСТЕЙ

1.Подмышечная ямка,

fossa axillaris – видна при отведении верхней конечности

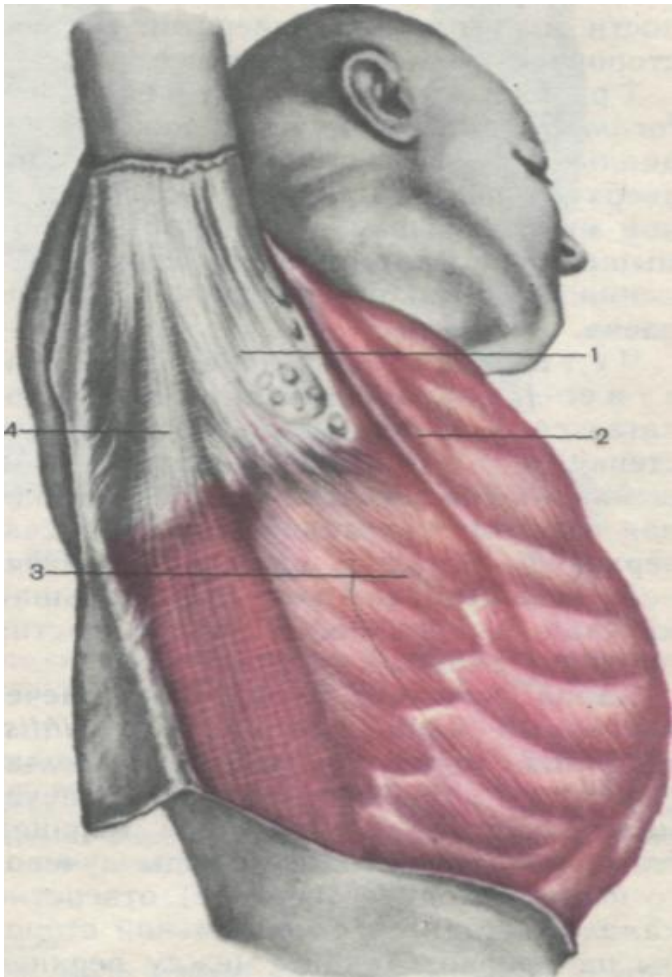

2. Подмышечная полость, ***cavitas axillaris*** **– видна при рассечении и снятии кожи и подкожной клетчатки в области подмышечной ямки**

Содержимое подмышечной полости:

Подмышечные артерия и вена,

длинные нервы плечевого сплетения

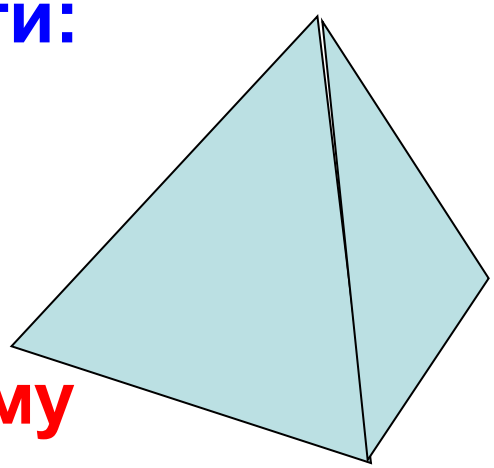

Подмышечная полость имеет форму 4-х сторонней пирамиды и, соответственно - 4 стенки:

Медиальная стенка – передняя зубчатая мышца

Латеральная стенка – двуглавая мышца плеча и клювовидно-плечевая мышца

Передняя стенка – большая и малая грудные мышцы. На ней выделяют треугольники:

1) Ключично-грудной, ***trigonum claviopectorale*** (ограничен ключицей и малой грудной мышцей)
2) Грудной, ***trigonum pectorale*** (ограничен краями малой грудной мышцы)
3) Подгрудной, ***trigonum subpectorale*** (ограничен нижними краями малой и большой грудной мышц)

В пределах этих треугольников находятся ветви a. axillaris и их вены-спутницы.

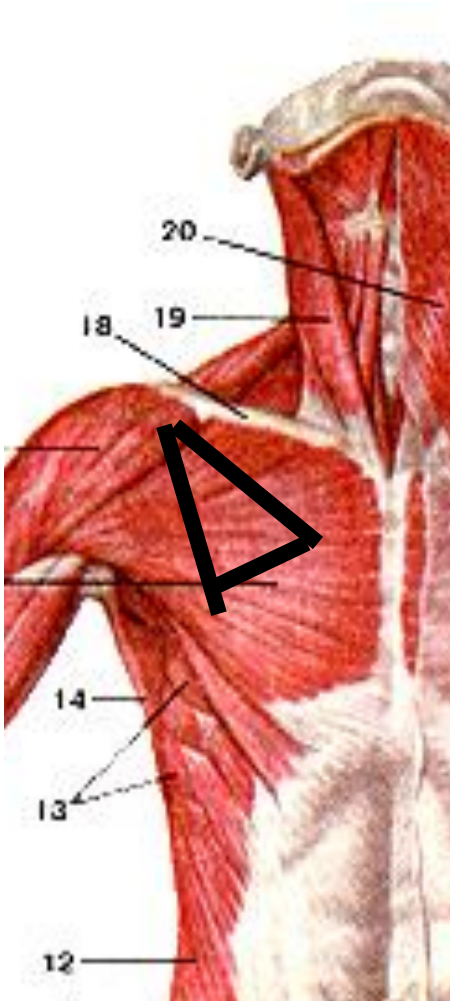

Задняя стенка – образована

1.широчайшей мышцей спины,

2.большой круглой и

3.подлопаточной мышцами.

В пределах этой стенки имеются 2 отверстия:

Трехстороннее отверстие расположено медиально, ограничено:

вверху нижним краем подлопаточной мышцы,

снизу – большой круглой мышцей,

латерально – длинной головкой трехглавой мышцы)

Здесь проходит артерия, окружающая лопатку

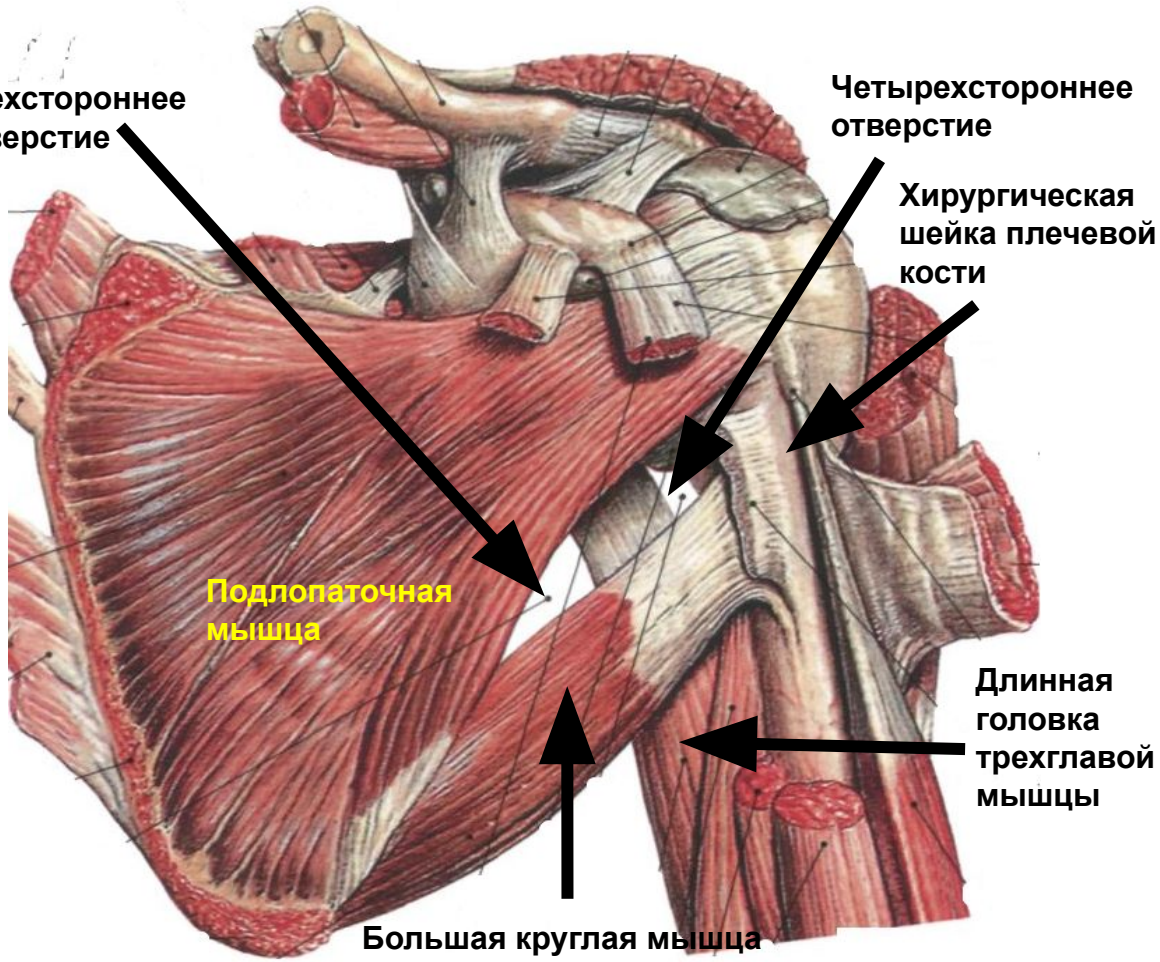

Четырехстороннее отверстие ограничено

<u>вверху</u> – нижним краем подлопаточной мышцы,

<u>снизу</u> – большой круглой мышцей,

<u>латерально</u> – хирургической шейкой плеча

<u>медиально</u> – длинной головкой трехглавой мышцы плеча

Здесь проходят задняя артерия, окружающая плечевую кость и подмышечный нерв

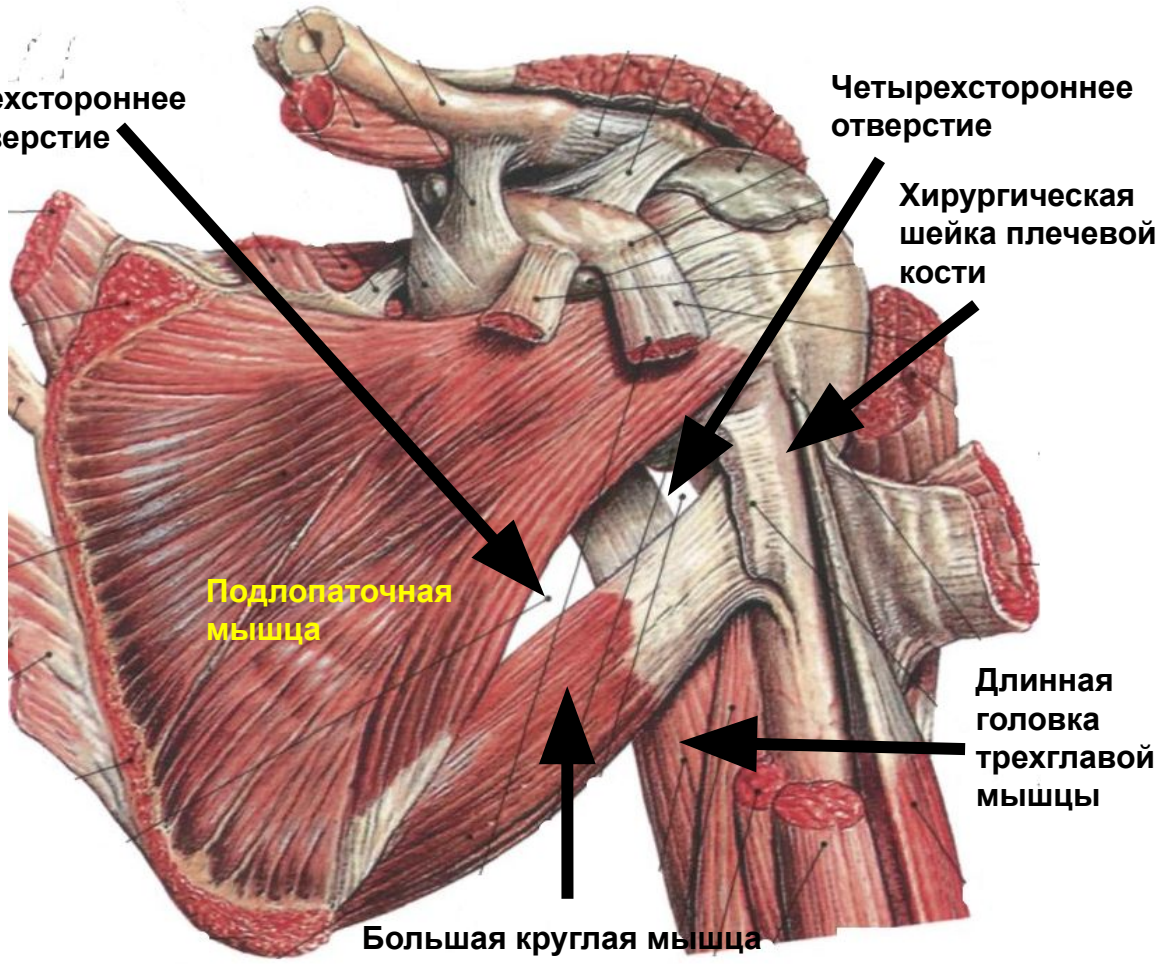

<u>На плече имеются 3 топографических образования</u>:

- **между двуглавой мышцей плеча и плечевой мышцей формируются 2 борозды:**

3. **Медиальная двуглавая борозда, *sulcus bicipitalis medialis*.** В ней проходят плечевые артерия и вены и срединный нерв

4. **Латеральная двуглавая борозда, *sulcus bicipitalis lateralis*.** Эта борозда глубже и длиннее, простирается до подмышечной полости. В ней проходит головная вена

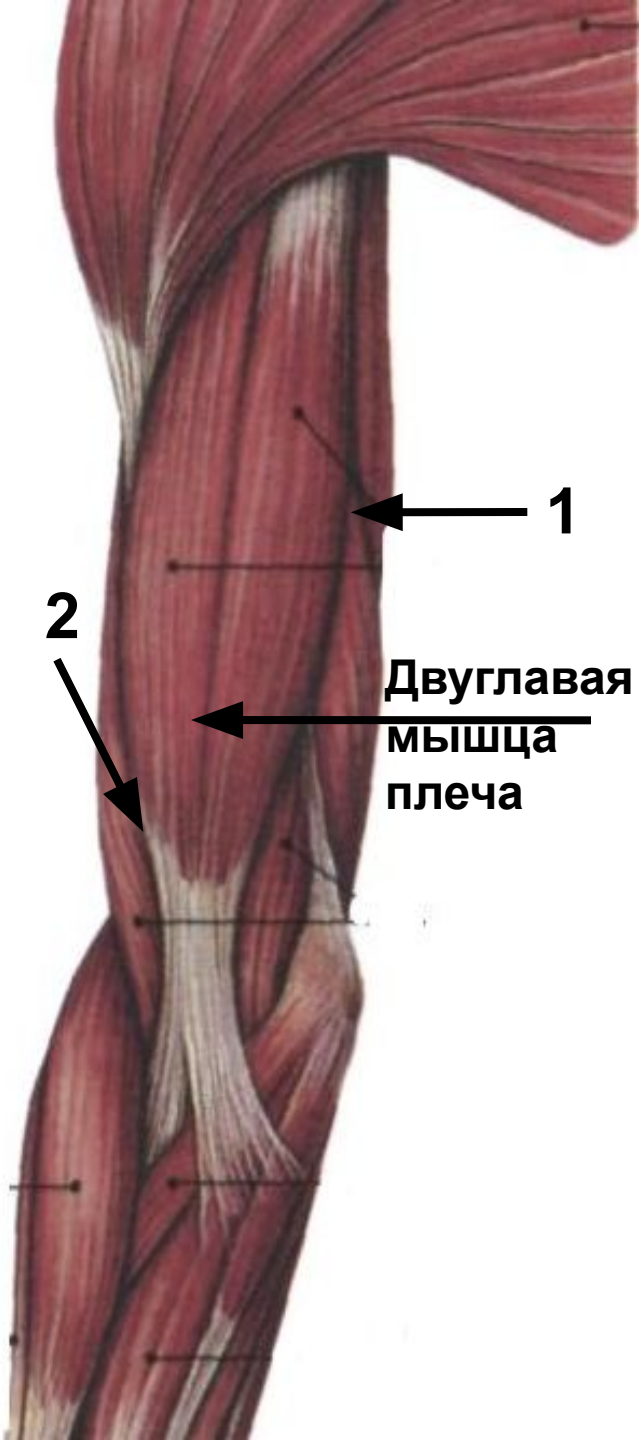

5. **Канал лучевого нерва, *canalis nervi radialis*, или плечемышечный канал, *canalis humeromuscularis.*** Он формируется бороздой лучевого нерва на плечевой кости и медиальной и латеральной головками трехглавой мышцы плеча.

Содержимое канала: лучевой нерв и глубокие артерия и вены плеча, лимфатические сосуды.

<u>В локтевой области на передней поверхности выделяют:</u>

6. локтевую ямку, *fossa cubitalis,*

Ее дно образовано плечевой мышцей

Ямка ограничена:

<u>сверху и латерально</u> – m.brachialis,

<u>медиально</u> – m.pronator teres

в пределах ямки имеются:

7. Медиальная передняя локтевая борозда, *sulcus cubitalis anterior medialis (ulnaris),* *ограничена латерально – m.brachioradialis, медиально – m.brachialis*

8. Латеральная передняя локтевая борозда, *sulcus cubitalis anterior lateralis (radialis),* *ограничена латерально – m.pronator teres, медиально – m.brachialis*

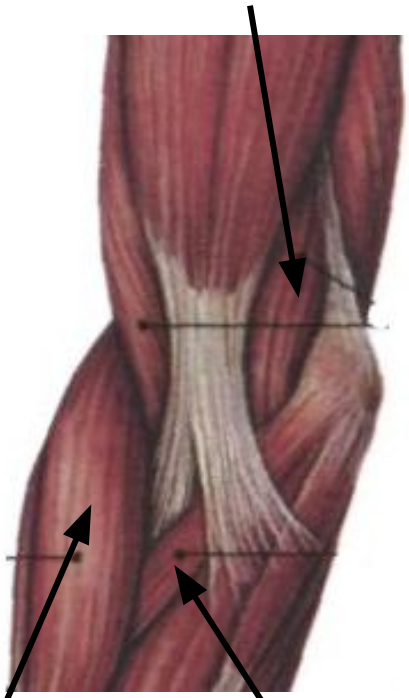

<u>На задней поверхности</u> по сторонам локтевого отростка располагаются 2 борозды

9. Задняя медиальная локтевая борозда

10. Задняя латеральная локтевая борозда, в которой проходит **локтевой нерв**

Во всех четырех локтевых бороздах находятся **анастомозы** между ветвями плечевой, локтевой и лучевой артерий

На передней поверхности предплечья имеются:

11. Локтевая борозда, *sulcus ulnaris*

Границы: медиально – локт. сгиб. запястья
латерал. – поверхност. сгиб. пальцев

Содержимое: **локтевые нерв, артерия, вены**

12. Лучевая борозда, *sulcus radialis*

Границы: медиально – луч. сгибатель запястья
латерал. – плечелучевая мышца

Содержимое: **лучевые артерия и вены поверхностная ветвь лучевого нерва**

13. Срединная борозда, *sulcus medianus*

Границы:

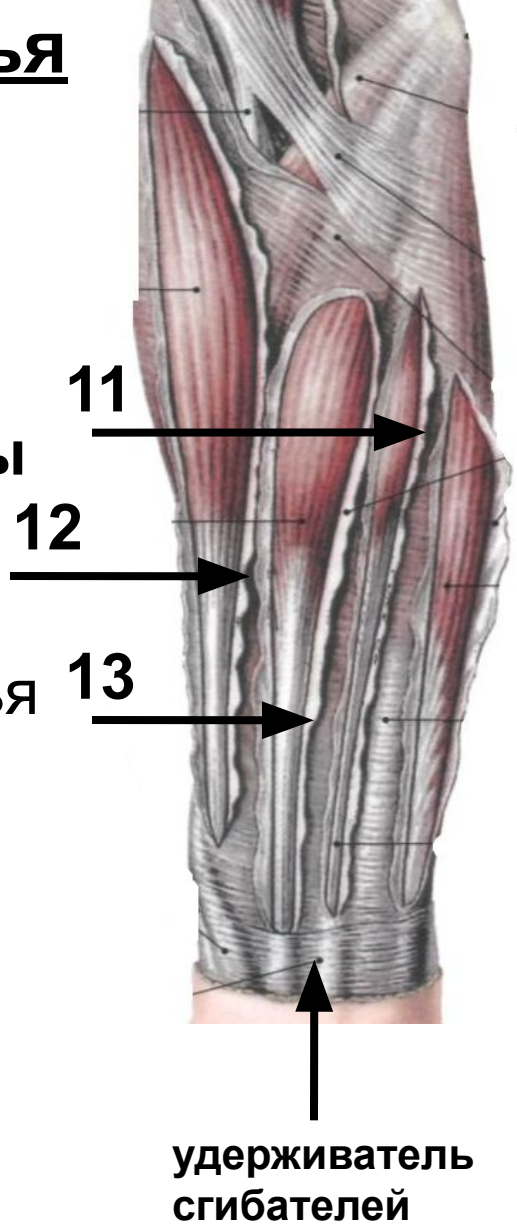

В области запястья из утолщенной части фасции формируются:

14. Удерживатель сгибателей (на ладонной поверхности)

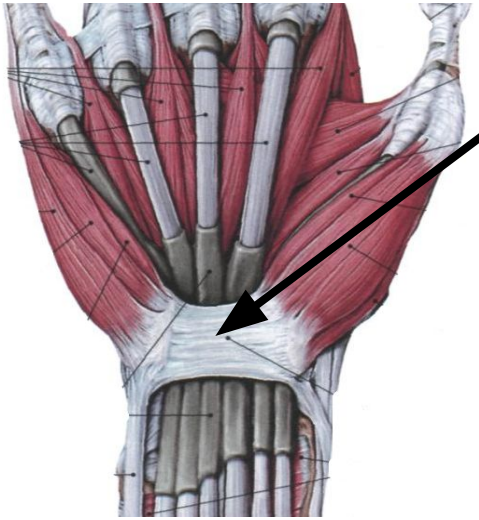

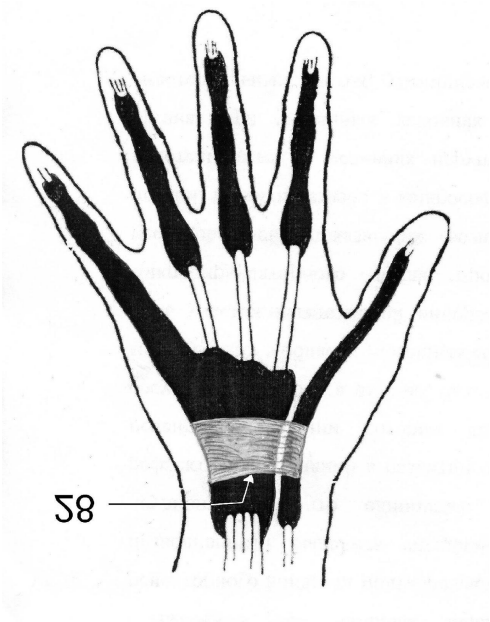

15. Удерживатель разгибателей

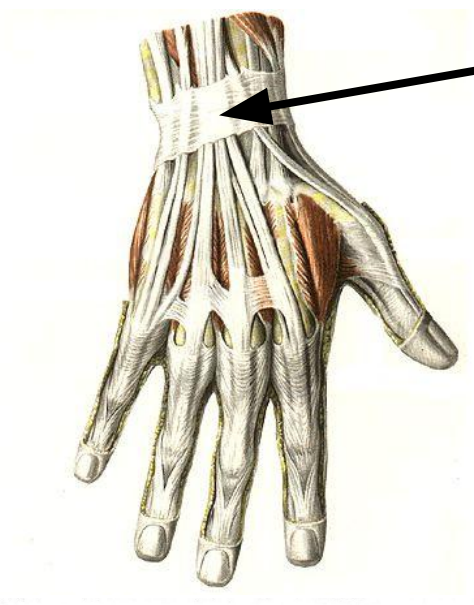

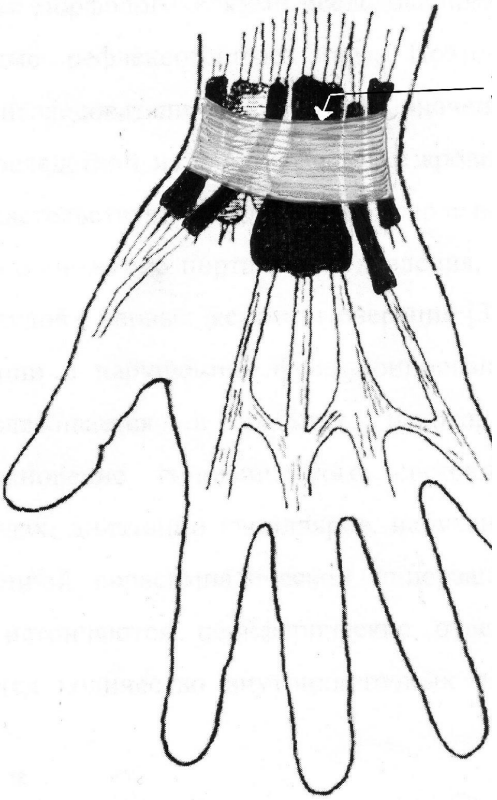

II. ТОПОГРАФИЧЕСКИЕ ОБРАЗОВАНИЯ НИЖНИХ КОНЕЧНОСТЕЙ

1. В области таза формируется несколько топографических образований.

Грушевидная мышца, проходя через большое седалищное отверстие делит его на над- и подгрушевидное отверстия :

1. надгрушевидное отверстие, ***foramen suprapiriforme*** – через него проходят верхние ягодичные нерв, артерия и вены.

2. подгрушевидное отверстие, ***foramen infrapiriforme*** – через него проходят: нижний ягодичный, седалищный, половой нервы, задний кожный нерв бедра, нижняя ягодичная, внутренняя половая артерии и одноименные вены

3. Запирательный канал, ***canalis obturatorius*** – между запирательной бороздой и верхним краем внутренней запирательной мышцы, длиной 2-2,5 см.

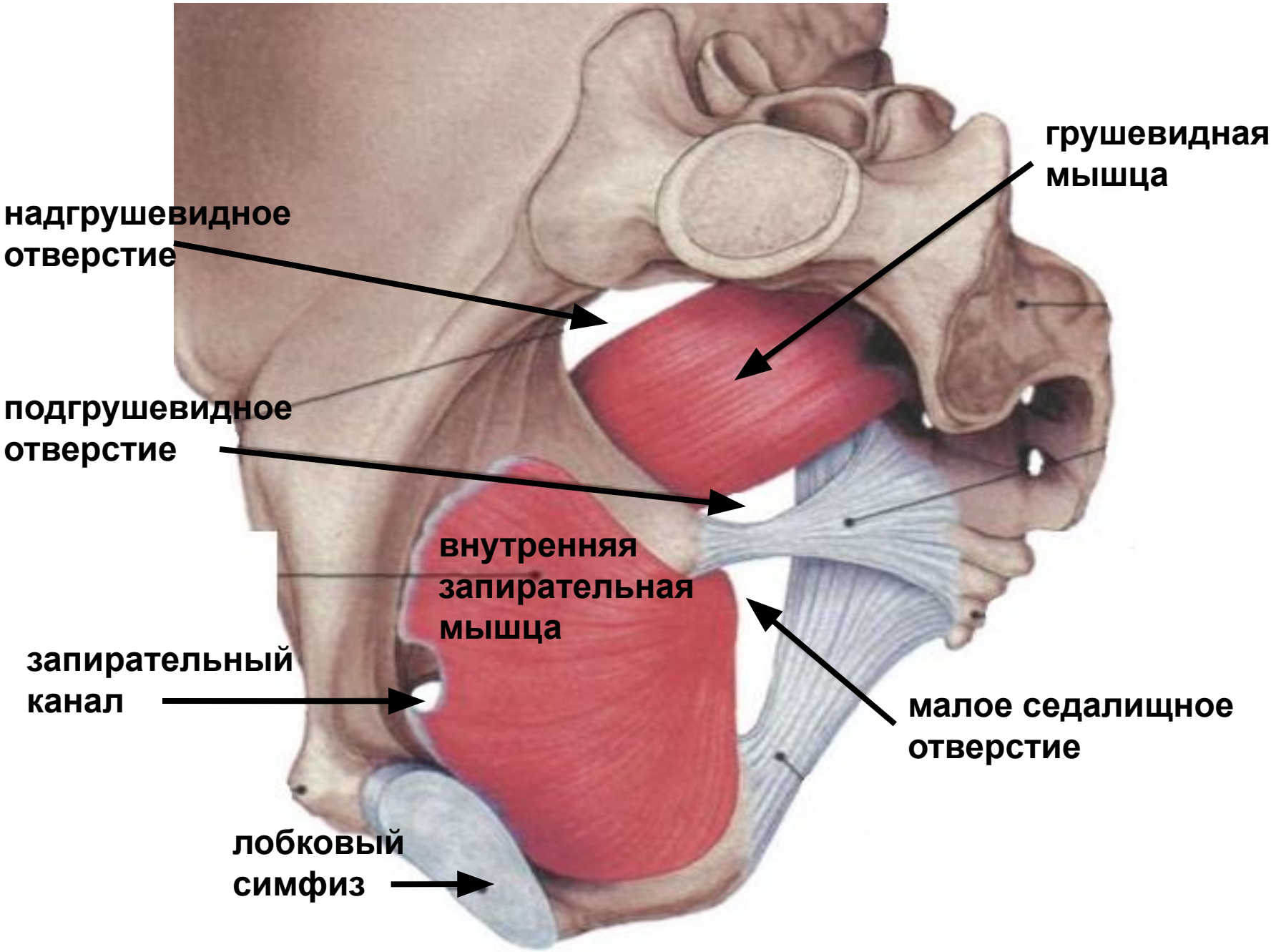
грушевидная мышца
надгрушевидное отверстие
подгрушевидное отверстие
внутренняя запирательная мышца
запирательный канал
малое седалищное отверстие
лобковый симфиз

4. Мышечная лакуна:

Она ограничивается

спереди и сверху – паховая связка

сзади – подвздошная кость

медиал. – подвздошно-гребенчатая дуга

Содержимое:

подвздошно-поясничная мышца

бедренный нерв

5. Сосудистая лакуна:

Она ограничивается

спереди и сверху – паховая связка

сзади и внизу – гребенчатая связка

латерал. – подвздошно-гребенчатая дуга

медиально – лакунарная связка

Содержимое:

бедренные артерия и вена

бедренная ветвь бедрено-полового нерва

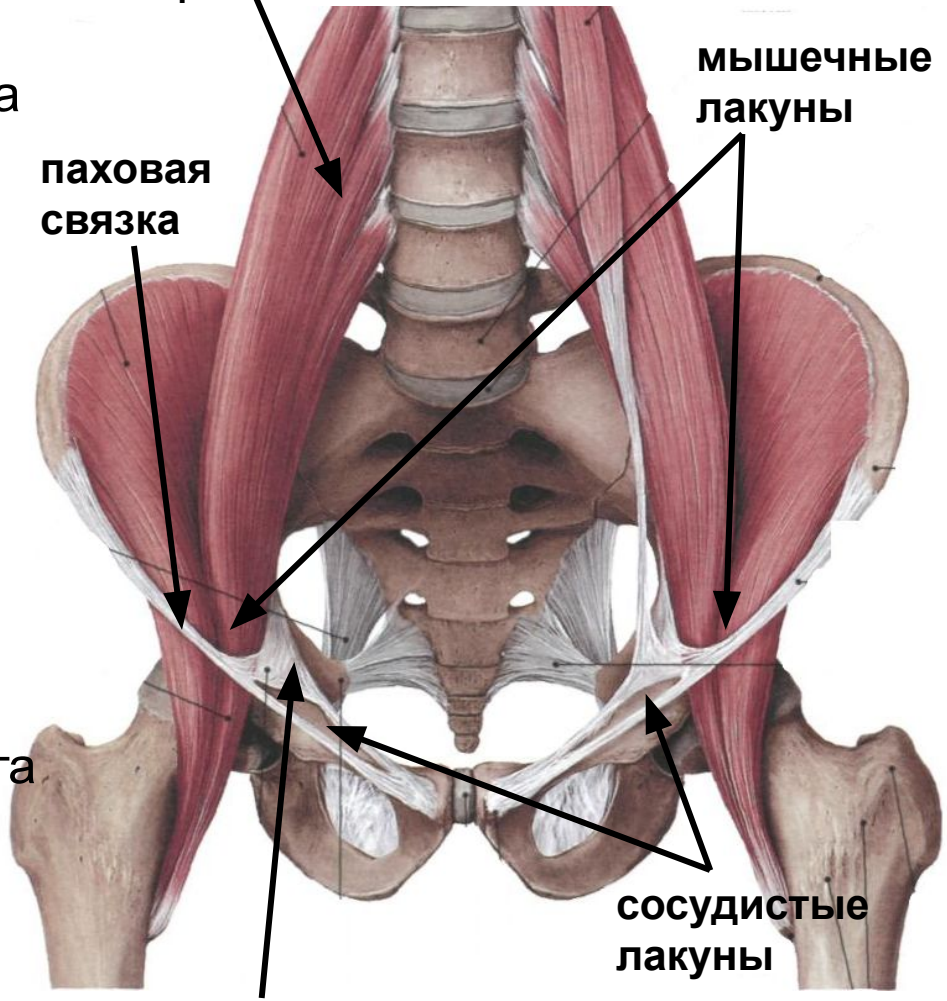

<u>В пределах бедра имеются</u>:

6. Бедренный треугольник, *trigonum femorale*:

<u>Границы</u>:

сверху – паховая связка

латерально – портняжная мышца

медиально – длинная приводящая мышца

<u>Борозды в пределах треугольника</u>:

подвздошно – гребенчатая борозда, *sulcus ileopectineus* (в ней залегают – бедренные артерия, вена, нерв)

бедренная борозда, *sulcus femoralis* (в ней залегают – бедренные артерия и вена, подкожный нерв)

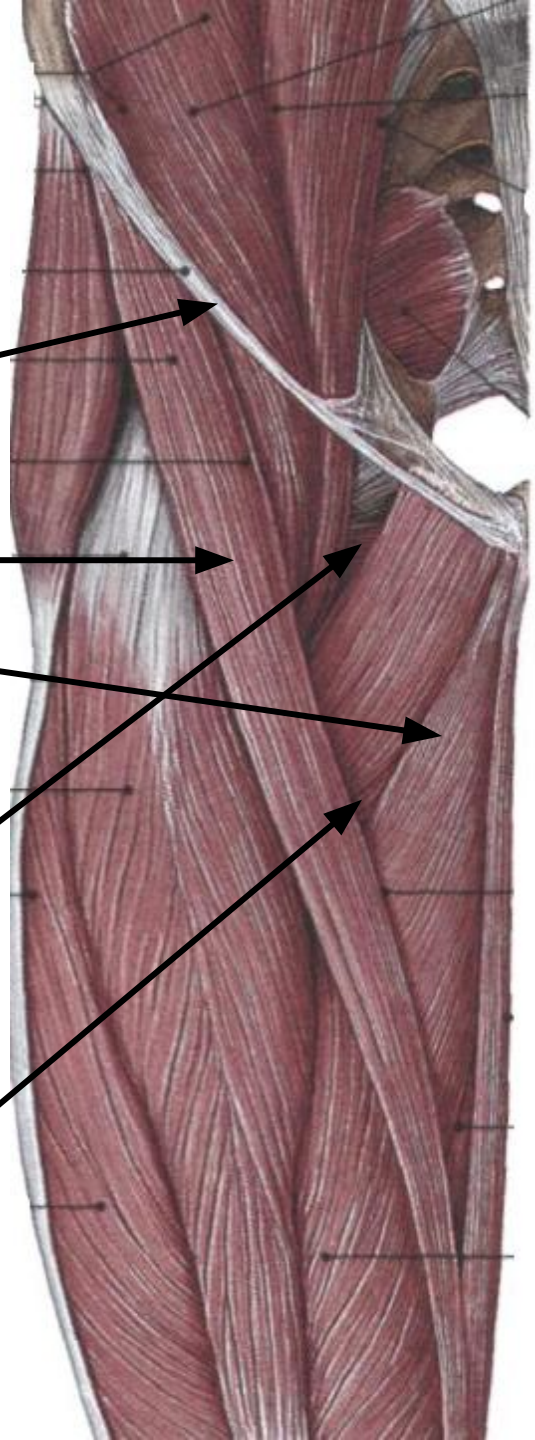

7. Приводящий канал, *canalis adductorius*

Стенки канала:

медиальная – большая приводящая мышца

латеральная – медиальная широкая мышца бедра

передняя – фиброзная пластинка, перекидывающаяся между указанными мышцами

Содержимое:

бедренная артерия и одноименная вена

подкожный нерв

8. Подколенная ямка, fossa poplitea

Границы:

сверху и латерально – двуглавая мышца бедра

сверху и медиально – полусухожильная и полуперепончатая мышцы

снизу – головки икроножной мышцы

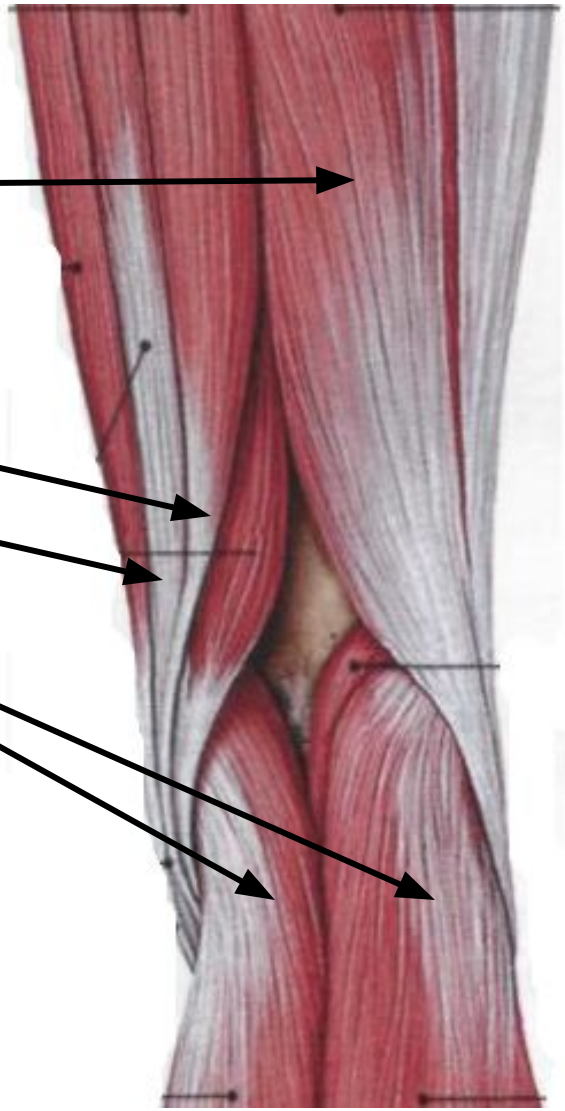

Содержимое (сзади наперед):

большеберцовый **Не**рв

подколенная **В**ена

подколенная **А**ртерия

НеВА

На голени имеются:

9. Голеноподколенный канал, *canalis cruropopliteus*:

Стенки: сзади – камбаловидная мышца
спереди – задняя большеберц. мышца

Содержимое:
задние большеберцовые артерия и вены
большеберцовый нерв

10. Верхний мышечно-малоберцовый канал, *canalis musculofibularis superior*:

Стенки: малоберцовая кость (в верхн. трети)
длинная малоберцовая мышца

Содержимое: поверхност. малоберц. нерв

11. Нижний мышечно-малоберцовый канал, *canalis musculofibularis inferior*:

Стенки: малоберцовая кость (в средн. трети)
длинный сгибатель большого пальца

Содержимое: малоберцовые артерия и вены

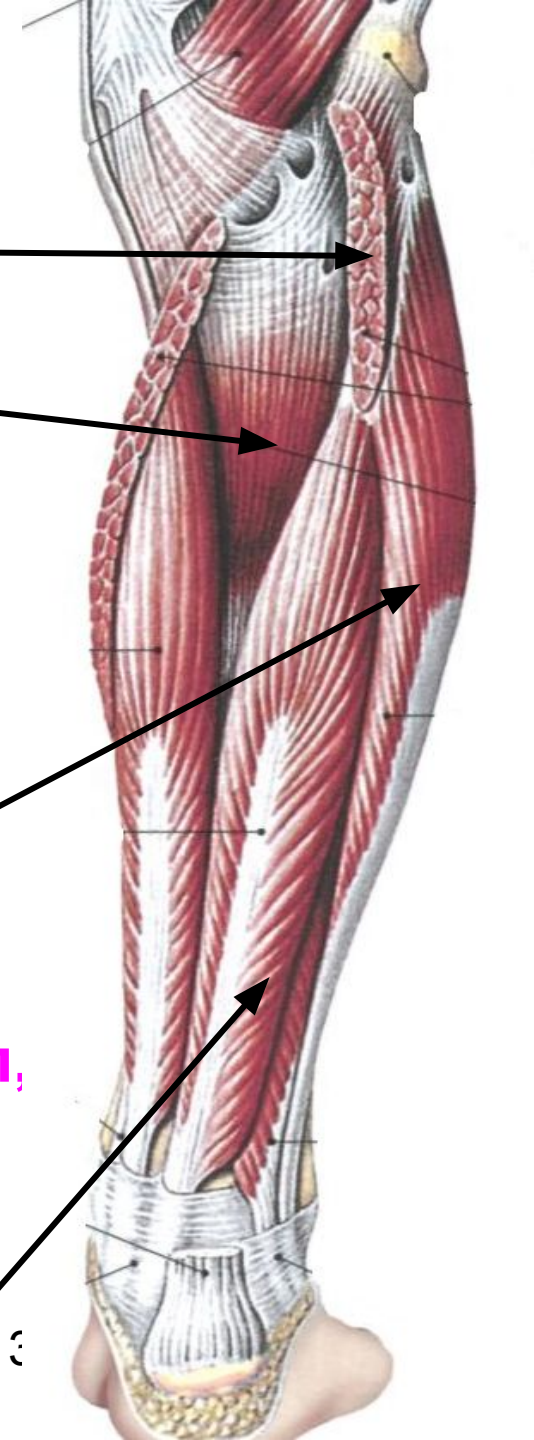

На подошвенной поверхности стопы имеются:

12. Медиальная подошвенная борозда, *sulcus plantaris medialis:*

Границы:

медиал. – мышца, отводящая большой палец

латерально – короткий сгибатель пальцев

13. Латеральная подошвенная борозда, *sulcus plantaris lateralis*:

Границы:

медиально – короткий сгибатель пальцев

латерально – мышца, отводящая мизинец

Содержимое борозд:

одноименные нервы (ветви большеберц. нерва)

одноименные артерии (ветви задней больше-берцовой артерии) и одноименные вены

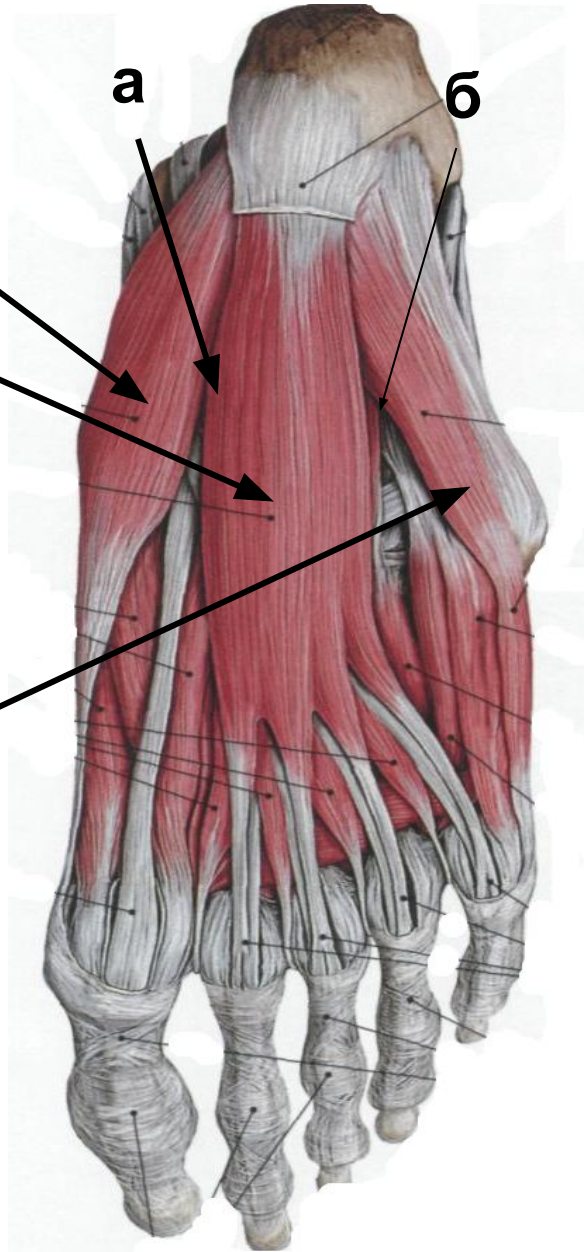

I. Различия в скелете конечностей

Верхняя конечность

1. **В скелете конечности имеется 32 кости**
2. **Масса костей составляет 1/3 от общей массы скелета**
3. **Кости изящные и относительно слабые**
4. **Пояс верхней конечности состоит из двух костей.**

Нижняя конечность

1. **В скелете конечности имеется 30 костей**
2. **Масса костей составляет 1/2 от общей массы скелета**
3. **Кости менее изящные, мощные и крепкие**
4. **Пояс нижней конечности состоит из одной кости**

II. Различия в соединениях конечностей

Верхняя конечность

1. **Имеет 34 сустава с большой амплитудой движения**
2. **Минимум связок (напр., в плечевом суставе только одна lig.coracohumerale).**
3. **Малая конгруэнтность суставных поверхностей**
4. **Обширные движения костей предплечья – пронация и супинация**
5. **Специфический запястно-пястный сустав большого пальца (седловидный) обеспечивающий противопоставление I пальца остальным – oppositio и repositio**
6. **Плечевой сустав самый подвижный, т.е. обеспечивает движения с большими амплитудами**

Нижняя конечность

1. **Имеет 29 суставов с незначительной амплитудой движения**
2. **Большее количество связок (напр., в тазобедренном суставе пять связок)**
3. **Очень большая конгруэнтность суставн. поверхностей**
4. **Меньшая подвижность костей голени – пронация и супинация осуществляется только в коленном суставе при согнутом его положении**
5. **Специфический свод стопы, характерный только для стопы человека. Его формирование обусловлено прямохождением человека.**
6. **Тазобедренный сустав менее подвижный, т.к. амплитуды движений в нем значительно меньше**

III. Различия в мышцах конечностей

Верхняя конечность

1. **38 мышц**
2. **Преимущественно – динамические**
3. **Небольшая масса**
4. **Отношение массы разгибателей к массе сгибателей 1 : 1,042**
5. **Имеется группа мышц, обеспечивающих движение пояса верхней конечности.**
6. **Имеется 8 высокодифференцированных мышц, обеспечивающих движения в запястно-пястном суставе большого пальца.**

Нижняя конечность

1. **49 (57) мышц**
2. **Преимущественно – статические**
3. **Большая масса**
4. **Отношение массы разгибателей к массе сгибателей 3 : 1**
5. **Пояс нижних конечностей практически неподвижен и подобная группа мышц отсутствует**
6. **Имеется группа мышц, активно изменяющих свод стопы**

IV. Различия в функции конечностей

Верхние конечности

1. **Является орудием труда. Функцию опоры эволюционно они выполняют лишь в раннем детстве и у некоторых больных людей. Верхние конечности через жестикуляцию отражают психическое состояние человека.**
2. **Суставы (особенно кисти) функционально более дифференцированы.**
3. **Плечевой пояс очень подвижен (хорошо выраженный синсаркоз)**

Нижние конечности

1. **Обеспечивает удержание тела в вертикальном положении и перемещение его в пространстве. Стопа выполняет функцию рессорного аппарата.**
2. **Суставы стопы функционально менее дифференцированы. В стопе имеются своды.**
3. **Кости тазового пояса практически неподвижны**

V. Различия в сосудах и нервах конечностей

Верхняя конечность

1. **Артериальные ладонные дуги расположены параллельно друг другу в одной фронтальной плоскости**
2. **Небольшое количество клапанов в венах**
3. **Очень дифференцированные рецепторные образования, в большом количестве расположенные в коже подушечек пальцев – сенсорная функция**

Нижняя конечность

1. **Артериальные дуги стопы располагаются во взаимно перпендикулярных, горизонтальной и сагиттальной, плоскостях**
2. **В венах очень много клапанов**
3. **На подошве таковых нет**