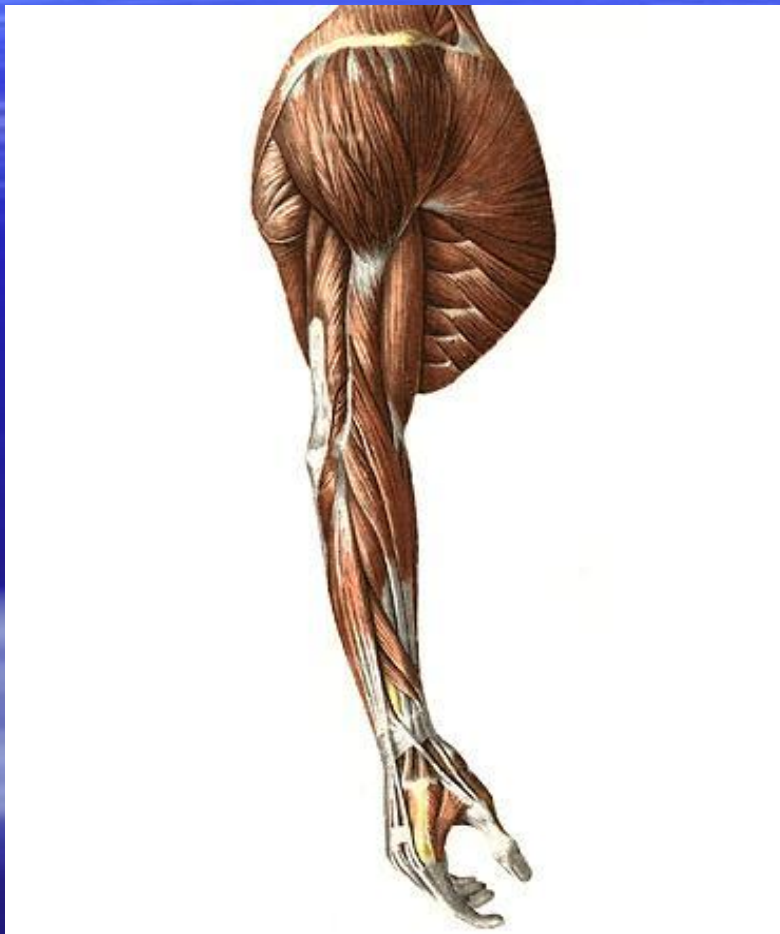

# Мышцы и топография конечностей

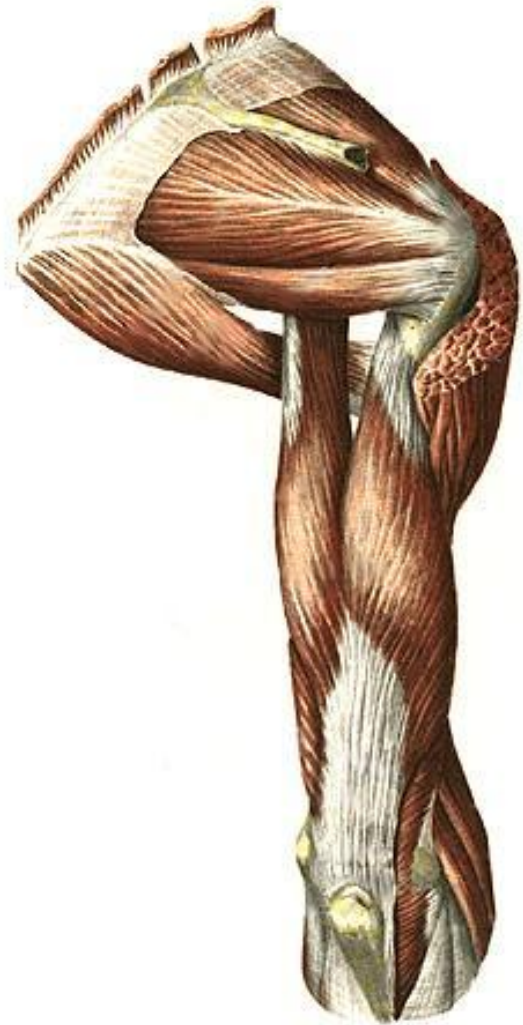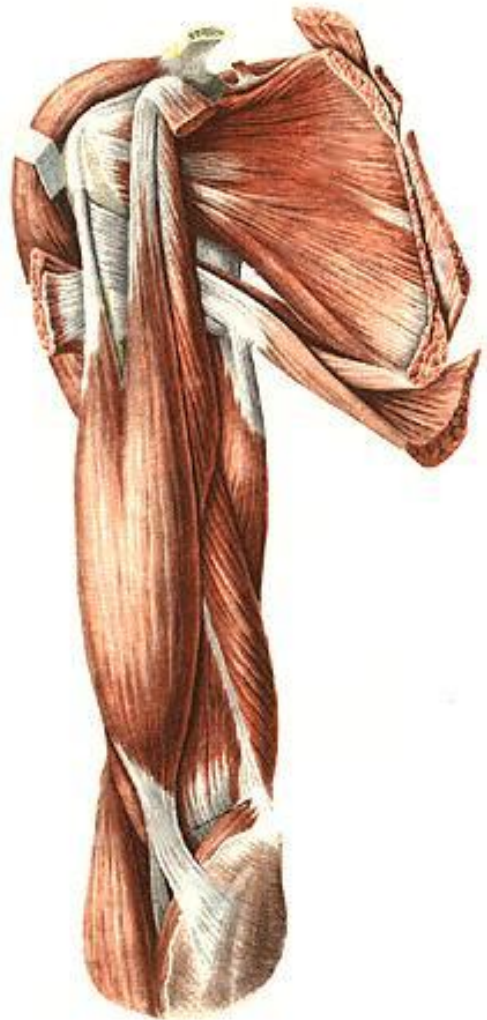# Мышцы и топография верхней конечности

- **Классификация мышц верхней конечности.**
- 1.Мышцы плечевого пояса.
- 2.Мышцы свободной верхней конечности
  - 1)мышцы плеча
  - 2)мышцы предплечья
  - 3)мышцы кисти

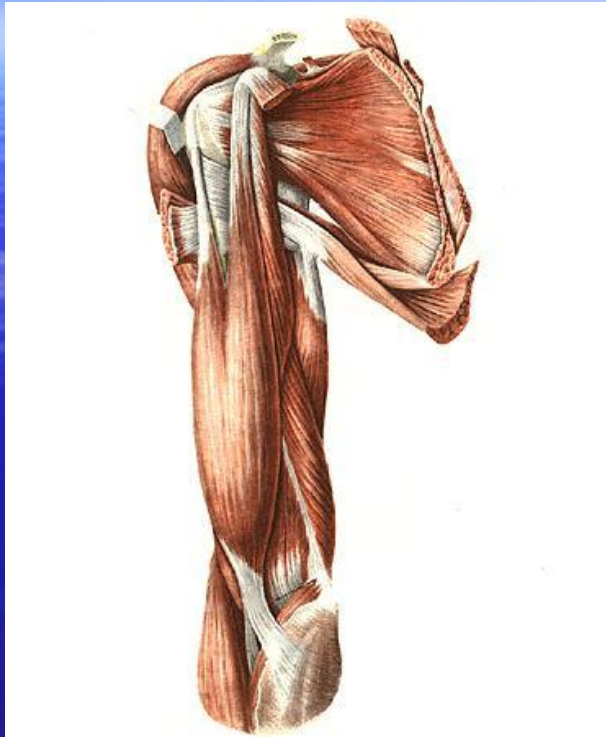# Мышцы плечевого пояса



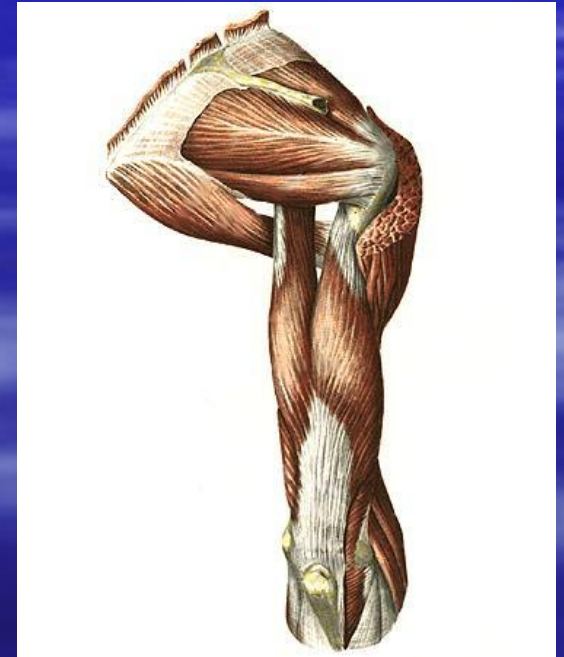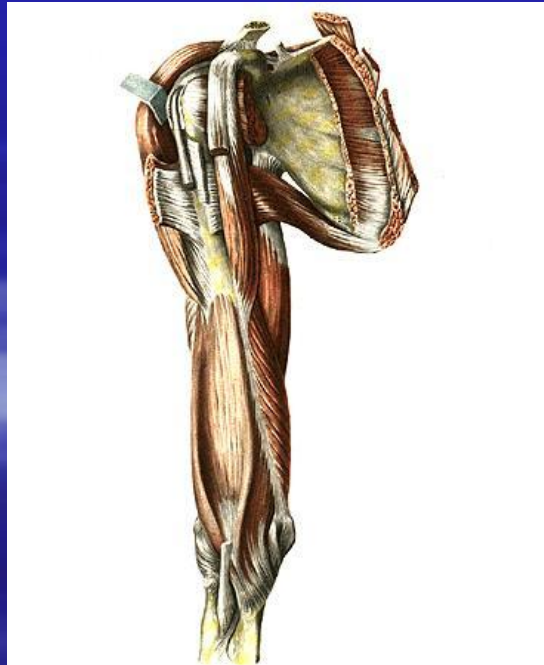- **1. Поверхностный слой.**
- **2. Глубокий слой, расположенный на дорсальной поверхности лопатки.**
- **3. Глубокий слой, расположенный на реберной поверхности лопатки.**



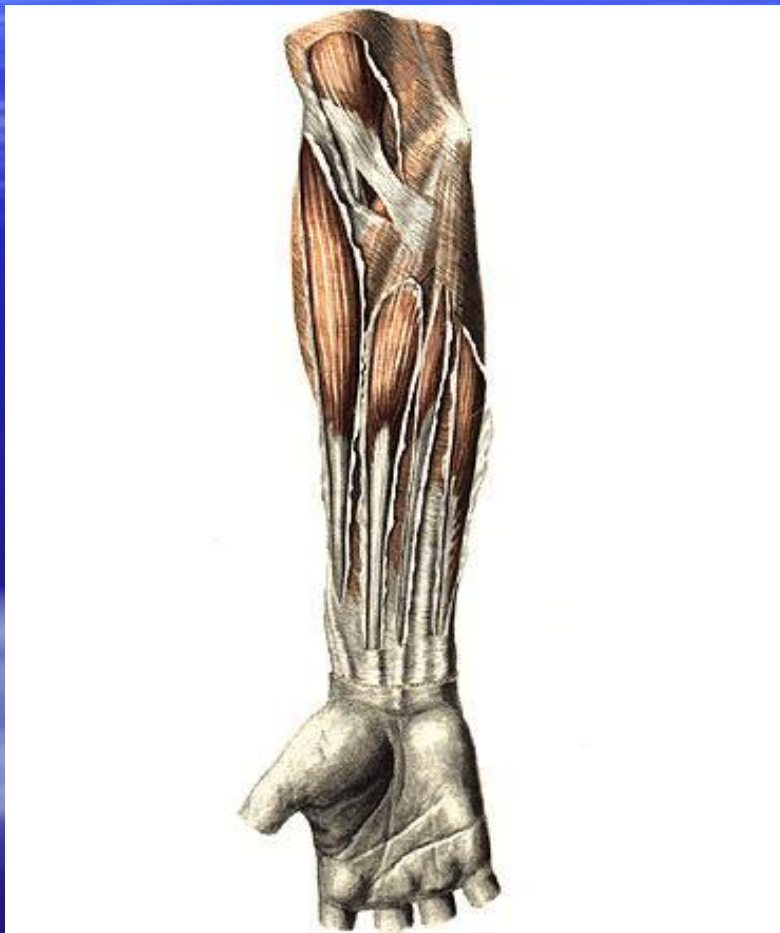# Мышцы плеча



- 1. Передняя группа (сгибатели).
- 2. Задняя группа (разгибатели).

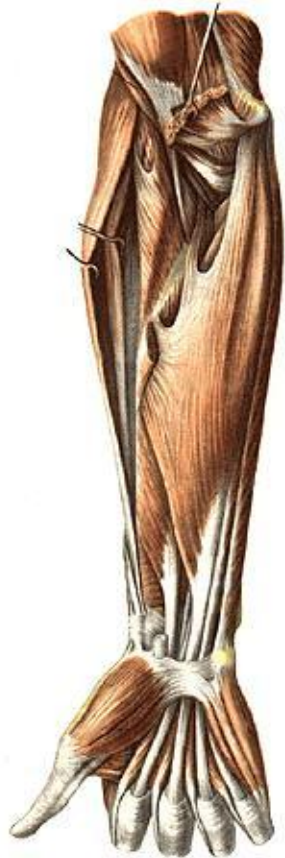

# Мышцы предплечья



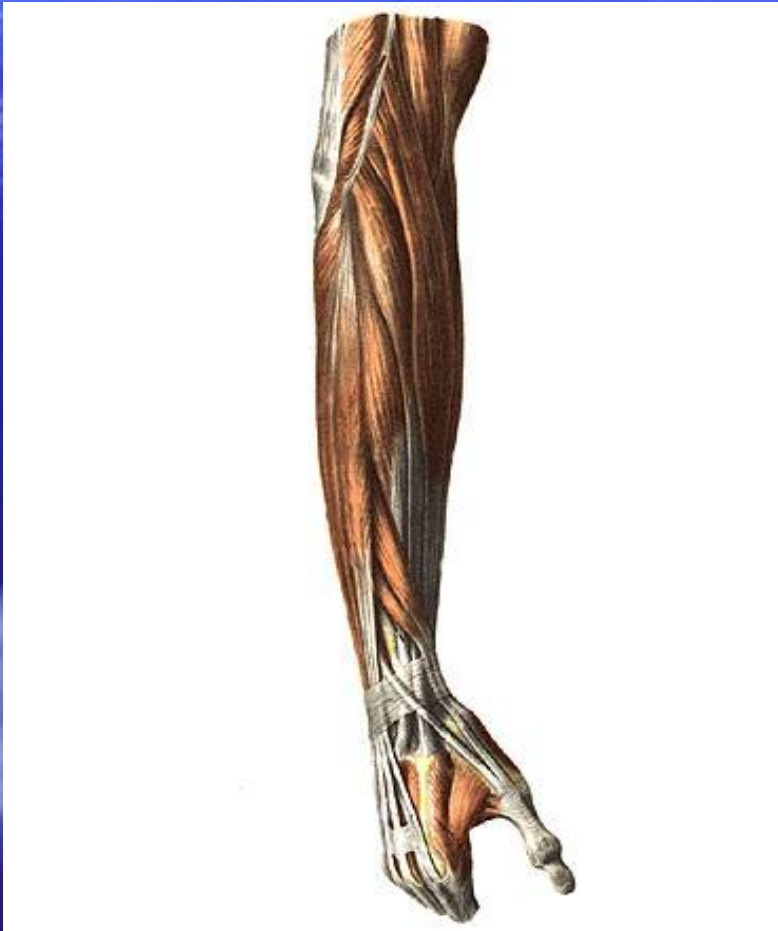
- Многообразны и отличаются разнообразием функций. Большинство из них действует на несколько суставов: локтевой, дистальный лучелоктевой, лучезапястный, суставы кисти.

# Классификация мышц предплечья



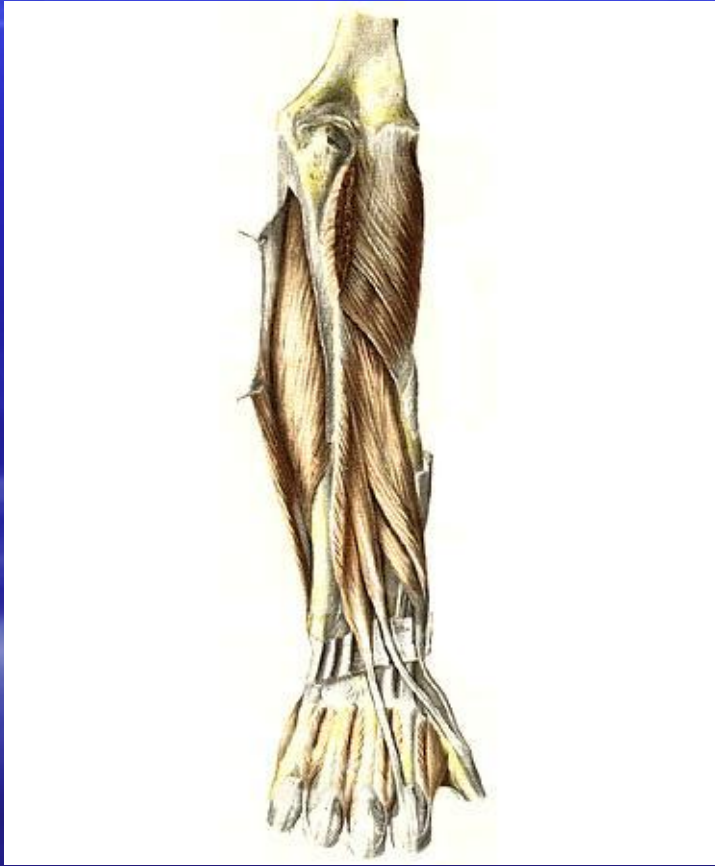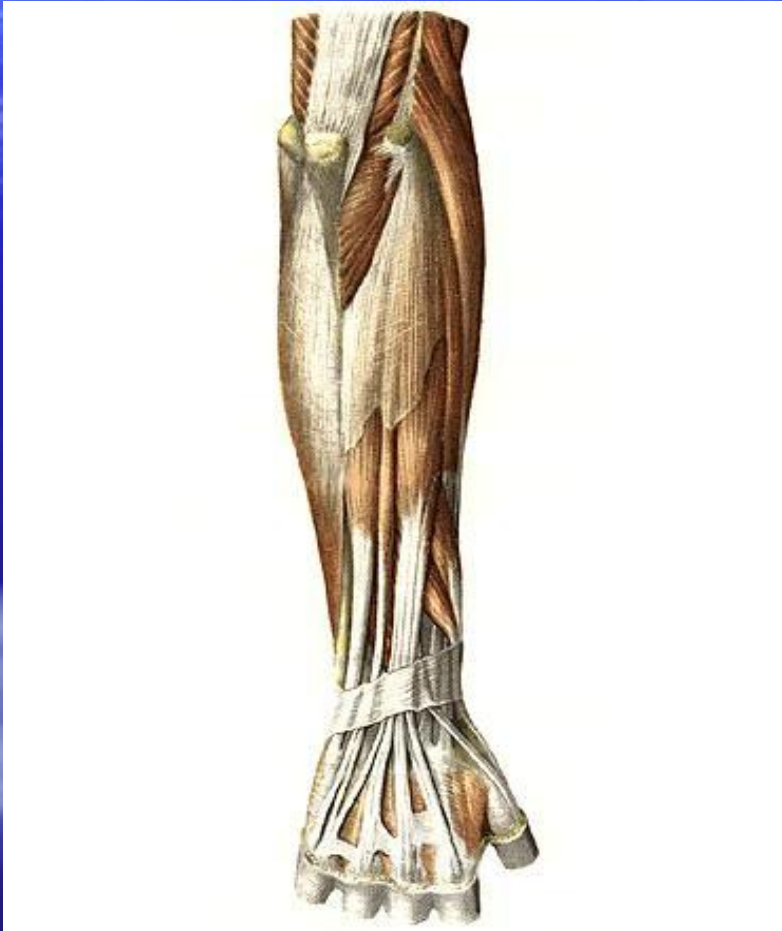
- 1. Передняя группа (сгибатели и пронаторы)
- 1) поверхностный слой
- 2) глубокий слой

# Классификация мышц предплечья

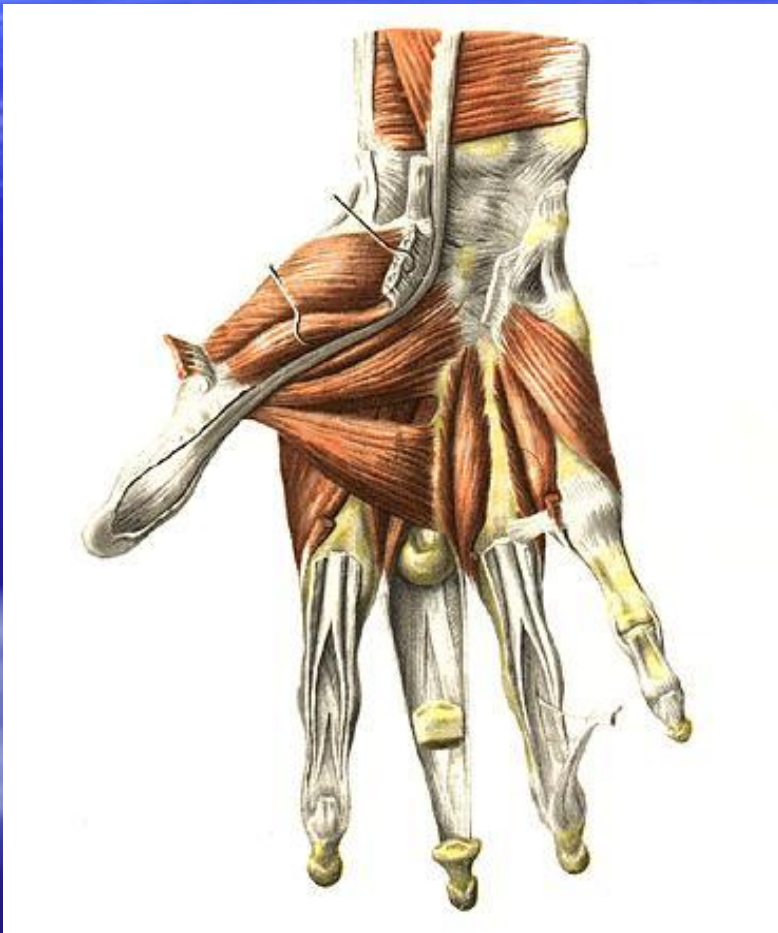

- 2.Задняя группа (разгибатели и супинаторы)
- 1)поверхностный слой
- 2)глубокий слой



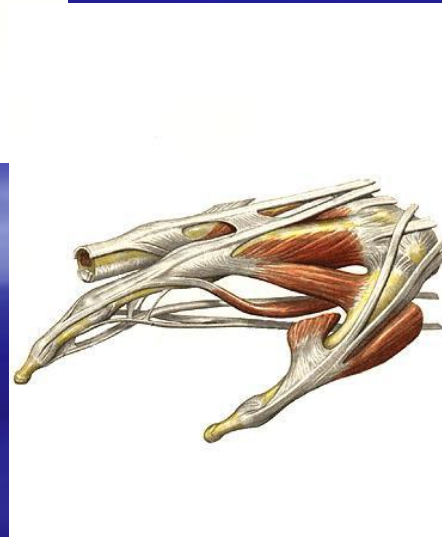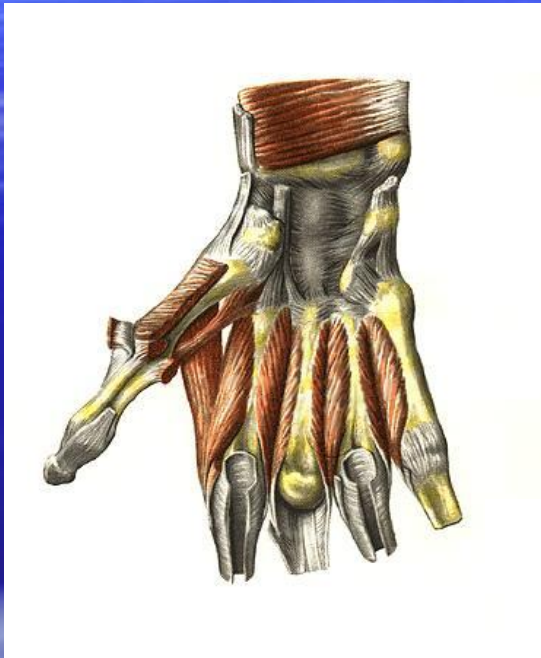


# Мышцы кисти



- Расположены только на ладонной поверхности.
- На тыле кисти проходят только сухожилия разгибателей.

# Классификация мышц кисти.

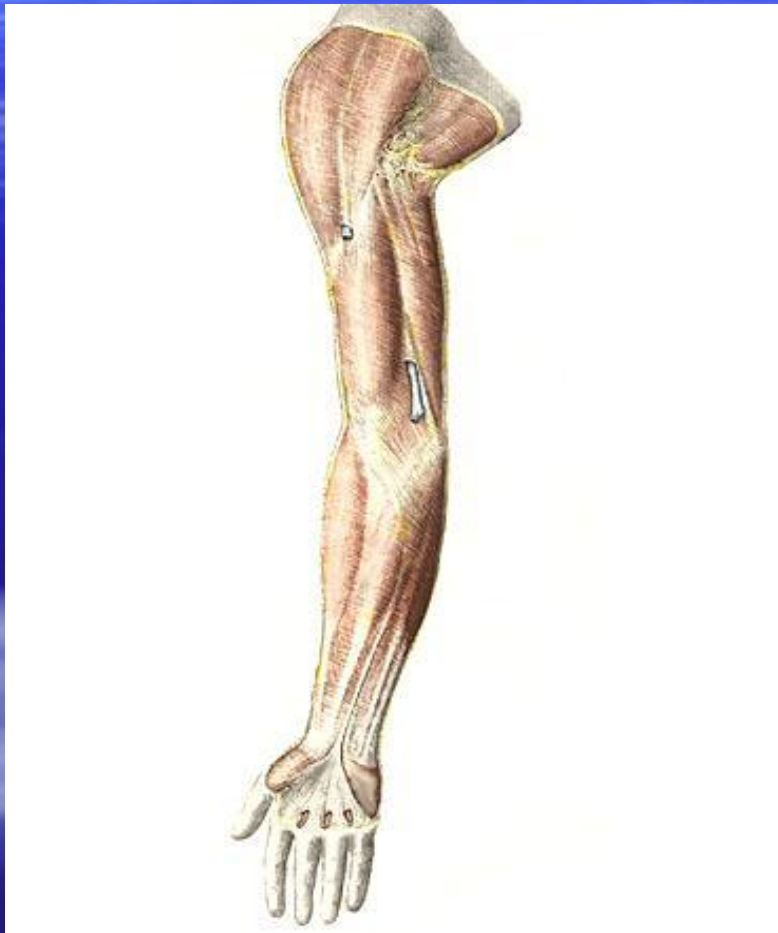

- 1. Медиальная группа – мышцы **hypotenar**
- 2. Латеральная группа – мышцы **tenar**
- 3. Средняя группа – мышцы ладонной впадины.

# Фасции верхней конечности

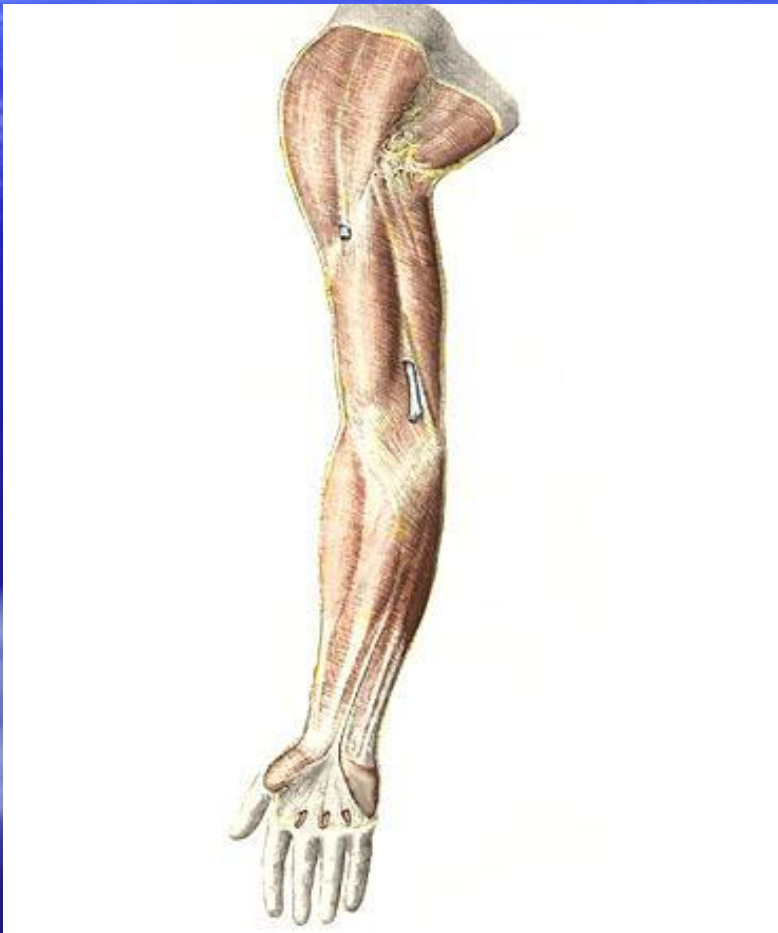- 1. **Поверхностная фасция** – *f.superficialis* – тонкая соединительно-тканная пластинка. Расположена под подкожно-жировой клетчаткой.
- 2. **Собственная фасция** – *f.propria* – окружает группы мышц или отдельные мышцы. Образует для них фиброзные или костно-фиброзные футляры.
  - 1) фасция плечевого пояса
  - 2) фасция плеча
  - 3) фасция предплечья
  - 4) фасция кисти

# Собственная фасция плечевого пояса



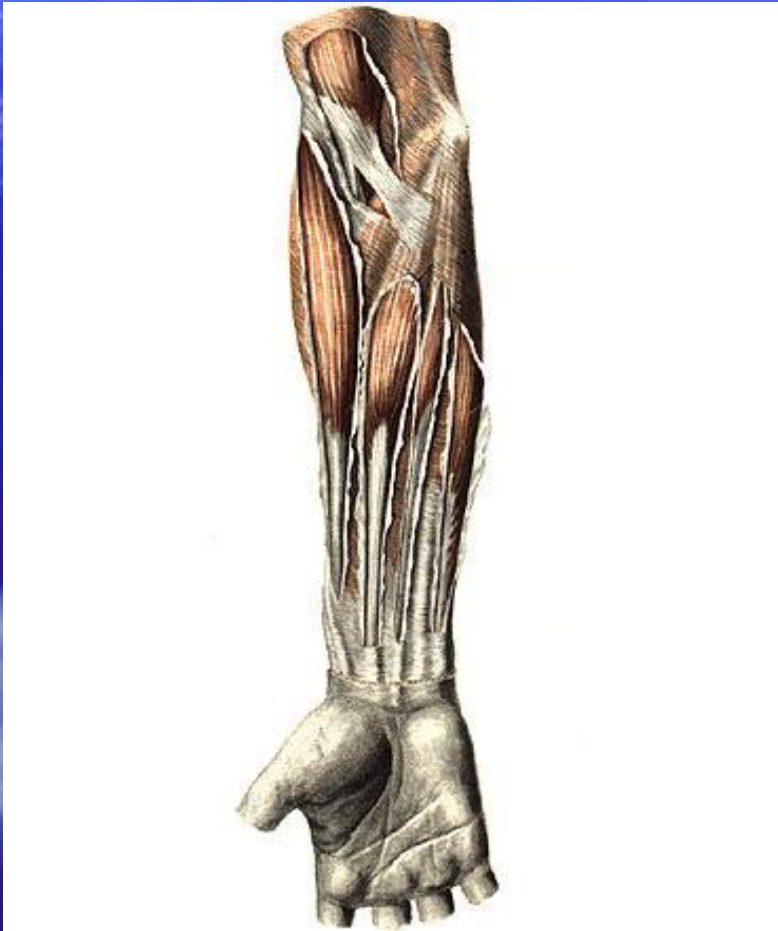- 1. Дельтовидная фасция
- 2. Подостная фасция
- 3. Надостная фасция
- 4. Подлопаточная фасция

# Собственная фасция плеча



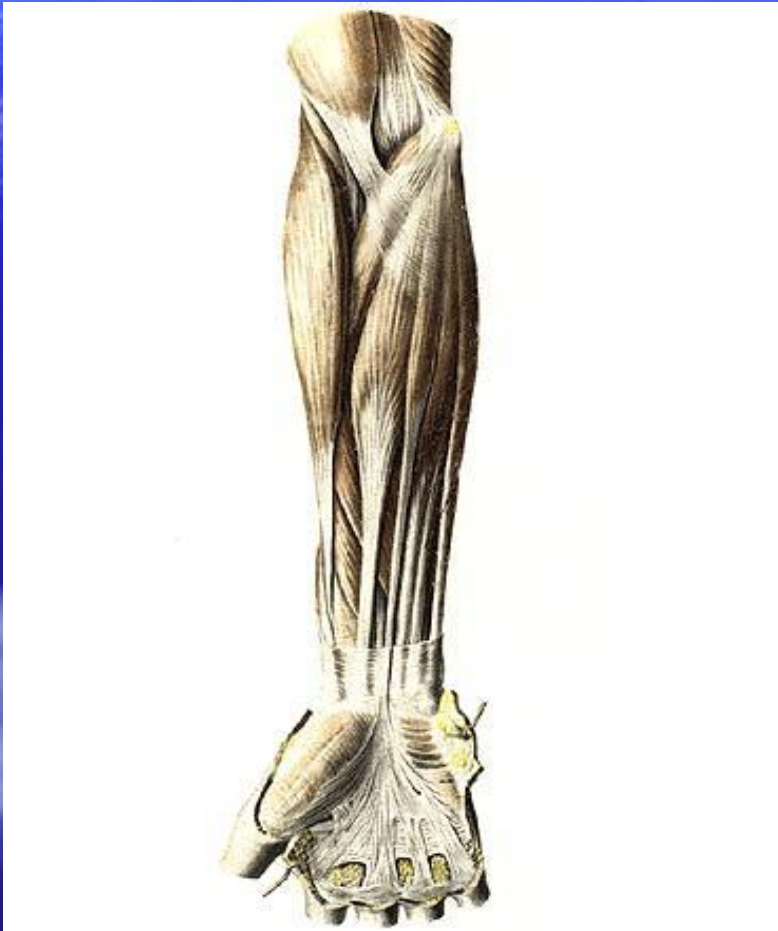- Развита незначительно.
- Переходит в дельтовидную, подмышечную фасции и собственную фасцию предплечья. Образует медиальную и латеральную межмышечные перегородки.

# Собственная фасция предплечья



- Развита очень хорошо. В области локтевого сустава имеет вид апоневроза. В области лучезапястного сустава образует **удерживатели сгибателей и разгибателей.**

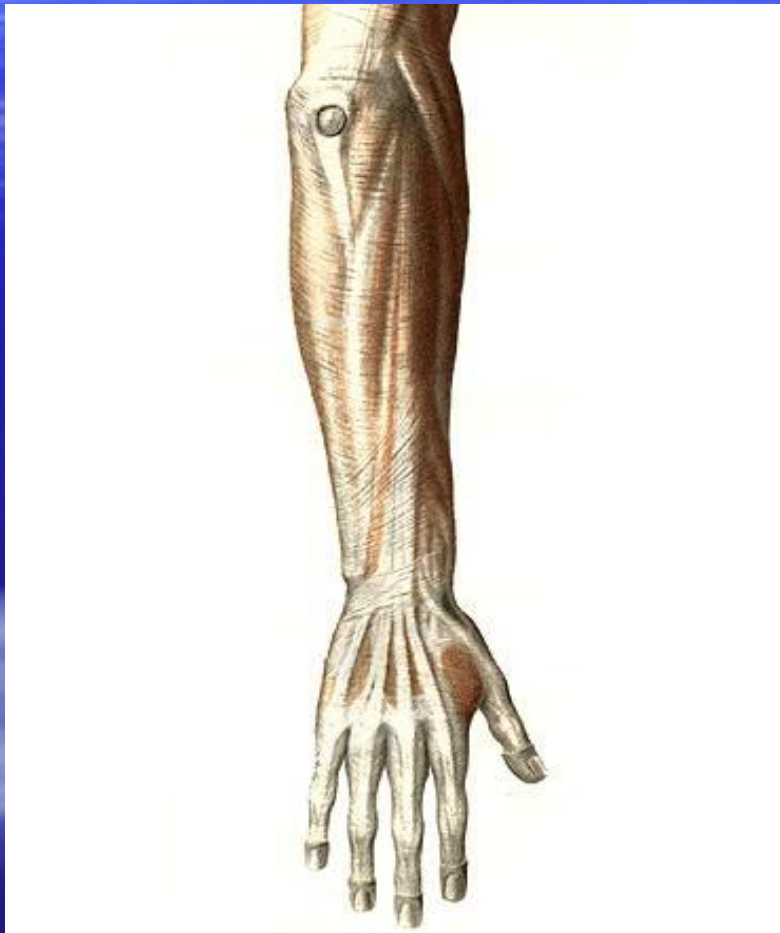# Собственная фасция предплечья



- **Удерживатель сгибателей** – перекидывается над бороздой запястья, превращая ее в канал.
- **Запястный канал** содержит два синовиальных влагалища:
- 1) общее синовиальное влагалище для сухожилий поверхностного и глубокого сгибателей пальцев
- 2) синовиальное влагалище для сухожилия длинного сгибателя большого пальца и срединного нерва

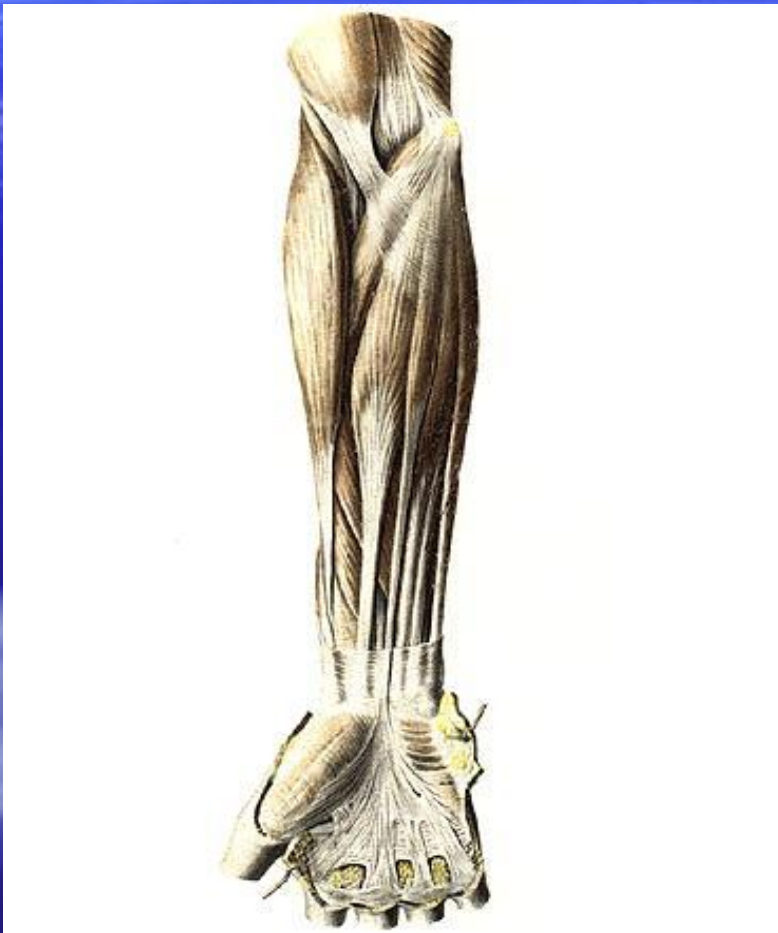

# Собственная фасция предплечья

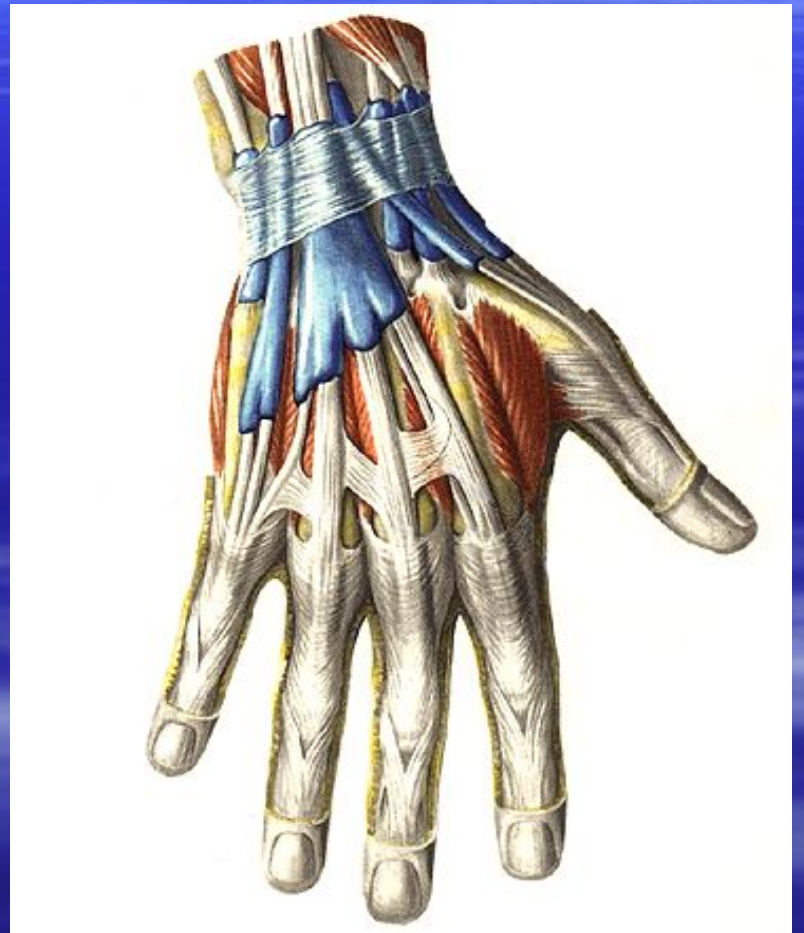
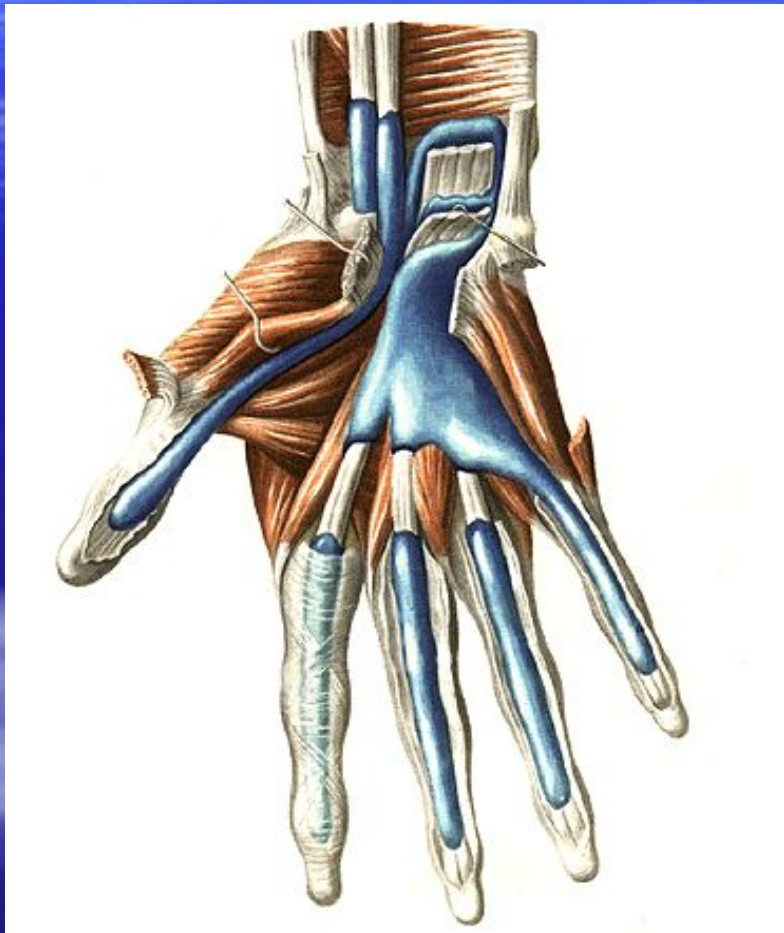
- Удерживатель разгибателей – разделяется фиброзными пучками на 6 костно-фиброзных каналов. В них проходят сухожилия разгибателей, окруженные синовиальными влагалищами.


# Собственная фасция кисти



- 1. Тыльная.
- 2. Ладонная – выражена лучше. Образует ладонный апоневроз. Апоневроз разделяется на отдельные продольные тяжи, которые образуют костно-фиброзные каналы для сухожилий разгибателей 2, 3, 4, 5 пальцев.

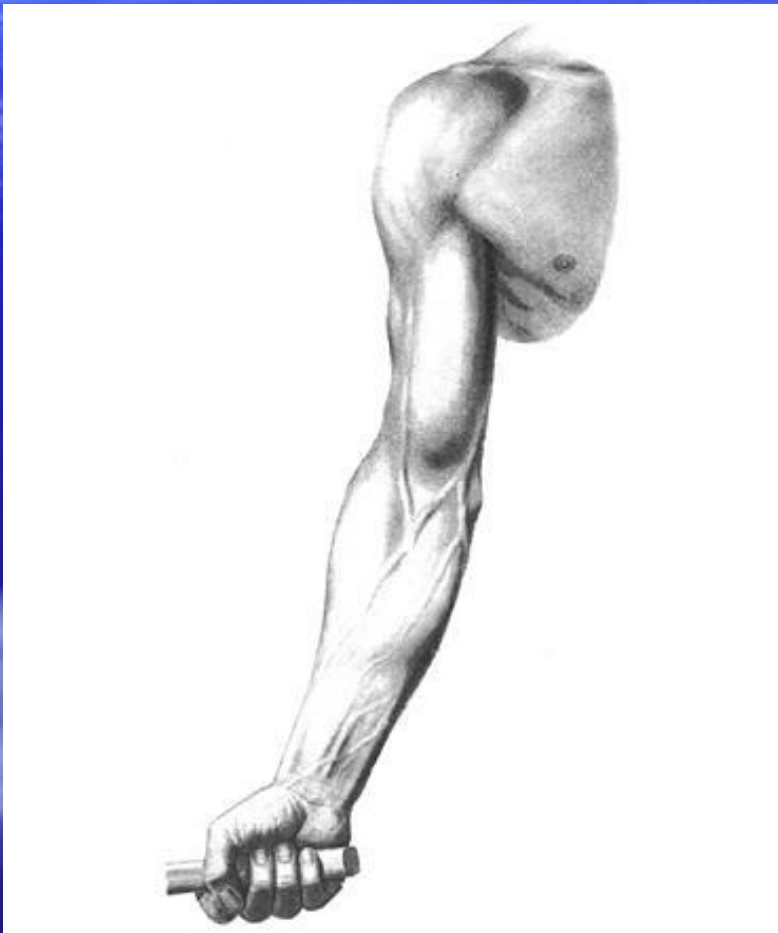


# Топография верхней конечности



- Подмышечная ямка – представляет собой углубление между верхней конечностью и боковой поверхностью туловища.

# Топография верхней конечности




- **Границы подмышечной ямки:**
- 1. Спереди – кожная складка, соответствующая нижнему краю большой грудной мышцы
- 2. Сзади – кожная складка, покрывающая нижний край широчайшей мышцы спины.

# Подмышечная полость

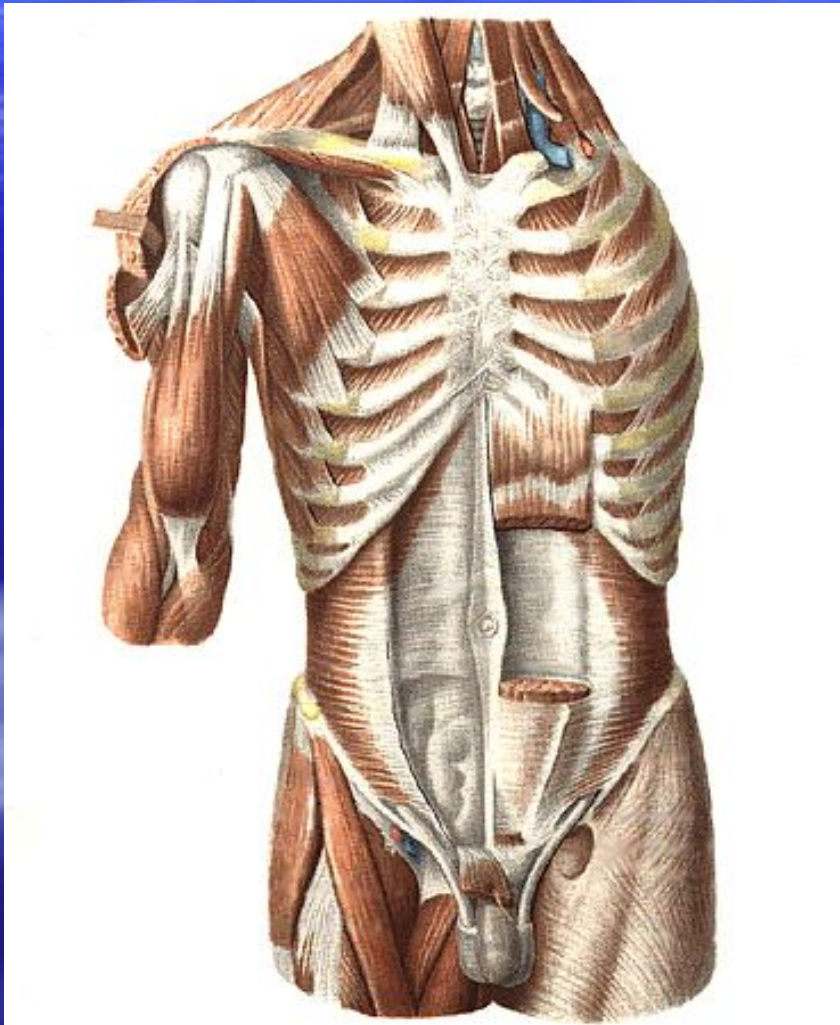
- 1. Передняя стенка – большая и малая грудные мышцы.
- 2. Задняя стенка – широчайшая мышца спины, большая круглая и подлопаточная мышцы.
- 3. Медиальная стенка – передняя зубчатая мышца.
- 4. Латеральная стенка – двуглавая и клювовидно-плечевая мышцы.

# Подмышечная полость



- Заполнена жировой клетчаткой, в которой заложены сосуды, нервы, лимфатические узлы:
- - плечевое сплетение
- - подмышечная артерия
- - подмышечная вена
- - подмышечные лимфатические узлы

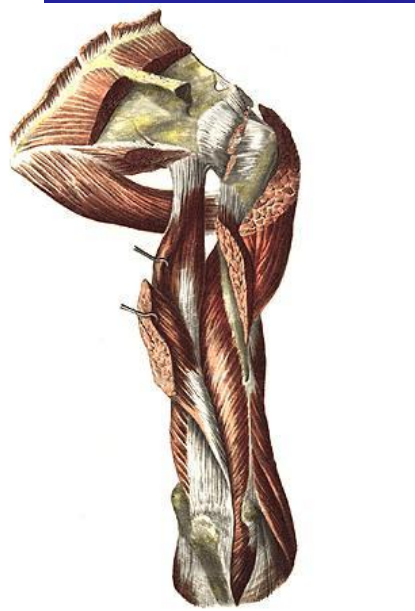
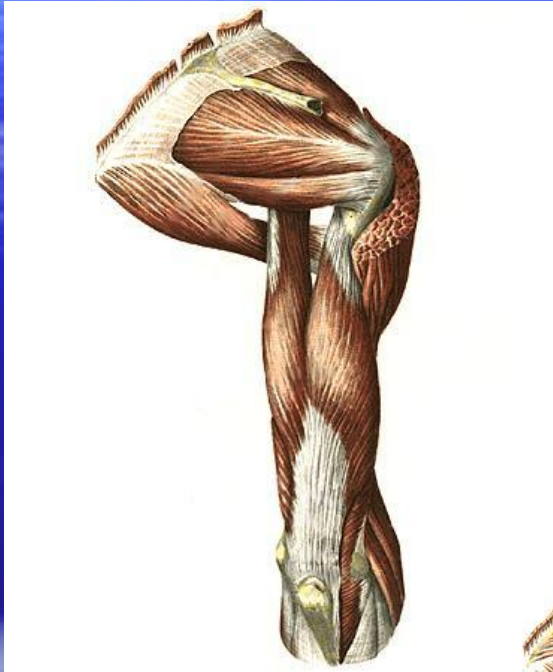# Подмышечная полость



- Передняя стенка подразделяется на 3 треугольника:
- 1.Ключично-грудной
- 2.Грудной
- 3.Подгрудной

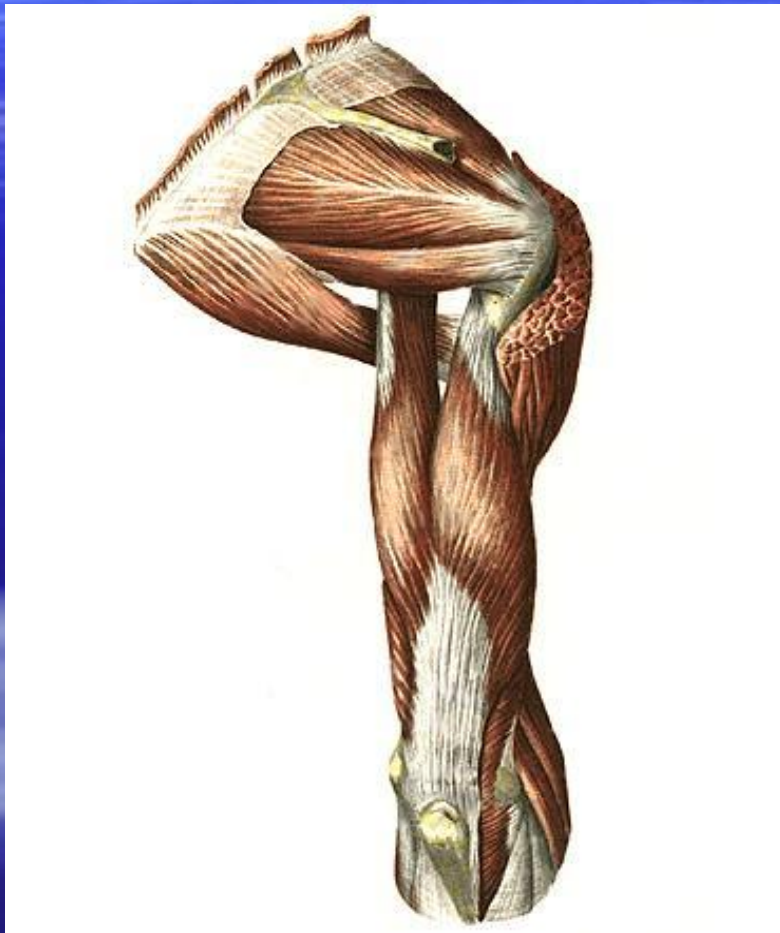


# Задняя стенка



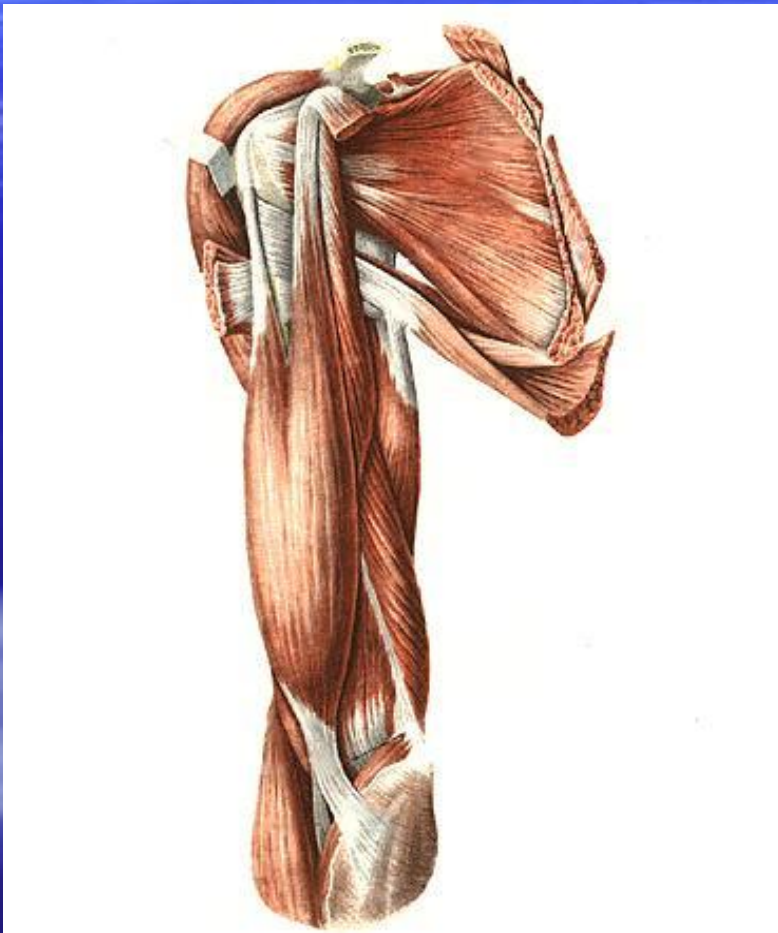- **1.Трехстороннее отверстие –** расположено медиально.
- **Ограничено:**
- **Сверху –**подлопаточная мышца
- **Снизу –**большая круглая мышца
- **Латерально –**длинная головка трехглавой мышцей плеча.
- **Содержимое:** артерия, огибающая лопатку.

# Подмышечная полость



- Задняя стенка.
- **Четырехстороннее отверстие** – расположено латерально.
- **Ограничено:**
  - Сверху – подлопаточная мышца
  - Снизу – большая круглая мышца
  - Медиально – длинная головка трехглавой мышцы плеча
  - Латерально – Хирургическая шейка плечевой кости
- **Содержимое:** подмышечный нерв, задняя артерия, огибающая плечевую кость.

# Топография плеча



- 1. Медиальная двуглавая борозда.
- Содержит сосудисто-нервный пучок плеча
- 2. Латеральная двуглавая борозда
- 3. Канал лучевого нерва (спиральный, плече-мышечный). Содержит лучевой нерв, глубокую плечевую артерию.

# Локтевая ямка



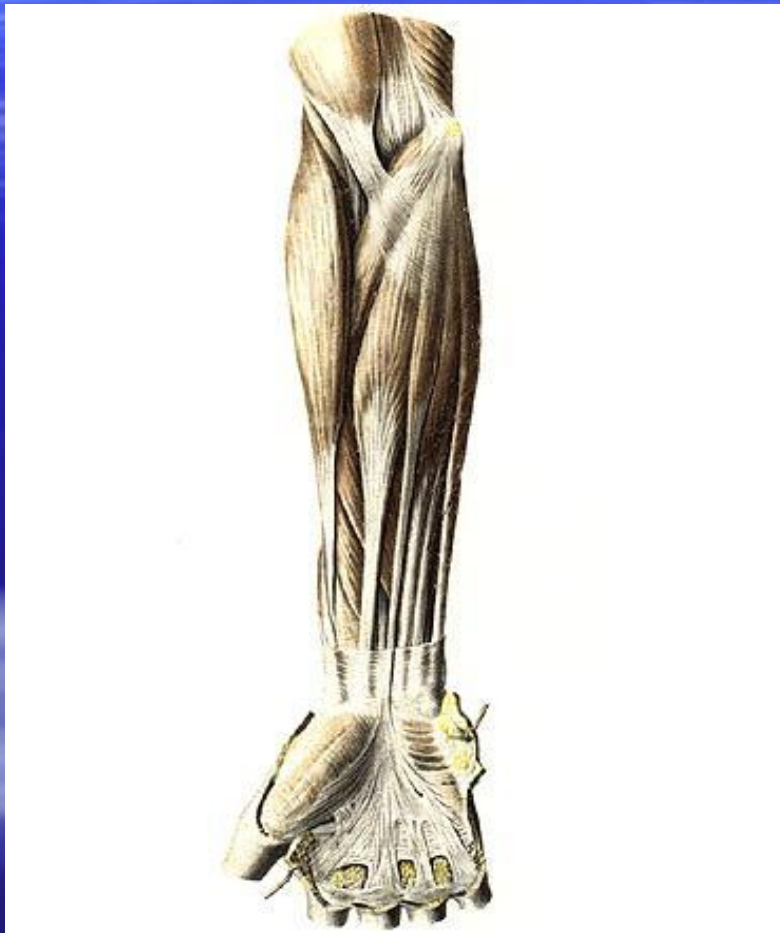- **Ограничена:**
- Дно и верхняя граница – плечевая мышца
- Латерально – плечелучевая мышца
- Медиально – круглый пронатор плеча
- **Содержимое:** плечевая артерия, плечевая вена, срединный нерв.

# Топография предплечья



- 1. Лучевая борозда – находится между плечелучевой мышцей и лучевым сгибателем запястья.
- Содержит:
  - -лучевую артерию.
  - -лучевые вены
  - -лучевой нерв

# Топография предплечья



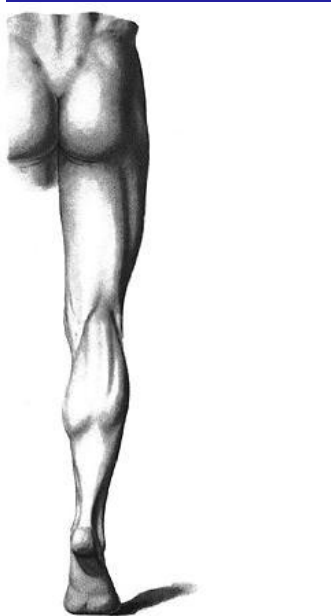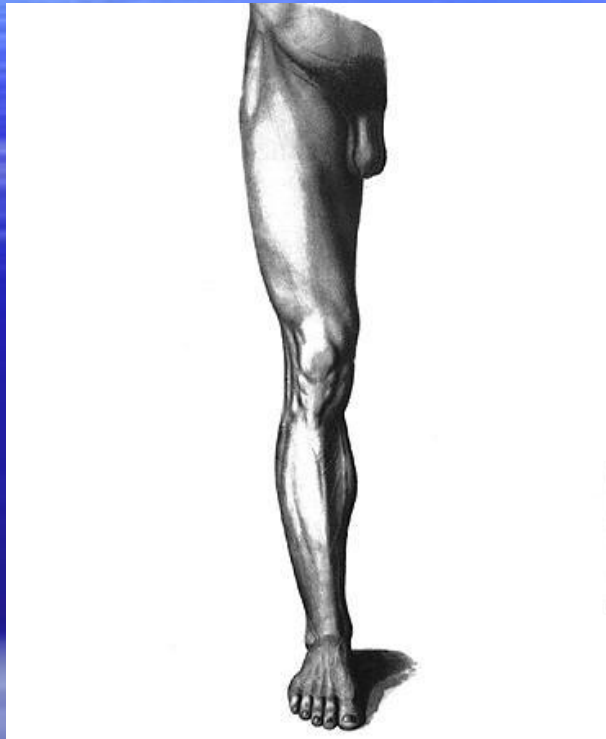- **2.Срединная борозда** – ограничена лучевым сгибателем запястья и поверхностным сгибателем пальцев.
- **Содержит срединный нерв**

# Топография предплечья



- **3. Локтевая борозда** –ограничена поверхностным сгибателем пальцев и локтевым сгибателем запястья.
- **Содержимое:**
- Локтевая артерия
- Локтевые вены
- Локтевой нерв

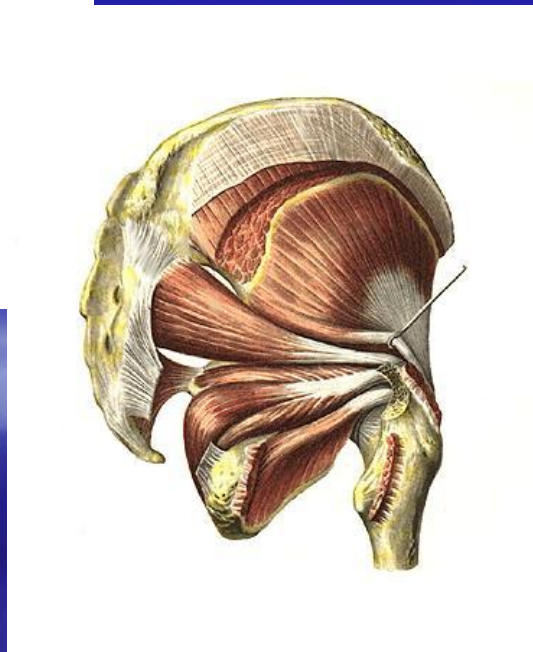
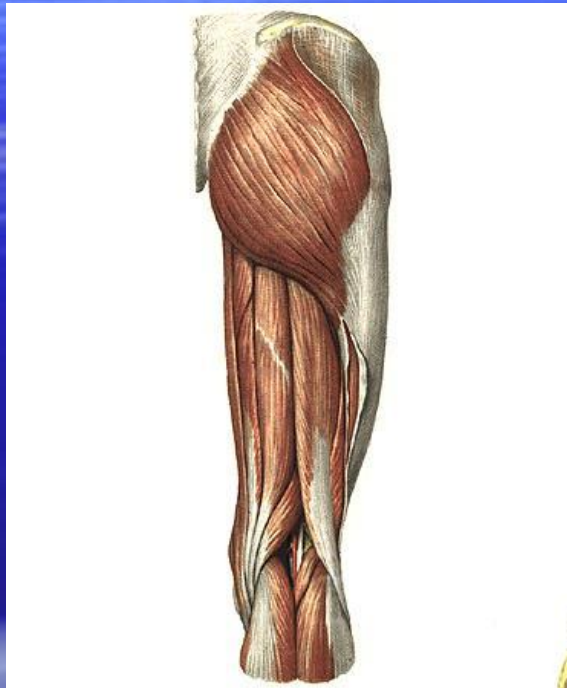
# Мышцы и топография нижней конечности



- **Классификация мышц:**
- 1. Мышцы пояса нижней конечности
- 2. Мышцы свободной нижней конечности:
  - 1) мышцы бедра
  - 2) мышцы голени
  - 3) мышцы стопы

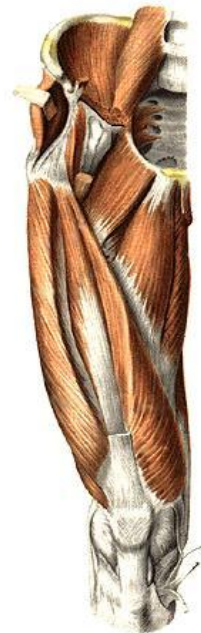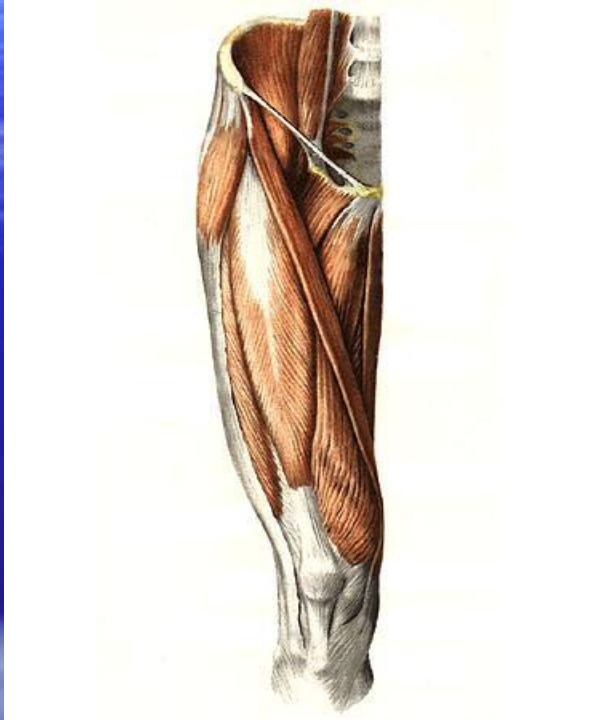


# Мышцы пояса нижней конечности

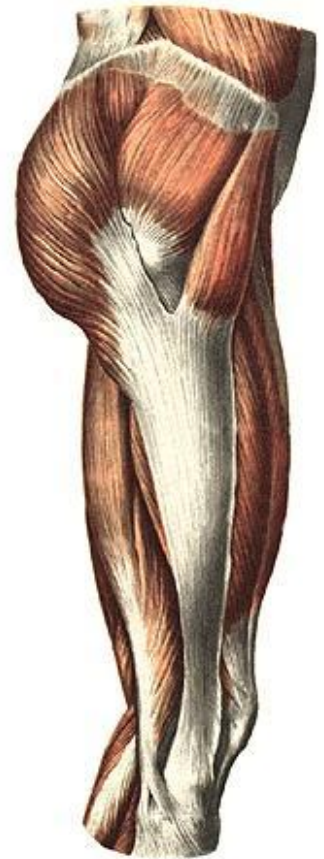
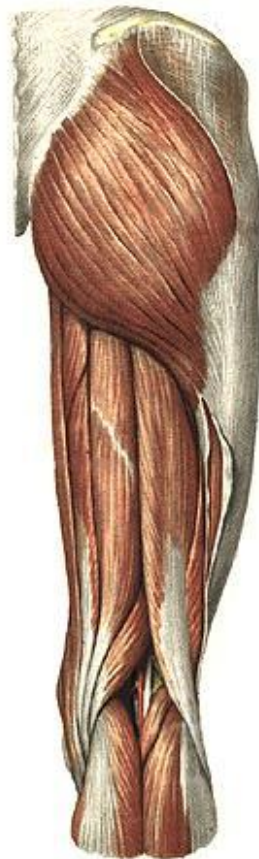
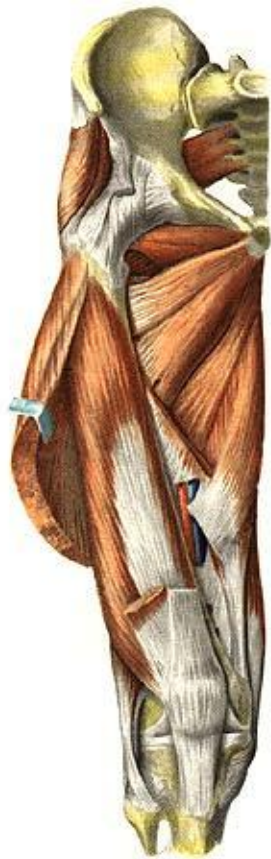- Идут от таза к проксимальному концу бедренной кости и производят движения в тазобедренном суставе вокруг трех осей.
- 1. Передняя группа – сгибатели.
- 2. Задняя группа – разгибатели, вращатели, отводящие мышцы.

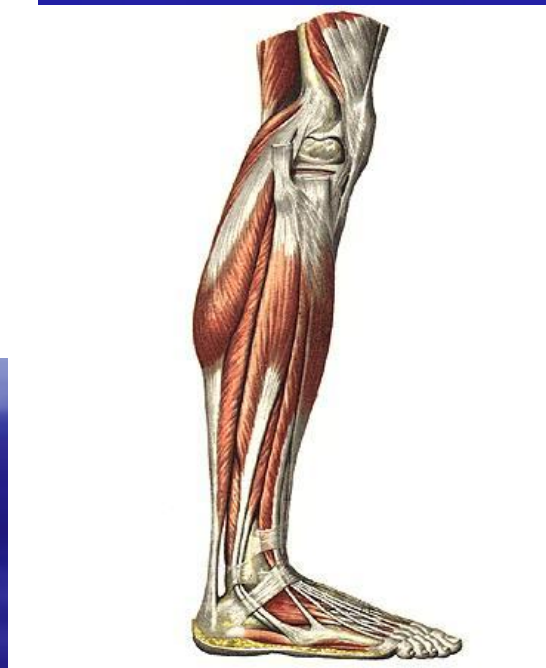
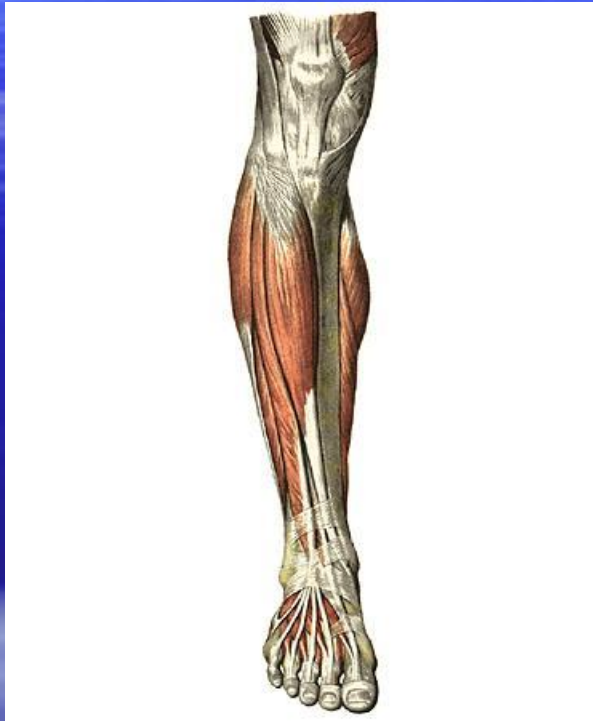
# Мышцы бедра



- Участвуют в прямохождении и поддержании тела в вертикальном положении. Приводят в движение длинные костные рычаги.
- 1. Передняя группа.
- 2. Задняя группа.
- 3. Медиальная группа –приводящие мышцы.

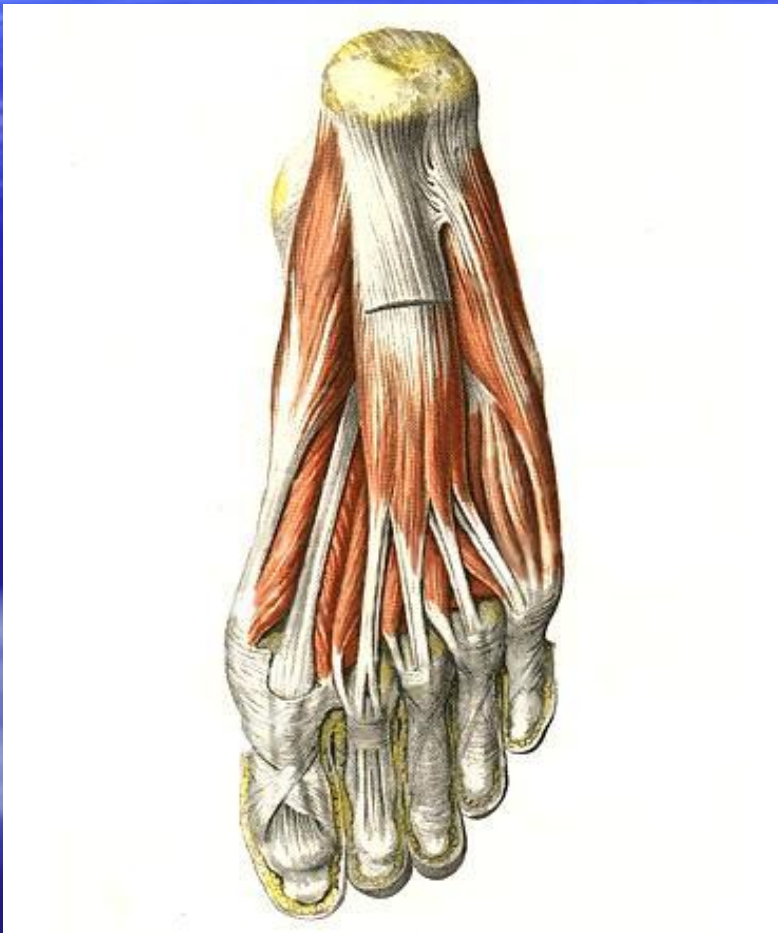


# Мышцы голени

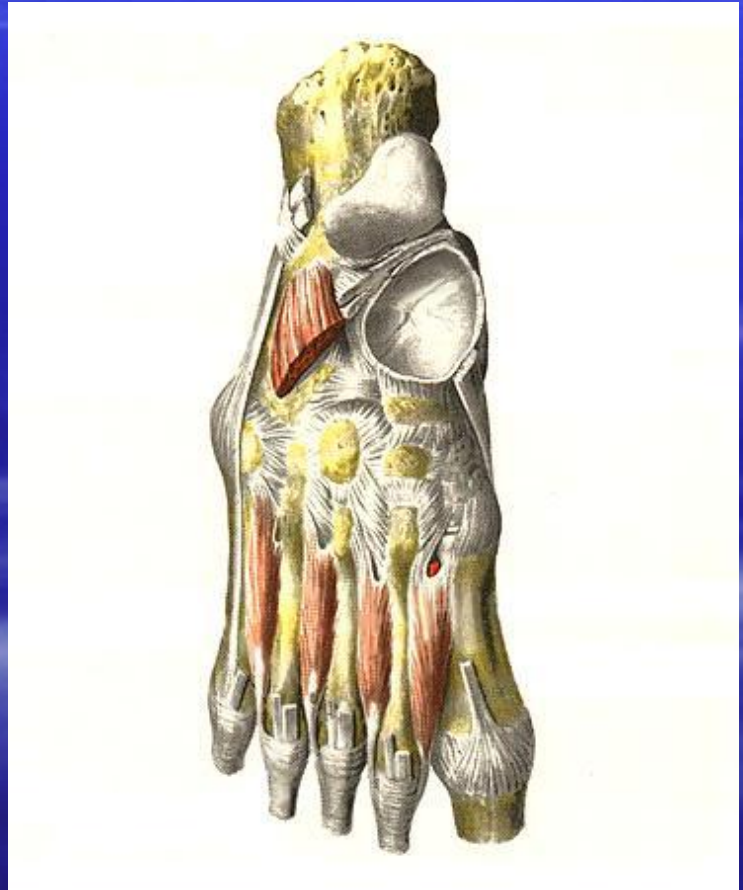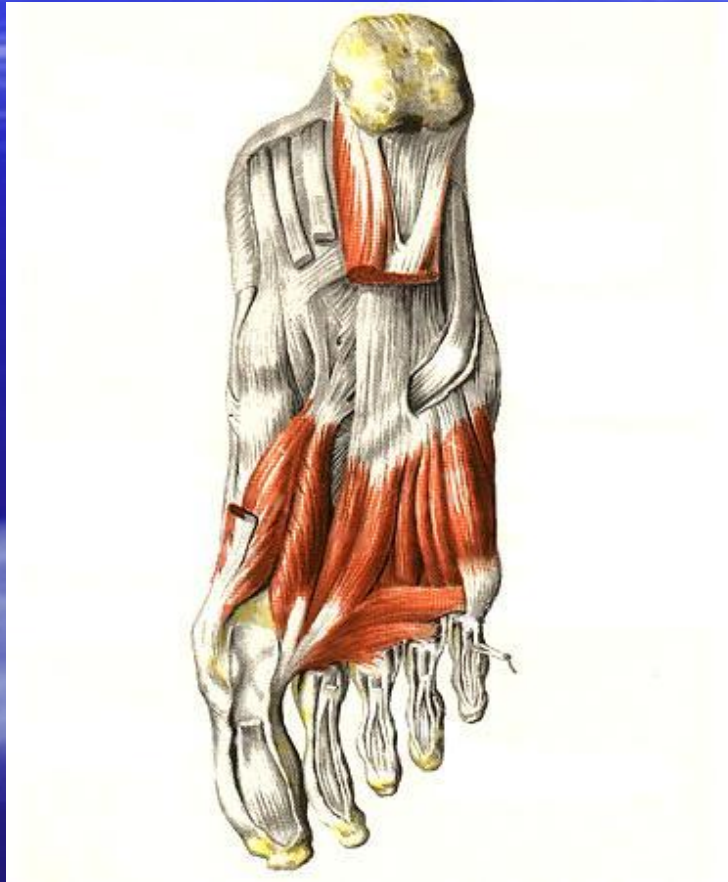


- Приводят в движение дистальную часть конечности – стопу. Поддерживают тело в вертикальном положении и способствуют его перемещению.
- 1. Передняя группа – разгибатели
- 2. Задняя группа – сгибатели
- 3. Латеральная группа - сгибатели

# Мышцы стопы



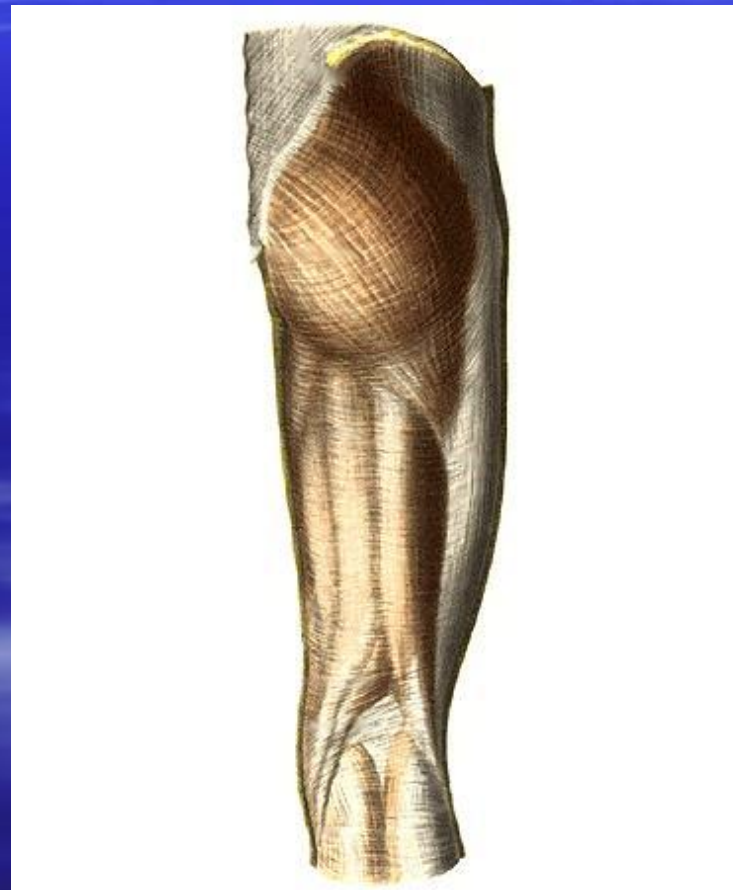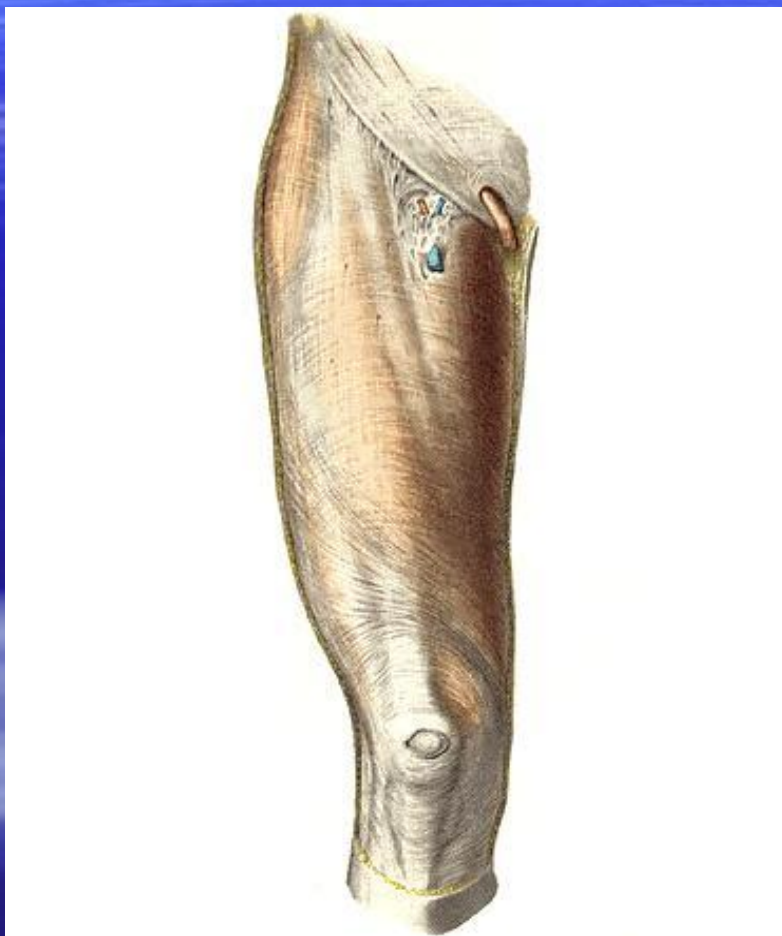
- 1.Дорсальные.
- 2.Подошвенные
  - 1)медиальная группа
  - 2)латеральная группа
  - 3)средняя группа



# Фасции нижней конечности

- Большая ягодичная мышца покрыта ягодичной фасцией.
- Подвздошно-поясничная мышца – подвздошной фасцией. Ниже паховой связки она переходит в широкую фасцию бедра которая в пределах бедренного треугольника расщепляется на два листка: поверхностный и глубокий.
- Поверхностный листок оканчивается серповидным краем, который ограничивает подкожную щель. Подкожная щель покрыта продырявленной фасцией.
- На латеральной поверхности бедра фасция утолщается и формирует подвздошно-большеберцовый тракт.

# Фасции нижней конечности

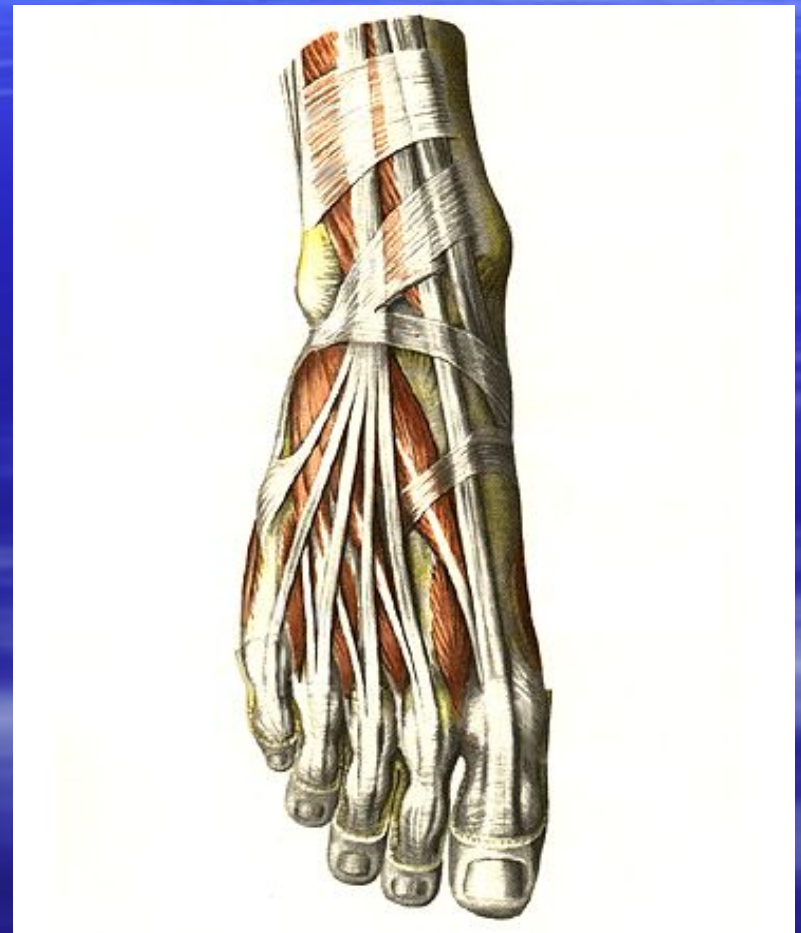
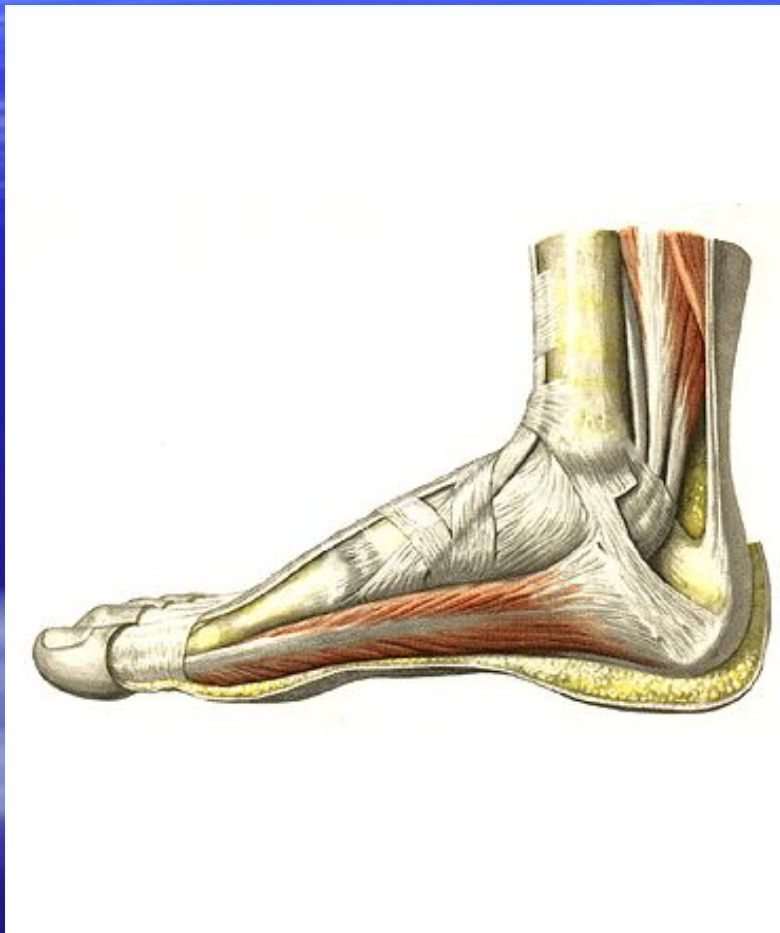




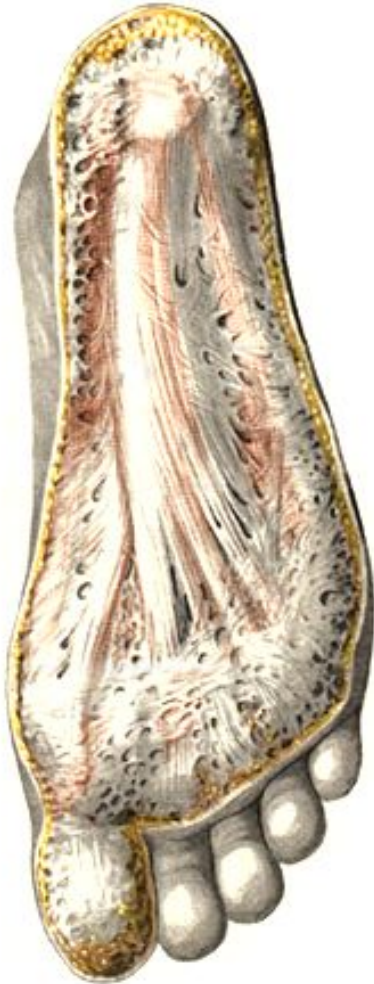# Фасции голени

- Окружает голень и срастается с костями. На задней поверхности состоит из поверхностного и глубокого листков. Отдает две межмышечные перегородки, прикрепляющиеся к малоберцовой кости.
- На передней поверхности голени образует два удерживателя разгибателей: верхней и нижней. Нижний удерживатель разделяется на 4 канала: три канала содержат сухожилия мышц, окруженные синовиальными влагалищами; четвертый – дорсальную артерию и вену стопы, глубокий малоберцовый нерв.
- На медиальной поверхности голени формируется удерживатель сгибателей. Он образует 3 костно-фиброзных канала для сухожилий мышц и один фиброзный для задней большеберцовой артерии и большеберцового нерва.
- На латеральной поверхности голени формируются верхний и нижний удерживатели сухожилий малоберцовых мышц.
- Верхний содержит один канал, нижний – два.

# Фасции голени

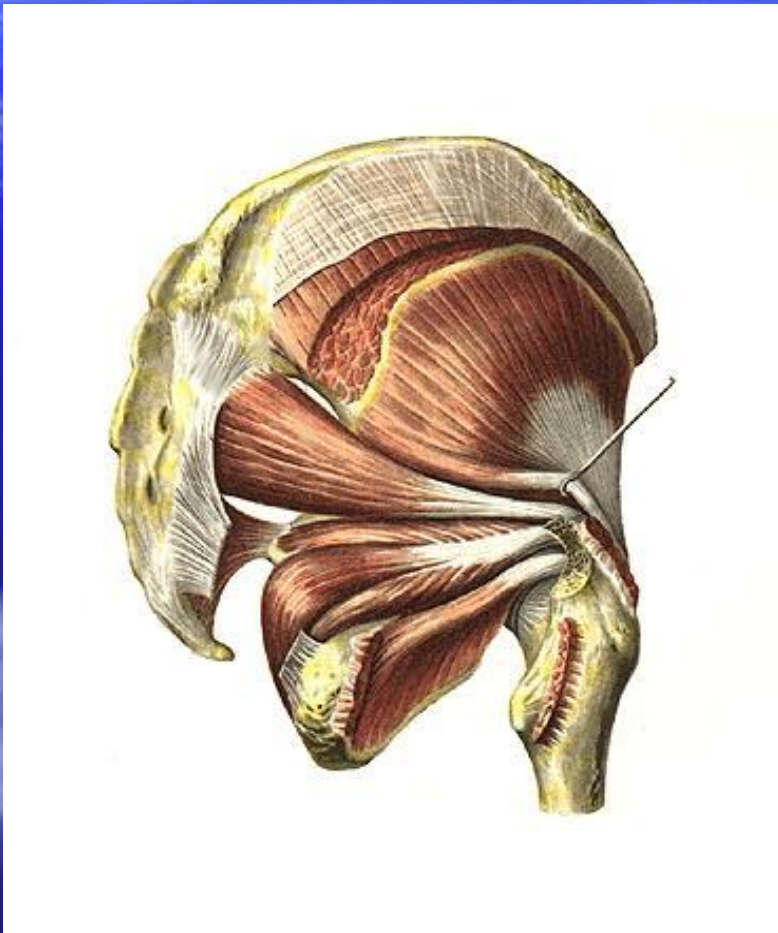


# Фасции стопы



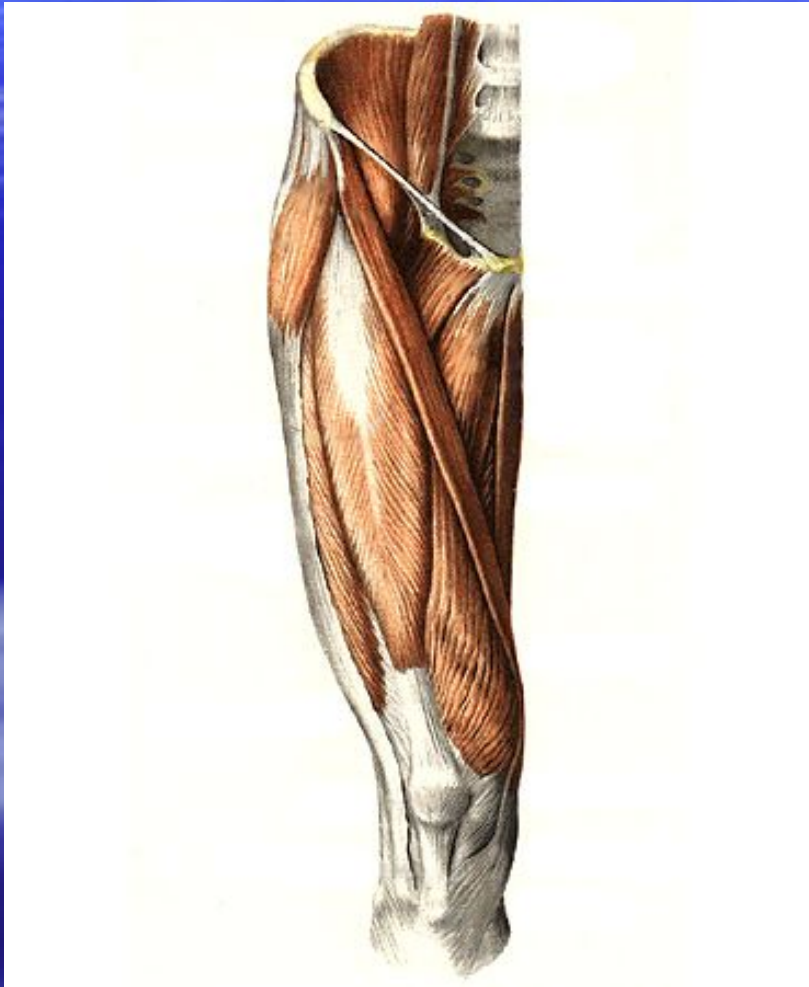
- 1.Тыльная фасция очень тонкая.
- 2.Подошвенная фасция образует подошвенный апоневроз.

# Топография нижней конечности



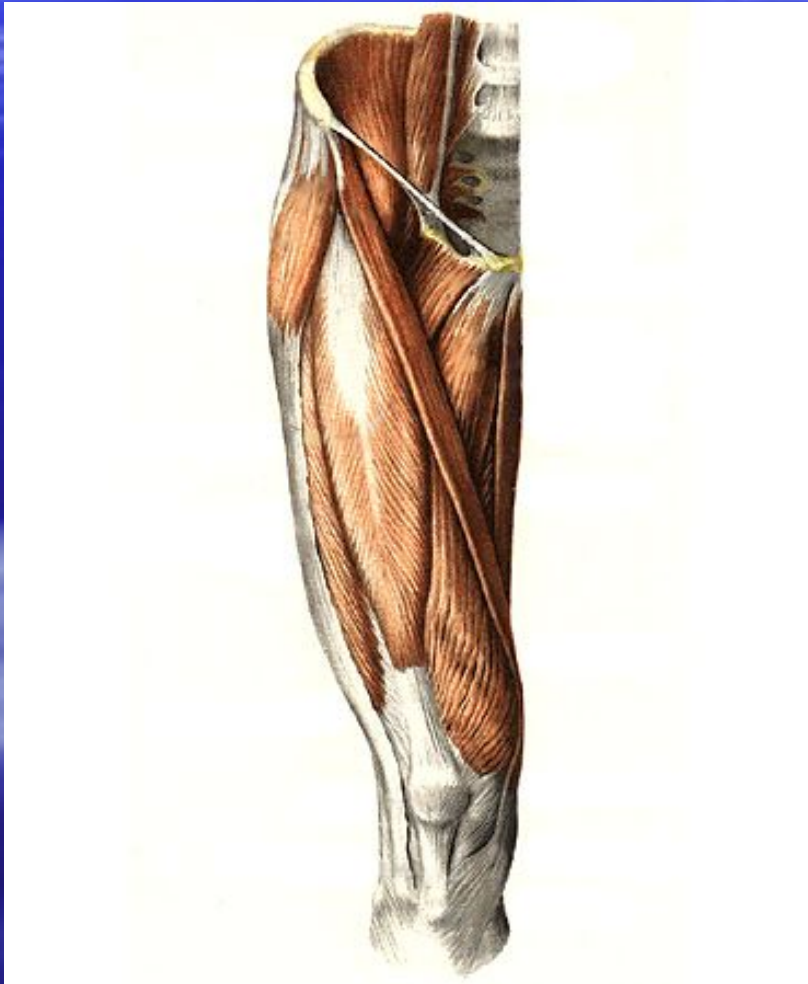
- **1. Надгрушевидное отверстие.**
  - Содержит верхние ягодичные артерию и нерв.
- **2. Подгрушевидное отверстие.**
  - Содержит нижние ягодичные артерию и нерв.
- **3. Запирательный канал.**
  - Содержит запирательные артерию и нерв.

# Мышечная и сосудистая лакуны



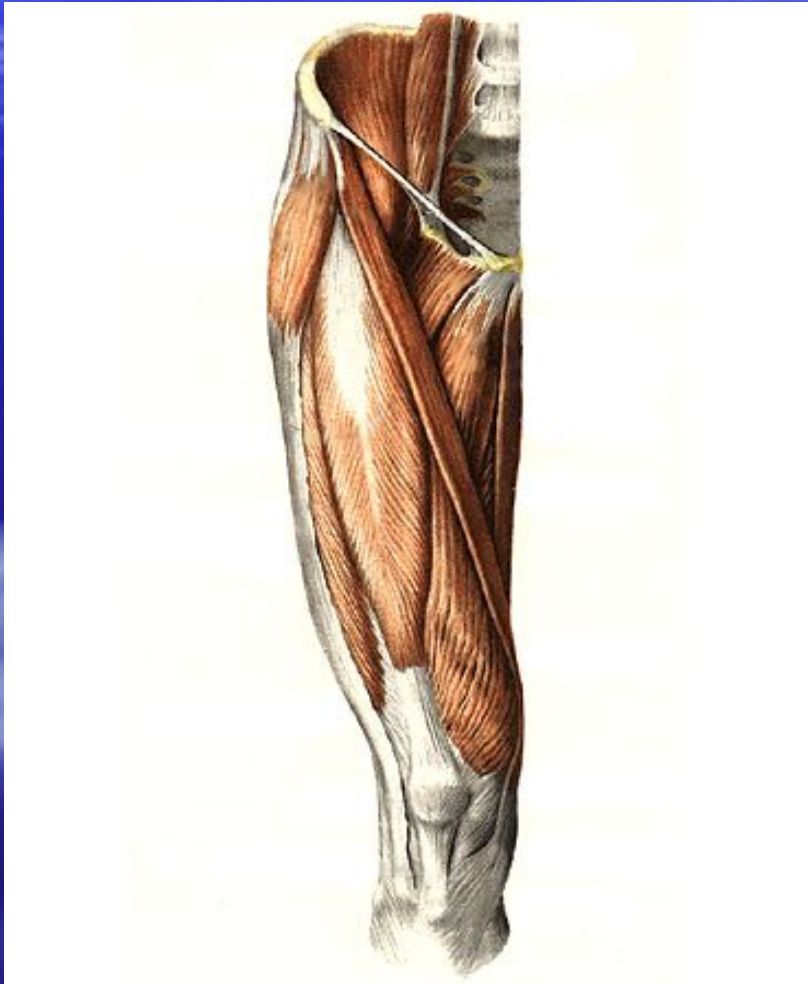
- Находятся позади паховой связки.
- Отделяются друг от друга подвздошно-гребенчатой дугой.

# Мышечная лакуна



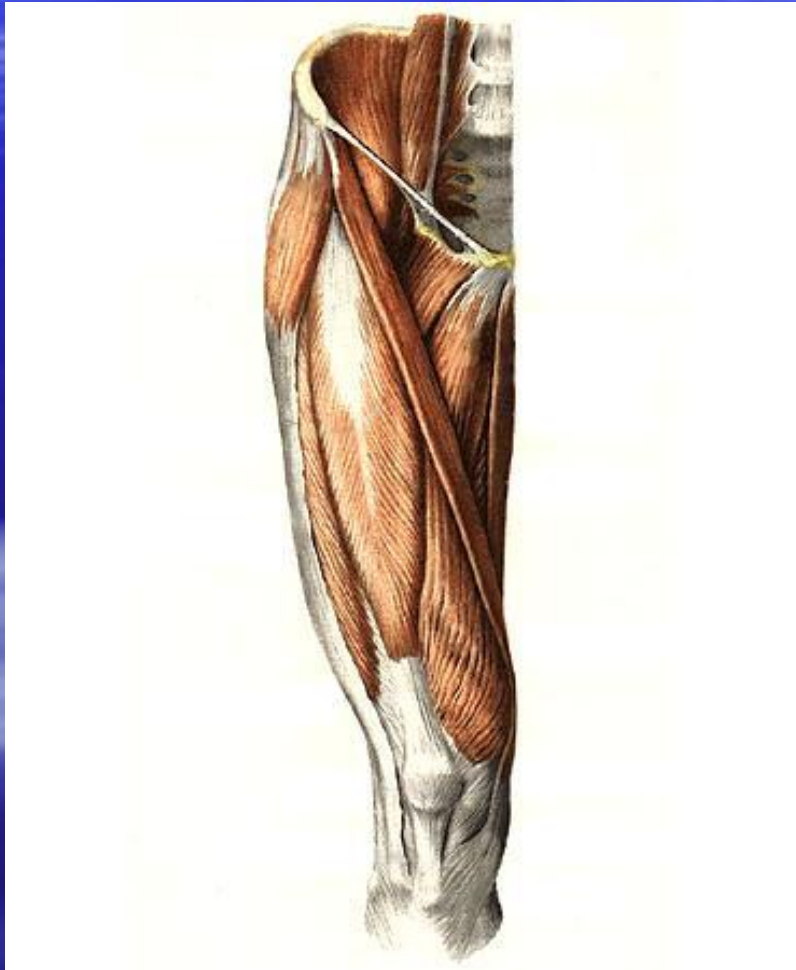
- Расположена латерально. Содержит подвздошно-поясничную мышцу и бедренный нерв.
- **Ограничена:**
  - 1.Спереди и сверху – паховой связкой
  - 2.Сзади – подвздошной костью
  - 3.Медиально – подвздошно-гребенчатой дугой

# Сосудистая лакуна



- Расположена медиально. Содержит бедренные артерию, вену, лимфатические сосуды и узлы.
- **Ограничена:**
  - 1.Спереди – паховой связкой
  - 2.Сзади и снизу – гребенчатой связкой
  - 3.Латерально – подвздошно-гребенчатой дугой.

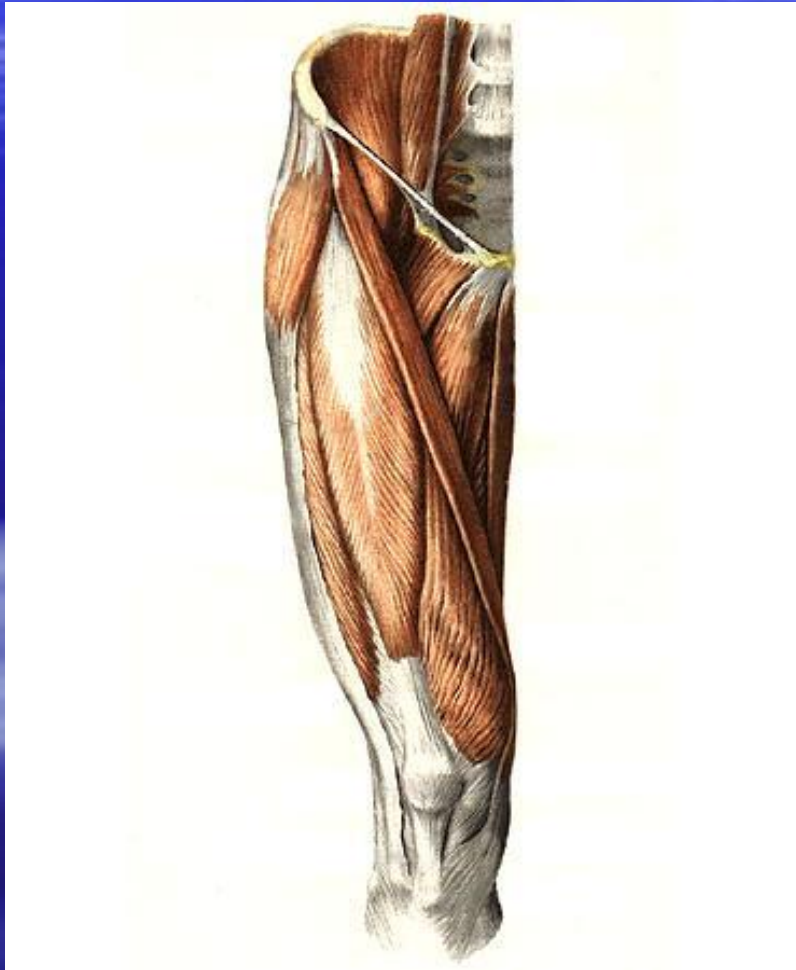
# Бедренный треугольник (Скарпа)



- Находится на передней поверхности бедра.
- **Ограничен:**
- 1.Сверху –паховой связкой
- 2.Латерально – портняжной мышцей
- 3.Медиально – длинной приводящей мышцей

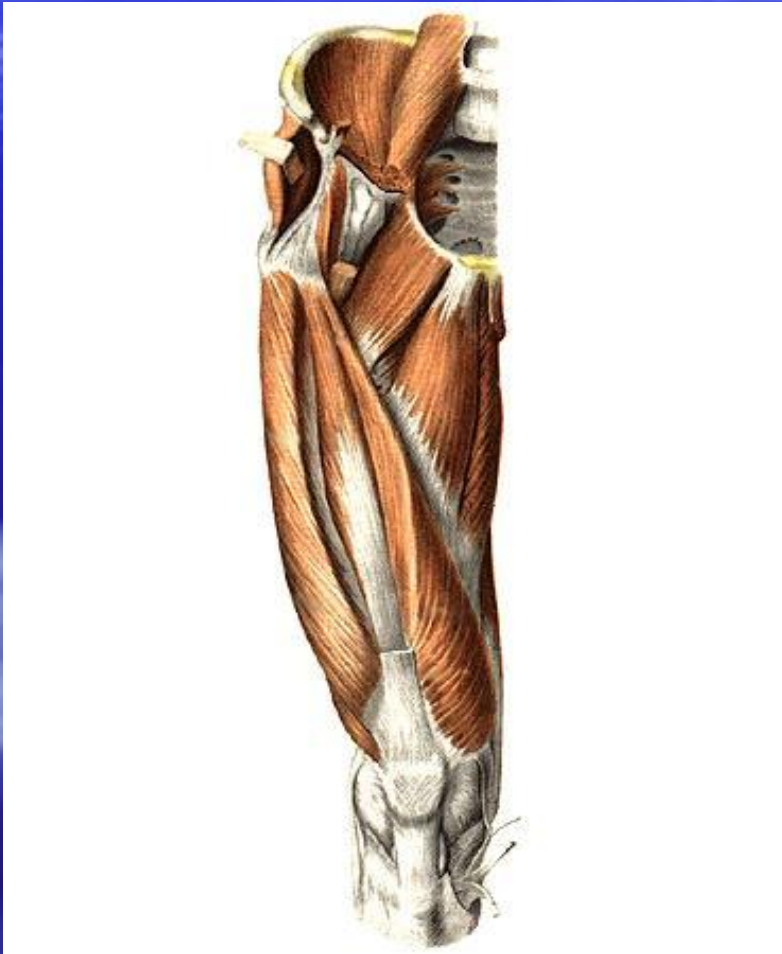


# Бедренный треугольник



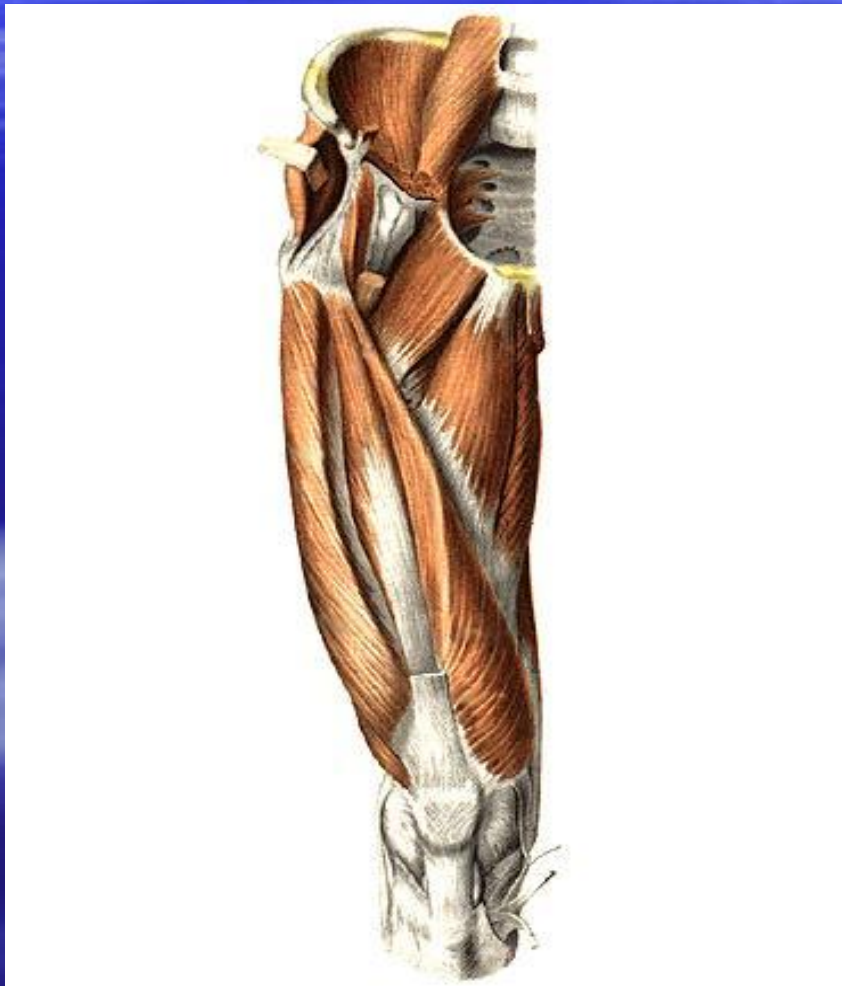- В пределах треугольника находятся:
- 1. Подвздошно-гребенчатая борозда (ямка)
- 2. Бедренная борозда.

# Подвздошно-гребенчатая борозда



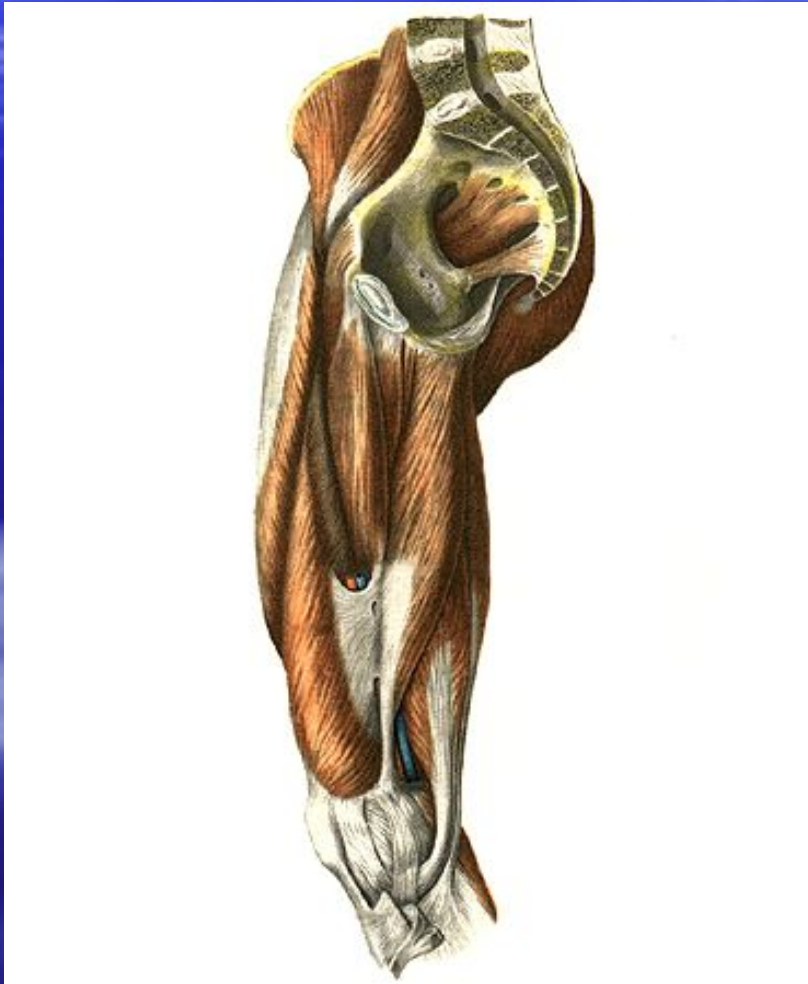- Ограничена:
- 1. Медиально-гребенчатой мышцей
- 2. Латерально-подвздошно-поясничной мышцей

# Бедренная борозда



- **Ограничена:**
- 1. Медиально – длинной и большой приводящими мышцами
- 2. Латерально – медиальным брюшком четырехглавой мышцы бедра
- **Содержит** бедренные артерию и вену, бедренный нерв.
- Продолжается в приводящий канал

# Приводящий канал (бедренно-подколенный, гунтеров)



- Сообщает переднюю поверхность бедра с подколенной ямкой.
- **Ограничен:**
- 1.Медиально-большой приводящей мышцей
- 2.Латерально-медиальным брюшком четырехглавой мышцы бедра
- 3.Спереди фиброзной пластинкой.
- **Содержит** бедренные артерию, вену,подкожный нерв

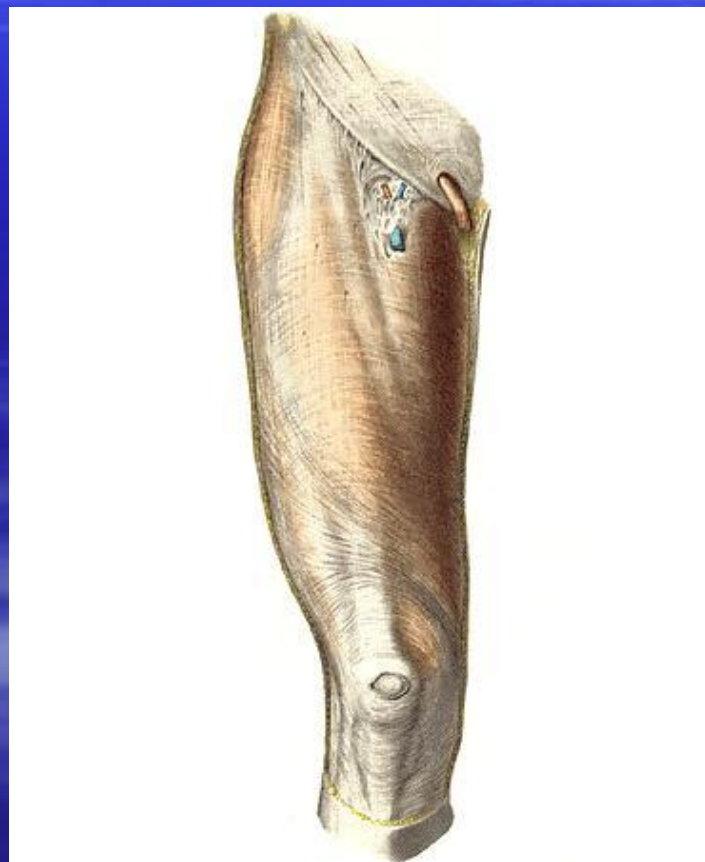
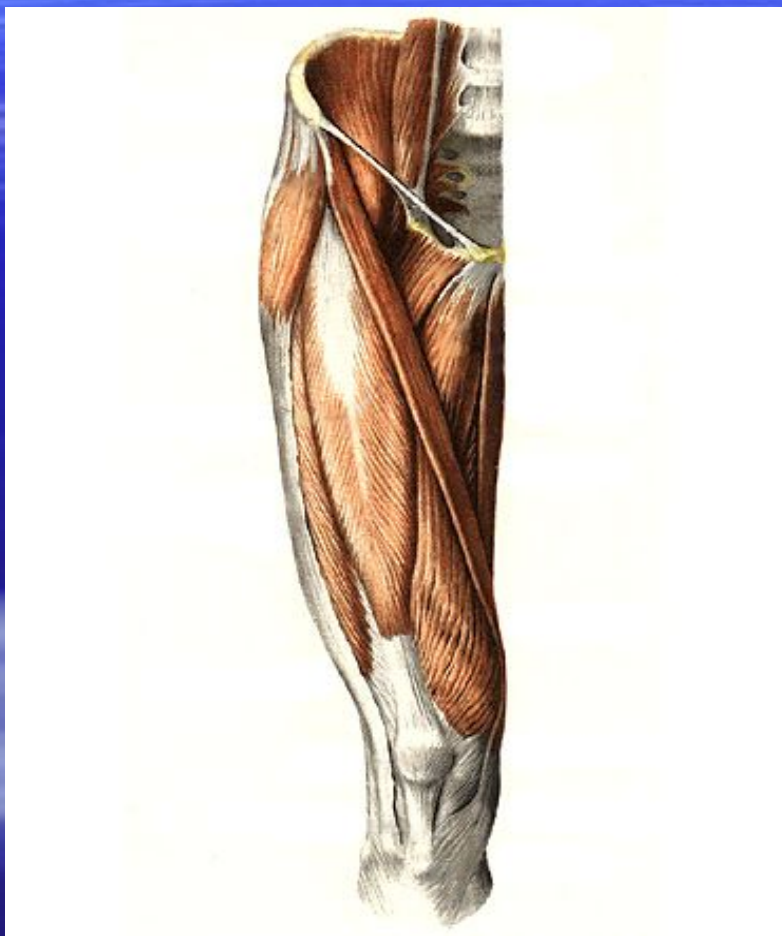
# Бедренный канал

- Образуется в бедренном треугольнике при развитии бедренной грыжи.
  - Стенки бедренного канала:
    - 1. Передняя –поверхностный листок широкой фасции бедра.
    - 2. Задняя – глубокий листок широкой фасции бедра.
    - 3. Медиальная –бедренная вена.

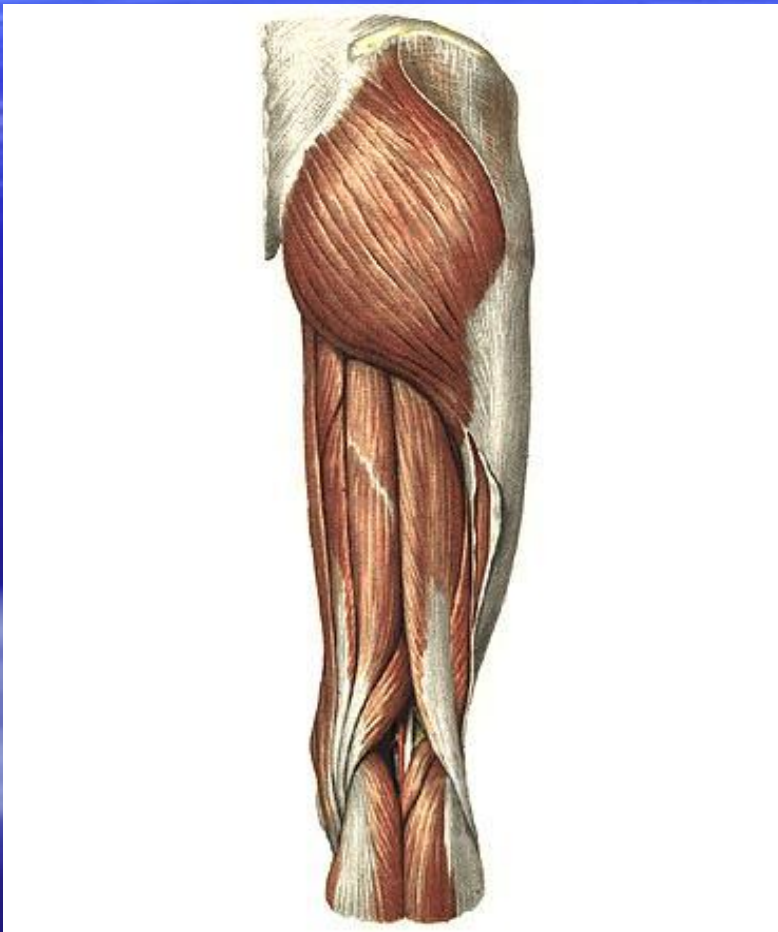
# Бедренный канал

- Внутреннее бедренное кольцо –находится в медиальной части сосудистой лакуны.
- **Ограничено:**
  - 1.Спереди-паховая связка
  - 2. Сзади-гребенчатая связка
  - 3.Медиально-лакунарная связка
  - 4.Латерально –бедренная вена
- Наружное бедренное кольцо –находится на передней поверхности бедра. Представлено подкожной щелью

# Бедренный канал



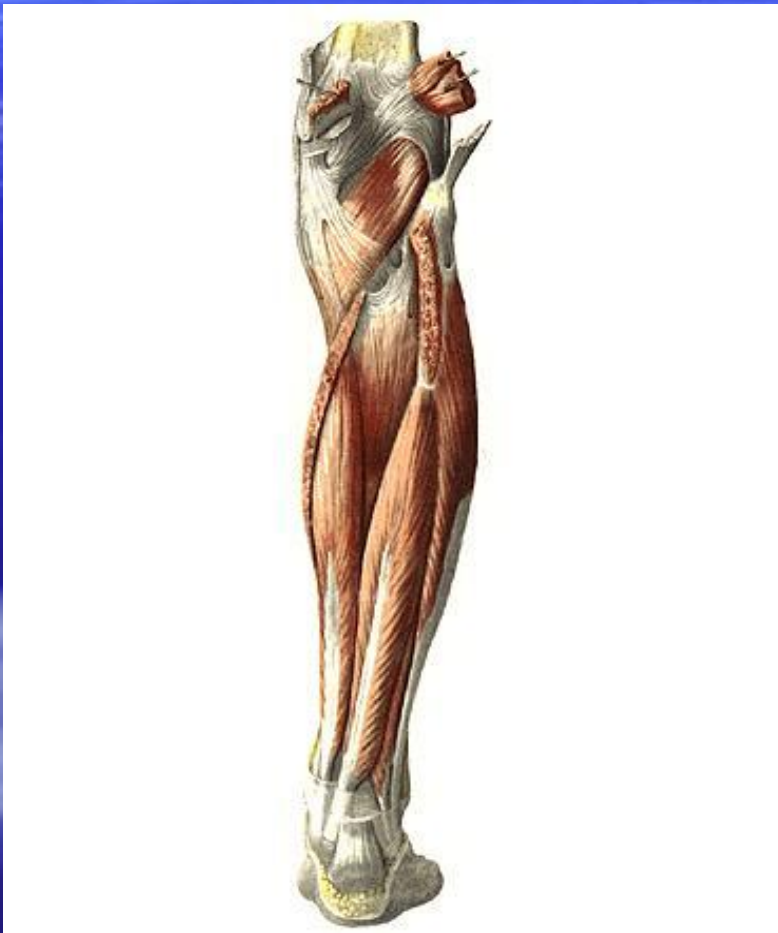
# Подколенная ямка



- Имеет форму ромба.
- Ограничена:
  - 1.Сверху –мышцы задней группы бедра
  - 2.Снизу –икроножной мышцей
  - 3.Дно –подколенная поверхность бедренной кости
- Содержимое:
  - Седалищный нерв, подколенные вена и артерия



# Голено-подколенный канал (Грубера)



- Находится на задней поверхности голени между поверхностными и глубокими мышцами.
- Содержит:
- Задние большеберцовые артерию и вены, большеберцовый нерв.

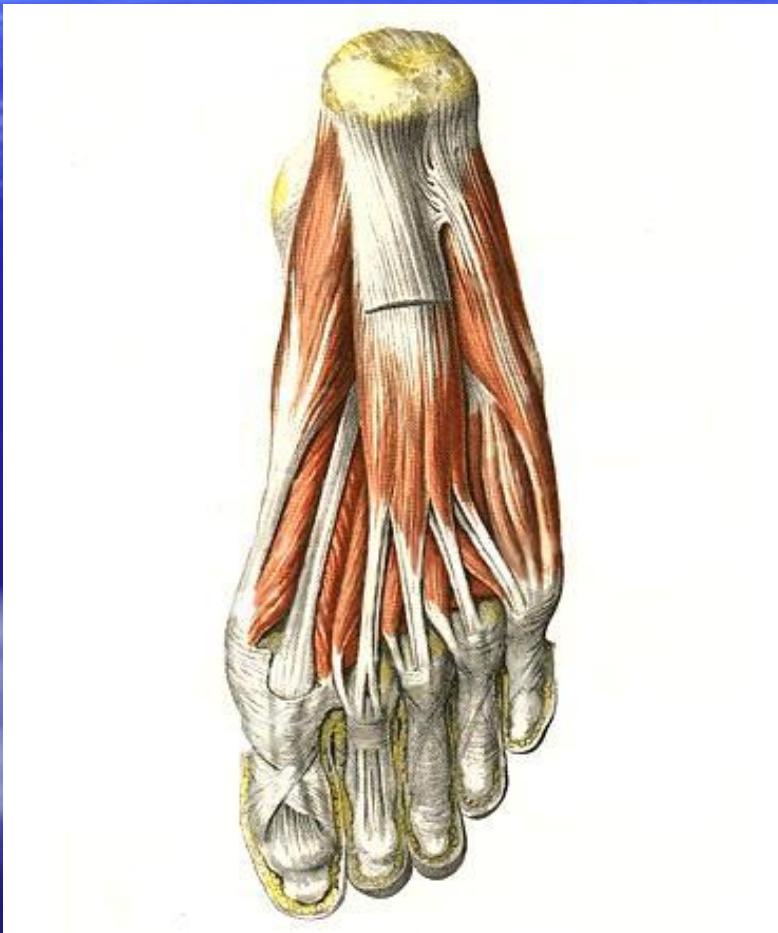
# Нижний малоберцовый канал

- Отделяется в нижней трети голено-подколенного канала.
- Ограничен:
  - 1.Спереди –малоберцовой костью.
  - 2.Сзади –длинным сгибателем большого пальца
- Содержит малоберцовые артерию и вену.

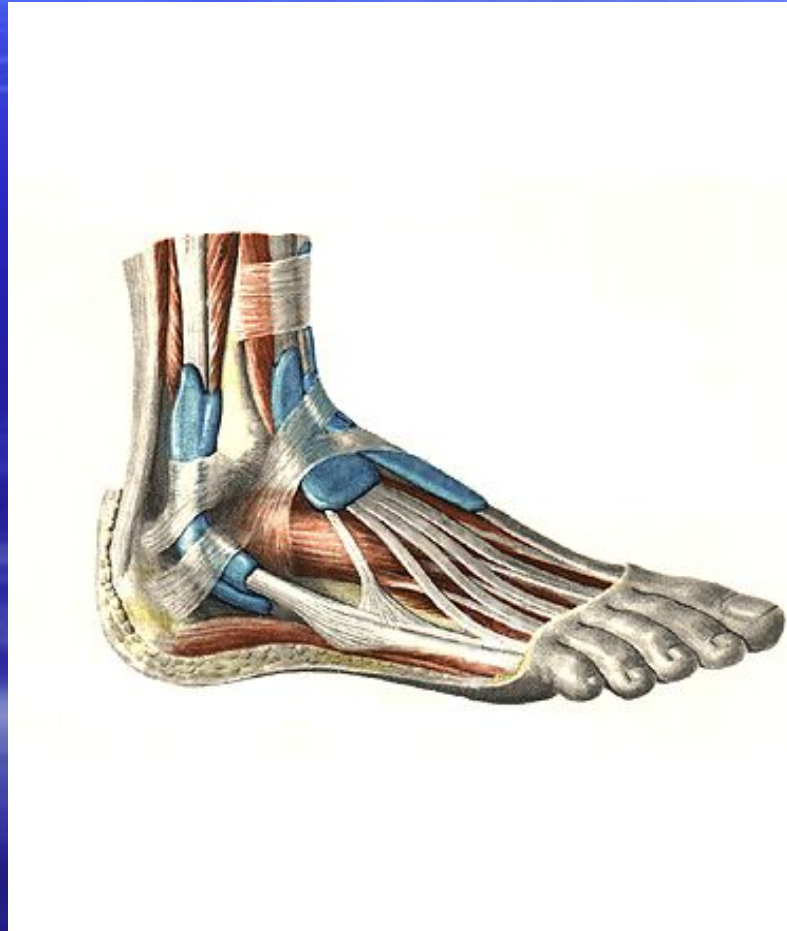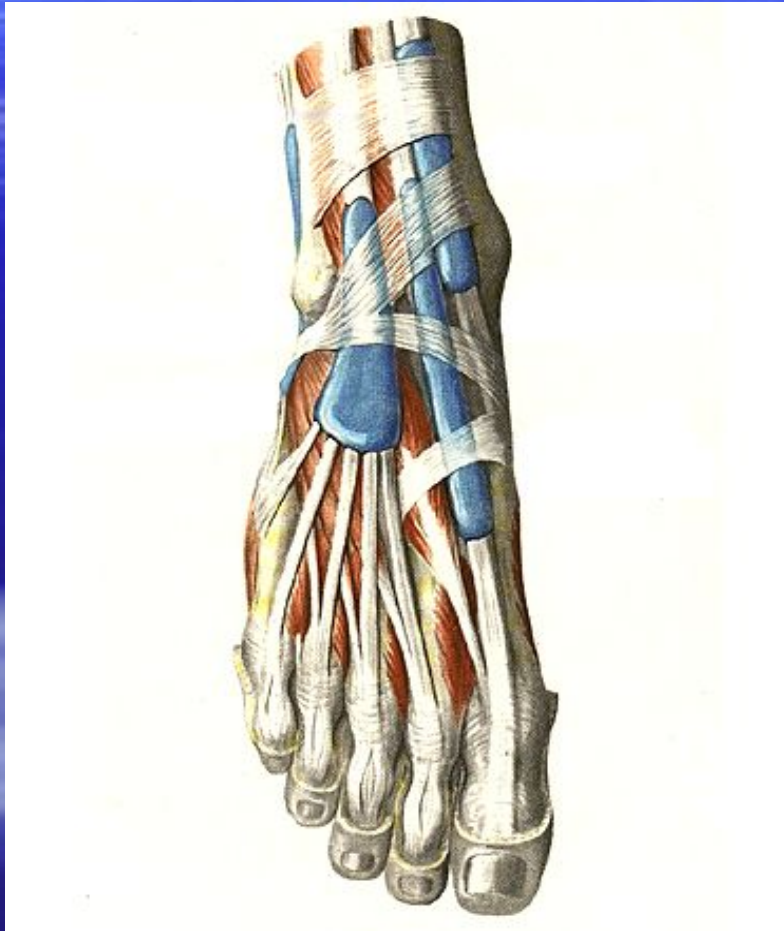
# Верхний малоберцовый канал

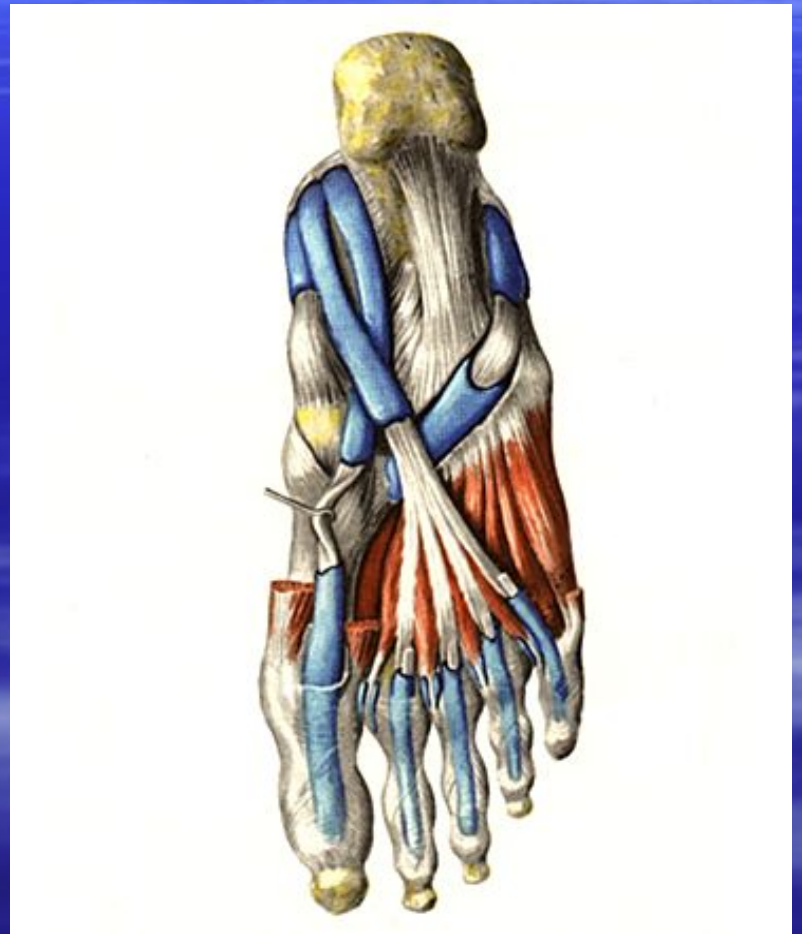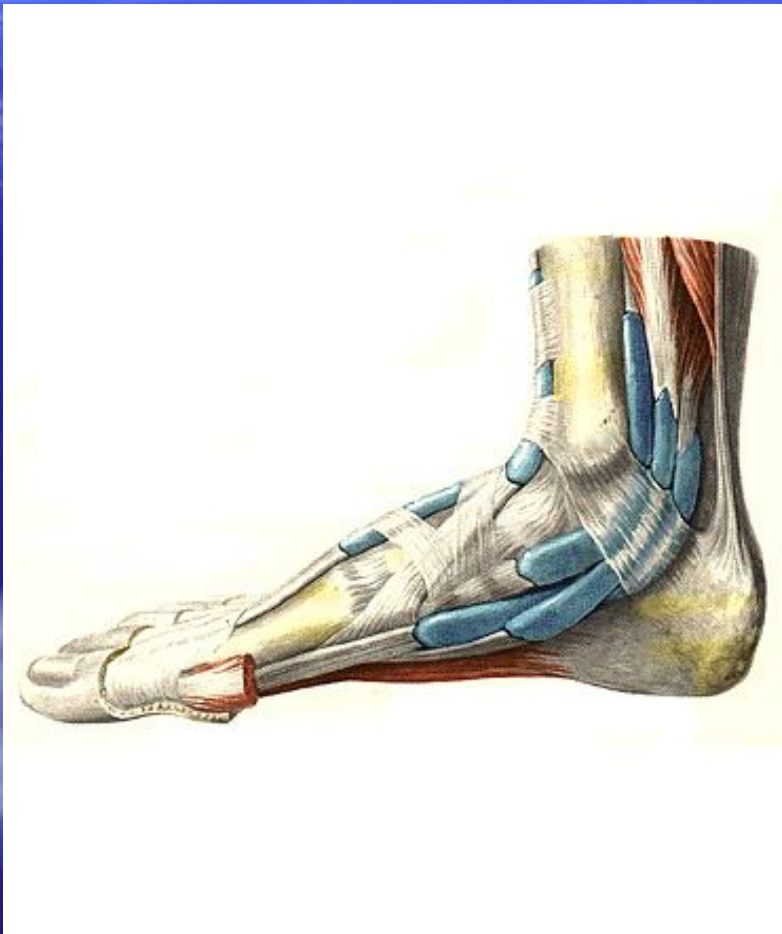
- Является самостоятельным.
- Находится в верхней трети голени
- Ограничен малоберцовой костью и длинной малоберцовой мышцей.
- Содержит общий малоберцовый нерв.

# Подошвенная поверхность СТОПЫ

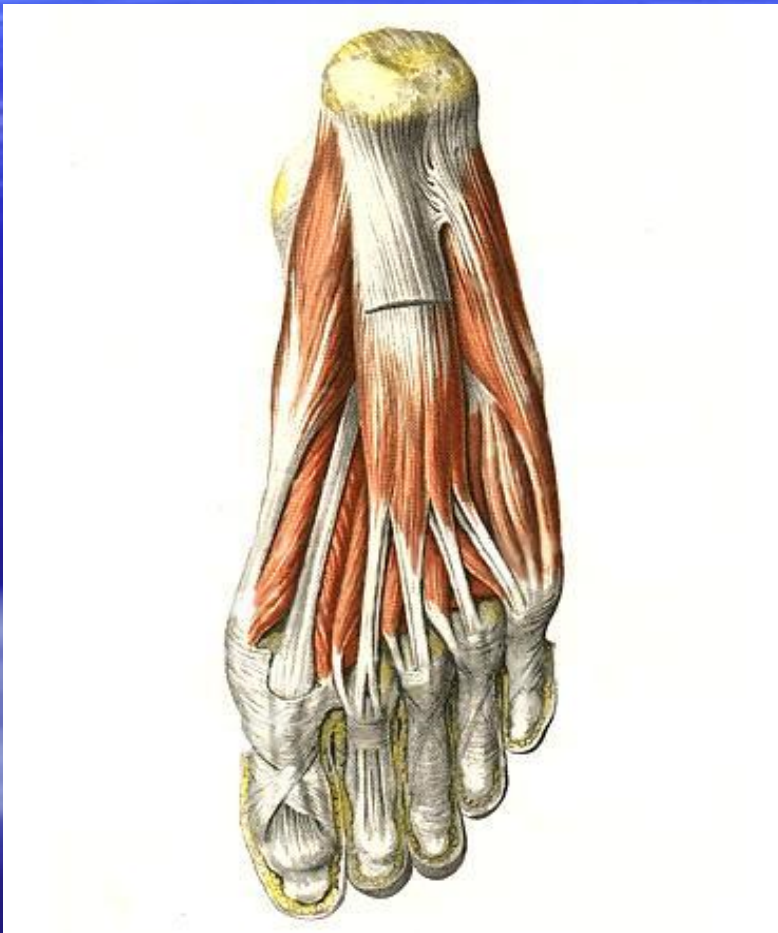


- **1. Латеральная подошвенная борозда – латеральные подошвенные сосуды и нервы.**
- **2. Медиальная подошвенная борозда – медиальные подошвенные сосуды и нервы.**



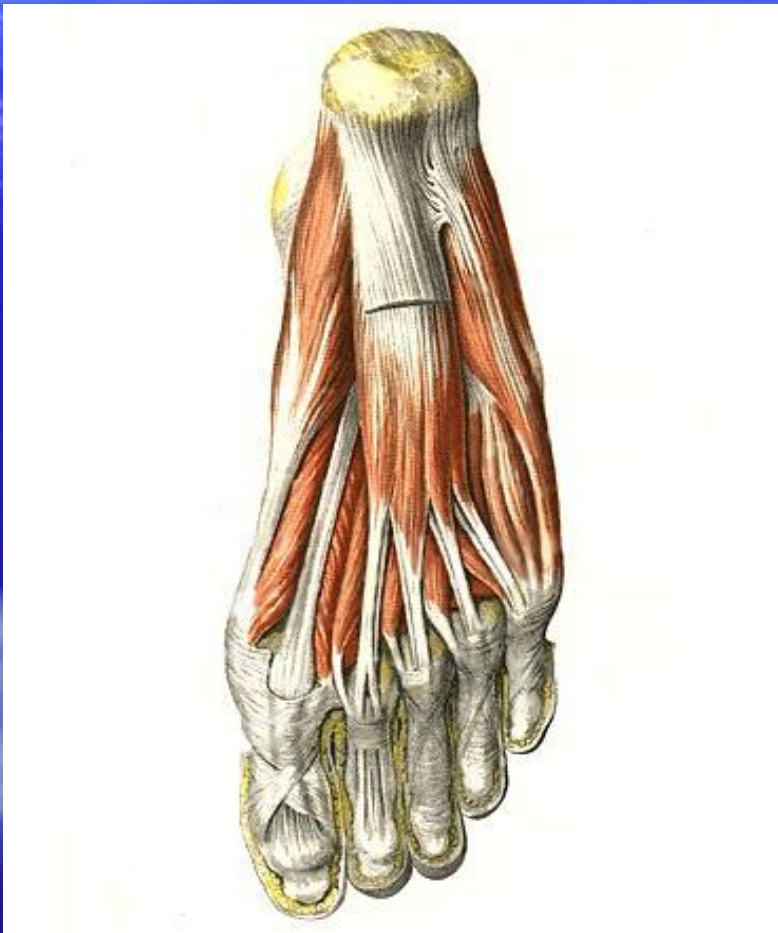


# Подошвенная поверхность СТОПЫ



- **1. Латеральная подошвенная борозда – латеральные подошвенные сосуды и нервы.**
- **2. Медиальная подошвенная борозда – медиальные подошвенные сосуды и нервы.**

# Подошвенная поверхность СТОПЫ



- **1. Латеральная подошвенная борозда – латеральные подошвенные сосуды и нервы.**
- **2. Медиальная подошвенная борозда – медиальные подошвенные сосуды и нервы.**