Кафедра патологии медицинского факультета
Санкт-Петербургского государственного университета

Л.П. Чурилов

Недостаточность кровообращения Ч. 4

Ритмом галопа по Европам
или
Патофизиология сердечно-сосудистой системы
simply put
(Болезни эндокарда, перикарда и миокарда, включая ИБС)

ПАТОГЕНЕЗ СН

- сердечная недостаточность активизирует ряд компенсаторных механизмов, направленных на усиление сердечной деятельности, поддержание АД и обеспечение перфузии жизненно важных органов:
- 1. задержка почками натрия и воды ведет к увеличению сократимости вследствие увеличения преднагрузки (закон Старлинга);
- 2. активация нервных и эндокринных механизмов регуляции способствует увеличению сердечного выброса (тахикардия, вызванная катехоламинами), задержке натрия и воды (альдостерон) и поддержанию АД (ангиотензин, вазопрессин)
- 3. гипертрофия миокарда ведет к уменьшению напряжения в стенке левого желудочка.
- По мере ухудшения функции желудочков указанные механизмы начинают способствовать прогрессированию заболевания. Задержка натрия и воды приводит к застою в легких, отекам и увеличению потребления кислорода миокардом. Активация нервных и эндокринных механизмов регуляции также увеличивает потребление кислорода миокардом из-за тахикардии (катехоламины) и увеличения ОПСС (ангиотензин, вазопрессин). Наконец, гипертрофия миокарда ведет к уменьшению податливости левого желудочка и диастолической дисфункции.. Считается, что от активации адренергической и ренин-ангиотензиновой систем в значительной мере зависит скорость прогрессирования сердечной недостаточности и прогноз.

увеличивается уровень эндотелинов, предсердного натрийуретического гормона, брадикининов и простагландинов

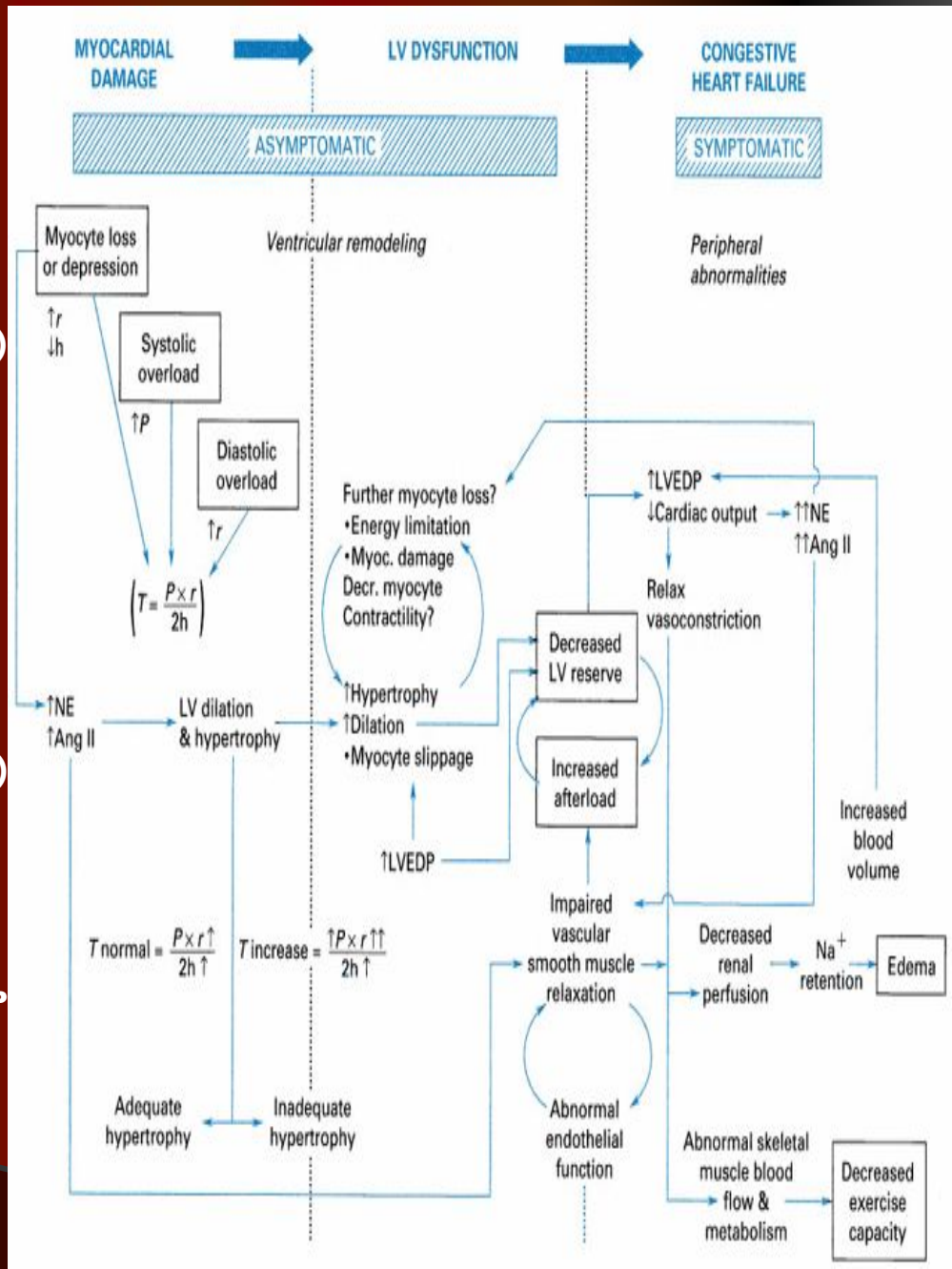

Патогенез СН: компенсаторные механизмы при низком МО

Механизм «получилось»	Краткосрочное «хотели»	А в итоге
Mechanism	**Short-Term Adaptive Response**	**Long-Term Maladaptive Response**
Salt and water retention	⇑Preload ⇑Cardiac **output**[b]	**Edema, anasarca, pulmonary congestion**
Vasoconstriction	⇑Afterload Maintained blood pressure	⇓Cardiac output, ⇓ardiac energy expenditure Cell **death**[b]
⇑Cardiac, adrenergic drive	⇑Contractility, ⇑relax- ation, ⇑heart rate ⇑Cardiac **output**[b]	**Arrhythmias,** ⇑cardiac energy expenditure Cell **death**[b]
Transcription factor activation, cell growth	**Adaptive hypertrophy** ⇑Sarcomere number ⇑Cardiac **output**[b]	**Maladaptive hypertrophy Apoptosis, mitochondrial DNA abnormalities Cell death**[b]

Ключевое звено патогенеза СН

Loss of myocytes,

Hypertrophy of remaining myocytes

Energy production and utilization
Oxygen and energy supply
Substrate utilization and energy storage
Inadequate mitochondria mass and function

Ventricular remodeling

Contractile proteins
Abnormal myofibrillar or myosin ATPase
Abnormal myocardial proteins
Defective protein synthesis
Nonuniformity of contraction and function

Activation of contractile elements
Membrane Na+,K+-ATPase defects
Abnormal sarcoplasmic reticulum function
Abnormal Ca2+ release
Abnormal Ca2+ uptake

Abnormal myocardial receptor function
Downregulation of beta adrenoreceptors
Decreased β1 receptors
Decreased Gs protein
Increased G1 protein

Increased myocardial fibroblast growth and collagen synthesis

---

Aging changes, presbycardia

Sustained tachycardia

Abnormal baroreceptor function
Autonomic nervous system
Abnormal myocardial norepinephrine function or kinetics

Системные регуляторные изменения при СН

Increased sympathetic nervous system activity (increased norepinephrine, epinephrine)

Increased endothelin

Increased arginine vasopressin

Increased renin and angiotensin II

Increased aldosterone

Increased neuropeptide Y

Increased atrial and B-type natriuretic peptides

Increased
Insulin
Cortisol
Growth hormone [decreased insulin-like growth factor 1 (IGF-1)]
Tumor necrosis factor a (TNF-α)
Interleukin-6
Vasoactive intestinal peptide (VIP)
Adrenomedullin
Urodilantin
Urotensin-II
Cardiotropin-I

Increased dopamine

Increased prostaglandins (PGI2, PGE2)

Increased vasodilator peptides (e.g., bradykinin)

Системный ответ при СН

- Активация НА ответа, потенциальная опасность – апоптоз кардиомиоцитов, тахикардия и недорасслабление. Блокируется бета-адреноблокаторами
- Активация РААС. Способствует отекам, гиперволемии, гипертензии и стимулирует гипертрофию и кардиосклероз. Блокируется ингибиторами АСЕ
- Гипервазопрессинемия – нарушение коронарного кровотока, рост ОПС. Блокируется кониваптаном и тольваптаном
- Рост продукции атриопептинов. Не приводит к адекватному ответу из-за атриопептинрезистентности. Атриопептин В – маркер ранней стадии ХСН. Могут применяться терапевтически. Блокаторы нейтральной эндопептидазы снижают их распад.
- Эндотелиновый ответ. Способствует гипертрофии миоцитов, тромбозам, повышает ОПС и КД. Блокаторы (бозентан) – терапевтическое действие
- Кахексин и другие цитокины. Стимулируют гипертрофию миокарда, вызывают кахексию при СН, отрицательный инотропный эффект. Антитела к кахексину улучшают течение СН

Почему гипертрофия плохо кончается…

- **Возрастание доли менее эффективного бета-миозина**
- **Нарушения фосфорилирования SERCA, фосфаламбана, райанодинового рецептора. В результате пиковые концентрации Са снижаются (недостимуляция систолы) , а фоновые растут (неполноценная диастола)**
- **Снижение запасов и неэффективные изозимы креатинфосфокиназы**
- **Митохондрии гипертрофируются медленнее сократительных элементов**
- **Параллельное образование новых саркомеров вместо последовательного**
- **Проводящие элементы отстают в скорости гипертрофии от сократительных**
- **Десенсибилизация бета- адренорецепторов и снижение эффективности инотропизма**
- **Фибробласты гипертрофируются и гиперплазируют быстрее кардиомиоцитов. Фиброплазию ускоряет РААС и эндотелины**
- **Интерстиций миокарда подвергается усиленному действию металлопротеаз-коллагеназ и быстро изнашивается, что оборачивается дилятацией**

Болезни эндокарда

- Клапанные пороки

ВРОЖДЕННЫЕ

ПРИОБРЕТЕННЫЕ

- Эндокардиты

РЕВМАТИЧЕСКИЙ (инфекционно-аллергический)

ИНФЕКЦИОННЫЙ (септический)

АУТОИММУННЫЙ

Врожденные пороки сердца

- Бесшунтовые 20%

Правосторонние

- Стеноз легочной артерии 10%

Левосторонние

- коарктация аорты 10%

Стеноз аортального клапана

- Шунтовые 80%

Первично-нецианотические:

- ДМПП 15%
- ДМЖП 25%
- Зияние боталлова протока 15%

Первично-цианотические:

Тетрада Фалло 10%

Транспозициякрупных сосудов 10%

Атрезия трикуспидального клапана

Симптомокомплекс Эйзенмингера

- Первично белый, нецианотический порок ведет к гиперфункции, гипертрофии и недостаточности правого сердца из-за легочной гипертензии. Давление в ПЖ повышается. Направление шунта меняется на право-левое.
- Формируется вторичный центральный цианоз.

Этиология ВПС

- ВПС – эмбриопатии или (реже) бластопатии, в большинстве – ненаследственные
- Инфекции первого триместра беременности: краснуха, свинка, грипп
- Хромосомные аберрации:

Синдром Дауна (трисомия 21) – 20% ДМПП, ДМЖП

Синдром Шерешевского-Тернера (45ХО) – 20%, коарктация аорты

Синдром кошачьего крика (5р-), синдромы Эдвардса и Патау (трисомии 13, 18) - ДМЖП

ДМПП

- Ostium secundum

Право-левый шунт из-за небольшого дефекта верхней части МПП

Изотоническая перегрузка правого желудочка, его гипертрофия, раздвоение 2 тона, систолический шум над ЛА

Течение мягкое, компенсация длительная, может приводить в конце концов к симптомокомплексу Эйзенмингера

- Ostium primum

Большой дефект в нижней части перегородки, обусловливает сопутствующую недостаточность МК

Тяжелое течение и ранняя декомпенсация. ЛЖН

Сочетается с синдромом Дауна

Гемодинамика при дефекте межпредсердной перегородки

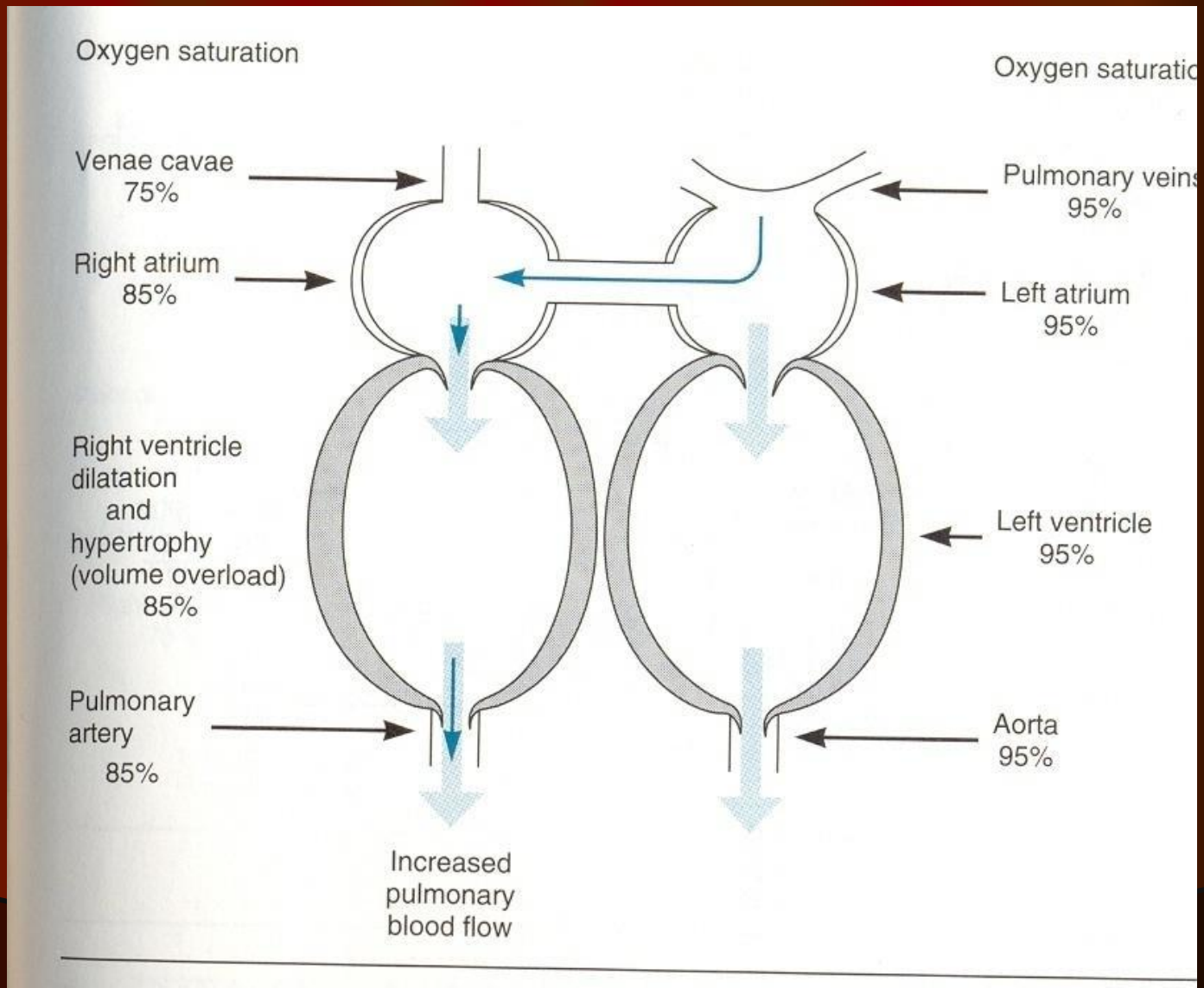

ДМЖП – самый частый белый порок

- Малый дефект – болезнь Толочинова-Роже

Диаметр отверстия до полусантиметра

Перегрузка ПЖ давлением незначительна

Пансистолический шум

Благоприятное течение

Бывает самоизлечение

- Большой дефект –
- Выраженная объемная перегрузка обоих желудочков, пансистолический шум,
- Быстрое развитие вторичной легочной гипертензии, появляется громкий щелчок закрытия клапана ЛА,
- Характерно раннее развитие с-ма Эйзенменгера и вторичный цианоз, при этом пансистолический шум пропадает.

Гемодинамика при дефекте МЖП

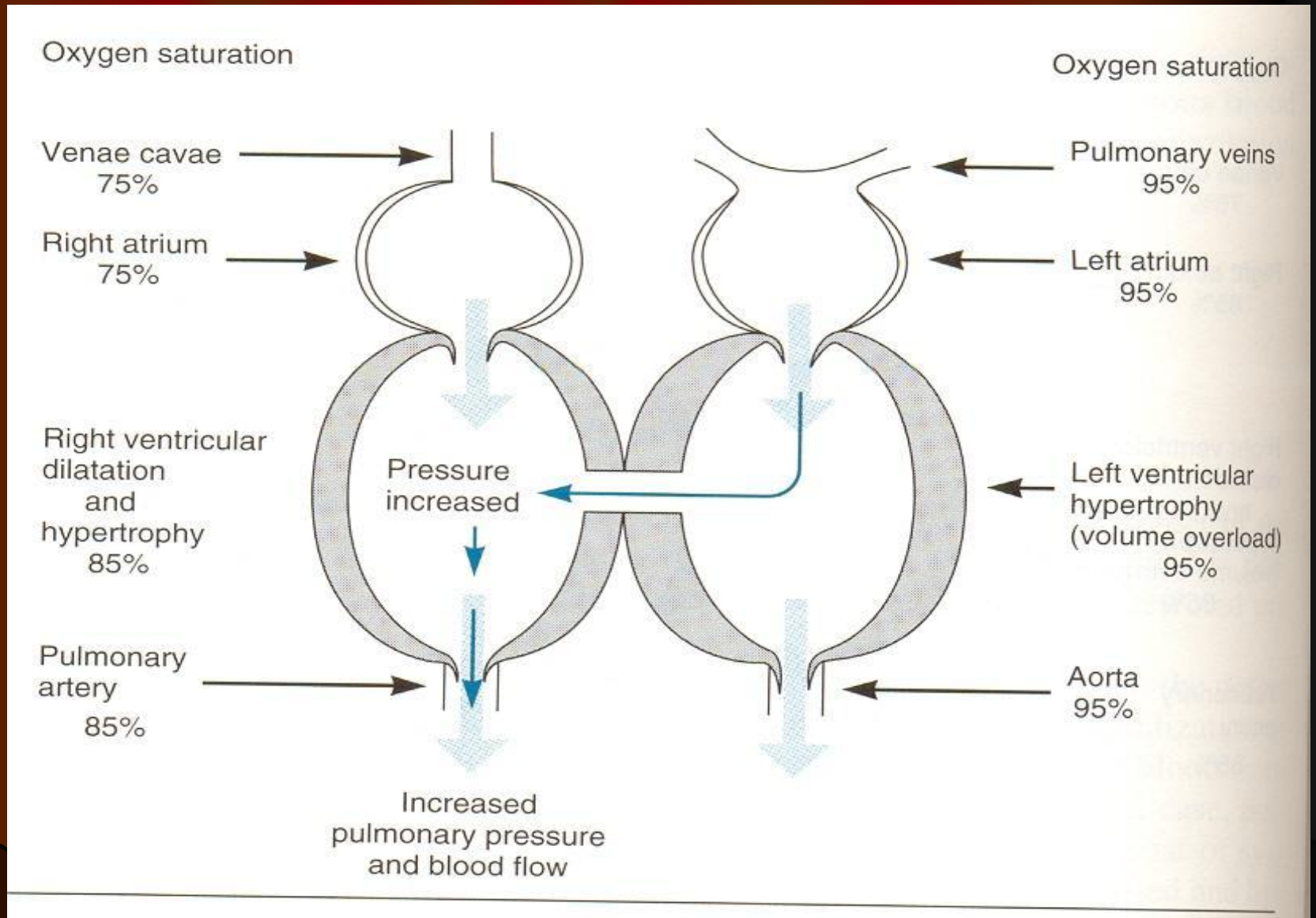

Открытый артериальный проток

- До рождения N : нужен для обхода малоперфузируемых ателектатических легких
- Физиологически закрывается на протяжении первых дней, по мере снижения давления в МК и расправления легких, анатомически зарастает за 6-8 недель
- Механизмы этого местные, простагландинзависимые. ЦНС не участвует. Индометацин помогает закрытию.
- При малом зиянии – лево-правый шунт, нецианотическое течение, машинный постояный шум над основанием сердца
- При большом зиянии – легочная гипертензия, ПЖН и с-м Эйзенменгера

Гемодинамика при открытом d. arteriosus

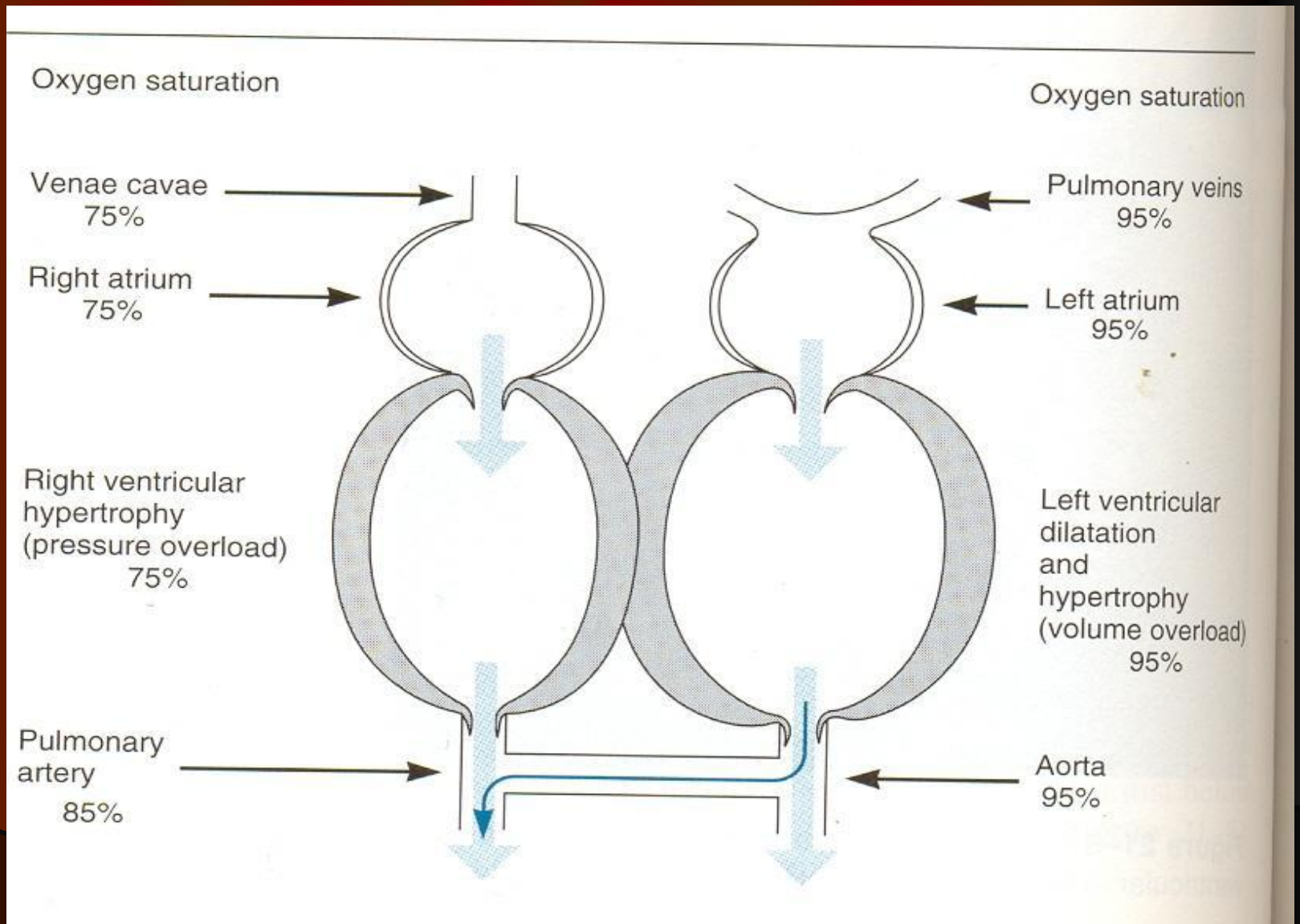

Тетрада Фалло

- Самый частый синий порок

1. Большой ДМЖП
2. Стеноз ствола ЛА
3. Декстропозиция аорты, «наезжающей» на ПЖ
4. Гипертрофия и недостаточность ПЖ из-за ранней изометрической перегрузки ПЖ

Гемодинамика при тетраде Фалло

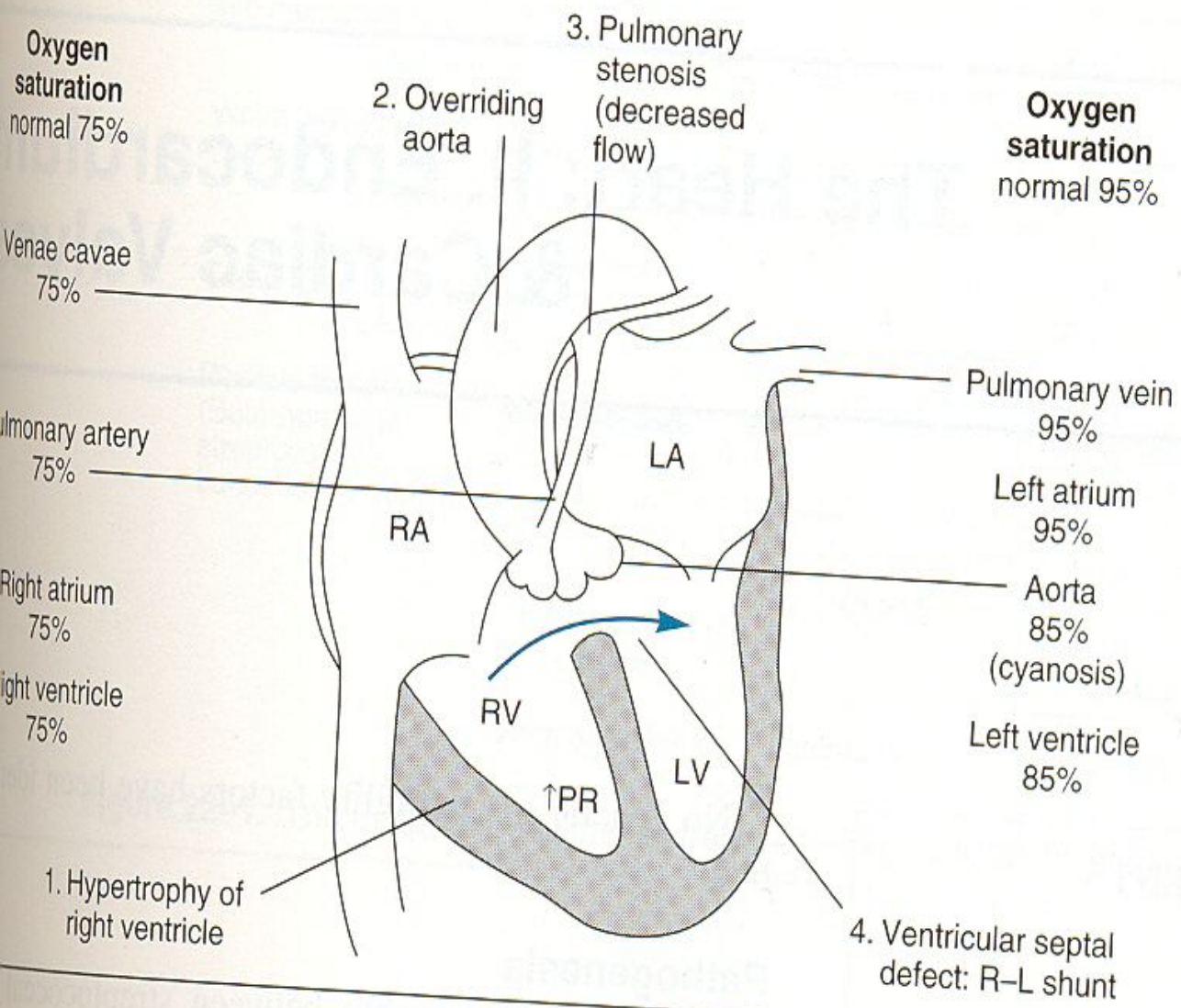

Figure 21–8. Tetralogy of Fallot. The marked narrowing of the pulmonary outflow tract results in a right-to-left shunt through the ventricular septal defect, resulting in central cyanosis. The right ventricle is hypertrophied.

Ревматизм – главная причина приобретенных пороков сердца

- Иммунопатологическое заболевание, спровоцированное у предрасположенных индивидов с нарушениями клиренса ИК (до 3%) стрептококковой инфекцией, чаще всего – фарингитом.
- 35% случаев протекают с кардитом, эндокард поражен при этом всегда, миокард в 10%, перикард – у единичных больных
- Прочие синдромы: полиартрит (75%), узловатая эритема – микрогранулёмы с фибриноидным некрозом (10%), базальный энцефалит – хорея – 10%

Инфекция и иммунопатологический процесс при ревматизме

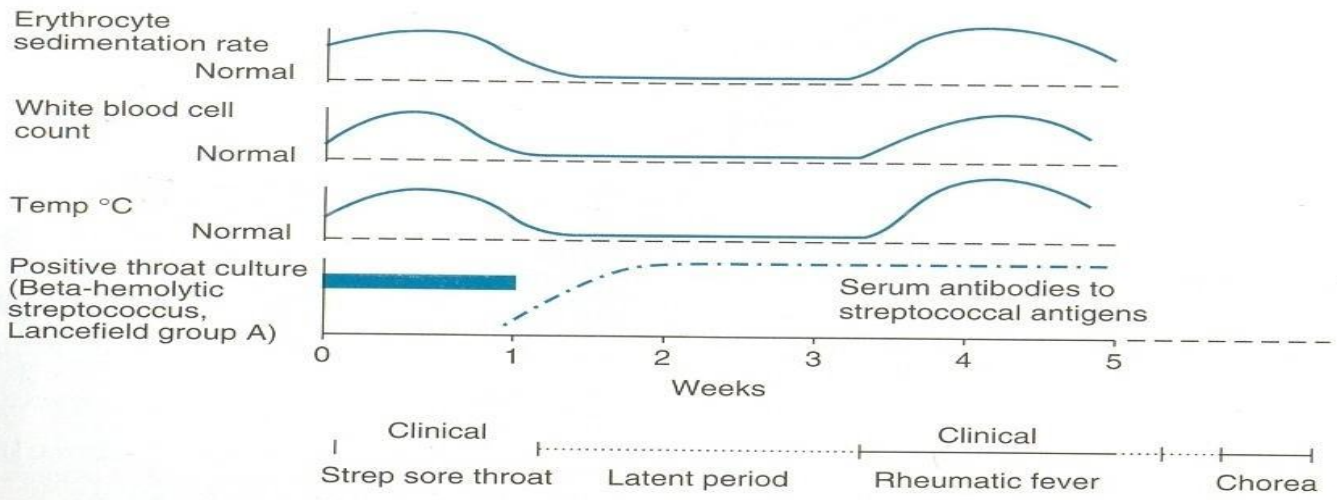

Figure 22–1. The temporal relationship between streptococcal infection and acute rheumatic fever.

- Антиген – М-серотипы А –группы стрептококка
- М-протеин – перекрест по секвенциальным детерминантам с М-протеином миокарда, аутоаллергия в обход аутореактивных Т-хелперов (серотипы 5, 19, 24)
- Гиалуронат-мукоид – перекрестная реакция с полисахаридными антигенами хозяина (серотипы 3, 18)
- А-белок – связывает Fc-фрагмент антител, препятствует клиренсу ИК
- Ответ острой фазы, латентный период 3 недели, аллергический ответ с элементами реакций 2, 3 и 4 типов
- АСЛО, АСГ, АСДНК – свидетельские антитела

Гранулема Ашофа-Талалаева

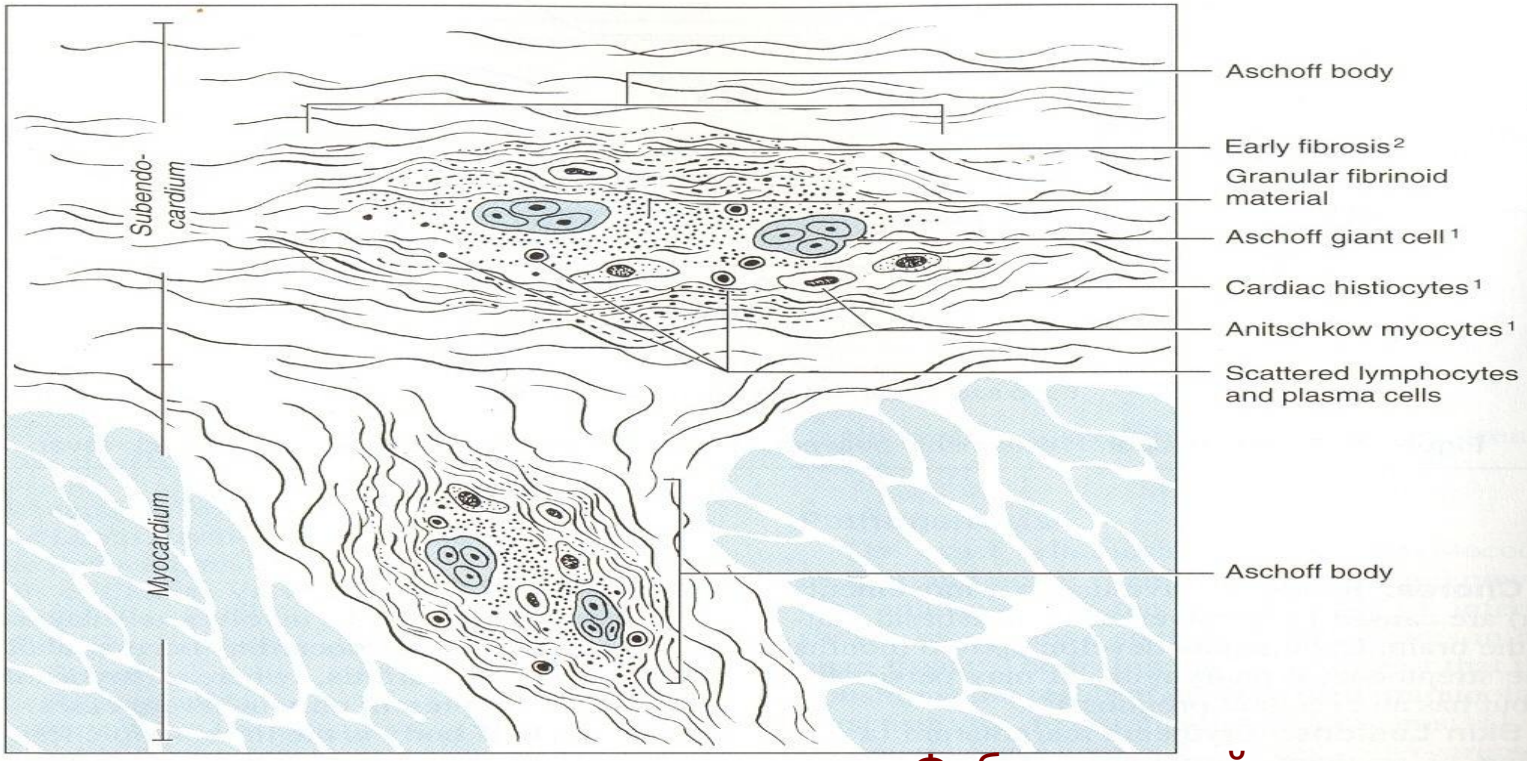

B

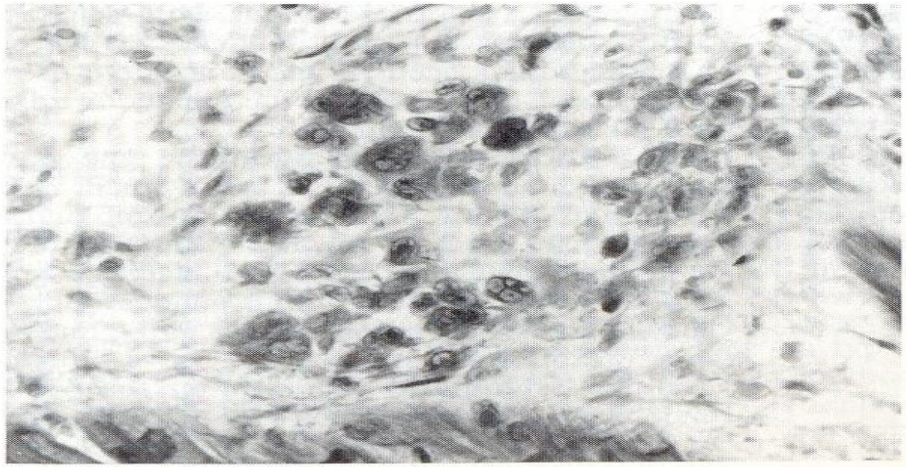

Фибриноидный некроз в центре, гистиоциты, гигантские клетки Ашофа, миоциты Аничкова и лимфоциты по краям. Коллагенообразование, активация макрофагов и фибробластов.

Ревматический эндокардит

- **ИК процесс обусловливает формирование вегетаций (белые тромбы, фибрин) и отека на клапанах. Тромбы не эмболируют.**
- **Вегетации и отек дают шумы (напр. Диастолический шум Кэри-Кумбса) Исход в фиброз клапана и часто – фиброз свободного эндокарда, особенно задней стенки левого предсердия (синдром Мак-Каллума).**
- **Стенозы формируются чаще недостаточностей, левое сердце и митральный клапан поражаются чаще правого и аортального клапана**

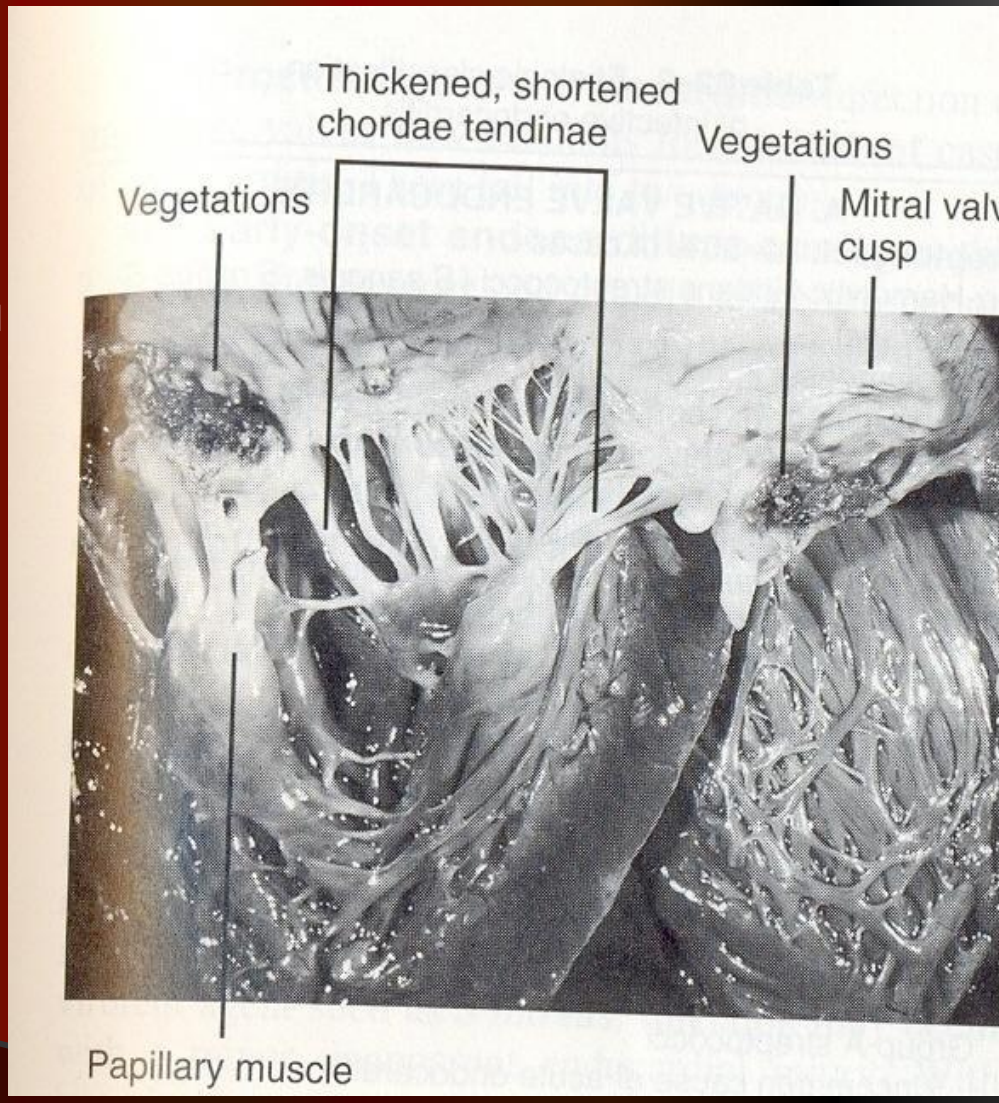

Аутоаллергический эндокардит

- Сопровождает 20% случаев СКВ
- Системный ИК васкулит
- Характерны аутоантитела к двуспиральной ДНК и липидам хроматина (кардиолипин)
- Всегда сопровождается фибринозным перикардитом
- Поражает трикуспидальный и митральный клапан, вегетации Либмана-Сакса, обратимое течение, порок не формируется

Инфекционный эндокардит – разновидность сепсиса с колонизацией клапанов микрофлорой

- В отличие от ревматизма, ИК процесс идет на фоне инфекции, а не после нее
- Системное действие воспалительных цитокинов
- Не поражается свободный эндокард
- Поражению клапана способствуют его предсуществующие пороки и повреждения, инвазивные манипуляции

Этиология и течение ИЭ

- Стрептококковый – 60-80%

- альфа-гемолитический зеленящий (бактериемия из полости рта и пазух лица, только на поврежденном клапане, подострое течение, чувствителен к пенициллину)

- Энтерококк (генитоурологическое происх. Бактериемии, атакует и нормальный и поврежденный клапан, дает и острое, и подострое течение, чувствителен к аминогликозидам)
- Стафилококковый – 25 %, чаще при кожной инфекции у в/в наркоманов
- Золотистый (острое течение, атакуетнормальный и поврежденный клапан)
- Эпидермальный (подострое течение, поврежденный клапан)

- Особенности у наркоманов – острое течение, поражение трикуспидального клапана, золотистый или эпидермальный стафилококк (65%)
- Особености при протезировании клапанов – ранняя и поздняя форма.
- Ранняя (первые 2 мес) – острое течение, стафилококк, грам-отрицательная флора, занесенная при операции
- Поздняя – случайная бактериемия на фоне поврежденного клапана, не связано с операцией, подострое течение, зеленящий стрептококк (40%).

ПАТОГЕНЕЗ ИЭ

- Бактерие мия и ИК процесс
- Экспрес-сия молекул клеточ-ной адгезии
- Колониза ция клапана
- Инфицир ованные тромбоэм болы
- Окклюзия состудов и метастати ческие очаги
- Систем-ный васкулит

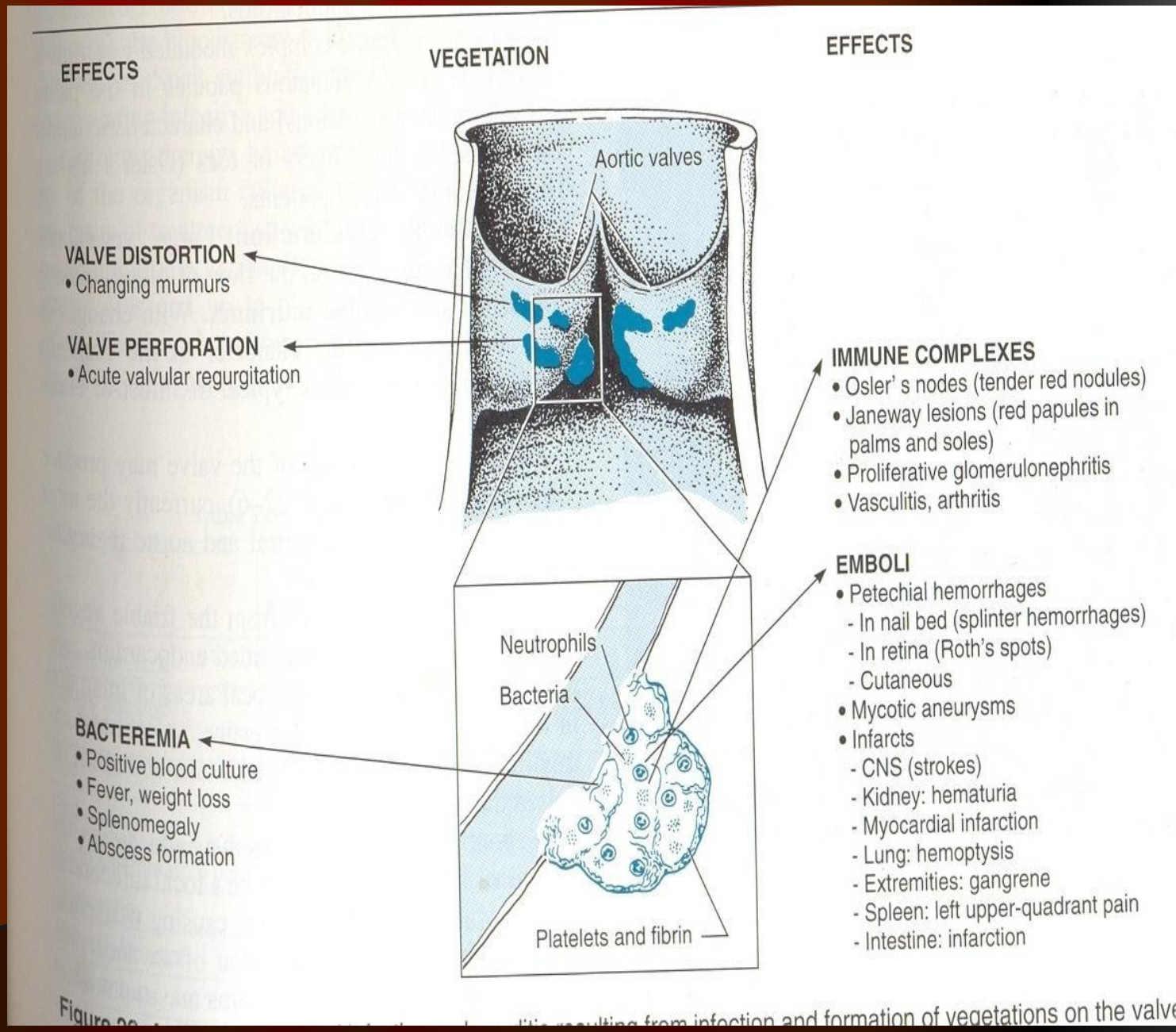

Инфекционный эндокардит

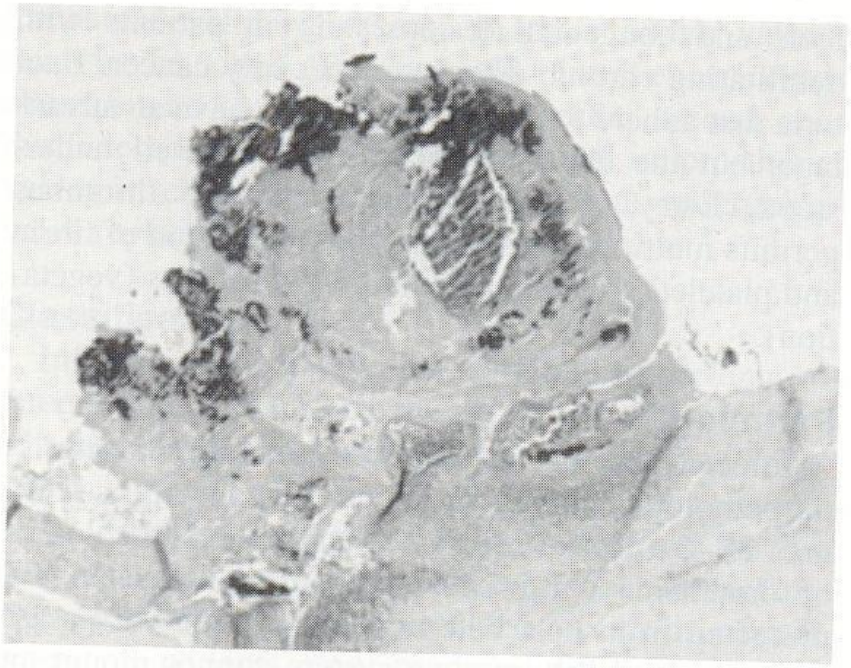

Figure 22–5. Vegetation of infective endocarditis. Dark areas represent collections of neutrophils and bacterial colonies. Low magnification.

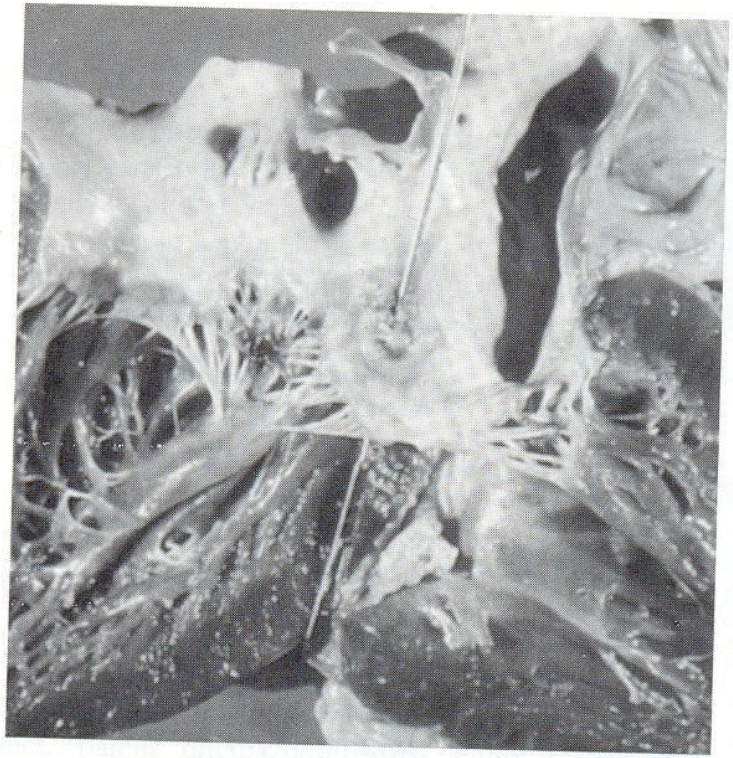

Figure 22–6. Perforation of the mitral valve in infective endocarditis. (**Note:** A metal probe has been passed through the perforation in the valve.) The perforation has occurred in the area of a vegetation.

Митральный стеноз

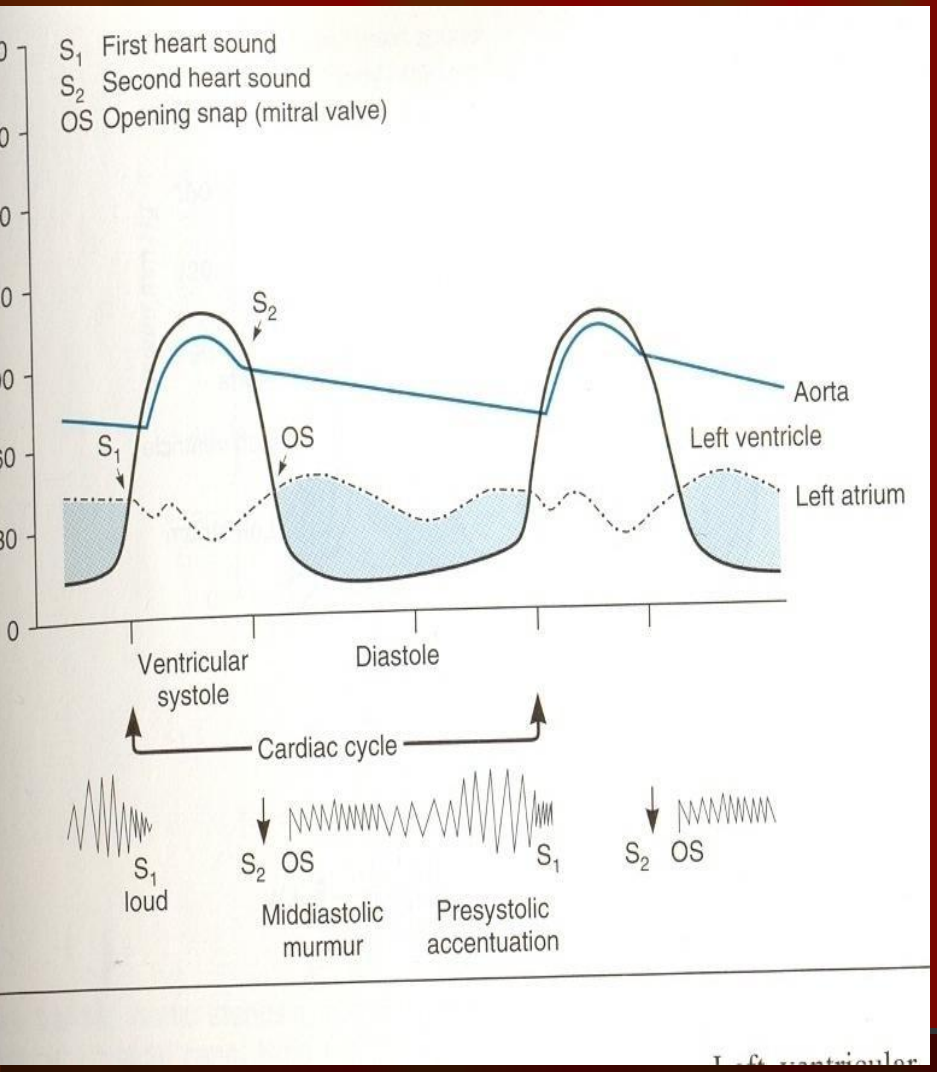

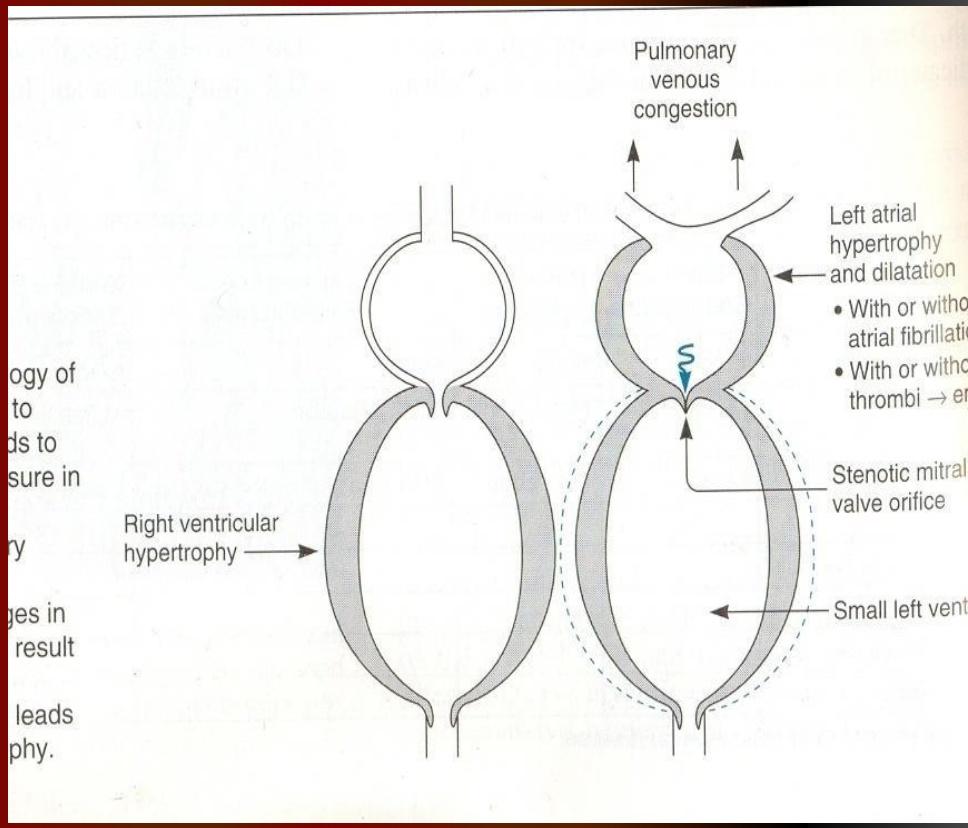

Митральная недостаточность

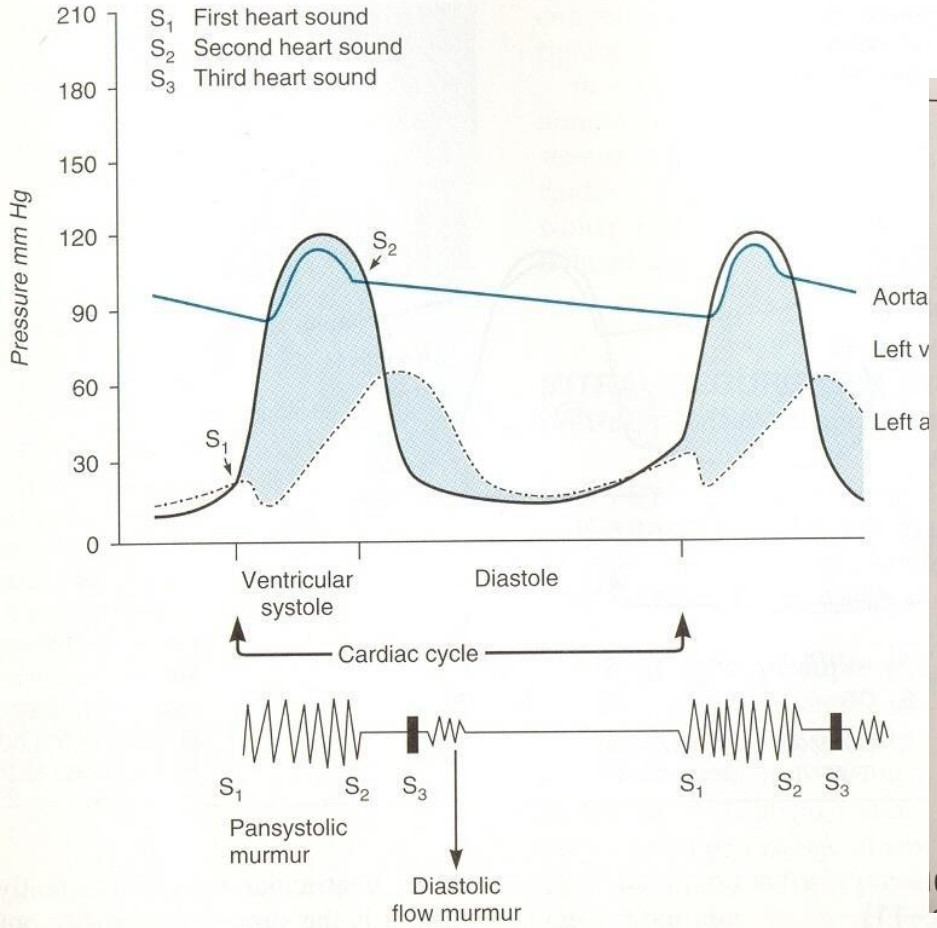

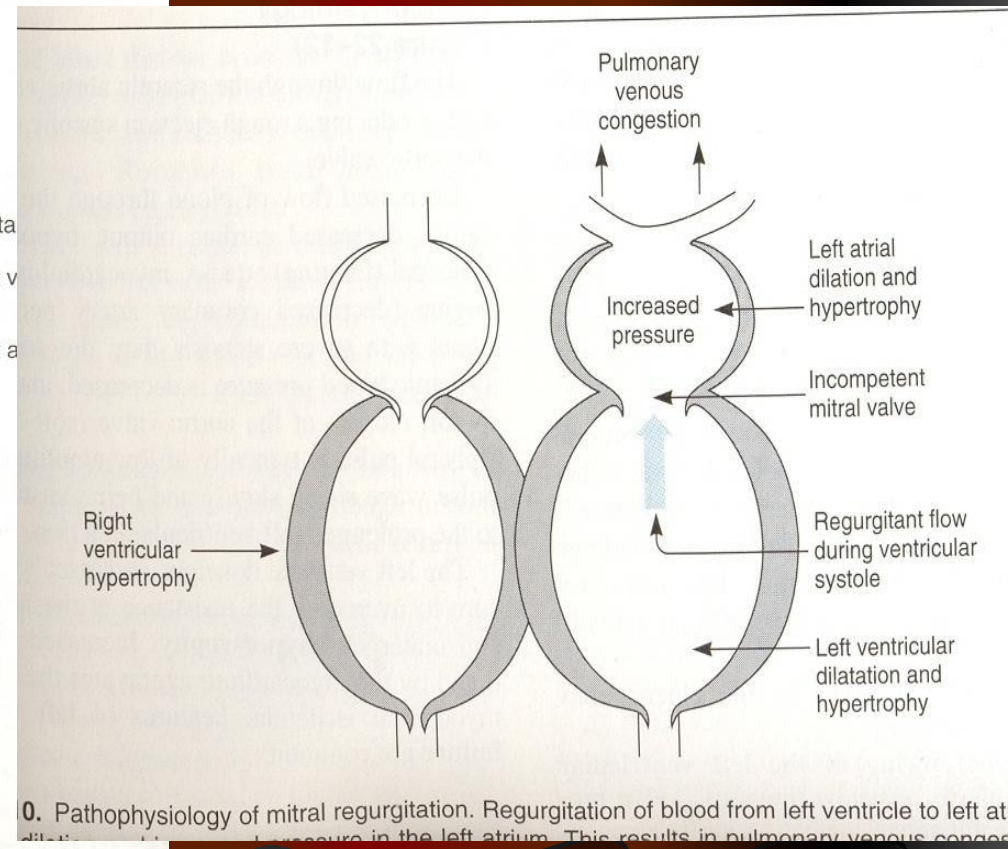

0. Pathophysiology of mitral regurgitation. Regurgitation of blood from left ventricle to left at

Гемодинамика при аортальном стенозе (слева) и аортальной недостаточности

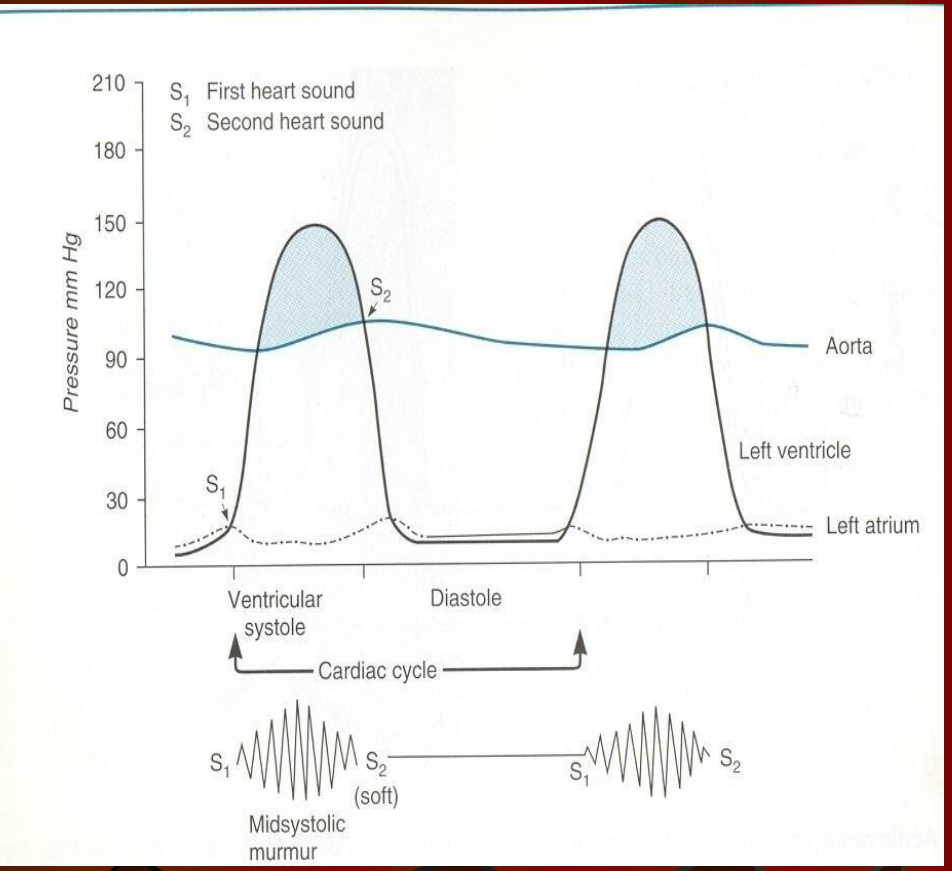

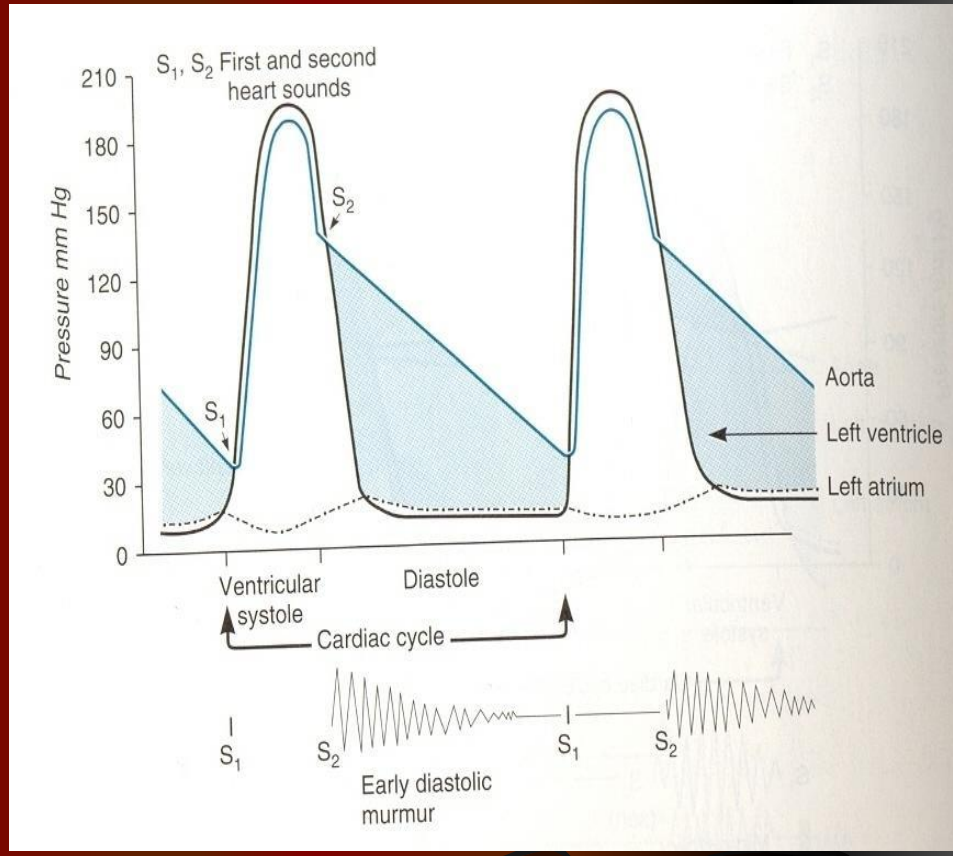

Патогенез пороков сердца

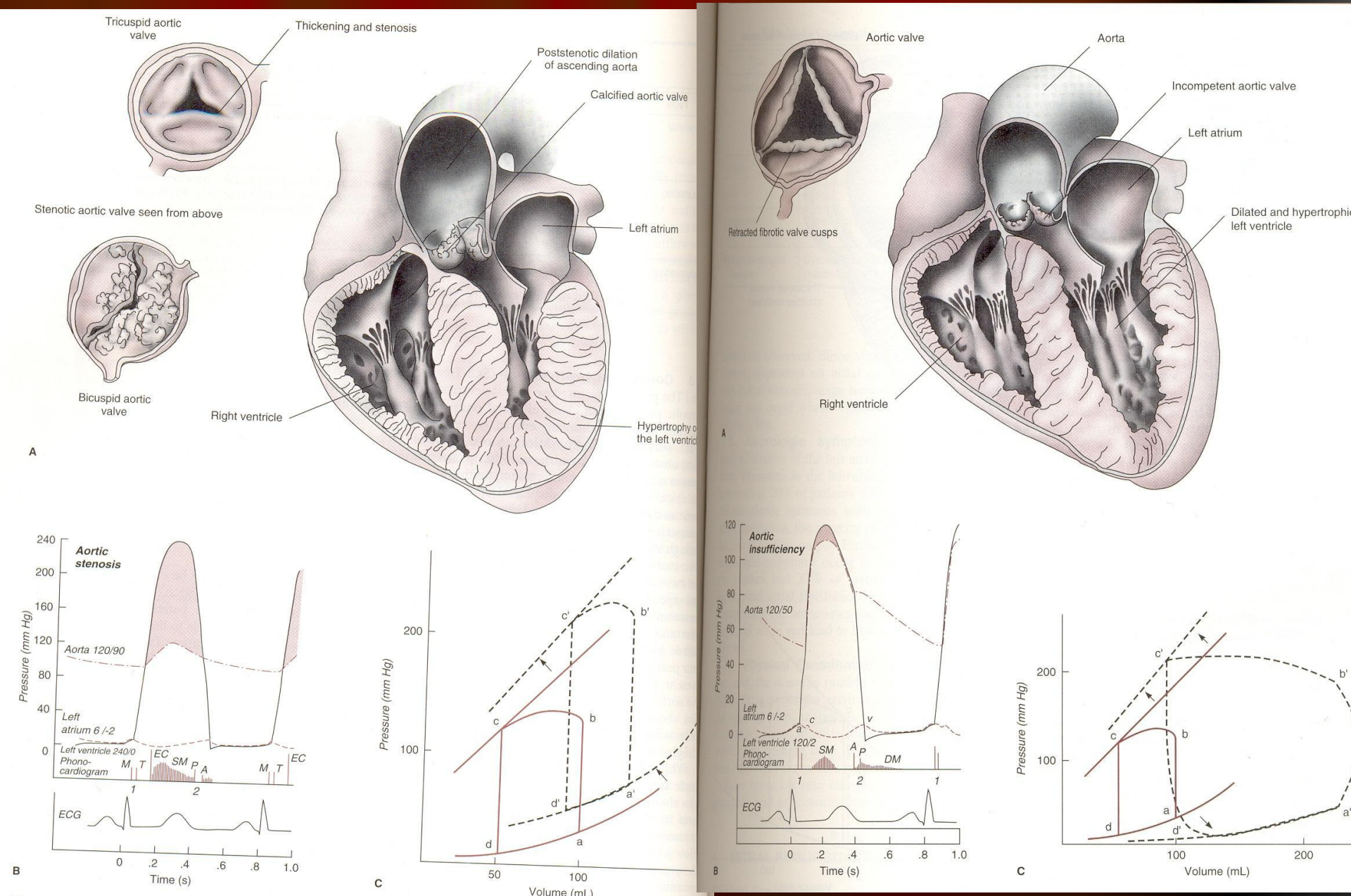

Figure 10–21. Aortic stenosis. ***A:*** Drawing of the left heart in left anterior oblique view showing anatomic features of aortic stenosis. Note structures enlarged. Left

Митральные пороки

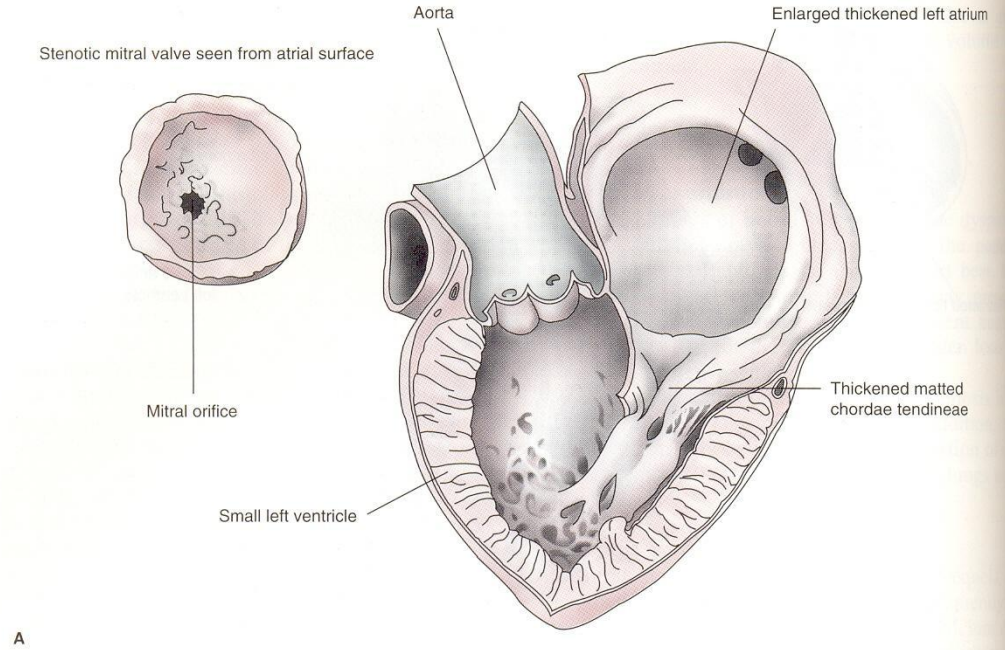

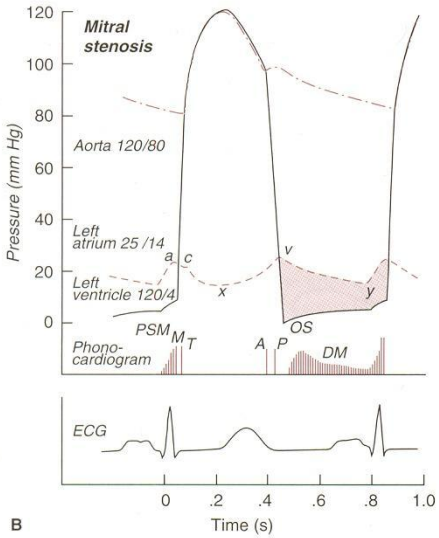

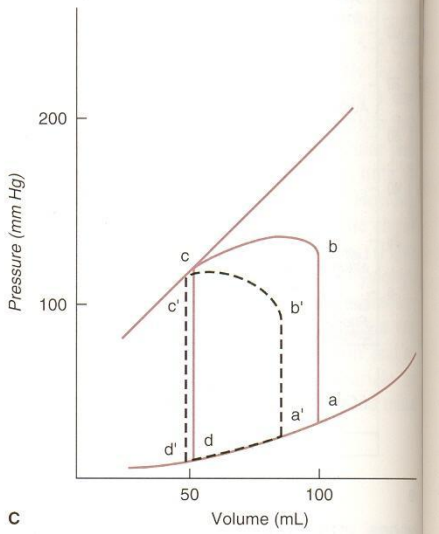

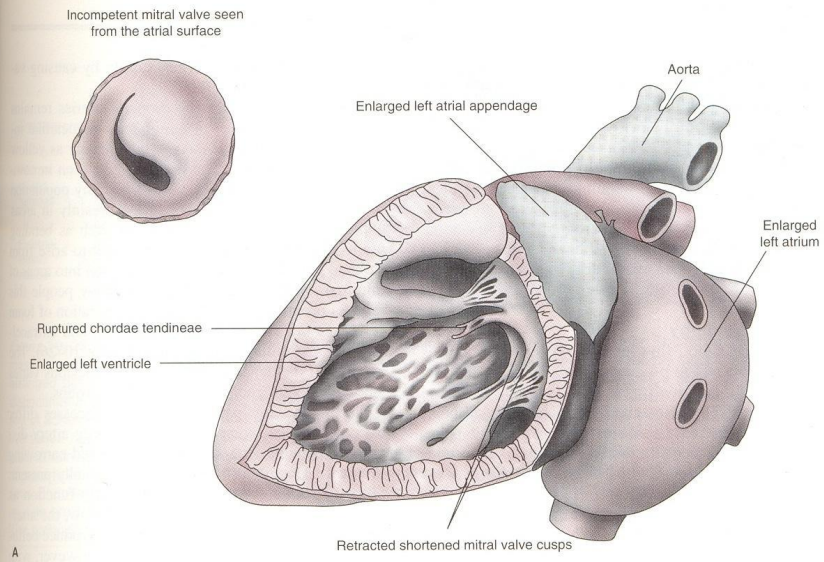

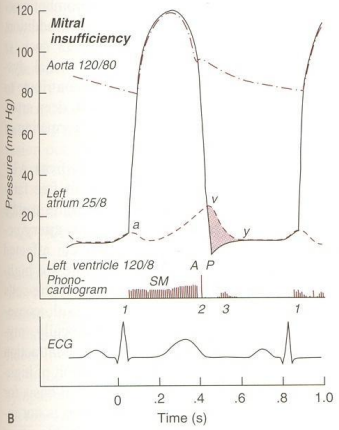

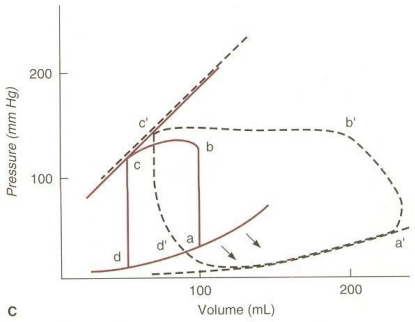

Figure 10–25. Mitral insufficiency (regurgitation). ***A:*** Drawing of the left heart in left lateral view showing anatomic features of mitral insufficiency. Note structures enlarged: left atrium, left ventricle. ***B:*** Drawing showing auscultatory and hemodynamic features of mitral insufficiency. Cardinal features include systolic backflow into left atrium, left atrial enlargement, left ventricular enlargement (hypertrophy in acute lesions), prominent *v* wave due to filling from both the pulmonary veins and the regurgitant jet, holosystolic murmur. (3, third heart sound; SM, systolic murmur; A, aortic; P, pulmonary.) (Reproduced, with permission, from Cheitlin MD, Sokolow M, McIlroy MB: *Clinical Cardiology,* 6th ed. Appleton & Lange, 1993.) ***C:*** Pressure-volume loop in mitral insufficiency. Increased ventricular volumes shift the diastolic pressure-volume curve rightward. Stroke volume is increased since the ventricle can now eject blood into the low-pressure left atrium.

Болезни миокарда

Кардиомиопатии

Миокардиты

ИБС

Этиология миокардитов

Впервые существование воспаления мышцы сердца постулировал Жан –Николя Корвизар (1755-1821). Научно существование миокардита доказал в 1837 г. немецкий патанатом И.-Ф. Соберхайм. До работ Г.Ф. Ланга все диффузные поражения миокарда неишемической природы считали миокардитами. После открытия миокардиодистрофий стали суживать понятие М. – до ревматического и дифтерийного. В конце XX века О.Сапир и А. Гор показали, что М. отмечается в 4-9% аутопсий и часто имеет инфекционную природу

- **Первичный – идиопатический миокардит Абрамова-Фидлера (возможно, на деле неидентифицированный возбудитель или ГЗТ)**
- **Вторичные:**

Инфекционные
-- вирусные (энтеро- корь, свинка, краснуха, гриппа, Денге, группа герпеса) ---микоплазменные
-- бактериальные
--спирохетозные (боррелиозы - б-нь Лайма)
--паразитарные (б-нь Чагаса, токсоплазмоз, трихинеллез)
--риккетсиозные (цуцугамуши)
--грибковые (при иммунодефицитах)
Инфекционно-аллергические
--ревматический
--гигантоклеточный
-- эндомиокардиальная эозинофильная болезнь Леффлера
Аутоиммунные (при коллагенозах – б-нь Кавасаки, СКВ, РА)
Инфекционно-токсические
--дифтерийный
Метаболические
Токсические , включая лекарственные
--адриамициновый, доксорубициновый
Радиационные (с перикардитом) – с исходом в констр. перикарди рестриктивную кардиомиопатию)

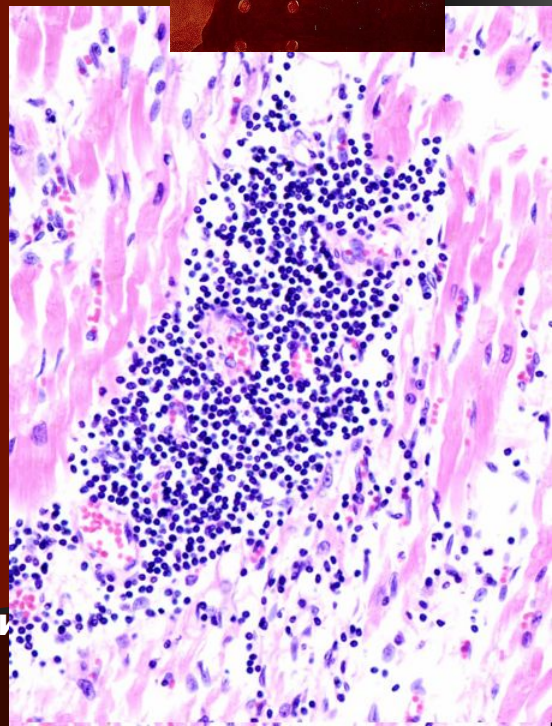

Общий патогенез миокардитов

- Энергодинамическая СН
- Нарушения ионных градиентов и аритмии. При некоторых М. – типичны блокады.
- Снижение сократимости и ритм галопа
- Минорные проявления некроза кардиомиоцитов (гиперферментемия)
- Нередко- апоптогенное и некрозогенное действие эозинофильных дефензинов и цитокинов гранулём
- Фоновый ответ острой фазы
- Сопутствующий перикардит (радиационный) или эндокардит (ревматический)_
- Прогрессирует в кардиомиопатию (эозинофильный – в рестриктивную, трипаносомозный – в дилатационную)
- Роль аутоантител (к гистаминовому рецептору, к кмц)

Вирусный и паразитарный миокардит

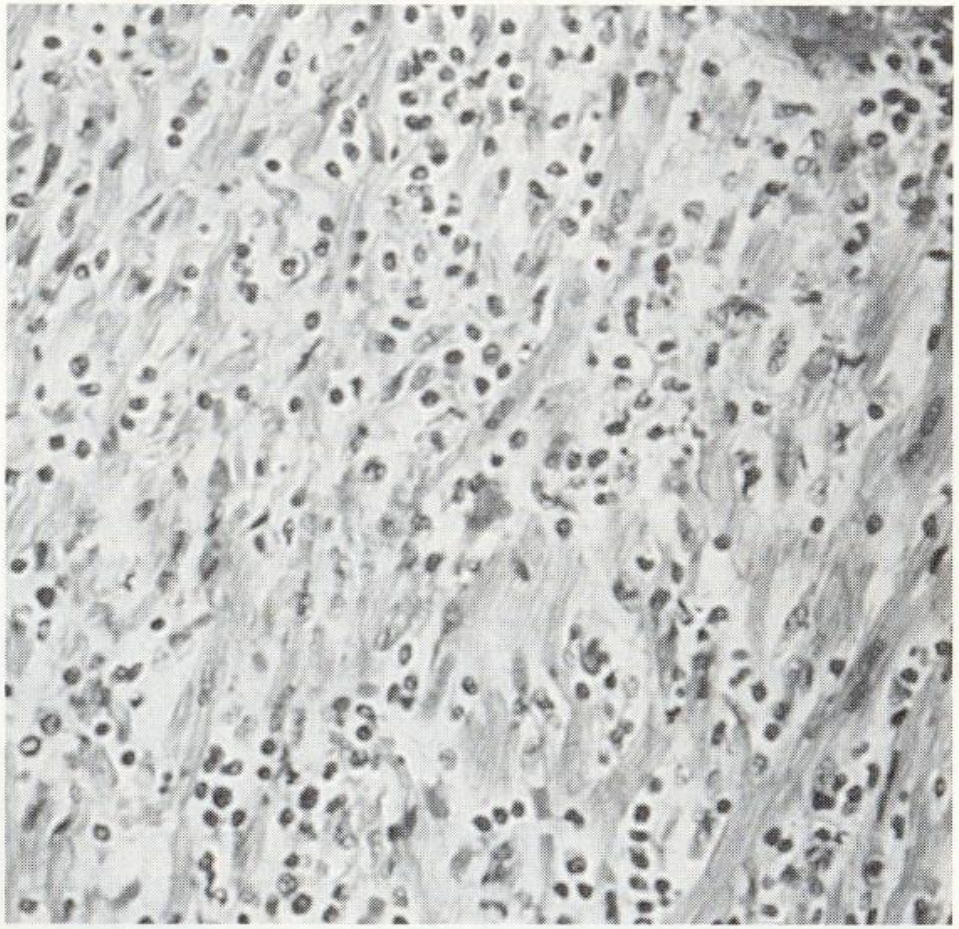

Figure 23–10. Viral myocarditis, showing extensive muscle fiber destruction and marked lymphocytic infiltration. High magnification.

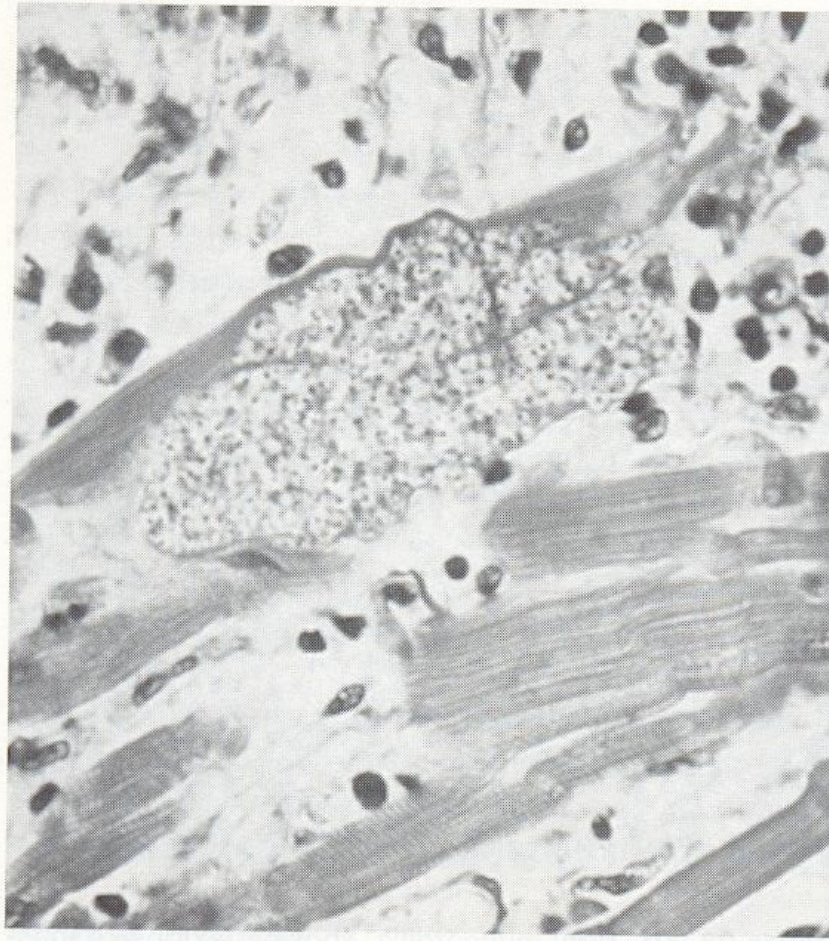

Figure 23–11. Chagas' disease of the myocardium showing both *Trypanosoma cruzi* in a distended myocardial fiber and the associated inflammation.

Кардиомиопатии

Первичные кардиомиопатии – крайне распространенные некоронарогенные заболевания миокарда, являющиеся следствием генетических дефектов белков поверхностного и сократительного аппарата, а также митохондрий кардиомиоцитов, выявляются по мере кумулятивного действия факторов риска, обусловливающих перегрузку кардиомиоцитов .

Признаки воспаления отсутствуют или выражены минимально, гибель кардиомиоцитов – апоптотическая, а не некротическая.

Вторичные кардиомиопатии (отечественный термин Г.Ф. Ланга – миокардиодистрофии) – некоронарогенные поражения миокарда вследствие установленных первичных метаболических, токсических или воспалительных заболеваний.

НЕ БУДЬТЕ В ПЛЕНУ У МОДНЫХ ТЕРМИНОВ!

Грань между первичными и вторичными КМП условна, т.к. болезни, приводящие ко вторичным КМП могут рассматриваться, как факторы, выявляющие скрытую первичную генетическую неполноценность КМЦ

Классификация КМП

- Первичная КМП
- Дилатационная
- Гипертрофическая
- Рестриктивная
- Аритмогенная правожелудочковая (болезнь Фонтана)
- Врожденная губчатая (от разволокнения левого желудочка)

- Вторичные КМП
- Алкогольная
- Кобальтовая
- Кадмиевая
- цериевая
- кокаиновая
- Эндокринные, в т.ч. тиротоксическая, диабетическая
- Метаболические, в т.ч. при амилоидозе, гемохроматозе
- В исходе миокардитов

Дилатационная (застойная) КМП

- Повышение КДО и ДД в желудочках без предшествующей перегрузки, нарушение систолического опорожнения, страдает сократимость
- 60% всех КМП, чаще у молодых мужчин, типичный повод для трансплантации сердца
- Наследственные случаи 10-20%– генокопии (сцепленная с Х, АД и АР).
- Первичные дефекты – При Х-сцепленной форме -дистрофин (белок, крепящий актин и саркомеры к клеточной мембране КМЦ).

При АД форме – актин, десмин или ламины А/С. (включает нитевидную миопатию)

При АР форме – мутации митохондриальных генов, дефект тафаццина (синдром Барта)

Может сочетаться с атаксией Фридрейха и нарушением проводимости

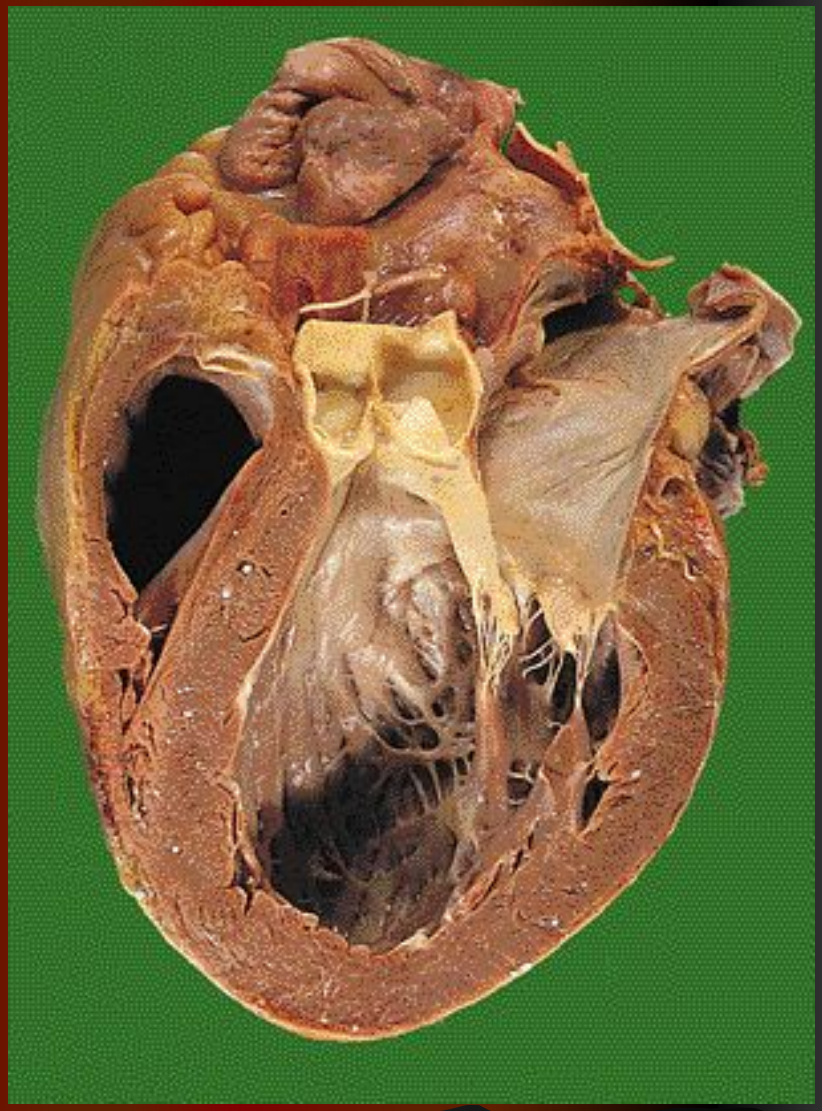

Генетика КМП подробно рассматривается по: Towbin, JA; Bowles NE (January 2002). "The failing heart". Nature 415 (6868): 227–233.

Генетические аспекты этиологии дилатационной КМП

Phenotype	Inheritance pattern	Chromosomal locus	Gene	Protein	Skeletal myopathy
Dilated cardiomyopathy	X-linked	Xp21	dystrophin	Dystrophin	Duchenne / Becker muscular dystrophy
	X-linked	Xq28	G4.5	Tafazzin	Barth syndrome
	Autosomal dominant	15q14	actin	Actin	Nemaline myopathy
		2q35	desmin	Desmin	Desmin myopathy
		5q33	δ-sarcoglycan	δ-sarcoglycan	Limb girdle muscular dystrophy 2F
		1q32	Troponin T	Troponin T	
		14q11	β-myosin heavy chain	β-myosin heavy chain	
		15q2	α-tropomyosin	α-tropomyosin	Nemaline myopathy
		Midna	Mitochondrial respiratory chain	Mitochondrial respiratory chain	Mitochondrial myopathy
Dilated cardiomyopathy with conduction disease	Autosomal dominant	1q21	lamin A/C	Lamin A/C	Emery-Dreifuss muscular dystrophy

Вторичные формы – аутоиммунная (аутоантитела к этим белкам), пост-миокардитическая и ряд метаболических и токсических, особенно алкогольная, кобальтовая, тиропатические

Table 13.43

Causes of dilated cardiomyopathy (DCM)

Genetic	e.g. autosomal dominant DCM, X-linked cardiomyopathy
Inflammatory	Post-infective, autoimmune, connective tissue diseases (systemic lupus erythematosus, systemic sclerosis)
Metabolic	e.g. glycogen storage disease
Nutritional	Thiamin, selenium deficiency
Endocrine	Acromegaly, thyrotoxicosis, myxoedema, diabetes mellitus
Infiltrative	Hereditary haemochromatosis
Neuromuscular	e.g. muscular dystrophy, Friedreich's ataxia, mitochondrial myopathies
Toxic	Alcohol, cocaine, doxorubicin, cyclophosphamide, cobalt
Haematological	Sickle cell anaemia, thrombotic thrombocytopenic purpura

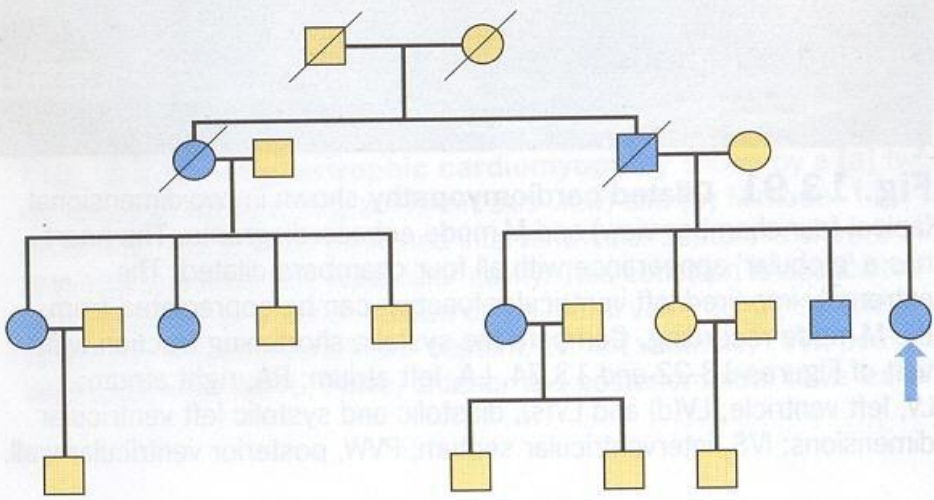

Fig. 13.89 **Pedigree of a family with dilated cardiomyopathy.** Blue symbols are affected family members. The arrow indicates the index case.

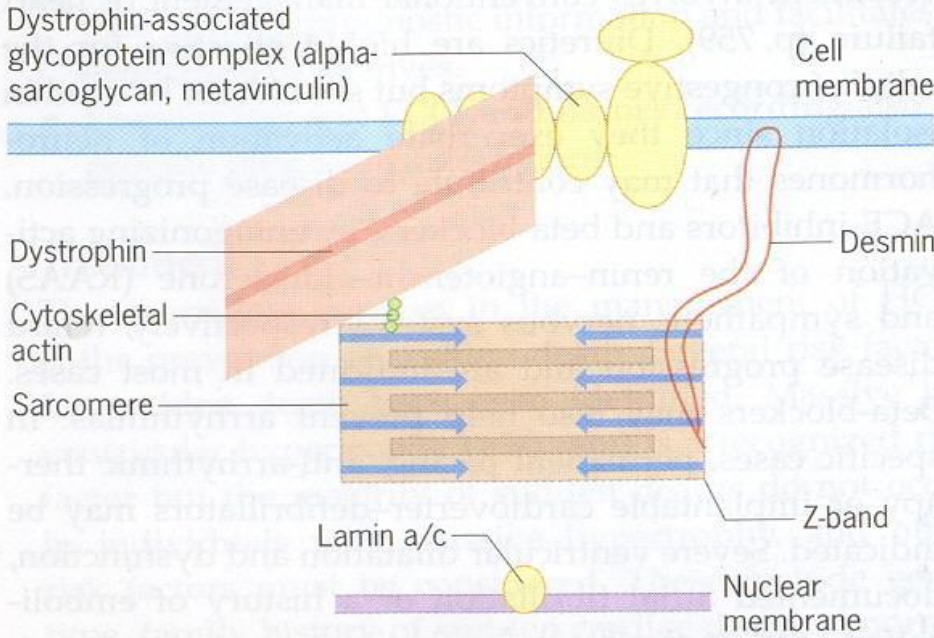

Fig. 13.90 **Schematic representation of myocyte proteins implicated in dilated cardiomyopathy (DCM).** See also Fig. 13.1

УЗИ при дилатационной и гипертрофической КМП

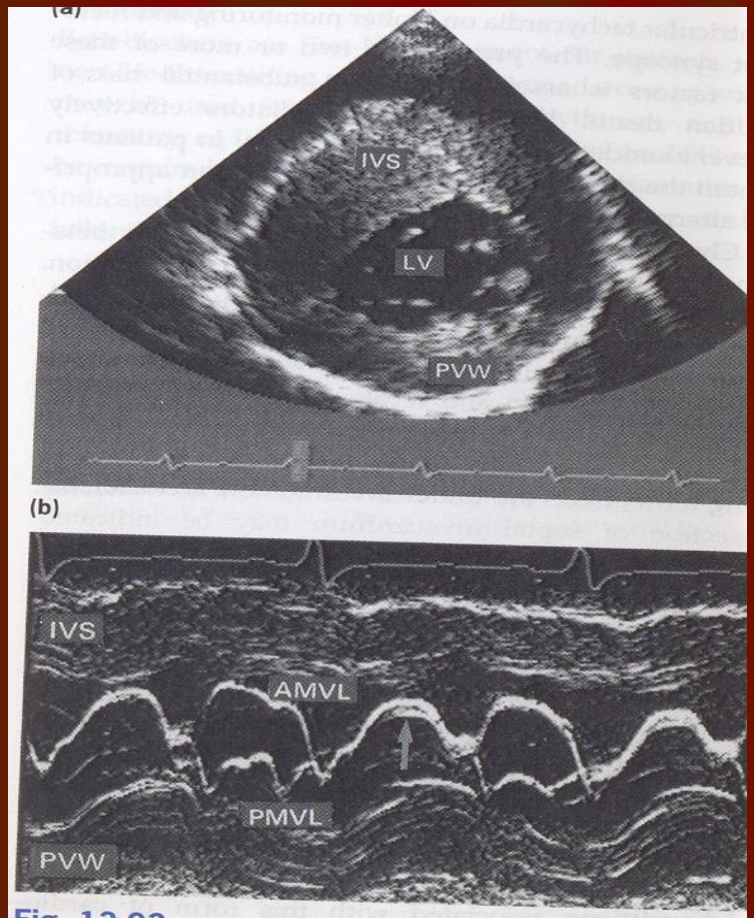

Fig. 13.93 **Hypertrophic cardiomyopathy** shown by a **(a)** two-dimensional echocardiogram (short-axis view) and **(b)** M-mode recording. The grossly thickened interventricular septum is shown, resulting in a small left ventricular cavity. This condition is associated with an abnormal anterior motion of the mitral valve during systole (arrowed). IVS, interventricular septum; LV, left ventricle; PVW, posterior ventricular wall; AMVL, PMVL, anterior and posterior mitral valve leaflets.

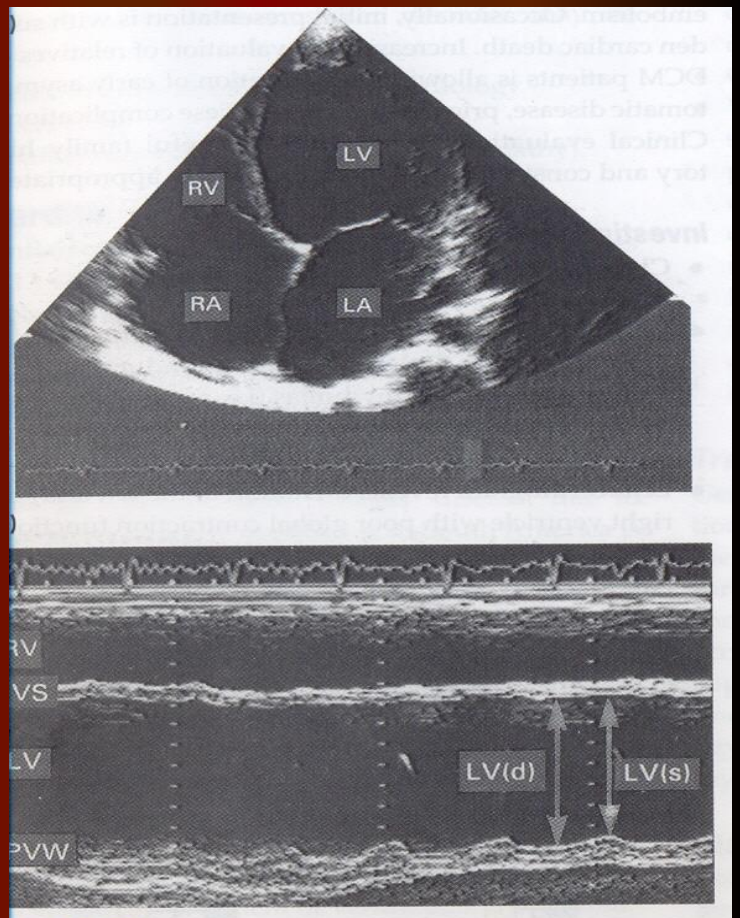

ig. 13.91 **Dilated cardiomyopathy** shown in two-dimensional pical four-chamber view) and M-mode echocardiograms. The heart as a 'globular' appearance with all four chambers dilated. The xtremely impaired left ventricular function can be appreciated from e M-mode recording. Compare the systolic shortening fraction with at of Figures 13.22 and 13.74. LA, left atrium; RA, right atrium; , left ventricle; LV(d) and LV(s), diastolic and systolic left ventricular mensions; IVS, interventricular septum; PVW, posterior ventricular wall.

Гипертрофическая КМП

- Нарушение диастолического наполнения, апропульсивная СН
- Обструктивная (с утолщением МЖП и блоком выброса в аорту) и диффузная необструктивная формы
- Повышенная ч-сть к КХА, сопутствующие коллагенопатии, дезорганизация стромы миокарда
- Наследственные дефекты – 60%, 14-я хр.,чаще АД, белков саркомера (тропонин Т – гипертрофия меньше, но риск внезапной сердечной смерти больше; тяжелая цепь бета-миозина – гипертрофия выражена, но течение мягче; аномалии рецептора ангиотензинов – часто связана с гипертензией; миозинсвязывающий белок С – позднее гериатрическое проявление)
- вторичные формы – аутоиммунная (ростостимулирующие аутоантитела, есть модель на кроликах); при митохондриальных миопатиях, гликогенозах, синдроме Нунана
- У мужчин 20-40 лет

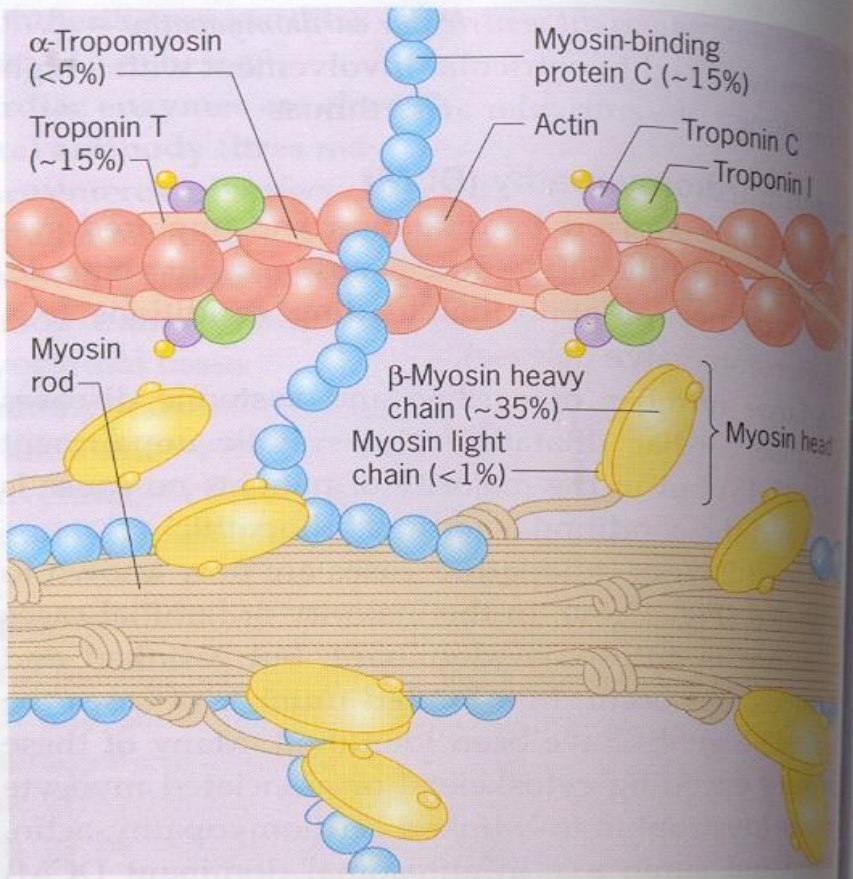

Fig. 13.92 **Sarcomeric proteins implicated in hypertrophic cardiomyopathy.** Reproduced with permission from Spirito P et al. (1997) The management of hypertrophic cardiomyopathy. *New Eng Journal of Medicine* **336**: 775–785. © Massachusetts Medical Soci

Генетические аспекты этиологии гипертрофической КМП

Phenotype	Inheritance pattern	Chromosomal locus	Gene	Protein	Skeletal myopathy
Hypertrophic cardiomyopathy	Autosomal dominant	14q11	β-myosin heavy chain	β-myosin heavy chain	
		14q11	β-myosin heavy chain	β-myosin heavey chain	
		1q32	Troponin T	Troponin T	
		12q23	Troponin T	Troponin T	
		15q2	α-tropomyosin	α-tropomyosin	Nemaline myopathy
		11q11	myosin-binding protein C	myosin-binding protein C	
		3p21	myosin essential light chain	myosin essential light chain	
		3p21	myosin regulatory light chain	myosin regulatory light chain	
		2p31	titin	Titin	
Hypertrophic cardiomyopathy with Wolf-Parkinson-White syndrome		7q3	AMPK	AMPK	
		MIDINA	Mitochondrial respiratory chain	Mitochondrial respiratory chain	Mitochondrial myopathy

Рестриктивная КМП (болезнь Беккера,с эозинофилиями - вариант синдрома Лёффлера)

- **Фиброз и утолщение эндокарда и миокарда желудочков, иногда – с хордами, наружение диаст. Наполнения Ж и дилатация предсердий без гипертрофии кардиомиоцитов**
- **Часто ассоциируется с гиперэозинофилией, эндомиокардитом Лёффлера. Может быть при эндомиокардиальном фиброзе, фиброэластозе плода и карциноиде.**
- **Связана с гиперсеротонинемией. Какую-то роль играют димеры триптофана. В японии описана токсическая гиперэозинофилия с исходом в РКМП после потребления некачественной триптофановой добавки.**
- **Имеется эндемическая африканская форма**
- **Роль гипомагнезиемии и избытка ЦЕРИЯ**
- **Вторичная форма – при амилоидозе.**
- **Характерны как и при констриктивном перикардите повышение югулярного давления и диастолический коллапс (симптом Фридерейха) и парадоксальный пульс с повышениемвенозного давления на вдохе (с-м Куссмауля)**

Правожелудочковая аритмогенная КМП – «пергаментное сердце»

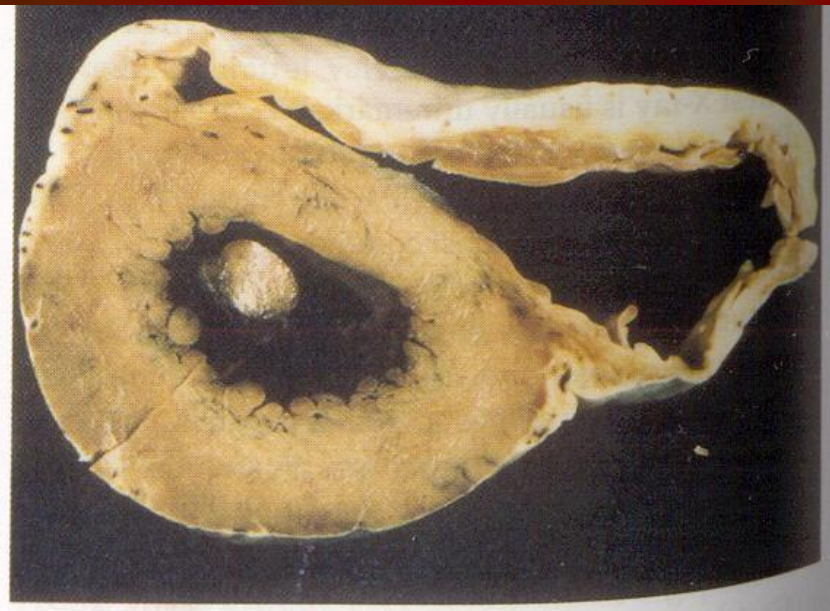

Fig. 13.94 **Gross pathological specimen demonstrating thinning and fibrofatty replacement of RV free wall.** From Basso et al. (1996) *Circulation* **94**: 983–991 with permission.

extrasystoles of right ventricular origin and runs of non-sustained or sustained ventricular tachycardia.

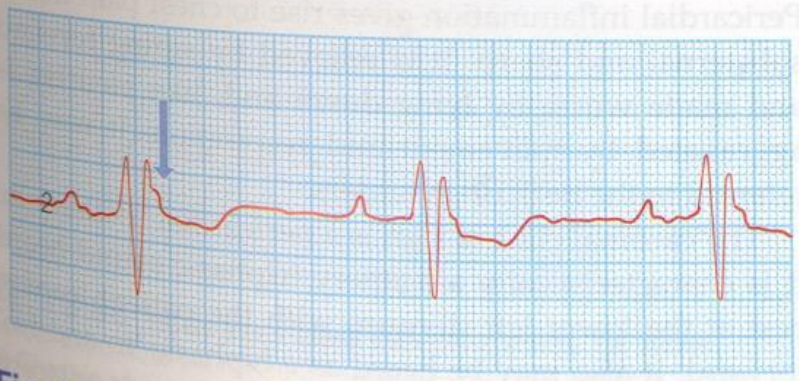

Fig. 13.95 **Electrocardiogram from an adult with arrhythmogenic right ventricular cardiomyopathy** (ARVC) demonstrating RBBB and precordial T wave insertion with epsilon waves visible at the terminal of the QRS complex (arrow).

- **Редкая КМП детей и подростков, частая причина внезапной младенческой смерти и внезапной сердечной смерти молодых людей, в частности – спортсменов. Генетический дефект транспорта жирных кислот в митохондрии, нарушение сократимости и электрических свойств, ведет к стеатозу и некробиозу кардиомиоцитов. Может повести к аритмии, разрыву ПЖ и тампонаде сердца. 50% наследственных случаев, АД. Генокопии, один из дефектов – плакоглобина, белка десмосом и межклеточных контактов, сопровождается дерматологическими стигмами (синдром Н а к с о с а)**

Марк Вивьен Фоэ, умер на поле в 28 лет от обструктивно-гипертрофической КМП

Алексей Черепанов, умер во дворце спорта в 19 лет от пергаментной кардиомиопатии

Миклош Фехер, умер на поле от гипертрофической КМП в 25 лет

Виктор Блинов, умер в 32 года на баскетбольной тренировке от алкогольной МКД

КМП – особенно, обструктивная гипертрофическая форма и «пергаментное сердце» - частая причина внезапной смерти молодых людей при физических нагрузках, важная проблема спортивной медицины.

Болезни перикарда

Перикардиты

Гидроперикард и тампонада сердца

Опухоли перикарда

Основоположники клинико-патофизиологического изучения перикардитов

Kussmaul A., 1822-1902 гг., немецкий терапевт, психоневролог, литератор и поэт. Первым провел эзофагогастроскопию, ввел в практику промывание желудка, описал кетоацидотическую кому и ацидотическое дыхание при сахарном диабете (кома Куссмауля, 1874 г.), фарингит с отеком и краснотой глотки при ртутном отравлении (фарингит Куссмауля), прогрессивный бульбарный паралич. Вместе с немецким патологом R.R. Maier (1824-1888 гг.) описал в 1866 г. узелковый периартериит (болезнь Куссмауля-Майера), описал афазию Куссмауля – добровольный мутизм у душевнобольных (1885 г.), открыл ключевые симптомы нарушения опорожнения правого желудочка при тампонаде сердца и констриктивном перикардите – парадоксальное увеличение давления в яремных венах на вдохе и парадоксальный пульс – подчеркнуто выраженное снижение систолического артериального кровяного давления на вдохе (признаки Куссмауля, 1873 г.)



Проявления перикардитов

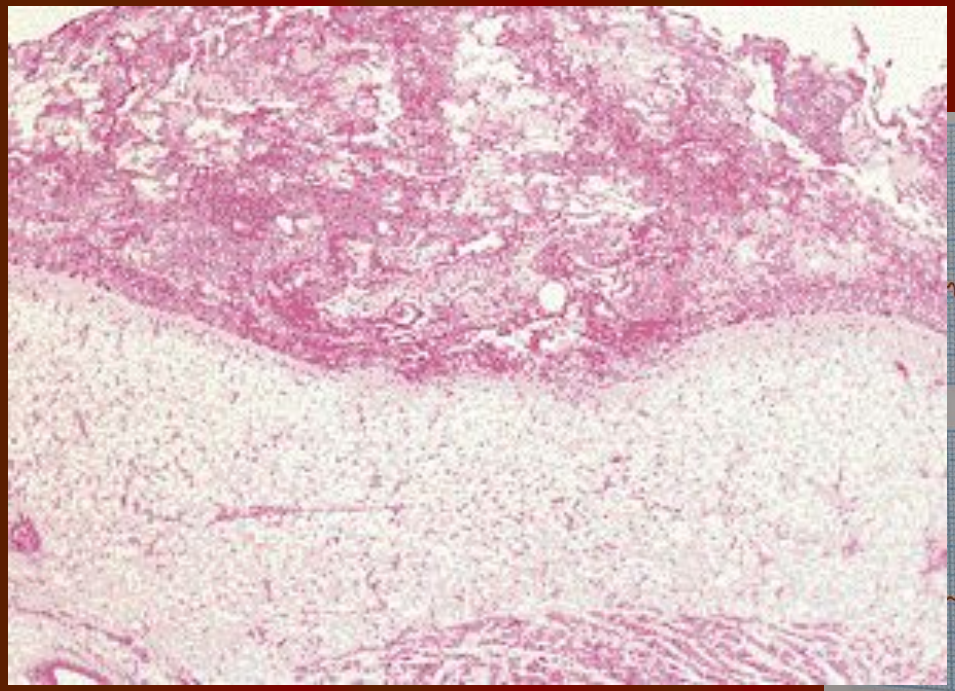

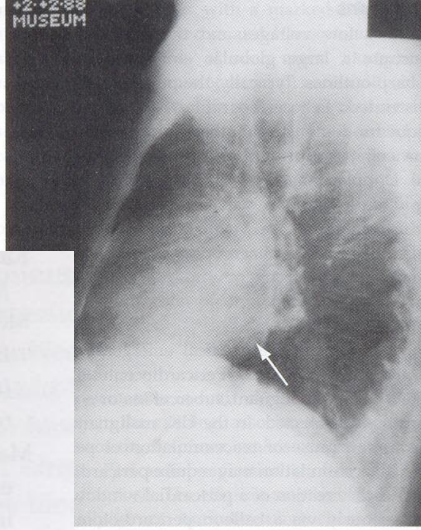

.97 Chest X-ray showing pericardial calcificatio

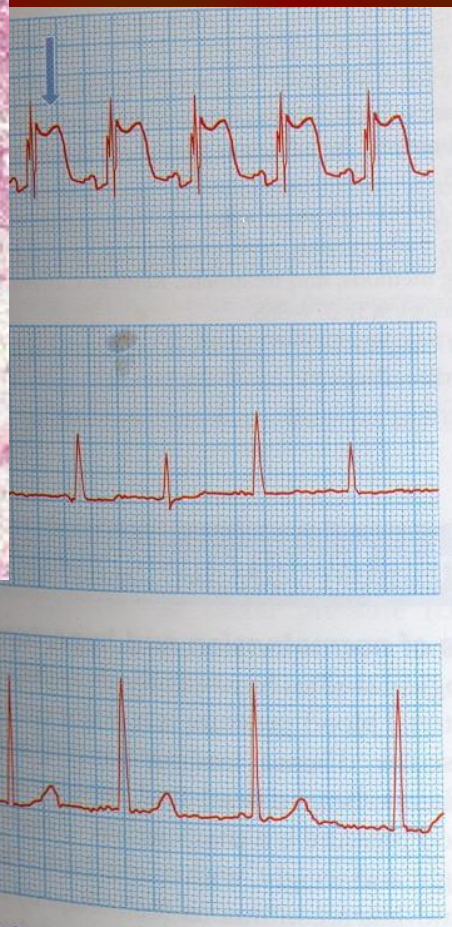

13.96 **ECGs associated with pericarditis. (a) Acute arditis.** Note the raised ST segment, concave upwards (arrow). **hronic phase of pericarditis** associated with a pericardial on. Note the T wave flattening and inversion and the alternation QRS amplitude (QRS alternans). **(c)** The same patient after ation of the pericardial fluid. Note that the QRS voltage has ased and the T waves have returned to normal.

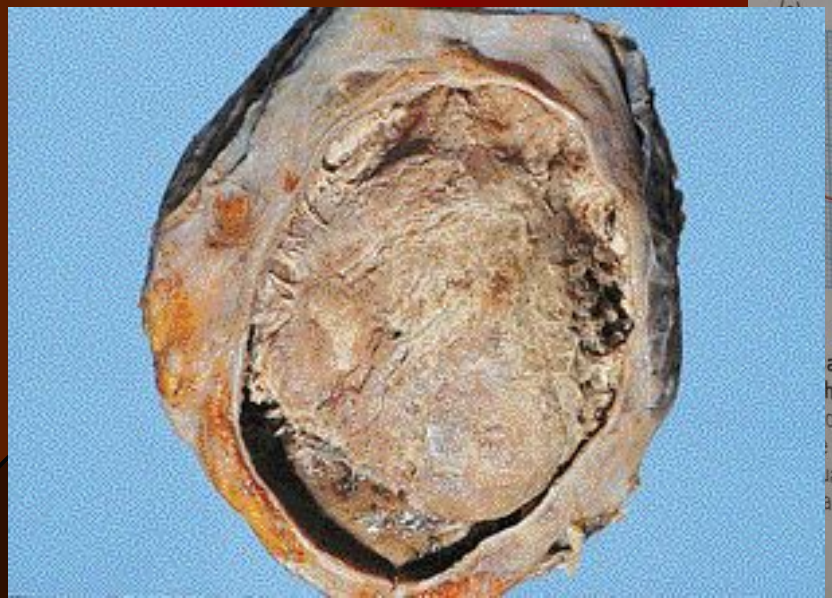

Этиология и проявления перикардитов

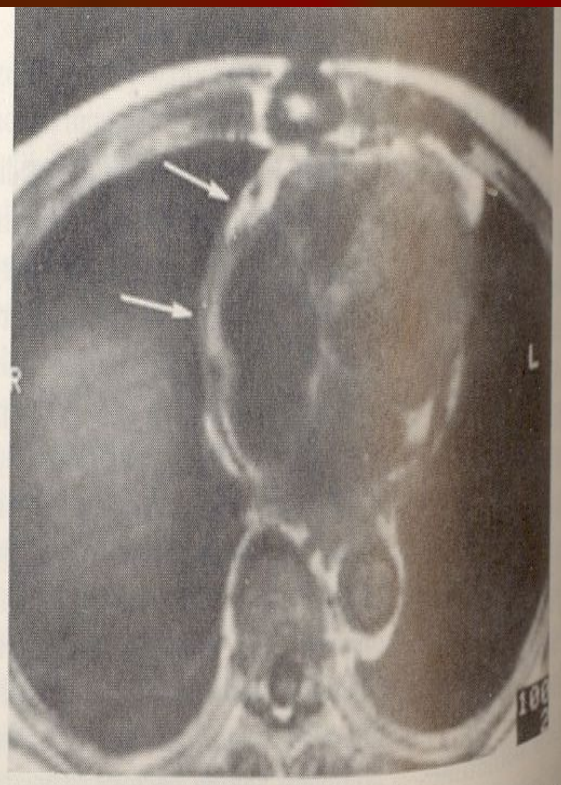

Figure 10–27. Magnetic resonance image of cross-section of thorax showing pericardial thickening (arrows) in a patient with constrictive pericarditis. (Courtesy of C Hig- ... MD.

ally described as having three components, each as-

Table 10–8. Causes of pericarditis.

Infections
- Viral: Coxsackievirus
- Bacterial
  - Tuberculosis
  - Purulent: Staphylococcal, pneumococcal
- Protozoal: Amebiasis
- Mycotic: Actinomycosis, coccidioidomycosis

Collagen-vascular disease
- Systemic lupus erythematosus
- Scleroderma
- Rheumatoid arthritis

Neoplasm

Metabolic
- Renal failure

Injury
- Myocardial infarction
- Postinfarction
- Postthoracotomy
- Trauma

Clinical Presentation

Pericardial effusion may occur in response to any cause of pericarditis, so the patient may develop chest pain or pericardial rub as described above. In addition, pericardial effusion may develop slowly and may be asymptomatic. However, sudden filling of the pericardial space with fluid can have catastrophic consequences by limiting ventricular filling

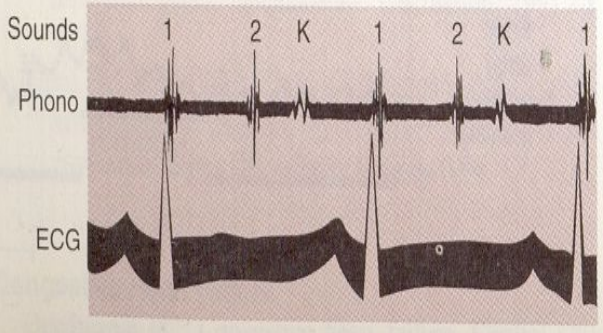

Гемодинамика при заполнении перикарда и тампонаде сердца

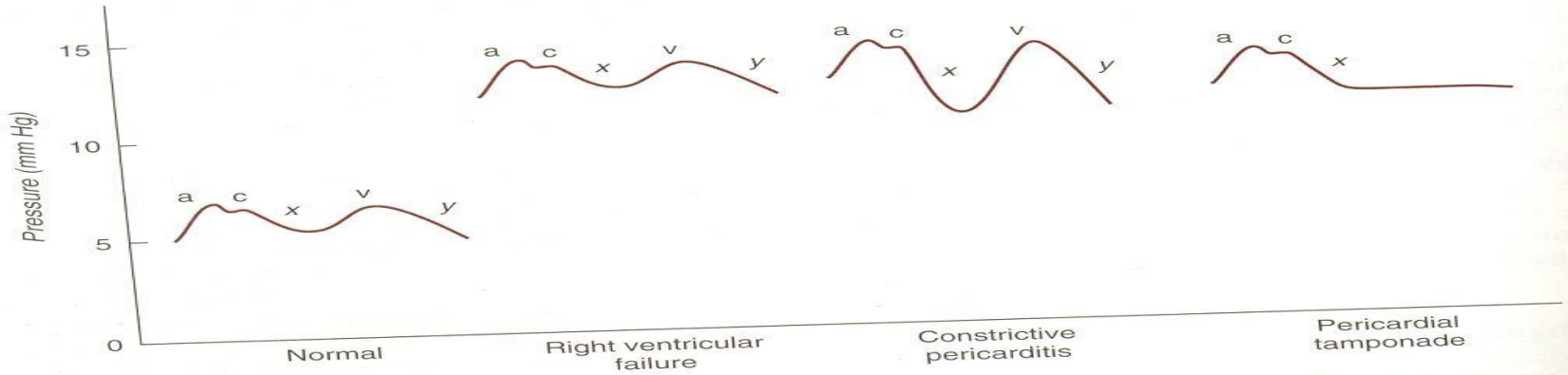

Figure 10–29. Jugular venous pressure waveforms in various kinds of heart disease. In right ventricular failure, mean jugular venous pressure is elevated, but the waveforms remain relatively unchanged. If right ventricular failure is accompanied by tricuspid regurgitation, the *v* wave may become more prominent (since the right atrium is receiving blood both from systemic venous return and the right ventricle). In constrictive pericarditis the *y* descent becomes prominent since the right ventricle rapidly fills in early diastole. In contrast, in pericardial tamponade, the right ventricle only fills during early systole, so that only an *r* descent is observed. In both constrictive pericarditis and pericardial tamponade, mean jugular venous pressure is elevated.

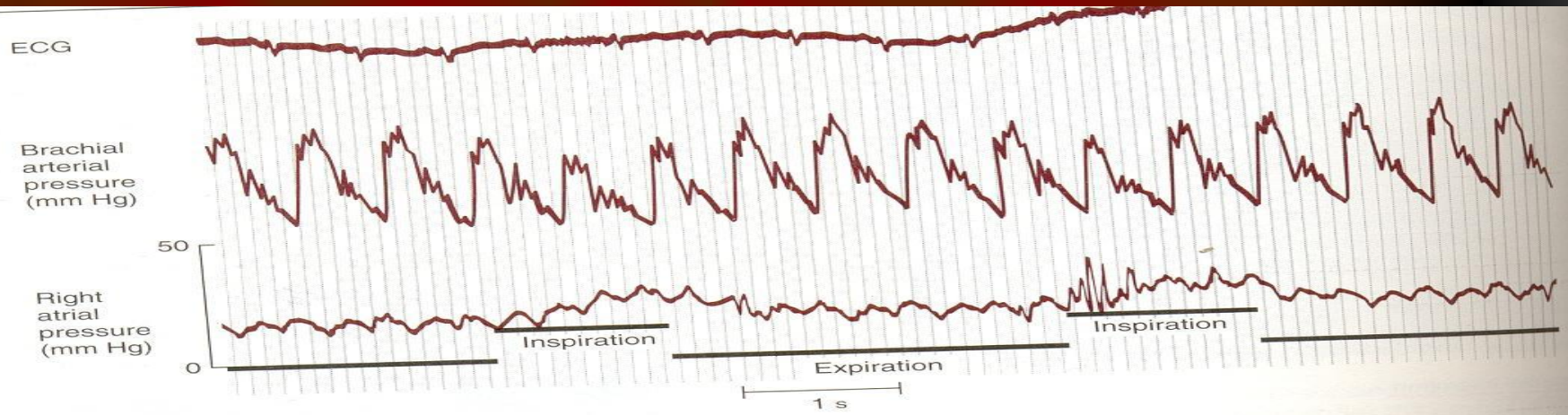

Figure 10–30. Brachial arterial and right atrial pressures showing pulsus paradoxus in a patient with constrictive pericarditis and an increase in right atrial pressure on inspiration (Kussmaul's sign). Both the systolic and diastolic atrial pressures rise with inspiration. (Reproduced, with permission, from Cheitlin MD, Sokolow M, McIlroy MB: *Clinical Cardiology*, 6th ed. Appleton & Lange, 1993.)

Парадоксальный пульс.

Важнейший признак сердечной тампонады заключается в более выраженном, чем в норме (10 мм рт. ст.) уменьшении систолического АД при вдохе. В случае значительной выраженности этого признака его можно выявить, пальпируя ослабление или исчезновение артериального пульса во время вдоха. Однако чаще требуется сфигмоманометрическая регистрация систолического АД во время замедленного дыхания. Парадоксальный пульс возникает лишь примерно у 30 % больных с констриктивным перикардитом. Он не патогномоничен для заболевания перикарда, поскольку он может встречаться при различных формах рестриктивных кардиомиопатий и при обструктивном, либо гиповолемическом шоке и тяжелой бронхиальной астме.

Основоположники клинико-патофизиологического изучения перикардитов

Beck C. Sch., 1894-1971 гг., американский кардиохирург; описал тетраду признаков перикардита, также предоложил операции Бека I (кардиоперикардопексия), Бека II (аорто-коронарное шунтирование венозным аутотрансплантатом), провел первую в истории успешную прямую дефибрилляцию на открытом сердце (1947 г.)

Клод Шефер Бек (1894-1971)

и его дефибриллятор

Тетрада Бека при констриктивном перикардите и тампонаде

- Гипотензия
- Высокое югулярное давление
- Глухие тоны
- Понижение системного артериального давления на вдохе, парадоксальный пульс

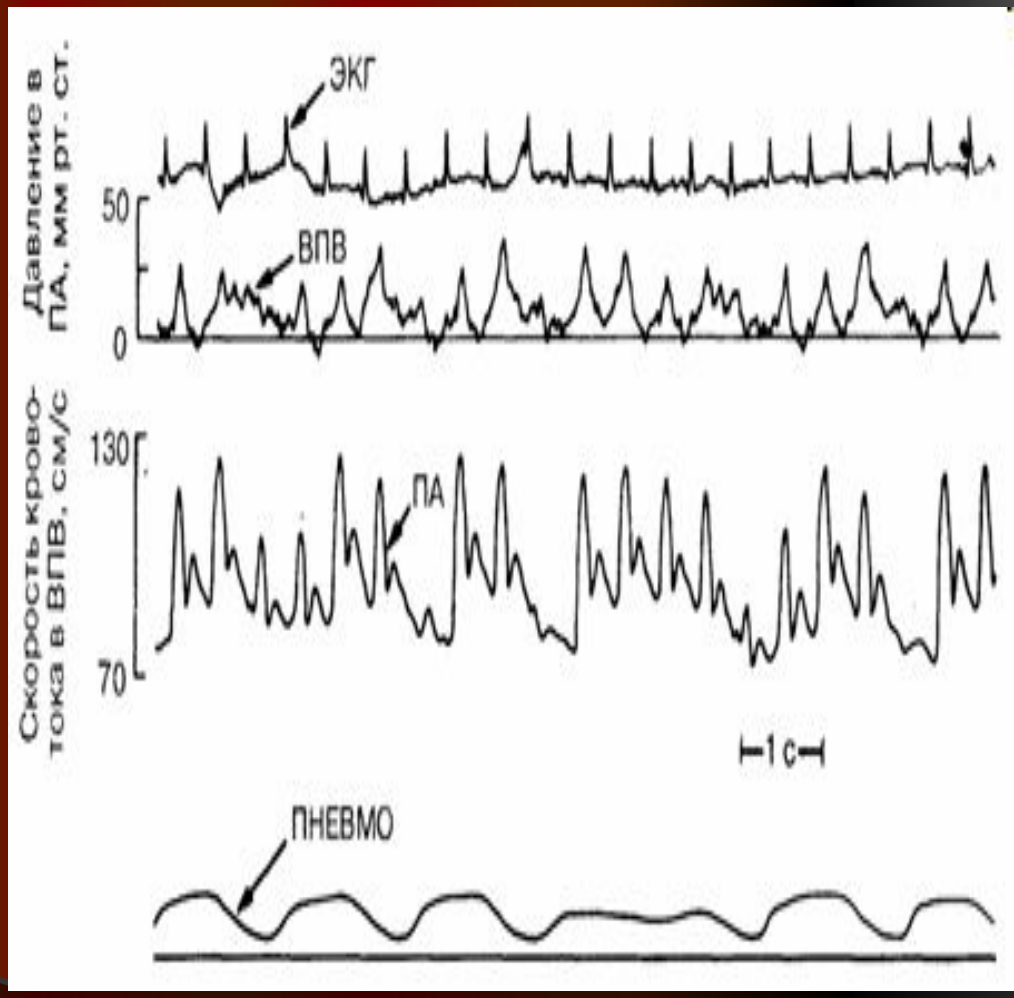

Синдром карликовости MULIBREY

Аутосомно-рецессивный синдром, характеризующийся задержкой роста, мышечной гипотонией, гепатомегалией, изменениями глаз, увеличеним желудочков мозга, задержкой умственного развития и хроническим констриктивным перикардитом.

MUSCLE-LIVER-BRAIN-EYE NANISM
PERICARDIAL CONSTRICTION AND GROWTH FAILURE
PERHEENTUPA SYNDROME
Gene map locus 17q22-q23, ген TRIM37 - кодирует пероксисомальный белок с множественными функциями

Ишемическая болезнь сердца

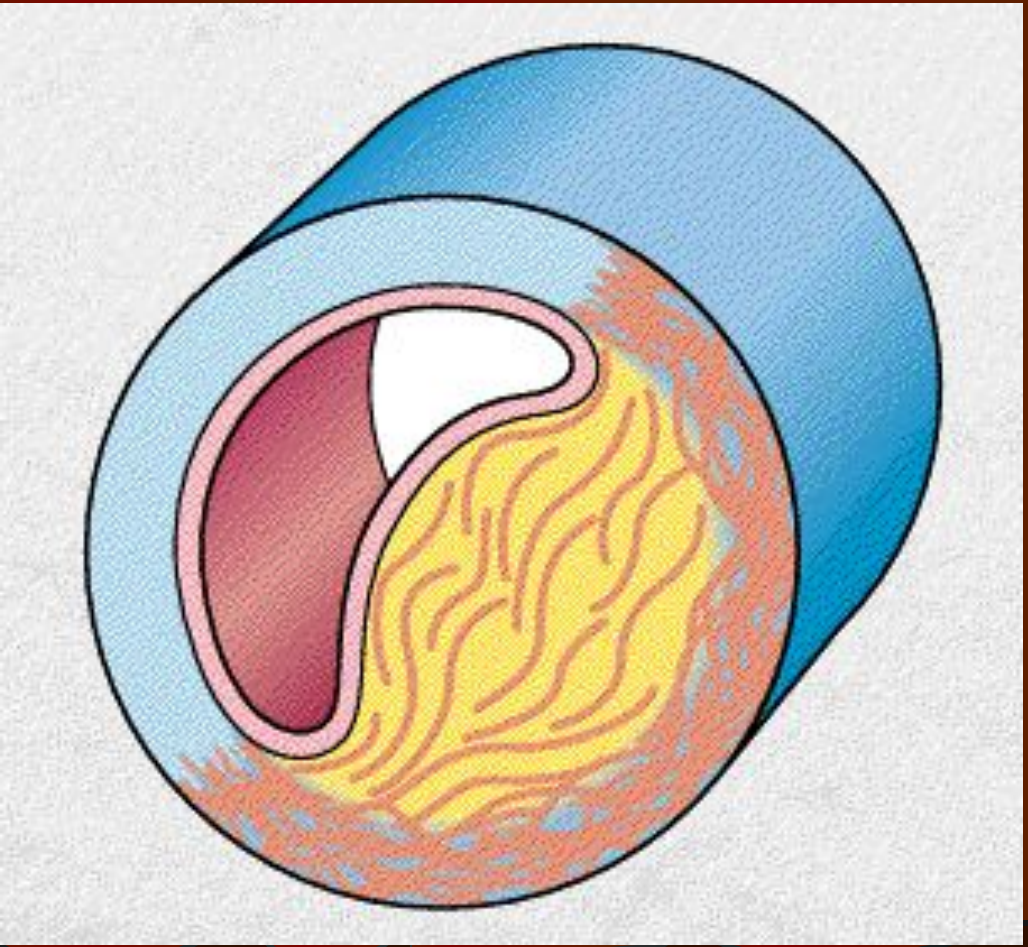

Формы ИБС:

- **Стенокардия напряжения (с постоянным – стабильная - или меняющимся порогом ишемии**
- **Стенокардия нестабильная (прогрессирующая стенокардия, стенокардия покоя, вариантная стенокардия Принцметала, постинфарктная стенокардия)**
- **Инфаркт миокарда**
- **Внезапная (коронарогенная) сердечная смерть**
- **Атеросклеротический диффузный кардиосклероз (ХИБС -клинически – аритмии с постепенным формированием ХСН, иногда – хронической аневризмы сердца**)

Патогенез ИБС и ее смешанные, переходные формы

Кроме того, при ИБС наблюдаются :

безболевая ишемия, которая служит плохим прогностическим признаком. Возможный механизм: повышение болевого порога. Признаки ишемии регистрируют раньше (при меньших ЧСС и АД), чем появляется стенокардия. Определенную роль в возникновении безболевой ишемии, вероятно, играет динамическая обструкция (спазм коронарной артерии).

Оглушенный миокард - Преходящее нарушение локальной сократимости левого желудочка после прекращения действия ишемии. Патогенез. После восстановления перфузии часть миокардиальных клеток находится в состоянии «механической оглушенности» — то есть обратимого некробиоза, когда сократительная их функция нарушена, но сами клетки не разрушаются. Устранение ишемии (клеточной гипоксии) нормализует обменные процессы, но сократительная способность клеток остается нарушенной на протяжении нескольких дней (недель)

Уснувший миокард - нарушение локальной сократимости левого желудочка без иных проявлений ишемии, возникающее под действием выраженного и долгого снижения перфузии.

Патогенез: уменьшение перфузии ведет к «перенастройке» регуляции сократимости, при которой устанавливается неустойчивое равновесие между перфузией и сократимостью, позволяющее избежать некробиоза. Дальнейшее снижение перфузии или повышение потребности миокарда в кислороде приводит к усугублению относительной гипоксии и некробиозу.

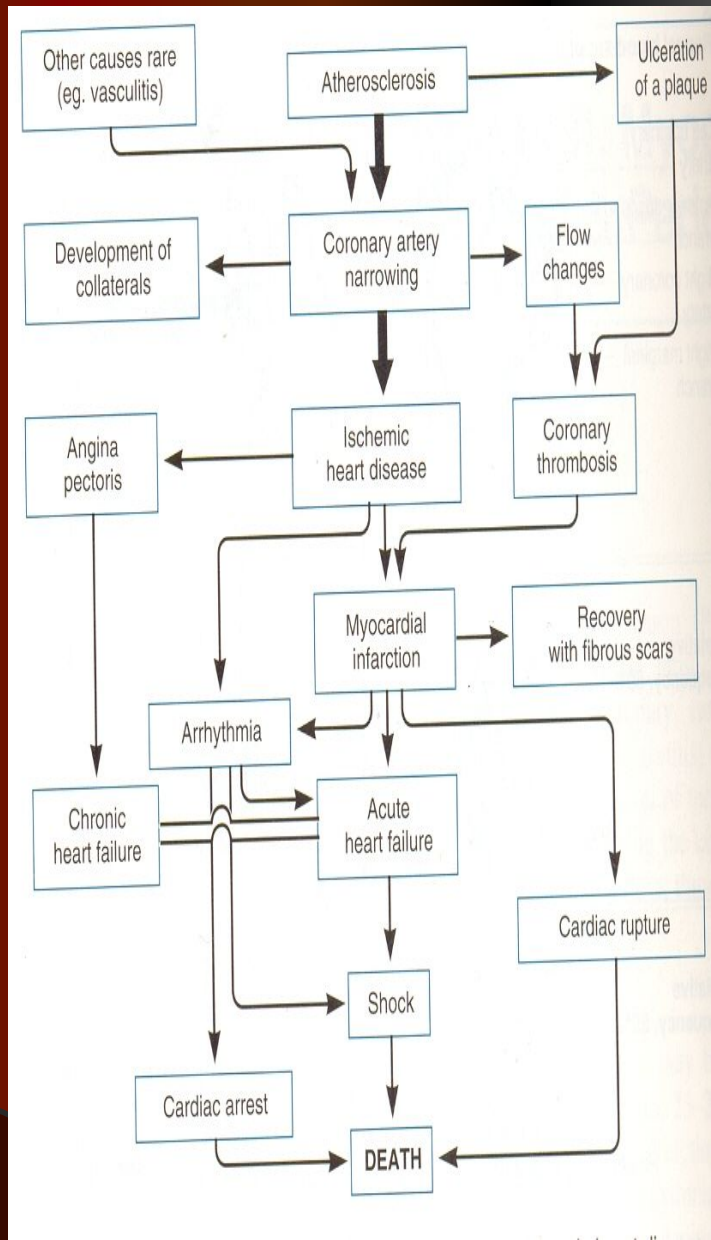

Атеросклероз коронарных сосудов – ключевое звено патогенеза ИБС

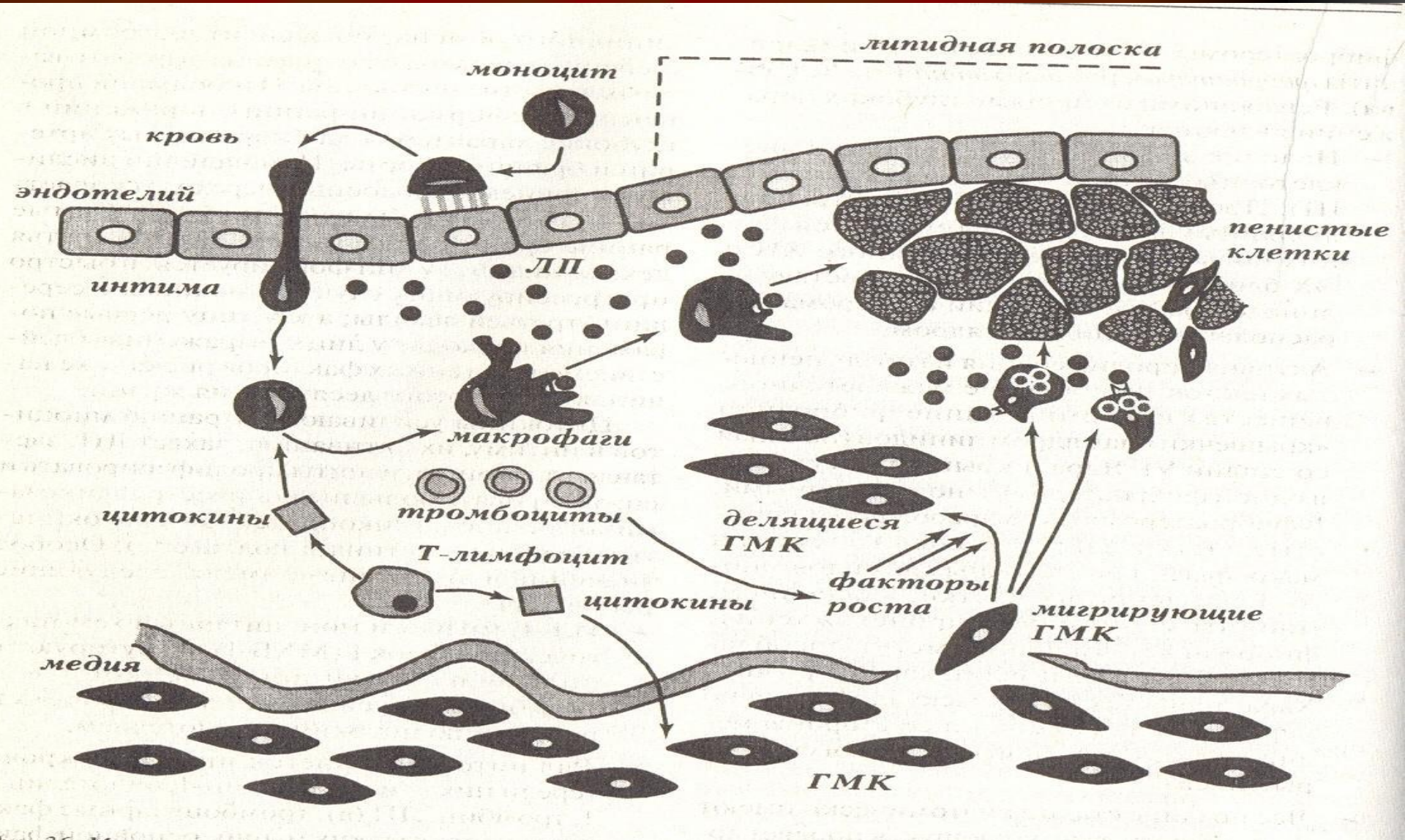

Атеросклероз и артериосклероз – не одно и то же

- **АТЕРОСКЛЕРОЗ – ЭТО:**
- **От интимы к адвентиции**
- **С обязательным отложением липопротеидов**
- **Крупные артерии мышечно-эластического и эластического типа**

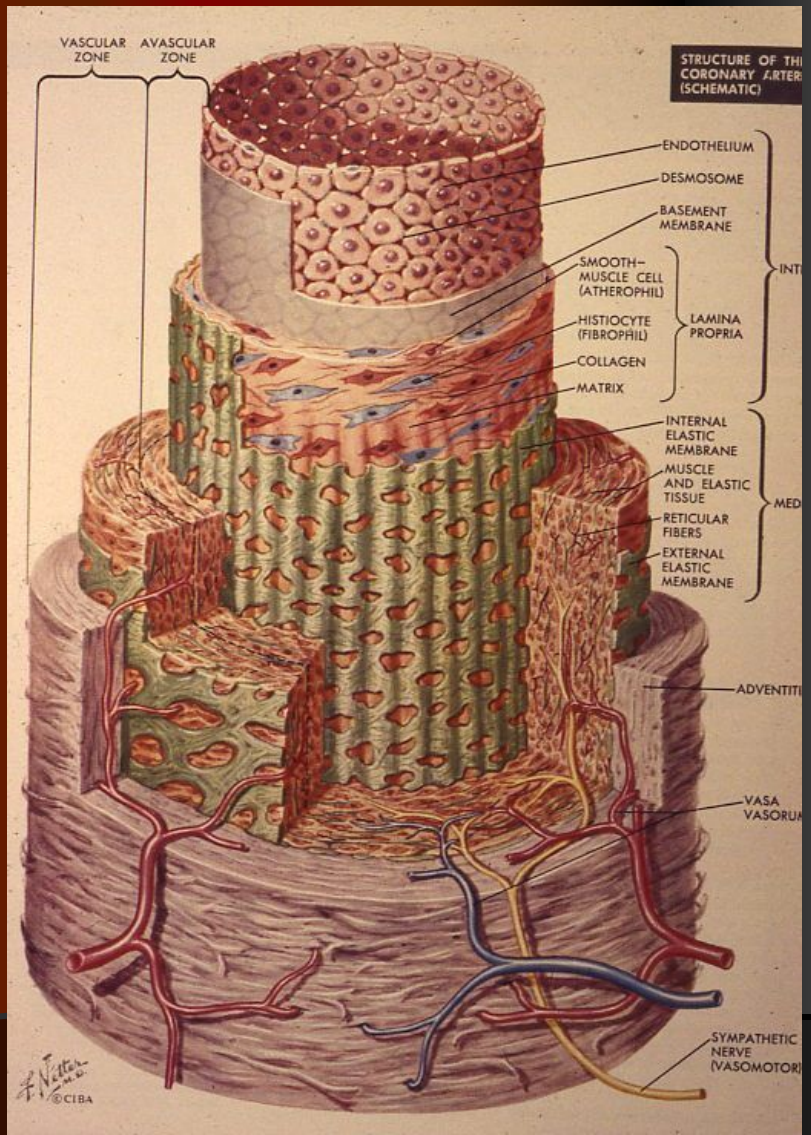

Гиперлипопротеидемии – главный фактор риска ИБС, имеют ранние стигмы

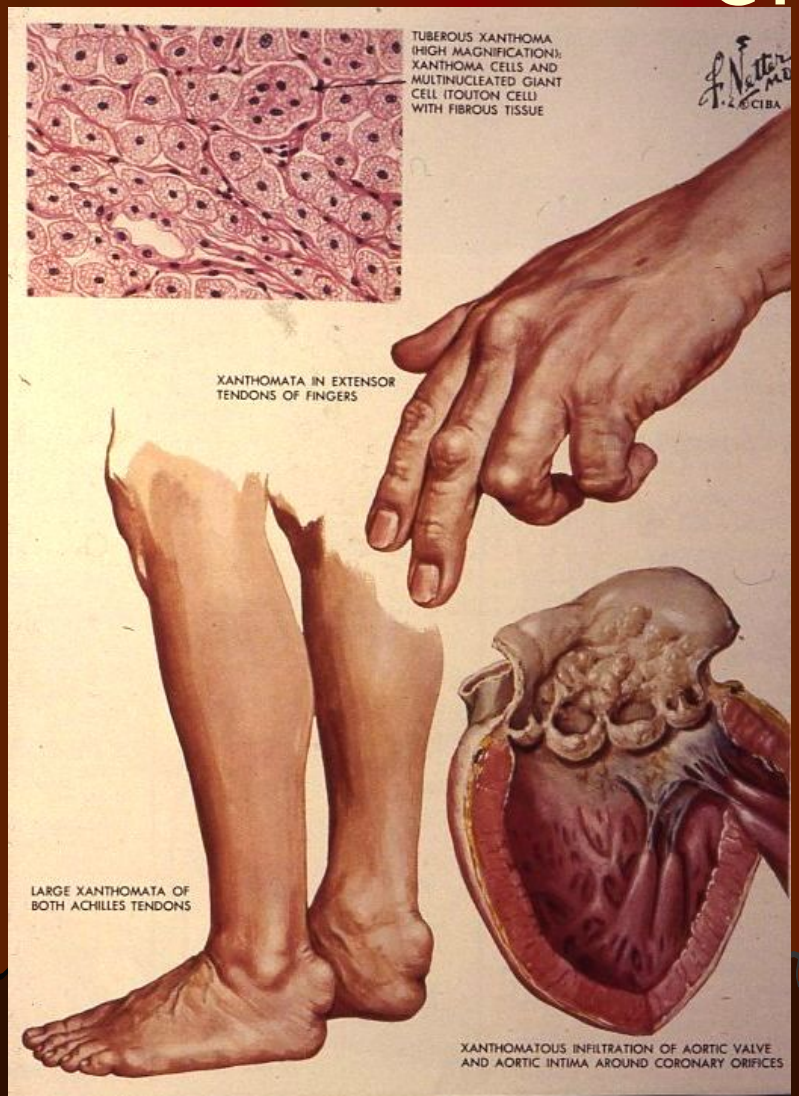

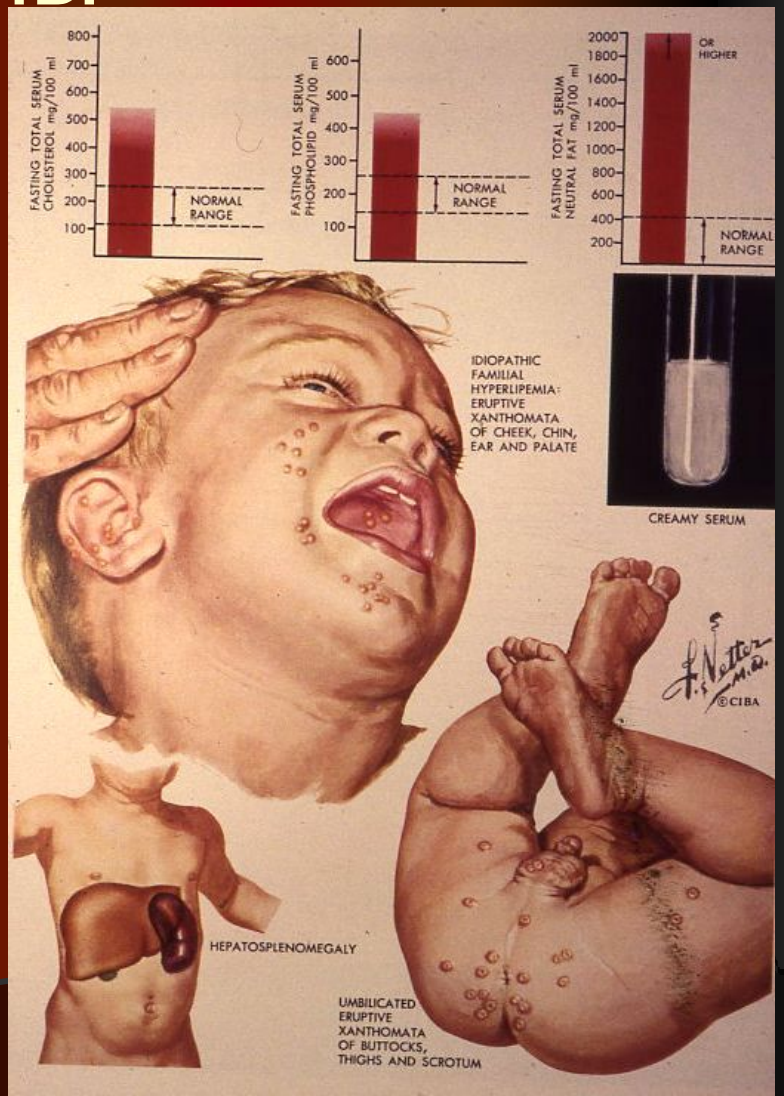

Стигмы гиперлипопротеидемий

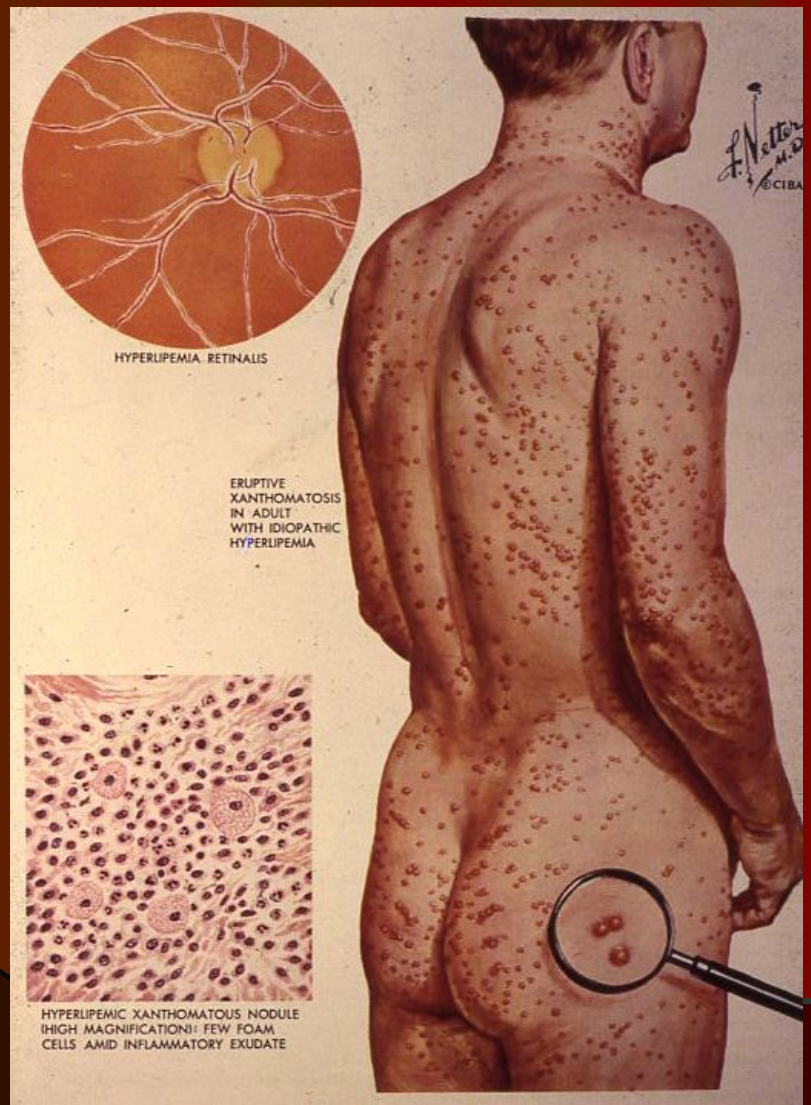

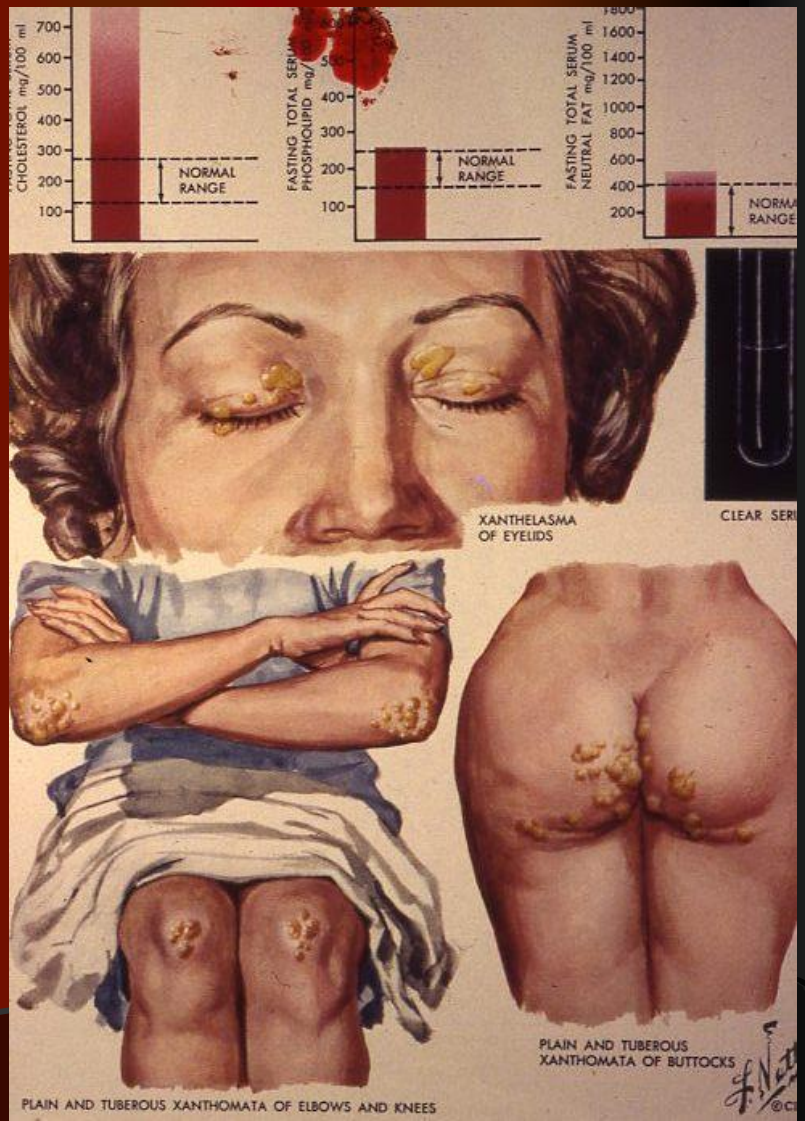

Коронарная система

Коронарные артерии не анатомически, но функционально концевые Коронарное русло обладает огромной активностью эндотелиальных нитроксидсинтаз, генерирует много NO в ответ на самые разные медиаторы и при полном отсутствии атеросклероза коронарные сосуды легко расширить и трудно сузить При стрессе КХА расширяют здоровые коронары Огромную роль играет пуринэргическая аденозиновая и липономная простациклиновая вазодилятация, Основные коронароконстрикторы – тромбин, эндотелины, вазопрессин, тромбоксаны и лейкотриены

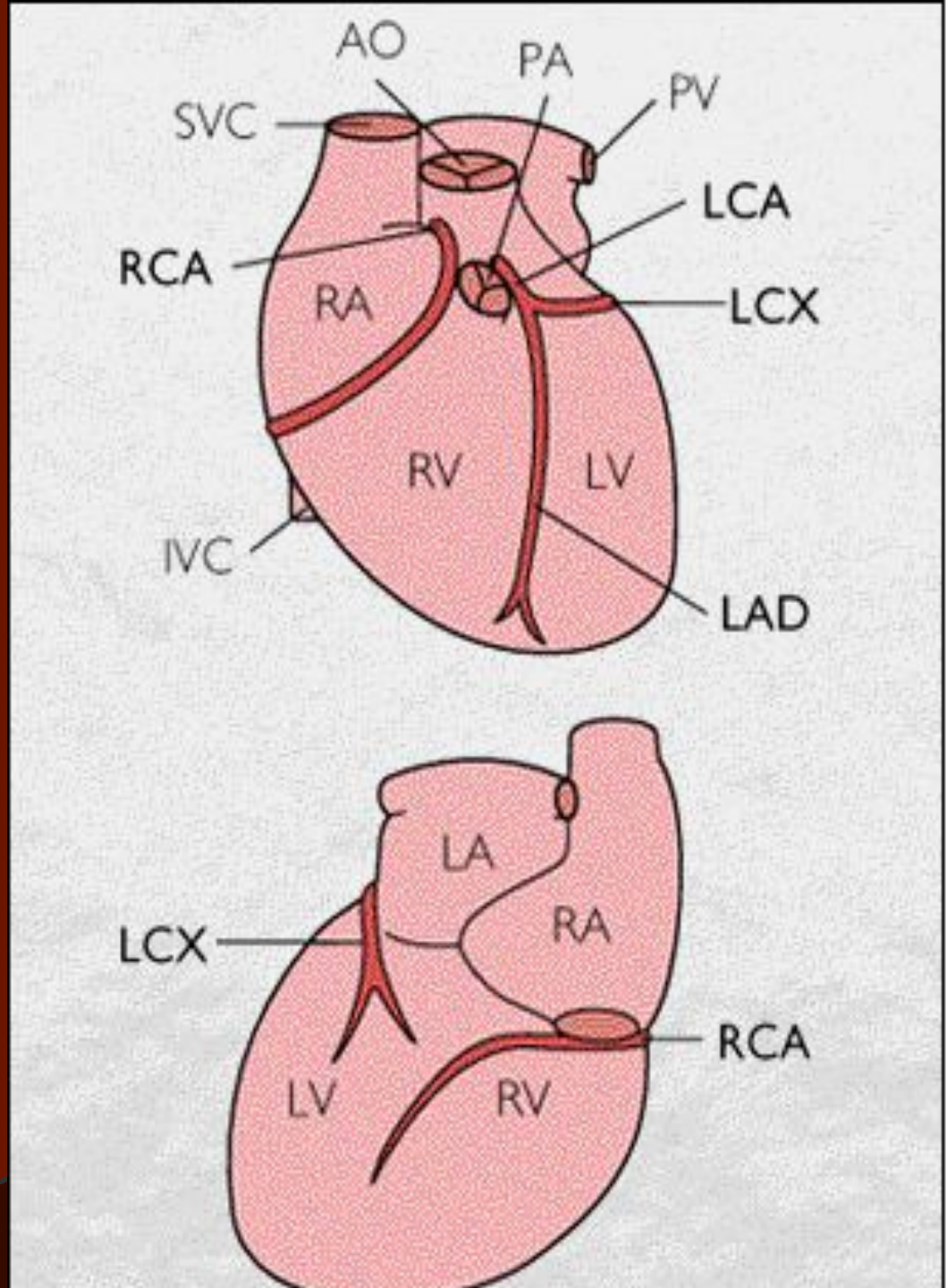

Основные регуляторы коронарного кровотока

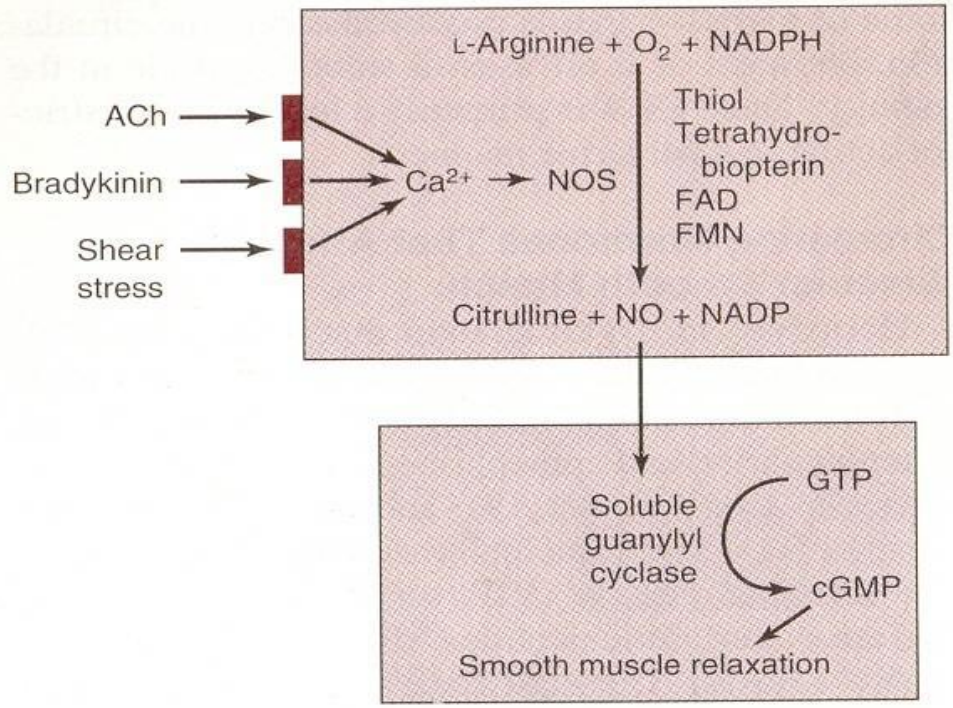

Figure 11–9. Synthesis of nitric oxide (NO) from arginine in endothelial cells and its action via stimulation of soluble guanylyl cyclase and generation of cGMP to produce relaxation in vascular smooth muscle cells. The endothelial form of nitric oxide synthase (NOS) is activated by increased intracellular Ca^{2+}, and an increase in Ca^{2+} is produced by acetylcholine (ACh), bradykinin, or shear stress acting on the cell membrane. Thiol, tetrahydrobiopterin, flavin adenine dinucleotide (FAD), and flavin mononucleotide (FMN) are requisite cofactors. (Reproduced, with permission, from Ganong WF: *Review of Medical Physiology,* 18th ed. Appleton & Lange, 1997.)

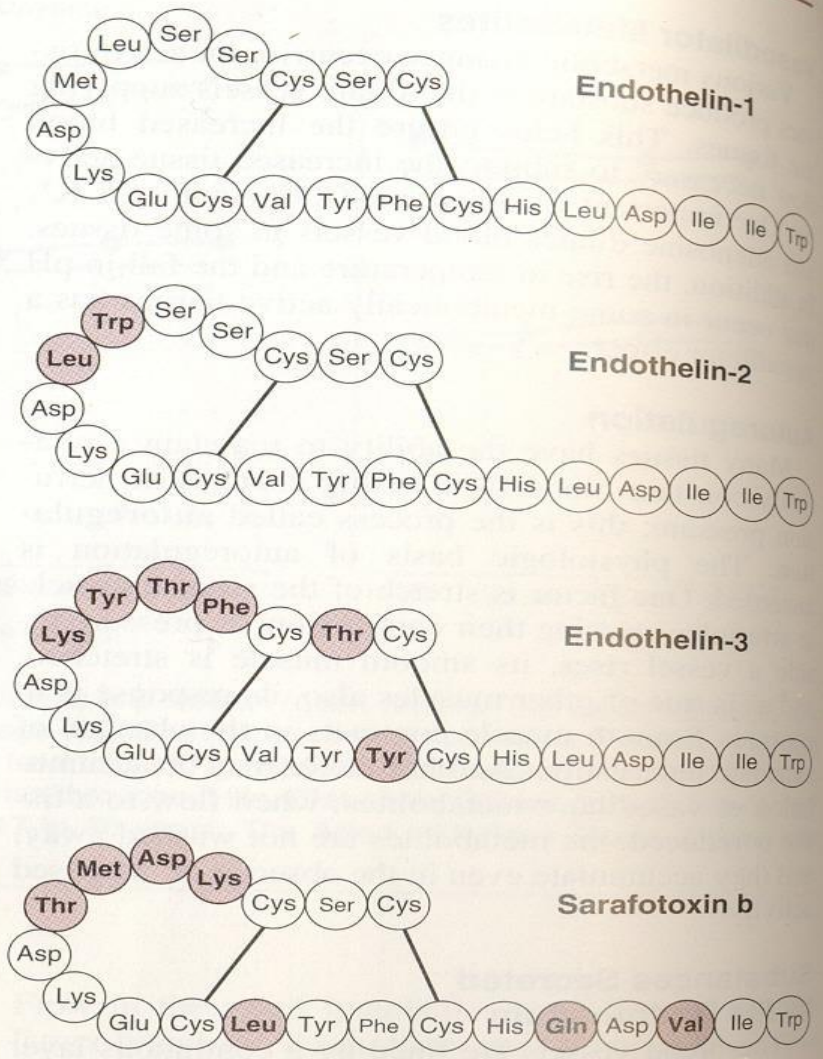

Figure 11–10. Structure of human endothelins and one of the snake venom sarafotoxins. The amino acid residues that differ from endothelin-1 are indicated in color. (Reproduced, with permission, from Ganong WF: *Review of Medical Physiology,* 18th ed. Appleton & Lange, 1997.)

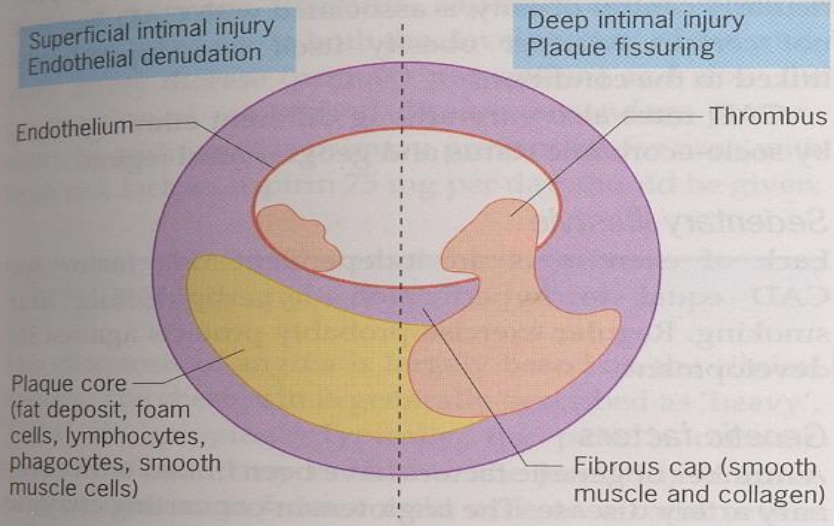

Fig. 13.52 **The mechanisms for the development of thrombosis on plaques.**

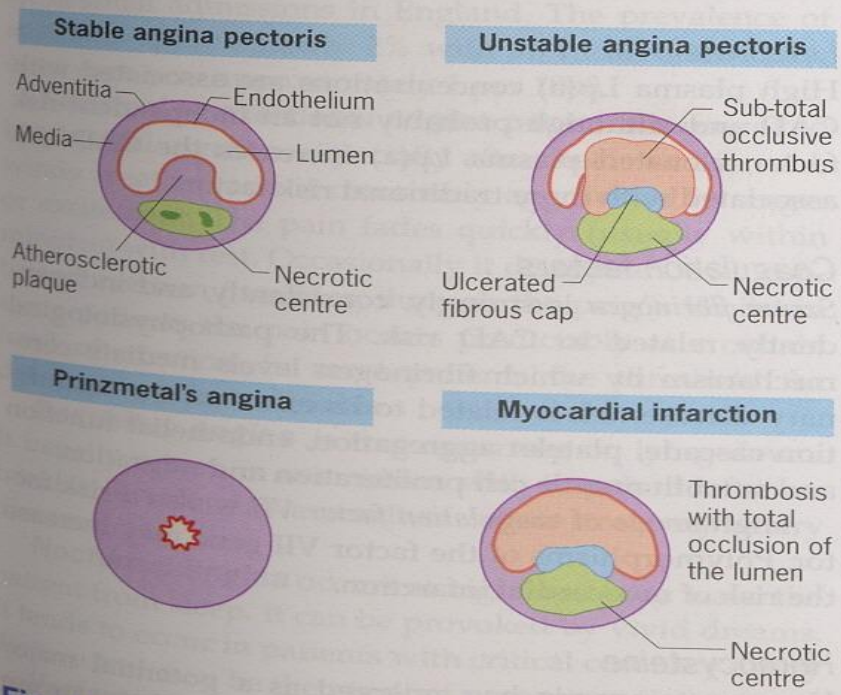

Fig. 13.53 **Relationship between the state of coronary artery vessel wall and**

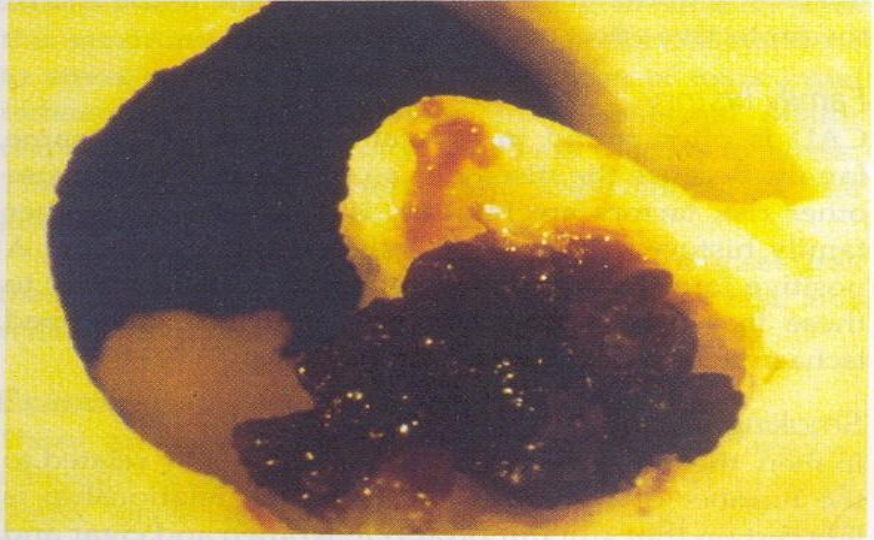

Fig. 13.54 **Acute coronary thrombus.** Cross-section (×30) of the epicardial coronary artery, demonstrating a rupture of the shoulder region of the plaque with a luminal thrombus.

Table 13.25
Risk factors for coronary disease

Fixed
Age
Male sex
Positive family history
Deletion polymorphism in the ACE gene (DD)
Potentially changeable with treatment
Hyperlipidaemia
Cigarette smoking
Hypertension
Diabetes mellitus
Lack of exercise
Blood coagulation factors – high fibrinogen, factor VII
C-reactive protein
Homocysteinaemia
Personality
Obesity
Gout
Soft water
Contraceptive pill
Heavy alcohol consumption

Проявления стенокардии

- Стенокардия, самый частый симптом ИБС, — это синдром, включающий боль АЦИДОТИЧЕСКОГО происхождения, возникающая при гипоксическом некробиозе и лактатацидозе кардиомиоцитов
- в груди, обычно за грудиной, длящаяся 5—10 мин, с иррадиацией в руки, шею, нижнюю челюсть, спину и эпигастрий. Боль обычно не острая, а давящая или сжимающая. Характерен вегетативный аккомпанемент (тахикардия, реже брадикардия, холодный пот, реже тошнота, тревога и страх) – эти явления связаны со стрессом и продукцией энкефалинов и вазопрессина в ответ на боль.

Разновидности стенокардии – что добавили к классике за последние 15 лет?

- **а. Стенокардия с постоянным порогом ишемии**. Приступ **возникает при одном и том же уровне нагрузки (количественным выражением которого служит произведение ЧСС и АД) и обычно проходит в течение нескольких минут после прекращения нагрузки или приема нитроглицерина. Ишемия обусловлена стенозом коронарных артерий, максимальный кровоток в которых недостаточен для обеспечения миокарда нужным количеством кислорода в условиях повышенной потребности в нем.**
- **б. Стенокардия с меняющимся порогом ишемии. Приступ возникает при разных уровнях нагрузки; характер симптомов может резко меняться день ото дня и даже в течение нескольких часов. Факторами, провоцирующими ишемию, служат охлаждение, прием пищи, курение, возбуждение, страх. Ишемия миокарда обусловлена не только стенозом коронарных артерий, но и спазмом: к постоянному препятствию добавляется динамическое**.

- **Нестабильную стенокардию** диагностируют при появлении стенокардии покоя либо частых или тяжелых приступов стенокардии напряжения. Нестабильная стенокардия может возникать на фоне предшествующей стенокардии напряжения (когда возрастает частота, интенсивность или продолжительность приступов или снижается порог ишемии) или в ее отсутствие. Нестабильная стенокардия более опасна, чем стенокардия со стабильным течением, и требует безотлагательного лечения.
- Патогенез. Разрыв атеросклеротической бляшки, часто — с тромбозом и спазмом коронарной артерии.
- **Стенокардия, вызванная нарушением микроциркуляции (синдром Х).** Характерно наличие стенокардии в отсутствие выраженных стадий коронарного атеросклероза (по данным коронарной ангиографии). Вероятнее всего, ишемия обусловлена нарушением механизма дилатации на уровне мелких сосудов. Возможно, нарушена также висцеральная чувствительность (изменение болевого порога).
- **Вариантная стенокардия Принцметала** (см. далее)

Вариантная форма Принцметала

- Форма нестабильной стенокардии покоя, с ночными спазмами КА, плохим прогнозом и длительным (порядка получаса) приступом.
- Объективное отличие – ST интервал претерпевает не депрессию, как при любой иной форме стенокардии, а подъем – как при ИМ, но без ферментемии и иммунологических маркеров

Майрон Принцметал (1908-1987)

классификация атеросклеротических поражений у человека, разработанная в 1995 г. Х.К. Стэри и принятую кардиологическими обществами ряда стран:

Тип I - начальные поражения, характеризуются изменениями в эндотелии и наличием отдельных пенистых клеток макрофагального происхождения.

Тип II – липидные полоски, характеризуются, преимущественно, внутриклеточными депонированием липидов в скоплениях пенистых клеток макрофагального гладкомышечного генеза.

Тип III – переходные поражения, сходные с II, но имеющие некоторое количество внеклеточных липидных депозитов.

Тип IV – атеромы, располагают значительным ядром внеклеточных липидов.

Тип V – фиброатеромы, отличаются наличием фиброзной «крышки» над липидным ядром, могут кальцифицироваться или бывают, преимущественно, фиброзными. Фиброатеромы растут за счет пролиферации гладкомышечных элементов и синтеза ими коллагена, эластина и гликозаминогликанов.

Тип VI – осложненные поражения, имеют поверхностные дефекты, вторичное тромбообразование, растут при участии механизмов кровоизлияний и интрамурального тромбоза, часто проникают в медию. Возникают не только из поражений типа V, но и типа IV.

Клинические симптомы осложнений атеросклероза характерны только для V-VI типов, а иногда могут быть при богатых липидами и активными макрофагами поражениях типа IV. I-III типы поражений, как правило, протекают субклинически.

TYPES AND DEGREES OF CORONARY ATHEROSCLEROTIC NARROWING OR OCCLUSION

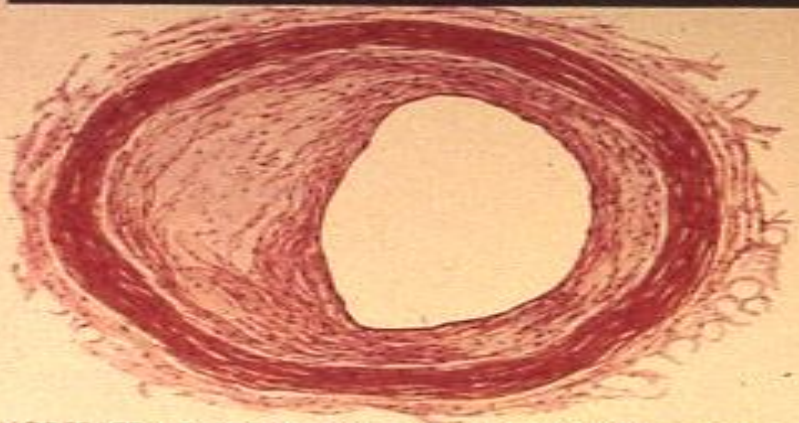

MODERATE ATHEROSCLEROTIC NARROWING OF LUMEN

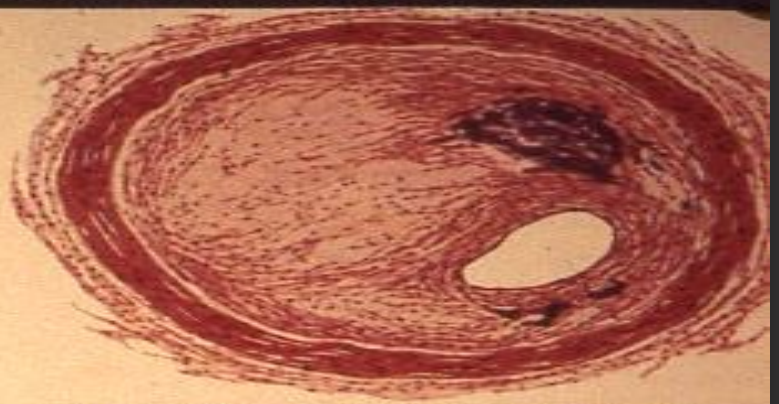

ALMOST COMPLETE OCCLUSION BY INTIMAL ATHEROSCLEROSIS WITH CALCIUM DEPOSITION

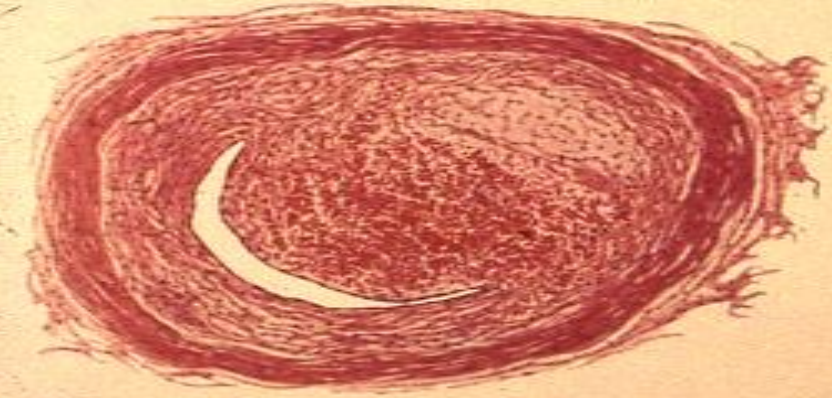

HEMORRHAGE INTO ATHEROMA, LEAVING ONLY A SLITLIKE LUMEN

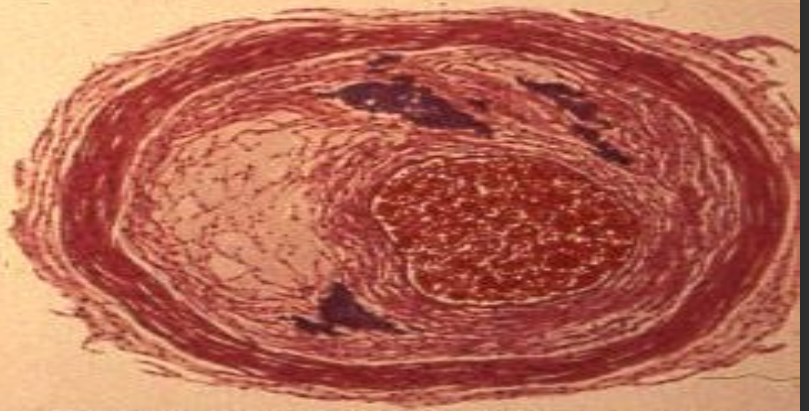

COMPLETE OCCLUSION BY THROMBUS IN LUMEN GREATLY NARROWED BY ATHEROMA

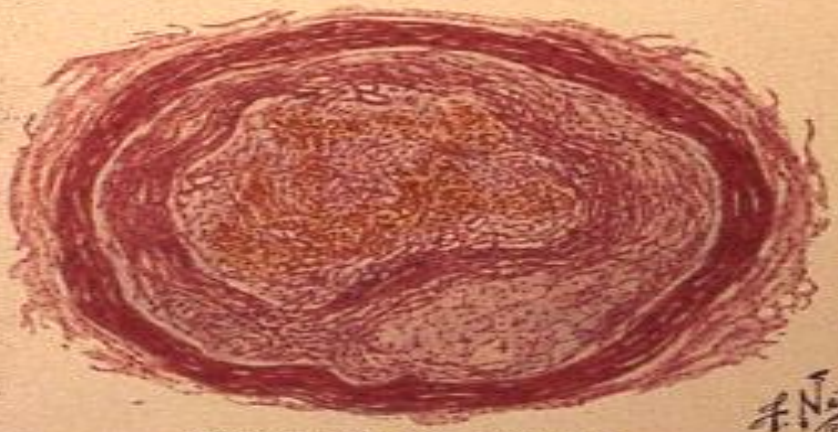

ORGANIZATION OF THROMBUS

F. Netter M.D.

©CIBA

ORGANIZATION WITH RECANALIZATION MAY OCCUR

Адаптивная ценность фиброзных изменений доказывается прижизненными наблюдениями за состоянием пораженных различными поздними атеросклеротическими изменениями коронарных артерий. Эти данные получены методом коронарной артериографии и допплеровской ультрасонографии

У. Фъюстером (1992). Доказано, что средние и малые по размеру бляшки, богатые липидами, вызывают спазм коронарных сосудов и приступы ИБС намного чаще, чем большие фиброзные бляшки, богатые ГАГ и эластином. Причина этого кроется в том, что бляшка провоцирует окклюзию сосуда не механически, в силу своего размера и геометрии, а патохимически -– как источник лейкотриенов и тромбоксанов. Эти липидные медиаторы высвобождаются при контакте активных макрофагов с липидами атером. Поэтому, нестабильная стенокардия, инфаркт миокарда и внезапная сердечная смерть чаще наблюдаются при наличии бляшек, богатых липидами, или при разрыве фиброзных капсул фиброатером. Фиброзные бляшки чаще дают стабильные формы стенокардии.

Инфаркт миокарда:

- **При выраженной длительной ишемии (порядка нескольких часов) возникает МАССИВНЫЙ ОЧАГОВЫЙ некроз кардиомиоцитов, что ведет к нарушению парциальных органных свойств миокарда, появлению в крови ферментативных и иммунологических маркеров цитолиза, нарушению ионных градиентов и характерной картине на ЭКГ, в последующем – перифокальному воспалению**

Проявления и осложнения

- Механизм инфаркта миокарда — разрыв атеросклеротической бляшки, часто при умеренном стенозе (< 70%); при этом коллагеновые волокна обнажаются, липидные тромбогенные коронароконстрикторные медиаторы высвобождаются, происходит активация тромбоцитов, запускается каскад реакций свертывания, что приводит к острой окклюзии коронарной артерии. Если восстановления перфузии не происходит, то развиваются некроз миокарда (начиная с субэндокардиальных отделов), дисфункция пораженного желудочка (в подавляющем большинстве случаев — левого), аритмии.

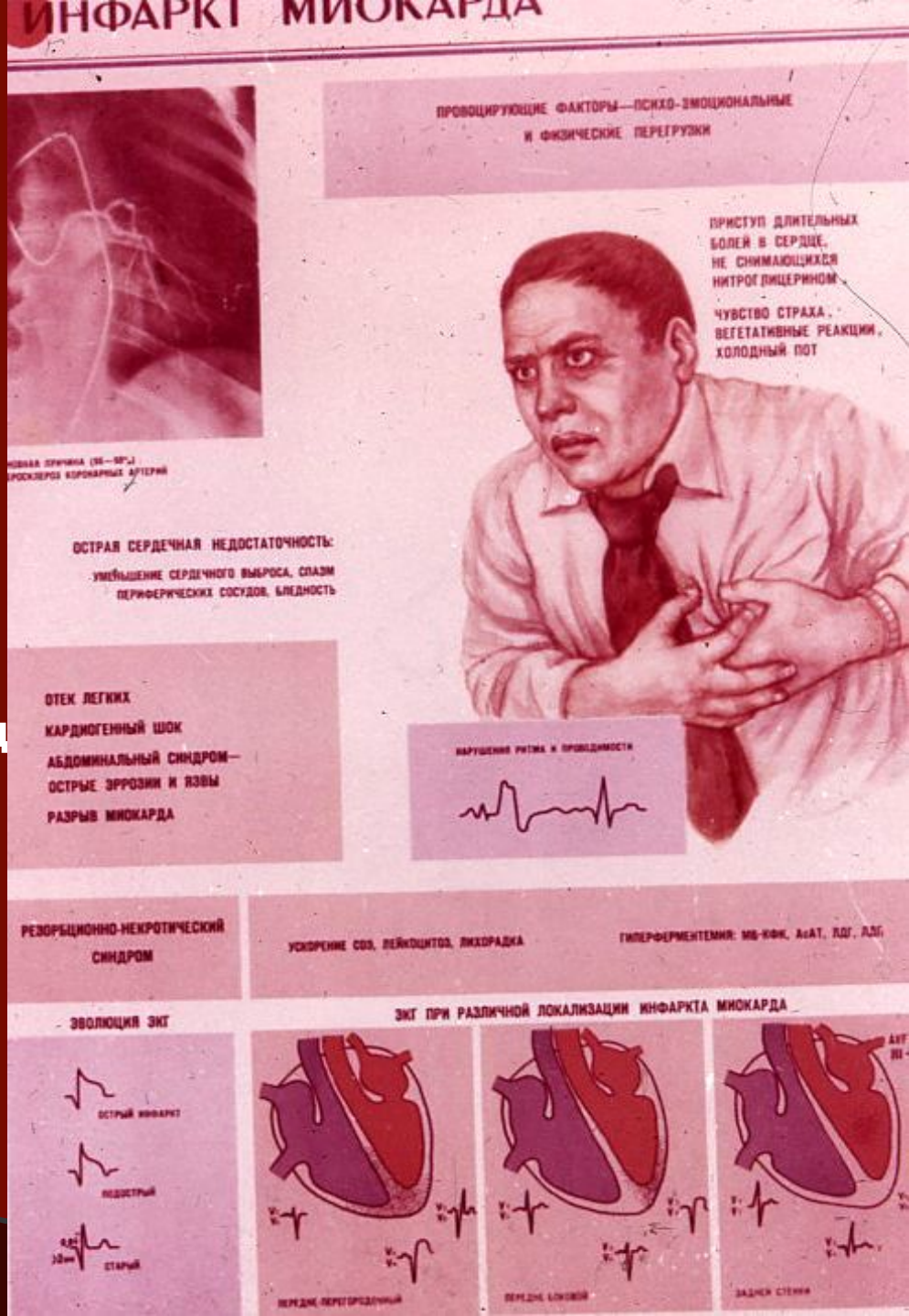

Формы ИМ по локализации ишемии

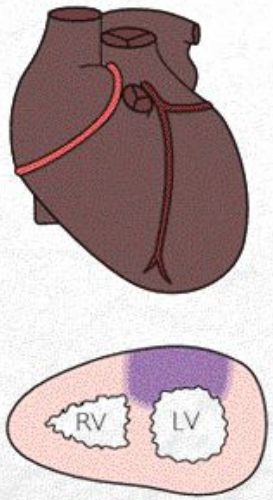

occlusion of RCA
Posterior (inferior) MI

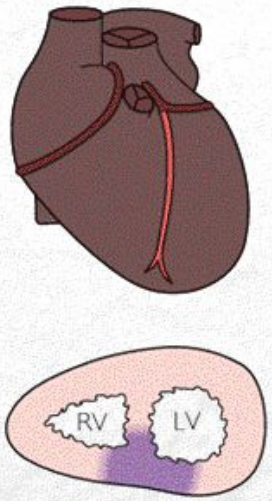

occlusion of LAD
Antero-septal MI

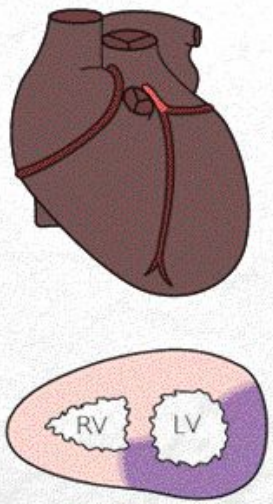

occlusion of LCA
Massive antero-lateral MI

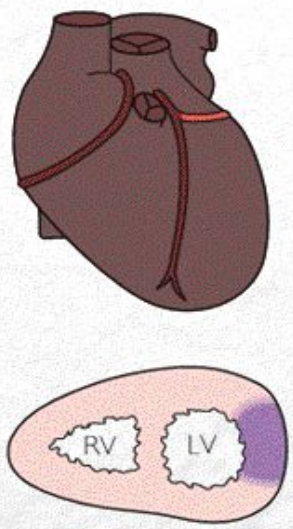

occlusion LCX
Lateral MI

Феномен обкрадывания – основа развития субъэндокардиальных инфарктов

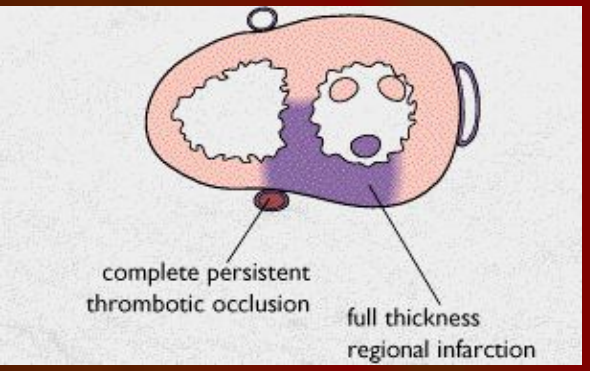

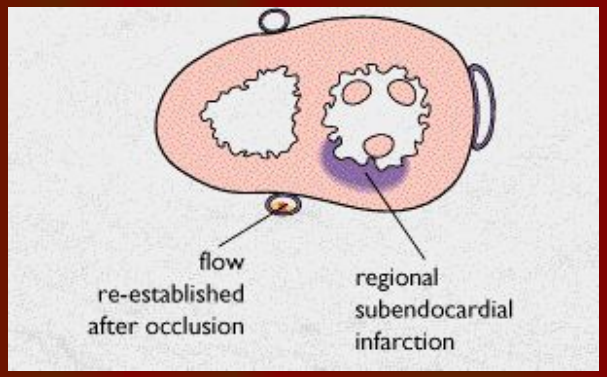

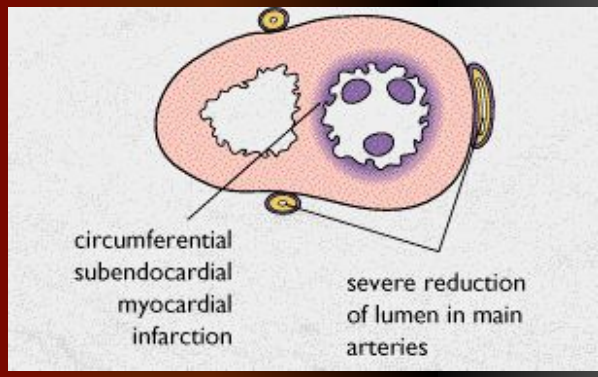

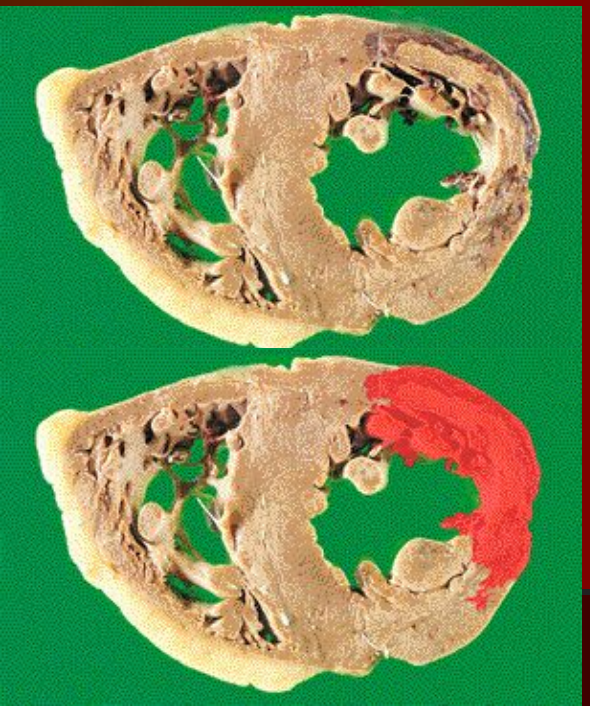

Субэндокардиальный ИМ может давать проявления на ЭКГ в любом отведении

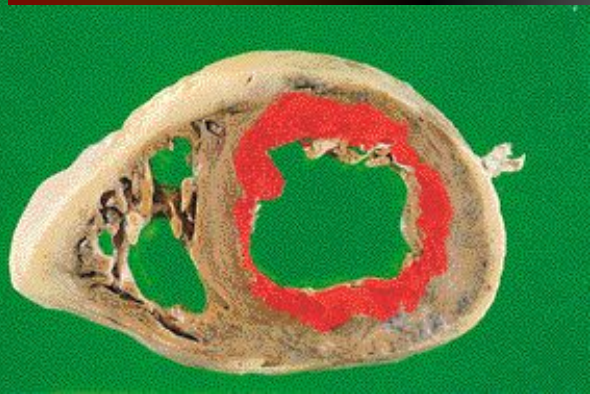

Клинико-патогенетические формы ИМ по Образцову-Стражеско

- Пер.нисх.ветвь ЛКА =
- Status anginosus - >80%
- Status asthmaticus (5-10%) – с симптомами острого отека легких
- ПКА, задняя нисх. Ветвь, з/стенка, верхушка =
- Status gastralgicus (2-3%)
- ЛКА, обх.ветвь =
- Status asthmaticus
- Любой обширный инфаркт с тромбоэмболией и/или спазмом церебральных сосудов =
- Status cerebralis (3-5%)
- Инфаркт правого желудочка – казуистическая редкость, клиника острого лёгочного сердца, асцит
- Status oedematosus (<<<1%)

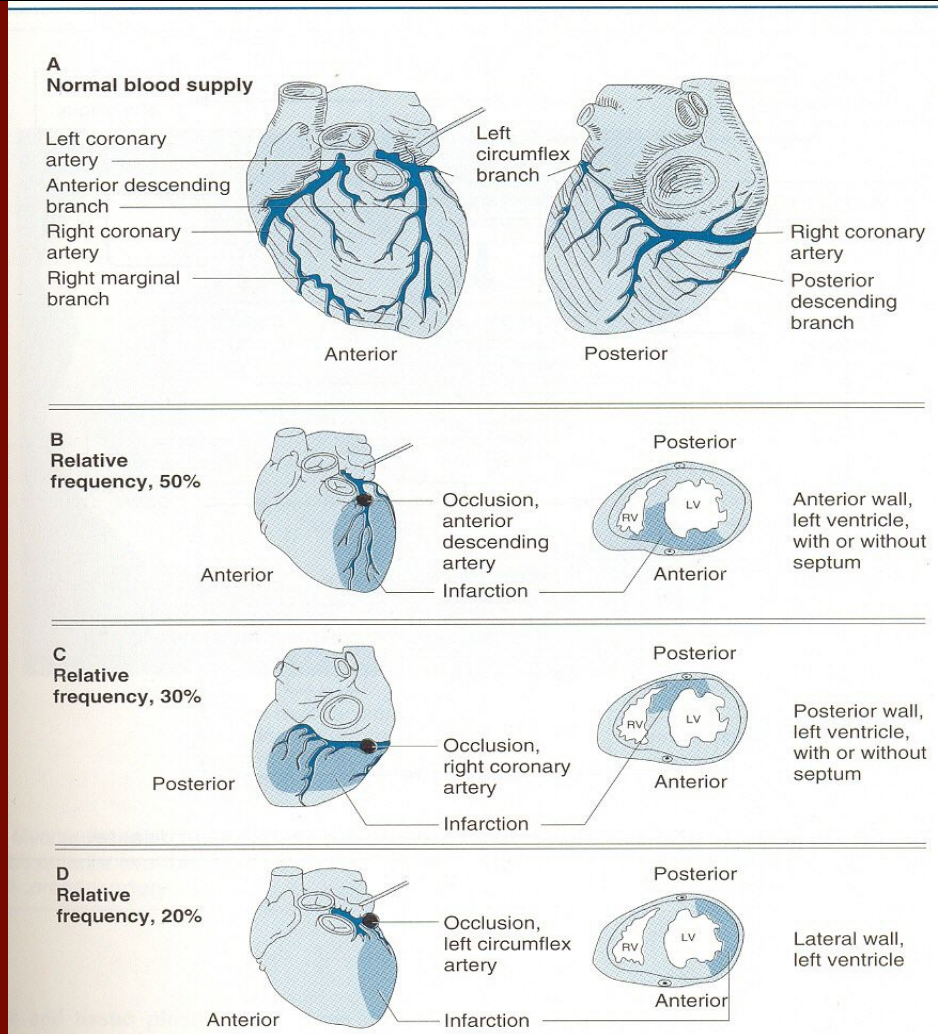

. Blood supply to the myocardium **(A)** and areas of infarction resulting from the most frequ
cclusion (relative frequency expressed as a percentage). **(B–D)** The exact area of myocar
ng on normal anatomic variation in blood supply and the extent of collateral circulation that
occlusion.

Василий Парменович Образцов
1849-1920 гг

Николай Димитриевич Стражеско

1876-1952

Макроскопическая динамика ИМ

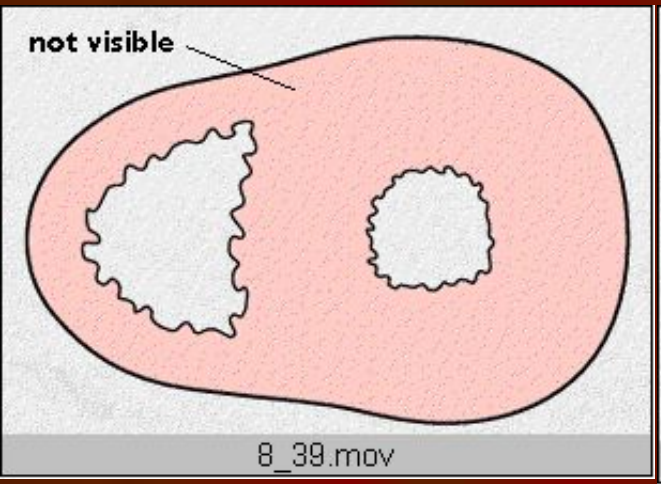

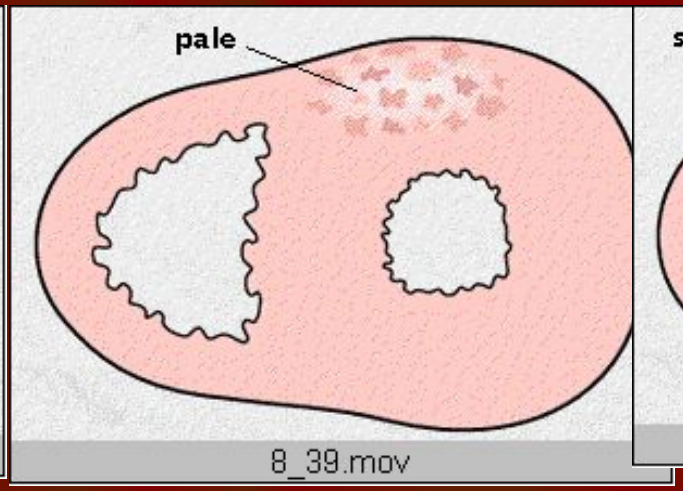

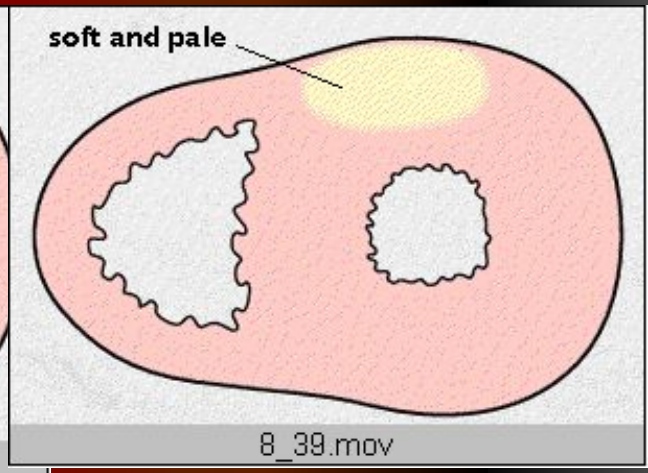

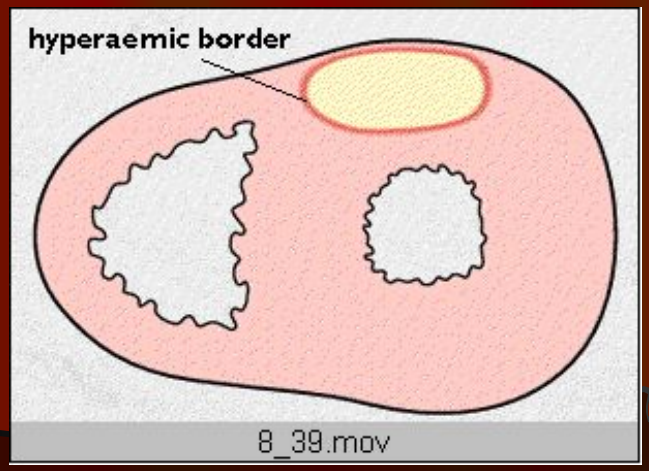

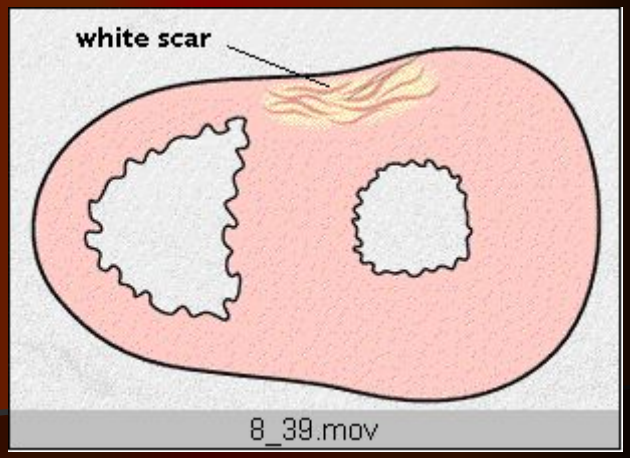

Микроскопическая динамика ИМ

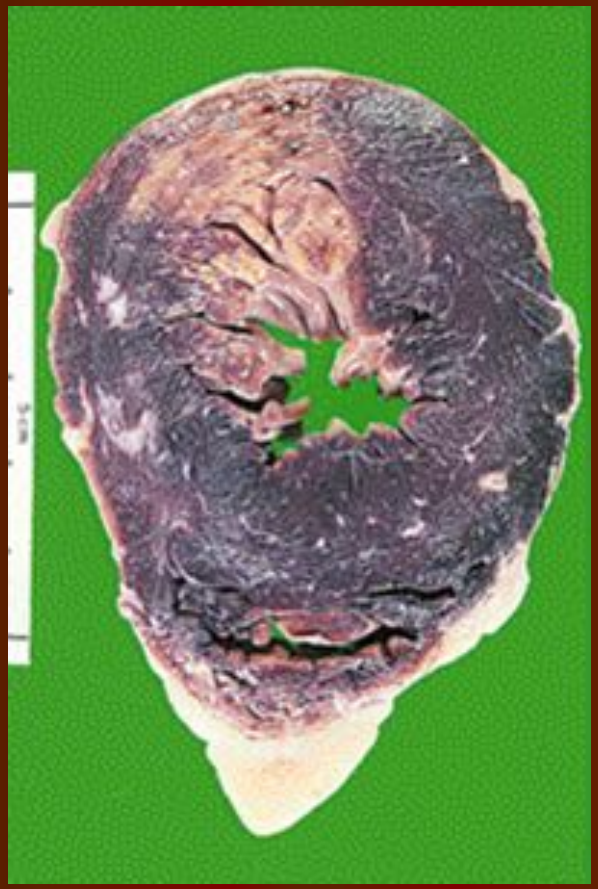

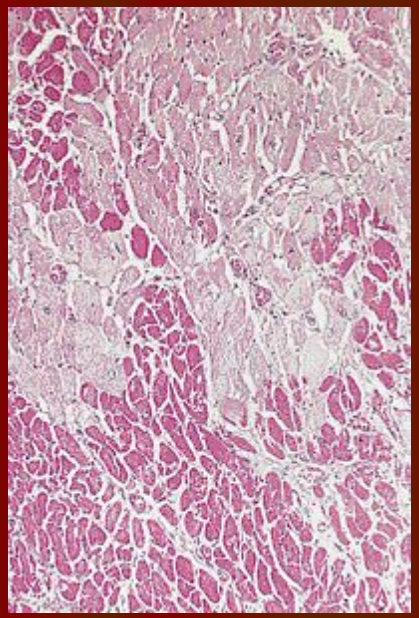

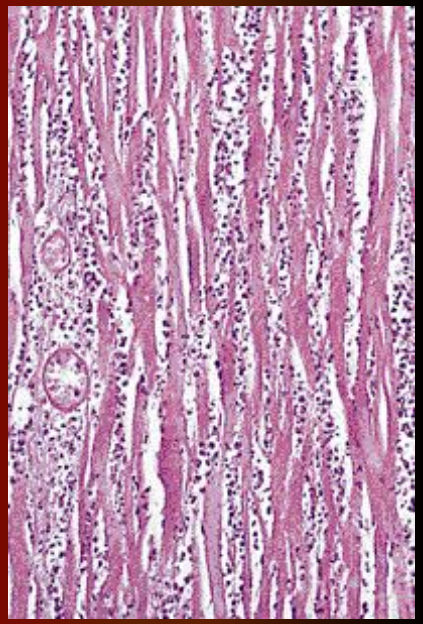

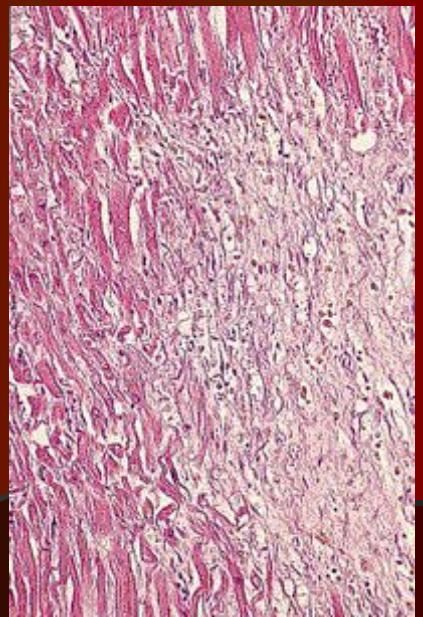

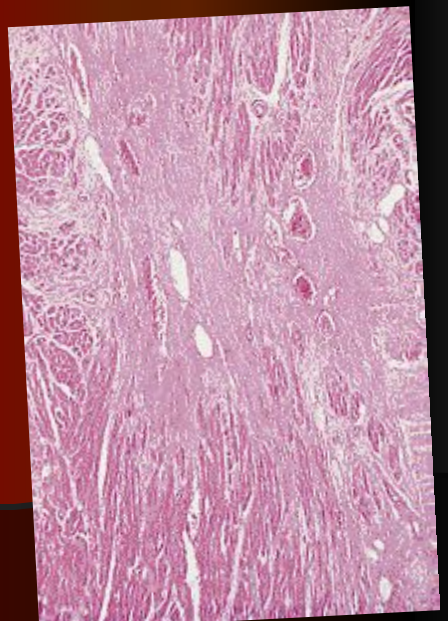

Биохимические маркеры массированного цитолиза и ответа острой фазы при ИМ

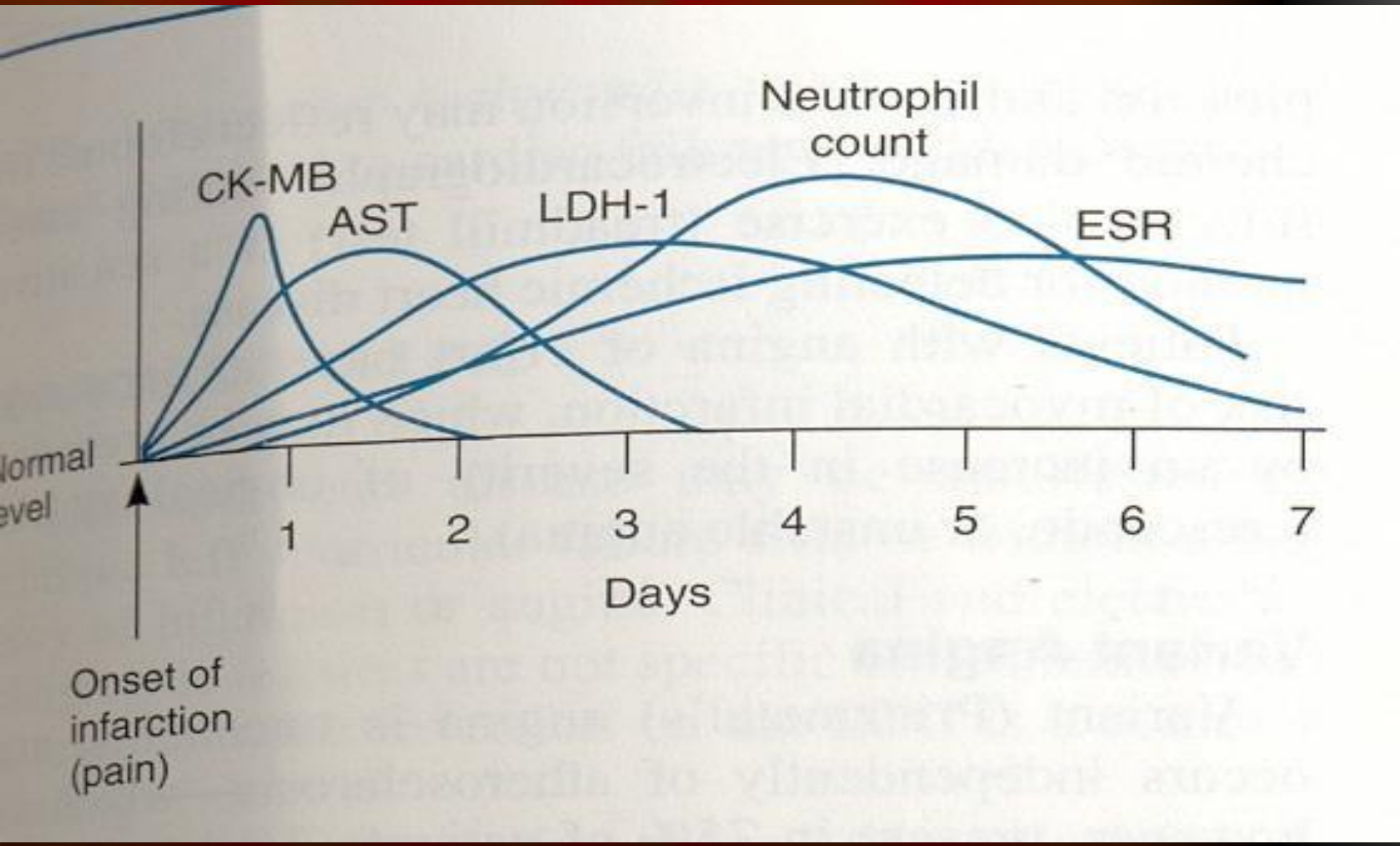

Ранние иммунологические маркеры цитолиза кардиомиоцитов

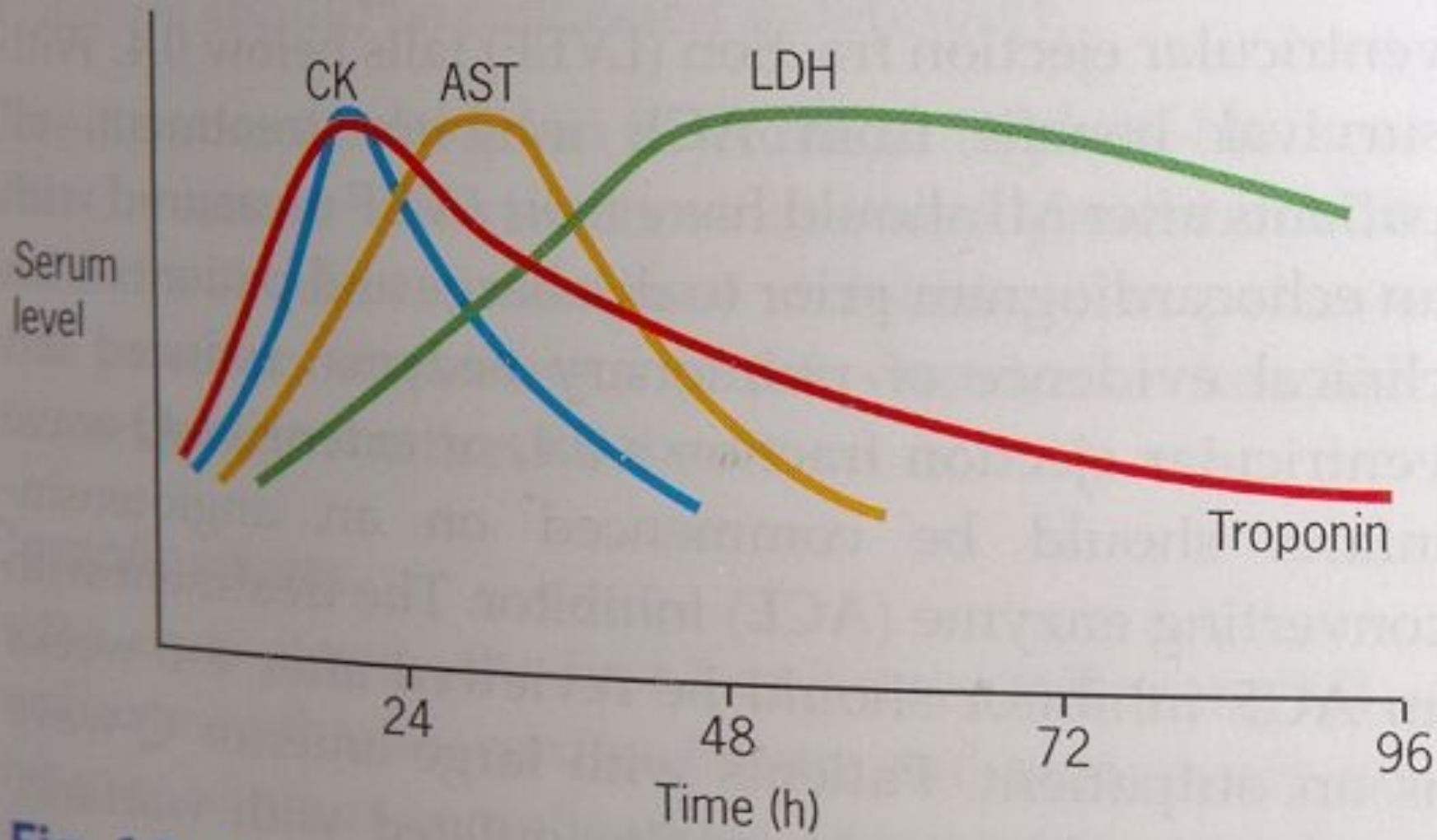

Fig. 13.65 Cardiac mo

ЭКГ при инфаркте миокарда

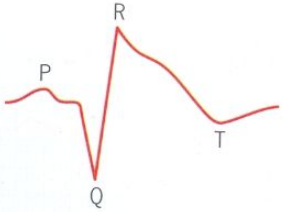

Q ≥ 1mm wide (0.04 s)
and/or
Q ≥ 2 mm deep (0.2 mV)

Fig. 13.60 **Electrocardiographic features of myocardial infarction,** showing a Q wave, ST elevation and T wave inversion.

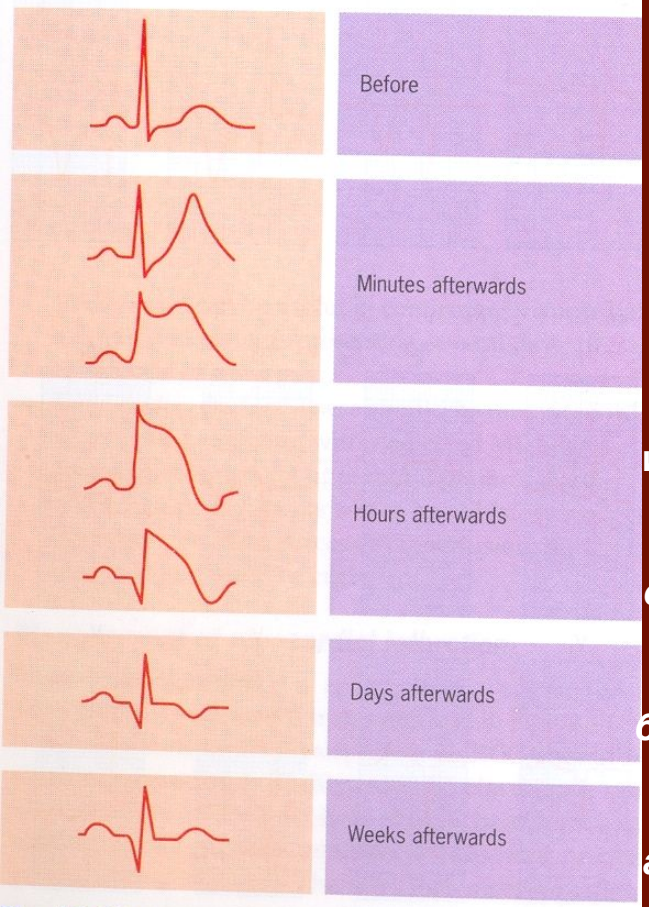

Fig. 13.61 **Electrocardiographic evolution of myocardial infarction.** After the first few minutes the T waves become tall, pointed and upright and there is ST segment elevation. After the first few hours the T waves invert, the R wave voltage is decreased and Q waves develop. After a few days the ST segment returns to normal. After weeks or months the T wave may return to upright but the Q wave remains.

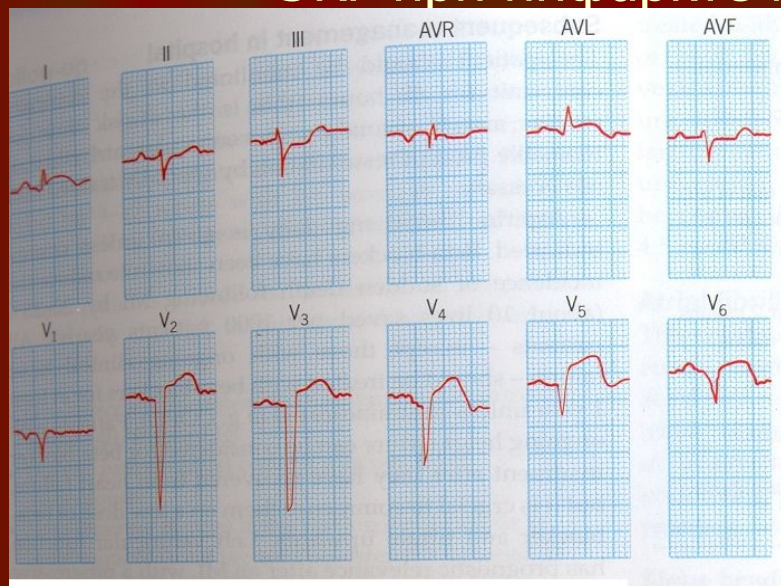

Fig. 13.64 **An acute anterolateral myocardial infarction** shown by a 12-lead ECG. Note the ST segment elevation in leads I, AVL, and V_2–V_6. The T wave is inverted in leads I, AVL and V_3–V_6. Pathological Q waves are seen in leads V_2–V

Инфаркт миокарда с патологическими зубцами Q. Тромботическая окклюзия коронарной артерии возникает у 80% больных с инфарктом миокарда и ведет к трансмуральному некрозу миокарда появлению зубца Q на ЭКГ.

Инфаркт миокарда без патологических зубцов Q. Чаще всего возникает при спонтанном восстановлении перфузии или хорошо развитых коллатералях. В результате размер инфаркта — меньше, функция левого желудочка страдает не столь сильно, больничная летальность — ниже. Однако в связи с тем, что таки инфаркты миокарда — «незавершенные» (то есть оставшийся жизнеспособным миокард снабжается пораженной коронарной артерией), частота повторных инфарктов миокарда больше, чем при инфаркте миокарда с патологическими зубцами Q; к концу первого года летальность уравнивается. Поэтому при инфаркте миокарда без патологических зубцов Q придерживаются более активной лечебно-диагностической тактики.

Внезапная коронарная смерть – основная (85%) форма ВСС

Table 13.33
Causes of sudden cardiac death

Coronary
Acute myocardial infarction
Chronic ischaemic heart disease
Post-coronary-artery bypass surgery
Post-successful resuscitation for cardiac arrest
Congenital anomaly of coronary arteries
Coronary artery embolism
Coronary arteritis

Non-coronary
Hypertrophic cardiomyopathy
Dilated cardiomyopathy (ischaemic or idiopathic)
Arrhythmogenic right ventricular cardiomyopathy
Congenital long QT syndrome
Brugada's syndrome
Valvular heart disease (aortic stenosis, mitral valve prolapse)
Cyanotic heart disease (tetralogy of Fallot, transposition)
Acyanotic heart disease (ventricular septal defect, patent ductus arteriosus)

Патогенез ВСС

- **Во время первого приступа ишемии возникает выделение аритмогенных липидов из нестабильных атером**
- **Провоцируется острая аритмия и ОСН, смерть от ОСН наступает до развития ИМ**
- **При формировании ИМ аритмогенные липиды замурованы в очаге некроза, а тяжелая аритмия развивается не всегда**
- **Известное значение имеют аномалии транспорта жирных кислот в митохондрии**

Осложнения ИМ:

- Аритмии: **в острый период – экстрасистолы и блокады, реже – мерцательная аритмия**
- **Острая митральная недостаточность**
- **Перикардит**
- Синдром Дресслера (аутоаллергический полисерозит с антителами к пируваткиназе)
- Разрыв межжелудочковой перегородки
- Разрыв стенки левого желудочка, тампонада сердца
- Тромбоз левого желудочка, системная тромбоэмболия большого круга
- Кардиогенный шок.
- **Аневризма левого желудочка**.
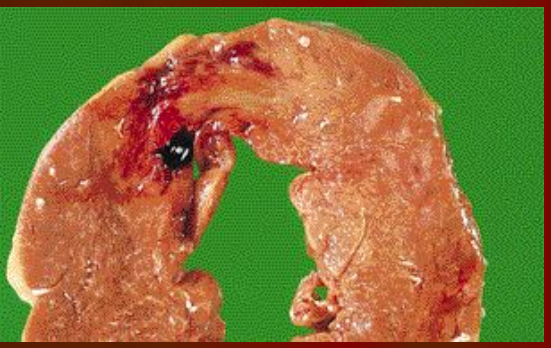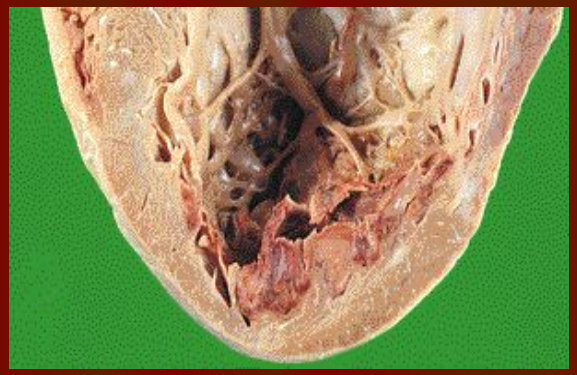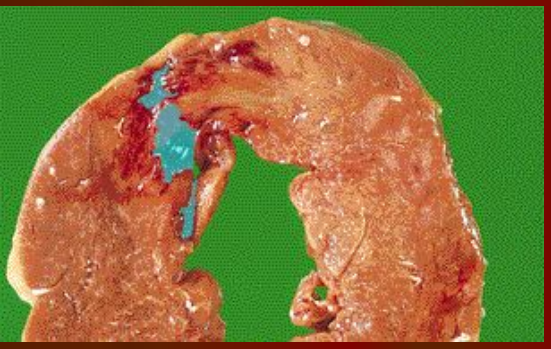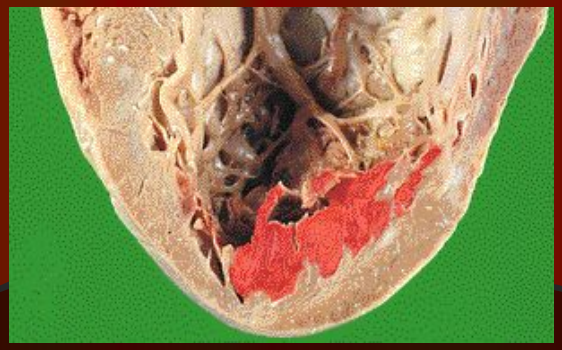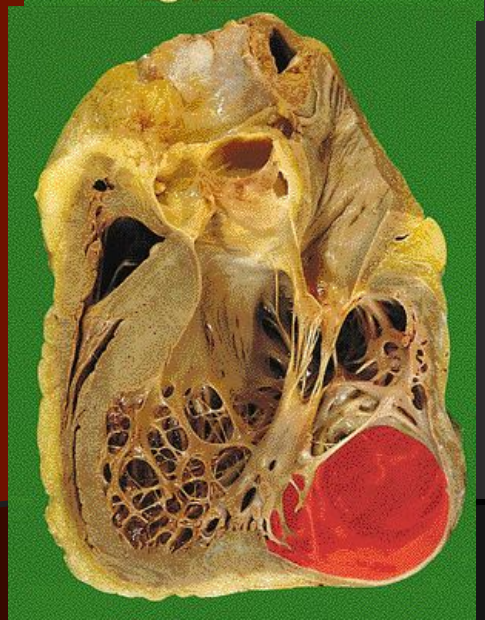
Некоторые осложнения ИМ