Кафедра патологии медицинского факультета
Санкт-Петербургского государственного университета

Л.П. Чурилов

Недостаточность кровообращения Ч. 6

Ритмом галопа по Европам

или

Патофизиология сердечно-сосудистой системы

simply put

(Болезни перикарда и миокарда, включая ИБС)

Болезни миокарда

Кардиомиопатии

Миокардиты

ИБС

Этиология миокардитов

- **Первичный – идиопатический миокардит Абрамова-Фидлера (возможно, на деле неидентифицированный возбудитель или ГЗТ)**
- **Вторичные:**

Инфекционные
-- вирусные
-- бактериальные
--спирохетозные (б-нь Лайма)
--паразитарные (б-нь Чагаса, токсоплазмоз)
--рикетсиозные
--грибковые (при иммунодефицитах)
Инфекционно-аллергические
--ревматический
--гигантоклеточный
-- эндомиокардиальная эозинофильная болезнь Леффлера
Аутоиммунные (при коллагенозах)
Инфекционно-токсические
--дифтерийный
Метаболические
Токсические , включая лекарственные
--адриамициновый, доксорубициновый
Радиационные (с перикардитом)

Общий патогенез миокардитов

- Энергодинамическая СН
- Нарушения ионных градиентов и аритмии. При некоторых М. – типичны блокады.
- Снижение сократимости и ритм галопа
- Минорные проявления некроза кардиомиоцитов (гиперферментемия)
- Нередко- апоптогенное и некрозогенное действие эозинофильных дефензинов и цитокинов гранулём
- Фоновый ответ острой фазы
- Сопутствующий перикардит (радиационный) или эндокардит (ревматический_
- Прогрессирует в кардиомиопатию (эозинофильный – в рестриктивную, трипаносомозный – в дилатационную)

Вирусный и паразитарный миокардит

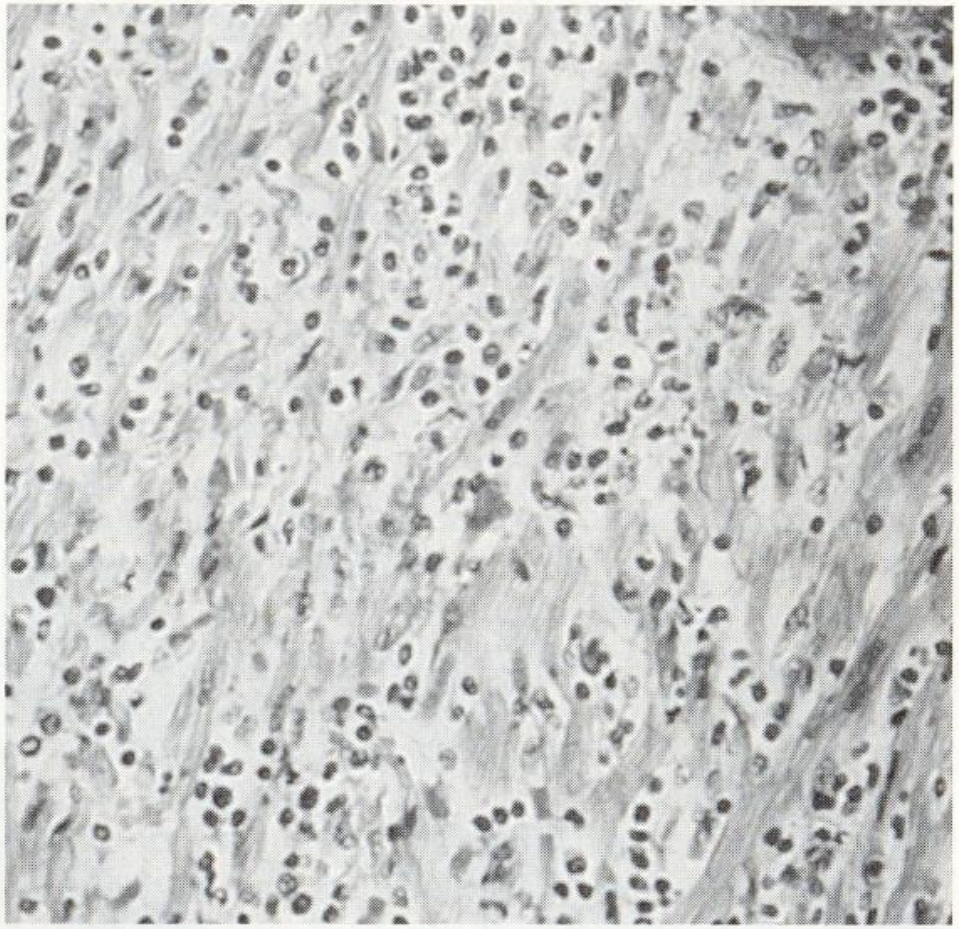

Figure 23–10. Viral myocarditis, showing extensive muscle fiber destruction and marked lymphocytic infiltration. High magnification.

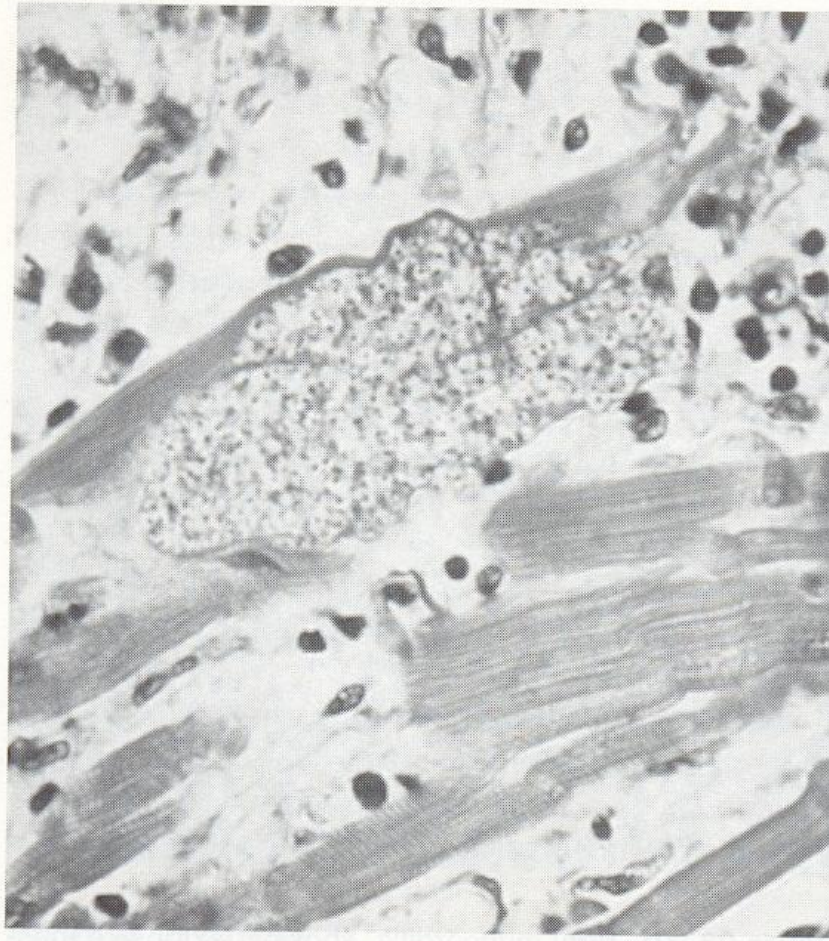

Figure 23–11. Chagas' disease of the myocardium showing both *Trypanosoma cruzi* in a distended myocardial fiber and the associated inflammation.

Кардиомиопатии

Первичные кардиомиопатии – крайне распространенные некоронарогенные заболевания миокарда, являющиеся следствием генетических дефектов белков поверхностного и сократительного аппарата, а также митохондрий кардиомиоцитов, выявляются по мере кумулятивного действия факторов риска, обусловливающих перегрузку кардиомиоцитов .

Признаки воспаления отсутствуют или выражены минимально, гибель кардиомиоцитов – апоптотическая, а не некротическая.

Вторичные кардиомиопатии (отечественный термин Г.Ф. Ланга – миокардиодистрофии) – некоронарогенные поражения миокарда вследствие установленных первичных метаболических, токсических или воспалительных заболеваний.

НЕ БУДЬТЕ В ПЛЕНУ У МОДНЫХ ТЕРМИНОВ!

Грань между первичными и вторичными КМП условна, т.к. болезни, приводящие ко вторичным КМП могут рассматриваться, как факторы, выявляющие скрытую первичную генетическую неполноценность КМЦ

Классификация КМП

- Первичная КМП
- Дилатационная
- Гипертрофическая
- Рестриктивная
- Аритмогенная правожелудочковая (болезнь Фонтана)

- Вторичные КМП
- Алкогольная
- Кобальтовая
- Кадмиевая
- цериевая
- кокаиновая
- Эндокринные, в т.ч. Тиротоксическая, диабетическая
- Метаболические, в т.ч. при амилоидозе, гемохроматозе
- В исходе миокардитов

Дилатационная (застойная) КМП

- Повышение КДО и ДД в желудочках без предшествующей перегрузки, нарушение систолического опорожнения, страдает сократимость
- 60% всех КМП, чаще у молодых мужчин, типичный повод для трансплантации сердца
- Наследственные случаи 10-20%– генокопии (сцепленная с Х, АД и АР).
- Первичные дефекты – При Х-сцепленной форме -дистрофин (белок, крепящий актин и саркомеры к клеточной мембране).

При АД форме – актин, десмин или ламины А/С.

При АР форме – мутации митохондриальных генов, дефект тафаццина (синдром Барта)

Может сочетаться с атаксией Фридрейха и нарушением проводимости

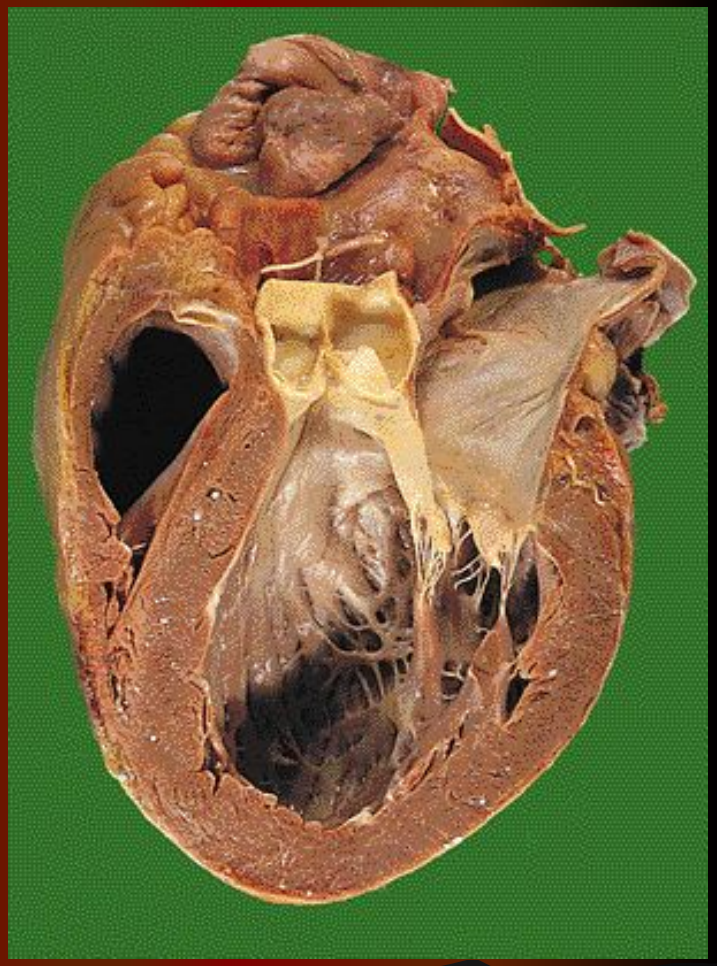

Вторичные формы – аутоиммунная (аутоантитела к этим белкам), пост-миокардитическая и ряд метаболических и токсических, особенно алкогольная, кобальтовая, тиропатические

Table 13.43

Causes of dilated cardiomyopathy (DCM)

Genetic	e.g. autosomal dominant DCM, X-linked cardiomyopathy
Inflammatory	Post-infective, autoimmune, connective tissue diseases (systemic lupus erythematosus, systemic sclerosis)
Metabolic	e.g. glycogen storage disease
Nutritional	Thiamin, selenium deficiency
Endocrine	Acromegaly, thyrotoxicosis, myxoedema, diabetes mellitus
Infiltrative	Hereditary haemochromatosis
Neuromuscular	e.g. muscular dystrophy, Friedreich's ataxia, mitochondrial myopathies
Toxic	Alcohol, cocaine, doxorubicin, cyclophosphamide, cobalt
Haematological	Sickle cell anaemia, thrombotic thrombocytopenic purpura

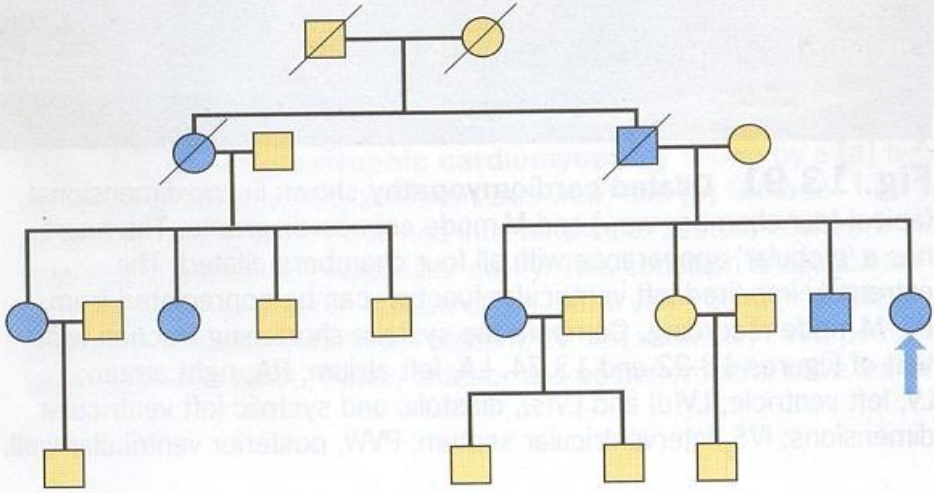

Fig. 13.89 **Pedigree of a family with dilated cardiomyopathy.** Blue symbols are affected family members. The arrow indicates the index case.

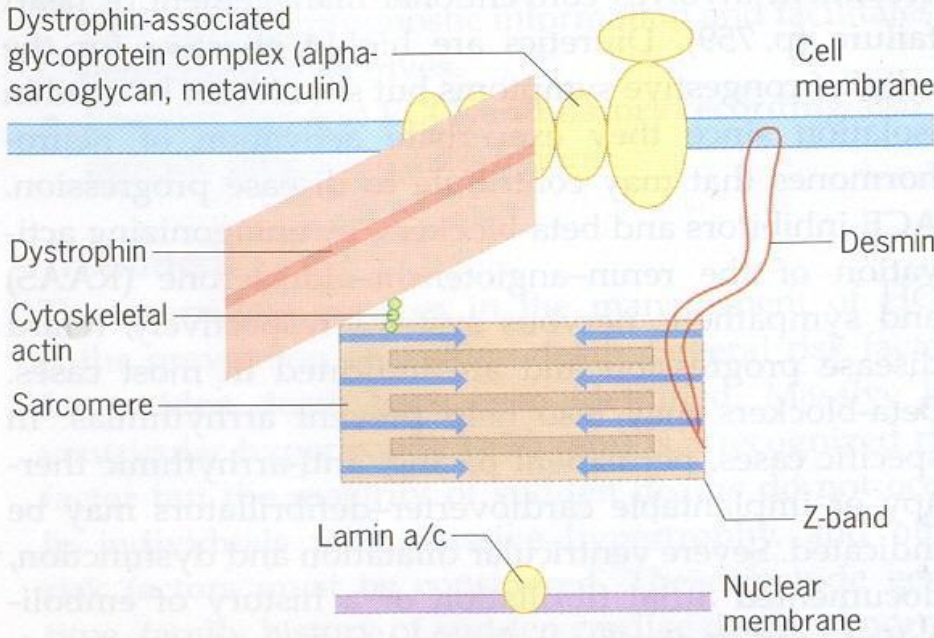

Fig. 13.90 **Schematic representation of myocyte proteins implicated in dilated cardiomyopathy (DCM).** See also Fig. 13.1

УЗИ при дилатационной и гипертрофической КМП

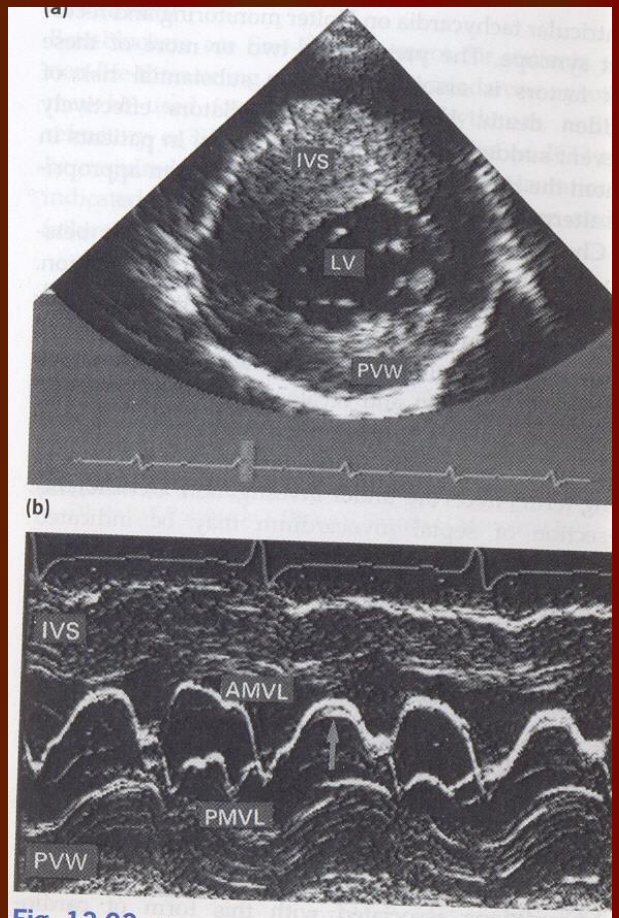

Fig. 13.93 **Hypertrophic cardiomyopathy** shown by a **(a)** two-dimensional echocardiogram (short-axis view) and **(b)** M-mode recording. The grossly thickened interventricular septum is shown, resulting in a small left ventricular cavity. This condition is associated with an abnormal anterior motion of the mitral valve during systole (arrowed). IVS, interventricular septum; LV, left ventricle; PVW, posterior ventricular wall; AMVL, PMVL, anterior and posterior mitral valve leaflets.

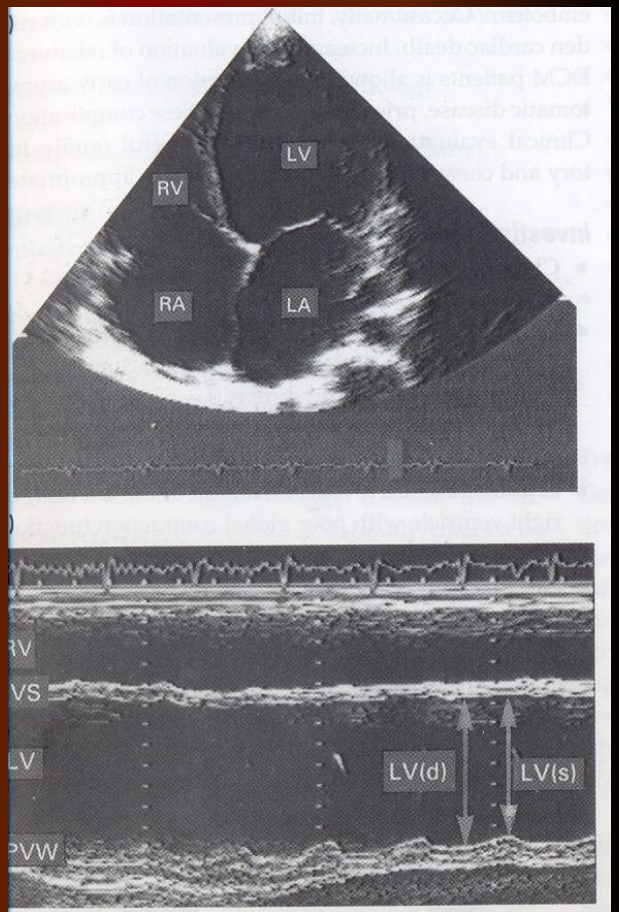

ig. 13.91 **Dilated cardiomyopathy** shown in two-dimensional pical four-chamber view) and M-mode echocardiograms. The heart as a 'globular' appearance with all four chambers dilated. The xtremely impaired left ventricular function can be appreciated from e M-mode recording. Compare the systolic shortening fraction with at of Figures 13.22 and 13.74. LA, left atrium; RA, right atrium; V, left ventricle; LV(d) and LV(s), diastolic and systolic left ventricular mensions; IVS, interventricular septum; PVW, posterior ventricular wall.

Гипертрофическая КМП

- Нарушение диастолического наполнения, апропульсивная СН
- Обструктивная (с утолщением МЖП и блоком выброса в аорту) и диффузная необструктивная формы
- Повышенная ч-сть к КХА, сопутствующие коллагенопатии, дезорганизация стромы миокарда
- Наследственные дефекты – 60%, 14-я хр.,чаще АД, белков саркомера (тропонин Т – гипертрофия меньше, но риск внезапной сердечной смерти больше; тяжелая цепь бета-миозина – гипертрофия выражена, но течение мягче; аномалии рецептора ангиотензинов – часто связана с гипертензией; миозинсвязывающий белок С – позднее гериатрическое проявление)
- вторичные формы – аутоиммунная (ростостимулирующие аутоантитела, есть модель на кроликах); при митохондриальных миопатиях, гликогенозах, синдроме Нунана
- У мужчин 20-40 лет

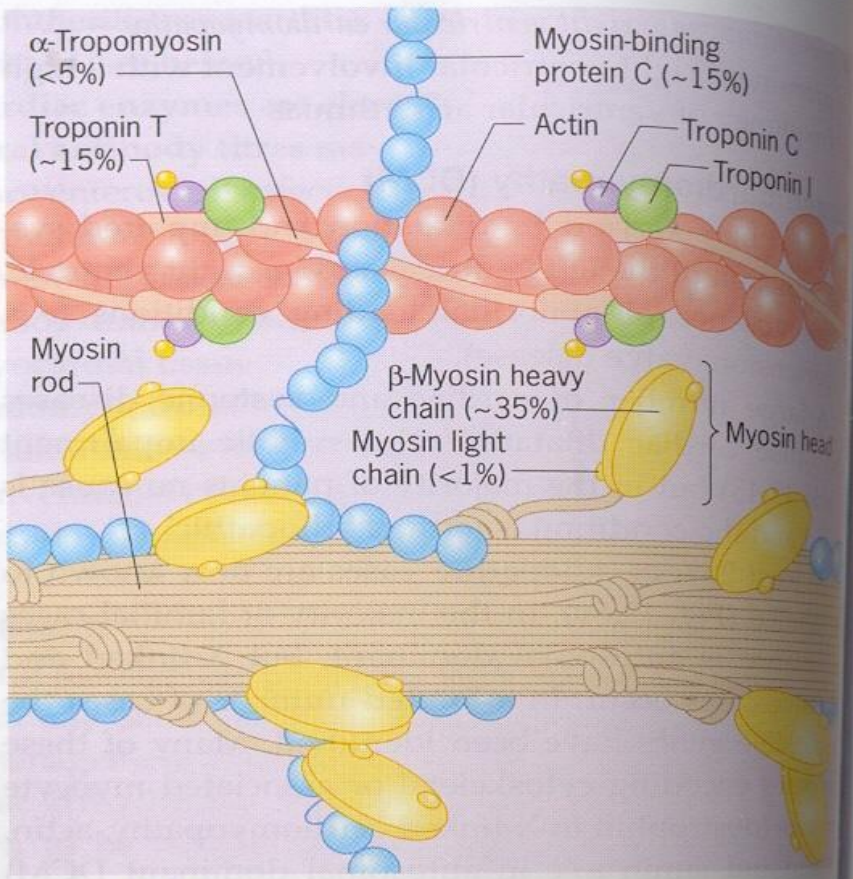

Fig. 13.92 **Sarcomeric proteins implicated in hypertrophic cardiomyopathy.** Reproduced with permission from Spirito P et al. (1997) The management of hypertrophic cardiomyopathy. *New Eng Journal of Medicine* **336**: 775–785. © Massachusetts Medical Soci

Рестриктивная КМП (болезнь Беккера,с эозинофилиями - вариант синдрома Лёффлера)

- **Фиброз и утолщение эндокарда и миокарда желудочков, иногда – с хордами, наружение диаст. Наполнения Ж и дилатация предсердий без гипертрофии кардиомиоцитов**
- **Часто ассоциируется с гиперэозинофилией, эндомиокардитом Лёффлера. Может быть при эндомиокардиальном фиброзе, фиброэластозе плода и карциноиде.**
- **Связана с гиперсеротонинемией. Какую-то роль играют димеры триптофана. В японии описана токсическая гиперэозинофилия с исходом в РКМП после потребления некачественной триптофановой добавки.**
- **Имеется эндемическая африканская форма**
- **Роль гипомагнезиемии и избытка ЦЕРИЯ**
- **Вторичная форма – при амилоидозе.**
- **Характерны как и при констриктивном перикардите повышение югулярного давления и диастолический коллапс (симптом Фридерейха) и парадоксальный пульс с повышениемвенозного давления на вдохе (с-м Куссмауля)**

Правожелудочковая аритмогенная КМП – «пергаментное сердце»

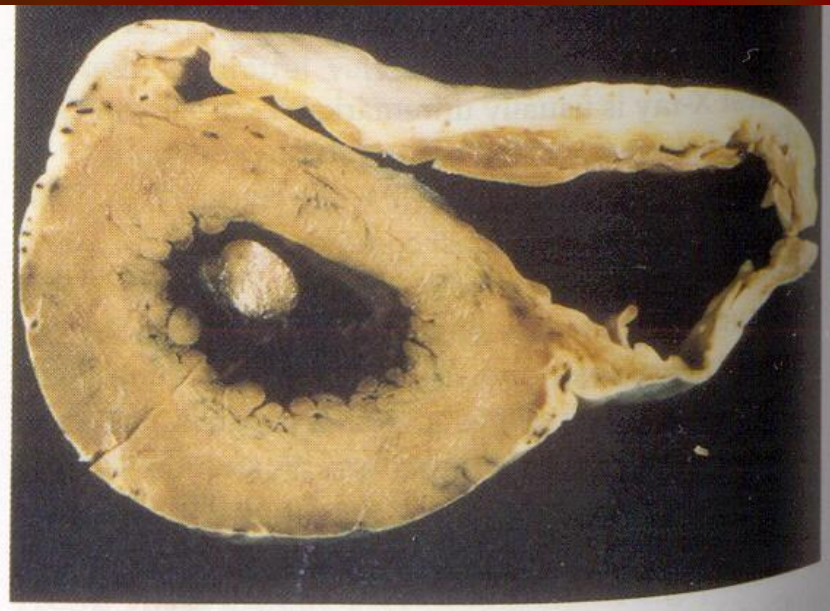

Fig. 13.94 **Gross pathological specimen demonstrating thinning and fibrofatty replacement of RV free wall.** From Basso et al. (1996) *Circulation* **94**: 983–991 with permission.

extrasystoles of right ventricular origin and runs of non-sustained or sustained ventricular tachycardia.

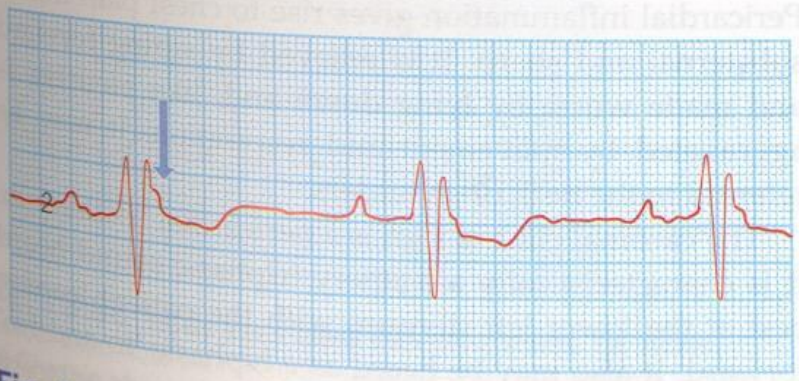

Fig. 13.95 **Electrocardiogram from an adult with arrhythmogenic right ventricular cardiomyopathy** (ARVC) demonstrating RBBB and precordial T wave insertion with epsilon waves visible at the terminal of the QRS complex (arrow).

- **Редкая КМП детей и подростков, частая причина внезапной младенческой смерти и внезапной сердечной смерти молодых людей, в частности – спортсменов. Генетический дефект транспорта жирных кислот в митохондрии, нарушение сократимости и электрических свойств, ведет к стеатозу и некробиозу кардиомиоцитов. Может повести к аритмии, разрыву ПЖ и тампонаде сердца. 50% наследственных случаев, АД. Генокопии, один из дефектов – плакоглобина, белка десмосом и межклеточных контактов, сопровождается дерматологическими стигмами (синдром Н а к с о с а)**

Парциальные формы фиброзирующей КМП с вовлечением проводящей системы, генетической основой и пермиссивной ролью АГ и аутоиммунитета

- **Болезнь Ленегра – дегенеративное заболевание, поражающее фиброзом атриовентрикулярную часть проводящей системы сердца, в частности – ножки пучка Гиса и проксимальную часть волокон Пуркинье (см.), развивается прогредиентно, у относительно молодых пациентов, от частичной и полной блокады ножки пучка – вплоть до атриовентрикулярной поперечной блокады прогрессирующей степени. Течение пароксизмальное или постоянное. В основе – мутация гена SCN5A, но для пенетрантности болезни требуется действие не до конца изученных эпигенетических факторов риска, возможно – аутоиммунных или связанных с артериальной гипертензией. Основная причина атриовентрикулярных блокад и припадков Морганьи–Эдамса–Стокса**
- **Lenegre J., 1904–1972 гг., французский кардиолог, лейб-медик короля Марокко Хасана II; см.: Ленегра болезнь**

- **Болезнь Лева – аналог болезни Ленегра (см.), у более пожилых пациентов, поражение дистальной части волокон Пуркинье с захватом фиброзного остова сердца, прогрессирующий склероз и обызвествление левой половины фиброзного остова сердца, захватывающие кольца аортального и митрального клапанов с распространением на основания их створок, мембранозный отдел межжелудочковой перегородки и верхнюю часть ее мышечного отдела. Болеют чаще пожилые женщины, заболевание обусловливает атриовентрикулярную блокаду вплоть до полной и припадки Морганьи–Эдамса–Стокса. Ген SCN5A в хромосоме 3p21 или другой локус в хромосоме 19q13.2-q13.3 могут быть местом мутаций. Болезнь описана в 1964 г.**
- **Lev M., 1908–1994 гг., американский кардиолог и патолог, выходец из России;**

Болезни перикарда

Перикардиты

Гидроперикард и тампонада сердца

Опухоли перикарда

Основоположники клинико-патофизиологического изучения перикардитов

Kussmaul A., 1822-1902 гг., немецкий терапевт, психоневролог, литератор и поэт. Первым провел эзофагогастроскопию, ввел в практику промывание желудка, описал кетоацидотическую кому и ацидотическое дыхание при сахарном диабете (кома Куссмауля, 1874 г.), фарингит с отеком и краснотой глотки при ртутном отравлении (фарингит Куссмауля), прогрессивный бульбарный паралич. Вместе с немецким патологом R.R. Maier (1824-1888 гг.) описал в 1866 г. узелковый периартериит (болезнь Куссмауля-Майера), описал афазию Куссмауля – добровольный мутизм у душевнобольных (1885 г.), открыл ключевые симптомы нарушения опорожнения правого желудочка при тампонаде сердца и констриктивном перикардите – парадоксальное увеличение давления в яремных венах на вдохе и парадоксальный пульс – подчеркнуто выраженное снижение систолического артериального кровяного давления на вдохе (признаки Куссмауля, 1873 г.)



Проявления Перикардитов

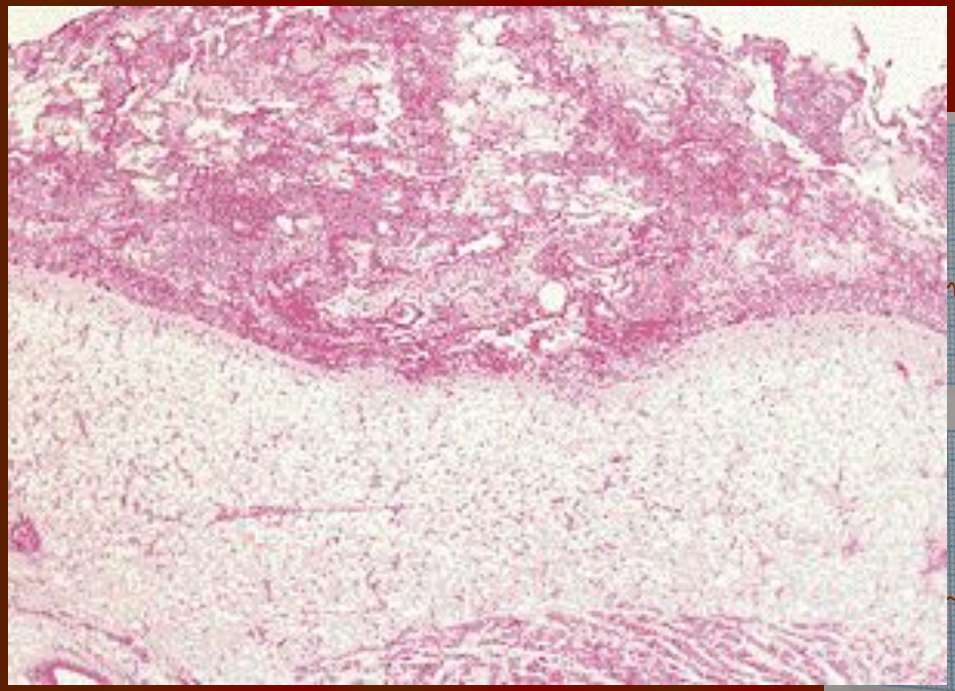

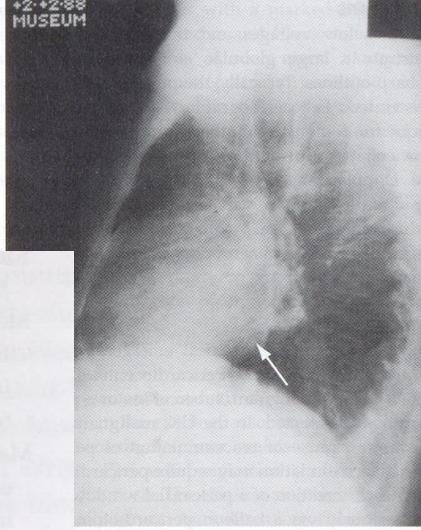

.97 Chest X-ray showing pericardial calcificatio

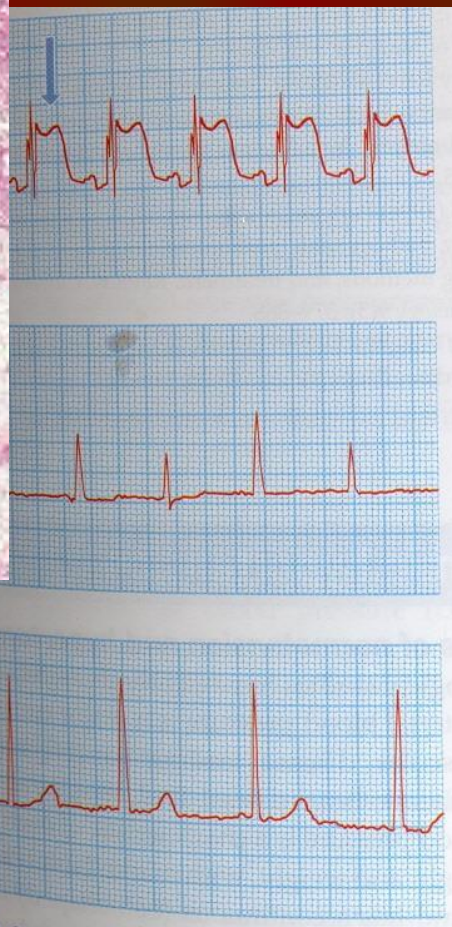

13.96 **ECGs associated with pericarditis. (a) Acute arditis.** Note the raised ST segment, concave upwards (arrow). **hronic phase of pericarditis** associated with a pericardial on. Note the T wave flattening and inversion and the alternation QRS amplitude (QRS alternans). **(c)** The same patient after ation of the pericardial fluid. Note that the QRS voltage has ased and the T waves have returned to normal.

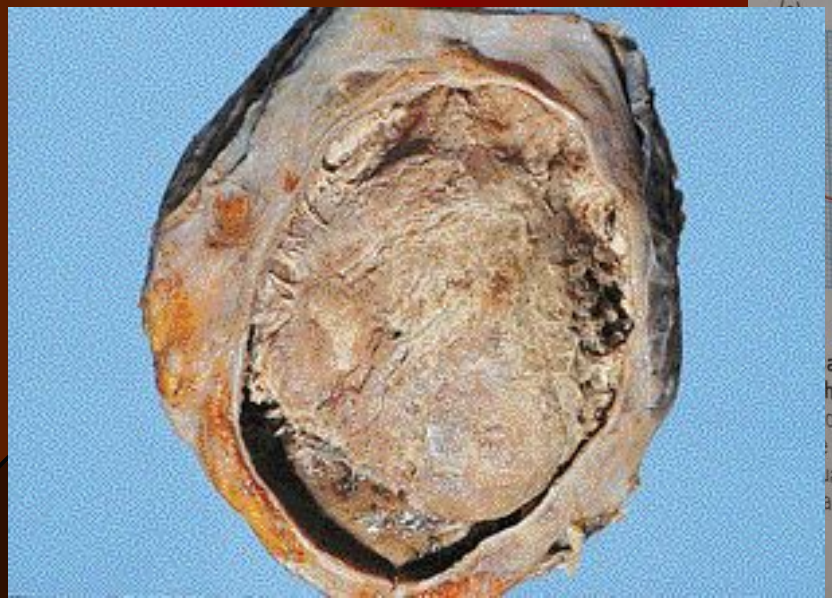

Этиология и проявления перикардитов

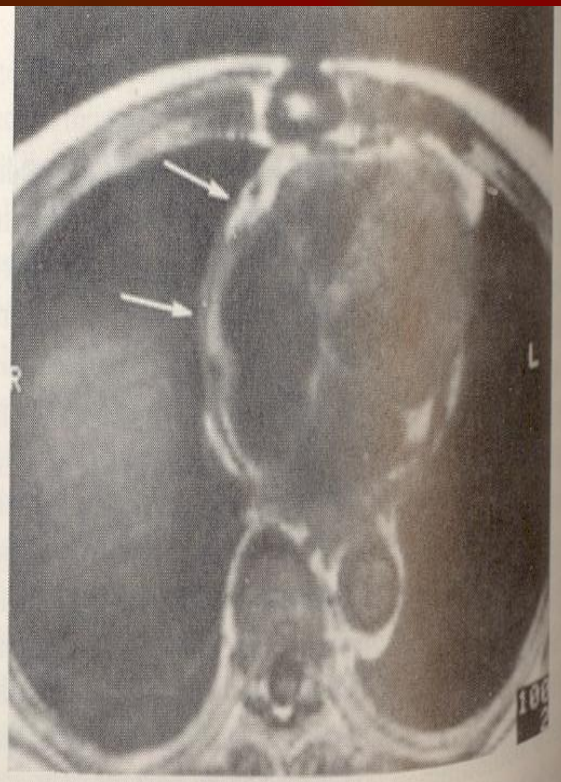

Figure 10–27. Magnetic resonance image of cross-section of thorax showing pericardial thickening (arrows) in a patient with constrictive pericarditis. (Courtesy of C Hig- ... MD.

ally described as having three components, each as-

Table 10–8. Causes of pericarditis.

Infections
Viral: Coxsackievirus
Bacterial
Tuberculosis
Purulent: Staphylococcal, pneumococcal
Protozoal: Amebiasis
Mycotic: Actinomycosis, coccidioidomycosis
Collagen-vascular disease
Systemic lupus erythematosus
Scleroderma
Rheumatoid arthritis
Neoplasm
Metabolic
Renal failure
Injury
Myocardial infarction
Postinfarction
Postthoracotomy
Trauma

Clinical Presentation

Pericardial effusion may occur in response to any cause of pericarditis, so the patient may develop chest pain or pericardial rub as described above. In addition, pericardial effusion may develop slowly and may be asymptomatic. However, sudden filling of the pericardial space with fluid can have catastrophic consequences by limiting ventricular filling

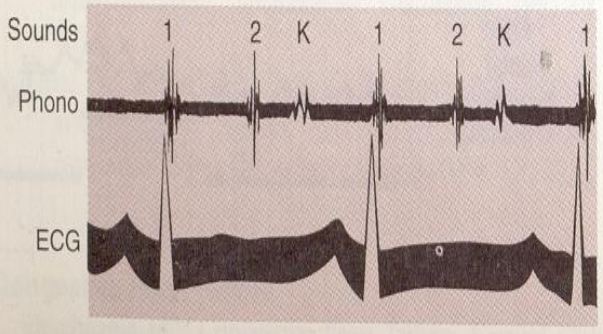

Гемодинамика при заполнении перикарда и тампонаде сердца

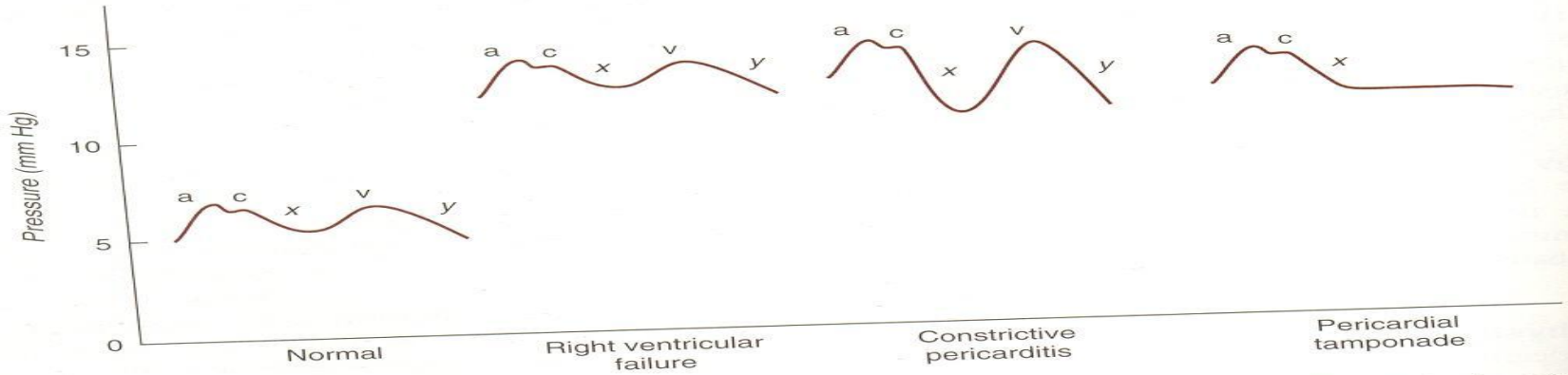

Figure 10–29. Jugular venous pressure waveforms in various kinds of heart disease. In right ventricular failure, mean jugular venous pressure is elevated, but the waveforms remain relatively unchanged. If right ventricular failure is accompanied by tricuspid regurgitation, the *v* wave may become more prominent (since the right atrium is receiving blood both from systemic venous return and the right ventricle). In constrictive pericarditis the *y* descent becomes prominent since the right ventricle rapidly fills in early diastole. In contrast, in pericardial tamponade, the right ventricle only fills during early systole, so that only an *r* descent is observed. In both constrictive pericarditis and pericardial tamponade, mean jugular venous pressure is elevated.

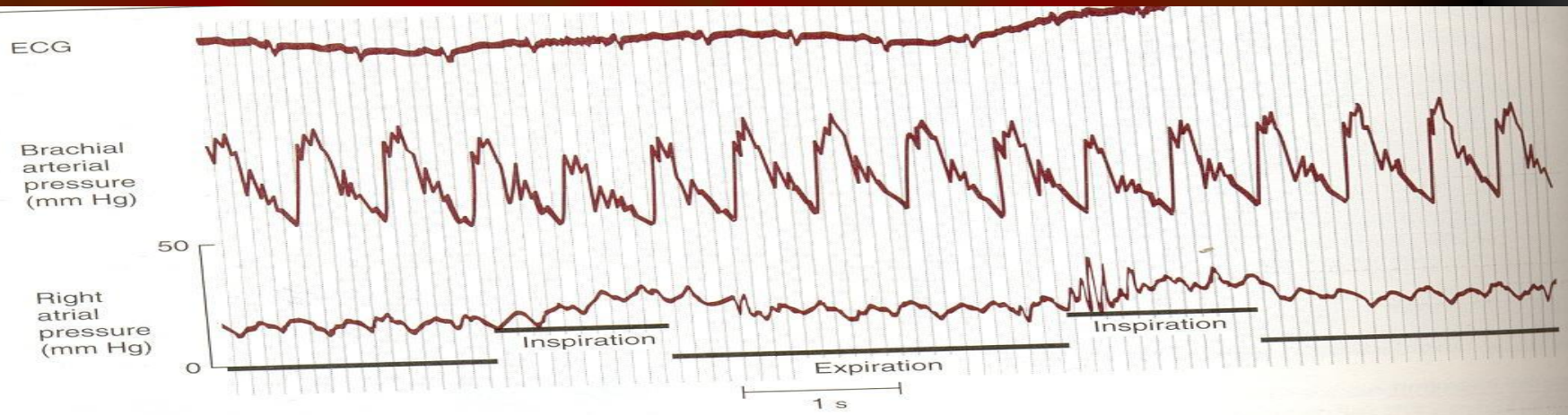

Figure 10–30. Brachial arterial and right atrial pressures showing pulsus paradoxus in a patient with constrictive pericarditis and an increase in right atrial pressure on inspiration (Kussmaul's sign). Both the systolic and diastolic atrial pressures rise with inspiration. (Reproduced, with permission, from Cheitlin MD, Sokolow M, McIlroy MB: *Clinical Cardiology*, 6th ed. Appleton & Lange, 1993.)

Парадоксальный пульс.

Важнейший признак сердечной тампонады заключается в более выраженном, чем в норме (10 мм рт. ст.) уменьшении систолического АД при вдохе. В случае значительной выраженности этого признака его можно выявить, пальпируя ослабление или исчезновение артериального пульса во время вдоха. Однако чаще требуется сфигмоманометрическая регистрация систолического АД во время замедленного дыхания. Парадоксальный пульс возникает лишь примерно у 30 % больных с констриктивным перикардитом. Он не патогномоничен для заболевания перикарда, поскольку он может встречаться при различных формах рестриктивных кардиомиопатий и при обструктивном, либо гиповолемическом шоке и тяжелой бронхиальной астме.

Основоположники клинико-патофизиологического изучения перикардитов

Beck C. Sch., 1894-1971 гг., американский кардиохирург; описал тетраду признаков перикардита, также предоложил операции Бека I (кардиоперикардопексия), Бека II (аорто-коронарное шунтирование венозным аутотрансплантатом), провел первую в истории успешную прямую дефибрилляцию на открытом сердце (1947 г.)

Клод Шефер Бек (1894-1971)

и его дефибриллятор

Тетрада Бека при констриктивном перикардите и тампонаде

- Гипотензия
- Высокое югулярное давление
- Глухие тоны
- Понижение системного артериального давления на вдохе, парадоксальный пульс

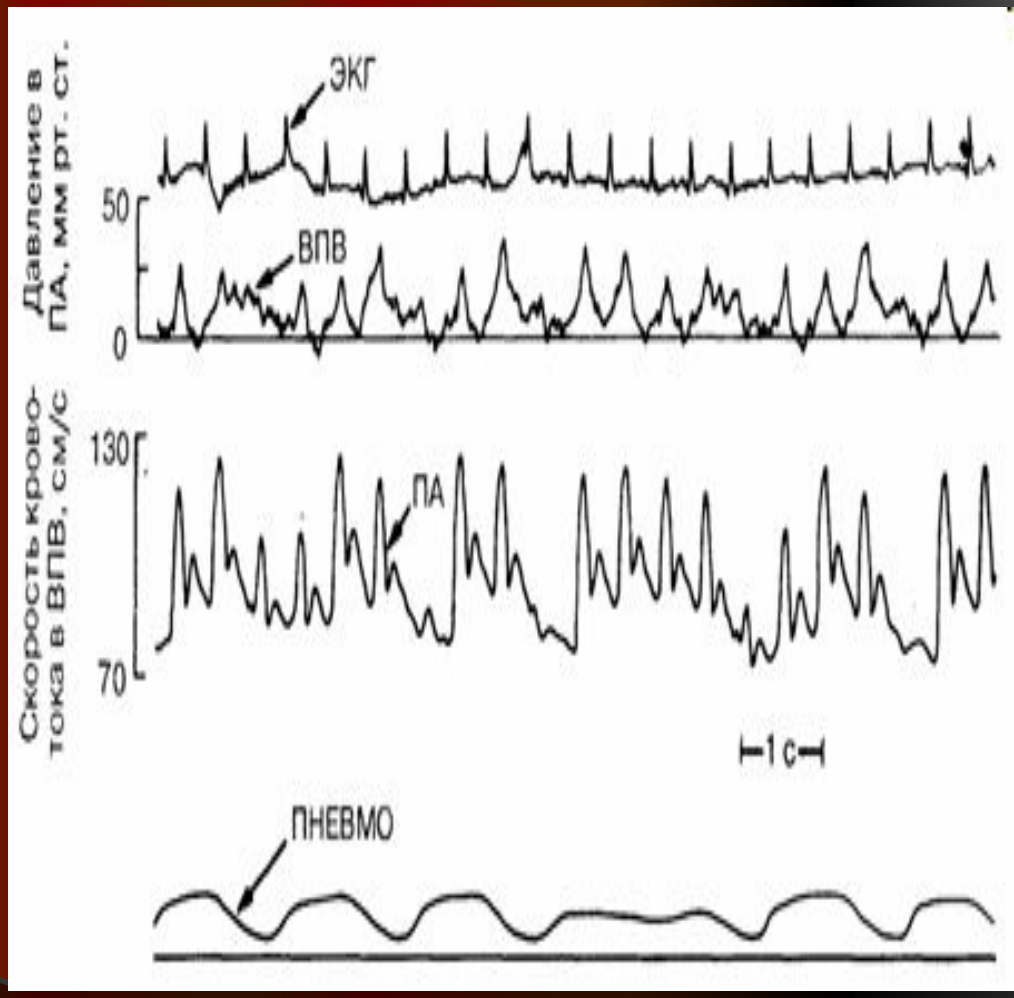

Синдром карликовости Мюлибрея

Аутосомно-рецессивный синдром, характеризующийся задержкой роста, мышечной гипотонией, гепатомегалией, изменениями глаз, увеличеним желудочков мозга, задержкой умственного развития и хроническим констриктивным перикардитом.

Ишемическая болезнь сердца

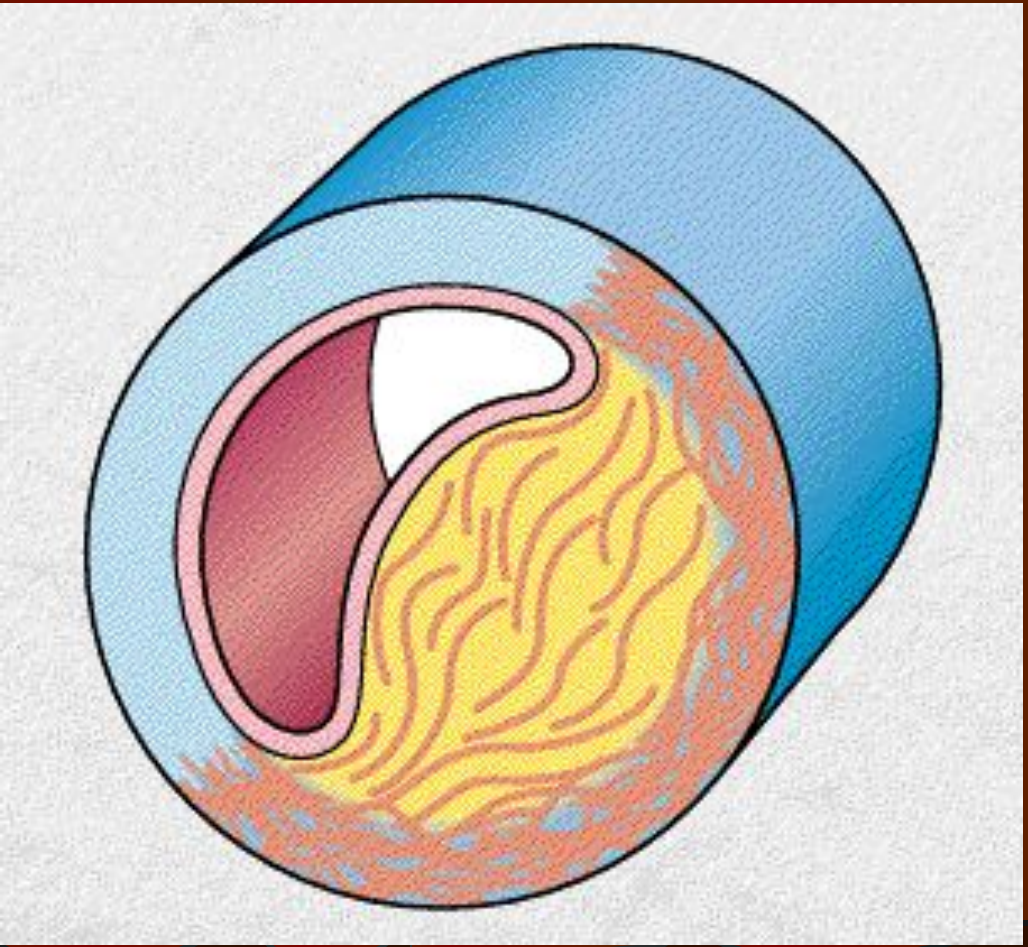

Формы ИБС:

- **Стенокардия напряжения (с постоянным – стабильная - или меняющимся порогом ишемии**
- **Стенокардия нестабильная (прогрессирующая стенокардия, стенокардия покоя, вариантная стенокардия Принцметала, постинфарктная стенокардия)**
- **Инфаркт миокарда**
- **Внезапная (коронарогенная) сердечная смерть**
- **Атеросклеротический диффузный кардиосклероз (ХИБС -клинически – аритмии с постепенным формированием ХСН, иногда – хронической аневризмы сердца**)

Патогенез ИБС и ее смешанные, переходные формы

Кроме того, при ИБС наблюдаются :

безболевая ишемия, которая служит плохим прогностическим признаком. Возможный механизм: повышение болевого порога. Признаки ишемии регистрируют раньше (при меньших ЧСС и АД), чем появляется стенокардия. Определенную роль в возникновении безболевой ишемии, вероятно, играет динамическая обструкция (спазм коронарной артерии).

Оглушенный миокард - Преходящее нарушение локальной сократимости левого желудочка после прекращения действия ишемии. Патогенез. После восстановления перфузии часть миокардиальных клеток находится в состоянии «механической оглушенности» — то есть обратимого некробиоза, когда сократительная их функция нарушена, но сами клетки не разрушаются. Устранение ишемии (клеточной гипоксии) нормализует обменные процессы, но сократительная способность клеток остается нарушенной на протяжении нескольких дней (недель)

Уснувший миокард - нарушение локальной сократимости левого желудочка без иных проявлений ишемии, возникающее под действием выраженного и долгого снижения перфузии.

Патогенез: уменьшение перфузии ведет к «перенастройке» регуляции сократимости, при которой устанавливается неустойчивое равновесие между перфузией и сократимостью, позволяющее избежать некробиоза. Дальнейшее снижение перфузии или повышение потребности миокарда в кислороде приводит к усугублению относительной гипоксии и некробиозу.

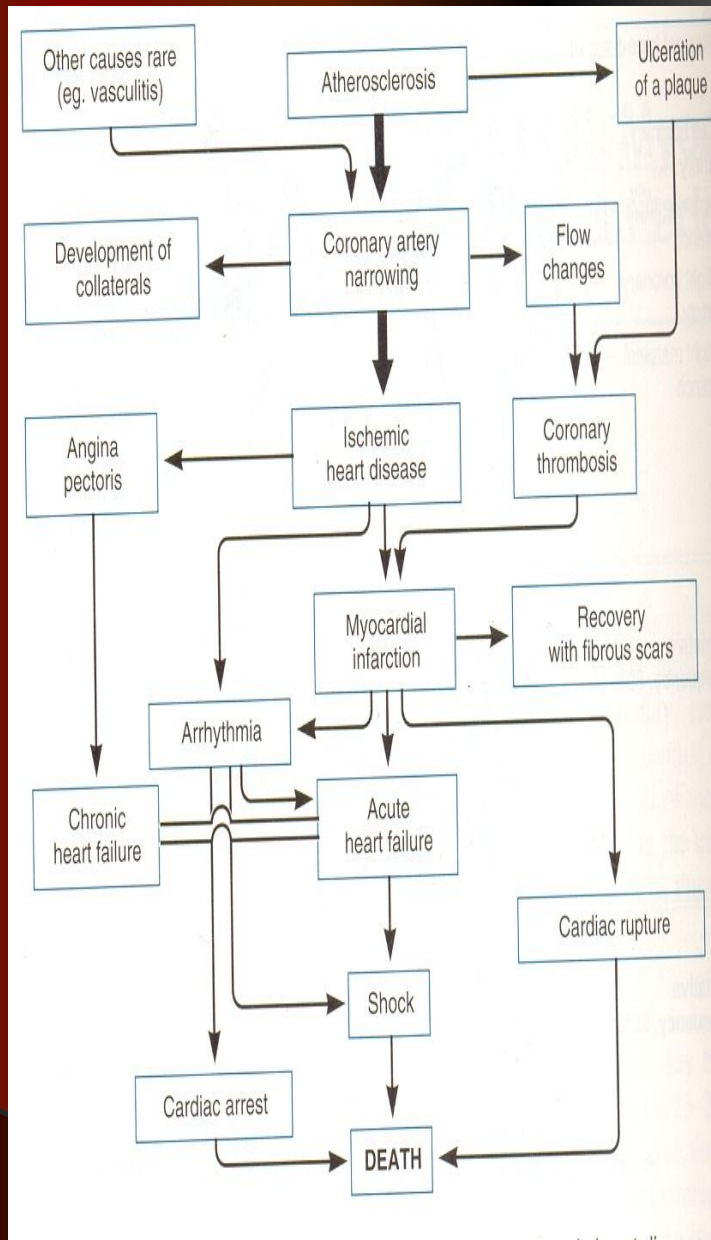

Атеросклероз коронарных сосудов – ключевое звено патогенеза ИБС

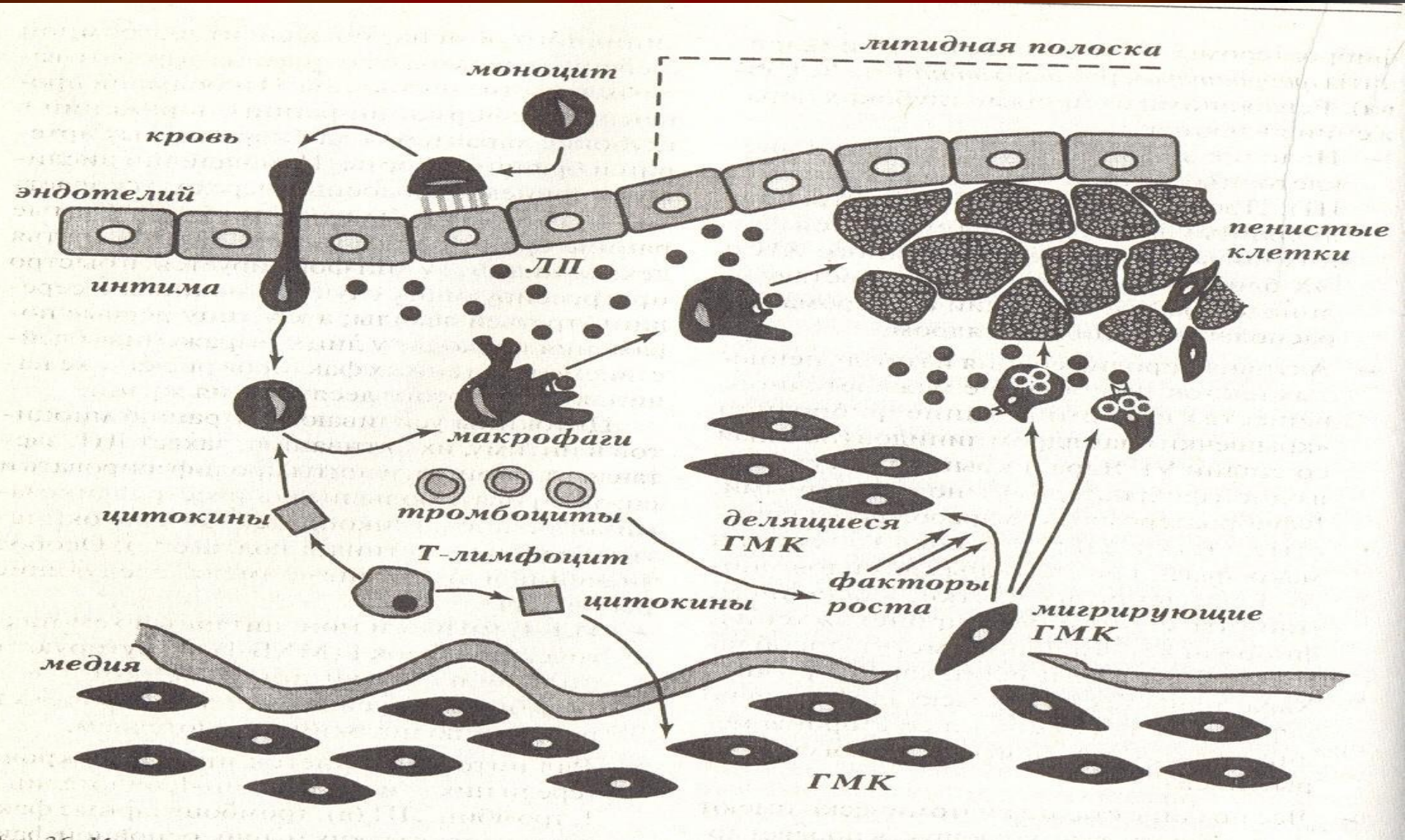

Атеросклероз и артериосклероз – не одно и то же

- **АТЕРОСКЛЕРОЗ – ЭТО:**
- **От интимы к адвентиции**
- **С обязательным отложением липопротеидов**
- **Крупные артерии мышечно-эластического и эластического типа**

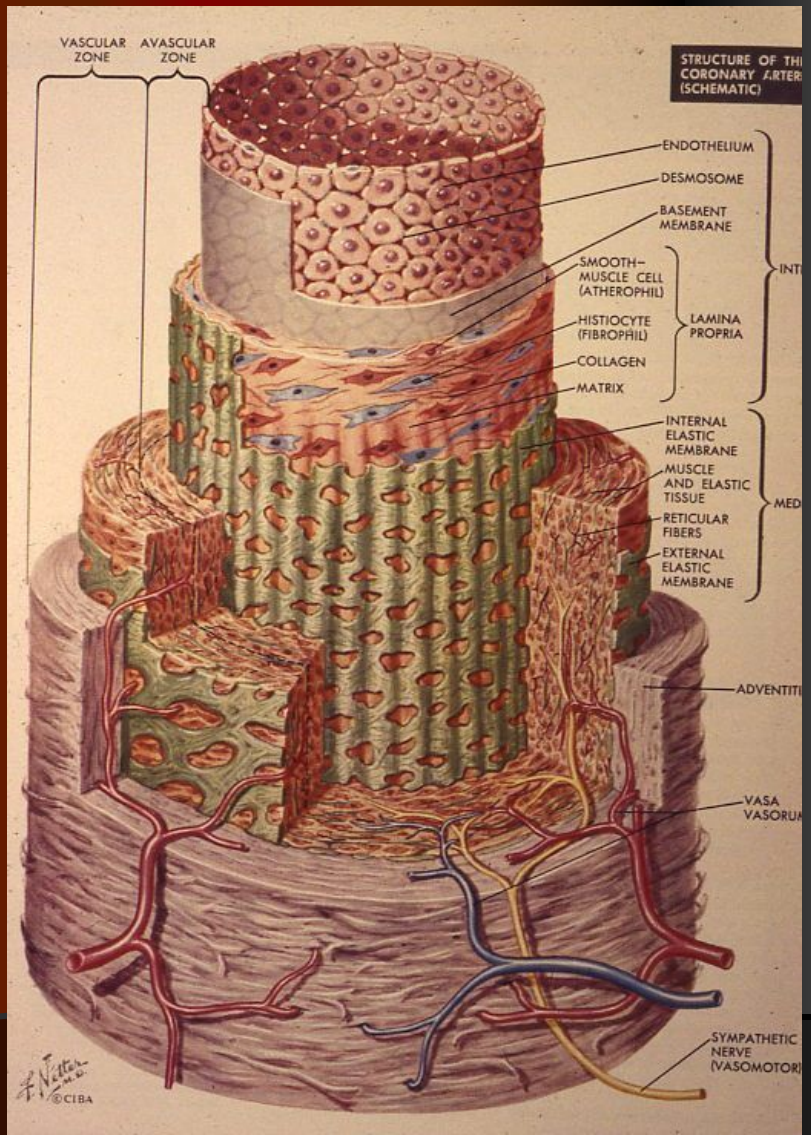

Гиперлипопротеидемии – главный фактор риска ИБС, имеют ранние стигмы

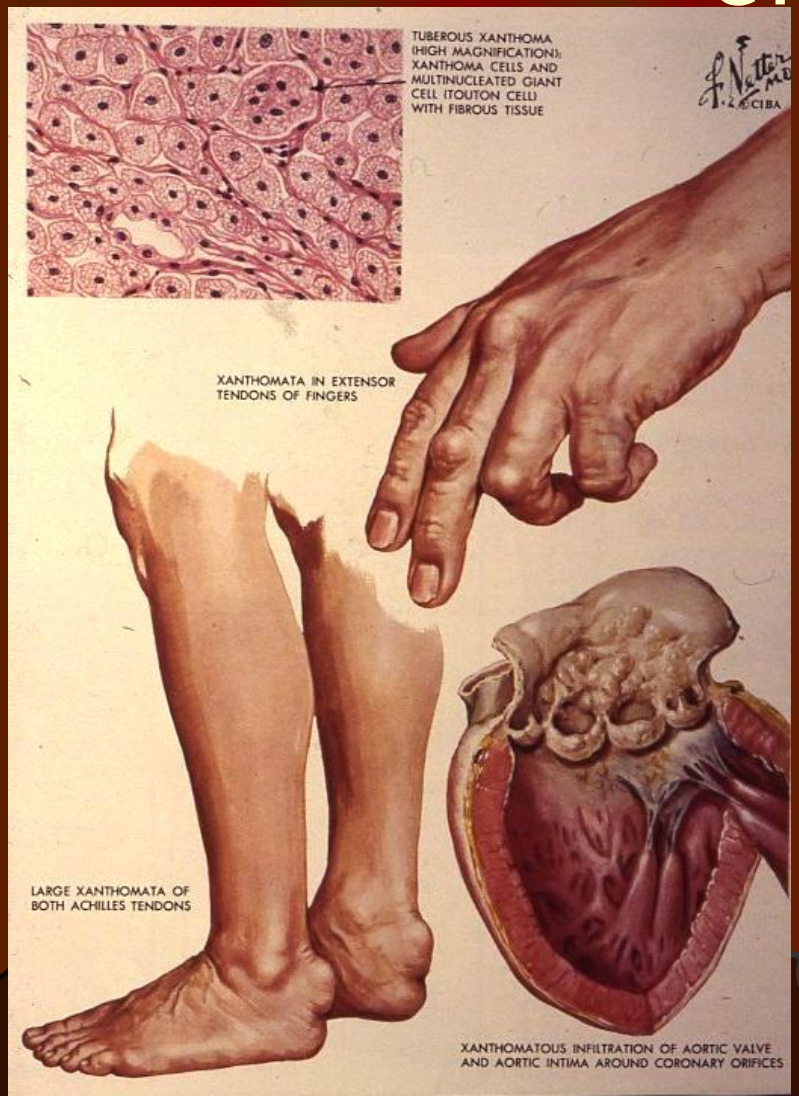

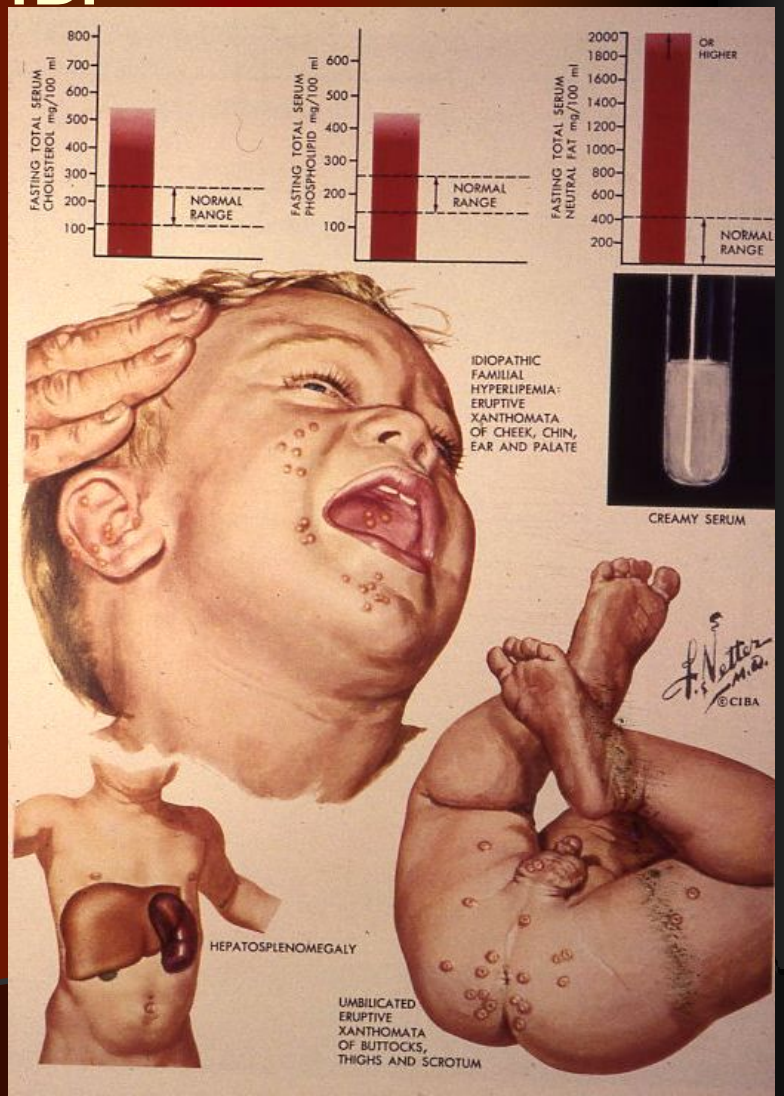

Стигмы гиперлипопротеидемий

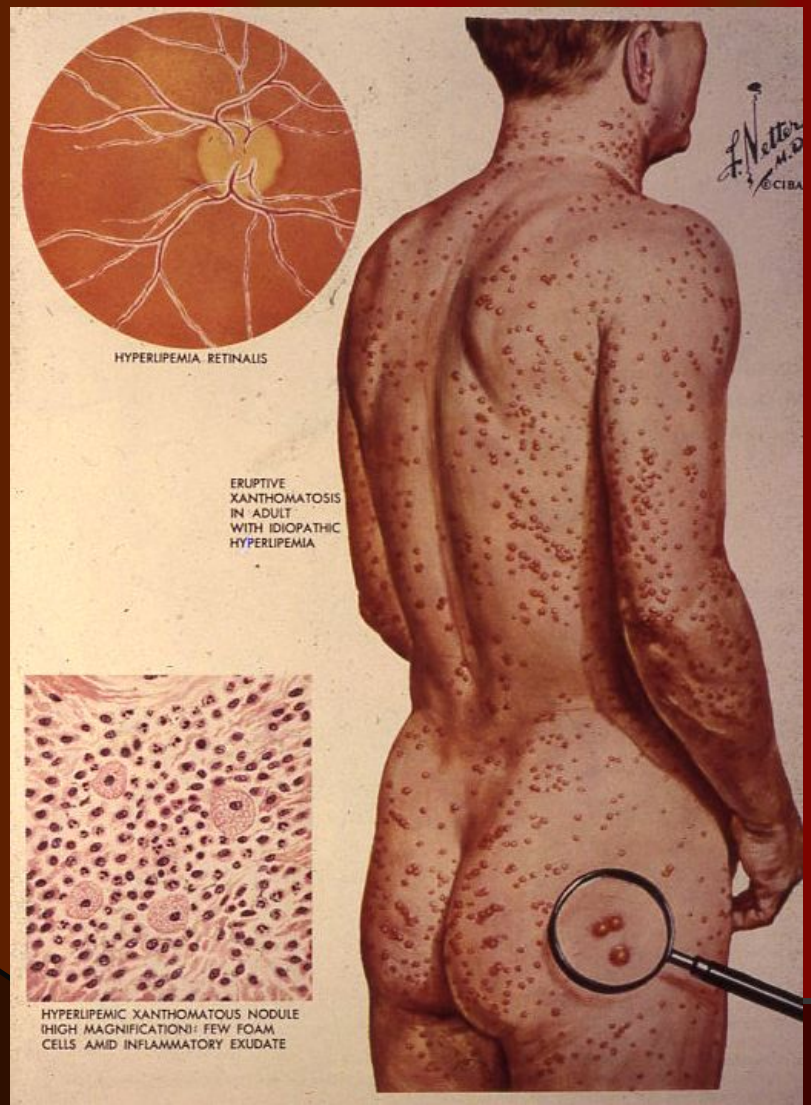

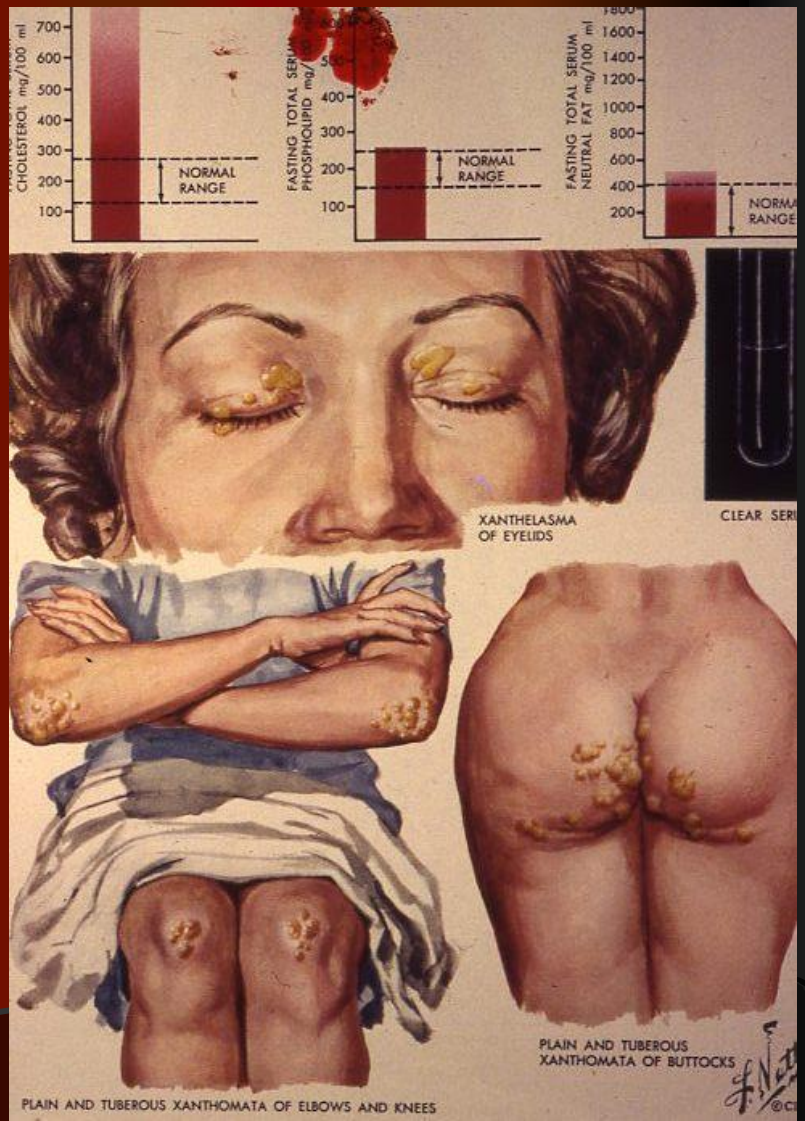

Коронарная система

Коронарные артерии не анатомически, но функционально концевые Коронарное русло обладает огромной активностью эндотелиальных нитроксидсинтаз, генерирует много NO в ответ на самые разные медиаторы и при полном отсутствии атеросклероза коронарные сосуды легко расширить и трудно сузить При стрессе КХА расширяют здоровые коронары Огромную роль играет пуринэргическая аденозиновая и липономная простациклиновая вазодилятация, Основные коронароконстрикторы – тромбин, эндотелины, вазопрессин, тромбоксаны и лейкотриены

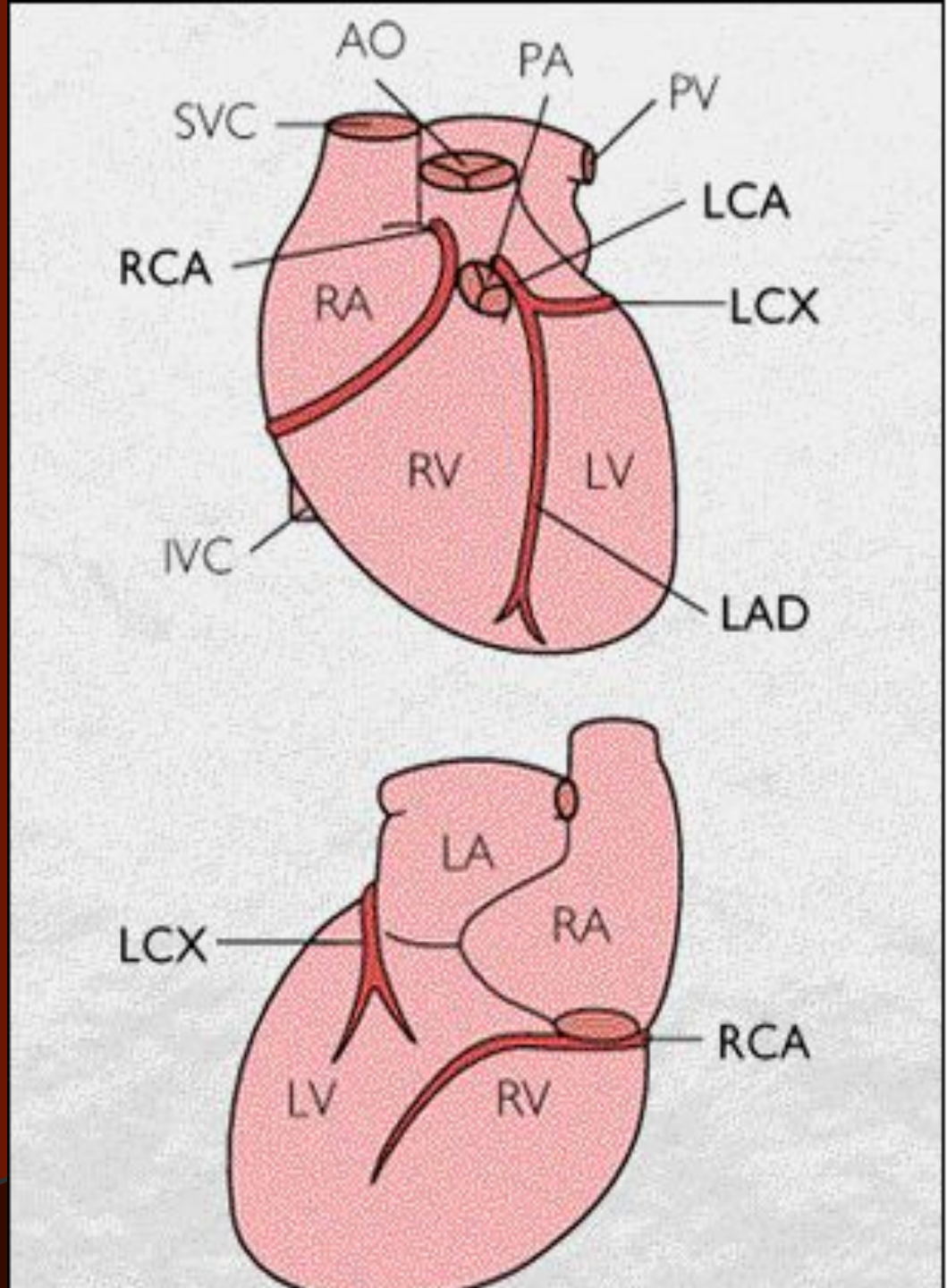

Основные регуляторы коронарного кровотока

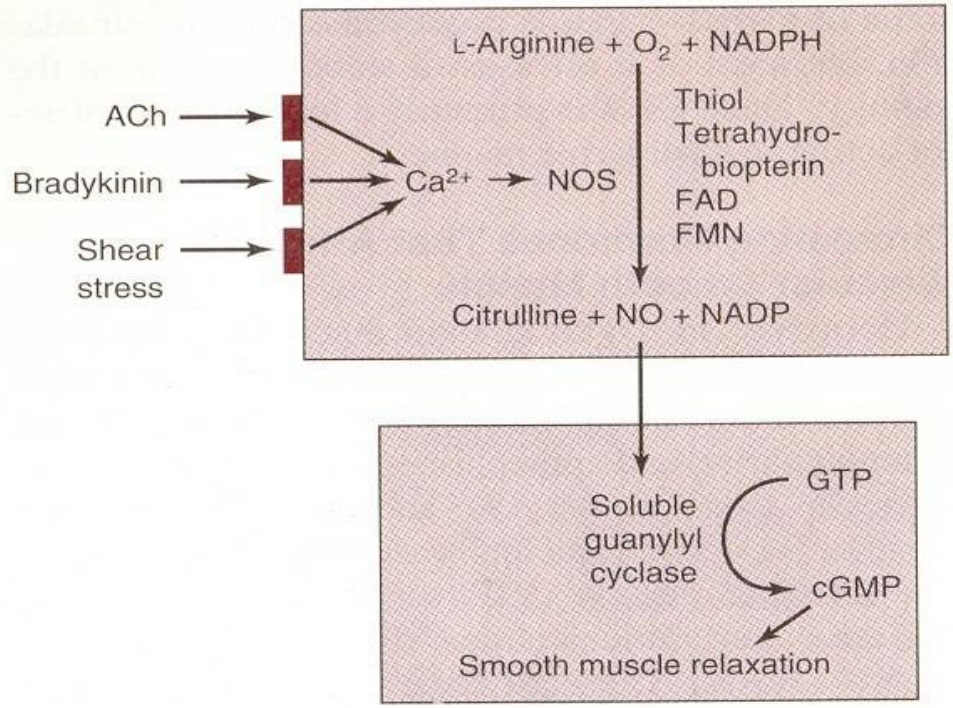

Figure 11–9. Synthesis of nitric oxide (NO) from arginine in endothelial cells and its action via stimulation of soluble guanylyl cyclase and generation of cGMP to produce relaxation in vascular smooth muscle cells. The endothelial form of nitric oxide synthase (NOS) is activated by increased intracellular Ca^{2+}, and an increase in Ca^{2+} is produced by acetylcholine (ACh), bradykinin, or shear stress acting on the cell membrane. Thiol, tetrahydrobiopterin, flavin adenine dinucleotide (FAD), and flavin mononucleotide (FMN) are requisite cofactors. (Reproduced, with permission, from Ganong WF: *Review of Medical Physiology,* 18th ed. Appleton & Lange, 1997.)

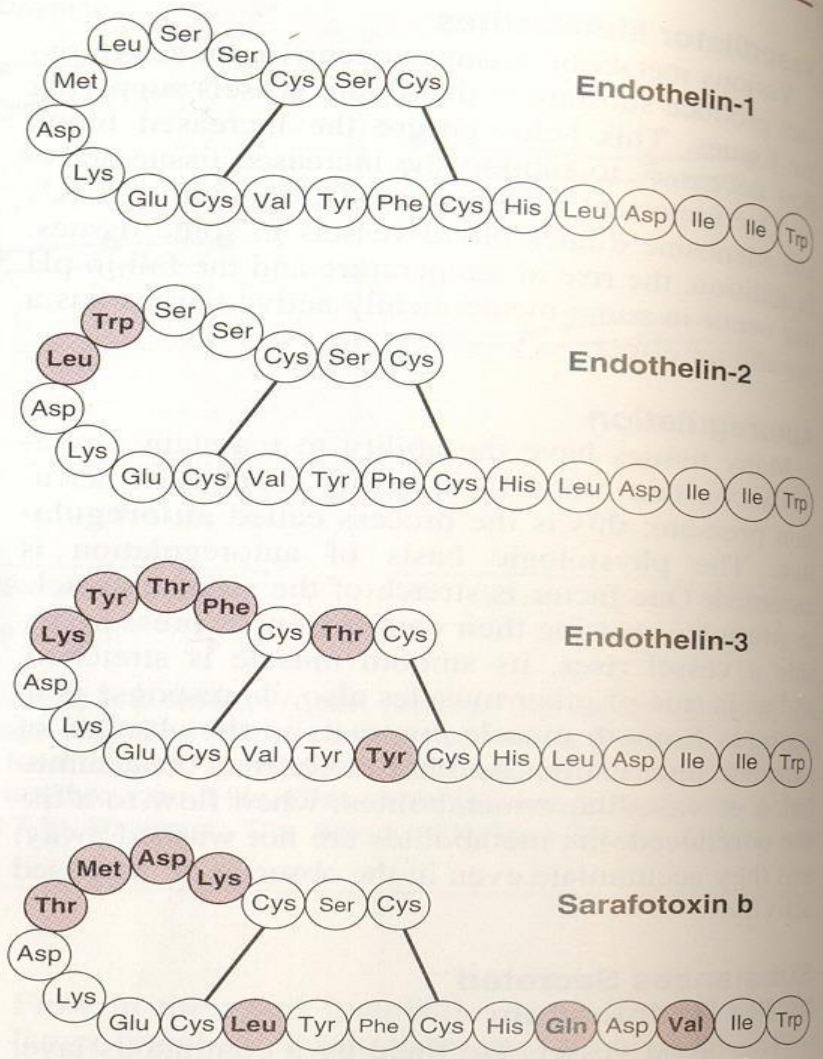

Figure 11–10. Structure of human endothelins and one of the snake venom sarafotoxins. The amino acid residues that differ from endothelin-1 are indicated in color. (Reproduced, with permission, from Ganong WF: *Review of Medical Physiology,* 18th ed. Appleton & Lange, 1997.)

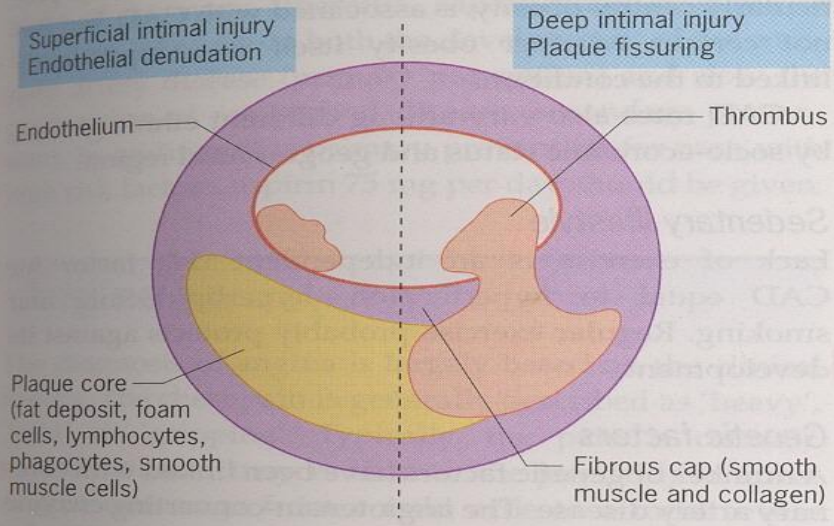

Fig. 13.52 **The mechanisms for the development of thrombosis on plaques.**

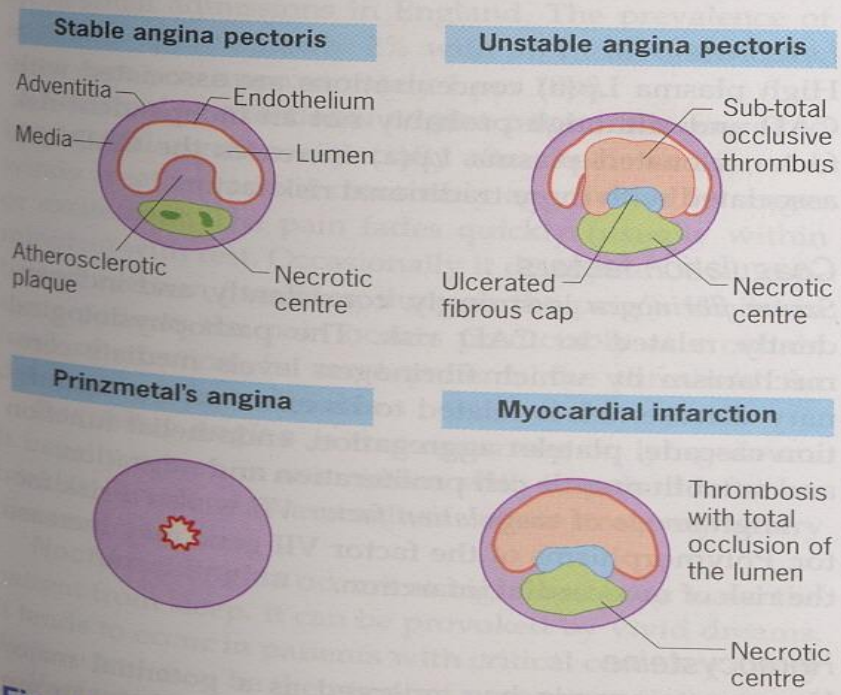

Fig. 13.53 **Relationship between the state of coronary artery vessel wall and**

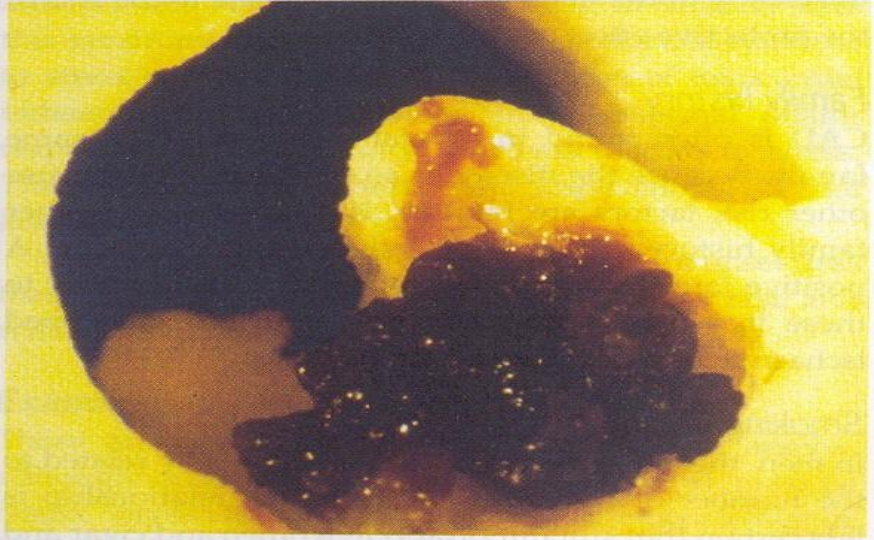

Fig. 13.54 **Acute coronary thrombus.** Cross-section (×30) of the epicardial coronary artery, demonstrating a rupture of the shoulder region of the plaque with a luminal thrombus.

Table 13.25
Risk factors for coronary disease

Fixed
Age
Male sex
Positive family history
Deletion polymorphism in the ACE gene (DD)
Potentially changeable with treatment
Hyperlipidaemia
Cigarette smoking
Hypertension
Diabetes mellitus
Lack of exercise
Blood coagulation factors – high fibrinogen, factor VII
C-reactive protein
Homocysteinaemia
Personality
Obesity
Gout
Soft water
Contraceptive pill
Heavy alcohol consumption

Проявления стенокардии

- Стенокардия, самый частый симптом ИБС, — это синдром, включающий боль АЦИДОТИЧЕСКОГО происхождения, возникающая при гипоксическом некробиозе и лактатацидозе кардиомиоцитов
- в груди, обычно за грудиной, длящаяся 5—10 мин, с иррадиацией в руки, шею, нижнюю челюсть, спину и эпигастрий. Боль обычно не острая, а давящая или сжимающая. Характерен вегетативный аккомпанемент (тахикардия, реже брадикардия, холодный пот, реже тошнота, тревога и страх) – эти явления связаны со стрессом и продукцией энкефалинов и вазопрессина в ответ на боль.

Разновидности стенокардии – что добавили к классике за последние 15 лет?

- **а. Стенокардия с постоянным порогом ишемии**. Приступ **возникает при одном и том же уровне нагрузки (количественным выражением которого служит произведение ЧСС и АД) и обычно проходит в течение нескольких минут после прекращения нагрузки или приема нитроглицерина. Ишемия обусловлена стенозом коронарных артерий, максимальный кровоток в которых недостаточен для обеспечения миокарда нужным количеством кислорода в условиях повышенной потребности в нем.**
- **б. Стенокардия с меняющимся порогом ишемии. Приступ возникает при разных уровнях нагрузки; характер симптомов может резко меняться день ото дня и даже в течение нескольких часов. Факторами, провоцирующими ишемию, служат охлаждение, прием пищи, курение, возбуждение, страх. Ишемия миокарда обусловлена не только стенозом коронарных артерий, но и спазмом: к постоянному препятствию добавляется динамическое**.

- **Нестабильную стенокардию** диагностируют при появлении стенокардии покоя либо частых или тяжелых приступов стенокардии напряжения. Нестабильная стенокардия может возникать на фоне предшествующей стенокардии напряжения (когда возрастает частота, интенсивность или продолжительность приступов или снижается порог ишемии) или в ее отсутствие. Нестабильная стенокардия более опасна, чем стенокардия со стабильным течением, и требует безотлагательного лечения.
- Патогенез. Разрыв атеросклеротической бляшки, часто — с тромбозом и спазмом коронарной артерии.
- **Стенокардия, вызванная нарушением микроциркуляции (синдром Х).** Характерно наличие стенокардии в отсутствие выраженных стадий коронарного атеросклероза (по данным коронарной ангиографии). Вероятнее всего, ишемия обусловлена нарушением механизма дилатации на уровне мелких сосудов. Возможно, нарушена также висцеральная чувствительность (изменение болевого порога).
- **Вариантная стенокардия Принцметала** (см. далее)

Вариантная форма Принцметала

- Форма нестабильной стенокардии покоя, с ночными спазмами КА, плохим прогнозом и длительным (порядка получаса) приступом.
- Объективное отличие – ST интервал претерпевает не депрессию, как при любой иной форме стенокардии, а подъем – как при ИМ, но без ферментемии и иммунологических маркеров

Майрон Принцметал (1908-1987)

классификация атеросклеротических поражений у человека, разработанная в 1995 г. Х.К. Стэри и принятую кардиологическими обществами ряда стран:

Тип I - начальные поражения, характеризуются изменениями в эндотелии и наличием отдельных пенистых клеток макрофагального происхождения.

Тип II – липидные полоски, характеризуются, преимущественно, внутриклеточными депонированием липидов в скоплениях пенистых клеток макрофагального гладкомышечного генеза.

Тип III – переходные поражения, сходные с II, но имеющие некоторое количество внеклеточных липидных депозитов.

Тип IV – атеромы, располагают значительным ядром внеклеточных липидов.

Тип V – фиброатеромы, отличаются наличием фиброзной «крышки» над липидным ядром, могут кальцифицироваться или бывают, преимущественно, фиброзными. Фиброатеромы растут за счет пролиферации гладкомышечных элементов и синтеза ими коллагена, эластина и гликозаминогликанов.

Тип VI – осложненные поражения, имеют поверхностные дефекты, вторичное тромбообразование, растут при участии механизмов кровоизлияний и интрамурального тромбоза, часто проникают в медию. Возникают не только из поражений типа V, но и типа IV.

Клинические симптомы осложнений атеросклероза характерны только для V-VI типов, а иногда могут быть при богатых липидами и активными макрофагами поражениях типа IV. I-III типы поражений, как правило, протекают субклинически.

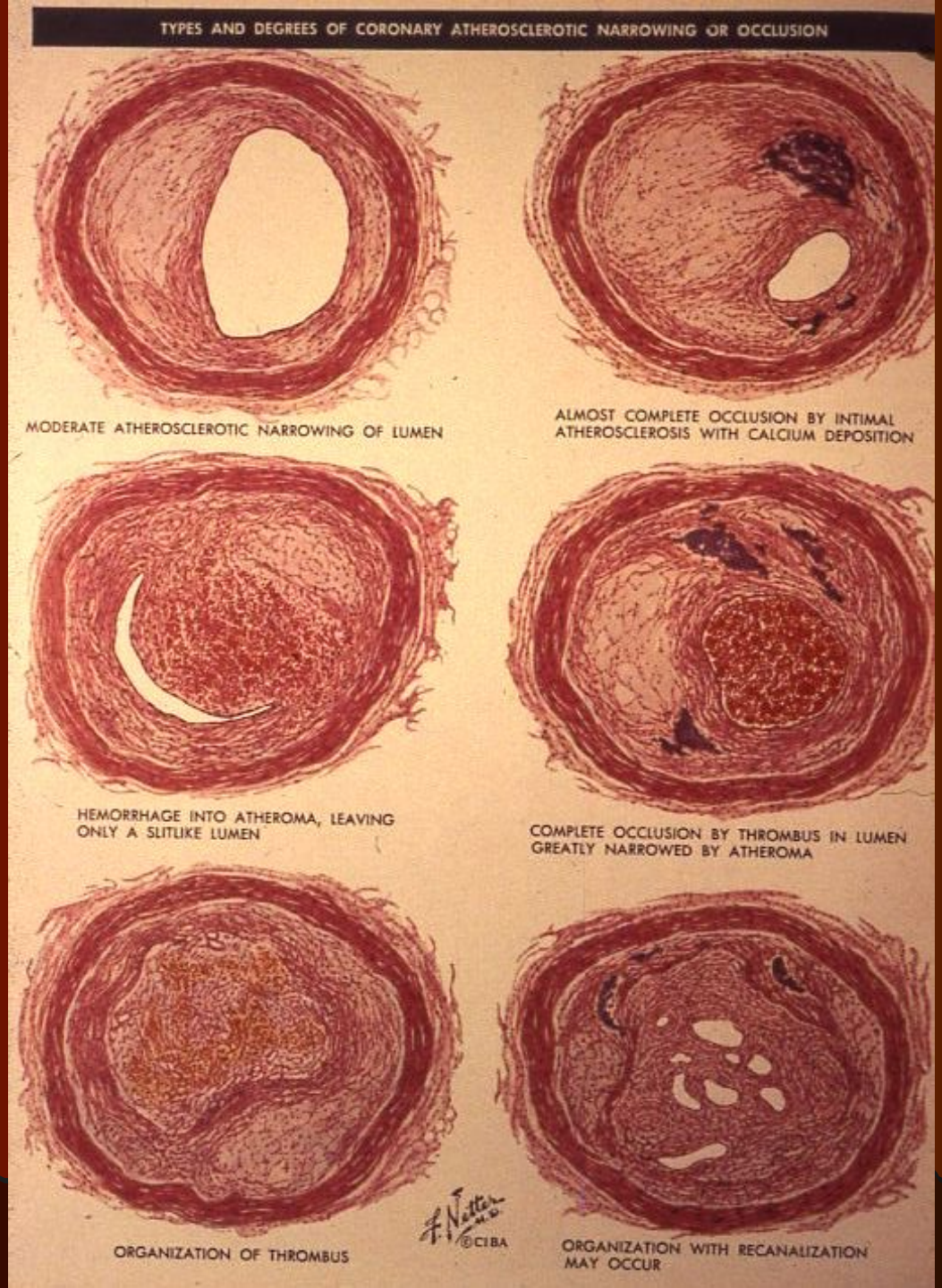
TYPES AND DEGREES OF CORONARY ATHEROSCLEROTIC NARROWING OR OCCLUSION
MODERATE ATHEROSCLEROTIC NARROWING OF LUMEN
ALMOST COMPLETE OCCLUSION BY INTIMAL ATHEROSCLEROSIS WITH CALCIUM DEPOSITION
HEMORRHAGE INTO ATHEROMA, LEAVING ONLY A SLITLIKE LUMEN
COMPLETE OCCLUSION BY THROMBUS IN LUMEN GREATLY NARROWED BY ATHEROMA
ORGANIZATION OF THROMBUS
F. Netter M.D.
©CIBA
ORGANIZATION WITH RECANALIZATION MAY OCCUR

Адаптивная ценность фиброзных изменений доказывается прижизненными наблюдениями за состоянием пораженных различными поздними атеросклеротическими изменениями коронарных артерий. Эти данные получены методом коронарной артериографии и допплеровской ультрасонографии

У. Фъюстером (1992). Доказано, что средние и малые по размеру бляшки, богатые липидами, вызывают спазм коронарных сосудов и приступы ИБС намного чаще, чем большие фиброзные бляшки, богатые ГАГ и эластином. Причина этого кроется в том, что бляшка провоцирует окклюзию сосуда не механически, в силу своего размера и геометрии, а патохимически -– как источник лейкотриенов и тромбоксанов. Эти липидные медиаторы высвобождаются при контакте активных макрофагов с липидами атером. Поэтому, нестабильная стенокардия, инфаркт миокарда и внезапная сердечная смерть чаще наблюдаются при наличии бляшек, богатых липидами, или при разрыве фиброзных капсул фиброатером. Фиброзные бляшки чаще дают стабильные формы стенокардии.

Инфаркт миокарда:

- **При выраженной длительной ишемии (порядка нескольких часов) возникает МАССИВНЫЙ ОЧАГОВЫЙ некроз кардиомиоцитов, что ведет к нарушению парциальных органных свойств миокарда, появлению в крови ферментативных и иммунологических маркеров цитолиза, нарушению ионных градиентов и характерной картине на ЭКГ, в последующем – перифокальному воспалению**

Проявления и осложнения

- Механизм инфаркта миокарда — разрыв атеросклеротической бляшки, часто при умеренном стенозе (< 70%); при этом коллагеновые волокна обнажаются, липидные тромбогенные коронароконстрикторные медиаторы высвобождаются, происходит активация тромбоцитов, запускается каскад реакций свертывания, что приводит к острой окклюзии коронарной артерии. Если восстановления перфузии не происходит, то развиваются некроз миокарда (начиная с субэндокардиальных отделов), дисфункция пораженного желудочка (в подавляющем большинстве случаев — левого), аритмии.

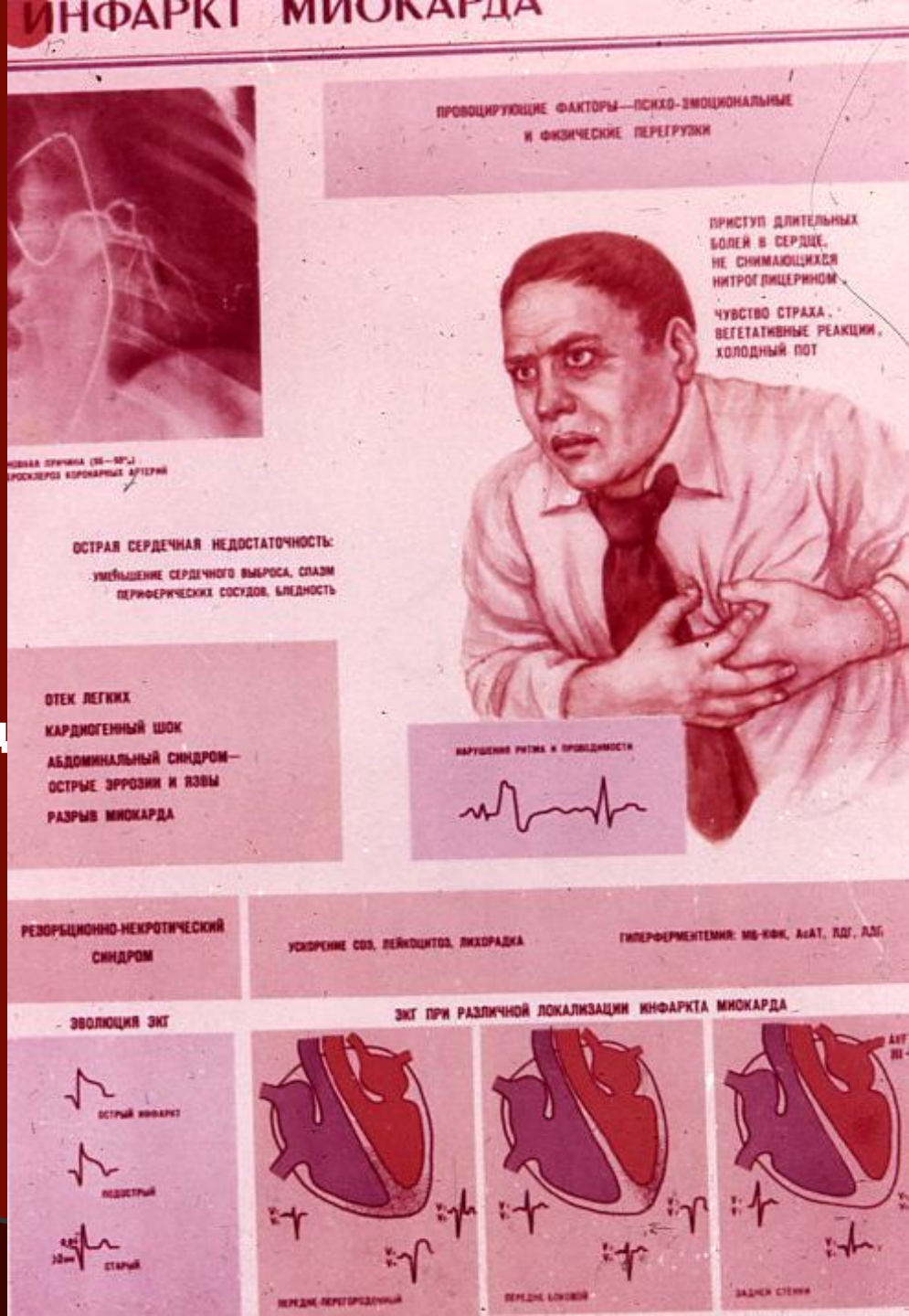

Формы ИМ по локализации ишемии

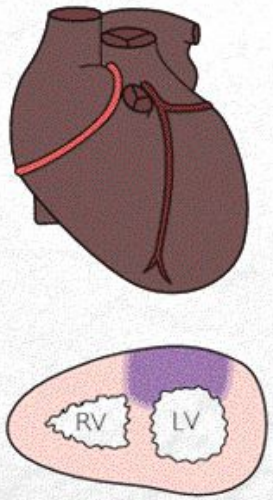

occlusion of RCA
Posterior (inferior) MI

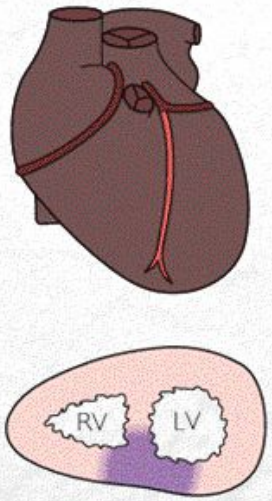

occlusion of LAD
Antero-septal MI

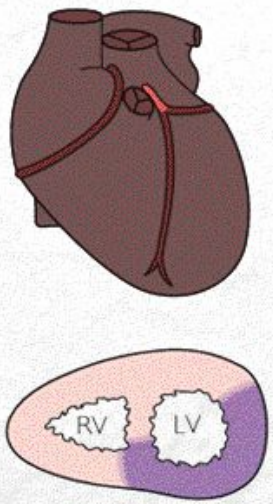

occlusion of LCA
Massive antero-lateral MI

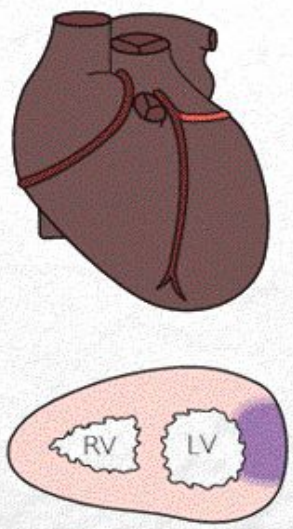

occlusion LCX
Lateral MI

Феномен обкрадывания – основа развития субъэндокардиальных инфарктов

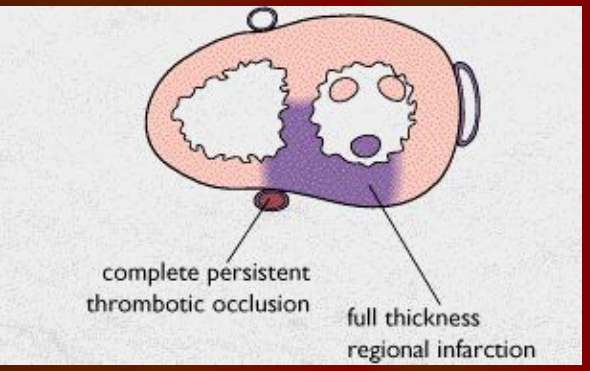

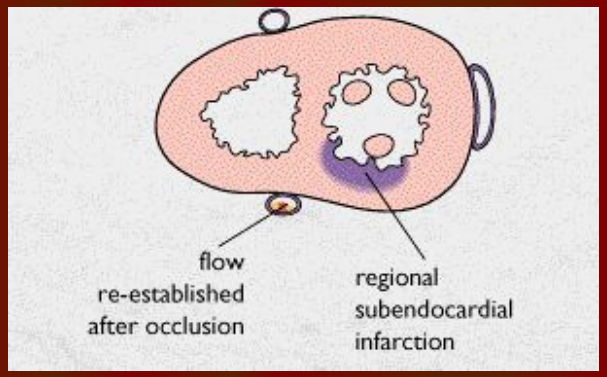

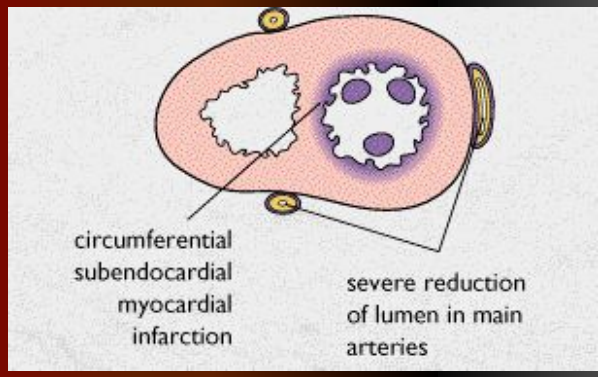

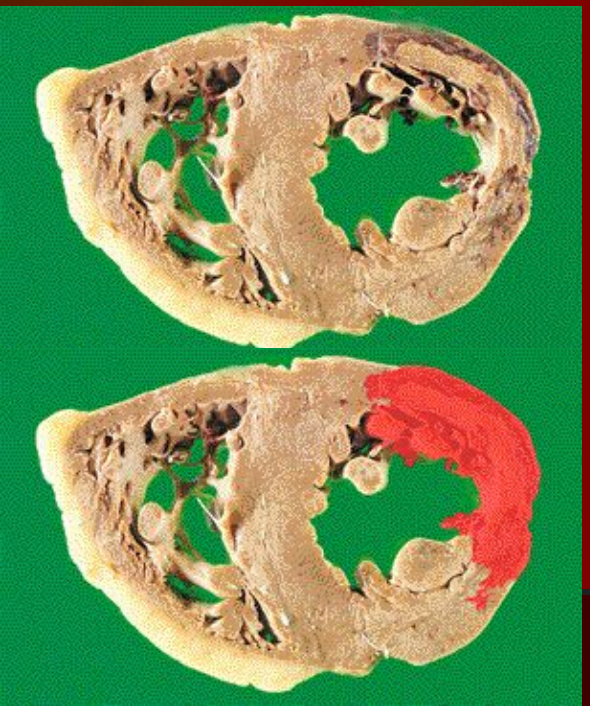

Субэндокардиальный ИМ может давать проявления на ЭКГ в любом отведении

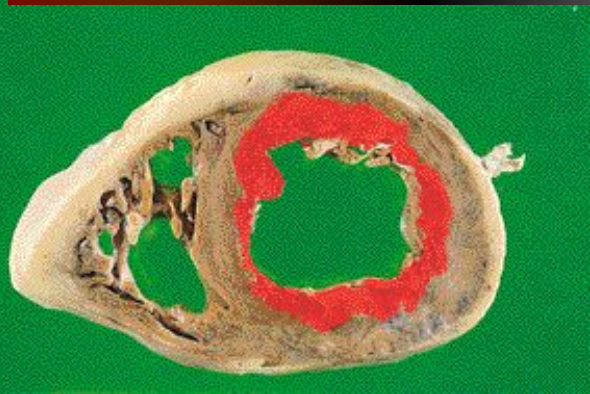

Клинико-патогенетические формы ИМ по Образцову-Стражеско

- Пер.нисх.ветвь ЛКА =
- Status anginosus - >80%
- Status asthmaticus (5-10%) – с симптомами острого отека легких
- ПКА, задняя нисх. Ветвь, з/стенка, верхушка =
- Status gastralgicus (2-3%)
- ЛКА, обх.ветвь =
- Status asthmaticus
- Любой обширный инфаркт с тромбоэмболией и/или спазмом церебральных сосудов =
- Status cerebralis (3-5%)
- Инфаркт правого желудочка – казуистическая редкость, клиника острого лёгочного сердца, асцит
- Status oedematosus (<<<1%)

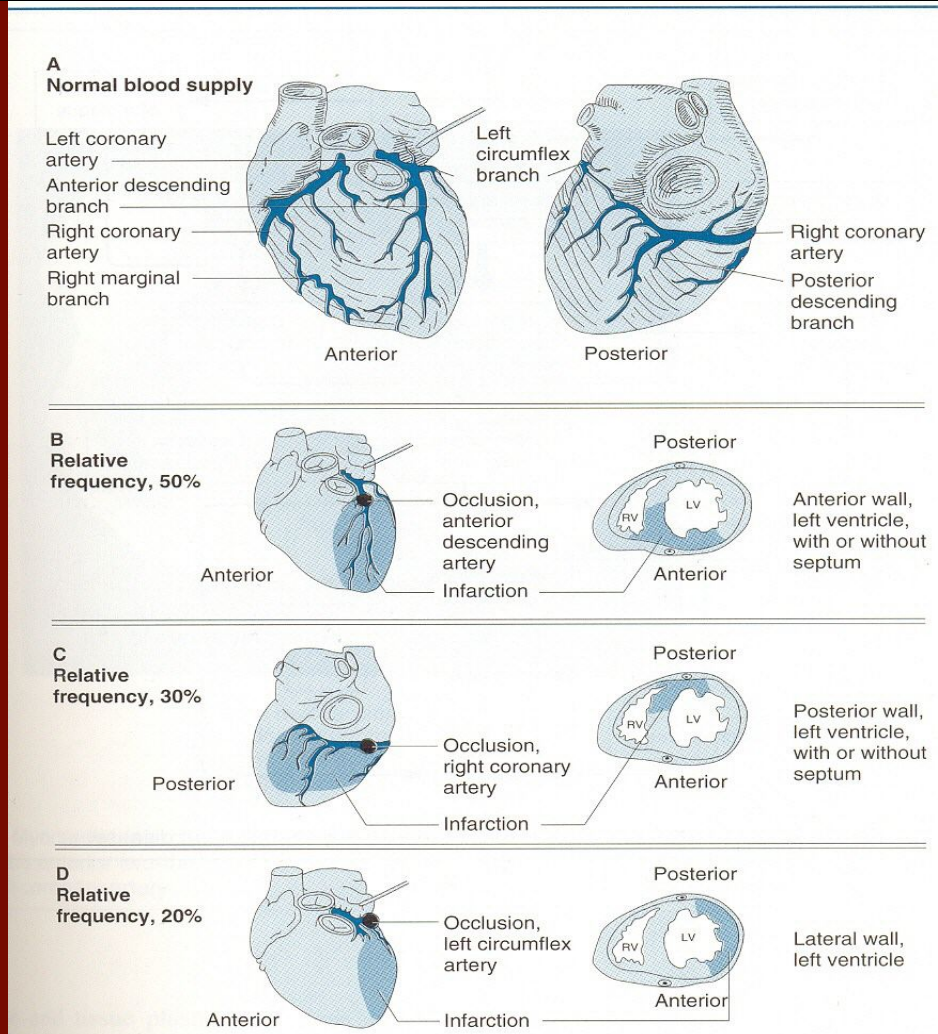

. Blood supply to the myocardium **(A)** and areas of infarction resulting from the most frequ
cclusion (relative frequency expressed as a percentage). **(B–D)** The exact area of myocar
ng on normal anatomic variation in blood supply and the extent of collateral circulation that
occlusion.

Василий Парменович Образцов
1849-1920 гг

Николай Димитриевич Стражеско

1876-1952

Макроскопическая динамика ИМ

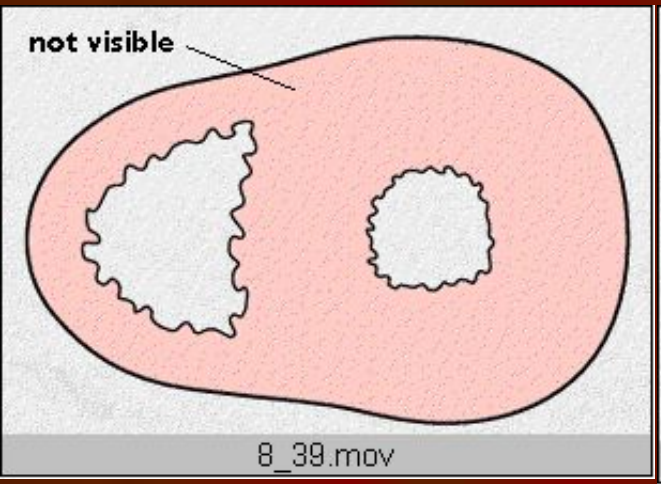

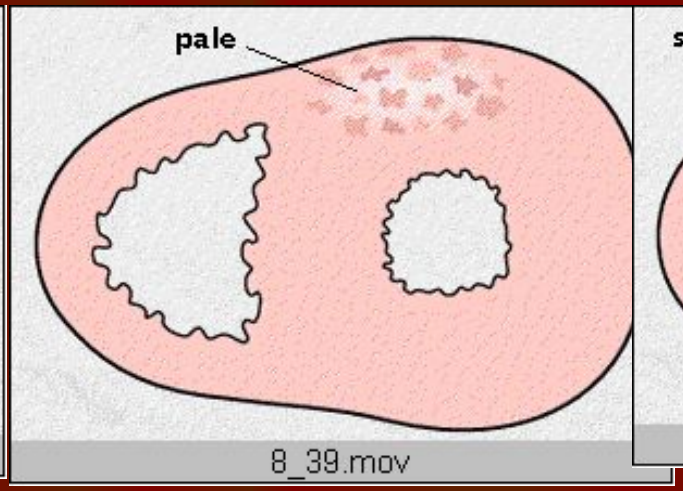

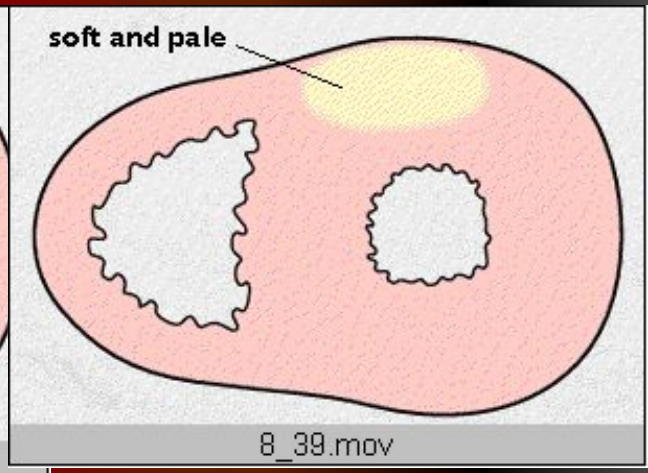

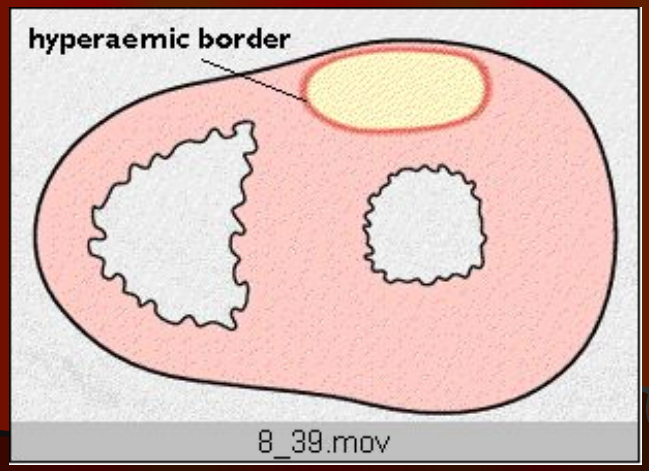

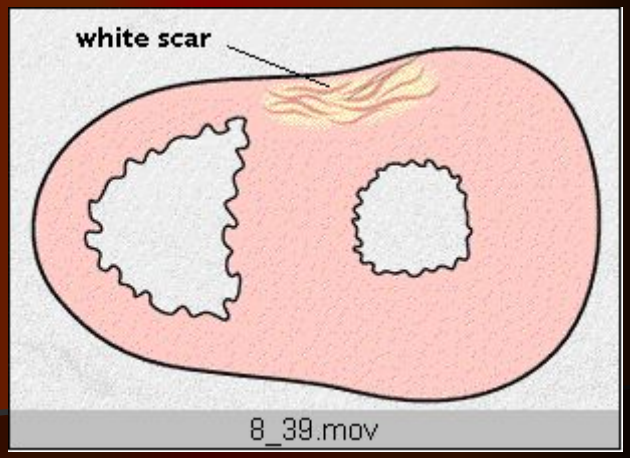

Микроскопическая динамика ИМ

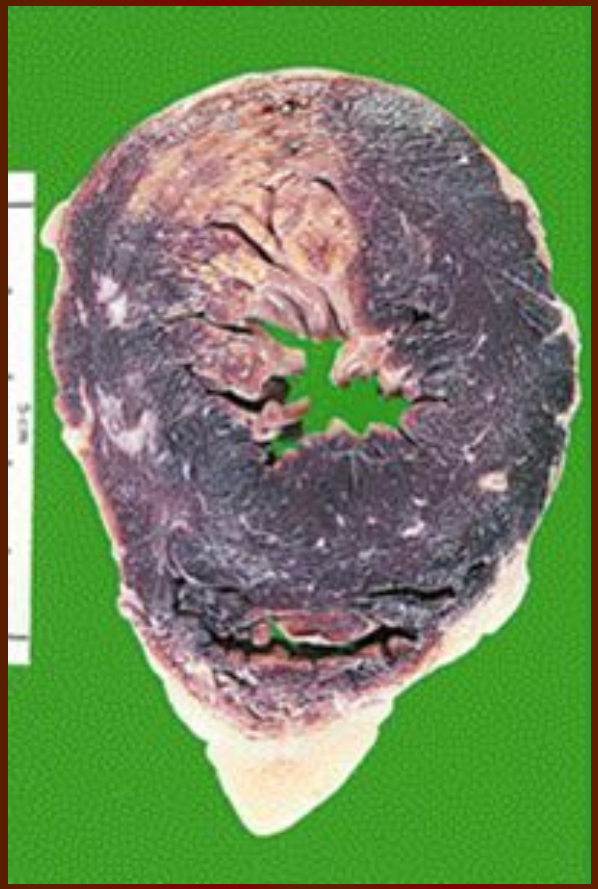

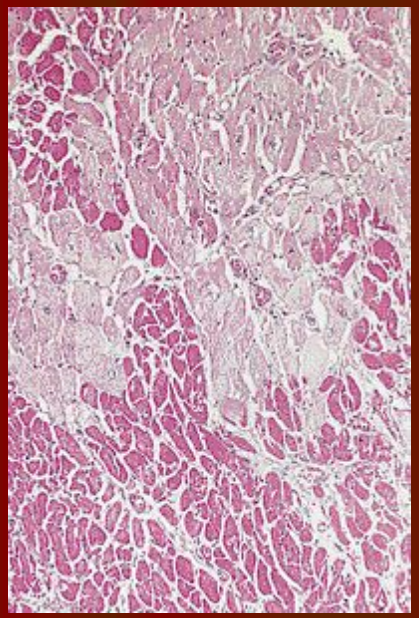

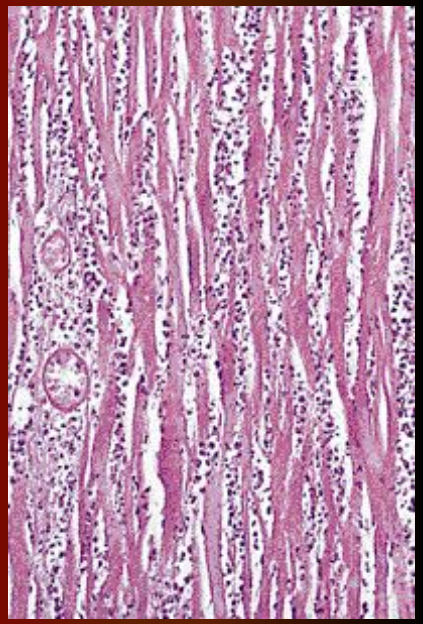

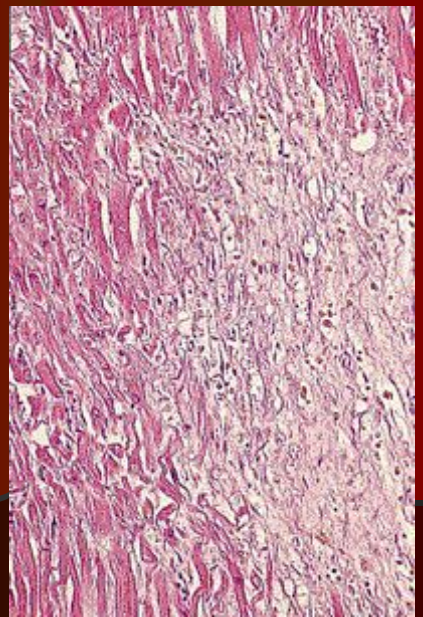

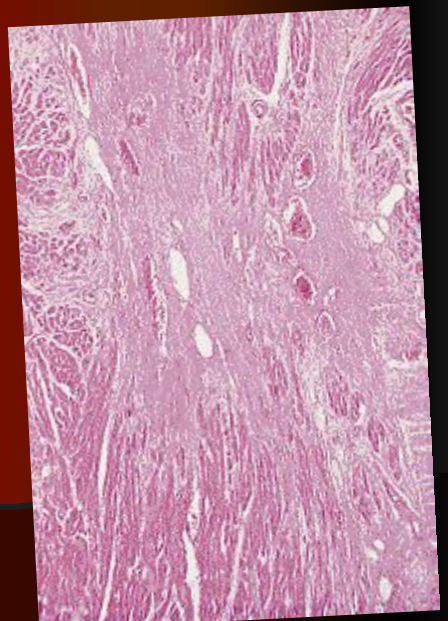

Биохимические маркеры массированного цитолиза и ответа острой фазы при ИМ

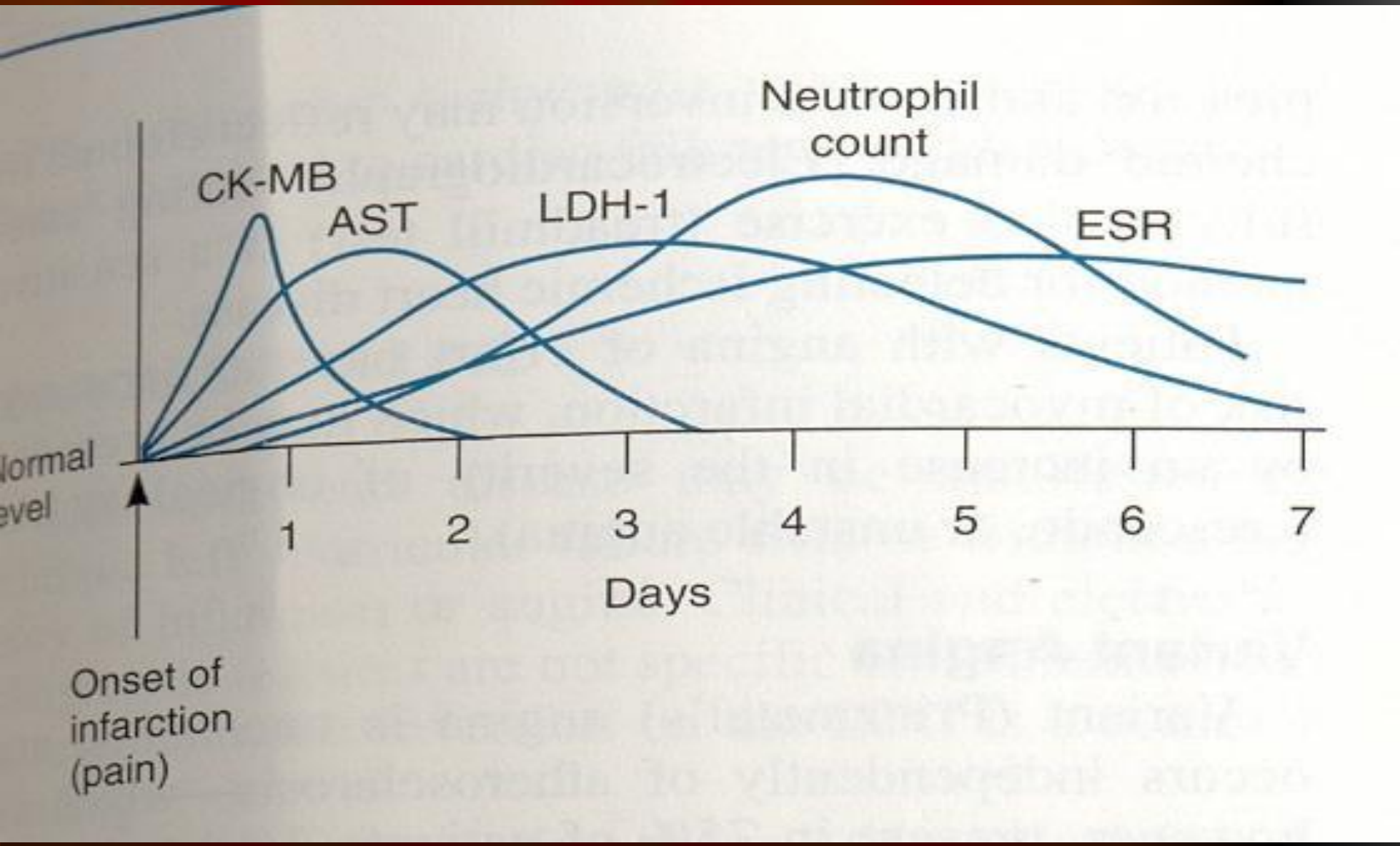

Ранние иммунологические маркеры цитолиза кардиомиоцитов

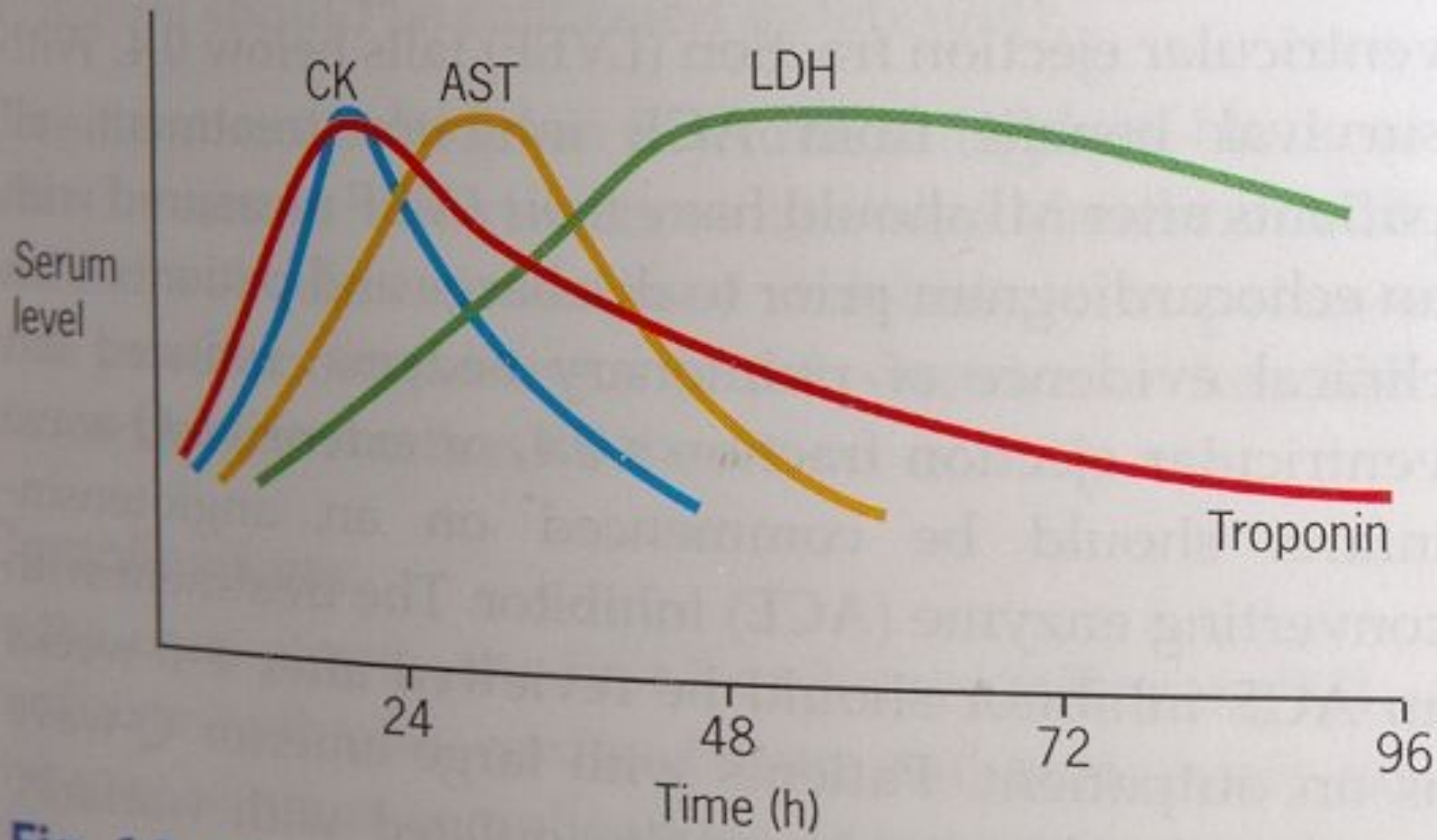

Fig. 13.65 Cardiac mo

ЭКГ при инфаркте миокарда

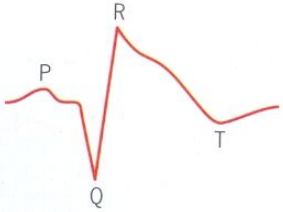

Q ≥ 1mm wide (0.04 s)
and/or
Q ≥ 2 mm deep (0.2 mV)

Fig. 13.60 **Electrocardiographic features of myocardial infarction,** showing a Q wave, ST elevation and T wave inversion.

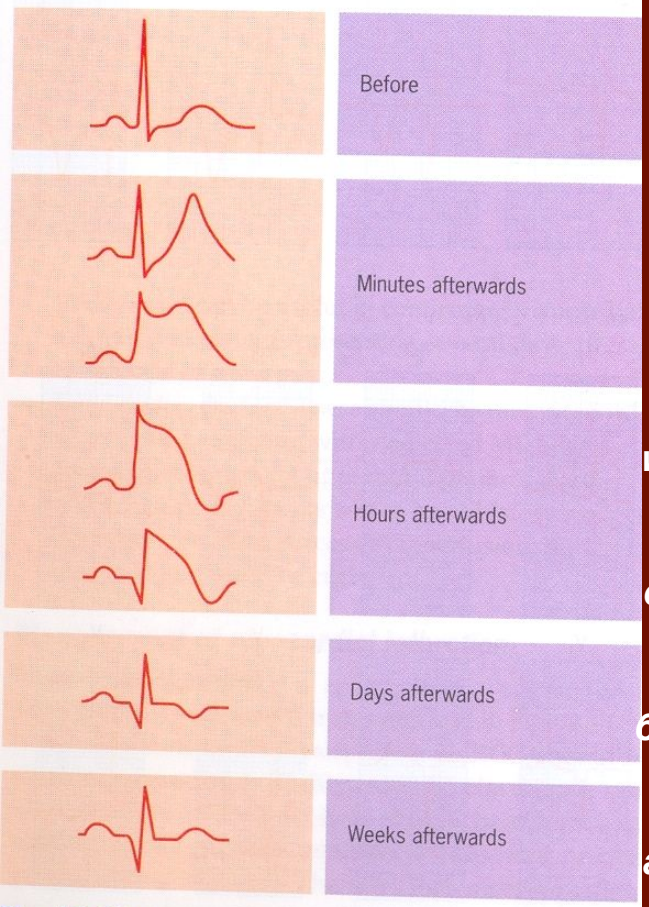

Fig. 13.61 **Electrocardiographic evolution of myocardial infarction.** After the first few minutes the T waves become tall, pointed and upright and there is ST segment elevation. After the first few hours the T waves invert, the R wave voltage is decreased and Q waves develop. After a few days the ST segment returns to normal. After weeks or months the T wave may return to upright but the Q wave remains.

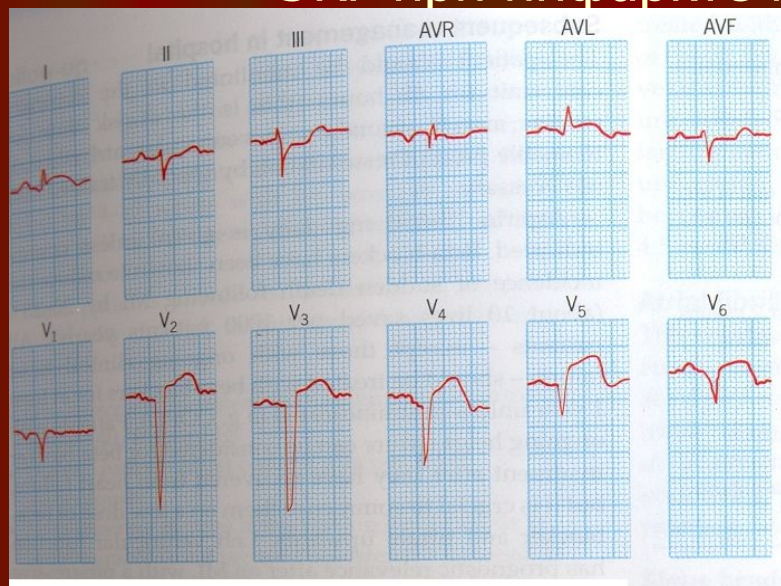

Fig. 13.64 **An acute anterolateral myocardial infarction** shown by a 12-lead ECG. Note the ST segment elevation in leads I, AVL, and V_2–V_6. The T wave is inverted in leads I, AVL and V_3–V_6. Pathological Q waves are seen in leads V_2–V

Инфаркт миокарда с патологическими зубцами Q. Тромботическая окклюзия коронарной артерии возникает у 80% больных с инфарктом миокарда и ведет к трансмуральному некрозу миокарда появлению зубца Q на ЭКГ.

Инфаркт миокарда без патологических зубцов Q. Чаще всего возникает при спонтанном восстановлении перфузии или хорошо развитых коллатералях. В результате размер инфаркта — меньше, функция левого желудочка страдает не столь сильно, больничная летальность — ниже. Однако в связи с тем, что таки инфаркты миокарда — «незавершенные» (то есть оставшийся жизнеспособным миокард снабжается пораженной коронарной артерией), частота повторных инфарктов миокарда больше, чем при инфаркте миокарда с патологическими зубцами Q; к концу первого года летальность уравнивается. Поэтому при инфаркте миокарда без патологических зубцов Q придерживаются более активной лечебно-диагностической тактики.

Внезапная коронарная смерть – основная (85%) форма ВСС

Table 13.33
Causes of sudden cardiac death

Coronary
Acute myocardial infarction
Chronic ischaemic heart disease
Post-coronary-artery bypass surgery
Post-successful resuscitation for cardiac arrest
Congenital anomaly of coronary arteries
Coronary artery embolism
Coronary arteritis

Non-coronary
Hypertrophic cardiomyopathy
Dilated cardiomyopathy (ischaemic or idiopathic)
Arrhythmogenic right ventricular cardiomyopathy
Congenital long QT syndrome
Brugada's syndrome
Valvular heart disease (aortic stenosis, mitral valve prolapse)
Cyanotic heart disease (tetralogy of Fallot, transposition)
Acyanotic heart disease (ventricular septal defect, patent ductus arteriosus)

Патогенез ВСС

- **Во время первого приступа ишемии возникает выделение аритмогенных липидов из нестабильных атером**
- **Провоцируется острая аритмия и ОСН, смерть от ОСН наступает до развития ИМ**
- **При формировании ИМ аритмогенные липиды замурованы в очаге некроза, а тяжелая аритмия развивается не всегда**
- **Известное значение имеют аномалии транспорта жирных кислот в митохондрии**

Осложнения ИМ:

- Аритмии: **в острый период – экстрасистолы и блокады, реже – мерцательная аритмия**
- **Острая митральная недостаточность**
- **Перикардит**
- Синдром Дресслера (аутоаллергический полисерозит с антителами к пируваткиназе)
- Разрыв межжелудочковой перегородки
- Разрыв стенки левого желудочка, тампонада сердца
- Тромбоз левого желудочка, системная тромбоэмболия большого круга
- Кардиогенный шок.
- **Аневризма левого желудочка**.
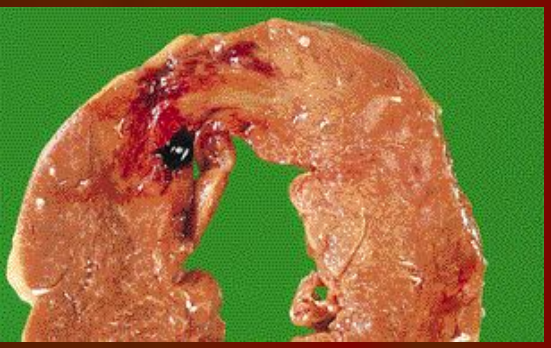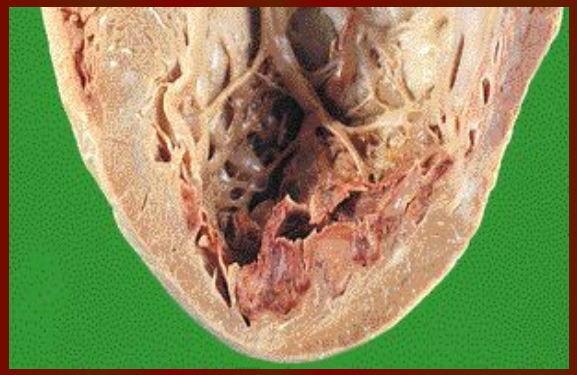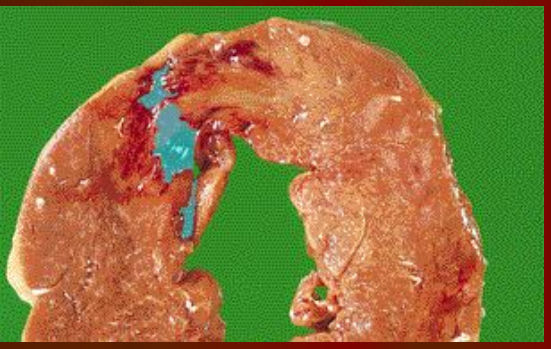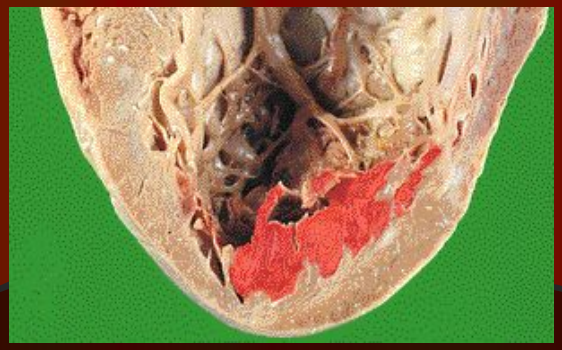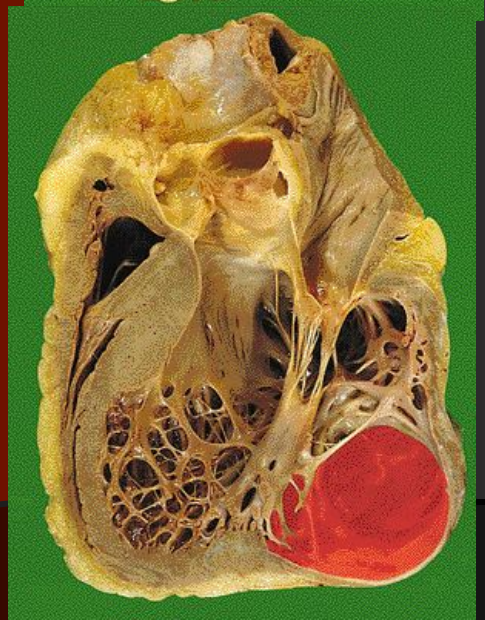
Некоторые осложнения ИМ