

**Карагандинский государственный медицинский
университет**

**Кафедра стоматологии детского возраста с курсом
хирургической стоматологии**

**Лекция: «Грибковые болезни. Острые кандидозы
слизистой полости рта у детей. Клиника, лечение »**

Лектор: Тулеутаева с.т.

Цель лекции

- После завершения лекции Вы должны будете уметь диагностировать и лечить острые кандидозы слизистой полости рта у детей.

План лекции

- Введение
- Проблемная ситуация
- Этиология и патогенез острых кандидозов полости рта у детей
- Клиническая картина острых кандидозов полости рта у детей
- Диагностика острой кандидозной инфекции у детей
- Лечение острых кандидозов

Проблемный случай

- На прием к стоматологу обратилась мама по направлению врача педиатра с жалобы на отказ ребенка от кормления. Ребенку 6 месяцев. Два дня назад мама заметила его беспокойство, отказ от кормления.

Анамнез:

- ребенок находился на лечении у педиатра по поводу бронхопневмонии.
- принимал антибиотики, жаропонижающие препараты.
- зубы начали прорезываться
- родился в срок
- Вес 2400г.
- Рост 47см.

Объективные данные

- лицо симметричное, кожные покровы физиологической окраски, явления поднижнечелюстного лимфаденита
- слизистая полости рта гиперемирована, отечна,
- на языке творожисто-пленчатый налет белесоватого цвета.
- на слизистой оболочке щек, губ, неба налет снимается с трудом.

Вопрос к аудитории

ВАШ

ДИАГНОЗ?

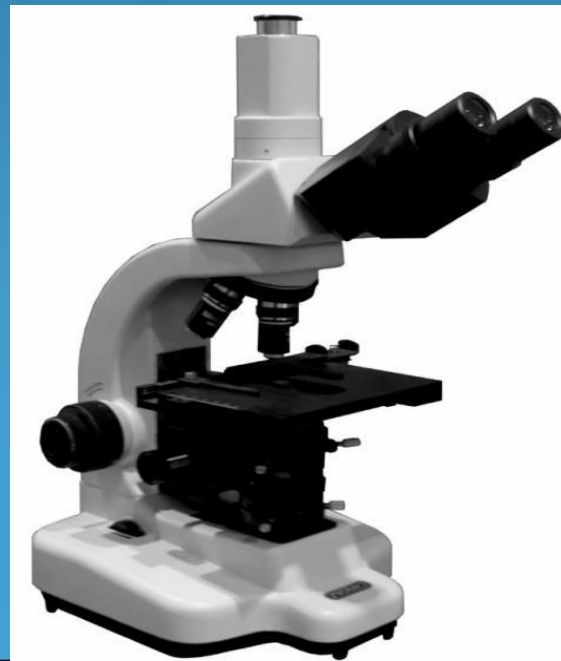Предварительный диагноз:

Грибковое заболевание слизистой
полости рта

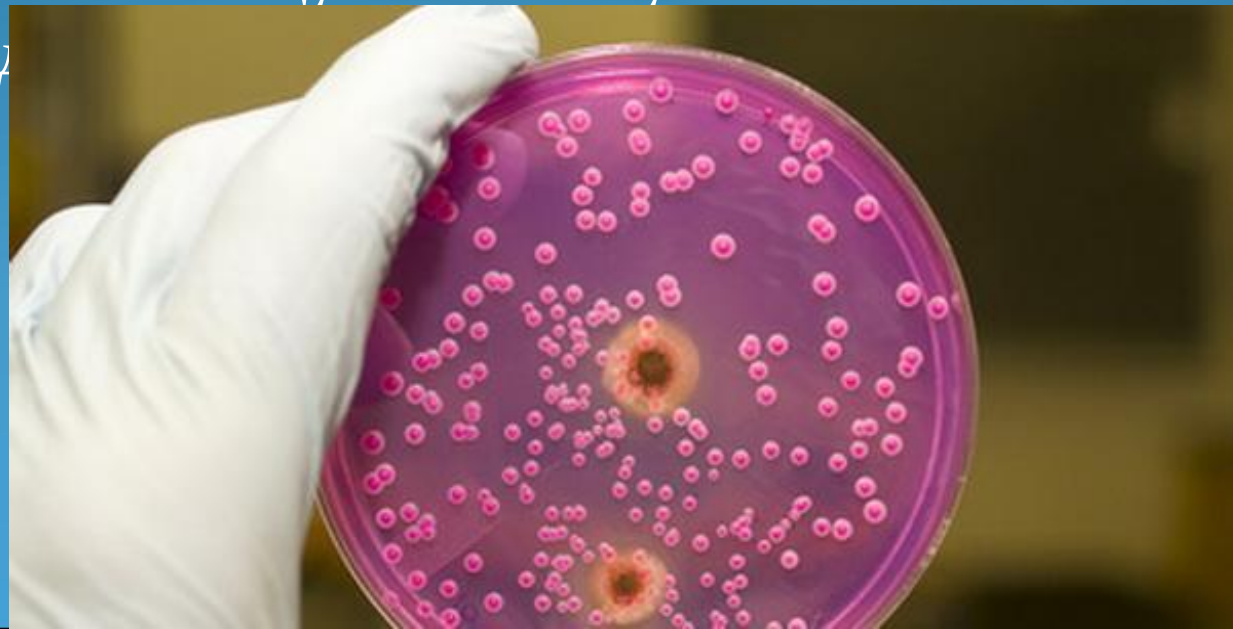● По Вашему мнению, что послужило причиной развития данной патологии?

Этиология и патогенез острых кандидозов полости рта у детей

- Кандидоз (молочница) - заболевание, которое вызывается условно патогенными дрожжеподобными грибами рода *Candida*. Чаще заболевание вызывают *Candida albicans*, а также *Candida tropicalis*, *Candida krusei* и другие виды.



Candida - это одноклеточные микроорганизмы круглой или овальной формы. Диаметр клеток колеблется от 2 до 5 мкм, однако длина их может достигать 12—16 мкм. Почкование для них единственная форма размножения. Почки возникают на одном или двух концах клетки, но мицелия дрожжеподобные грибы не имеют. Образуются нити путем удлинения клеток и расположения их в цепочки. Эти нити называют псевдомицелием в отличие от истинного мицелия, который имеет общую оболочку и множество перегородок.



По характеру дыхания грибы рода *Candida* — аэробы. В бескислородной среде развитие их резко замедляется и затем прекращается. Грибы рода *Candida* широко распространены в окружающей среде и, в частности, постоянно вегетируют в полости рта в качестве сапрофитов. По данным различных авторов, частота обнаружения дрожжеподобных грибов этого рода на слизистой оболочке полости рта колеблется от 6 до 70% у здоровых лиц.

Факторы, способствующие активации грибов рода *Candida* у детей:

- кандидозная инфекция у матери;
- недоношенность и переношенность;
- патологическое течение родов (аспирация околоплодными водами);
- патология неонатального периода;
- длительная, нерациональная антибиотикотерапия;
- оперативные вмешательства;
- отсутствие или ранняя отмена естественного вскармливания; нерациональное вскармливание;
- нарушение правил гигиенического ухода за детьми (облизывание соски и ложки перед кормлением, немытые руки и др.);

- диспепсия, синдром мальабсорбции, острые кишечные инфекции;
- повреждения кожи и слизистых оболочек (механические, термические, химические травмы);
- кариес, использование ортодонтических конструкций;
- нерациональная гигиена полости рта (несоблюдение сроков использования зубной щетки; неправильная обработка зубной щетки, несоответствующий подбор средств ухода и др.);
- первичные и вторичные иммунодефициты (на фоне злокачественных опухолей, лимфопролиферативных заболеваний, синдрома Дауна, ВИЧ/СПИД-инфекции и др.);
- аллергические заболевания.

**Вопрос к аудитории
как это проявляется?**



Клиническая картина острых кандидозов полости рта у детей

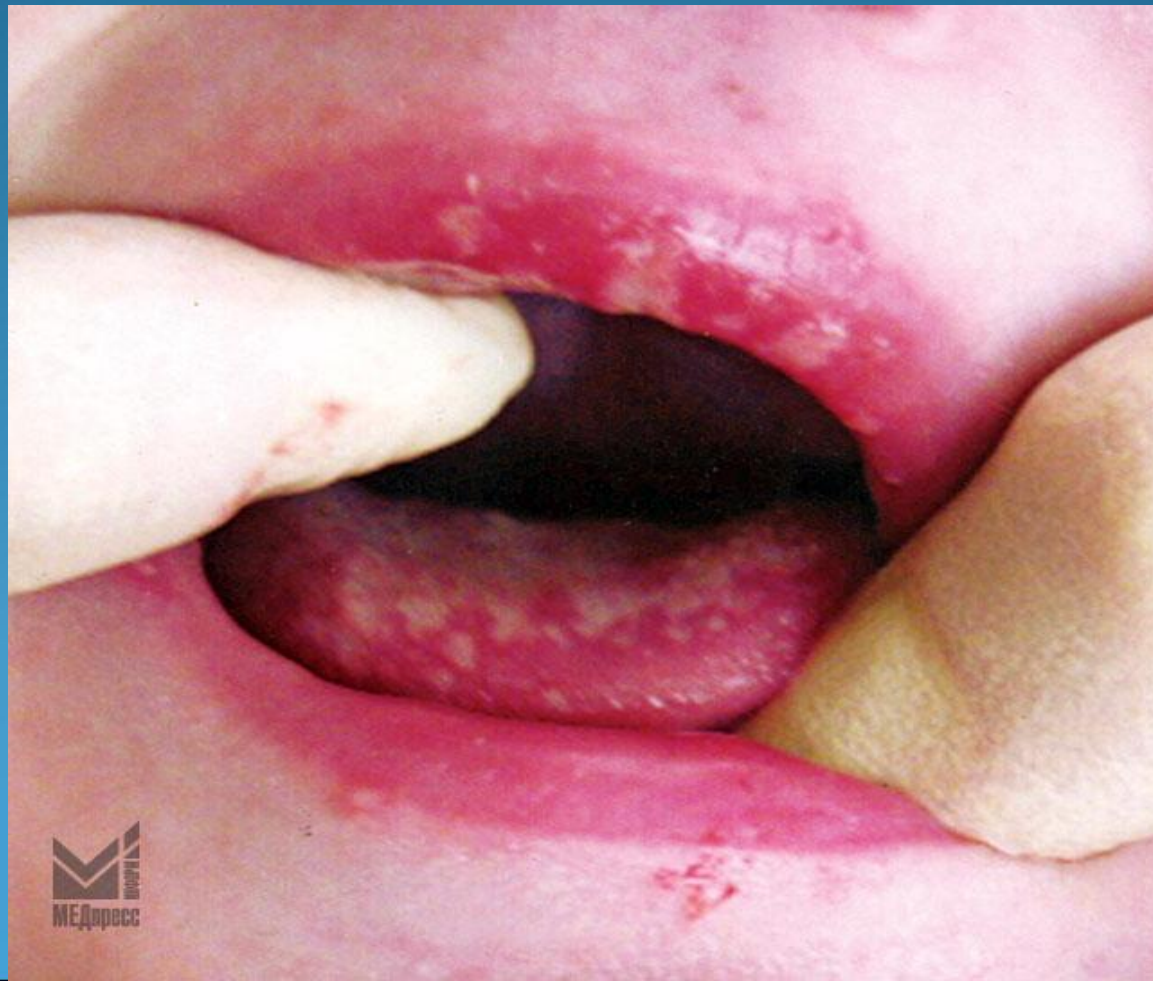
Острый кандидоз:

- псевдомембранозный (молочница);
- атрофический.

В зависимости от выраженности клинических симптомов процесс может быть поверхностным или глубоким, локализованным или диффузным.

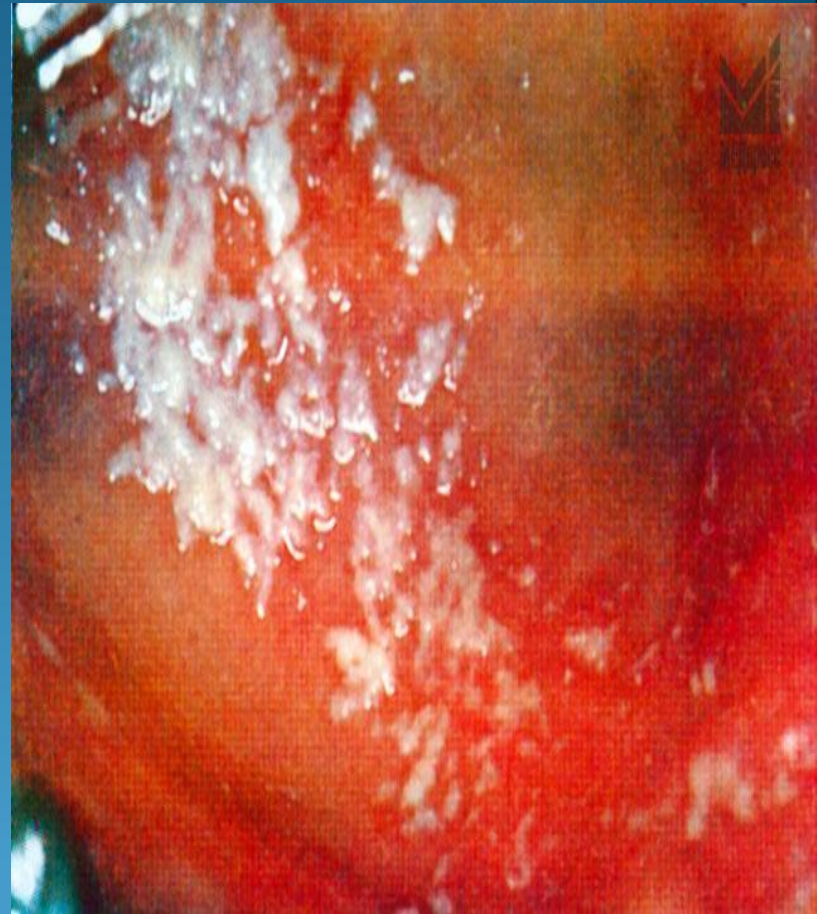

Острый кандидозный стоматит (молочница) у детей характеризуется гиперемией слизистой оболочки, наличием белесоватого или желтоватого налета и может протекать по степени тяжести в легкой, среднетяжелой или тяжелой форме.



- При легкой форме острого кандидозного стоматита на ограниченных участках гиперемизированной слизистой (язык, щеки или губы) появляются сначала точечные налеты белого цвета. В дальнейшем некоторые из этих образований могут сливаться в пленки творожистого вида. Точечные и пленочные образования легко снимаются. На месте удаленных образований отмечается яркая гиперемизированная слизистая оболочка. При рациональном лечении заболевание длится не более 5—7 дней.

- Среднетяжелая форма характеризуется наличием пленочного налета на значительных участках спинки или кончика языка, слизистой оболочке щек и губ. Налет снимается не всегда. На месте удаленного пленочного или крошковидного налета отмечаются эрозивные, иногда кровоточащие поверхности. Заболевание требует более тщательного и настойчивого лечения, так как при этой форме стоматита возможны рецидивы. Обычно заболевание удается ликвидировать за 7—10 дней.



- При тяжелой форме острого кандидозного стоматита наблюдается диффузное поражение практически всей слизистой оболочки полости рта с включением мягкого и твердого неба, миндалин, язычка и задней стенки глотки. Однако наиболее плотные налеты грязно-серого цвета с явлениями инфильтрации подлежащих тканей имеются на спинке языка, в области щек или нижней губы. В углах рта обычно появляется ангулярный хейлит. Больные жалуются на сухость в полости рта, слюна становится пенистой. Отмечается лимфаденит подчелюстных лимфатических узлов. Попытки механического удаления налета не дают успеха, так как удается снять только поверхностные слои, под которыми обнаруживаются плотные, прочно спаянные со слизистой оболочкой, нижние.

???

Какая дополнительная
информация Вам нужна

???

Диагностика острой кандидозной инфекции у детей

- **Диагностика кандидозной инфекции** с проявлениями в полости рта у детей в отличие от взрослых значительно проще в силу небольшого разнообразия клинических форм и яркой клинической картины. Из лабораторных методов наибольшее значение имеет микроскопический метод исследования материалов с очагов поражения, которые получают с помощью прокаленной платиновой петли или стоматологической гладилки путем соскабливания налета. Следует отметить, что этот метод является наиболее простым и доступен практически любому врачу-стоматологу.

- Используют 2 варианта микроскопического исследования полученного материала: без окраски и с окраской. При первом методе исследования рекомендуется материал поместить на обезжиренное, проведенное через пламя горелки предметное стекло. Патологический материал следует покрыть 10% раствором едкой щелочи (KOH), смесью спирта и глицерина (глицерина и спирта по 2 части, воды —4) или раствором Люголя двойной крепости (кристаллического йода 1 г, йодида калия — 2 г, воды 150 мл). При микроскопировании с малым увеличением (1 : 100) обнаруживают скопления дрожжеподобных грибов и псевдомицелий. При увеличении 1:500 удастся увидеть отдельные клетки дрожжеподобных грибов, их форму и расположение. Отчетливо выявляются цепочки из удлинённых почкующихся клеток.

- В случае проведения микроскопического исследования после предварительной окраски патологический материал рекомендуется слегка растереть петлей, концом пастеровской пипетки или уголком другого стекла в капельке водопроводной воды. Затем тонким слоем следует размыть материал по предметному стеклу и фиксировать его над пламенем горелки. Полученный таким образом материал можно покрасить по Граму, Цилю—Нильсену, Романовскому—Гимзе или 1% раствором метиленового синего.

● Различают 4 формы (стадии) зрелости псевдомицелия *Candida albicans*.

1. Молодой псевдомицелий нежный, хорошо окрашивается; в поле зрения не более 3 бластоспор. Наличие в препаратах только молодого псевдомицелия свидетельствует об остроте процесса.
2. Зрелый псевдомицелий представлен четырьмя бластоспорами и более, он может быть длинным, выходить за пределы поля зрения (гигантская форма), располагаться группами; возможно обнаружение бластоспор, внедрившихся в эпителиальные клетки. Зрелый псевдомицелий характерен для хронических форм заболевания, особенно когда имеется одновременное поражение желудочно-кишечного тракта.
3. Старый псевдомицелий плохо окрашивается, толще описанных ранее форм. Может иметь разную длину, но чаще короткий, образуется в результате распада длинных нитей. Встречается в период ремиссии заболевания.
4. Дегенеративный псевдомицелий очень тонкий и короткий, плохо окрашивается.

Важным моментом в диагностике кандидозов является количественное определение степени обсемененности пораженных тканей.

- Забор материала производят стерильным ватным тампоном, который затем помещают в стерильный флакон или пробирку с 5 мл изотонического раствора хлорида натрия. После встряхивания пробирки 0,5 мл взвеси переносят в чашку Петри со средой Сабуро. Посевы следует выдержать в термостате при температуре 37°C в течение 48 ч. После подсчета числа выросших колоний и умножения полученного числа на 50 получают данные о количестве жизнеспособных клеток с одного тампона в 1 мл среды. Указанные исследования также рекомендуется проводить многократно в динамике заболевания.

Острый псевдомембранозный глоссит.

При остром псевдомембранозном глоссите различают следующие формы:

- Эрозивная форма - слизистая оболочка спинки языка гиперемирована, отечна, покрыта рыхлым налетом серовато-белого цвета, легко снимающимся, с образованием эрозий.
- Инфильтративная форма - слизистая оболочка отечна, ярко гиперемирована, боковые поверхности языка покрыты трудно снимающимся налетом, сосочки языка инфильтрированы.
- Эритематозная форма - язык отечен, гиперемирован, покрыт пенистым вязким, снимающимся налетом.
- Десквамативная форма - на спинке языка участки десквамации эпителия, чувствительные, болезненные, окруженные темно-желтым трудно снимающимся налетом.

Острый атрофический кандидоз.

- Острый атрофический кандидоз может развиваться в результате ношения ортодонтических конструкций.

Клиника

- Характеризуется болезненностью, жжением, сухостью в полости рта. Слизистая оболочка рта огненно-красная, сухая.
- При локализации на языке его спинка становится малиново-красного цвета, сухая, блестящая, нитевидные сосочки атрофированы. Налет отсутствует или сохраняется в глубоких складках, снимается с трудом, представляет собой конгломерат спущенного эпителия и большого количества грибов рода *Candida* в стадии активного почкования (мицелия, псевдомицелия).
- Общее состояние детей, больных острым кандидозом, не страдает: температура тела не изменена, нет выраженных симптомов интоксикации.

?????

ВАШ ДИАГНОЗ

?????

ОСТРЫЙ
ПСЕВДОМЕМБРАНОЗНЫЙ
КАНДИДОЗ СЛИЗИСТОЙ
ПОЛОСТИ РТА СРЕДНЕЙ
СТЕПЕНИ ТЯЖЕСТИ

ВОПРОС К АУДИТОРИИ

- КАК ЛЕЧИТЬ ?

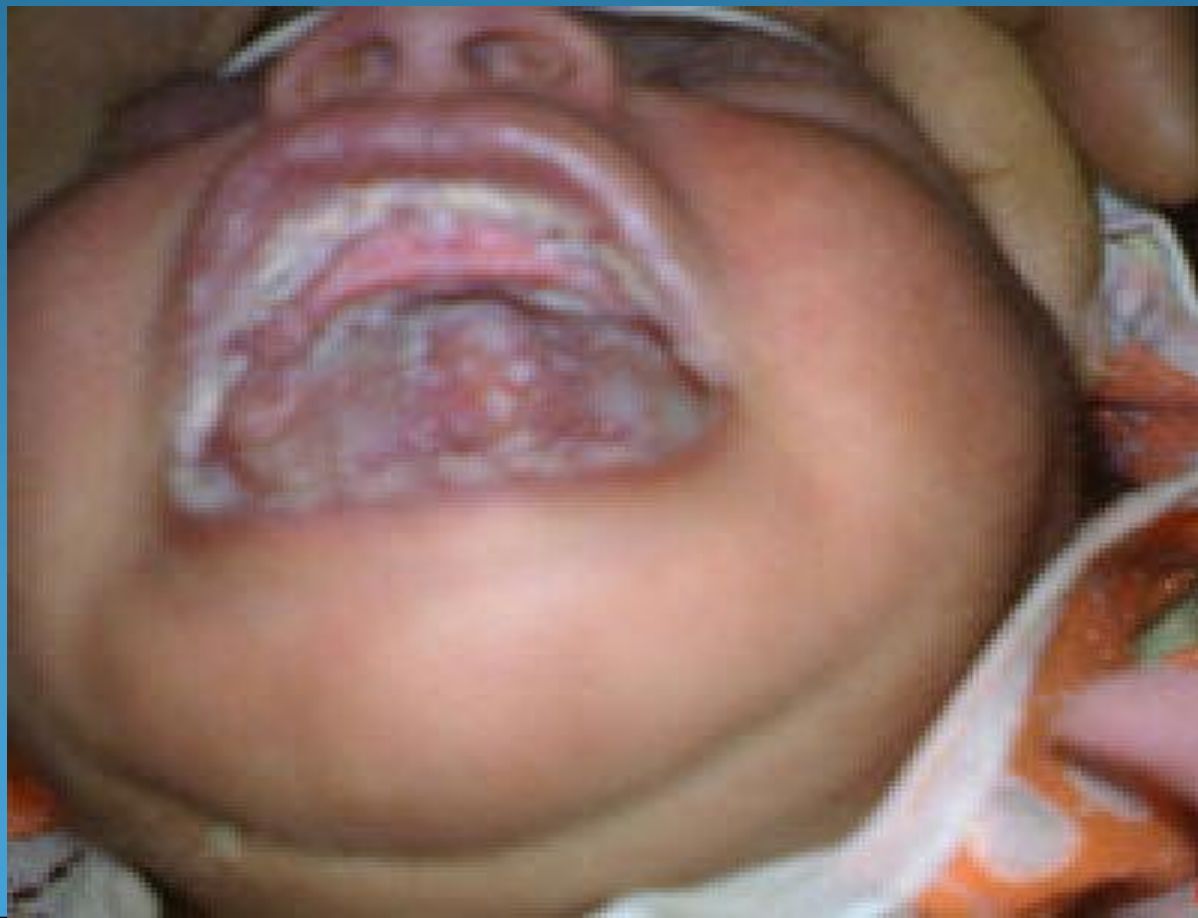- ЧЕМ ЛЕЧИТЬ?

Лечение грибковых поражений

- Должно быть комплексным и рациональным. При легкой степени заболевания у достаточно здоровых детей должно быть применено местное ошелачивание, которое является препятствием для вегетации грибов, в виде орошения и промывания полости рта 10-15% раствором буры, 1-2% раствором гидрокарбоната натрия, йодной водой.
- Лечение требует индивидуального подхода, так как кандидоз развивается как вторичное заболевание, обусловленное снижением иммунологической защиты в силу разных причин.
- Назначается диета с исключением углеводистых продуктов, но богатая витаминами и белками.

Общее лечение молочницы

- Противогрибковые препараты.
- Препараты железа.
- Десенсибилизирующая терапия.



Местное лечение молочницы

- Аппликации на слизистые оболочки рта полиеновых антибиотиков 3-4 раза в день в течение 14 дней, противогрибковых мазей на 20 мин для усиления проникновения антибиотиков.
- Щелочные полоскания полости рта, приостанавливающие размножение грибов рода *Candida*, для этого же применяются и препараты йода 1-2 раза в день.
- Кератопластики - аппликации по 20 мин 3- 4 раза в день с 4-5-го дня от начала лечения.
- Необходимо провести тщательную санацию полости рта.

Противогрибковые антибиотики

- Применяют в виде мази:
- 5% левориновая;
- 4% нистатиновая;
- 0,5% декаминовая;
- 1% клотримазоловая;

в виде аппликаций на слизистую рта и губ 3-4 раза в день в течение 14 дней.



Общее лечение:

- начинают с назначения антибиотиков и синтетических средств, оказывающих фунгицидное и фунгистатическое действие (низорал, клотримазол, микогептин, нистатин, леворин, амфотерицин, амфоглюкамин). Курс лечения 10-14 дней.
- Назначают также препараты йода внутрь: 3% раствор йодида калия и натрия по 1 столовой ложке 2-3 раза в день после еды, запивая молоком или киселем, в течение 4-6 недель.

Также больным назначают:

- антигистаминные препараты (тавегил, супрастин, димедрол);
- общеукрепляющие средства;
- препараты железа;
- поливитамины;
- витамины группы В;
- аскорбиновую кислоту;
- метилурацил.



Рекомендуют уменьшить в Большее употреблять :
рационе питания :

- хлеб;
- картофель;
- сахар;

- белковой пищи (мясо, рыба, яйца);
- фрукты (лимоны, яблоки и другие).



Профилактика кандидоза

Заключается в правильном уходе за полостью рта.

При длительном лечении антибиотиками и кортикостероидами необходимо с профилактической целью назначать полиеновые антибиотики до 1,5 млн ЕД в день, витамины, щелочные полоскания.



ПЛАН ЛЕЧЕНИЯ:

- Гигиена матери перед кормлением
- Гигиена полости рта ребенка
- Грудное вскармливание
- Ощелачивание полости рта
- Обесболивание полости рта перед кормлением анестетиками на гелевой или мазевой основе
- Аппликации противогрибковых мазей в течение 14 дней однократно в сутки под контролем лабораторных методов исследования
- Аппликации кератопластических средств в периоде заживления в 2 кратно в сутки до полной эпителизации

**СПАСИБО ЗА
ВНИМАНИЕ!**