# VASKÜLİTLER

# Vaskülitler

Değişen derecelerde vasküler oklüzyon ve doku iskemisine yol açan, vasküler yapıların patolojik inflamasyonu ile karakterli heterojen bir grup hastalıktır.

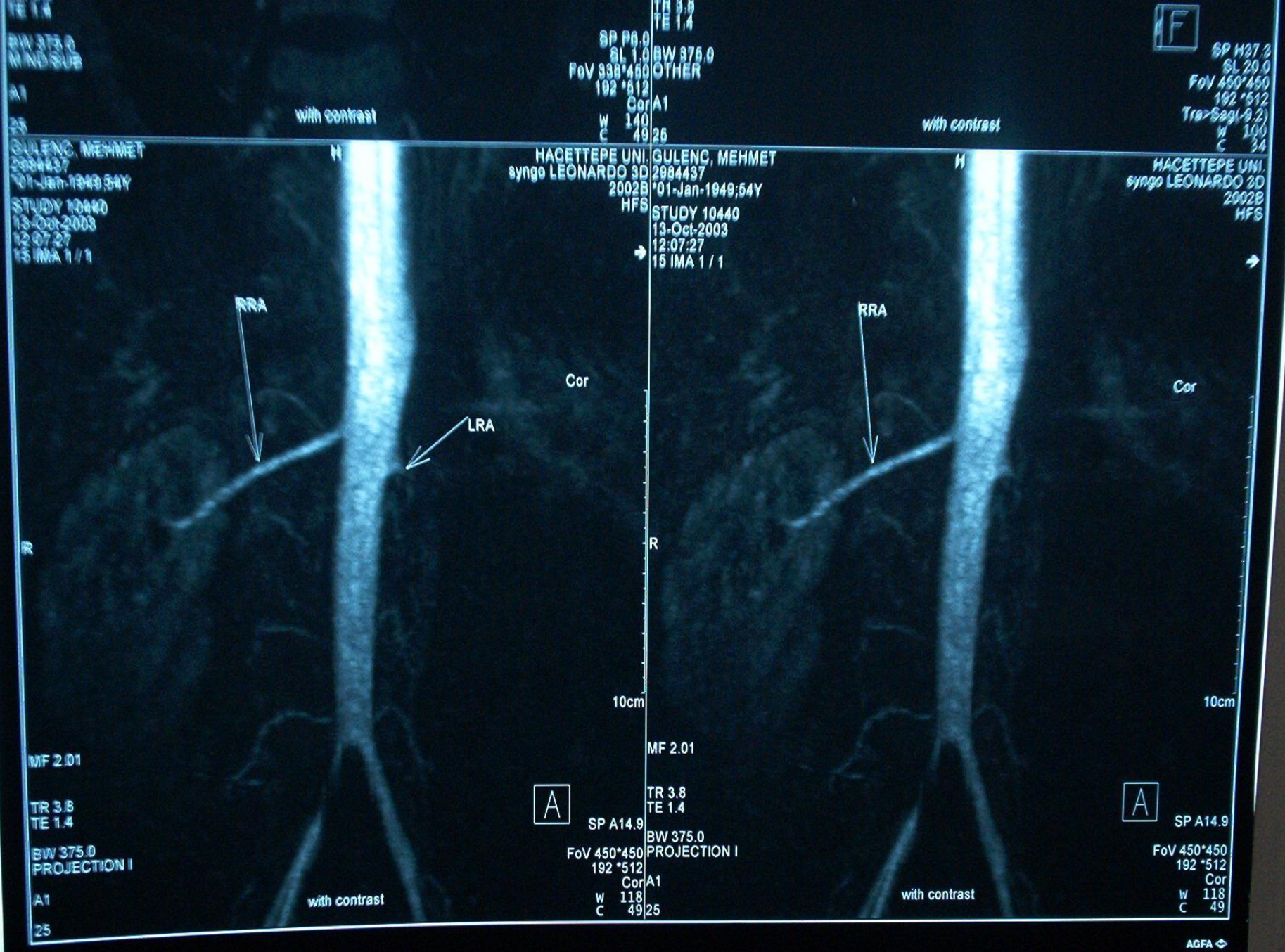
GULENC, MEHMET
2984437
*01-Jan-1949;54Y
STUDY 10440
13-Oct-2003
12:07:27
15 IMA 1 / 1
HACETTEPE UNI.
syngo LEONARDO 3D
2002B
HFS
RRA
LRA
Cor
H
R
10cm
MF 2.01
TR 3.8
TE 1.4
BW 375.0
PROJECTION I
A1
25
with contrast
A
SP A14.9
FoV 450*450
192 *512
Cor
W 118
C 49
AGFA

# Vaskülitik Sendromların Sınıflandırılması

| Vaskülit tipi | Aorta ve dalları | Büyük & orta arterler | Orta çaplı muskuler arterler | Küçük muskuler arterler | Venüller & arterioller |
|---|---|---|---|---|---|
| Takayasu | ● | | | | |
| DHA | ● | ● | | | |
| PAN | | ● | ● | ● | |
| İzole CNS | | ● | ● | ● | |
| C-SS | | | ● | ● | |
| WG | | | ● | ● | ● |
| KDH-*assoc.* vask | | | | ● | ● |
| Lökositoklastik:<br>HSP<br>Diğer | | | | ● | ● |

# Primer Vaskülitler

- **Büyük damar vaskülitleri**

  **Dev hücreli (temporal) arterit**

  **Takayasu arteriti**

  **İzole CNS vasküliti**

  **Cogan's sendromu**

- **Orta-küçük damar vaskülitleri**

  **PAN/Kutanöz PAN**

  **Wegener granülomatozu**

  **Churg-Strauss Sendromu**

  **Kawasaki hastalığı**

  **Buerger Hastalığı**

- **Küçük damar vaskülitleri**

  **Mikroskopik polianjiitis**

  **Kutanöz lökositoklastik anjiitis**

  **Henoch-schönlein purpurası**

  **Esansiyel *mixed* krioglobulinemi**

  **Serum Hastalığı**

  **Hipokomplementemik ürtikerial vaskülit**

  **Dego's Sendromu**

  **Behçet's Hastalığı**

# Sekonder Vaskülitler

- İnfeksiyonla ilişkili vaskülitler
- KDH ile ilişkili vaskülitler
- İlaca bağlı vaskülitler
- Malignensi ile ilişkili vaskülitler
- Organ transplant vasküliti
- Sistemik hastalıklarla ilişkili vaskülitler

# Primer Vaskülitlerin Damar Çapına Göre Sınıflandırılması

- **Büyük damar vaskülitleri**

  **Dev hücreli (temporal) arterit**
  **Takayashu arteriti**

- **Orta çaplı damar vaskülitleri**

  **Poliarteritis nodosa**
  **Kawasaki hastalığı**

- **Küçük çaplı damar vaskülitleri**

  **Wegener granülomatozu**
  **Churg-Strauss Sendromu**
  **Mikroskopik polianjiitis**
  **Henoch-schönlein purpurası**
  **Esansiyel krioglobulinemik vaskülit**
  **Kutanöz lökositoklastik vaskülit**

*(Chapell Hill-1994)*

# Vaskülit Patogenezinde Potansiyel Mekanizmalar

- Patojenik immün kompleksler
- Anti nötrofilik sitoplazmik antikorlar (ANCA)
- Antiendotelyal antikorlar
- Hücresel immün yanıt ve granülom oluşumu
- Endotel hücre disfonksiyonu (infeksiyöz, tümöral veya toksik)

# Patojenik İmmün Kompleksler

- Henoch-Schönlein Purpurası
- Esansiyel *mixed* krioglobulinemi
- KDH ile ilişkili vaskülitler
- Serum hastalığı ve kutanöz vaskülitler
- Hepatit B ile ilişkili vaskülitler

# ANCA İle İlişkili Vaskülitler

- Wegener granülomatozu
- Churg-Strauss sendromu
- Mikroskopik polianjiitis

# Patojenik T Hücre Yanıtı & Granülom Oluşumu

- Dev Hücreli arterit
- Takayasu arteriti
- Wegener granülomatozu
- Churg-Strauss sendromu
- Kawasaki hastalığı

# Vaskülit Düşündüren Klinik Bulgular-I

- Açıklanamayan ateş, kilo kaybı, anoreksi
- Kas-iskelet belirtileri
- Cilt bulguları: gangren, palpabl purpura, ürtiker, sc nodül, splinter hemoraji
- Periferal nöropati/CNS anormallikleri
- Testiküler ağrı
- Çene ve/veya dilde  klaudikasyo

# Vaskülit Düşündüren Klinik Bulgular-II

- Hipertansiyon ve anormal idrar sedimenti
- Nekrotizan glomerülonefrit / proteinüri
- Solunum yolu belirtileri
- GIS bulguları
- Periferik nabız değişiklikleri

# Sistemik Vaskülit Olasılığında Rutin Laboratuvar Bulgular

| | |
|---|---|
| CBC | Normokromik anemi |
| | Lökositoz, eozinofili |
| | Trombositoz |
| Biyokimya | Üre, Kreatinin ↑ (Renal tutulum) |
| | KCFT ↑ (Karaciğer, kas) |
| | Hipergamaglobulinemi |
| ESR | > 40mm/sa; sıklıkla >80-100 |
| İdrar tetkiki | Mikroskopik hematüri, silendirüri, proteinüri, RBC casts |

# Sistemik Vaskülit Olasılığında Serolojik Testler

| | |
|---|---|
| Kantitatif Ig / SPE | Ig G ↑, Ig M, Ig A ↑ |
| RF | ↑ (WG, PAN) % 30-50 |
| ANCA | + (WG; c-ANCA, diğer SNV) |
| PR 3 Ab | + WG |
| Hepatit B | + (PAN; %10-30) |
| Hepatit C | + (PAN, *mixed* krioglobulinemi) |
| Krioglobulinler | ↑ (*mixed* krioglobulinemi, PAN) |
| İmmün komplekler | ↑ (SNV) |
| Kompleman | ↓ Hipokomplementemik ürtikeryel vaskülit |

# Vaskülitlerde Tanı

- Kesin tanı  için histolojik konfirmasyon
- Anjiografi alternatif tanısal yaklaşım
- Multisistem hastalıkta pozitif cilt bx sistemik vaskülit düşündürür
- Sural sinir bx güvenli bir alternatif / EMG
- Kas bx ağrılı bölgelerden / kör
- Böbrek bx nonspesifik

# Poliarteritis Nodosa (PAN)

- Orta-küçük çaplı muskuler arterlerin hastalığıdır
- Başlıca deri, eklem, böbrek, periferik sinir, kas ve GIS tutulur
- Diğer organlar nadiren etkilenir

# PAN & Epidemiyoloji

- Her yaşta, 40-60 yaş en sık
- Her ırkta
- E/K=2
- İnsidans 4.6-9 /1.000.000
- HBV hiperendemik Alaska’da 77/1.000.000

# PAN & Klinik Bulgular

| | | |
|---|---|---|
| Periferal sinir | Mononöritis multipleks | %50-70 |
| Böbrek | HT, azotemi, hematüri, proteinüri, anevrizma rüptürü | %70-80 |
| Deri | Palpabl purpura, infarkt, LR | %40-50 |
| Eklem | Artralji, artrit | %50-20 |
| Kas | Miyalji, halsizlik | %50-70 |
| GIS | Karın ağrısı, KcFT bozukluk | %30-70 |
| Kalp | KKY, MI | ↓ |
| CNS | Konvülzyon, CVA | ↓ |
| Akciğer | İntersitisyel pnömonitis | ↓ |
| Göz | Retinal hemoraji | ↓ |
| Testis | Ağrı | ↓ |
| Temporal arter | Çene kladikasyon | ↓ |

# PAN & Renal Tutulum

- Arcuat, interlober arter ve arterioller tutulur
- Renal enfarkt
- Anevrizma rüptürü
- İntra- ve perirenal, retroperitoneal hemoraji
- HT sık, anormal idrar sedimenti eşliğinde
- Proteinüri 2gm/gün ↓
- ESRD nadir

# PAN & GIS Tutulumu

- En sık karaciğer ve jejenum
- KC'de anevrizma, enfarkt ve hepatit
- Karın ağrısı veya hemoraji ile prezente olur
- Klinik karaciğer tutulumu sık değil (ALP ↑)
- Kronik aktif HBV ile ilişkili transaminaz ↑
- Hemoraji, infarkt, perforasyon fatal
- Apendiks, barsak, mesane, kc lokalize PAN

# PAN & Periferal Sinir Tutulumu

- Vasa nervorum oklüzyonuna bağlı
- MNM, yaygın mononöritis, distal sensorimotor polinöropati, duyusal nöropati
- Hastalığın erken döneminde
- Alt ve üst ekstremiteler eşit etkilenir
- Daha çok ekstremitelerin distalinde

# PAN & CNS Tutulumu

- Hastalık başlangıcından 2-3 yıl sonra
- Sinsi başlar kognitif disfonksiyon ve dikkat azalması ile karakterli
- Formal psikiyatrik testlerde bozukluk
- Patofizyolojisi? Akut vaskülit atakları
- SVO fatal olabilir; fokal-jeneralize konvülzyonlar fokal nörolojik defisit

# PAN & Kardiyak Tutulum

- Klinik olarak sık görülmez
- Otopsilerde %90
- Koroner arterit veya HT'a bağlı KKY
- Sessiz MI, otopsilerde % 62
- Akut perikardit ve aritmiler nadir

# PAN & Deri ve Muskuloskeletal Tutulum

- Makulopapüller döküntü, purpura, ürtiker, RF, ekimoz, ülserler, dijital gangren
- Subkutan nodül %15
- Myalji daha çok alt ekstremitelerde
- Erken dönemde karakteristik asimetrik, non-deforming poliartrit

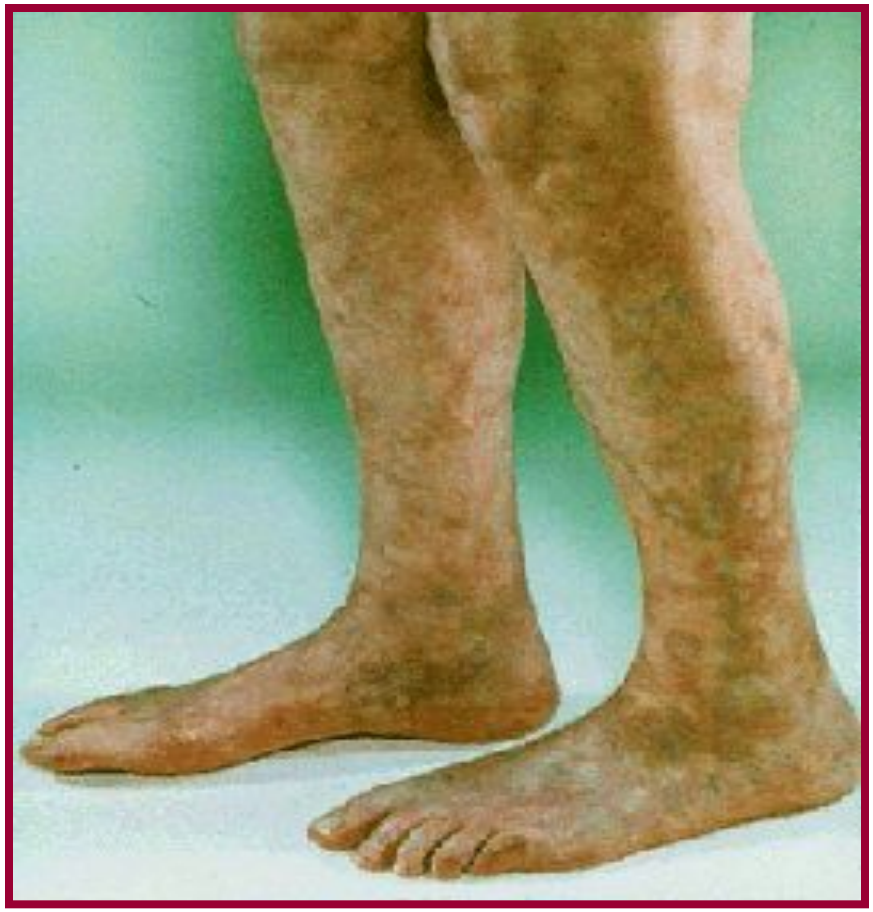

Livedoretikülaris

Palpabl purpura

# PAN & Laboratuvar Bulgular

- Non-spesifik akut faz yanıtı ↑
- Düşük titrede RF
- Dolaşımda immün kompleksler
- Serum kompleman düzeyleri ↓
- HBs Ag +, Anti HBs Ab +

# Patolojik Tanı

- Tüm damar duvarında nötrofil, eozinofil, MNL hücre infiltrasyonu ve fibrinoid nekroz
- İnflamasyon tipik bifurkasyon yerlerindedir
- Fokal- segmental tarzda tutulum
- Pıhtı oluşumu, intimal ve muskuler proliferatiferasyon→ okluziv vaskülopati

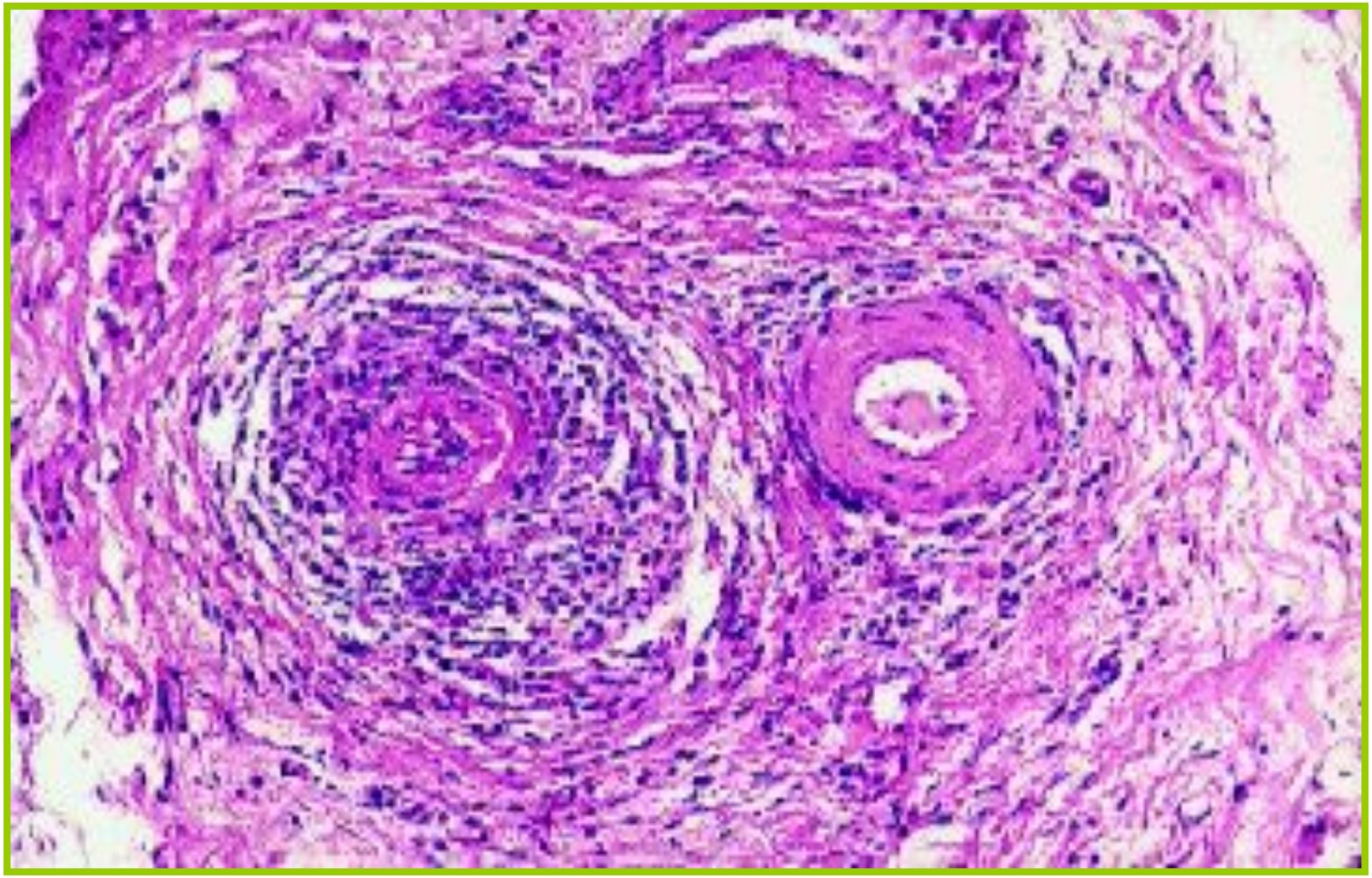

**Safrakesesi arterinde pleomorfik hücre infiltratı ve fibrinoid nekroz**

# Anjiyografi

- Multipl mikroanevrizma patognomonik (%60)
- Atrial miksoma,
- WG, SLE, RA, CSS, BH nadiren mikroanevrizma
- Tıkayıcı damar hastalığının yorumu daha zor

**Visseral anjiografide segmental daralma ve anevrizmalar**

# ACR 1990 PAN Sınıflandırma Kriterleri

1. **Kilo kaybı 4 kg ↑**
2. **Livedoretikülaris**
3. **Testiküler ağrı ya da hassasiyet**
4. **Myalji, halsizlik**
5. **Mononöropati ya da polinöropati**
6. **Diastolik kan basıncı 90mmHg ↑**
7. **BUN, kreatinin ↑**
8. **Serum HBs Ag ya da Ab +**
9. **Visseral arterlerde arteriografik patolojiler**
10. **PMNL içeren küçük-orta çaplı arter histopatolojisi**

**PAN sınıflandırması için en az 3/10 kriter gereklidir**

# PAN'a Benzeyen Klinik Durumlar

| | |
|---|---|
| İnfeksiyon | Cilt embolisi |
| Endokardit | Cilt lezyonlar<br>Glomerülonefrit |
| Malignensi | Cilt lezyonları<br>Konstitusyonel bulgular |
| Kolesterol embolisi | Ayakta livedo vaskülit |
| Sol atrial mixoma | Cilt embolisi |

# PAN ile Komplike Durumlar

- RA
- SLE
- Sjögren sendromu
- Krioglobulinemi
- Malignensi
- HBV, HCV

# Tedavi Yaklaşımı

5 yıllık sağkalım;

- Tedavisiz %10
- Kortikosteroid ile %50
- Kortikosteroid+ CYP %80

# Kombinasyon Tedavisi

CST&CYP *versus* CST

randomize-kontrollü çalışmada;

- Daha iyi hastalık kontrolü
- Daha düşük relaps oranı
- 10 yıllık sağkalım aynı ?

***Guillevin L, Ann Med Interne 1985;136:6-12***

# Kombinasyon Rejimleri

- 3 gün IV 1 gm pulse metilprednizolon
- PO CST 1mg/kg/gün
- PO CYP 2mg/kg/gün
- IV pulse CYP 0.6gm/$m^2$

# HBV & PAN İlişkisi

- Olguların 1/3 ↑
- GIS % 46.3
- Malign HT % 29.7
- Renal infarkt ve orşi-epididimit %26
- Aşılama ile HBV+PAN'da ↓ (%20-7,3; 1980-1990)

# HBV (+) PAN Tedavisi

- Sağkalım/1 y; HBs Ag (–) PAN'da %85

  HBs Ag (+) PAN' da %70
- GIS komplikasyonları mortaliteyi ↑
- CST+CYP viral replikasyonu ↑, siroz →
- Relaps % 5.6

**VASKÜLİTLERDE TERAPÖTİK STRATEJİ TANIYA DEĞİL HASTALIĞIN CİDDİYETİNE DAYANMALIDIR !**

*Guillevin L, Drugs 1997;53:805-817*

# PAN ve CSS için prognostik faktörler:

***Five Factor Score* (FFS)**

- Proteinüri 1 gm/gün ↑
- Serum kreatinini **>** 140µmol/L
- Kardiyomyopati
- GIS tutulumu
- CNS tutulumu

**5 yıllık mortalite;**

- FFS= 0 ise %12
- FFS= 1 ise %26
- FFS**≥** 2 ise %46

***Guillevin L, Medicine 1996;75:17-28***

# Mikroskopik Polianjiitis (MPA)

- Küçük çaplı arter, venül, kapiller tutulur
- PAN'dan temel farkları;

  -Segmental nekrotizan glomerülonefrit

  -Pulmoner tutulum

  -Ig depoziti saptanmaz

  -ANCA (%50-75)

# MPA & Klinik Bulgular

- Ateş (%55), gece terlemesi, myopati, nöropati
- Artralji (%50)
- KKY (%18)
- RPGN (karakteristik)
- Alveolar hemoraji (%12)
- İntersitisyel fibrozis
- KBB bulguları
- HBV, HCV (-)

*Lhote F,Ann Med Interne 1996;147:165-177*

# Dev Hücreli Arterit (DHA)

- Temporal arterit, kranial arterit ve granülomatoz arterit veya Horton hastalığı
- Orta ve geniş (% 10-15) çaplı arterlerin tutulumu ile karakterlidir
- Karotisin orta çaplı ekstrakranial dalları (%90)

# DHA & Epidemiyoloji

- 50Y ↑ insidans 0.49-27.3/100.000
- 60-75 yaşlar arası en sık
- K/E= 3

# DHA & Risk Faktörleri

- Yaşlanma (insidans 5. 6. ve 8. dekatlarda; 10.2, 15.4, 20.7 /100.000)
- Kuzey Avrupa
- Etnik orijin
- HLA DRB104 ↑, 0402, 0404, 0408, (%50-60)

# Dev Hücreli Arteritin Patogenetik Mekanizmaları:

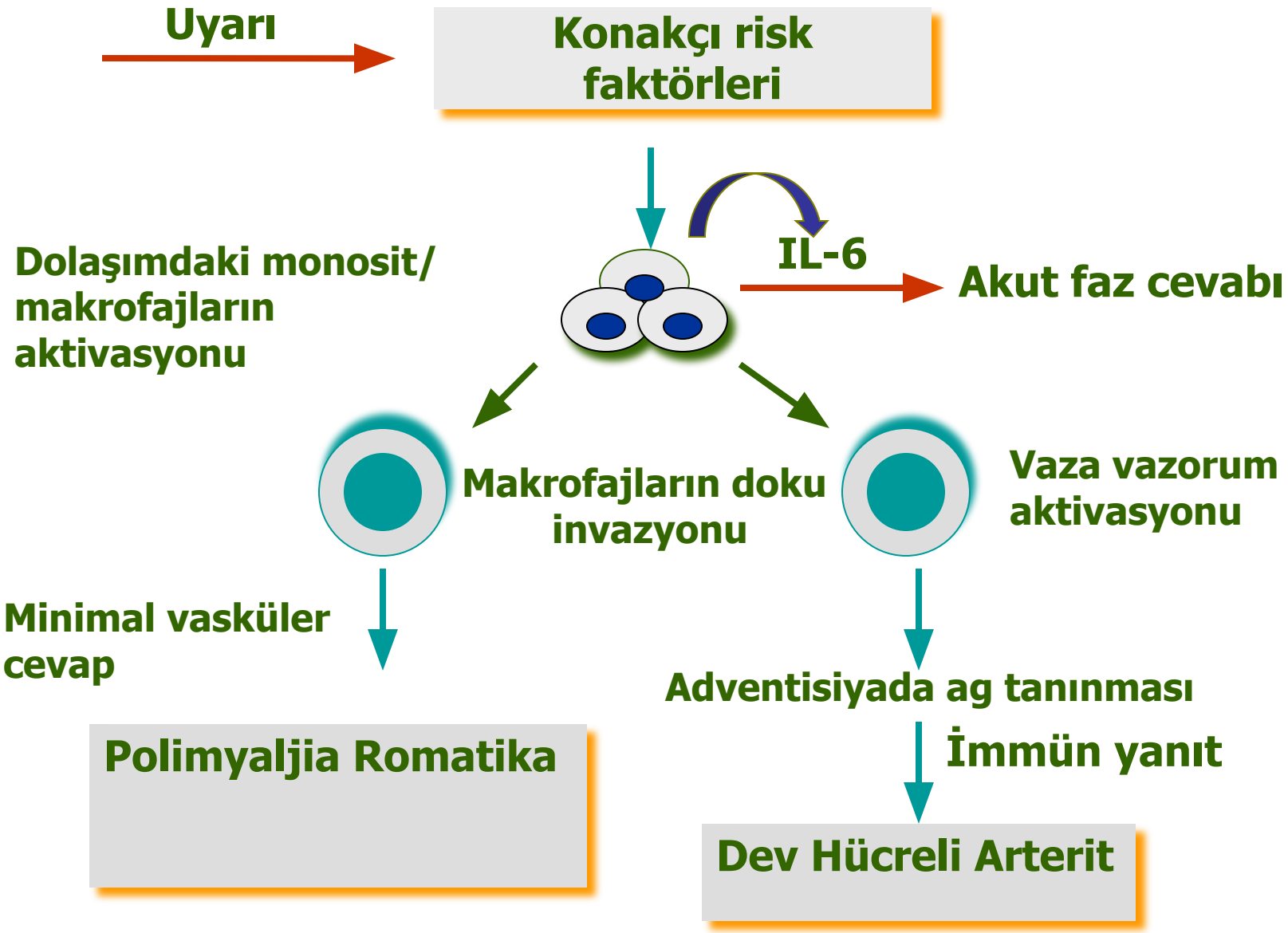

# DHA & PMR İlişkisi

- Aynı hastalığın iki farklı görünümü
- Klinik birliktelik % 40-60
- PMR'da temporal arter bx pozitifliği %21-50
- PMR + vaskülit (-) olgularda→ damar duvarında prevaskülitik sitokin ekspresyonu (IL- 6, IL-1)

# DHA & Etkilenen Damarlar

- Superfisial temporal
- Vertebral
- Oftalmik
- Posterior siliar arterler
- İnternal-eksternal karotis
- Santral retinal arterler

- Torakal aorta
- Abdominal aorta
- Subklavien arter
- Aksiller arter
- Büyük pulmoner arterler

# DHA & Tipik Belirti ve Bulgular

| | Başlangıçta | Seyrinde |
|---|---|---|
| Başağrısı | % 86 | % 90 |
| Çene kladikasyonu | % 64 | % 67 |
| Polimyalji | % 21 | % 50 |
| Göz semptomları | % 35 | % 40 |
| Ateş | % 19 | % 21 |
| Anormal temporal arter | % 40 | % 50 |

# Başağrısı-I

- Genellikle erken dönemde
- Şakaklara lokalize ciddi ağrı
- Daha az oksipitalde veya belli belirsiz
- Etkilenen arter çevresinde skalp hassasiyeti

# Başağrısı-II

- Arterler normal olabilir (1/3)
- Damarlar kalın, duyarlı ve nodülerdir
- Duyarlı noktalar, nodüller, küçük cilt infarktları

**Dilate temporal arterleri**

# Göz Bulgularının Spektrumu-I

- Görme keskinliğinde ↓
- Diplopi
- Pitozis
- Kısmi veya tam körlük
- Birkaç günde diğer gözde de gelişir
- Pupil disfonksiyonu

# Göz Bulgularının Spektrumu-II

| | |
|---|---|
| Anterior iskemik optik nöropati | En sık, parsiyel ya da sıklıkla tam görme kaybı |
| Posterior iskemik optik nöropati | Daha az görülür, kısmi ya da tam görme kaybı |
| Santral retinal arter oklüzyonu | Ciddi görme kaybı |
| Slio-retinal arter oklüzyonu | Nadir |
| Koroidal infarktlar | Nadir |

**İskemik optik nörite bağlı ani körlük en çekinilen komplikasyondur!**

# Fundoskopik Bulgular

- Optik disk normal, soluk, ödemli olabilir
- *Cotton-wool* görünümü
- Hemorajiler

**DHA'e sekonder optik atrofi**

# İntermittent Kladikasyon

- Masseter ve temporal kasları besleyen ekstrakranial aorta dalları
- Hastalık spesifitesi rölatif
- Çiğneme ve uzun konuşma esnasında
- Dilde kladikasyon
- Ağrılı disfaji

# DHA & Büyük Damar Tutulumu

- ✔ **Subklavien ve aksiller, brakial arter tutulumuna aortik ark sendromu;**
  - **En sık üst ekstremitelerde kladikasyon, paresteziler, kas güçsüzlüğü**
  - **RF, nabız değişiklikleri, KB ↓**
  - **Bu grupta başağrısı ve çene kladikasyonu ↓**
  - **Temporal arter bx % 33 (+)**
- ✔ **DHA'de torasik aorta anevrizma riski 17.3 X ↑**
- ✔ **Abdominal aorta tutulumu nadir**

DHA & Aksiller arterde daralma

# DHA’in Sinsi Bulguları

- Nedeni bilinmeyen ateş
- Solunum sistemi belirtileri
- Glossit, dilde infarkt
- Nörolojik belirtiler
- Myokard infarktüsü
- Tümör benzeri lezyonlar

# Laboratuvar Bulgular

- ESR > 100 mm/saat
- Düşük-normal ESR %0-22.5
- Kronik hastalık anemi
- Trombositoz
- Hafif KcFT ↑ (1/3)
- $\alpha_2$-globulin ↑
- IL-6 ↑

# DHA & Patoloji

- Panarterit
- Multinukleer dev hücreler karakteristik
- Fokal granülomatöz lezyonlar ve diffüz lenfomononükleer infiltratlar
- İntimal proliferasyon
- Eski ve yeni lezyonlar bir arada, *skip* lezyonlar

# DHA & Tanısal Yaklaşım

- Normal temporal arterler inflamasyon + (1/3)
- False (-)' liği  azaltmak için karşı taraftan bx (%15)
- False (-) bx %7-9 hastada
- PMR'li hastalardan bx ? (%10-50)
- Kısa süreli CTS tx false (-)'liği arttırmayabilir
- Dublex USG (inflamasyon, stenoz oklüzyon)

# DHA Sınıflandırma Kriterleri (ACR-1990)

- Hastalık başlangıç yaşı ≥ 50 Y
- Yeni başlayan başağrısı
- Temporal arterlerde anormallik
- ESR ≥ 50mm/saat
- Anormal arter biyopsisi

**DHA tanısı için en az 3/5 kriter; sensivite %93.5, spesifite %91,2**

DHA’in erken tanı ve tedavisi körlük ve tutulan vasküler yapılarda oklüzyon ve rüptür gibi komplikasyonların gelişmesini önleyebilir !

# DHA Tedavisinde Glukokortikoidler

- Yüksek doz CTS
- CTS azaltma döneminde relaps %60
- CTS ile uzun süreli tedavi
- CTS yan etkileri

# DHA Tedavisinde İmmunosupressifler

- Azatiopirin
- Siklosporin
- Metotreksat
- Siklofosfamid

# DHA Tedavisinde İzlem

- DHA alevlenmesinde ↑ IL-6 düzeyleri ESR'den daha duyarlı
- Alevlenmelerde; ESR % 58'inde ↑
  IL-6 % 89'unda ↑

# Polimyaljia Romatika (PMR)

- DHA ile birlikte, öncesinde, DHA gelişimini takiben ya da tek başına gelişen klinik antite
- En az 4 hafta süreli
- Bilateral simetrik boyun, omuz, kalça, uyluk ağrısı ile karakterlidir
- İnsidans 20-53.7/100.000/yıl

# PMR & Klinik Özellikler-I

- Ani başlangıç, genellikle omuz kuşağı kaslarının tutulumu ile
- Gece ağrısı, inaktivite periodlarını takiben ciddi katılık (*gelling phenomenon*)
- Kuvvetsizlik yoktur
- Ateş (*low-grade*), kilo kaybı, anoreksi, depresyon

# PMR & Klinik Özellikler-II

- Bursit, tenosinovit (*frozen shoulder*)
- Büyük eklemlerde nonspesifik sinovit (diz, kalça, omuz, Sİ, sternoklavikular) %1-56
- ESR ≥ 40mm/saat
- CST tedavisine dramatik yanıt

# PMR & Ayırıcı Tanı

- Artropatiler
- İnflamatuar kas hastalıkları
- Malign hastalıklar
- İnfeksiyon

# PMR & Tedavi

- Prednizon 15-20mg/gün
- 2 haftada bir 2.5mg ↓
- 10 mg'dan sonra 4 hftada 1 mg ↓
- IL-6 takip parametresi
- DHA riski açısından takip

# Takayasu Arteriti

- Aortik ark sendromu, nabızsızlık hastalığı, aortit sendromu
- Aorta, ana dalları ve pulmoner arterlerin nedeni bilinmeyen kronik inflamatuar vasküliti

# Takayasu & Epidemiyoloji

- 40 Y ↓ kadınlarda (15-25 Y)
- K/E=9
- Doğu Asya
- Kuzey Amerika insidans 2.6/milyon/yıl
- HLA B52, HLA B39 (Japonlarda)

# Değişken Klinik Prezentasyonlar

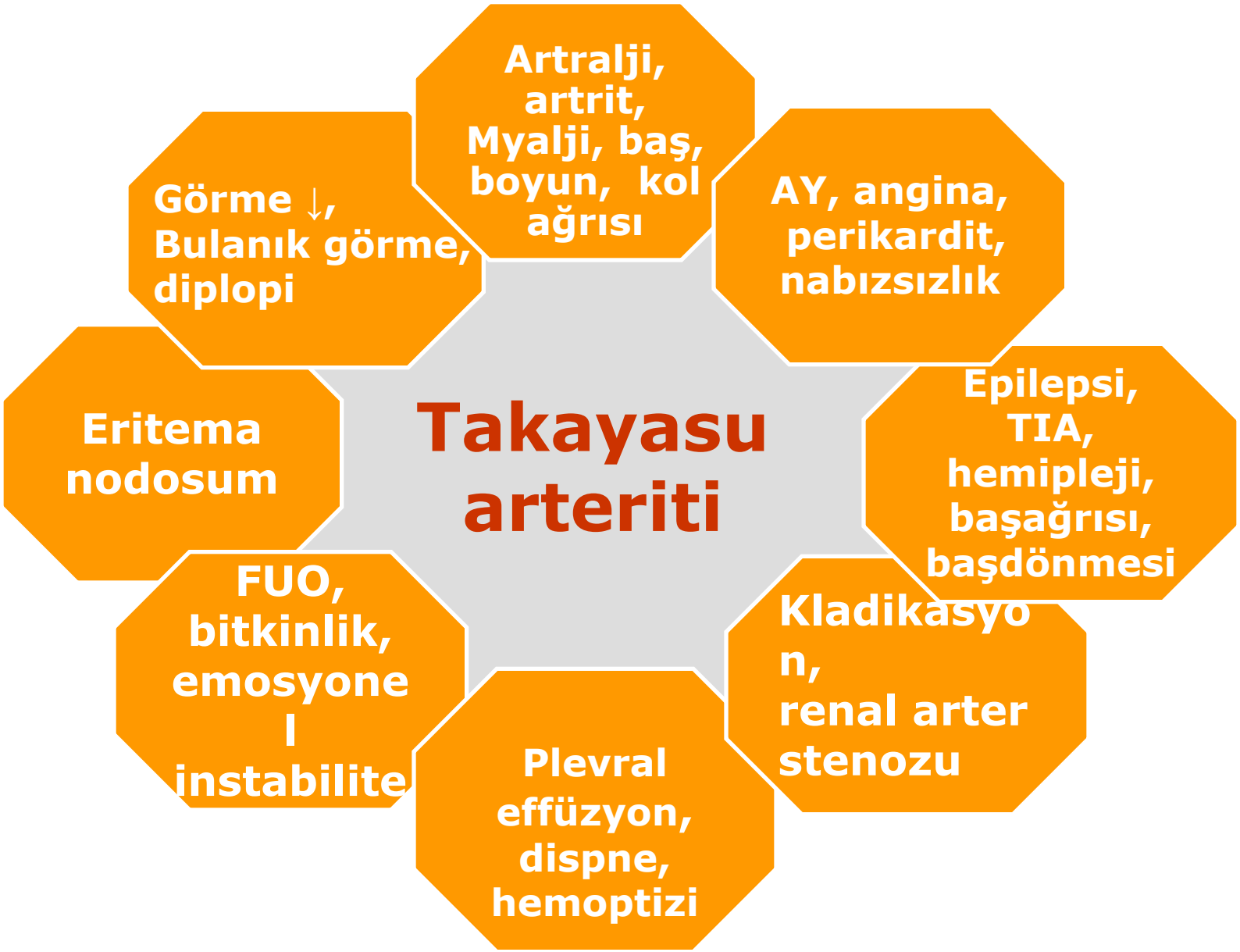

# Takayasu & Klinik Bulgular-I

- Üfürümler (>%80)
- Radial, ulnar, brakial, karotis nabızlar ↓ (>%50)
- Kollar arası sistolik kan basıncı farkı (30mmHg ↑)
- Karotis boyunca ağrı (%4-32)
- Ekstremitelerde kladikasyon (%29-70),
- Parestezi

# Takayasu & Klinik Bulgular-II

- Pulmoner vasküler arterit (%50)
- Hafif-orta derecede pulmoner HT
- Uni ya da bilateral renal arter stenozu
- Başağrısı, postural başdönmesi, senkop (%51)
- Konstitusyonel bulgular (%33-45)
- HT (%50)

# Diğer Klinik Bulgular

- Myalji, artralji (%50)
- Artrit (%19)
- Plörit, perikardit, RF
- EN, lökositoklastik vaskülit
- Pyoderma gangrenozum

# Takayasu & Göz Bulguları

- Bulanık görme, diplopi, amarozis fugax
- *Face-down* pozisyon
- Hipertansif retinopati (%6-41) daha sık (**Mikroanevrizma, venöz dilatasyon, tespih dizisi**)
- Peripapiller arteriovenöz anastamozlar (%33), retinal hemorajiler, optik atrofi
- İritis, episkleritis

# Kardiyak Tutulum

- AY (%20)
- HT, AY ve MY bağlı KKY (%36)
- Myokardit
- KAH (%10)

# Laboratuvar Bulgular

Non-spesifiktir;

- ESR (%85)
- Anemi, lökositoz,
- Albumin/globulin ↓

# Akciğer Radyolojisi

- Çıkan aortada genişleme
- İnen aortada kontur düzensizlikleri
- Aortik kalsifikasyonlar
- Hiler dolgunluk
- Sol ventrikül hipertrofisi

# Histopatoloji

- Medida sınırlı lenfoplazmositer hücre infiltrasyonu ile karakterli granülomatöz arterit
- Değişen sayılarda dev hücreler ve yamalı tarzda medial muskuloelastik lamella harabiyeti karakteristiktir

# Konvansiyonel Anjiografi-I

- Tanıda altın standart
- Büyük damarların değerlendirilmesinde girişimsel tx için önemli
- Damar manüplasyonu hastalık alevlenmesi, tromboflebit veya anevrizmaya yol açabilir

# Konvansiyonel Anjiografi-II

- Stenoz ve anevrizmalarla karakterli
  - Tip I; arkus aorta ve dalları (%10)
  - Tip II; atipik aort koarktasyonu (%10)
  - Tip III; mikst tip (%65)
  - Tip IV; pulmoner tutulum (%45)
- Japonya'da arkus aorta, diğer ülkelerde torakal ve abdominal aorta tutulumu eşit

Arcus aorta anjiografisi

Abdominal-renal arteriogram

# MRA Bulguları

- Stenoz, oklüzyon, dilatasyon ve anevrizmaları yüksek sensivite ve spesifite ile belirler
- Vasküler duvar yapısı
- Mural inflamasyon ve ödemin belirlenmesi
- Aktivite takibi
- Pulmoner arter tutulumu

# Takayasu Sınıflandırma Kriterleri (ACR-1990)

- Hastalık başlangıç yaşı **<** 40 Y
- Ekstremitelerde kladikasyon
- Brakial arter nabızlarında azalma
- İki kol arası sistolik KB farkı **>** 10mmHg
- Abdominal aort veya subklavien arterler üzerinde üfürüm
- Arteriografik anormallikler

**Takayasu için en az 3/6 kriter; sensivite %90.5, spesifite %97.8**

# Tedavi Yaklaşımı

- Aktif arteritin başlangıç tedavisinde CST
- Konstitusyonel bulgular ve ESR de ↓
- Arteriyel lezyonlarda, pulseless gerileme
- CST yetersiz cevap %50
- Klinik bulgular ve hastalık aktivitesi korele değil
- Klinik inaktif → bx örneklerinde %44 aktif

# İmmunsupresif Tedavi

- Siklofosfamid
- Metotreksat
- Siklosporin A
- Mycophenolate mofetil

# Diğer Tedavi Yaklaşımları

- Cerrahi (renovasküler HT, beyin iskemisi, KAH, AV yetmezlik ve anevrizma)
- Aktif hastalıkta cerrahi komplikasyonlar sütür *failure,* anevrizma oluşumu, greft oklüzyonu
- PTCA

# Mortalite

Hastalık komplikasyonları ile ilgili;

- Konjestif kalp yetmezliği
- Myokard infarktüsü
- CVA
- Böbrek yetmezliği

# Wegener Granülomatozu

- Üst ve alt solunum yollarında nekroz, granülom formasyonu ve vaskülit
- Glomerülonefrit ile karakterli
- Küçük ve orta çaplı damar vasküliti

# WG & Epidemiyoloji

- Her yaşta, 4-5 dekatlarda en sık
- Beyaz ırkda daha fazla
- E/K=1.1
- İnsidans 8.5 /1.000.000

# Etiyopatogenez

- Dolaşan ve doku yerleşimli İK kanıtı zayıf
- T hücre aracılı gecikmiş tipte aşırı duyarlılık reaksiyonu
- Nötrofil aracılı vasküler hasar

# Nötrofil-Aracılı Vasküler Hasar Patogenezinde ANCA ve Sitokinlerin Rolü:

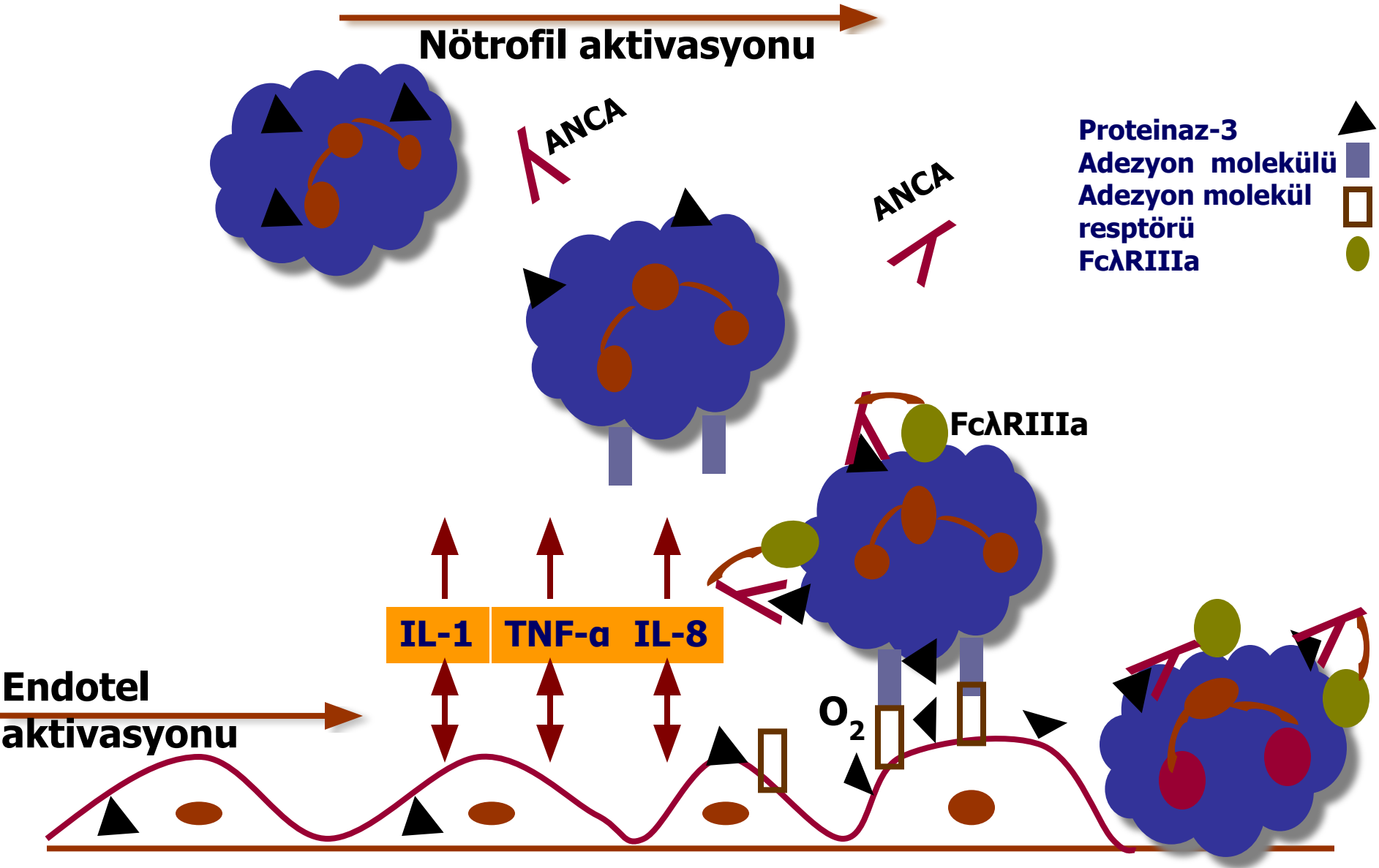

# WG & Klinik Bulgular

- Üst solunum yolları %92
- Alt solunum yolları %85
- Renal tutulum %75
- Göz tutulumu %52
- Ateş, halsizlik, terleme %15-35

- Artralji, myalji %70
- Cilt lezyonları %13-50
- Perikardit %6
- MNP %15
- GIS %10

# Üst Solunum Yolları Tutulumu-I

- En sık dirençli sinüzit ve rinitle başlar
- Serosanginöz burun akıntısı, epistaksis, nasal ağrı, mukozal ülserasyonlar
- Seröz otitis media (en sık), sensorinöral ve ileti tipi işitme kaybı

# Üst Solunum Yolları Tutulumu-II

- Semer burun deformitesi
- Trakeobronşial stenosis (subglottik)
- Burun ve sinüs tutulumunda sekonder bakteriel infeksiyonlar (S. aureus)
- S. aureus kolonizasyonu relapslara neden olabilir

Semer burun deformitesi

# EUVAS Çalışma Grubu

| KBB Bulguları | Hasta sayısı: 124 (%) |
| --- | --- |
| Burun tıkanıklığı | 67 (54) |
| Kanlı burun akıntısı | 62 (50) |
| Nasal kabuklanma | 70 (56) |
| Sinüs tutulumu | 41 (33) |
| Yeni gelişen sağırlık | 30 (24) |
| Ses kısıklığı/stridor | 19 (15) |

# Akciğer Tutulumu

- Non-spesifik bulgular öksürük, dispne, hemoptizi, plöritik ağrı
- Asemptomatik pulmoner tutulum %34
- En sık radyolojik patoloji kaviteleşen nodül ve infiltratlar
- Plevral effüzyon %20 (subklinik aktivite)
- Obstrüktif hava yolu hastalığı SFT'de sık

## Pulmoner Hastalık

- Uni- ya da bilateral olabilir
- İnfiltrat, nodül (%65)
- Alveolar hemoraji (En sık WG' da)

## Pulmoner nodüller

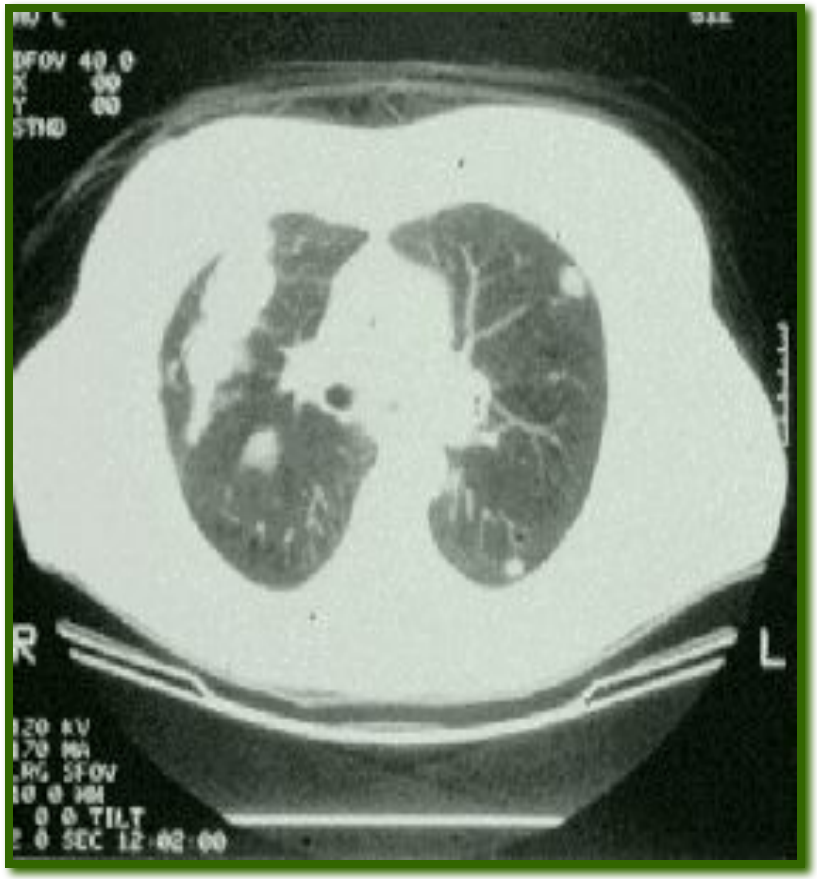

# Renal Tutulum-I

- Başlangıçta %18
- İlk 2 yılda ortaya çıkar
- En sık FSGN

  (diffüz proliferatif,

  intersitisyel nefrit)
- Hematüri, proteinüri,

  piyüri, RBC silendirleri

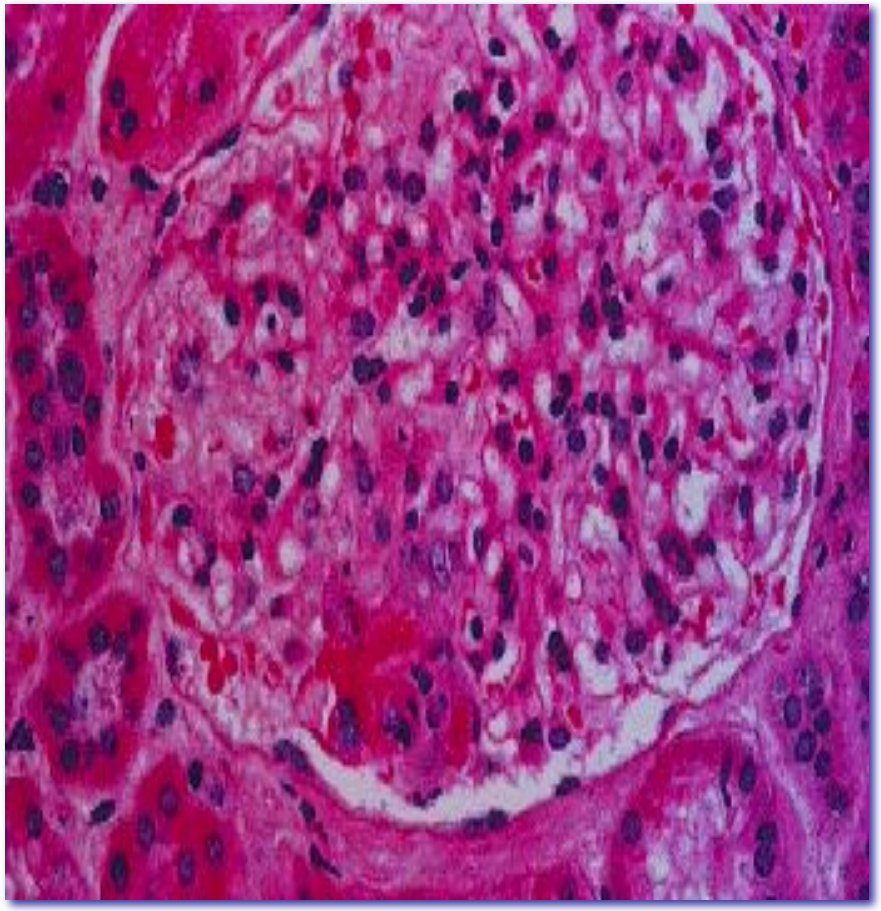

**Fokal segmental GN**

# Renal Tutulum-II

- Vaskülit ve granülom sık görülmez
- Minimal Ig ve kompleman depozisyonu
- Bazı hastalarda birkaç günde şiddetli seyir
- Ciddi renal yetmezlik varlığında bile HT nadir
- Kötü prognoz

# Göz Tutulumu-I

Granülomatöz sinüs hastalığının yayılımı;

- inflamatuar fibröz doku pseudotümör
- proptozis (% 15-22)
- körlük (% 8)
- nasolakrimal kanal tıkanıklığı
- göz kası ve sinir lezyonları

**Pseudotümör&proptozis**

# Göz Tutulumu-II

Fokal vaskülit;

- konjonktivit,
- episklerit, sklerit,
- korneoskleral ülserasyon,
- üveit,
- optik sinir ve retina lezyonları

# WG Sınıflandırma Kriterleri (ACR-1990)

- Nazal veya oral inflamasyon
- Anormal akciğer grafisi
- Mikroskopik hematüri veya sedimentte RBC silendirleri
- Biyopside arter duvarında ya da perivasküler, ekstra-vasküler granülomatöz inflamasyon

**WG tanısı için en az 2 kriter; sensivite %88.2, spesifite %92**

# WG & Tanısal Yaklaşım

Klinik, laboratuar ve patolojik verilerin yorumlanması ile KLİNİKO-PATOLOJİK olmalı

- Non-spesifik inflamasyon bulguları
- Organ tutulumuna yönelik bulgular
- cANCA
- Doku tanısı

# Patolojik Tanı

WG’ unun fatal seyri ve tanı sonrası başlanacak immunsupresif tedavi komplikasyonlarından dolayı tanının patolojik konfirmasyonu zorunludur

# Patoloji

- Solunum yollarında ekstravasküler parankimal yerleşimli nekrotizan granülomlar
- Genellikle akciğer ve daha az sıklıkla diğer organlarda nekrotizan granülomatöz vaskülit
- Fokal segmental nekrotizan glomerülonefrit
- Alveolar hemoraji, doku eozinofilisi (hafif)

# Antinötrofil Sitoplazmik Antikorlar (ANCA'lar)

- IIF paternine göre; cANCA, pANCA, aANCA
- EIA; cANCA → PR3; pANCA → MPO
- ANCA ve PR3 bağlanması

  PMNL degranülasyonu

  Oksijen radikali üretimi

  } Doku yıkımı
- Atipik ANCA; RA, UC, sklerozan kolanjit, kronik aktif hepatit

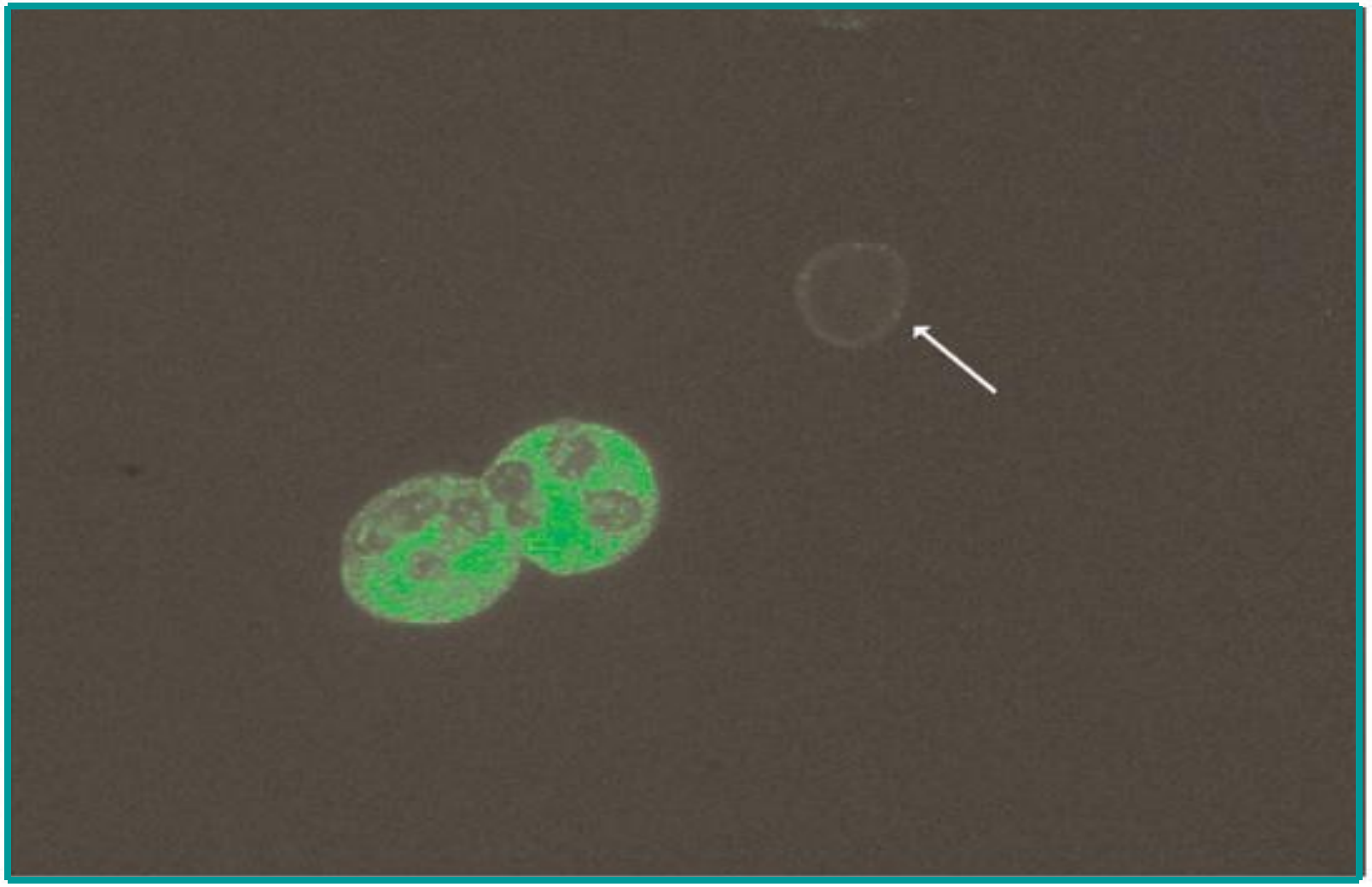

**IIF ile PMNL'de Ig G PR3 ANCA'nın tipik granüler sitoplazmik boyanma örneği**

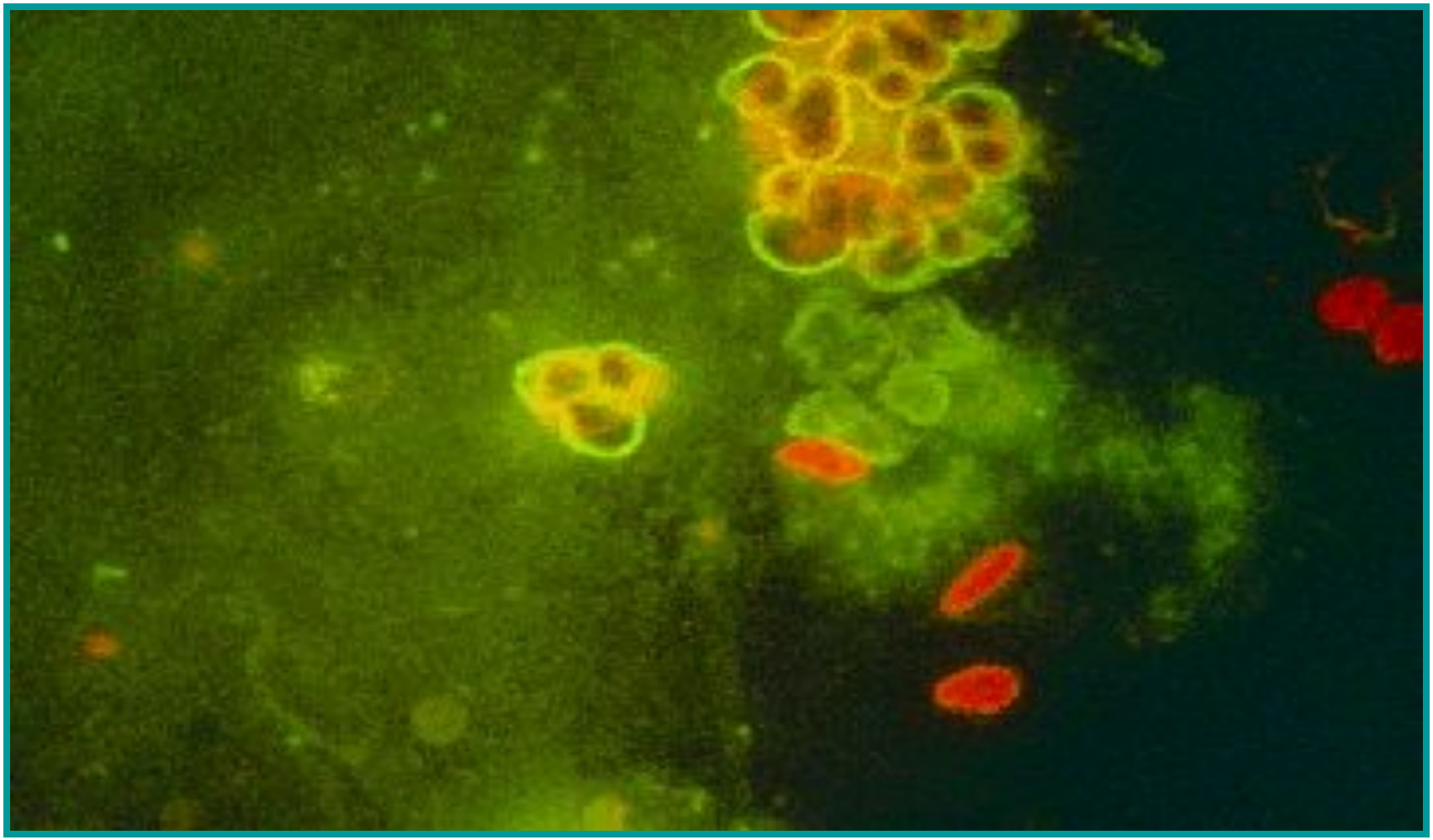

**IIF ile PMNL'de MPO ANCA'nın tipik perinükleer boyanma örneği**

# ANCA & Klinik Kullanım-I

| | cANCA | pANCA |
|---|---|---|
| WG | % 70-80 | % 10-15 |
| MPA | % 30 | % 60 |
| CSS | % 30 | % 30 |
| Renal-limited RPGN | % 30 | % 60 |

**ANCA sensivitesi yeni tanı WG için %73, MPA için %67**

# ANCA & Klinik Kullanım-II

- Aktif jeneralize WG'da ANCA (+) %84-99
- Aktif limitli hastalıkta %70-80
- Limitli veya remisyonda jeneralize WG %30-40
- Titre & aktivite arasındaki ilişki tartışmalı
- ANCA klinik bulgularla birlikte ise tanısal
- cANCA (–) ise WG tanısı ekarte edilemez

# Limitli Wegener

- Hastaların %30'unda tanıda gecikme>1 yıl
- Prediagnostik semptomlar 3-20 yıl
- Klinik renal hastalık ve GN yok
- Böbrekte fokal anjiitis ve granülom +/-
- İyi prognozlu
- Cst tx yanıtı iyi
- Ayrı bir antite? Sınırlı hastalık?

WG diğer vaskülitlerden daha

ciddi bir antite olup

daha yoğun bir tedavi gerektirir

**Guillevin & Lhote-Drugs/1997**

# TEDAVİ

## Remisyon İndüksiyonu

- **CyP+CST (1983-Fauci)**
  **Cyp 2 mg/kg/gün/po + pred 1 mg/kg/gün/po**
  **+ Pred/IV**
  **Cyp+MESNA**

**İndüksiyon süresi remisyondan sonra 1 yıl**

**TMP/SMX→ PCP proflaksisi, limitli WG**

- **İmmunomodulatuar (IVIG, siklosporin, ATG)**
- **Anti-TNFα (İnfliximab, Etanercept)**

## İdame Tedavisi

- **Azatiyopirin, MTX**

# CSS-ALLERJİK GRANÜLOMATOZİS

- 1951 Churg ve Straus; astım, eozinofili, ateş ve multisistem vaskülit tanımı
- 1985 Lanham; fazik progresyon paterni

I. Allerjik hastalık (nasal polip, allerjik rinit+astım)

II. Eozinofili (Eozinofilik pnömoni, gastroenterit)

III. Vaskülit

# CSS Sınıflandırma Kriterleri (ACR-1990)

- Astım
- Eozinofili > %10 WBC
- Mononöritis ya da PNP
- Radyolojik non-fixe pulmoner infiltratlar
- Paranasal sinus anormallikler
- Ekstravasküler eozinofil içeren vasküler bx

**CSS tanısı için en az 4/6 kriter; sensivite %85, spesifite %99.2**

# Klinik Bulgular

- Astım en sık, vaskülit başlangıcı ile gerileme
- MNP → asimetrik PNP
- Ateş, döküntü, myalji, artralji, kilo kaybı
- Paranasal sinüslerde ağrı, hassasiyet, opasifikasyon
- FSGN
- Kardiyak; KKY, MI → fatal

# Pulmoner Tutulum

- Geçici yamalı infiltrat
- Kaviteleşmeyen nodül
- Diffüz intersitisyel akciğer hastalığı
- Hiler adenopati
- Plevral effüzyon (eozinofilik)

# Patolojik Tanı

- Granülomatöz ya da nongranülomatöz vaskülit (Küçük arter ve ven)
- Genellikle eozinofilik doku infiltrasyonu eşliğinde ekstravasküler nekrotizan granülomlar (Akc, GIS, dalak, kalp)

# Tedavi & Prognoz

- FFS≥ 2  ve astım-vaskülit süreci kısa ise kötü prognoz
- CST + CYP
- Takipte; eozinofil, WBC, ESR ↓ güvenilir parametreler
- Sağkalım 1y; %90

  5y; %62