Общий план строения стенки сосуда

артерия и вена мышечного типа

0,5-1,3 м\сек
120 мм рт.ст.

10 мм\сек
10-20 мм рт.ст.

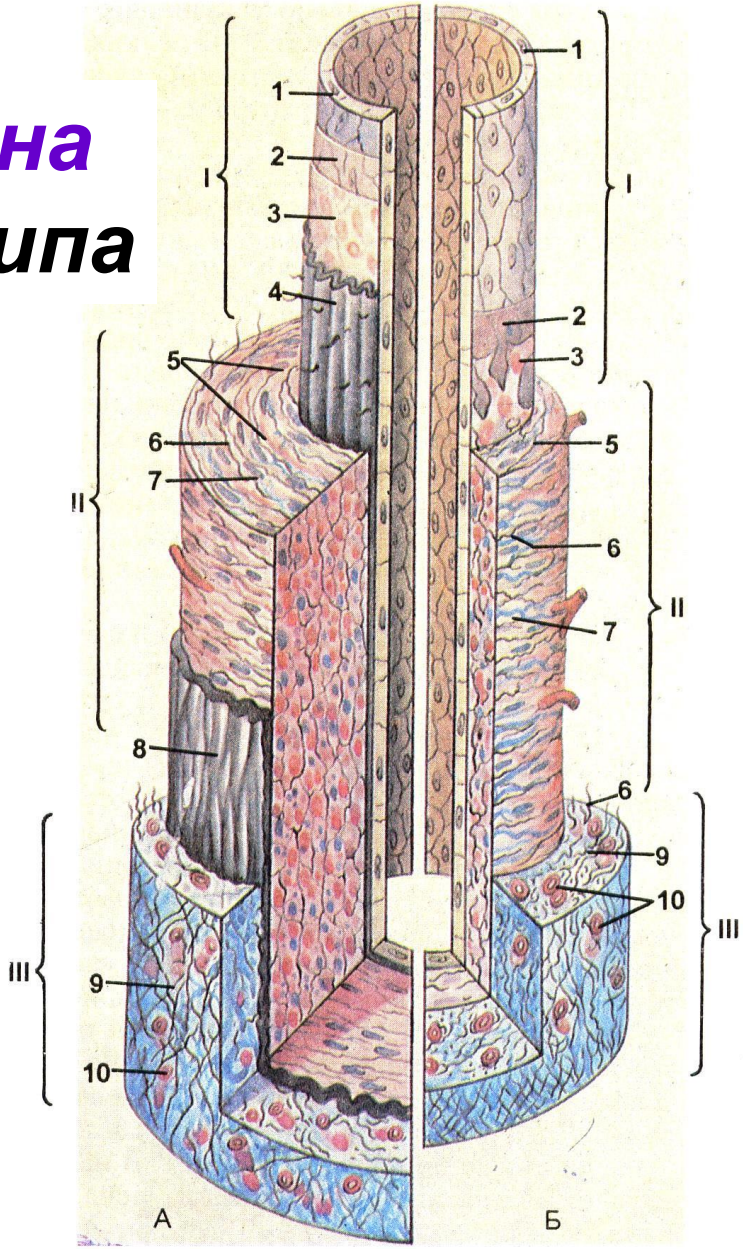

Строение стенки артерии и вены среднего калибра (схема по Ю.И.Афанасьеву).

А — артерия, Б — вена. I — внутренняя оболочка: 1 — эндотелий; 2 — базальная мембрана; 3 — подэндотелиальный слой; 4 — внутренняя эластическая мембрана; II — средняя оболочка; 5 — гладкие миоциты; 6 — эластические волокна; 7 — коллагеновые волокна; III — наружная оболочка; 8 — наружная эластическая мембрана; 9 — волокнистая соединительная ткань; 10 — сосуды сосудов.

Сравнение стенки артерии и вены

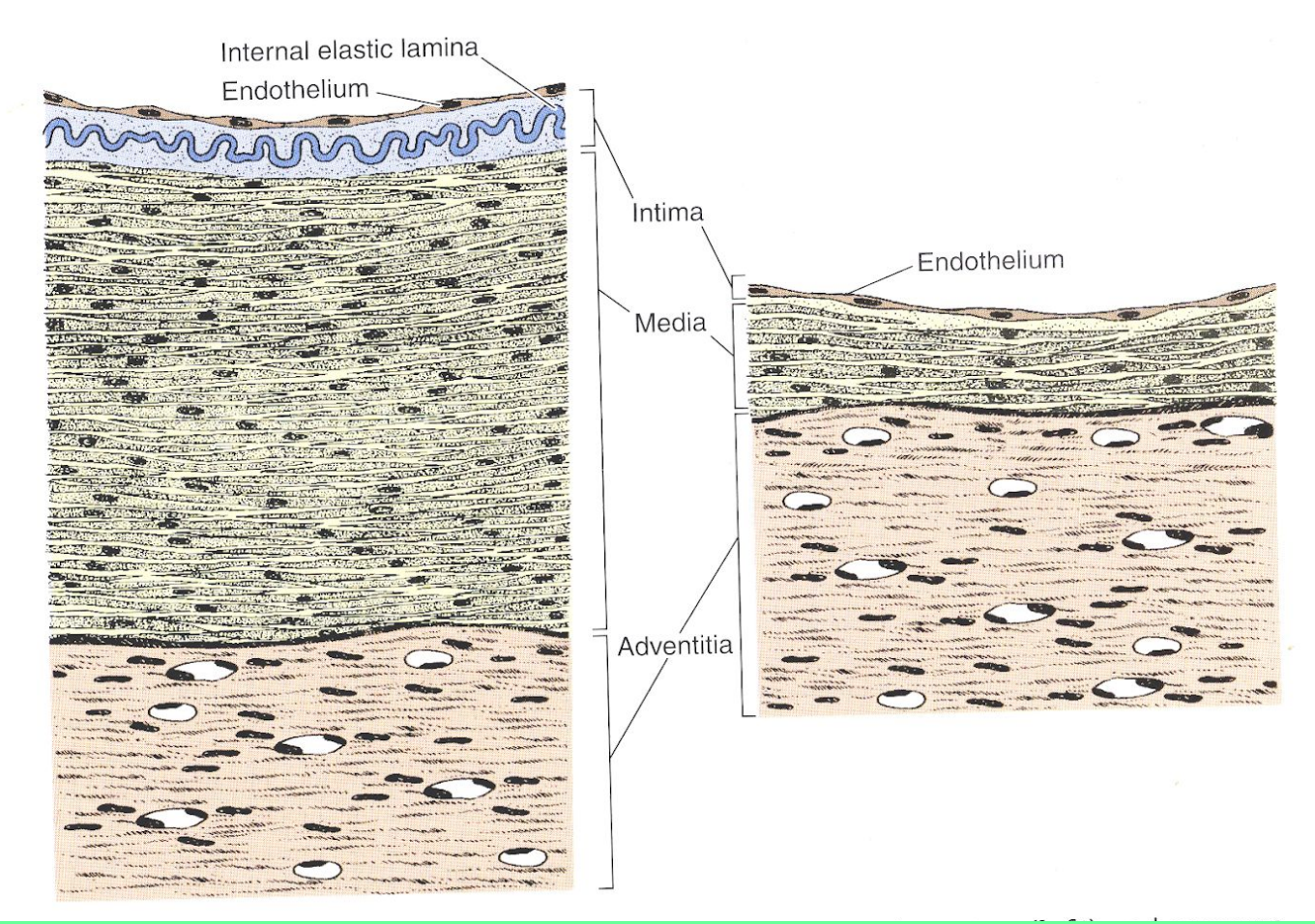

Артерия и вена

ФУНКЦИИ ВЕН: отток крови; обменные процессы (продолжение); депонирование крови

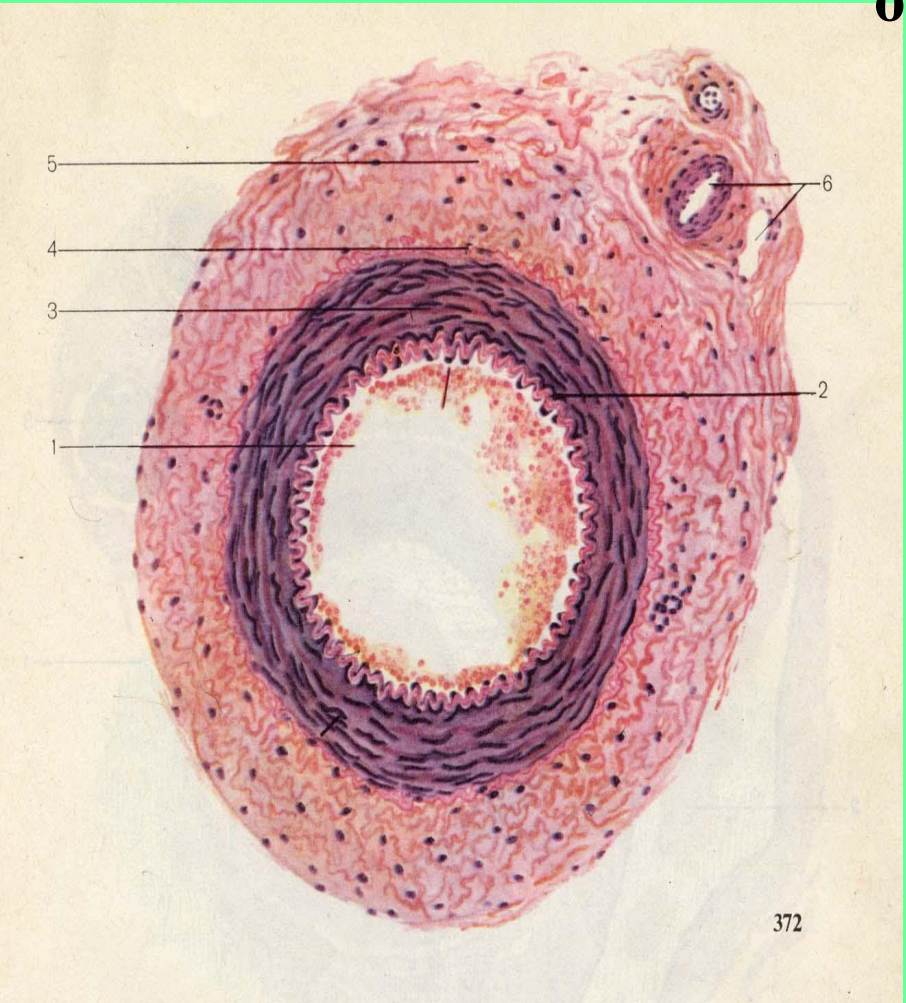

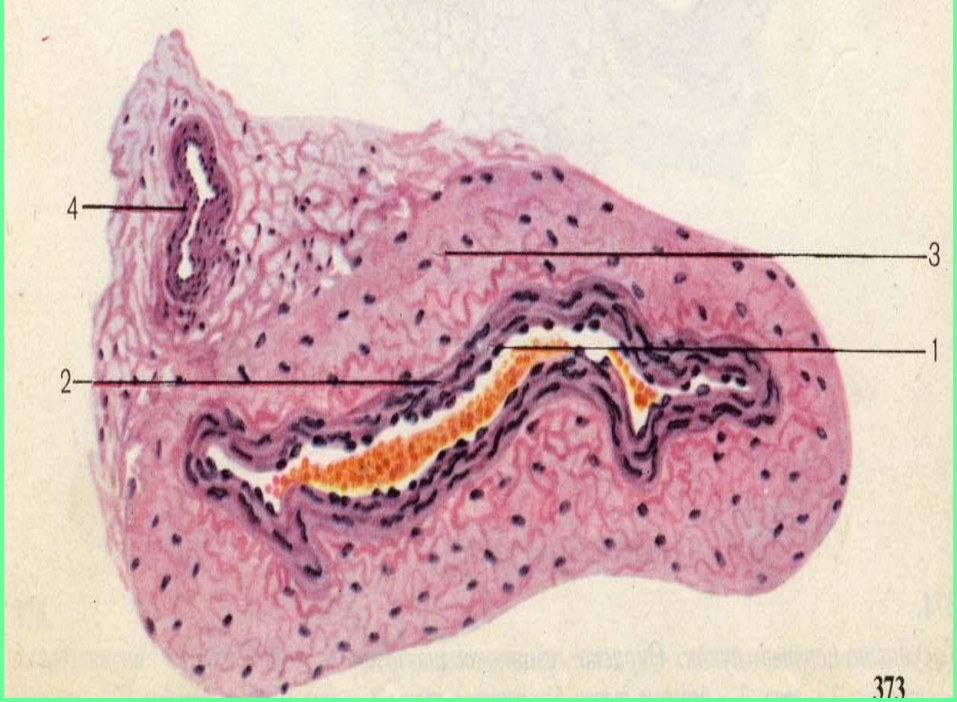

ВЕНЫ

1. **Волокнистого (безмышечного) типа (вены мозговых оболочек, селезенки, костей)**

2. **Мышечного типа**

- **Со слабым развитием мышечных элементов (вены верхних конечностей, верхняя полая вена)**
- **Со средним развитием мышечных элементов (плечевая вена) – *клапаны***
- **С сильным развитием мышечных элементов (бедренная вена, нижняя полая вены) – *клапаны***

Вена с клапанами

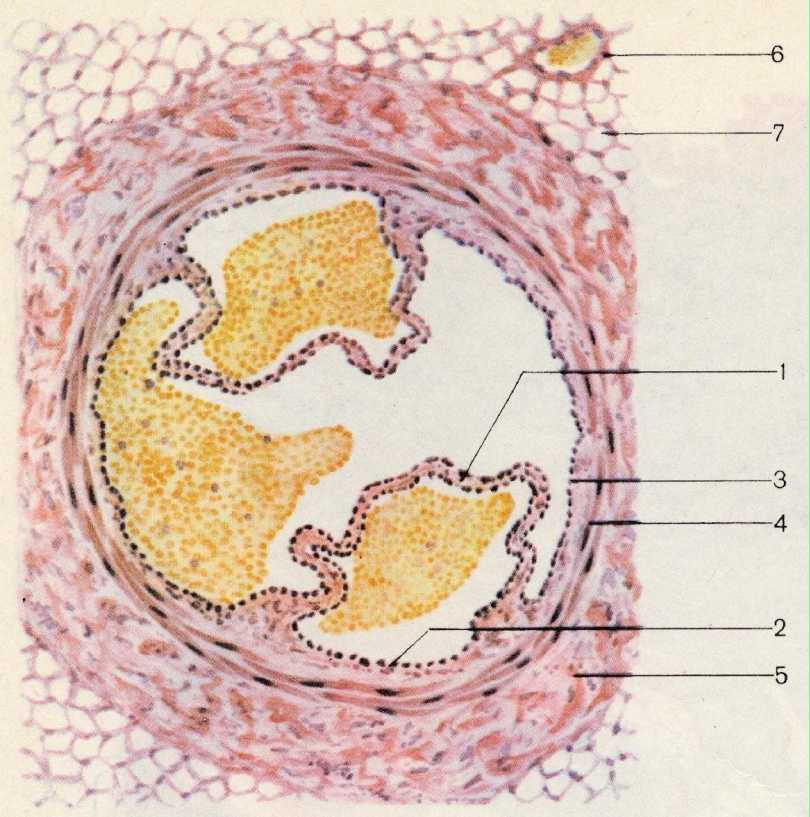

1 — клапан вены; 2 — эндотелий; 3 — внутренняя оболочка; 4 — средняя оболочка; 5 — наружная оболочка вены; 6 — мелкая вена; 7 — жировые клетки.

Верхняя полая вена

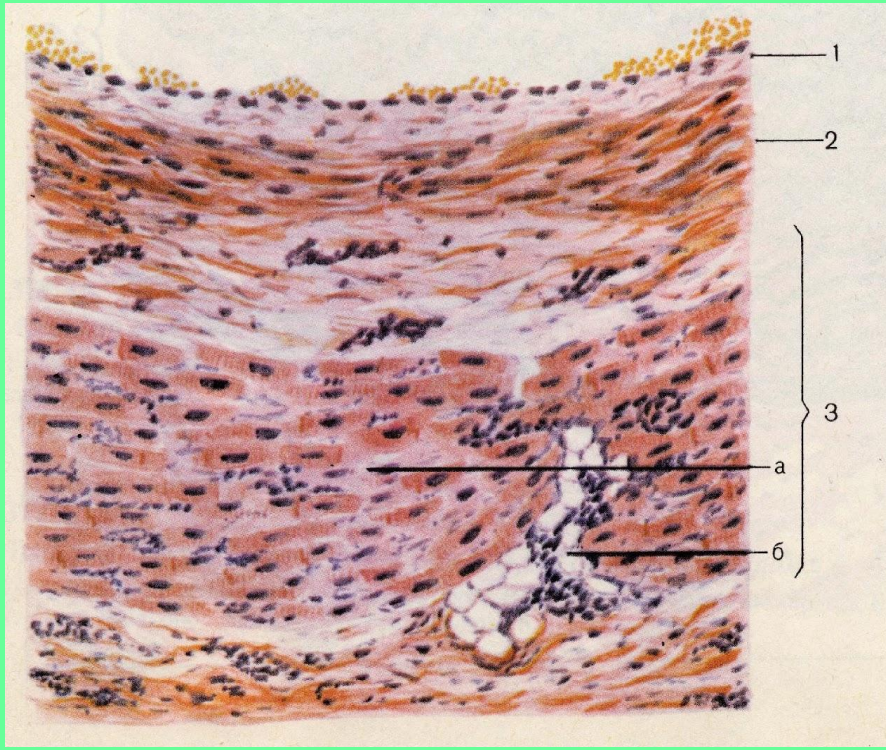

1 — внутренняя оболочка; 2 — средняя оболочка; 3 — наружная оболочка: а — мышечные волокна миокарда; б — жировые клетки.

Лимфатические сосуды (нет в гол. мозге, селезенке, плаценте, склере, хрусталике, хряще, эпителии, км)

Лимфатический капилляр

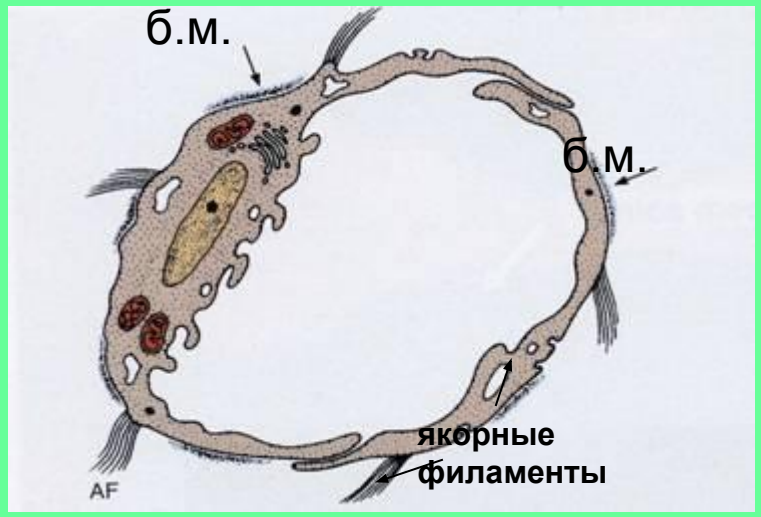

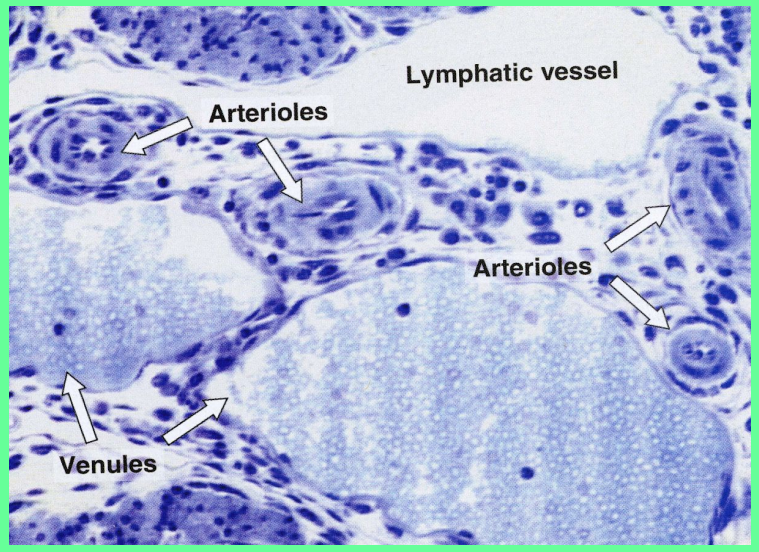

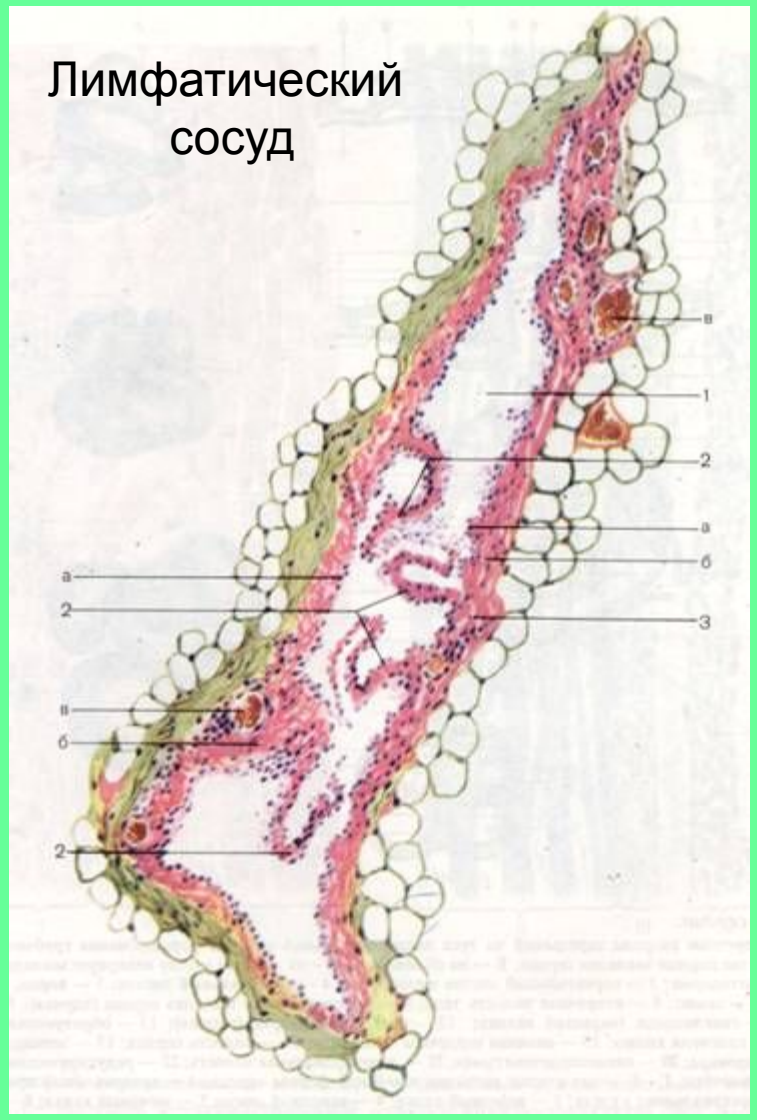

Особенности строения артерий и вен

1. Органные

(головной мозг, легкое, пуповина, сердце..)

Артерии черепа – слаб. разв. эластич. элементов в средней и наружной об.

Легочная и пупочная вены – похожи на артерии (имеют циркулярный мыш. слой в средней оболочке).

Воротная вена – 2 слоя (циркулярный и продольный) гл. миоцитов в средней оболочке

Сердечные вены имеют эластические мембраны

2. Возрастные (вены – с 1 года!)

3. В патологии (атеросклероз…)

Пуповина

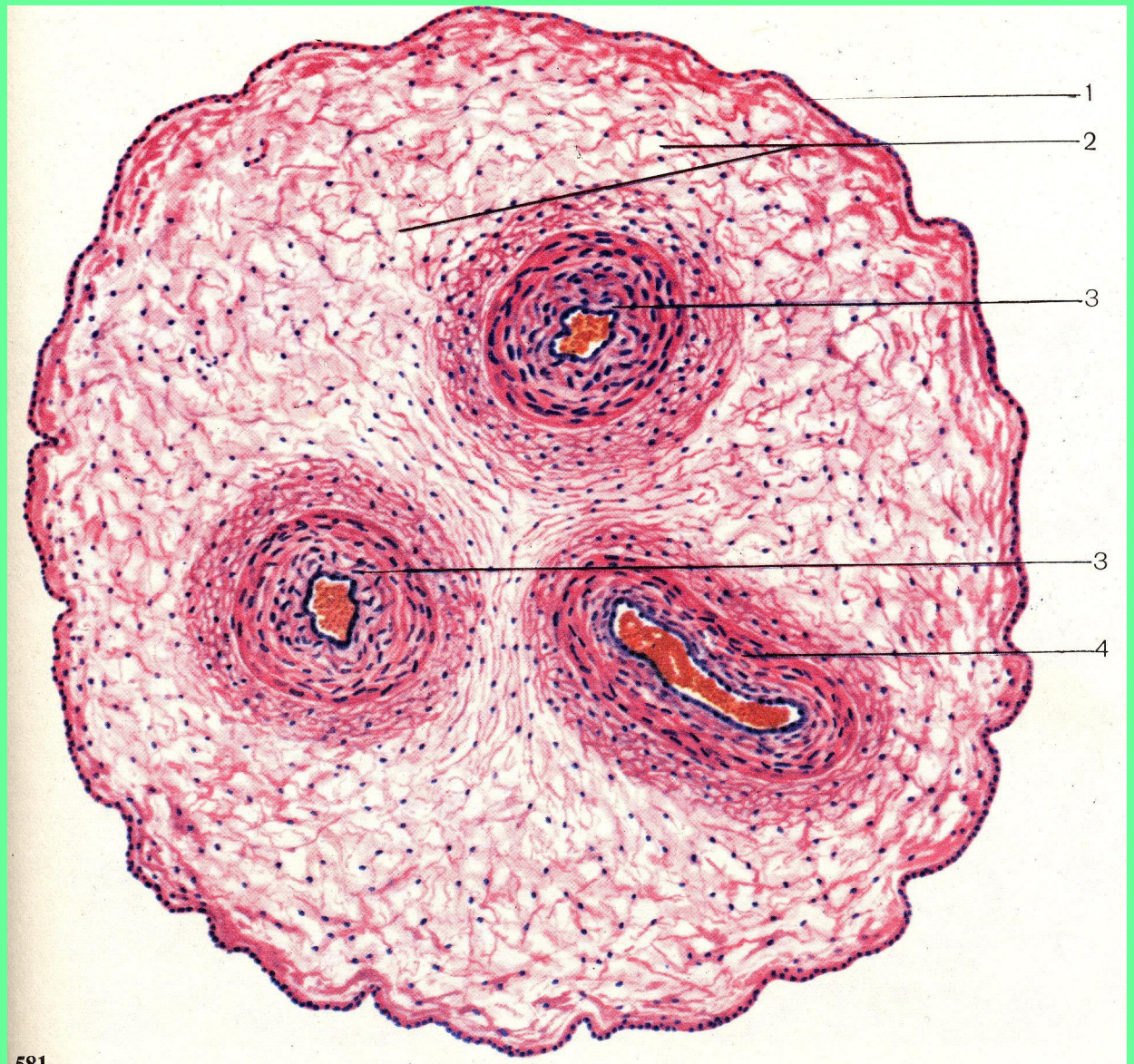

581.

Пупочный канатик (сформированный). (Поперечный разрез). Окраска гематоксилин-эозином. ×56.

1 — амниотическая оболочка; 2 — вартонов студень (клетки и основное студенистое вещество); 3 — пупочные артерии; 4 — пупочная вена.

СЕРДЦЕ

ЭНДОКАРД

МИОКАРД

ЭПИКАРД

293. Стенка сердца.

Окраска гематоксилином и эозином. × 120.

1 — эндокард; 2 — миокард: 2а — проводящие кардиомиоциты (волокна Пуркинье), 2б — сократительные кардиомиоциты; 3 — кровеносные сосуды; 4 — жировая ткань; 5 — эпикард.

Эндокард

- **эндотелий, базальная мембрана**
- **подэндотелиальный слой (соед. ткань, малодифф.клетки)**
- **мышечно-эластический слой**
- **наружный соединительнотканный слой (волокна Пуркинье, сосуды)**

Эпикард

Висцеральный листок перикарда – соединительная ткань, мезотелий



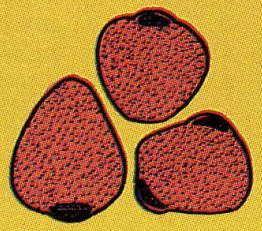

Skeletal Muscle

- diameter: 10 - 100 μm
- length : 1 - 40 mm

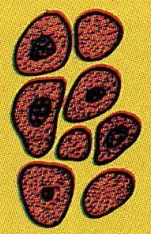

Cardiac Muscle

- diameter : 14 - 20 μm
- length : 75 - 80 μm



Smooth Muscle

- diameter : 3 - 8 μm
- length : 15 - 200 μm

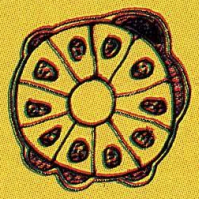

Myoepithelial Cell

- embraces acinus within basal lamina

g
fa
g

Контроль: миокард левого желудочка сердца крысы, полутонкий эпоновый срез, окраска мет. син.

Фото Варешик Е.Н.

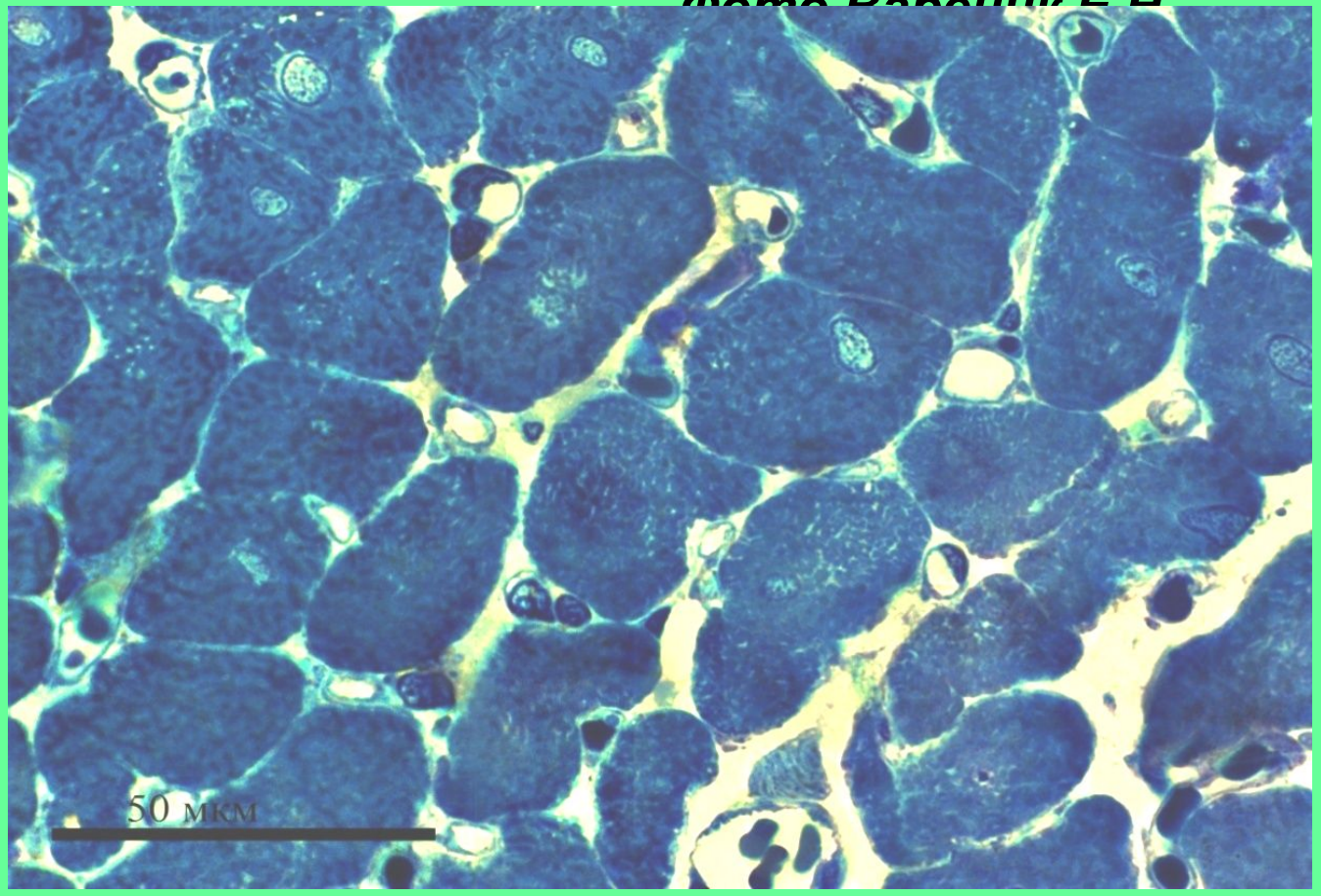

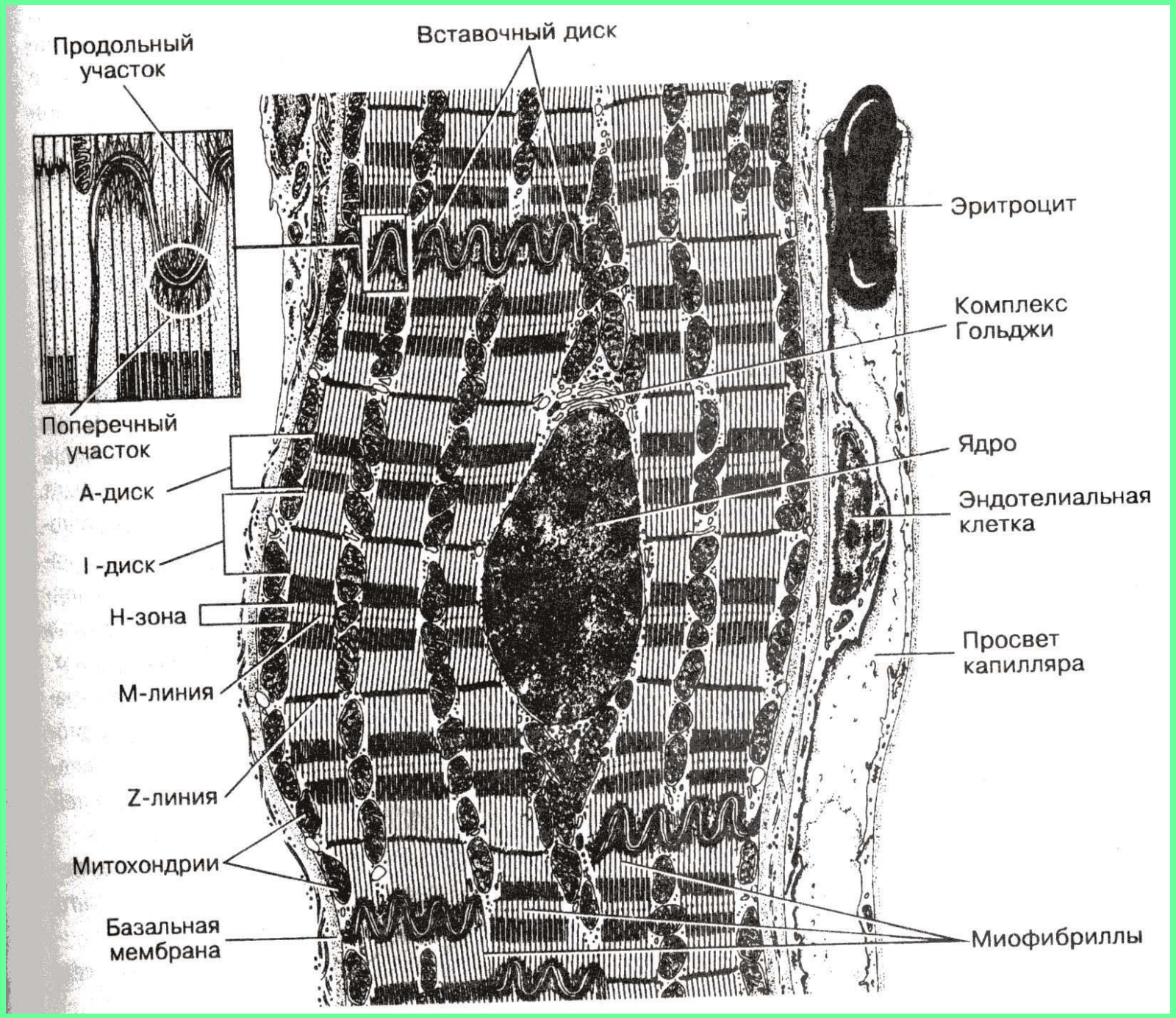
Продольный участок
Вставочный диск
Эритроцит
Комплекс Гольджи
Поперечный участок
Ядро
А-диск
Эндотелиальная клетка
I -диск
Н-зона
Просвет капилляра
М-линия
Z-линия
Митохондрии
Базальная мембрана
Миофибриллы

Типы кардиомиоцитов

Рабочие (сократительные)

Проводящие

Секреторные – *выделяют предсердный натриуретический фактор (пептид), ПНФ (ПНП), а также атриопептины, соматостатин, ангиотензин II, релаксин*

Рабочий кардиомиоцит желудочка



Межфибриллярная и околососудистая субсарколеммальная зоны



Околоядерная и межфибриллярная зоны



Fig. 8-24. Cardiac muscle in longitudinal section (TEM). Sarcomere registration is less precise than in skeletal muscle. Mitochondria are prominent. (×3,600.)

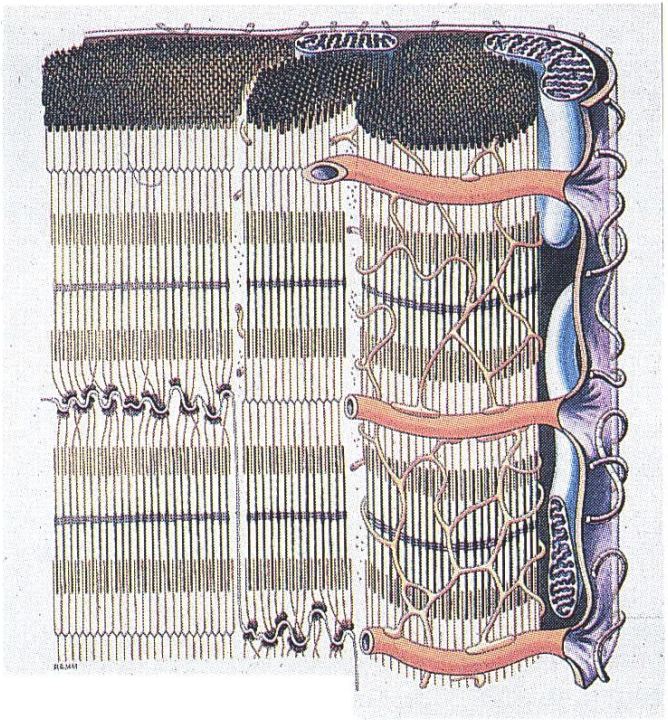

Fig. 8-25. Cardiac muscle showing differences in location of T tubules (at Z lines) and in arrangement of sarcoplasmic reticulum (in diads) as compared to skeletal muscle. Seen at left is intercalated disk composed of actin filaments attached to sarcolemma (fascia adherens), desmosome, and gap junction.

Околоядерная зона кардиомиоцита сосочковой мышцы сердца кошки – *липофусцин, центриоли*

Fawcett., McNutt, 1969 (J. Cell. Biol.)

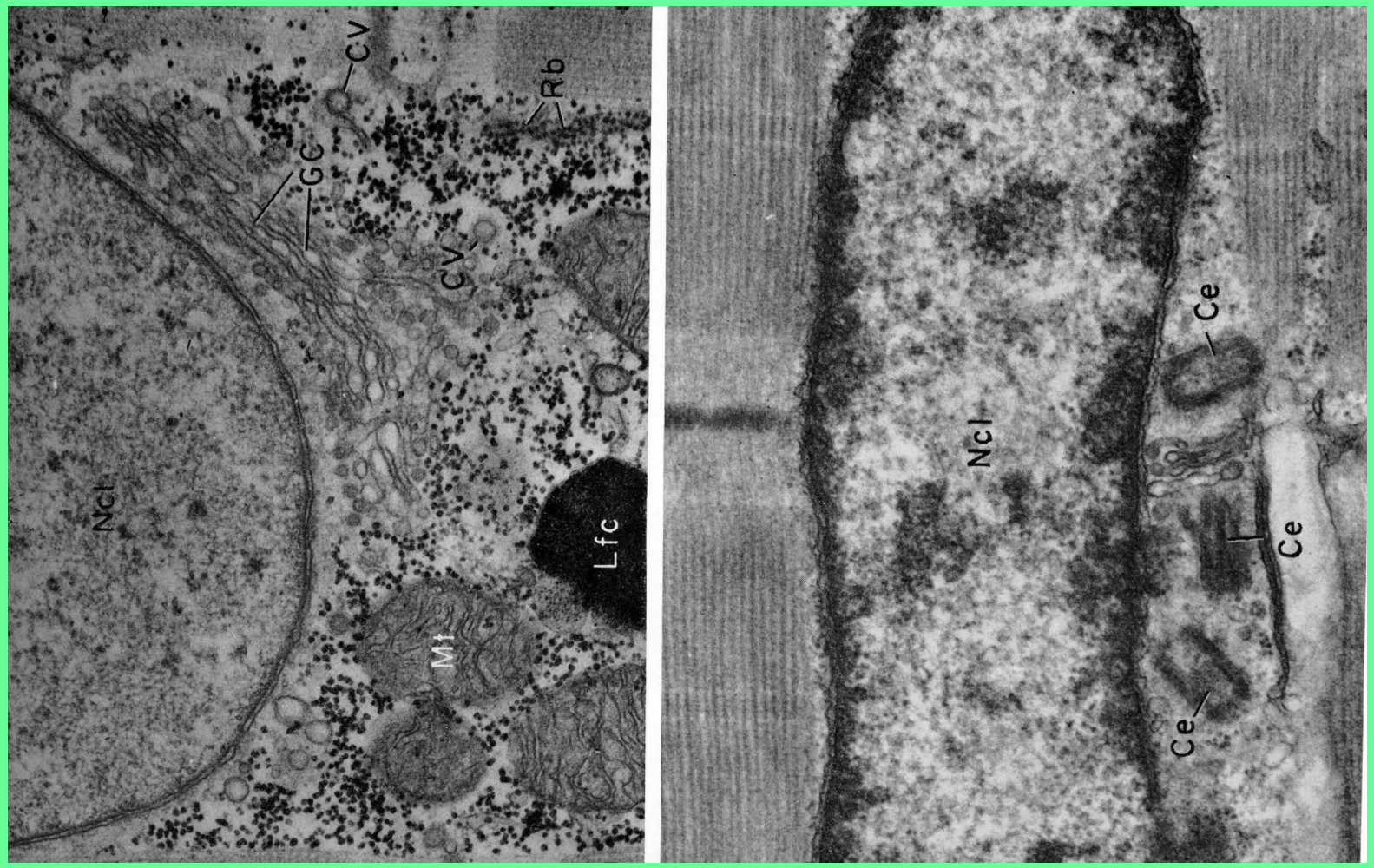

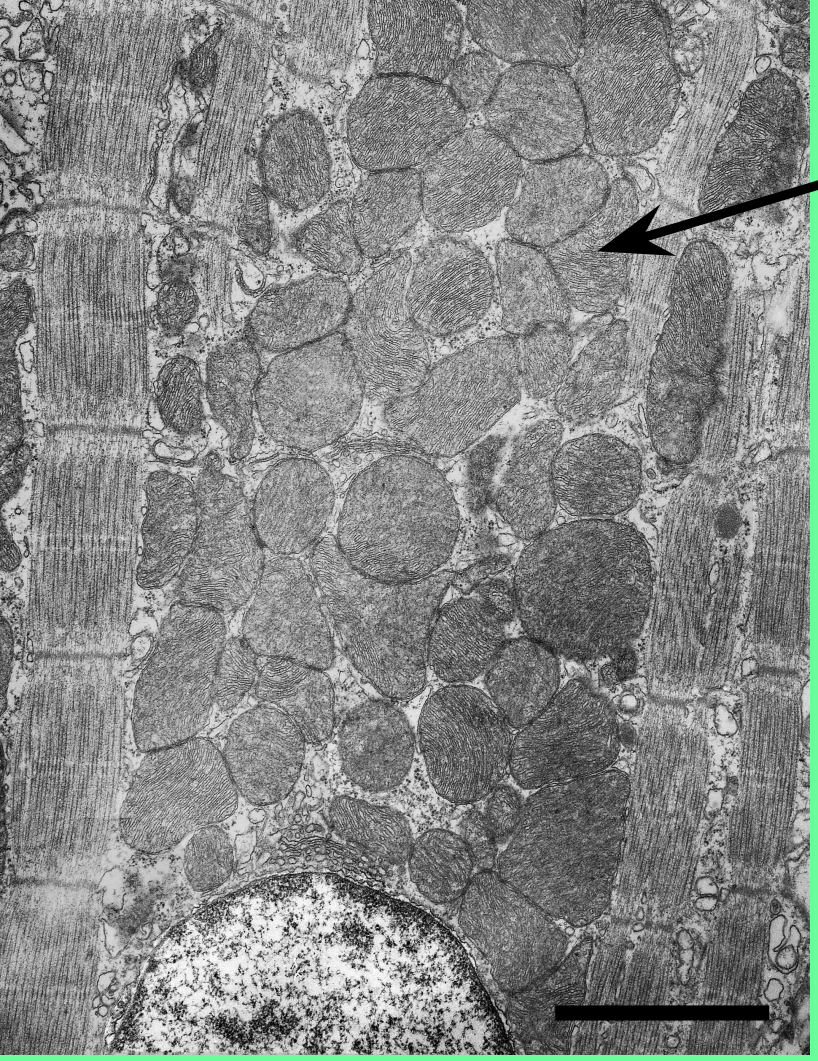

кардиомиоцит молодой крысы

Фото Вареник Е.Н.

кардиомиоцит старой крысы

Фото Вареник Е.Н.



Проводящая система сердца.

Волокна Пуркинье

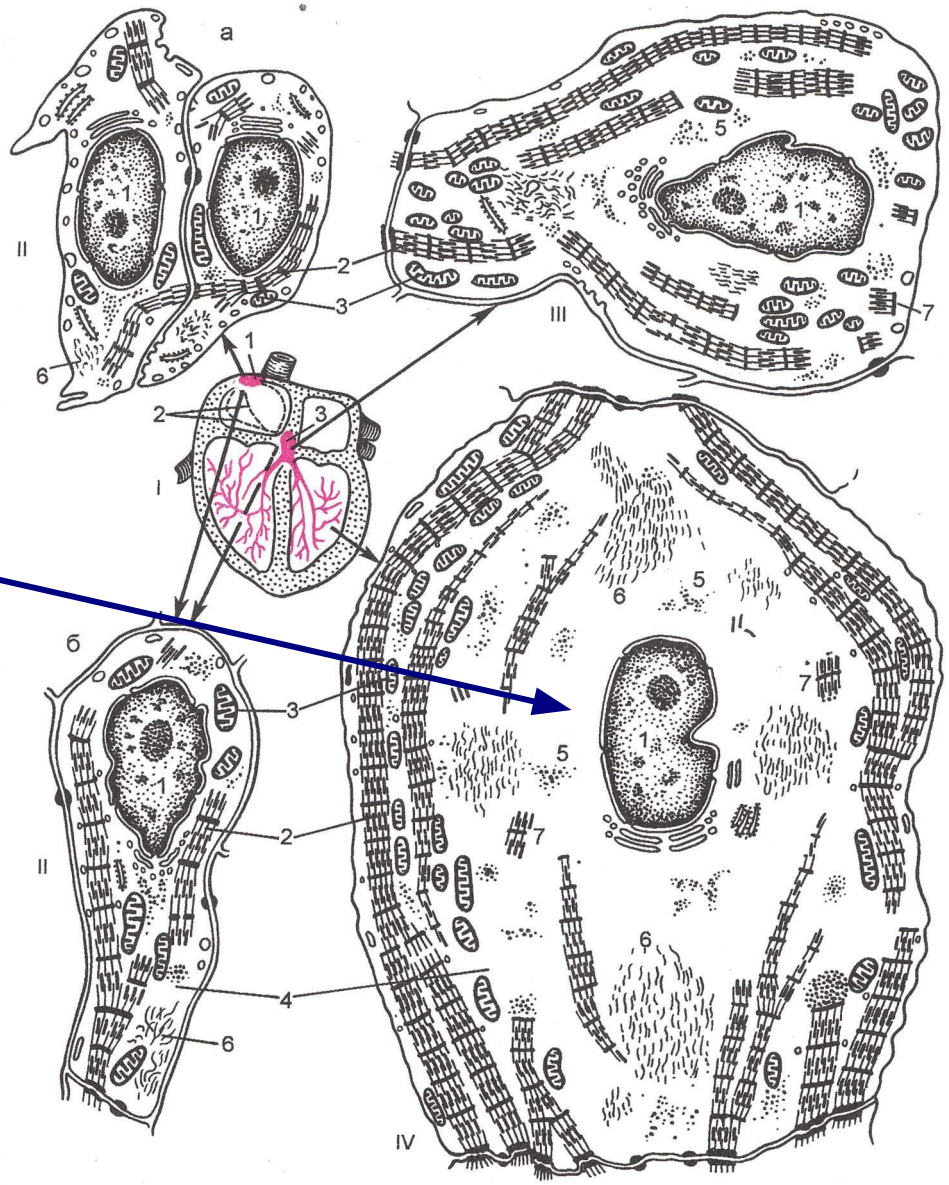

Рис. 208. Кардиомиоциты проводящей системы сердца (по П.П.Румянцеву).

I — схема расположения элементов проводящей системы сердца; II — кардиомиоциты синусного и атриовентрикулярного узлов: а — Р-клетки, б — переходные клетки; III — кардиомиоцит из пучка Гиса; IV — кардиомиоцит из ножек пучка Гиса (волокна Пуркинье): 1 — ядра; 2 — миофибриллы; 3 — митохондрии; 4 — саркоплазма; 5 — глыбки гликогена; 6 — промежуточные филаменты; 7 — миофиламентные комплексы.

Секреторные кардиомиоциты *правого* предсердия.

ПНП (ANP)

Беспозвоночные

(в эндотелии полихет, брюхоногих моллюсков)

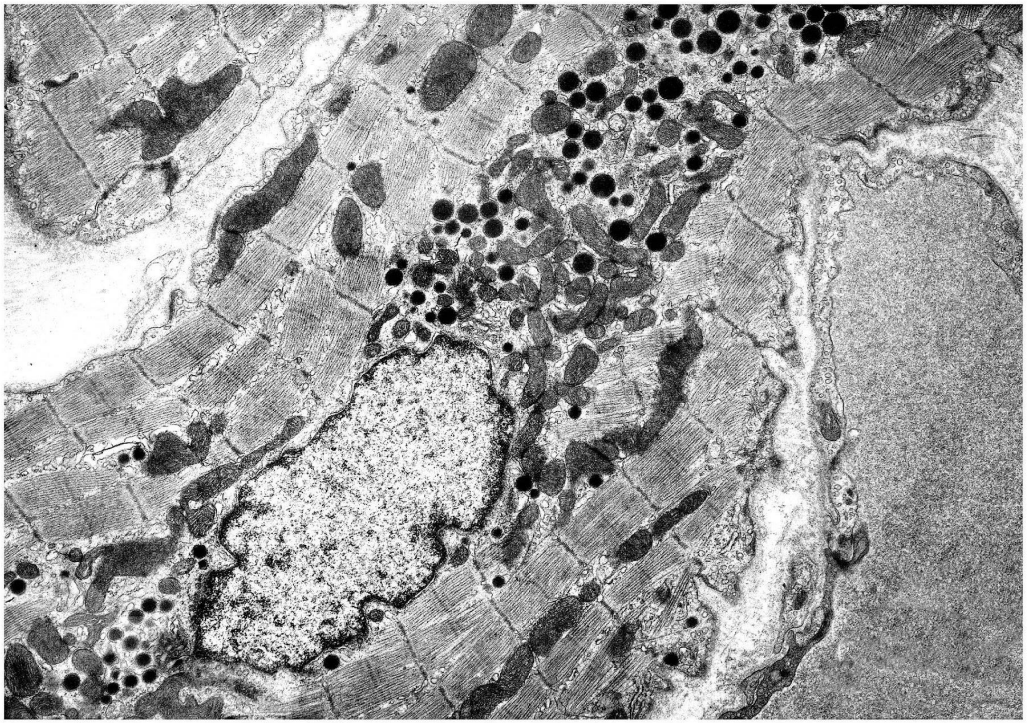

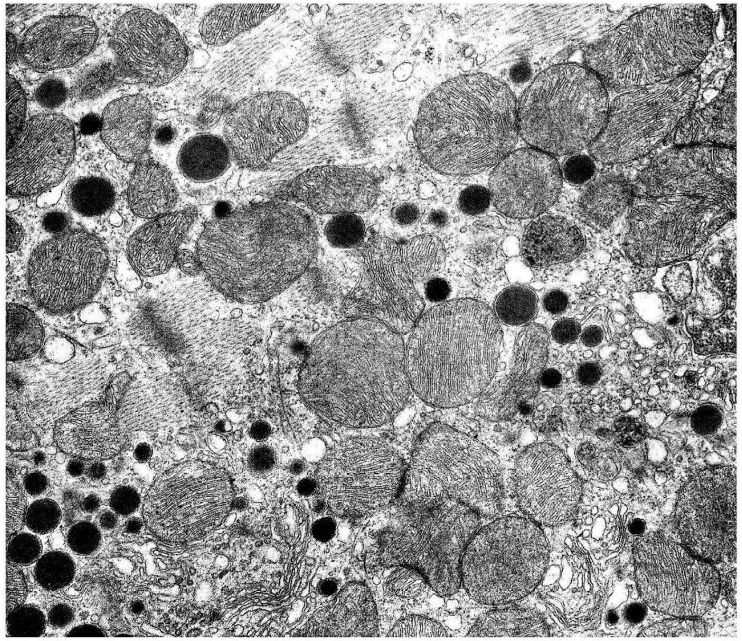

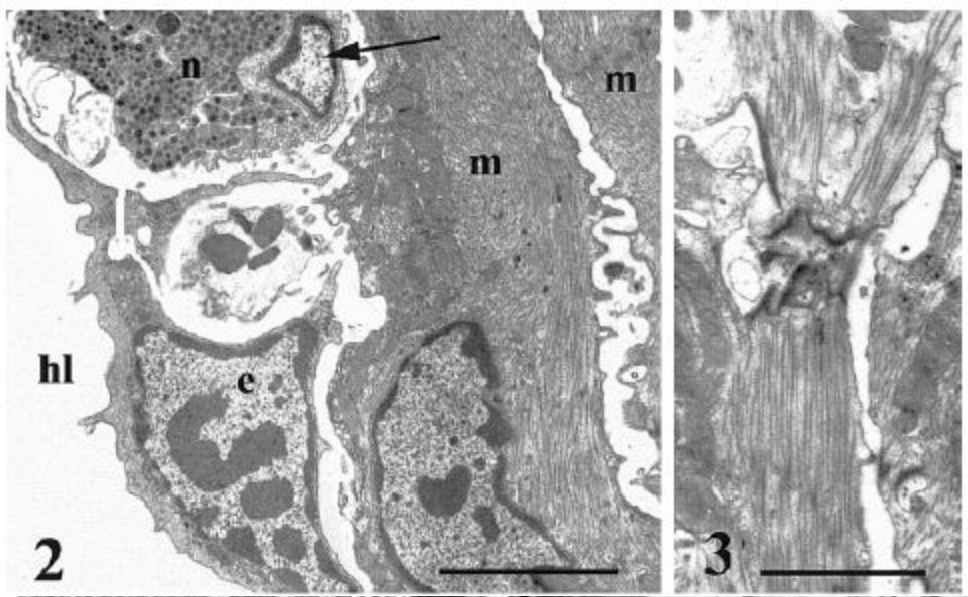

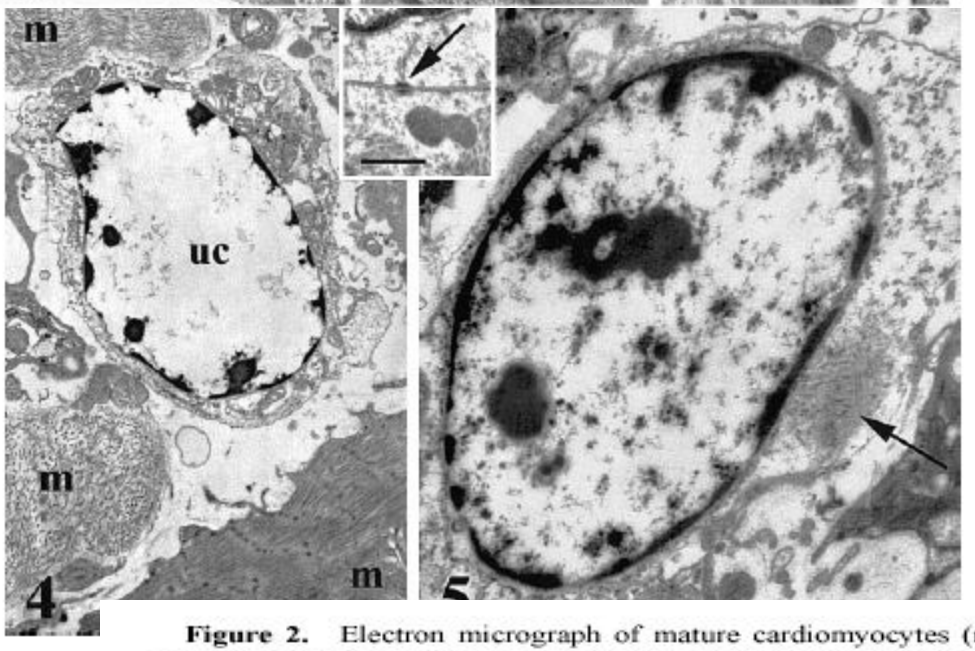

Кардиомиоциты и **недифференцированные клетки** в сердце брюхоногих (улитка Achatina)

Мартынова, Быстрова, 2002

Figure 2. Electron micrograph of mature cardiomyocytes (m) of *Achatina*. Nerve ending (n) with glio-interstitial cell (arrow) and endothelial cell (e) adjoin the luminal surface of the cardiomyocyte. hl, heart lumen. Scale bar = 2 μm.

Figure 3. Electron micrograph showing a primitive intercalated disc between cardiomyocytes. Scale bar = 1 μm.

Figure 4. Electron micrograph of an undifferentiated cell (uc) adjoining cardiomyocytes (m) in the *Achatina* myocardium. Scale bar = 2 μm. Inset: a spot desmosome (arrow) between the undifferentiated cell (at the upper part of the figure) and a mature cardiomyocyte (at the lower part of the figure). Scale bar = 0.5 μm.

Figure 5. Electron micrograph of a cardiomyocyte at the early stage of myodifferentiation. A few myo-

Гипертрофия (гипергравитация)

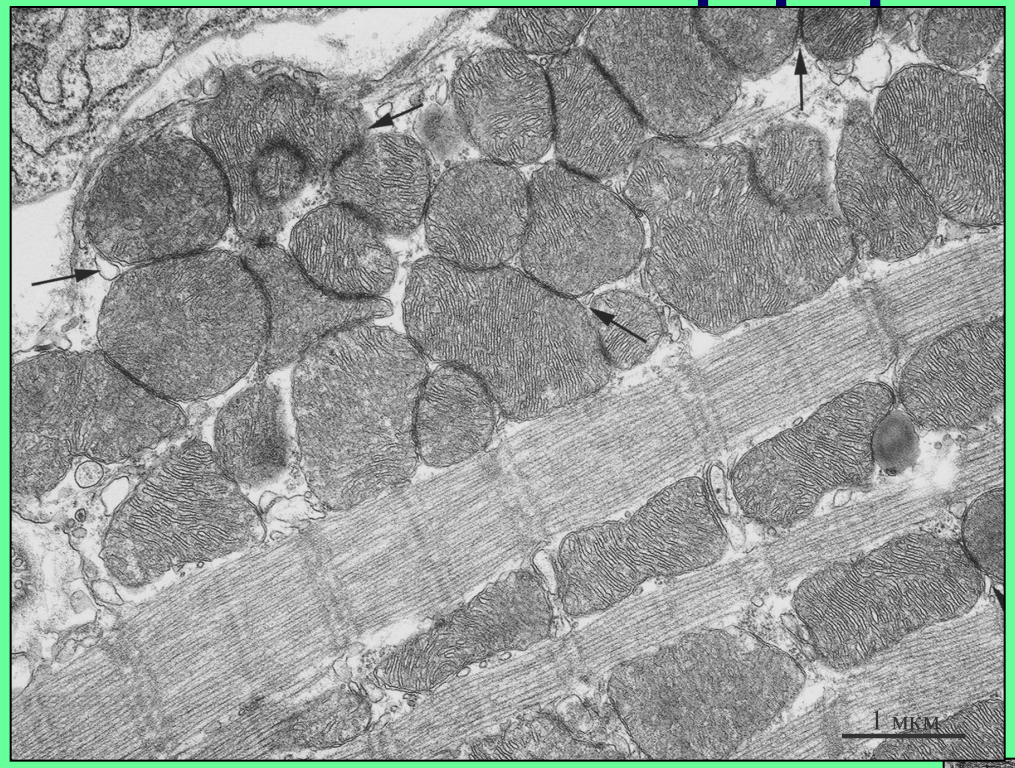

5 суток.

19 суток.



функциональная гипертрофия левого желудочка

Инволюция сердца – уже с 30-40 лет
(особенно коронарных сосудов сердца у мужчин)
Формирование сердца – до 20 лет!:
Полиплоидизация (возраст – повышение доли соединительной ткани, адипоцитов в эпикарде и других оболочках,
функциональная гипертрофия левого желудочка
снижение мышечной ткани, АСБ в коронарных сосудах
Инволюция сердца – уже с 30-40 лет
(особенно коронарных сосудов сердца у мужчин)

В пожилом возрасте – повышение доли соединительной ткани, адипоцитов в эпикарде и других оболочках, снижение мышечной ткани, АСБ в коронарных сосудах.