Аменорея алгоритмы диагностики и лечения
Задержка полового развития девочек

Кафедра акушерства и гинекологии ИПО к.м.н., доцент Базина М.И.

Определение

- Аменорея – отсутствие менструаций – симптом различных органических и функциональных нарушений репродуктивной системы, а также эндокринных и экстрагенитальных заболеваний, действия лекарственных препаратов, неблагоприятных факторов внешней среды

Аменорея

- ***Первичная***
- Отсутствие вторичных половых признаков к **14 годам**
- Отсутствие менархе в **возрасте 16 лет и старше** при нормальном и своевременном развитии вторичных половых признаков

- ***Вторичная***
- Прекращение менструаций у женщин репродуктивного возраста на **6 и более месяцев**

МКБ-10

- N91 Отсутствие менструаций, скудные и редкие менструации
- N91.0 Первичная аменорея
- N91.1 Вторичная аменорея
- N91.2 Неуточнённая аменорея
- E23.0 Гипопитуитаризм
- E23.1 Медикаментозный гипопитуитаризм
- E28.3 Первичная яичниковая недостаточность
- Q96 Синдром Тернера и его варианты
- Q97 Другие аномалии половых хромосом, женский фенотип, не классифицируемые в других рубриках

Эпидемиология

- Частота аменореи в популяции составляет 3,5%, а в структуре нарушений менструального цикла и репродуктивной функции – до 10%

При аменореи возможно нарушение на любом уровне гипоталамо-гипофизарно-яичниковой системы

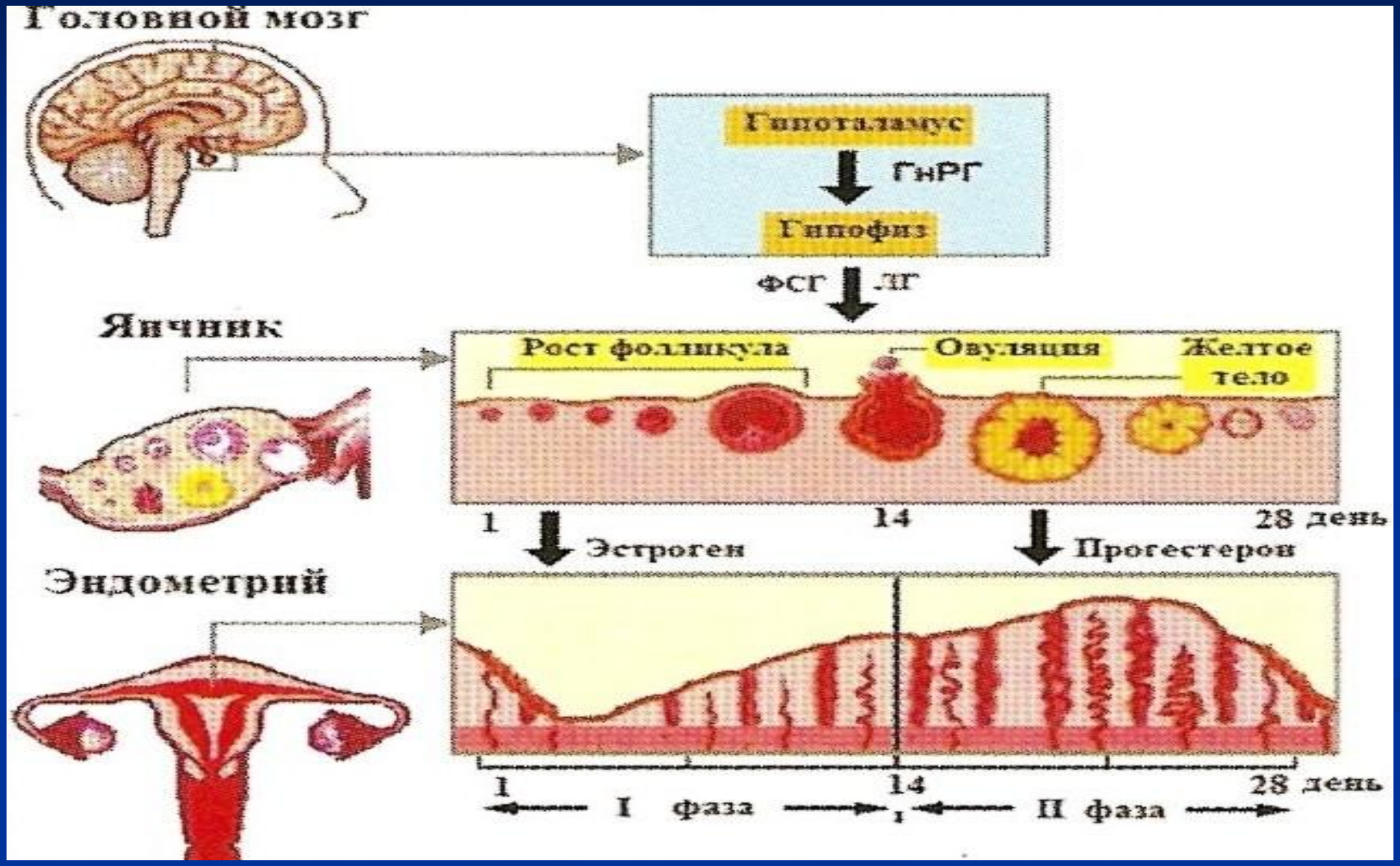

Классификация

- ***<u>Первичная аменорея с задержкой или отсутствием полового развития</u>***
- ***Пороки развития гонад***
- Дисгенезия гонад:
- - типичная форма (синдром Шерешевского-Тернера) – 45,X0
- - «чистая» форма – 46,XX
- - смешанная форма – 45,X/46,XY

- ***Функциональные нарушения гипоталамо-гипофизарной системы:***
- Конституциональная задержка полового развития
- Изолированный гипогонадизм

- ***Органические нарушения гипоталамо-гипофизарной системы:***
- Ольфактогенитальная дисплазия (синдром Кальманна)
- Опухоли гипоталамуса и гипофиза

Классификация

- ***Первичная аменорея без задержки полового развития***
- ***Пороки развития влагалища и матки:***
- Гинатрезия
- Аплазия матки

Классификация

- ***<u>Вторичная аменорея</u>***
- ***Маточная форма***
- ***Яичниковые формы:***
- Синдром резистентных яичников
- Синдром истощенных яичников
- Аутоиммунные поражения яичников
- ***Функциональные нарушения гипоталамо-гипофизарной системы:***
- Аменорея на фоне потери массы тела
- Психогенная аменорея
- Аменорея спортсменок
- Синдром гиперторможения гонадотропной функции гипофиза (ятрогенная форма)

Классификация

- ***<u>Вторичная аменорея</u>***
- ***Органические нарушения гипоталамо-гипофизарной системы:***
- Синдром «пустого» турецкого седла
- Послеродовой гипопитуитаризм
- Пролактиномы

Диагностика

- Необходимо установить причину аменореи (функциональная или органическая) и уровень поражения репродуктивной системы, так как терапевтические подходы зависят от причины и уровня поражения

Обследование (сбор анамнеза) при первичной аменореи

- ***Анамнез с первичной аменореей:***
- Развитие в детском и подростковом возрасте
- Психические заболевания в семье
- Наличие тяжёлых хронических заболеваний
- Чрезмерное снижение массы тела – более чем на 15%
- Изнурительные физические нагрузки, соревнования

Обследование (сбор анамнеза) при вторичной аменореи

- ***Анамнез больных с вторичной аменореей:***
- Возраст менархе
- Менструальная и репродуктивная функция
- Перенесённые операции
- Эстрогендефицитные симптомы
- Вирилизация
- Галакторея
- Ожирение / дефицит массы тела
- Эмоциональный стресс
- Прием лекарственных средств (нейролептики, КОК, андрогены, глюкокортикоиды)

Обследование (осмотр) при первичной аменореи

- ***<u>Обратить внимание на:</u>***
- Развитие вторичных половых признаков, признаки вирилизации
- **Признаки гипоэстрогении при исследовании органов малого таза:** отсутствие симптома «зрачка», атрофические изменения слизистой влагалища
- ***Симптомы возможных хромосомных нарушений:***
- -несоответствие роста и возраста
- -наличие пороков развития внутренних органов: сердца, сосудов, почек, скелета
- -специфические внешние черты (крыловидные складки, нарушение обоняния (гипосмия/аносмия) при синдроме Кальманна)

Клиническая картина

- ***Возрастные критерии первичной аменореи:***
- Отсутствие менархе после 16 лет
- Отсутствие вторичных половых признаков к 14 годам
- Отсутствие менархе в течение 3 лет от появления вторичных половых признаков
- Несоответствие показателей роста и массы тела биологическому возрасту

Диагностические критерии при дисгенезии гонад

- ***Внешность при синдроме Шерешевского – Тернера:***
- Щитообразная грудная клетка
- Гипоплазия молочных желёз, широко расставленные соски
- Вальгусная девиация локтевых и коленных суставов
- Витилиго
- Шея с крыловидными складками
- Косоглазие
- Монголоидный разрез глаз
- Опущение верхнего века
- Деформация зубов и ушных раковин
- Готическое небо

Диагностические критерии при дисгенезии гонад

- Пороки сердца и мочевыделительных органов
- «Чистая» форма дисгенезии гонад не сопровождается соматическими аномалиями развития
- При смешанной форме и наличии Y-хромосомы наблюдают симптомы гиперандрогении

Гипогонадотропный гипогонадизм

- Соматические аномалии развития необязательны
- Для синдрома Кальманна характерна аносмия или гипосимя, возможна тугоухость, нистагм, церебральная атаксия

Клиника первичной аменореи без задержки полового развития

- Женский фенотип
- Пороки развития матки

- Синдром Рокитанского-Кюстнера – агенезия тела и/или матки при нормальных яичниках, обусловленное мутацией гена антимюллерова гормона или гена его рецептора

- ***Нарушение проходимости полового канала (гинатрезия):***
- Шейки матки
- Влагалища
- Девственной плевы

Клиника вторичной аменореи

- ***<u>Маточная форма:</u>***
- Атрезия цервикального канала, сопровождающаяся циклическими болями
- Внутриматочные синехии (синдром Ашермана)

Клиника вторичной аменореи

- ***Яичниковая аменорея:***
- Синдром истощенных яичников
- Синдром резистентных яичников
- Синдром поликистозных яичников
- Овариэктомия у молодых женщин
- Гормонально-активные опухоли яичников
- Ятрогенные формы аменореи (химио-, рентгенотерапия и др.)
- ***Метаболические нарушения:***
- Остеопения или остеопороз
- Дислипопротеидемия

Аменорея на фоне потери массы

- Наблюдается у девушек с волевым характером, отличниц и лидеров
- При осмотре выраженная худоба, сухая кожа, дряблые молочные железы
- Совпадение аменореи со снижением массы тела

Нервная анорексия

- Психическое расстройство, сопровождающееся настойчивым желанием похудеть, даже при нормальной массе тела
- Боязнь полноты
- Неправильное представление о собственном теле (дисморфомания)

Послеродовой гипопитуитаризм (описан Шихеном в 1987 г.)

- Кровотечение во время родов
- 800 мл – у каждой четвертой
- До 1000 мл – у каждой второй
- До 4000 мл – у 2/3 женщин
- Фактор риска – гестоз
- При тотальном поражении гипофиза – тяжёлые симптомы тиреоидной, надпочечниковой и яичниковой недостаточности

Лабораторно инструментальные исследования

- Дисгенезия гонад:
- Кариотип – 45X0,47XXX, мозаицизм, делеция, транслокация, и 46XY при смешанной форме дисгенезии гонад

Гипергонадотропный гипогонадизм

- **При УЗИ:**
- Вместо гонад – тяжи
- Фолликулярный аппарат не визуализируется
- Выраженная гипоплазия матки
- **Повышенный уровень гонадотропинов (ФСГ, ЛГ)**
- **Уровень эстрадиола снижен**
- Проба с гестагенами – **отрицательная**
- Проба с эстраген-гестагенами в циклическом режиме - **положительная**

Гипогонадотропный гипогонадизм

- Кариотип 46XX
- Возможна мутация гена Гн-РГ рецептора, гена β-субъединицы ЛГ и ФСГ
- **Низкий уровень гонадотропинов (ФСГ, ЛГ)**
- **Низкий уровень эстрадиола**
- УЗИ – яичники уменьшены в размерах
- В биоптатах яичников определяют примордиальные и преантральные фолликулы
- Проба с гестагенами – **отрицательная**
- Проба с эстрагенами и гестагенами в циклическом режиме – **положительная**
- Проба с гонадотропинами – **УЗИ признаки роста фолликулов в яичнике**

Обследование

- Исключение пороков развития гениталий (УЗИ)
- Определение бета-субъединицы ХГ (исключение беременности)
- ФСГ, ЛГ, эстрадиол, тестостерон, пролактин
- При повышенном пролактине - проверка функции щитовидной железы (ТТГ, св.Т4), исключение аденомы гипофиза (КТ, МРТ)
- ↑ФСГ, ЛГ свидетельствует об «яичниковой» аменорее
- ↓ФСГ,ЛГ – при гипогонадотропной аменореи вследствие патологии гипофиза (редко) или гипоталамуса функциональной или органической природы (тест с агонистами гонадотропин-рилизинг гормонов)
- Изменение соотношения ФСГ/ЛГ + повышение андрогенов возможно при СПЯ

Лечение

- При первичном и вторичном гипогонадизме показана заместительная гормональная терапия эстрогенами и прогестагенами.
- ЗГТ обеспечивает развитие вторичных половых признаков, предупреждает остеопороз и сердечно-сосудистые заболевания

При каких аменореях показана ЗГТ

- **<u>Первичная аменорея:</u>**
- Дисгенезия гонад (гипергонадотропные) или гипоталамо-гипофизарная дисфункция (гипогонадотропные) – длительная ЗГТ
- **<u>Вторичная аменорея:</u>**
- **Синдром Ашермана** – ЗГТ 2-3 месяца
- **Гипогонадотропные:**
- Синдром Шихана (до 6 месяцев)
- Нервная анорексия (с осторожностью)
- Синдром гиперторможения (возможно 2-3 месяца)
- **Гипергонадотропные** (преждевременная менопауза, резистентные яичники) - длительная

ЗГТ

- В начале лечения назначают **неконъюгированные эстрогены: 0,625 мг/сут** внутрь, или эстрадиол 1мг/сут
- Эстрогены применяют ежедневно или с перерывами в течение 25 дней в месяц, для профилактики гиперплазии эндометрия и мастопатии каждые 1-2 месяца назначают прогестагены 12-14 дней (медроксипрогестерон 5-10 мг/сут внутрь , дидрогестерон 10-20 мг/сут)

При гиперадрогении

- При недостаточности **17α – гидроксилазы** применяют заместительную терапию глюкокортикоидами (дексаметазон до 0,5 мг/сут) одновременно с эстрогенами и прогестагенами

Гиперпролактинемия

- Макроаденома гипофиза – удаление опухоли транссфеноидальным доступом с последуюющей лучевой терапии
- При микроаденомах гипофиза и функциональной гиперпролактинемии используют бромокриптин или дастинекс

Аменорея вследствие органической патологии половых органов

- Атрезия девственной плевы – крестообразное рассечение плевы
- При поперечное перегородке влагалища – рассечение перегородки с бужированием влагалища
- При вариантах сегментарной агенезии – реконструктивно – пластические операции, расширение цервикального канала
- Внутриматочные синехии – гистерорезектоскопия с рассечением синехий

Задержка полового развития у девочек

Задержка полового развития

- ***ЗПР – симптомокомплекс, который клинически характеризуется отсутствием признаков полового созревания в возрасте физиологического пубертата, а именно:***
- Отсутствием или недоразвитием вторичных половых признаков у девочек старше 12 лет
- Отсутствием менструаций при недоразвитии вторичных половых признаков у девочек старше 15 лет

Отсутствие полового развития

- Полное отсутствие вторичных половых признаков и менструальной функции после 16 лет

Правильная последовательность развития вторичных половых признаков и менструаций

- Увеличение молочных желез
- Появление лобкового оволосения (почти одновременно с увеличением молочных желез)
- Появление аксилярного оволосения
- Появление менструаций
- **Половая формула – это оценка выраженности всех вторичных половых признаков в баллах**

Оценка стадии полового созревания здоровых девочек

Стадия полового развития	Грудные железы (Ма)	Лобковое оволосение (Р)	Данные о менструациях (Ме)	Средний возраст и диапазонгоды
I	Ма 1	Р 1	Ме 0	До 8
II	Ма 2	Р 1	Ме 0	10,6 (8-13)
III	Ма 3	Р 2-3	Менархе (Ме 1)	12,9 (10-14,5)
IV	Ма 4	Р 3-4	Овуляция	13,8 (11-15,5)
V**	Ма 5	Р 4-5	Овуляция	14,2 (12-17,5)

Классификация ЗПР

- **ЗПР овариального генеза(первичный гипогонадизм):**
- Генетически детерминированные аномалии развития половых желез
- Анатомическая недостаточность яичников после хирургических вмешательств, лучевой или медикаментозной кастрации
- Функциональная недостаточность яичников при вегетативной недостаточности, обусловленной аномалиями развития тазовых сосудов и нервов, при поражении рецепторного аппарата яичников и нечувствительности к гонадотропинам, при метаболических нарушениях, при дефиците 17α – гидроксилазы, галактоземии, миотической мышечной дистрофии

Классификация ЗПР

- **ЗПР центрального генеза (вторичный гипогонадизм) обусловлена:**
- Генетическими аномалиями развития гипоталамо-гипофизарной системы
- Органическими изменениями ЦНС при опухолях, травмах, после хирургических вмешательств, после перенесенных воспалительных и на фоне системных заболеваний
- Функциональная гипоталамо-гипофизарная недостаточность при интоксикациях, инфекциях, соматических, эндокринных, неврологических заболеваниях, некоторых видах медикаментозной терапии, тяжелых физических нагрузках, при стрессах

Клиника ЗПР

- Отсутствие или недоразвитие вторичных половых признаков
- Гипоплазия наружных и внутренних половых органов
- Отсутствие менструальной функции
- Недоразвитие женского морфотипа (недоразвитие окружности таза, отсутствие перераспределения жировой ткани в область бедер и ягодиц, непропорциональное соотношение длин туловища и конечностей, отсутствие талии)

Схема обследования девочек при ЗПР

- **Сбор анамнеза:**
- Особенности течения беременности и родов у матери
- Соматический анамнез
- Социальный анамнез
- Семейный анамнез (возраст менархе у матери)

Схема обследования девочек при ЗПР

- **Общий осмотр:**
- **Оценка физического развития**
- Антропометрия, массо-ростовые соотношения
- Выявление конституциональных и патологических нарушений роста
- Выявление стигм дизэмбриогенеза
- **Оценка соматического статуса:**
- Выявление соматической и эндокринной патологии
- **Оценка полового развития:**
- Выраженность вторичных половых признаков
- Выявление морфотипических особеннсотей

Схема обследования девочек при ЗПР

- **Гинекологический осмотр:**
- Оценка степени развития половой системы
- Выявление врожденных аномалий развития половой системы

Схема обследования девочек при ЗПР

- Клинический анализ крови
- Биохимическое исследование крови
- УЗИ органов малого таза
- Медико-генетическое обследование (половой хроматин, кариотип)
- Оценка зрелости костной ткани (определение костного возраста по данным R-исследования кистей рук)
- R-графия черепа и турецкого седла
- Гормональное исследование – ФСГ, ЛГ, пролактин, ТТГ, св. Т4, АТ к ТПО, СТГ, АКТГ

При подозрении на гипофизарный или гипоталамический нанизм

- Определение СТГ и АКТГ
- Консультация эндокринолога
- Консультация педиатра
- Консультация окулиста
- ЭЭГ, М-ЭХО, КТ, МРТ (по показаниям)
- Лапароскопия – по показаниям (при наличии Y хромосомы в кариотипе)

Лечение

- Первичный гипогонадизм:
- При Y-хромасоме – показано удаление рудиментарных гонад
- Восстановление нормальной самостоятельной функции яичников невозможно
- Лечение начинают с чистых эстрогенов в малых дозах в непрерывном режиме, затем присоединяют гестагены и переходят на ЗГТ в циклическом режиме

Лечение направлено на стимуляцию функции гипоталамо-гипофизарно-яичниковой системы

- Циклическая витаминотерапия
- Ноотропные препараты
- Адаптогены
- Седативная терапия (по показаниям)
- Ангиопротекторы (по показаниям)
- Биогенные стимуляторы
- Физиотерапевтическое лечение
- Иглорефлексотерапия
- Фитотерапия
- Дегидротационная терапия (по показаниям)
- **При отсутствии эффекта от выше перечисленных методов лечения ЗГТ**

ЗГТ

- В начале лечения назначают **неконъюгированные эстрогены: 0,625 мг/сут** внутрь, или эстрадиол 1мг/сут, эстожель, девигель
- Эстрогены применяют ежедневно или с перерывами в течение 25 дней в месяц, для профилактики гиперплазии эндометрия и мастопатии каждые 1-2 месяца назначают прогестагены 12-14 дней (медроксипрогестерон 5-10 мг/сут внутрь , дидрогестерон 10-20 мг/сут, утрожестан 200-300 мг/сут)

Спасибо за внимание