Четвёртое направление лечения больных опухолями головного мозга

Kenneth Alibek
Игорь Пономарёв

Назарбаев Университет
Республиканский научный центр неотложной медицинской помощи
Астана-2012

Заболеваемость первичными опухолями головного мозга на 100 тыс. населения в США [Central Brain Tumor Registry of the United States]

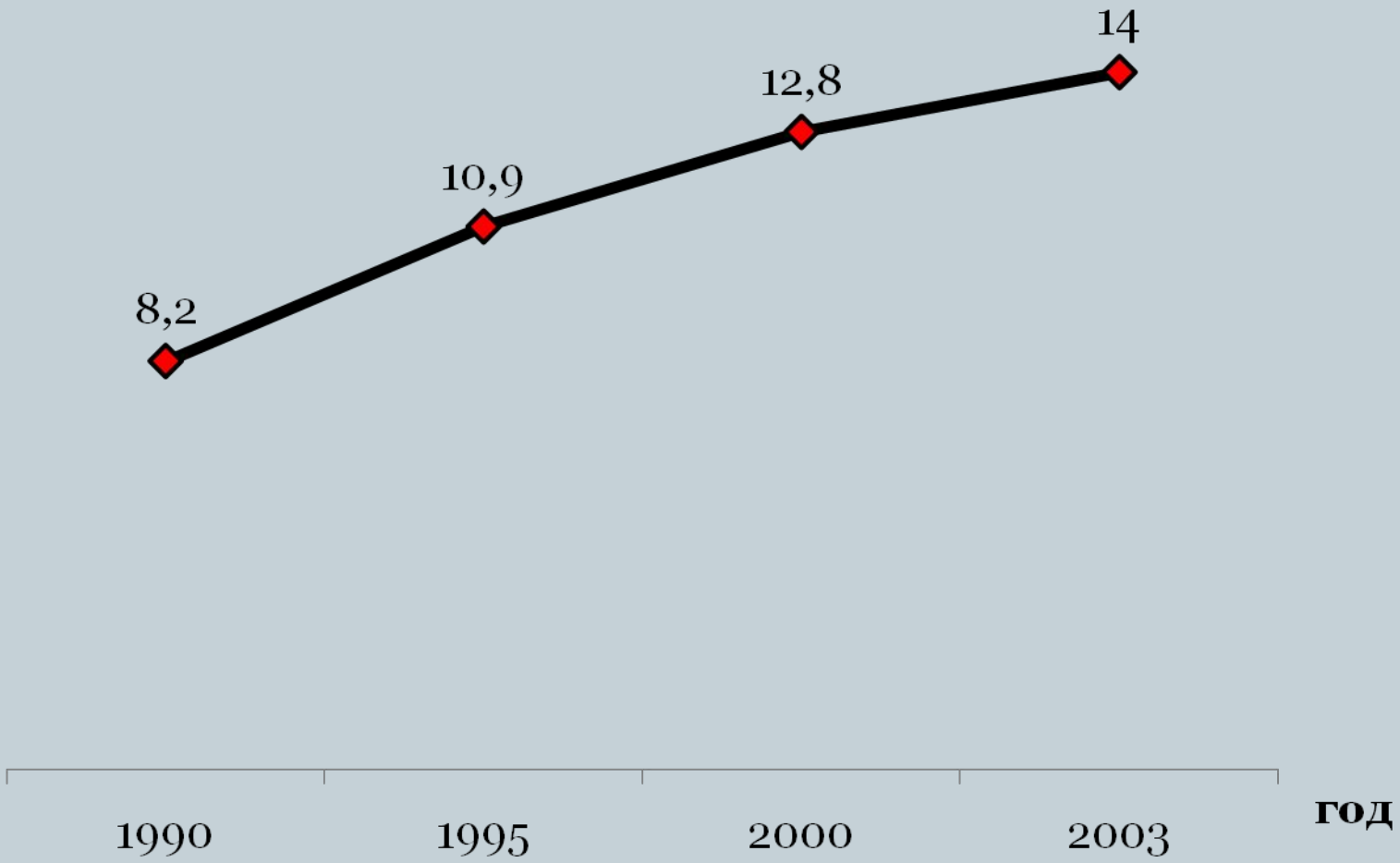

Заболеваемость опухолями головного мозга в России составляет от 7,42 до 13,9 на 10000 населения в год. При этом злокачественные глиомы встречаются в 5-8 случаях на 100000 и составляют 60-80% всех злокачественных новообразований ЦНС [Смолина А.В. 2007]

Ежегодно опухоли головного мозга диагностируются в среднем с частотой 21 случай на каждые 100 тыс. населения
[Старинский В.В. И др. 2002; Laws E.R. et al., 1993; Ahsan H. et al., 1995; Kuratsu L. et al., 1997; Deangelis L., 2000; Pobereskin L. H. et al., 2000; Parking D.M. et al., 2005]

Во всем мире отмечается постоянный рост нейроонкологических больных. Удельный вес злокачественных опухолей головного мозга среди всех злокачественных новообразований варьирует от 4,7 до 8%
[Горенштейн А.Е. 2009]

[В.Д. Розуменко, д.м.н., проф., зав. Клиникой внутримозговых опухолей института нейрохирургии им. А.П. Ромоданова г. Киев, 2008]

На современном этапе развития нейроонкологии не существует регламентированных мер профилактики заболеваемости опухолями головного мозга, в связи с этим по всем прогнозам в ближайшем будущем реальных перспектив относительно снижения заболеваемости опухолями мозга не предвидится.

Существующие методы лечения

- **Операция**

- **Химиотерапия**

- **Облучение:**
  - **Линейный ускоритель**
  - **Гамма-нож**
  - **Кибер-нож**

Применяются в разных сочетаниях и вариантах

Результаты лечения этими методами

1

Медиана выживаемости больных глиобластомами, даже при использовании всего современного арсенала агрессивного противоопухолевого комплексного воздействия, не превышает 1 года [Лясс Ф.М., 1983].

Средний срок жизни с глиобластомами для лиц старше 65 лет около 3,5 месяцев, а младше – около **10 месяцев**. Продолжительность жизни без лечения не превышает **3-4 мес**. [Коршунов А.Г., 1998]

Рецидивы и продолженный рост опухоли после операции наблюдается в **70-80%** случаев [Mohan D.S., et al 1998; Hentschel S.J., et al. 2003].

- В последнее время не удается улучшить результаты комбинированного лечения ЗГ. Продолжительность жизни пациентов с глиомами в среднем сохраняется на уровне ***8-12 месяцев*** [Quan A. L. et al. 2005; Douglas J. G.,et al., 2006].
- Еще больший скептицизм вызывают результаты лечения ЗГ у пожилых пациентов (возраст более 60 лет) — продолжительность жизни после комбинированного лечения у которых в среднем составляет не более ***6-8 месяцев***. [Балканов А.С., 2010].
- Медиана выживаемости после хирургического лечения не превышает ***5 мес.*** Проведение в послеоперационном периоде лучевой терапии улучшает качество жизни больных и увеличивает медиану выживаемости до ***36 нед.*** [Лясс Ф.М., 2007].

Количество летальных исходов до 1 года из числа выявленных в 2010г., при соответствующих видах опухолей (Cancer in Ukraine, 2012, http://users.iptelecom.net.ua/~ucr/)

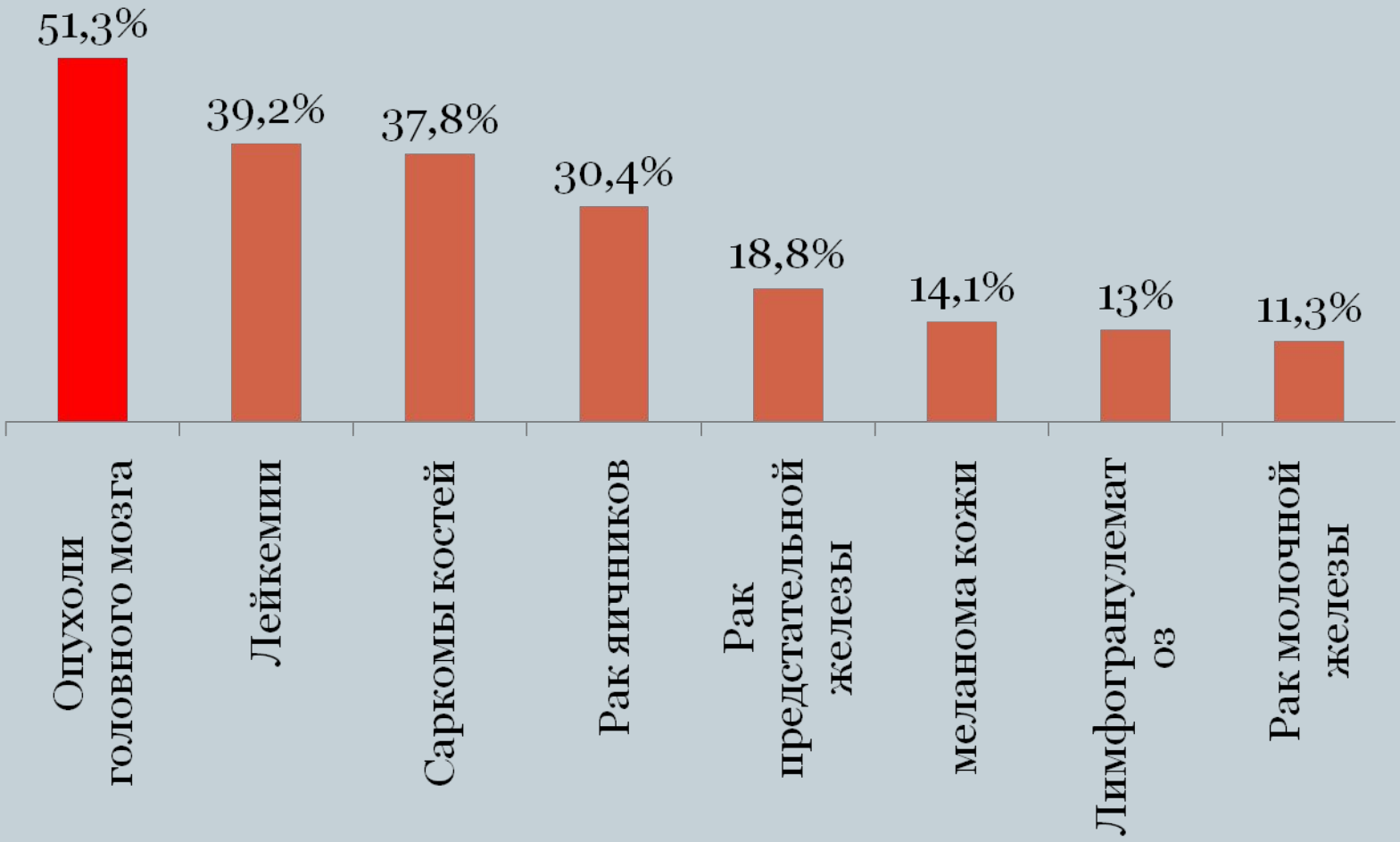

Вывод:

В течение последних 50 лет имеется стойкая тенденция роста летальности от опухолей головного мозга в развитых странах Европы и Америки

[Legier J.M.et al., 1999; Becker N.et al.,2001].

Лечение истинно злокачественных глиом (ЗГ) остается неблагодарным делом и очень серьезной проблемой в современной онкологии и нейрохирургии.

Показатели выживаемости больных, по-прежнему, весьма удручающие [Штефан А.Ю., 2007].

Исходная концепция

- За последние 10-15 лет появились десятки публикаций указывающие на наличие ассоциаций между хроническими и латентными инфекциями и онкологическими заболеваниями
- Пациенты, страдающие онкологическими заболеваниями имеют выраженные нарушения в различных функциях иммунной системы.
- Практически все пациенты находящиеся на разных стадиях развития онкопроцесса имеют метаболические нарушения – существует значительное количество публикаций указывающие на определенную связь между метаболическим синдромам и раком
- Существующие методы химиотерапии, наряду с возможным терапевтическим эффектом, серьезно подавляют функции иммунной системы, активируют хронические инфекции и ухудшают метаболические функции

Терапевтическая концепция

- Диагностика иммунного статуса, наличия латентных инфекций и метаболических нарушений
- Лечение (подавление) выявленных инфекций
- Иммунокоррекция с использованием интерферонов, интерлейкинов и колониестимулирующих факторов
- Коррекция метаболических нарушений
- Химиотерапия (примерно через 6 недель) с использованием ограниченного набора химиопрепаратов
- Процесс лечения циклический и занимает от 4-8 месяцев

Когда мы начинаем лечить больных?

Лечение до нас – операция, облучение, химиотерапия

Окончание лечения, ожидание быстрой смерти

Мы начинаем лечить больных на этом этапе, когда известные методы оказались неэффективными или больным сразу отказано в лечении и других подходов как помочь этим больным нет.

Несколько примеров

1) **К-к Ж.А. 01.11.1981г.р**.(30л) Дата поступления: 07.12.2011г
Клинический диагноз: Глиобластома головного мозга.
После 2-х курсов дистанционного гамма облучения, 1 курса ХТ. Продолженный рост.
Шкала Карновского 20%.

Anamnesis morbi: С сентября 2009 года появились сильные головные боли, обследована.

30.10.09г КТ головного мозга. Заключение: КТ картина образования в области мозолистого тела головного мозга с выраженным перифокальным отеком вещества мозга (глиобластома?). Умеренная энцефалопатия с преобладанием внутренней гидроцефалии.

25.11.09г. Лучевая терапия: Гамма - нож (Китай).

24.10.11г. 2 курс лучевой терапии гамма – ножом (Китай). 07.11.11г 1 курс химиотерапии темодалом.

При поступлении 12.12.2011г. МРТ головного мозга. Заключение: МРТ – картина опухолевого образования мозолистого тела с кистозным компонентом 2,7 х 2,5 см, перифокальный отек в височной, лобной, теменной долях левой гемисферы размерами 7,5 х 4,5 см, масс – эффект в виде сдавление боковых желудочков, компрессии переднего отдела 3 желудочка, с развитием окклюзионной гидроцефалии.

Проведено лечение по разработанной схеме

12.04.12г МРТ головного мозга. Заключение: МРТ – признаки постлучевых глиозных изменений мозолистого тела, гипоплазии правой позвоночной артерии, левостороннего гайморита. Опухоль не визуализируется.

Выписана 16.04.12г, со значительным улучшением. **По шкале Карновского 90%.**

Результаты лечения по нашей технологии

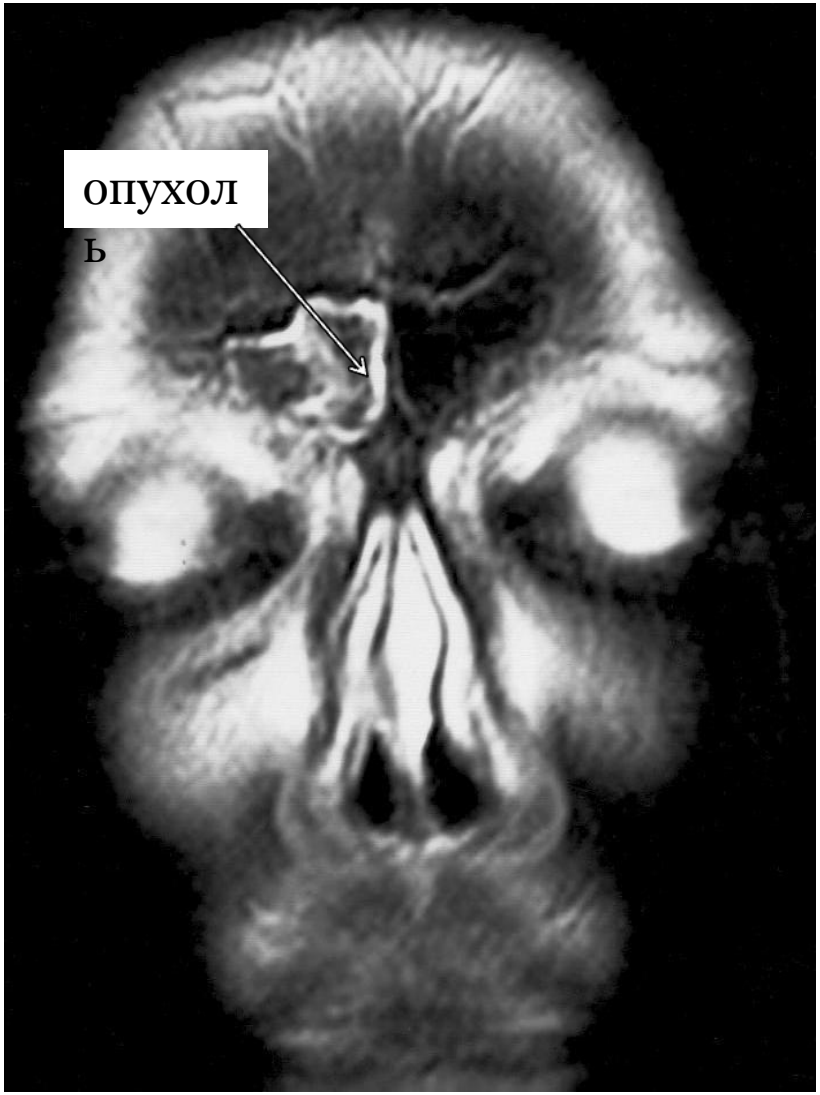

Рис. 1. Пациентка К.
Опухоль до начала лечения у нас.
Ранее проведено 2 курса облучения «кибер-ножом», результат – рост опухоли. В продолжении любого лечения отказано. Больная признана неизлечимой).

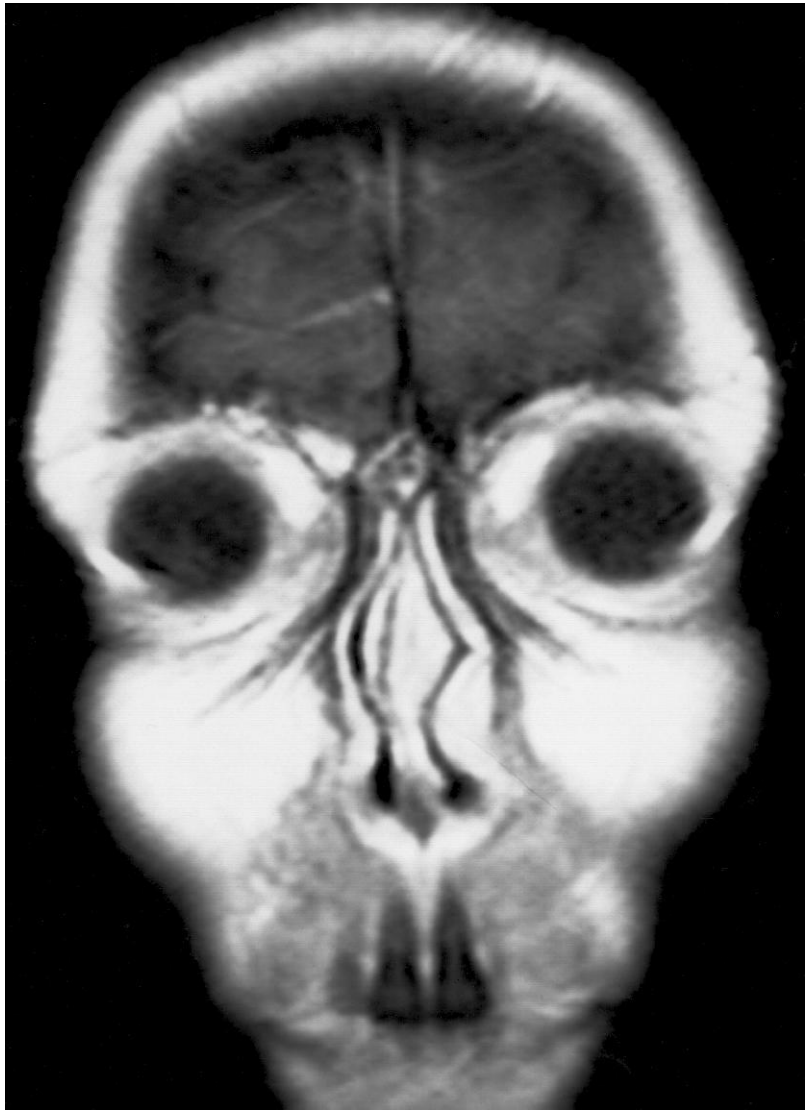

Рис. 2. Пациентка К. Отсутствие опухоли (117 дней после начала лечения по нашей технологии лечения).

2) Б-ва К. 1949 г.р.(63г.) Дата поступления: 14.05.12г.

Клинический диагноз: Объемное образование варолиева моста. **Осложнения**: Бульбарный синдром. **Сопутствующий:** Артериальная гипертензия 3 ст.риск 4. Сахарный диабет 2 тип, средней степени тяжести, субкомпенсированный. **По Шкале Карновского 20%.**

Anamnesis morbi: В связи с жалобами на головные боли направлена на КТ.

30.06.2011г КТ головного мозга. Заключение: КТ-картина геморрагического очага в продолговатом мозге на фоне выраженной внутренней гидроцефалии.

14.07.2011г. Консультирована в АО «РНЦНХ» нейрохирургом. Клинический диагноз: Цереброваскулярное заболевание. Осложнения: последствия ОНМК в вертебро-базиллярном бассейне, с формированием очага в варолиевом мосту в области дна 4-желудочка. Косоглазие. Атаксия. Дифференциальный диагноз: опухоль варолиева моста в области дна 4-желудочка. Рекомендовано: МРТ головного мозга с контрастным усилением через 2 месяца с повторной консультацией нейрохирурга РНЦНХ.

06.09.2011г. МРТ головного мозга. Заключение: МРТ-признаки опухолевого образования (астроцитома?) ствола головного мозга, дисциркуляторной энцефалопатии.

Консультирована нейрохирургом и радиологом в ОАО «Деловой Центр Нейрохирургии» г. Москва 20.04.12г. Диагноз: Объемное образование ствола. Заключение: учитывая инфильтративный рост и локализацию опухоли, проведение стереотаксической радио хирургии не показано.

Перед поступлением 19.03.12г. МРТ головного мозга. Заключение: МРТ – признаки образование ствола мозга 1,44 х 2,18 х 2,47см (7,75 см3).

Проведено лечение по разработанной схеме

24.08.12г. МРТ головного мозга. Заключение: МРТ признаки объемного образования варолиева моста 1,6 х 1,3 х 0,9 см (1,8 см3) без признаков перифокального отека.

Уменьшение опухоли на 75%.

Дата выписки 26.08.12г. со значительным улучшением. **По Шкале Карновского 60%.**

3) О-ва А.К. 16.01.1971г.р. (40 лет). Дата поступления: 09.06.2011

Клинический диагноз: Анапластическая глиобластома . **Шкала Карновского 10%.**

Anamnesis morbi: считает себя больной с июля 2010 г., когда впервые появился эпилептический приступ.

В октябре 2010г –субтотальное удаление опухоли левого полушария. Операция нерадикальная. При МРТ контроле-опухолевый рост в зоне операции с прорастанием в мозолистое тело, деформация желудочков головного мозга. Распространенность в правое полушария головного мозга и на область хиазмы. Патогистологическое обследование от 12.04.2011 №2010-18-«гигантоклеточная глиобластома». В послеоперационном периоде резкое ухудшение состояния. Проведена лучевая и химиотерапия в КНР.07.04.11 произведена операция «Ретрепанация черепа в левой теменной области. Микрохирургическое удаление внутримозговой опухоли с применением нейронавигационной системы.

Перед поступлением 02.06.11г МРТ головного мозга. Заключение: МРТ – состояние после субтотального удаления опухоли (глиобластома) левого полушария мозга (04.2011г), продолженный рост. На фоне после операционного дефекта левой теменной кости в левом полушарии – опухолевое образование инфильтративного характера роста, прорастающее в ствол мозолистого тела с частичным переходом в правое полушарие мозга с выраженным перифокальным отеком, размерами около 6,7 х 5,1 х 6,4 см (219см3).

Проведено лечение по разработанной схеме

05.01.12г МРТ головного мозга. Заключение: МР динамическая картина остаточной опухоли глубинных отделов теменной доли левого полушария в сочетаний с обширным лучевым некрозом лобно – височно – теменной областей. При сравнении с описанием МРТ от 02.06.11г отмечается уменьшение размеров опухолевого узла 5,7 х 3,8 х 4,9 см (106 см3).

Уменьшение размеров опухоли на 51%.

Динамический контроль в апреле 2012 года перед выпиской не проведен, в связи с категорическим отказом пациентки от МРТ обследования (клаустрофобия). Пациентка находится под динамическим наблюдением.

Выписана 16.04.12г., со значительным улучшение. **По шкале Карновского 40%.**

4) **Ж-ва П.Б. 07.12. 1990г.р**.(21г.) Дата поступления: 16.04.2012г.,

Клинический диагноз: Новообразование петрокливальной области слева. Состояние после 1 курса ХТ. **Шкала Карновского 20%.**

Anamnesis morbi: Наблюдалась у терапевта с 2007 года по поводу головных болей. В марте 2012 года - резкое ухудшение состояние, проведено МРТ исследование головного мозга от 02.03.12г. Заключение: МР – признаки наиболее характерны для объемного образования в области моста и продолговатого мозга.

Перед поступлением 13.03.2012 г. МРТ головного мозга с контрастированием. Заключение: МР-признаки образования петрокливальной области 3,61 х 3,96 х 4,05см (58см3), компримирующий ствол, IV – желудочек.

Проведено лечение по разработанной схеме

22.08.12г. МРТ головного мозга. Заключение: МРТ признаки объемного образования петрокливальной области 4,1 х 3,9 х 3,0 см (48 см3).

Уменьшение размеров опухоли на 17 %.

Дата выписки: 11.07.12г. Пациентка поступила на повторный курс лечения 21.08.12г. Продолжает лечение. **По шкале Карновского 90%.**

5) **К-ва Л.В.06.09.1972г.р**.(40л) Дата поступления: 06.04.2012

Клинический диагноз: Глиобластома правой теменно - височной доли головного мозга. Состояние после комплексного лечения (2 операции + 9 ХТ + 2 ЛТ). **Шкала Карновского 20%.**

Anamnesis morbi: С июля 2010 года – эпилептические приступы. МРТ головного мозга от 26.08.2010г. обнаружена внутримозговая кистозная опухоль теменной доли, в АО «РНЦНХ» 30.09.2010г. произведена операция: микрохирургическое удаление внутримозговой опухоли теменно – височной доли справа с использованием нейронавигации. Гистологическое заключение № 4545 – 7.4565 – 9 + от 04.10.10г. : анапластическая полиморфно клеточная астроцитома. Проведен курс ДЛТ РОД 2 Гр; СОД – 40 Гр; Получила 6 курсов ПХТ(темодал).

После операции проводился пересмотр стекло препаратов. Гистологическое заключение: Глиобластома G IV. С октября 2010 г. по данным МРТ головного мозга от 25.10.11 г.: признаки прогрессирования. С 21.11.11. - 02.12.2012 в ИНХ им.А.П. Рамоданова (Украина), где произведена операция: удаление опухоли правой теменной доли по перифокальной зоне. Гистологическое заключение № 1478/11 от 30.11.11. : Глиобластома G IV. Проведен постоперационный курс химиолучевой терапии: ДЛТ РОД 2 Гр, СОД 40 Гр. Получила 3 курса ПХТ.

Перед поступлением 13.02.12г МРТ головного мозга. Заключение: МР – картина новообразования теменно – височной доли правого полушария головного мозга, с выраженным перифокальным отеком и смещением срединных структур на 1,33 см, в динамике от 25.10.11г – с признаками прогрессирования 5,16 х 3,82 х 2,2 см (43,3 см3).

Проведено лечение по разработанной схеме

19.06.12г МРТ головного мозга. Заключение: МР – картина новообразования теменно – височной доли правого полушария головного мозга (4,3 х 2,5см), с перифокальным отеком, в динамике от 13.02.12 с признаками уменьшения размеров.

От дальнейшего лечения отказалась мотивируя тем, что будет продолжать лечение в онкодиспансере

Выписана 22.06.12г, со значительным улучшением. **По шкале Карновского 90%.**

6) **Б-ва Г. 1965г.р.(47л)** Дата поступления: 17.07.12г

Клинический диагноз: Глиобластома височной доли правого полушария. **По шкале Карновского 60%.**

Anamnesis morbi: 29 апреля 2012 года случился эпилептический приступ.

04.05.12 МРТ головного мозга. Заключение: МР признаки более соответствуют опухоли из глиального ряда в височной доле правой гемисферы (астроцитома?) 3,7 х 2,3 х 2,15см (18 см3). Ангиоэнцефалопатия.

Со слов больной консультирована профессором Акшулаковым С. От предложенной операции отказалась.

Перед поступлением 02.06.12 МРТ головного мозга.

Заключение: МР – картина объемного образования височной доли правого полушария глиального ряда (глиобластома, фибриллярная астроцитома)3,3 х 3,4 х 4,5 см (50 см3).

Продолжает лечение по разработанной схеме.

По шкале Карновского 90%.

7) **Т-ва А. 1991 г.р. (21г.)** Дата поступления: 17.07.12г.

Клинический диагноз: Астроцитома мозжечка 4 степени злокачественности, после комбинированного лечения (5 операции+лучевая терапия). Продолженный рост. Клиническая группа II. **По шкале Карновского 10%.**

Anamnesis morbi: Находилась на стационарное лечении в «КГКП Городская больница №1» г. Павлодар с 22.03.11г. по 18.04.11г. в отделении нейрохирургии с диагнозом: Объемное образование задней черепной ямки. Кистозное образование червя мозжечка с прорастанием в продолговатый мозг. Внутренняя окклюзионная гидроцефалия. Гипертензионно-гидроцефальный синдром. Правосторонний гемипарез.

Проведено МРТ головного мозга от 24.03.11г.: Признаки кистозно-солидного образования мозжечка, окклюзионная гидроцефалия. Симптом Арнольда-Киари.

Перенесла 5 операций и однократное лечение гамма ножом

Гистология от 05.04.11г. №18240-3 Недифференцированная астроцитома головного мозга.

МРТ головного мозга от 09.04.12г.: Признаки астроцитомы задней черепной ямки с компрессией 4-го желудочка, продолговатого мозга и проксимального отдела спинного мозга, состояние после ВПШ, послеоперационных кистозных изменений мозжечка и затылочной области.

11.04.12г. консультирована нейрохирургом г. Павлодар. Заключение: Состояние после частичного удаления не дифференцированной астроцитомы червя мозжечка, сдавливающей продолговатый мозг и 4-й желудочек. Состояние после комбинированного лечения опухоли. Вентрикулоперитонеальное шунтирование слева. Рецидив опухоли. Состояние после перенесенного гидроцефального криза. Оперативное лечение не показано. Рекомендовано симптоматическое лечение.

При поступлении 19.07.12г МРТ головного мозга. Заключение: МРТ – признаки рецидива опухолевого образования червя мозжечка с кистозным компонентом с прорастанием в продолговатый мозг 2,7 х 2,5 х 2,3см (15,5 см3), постоперационных кистозно – рубцовых изменений обеих гемисфер мозжечка трепанационного дефекта задней черепной ямки.

Продолжает лечение по разработанной схеме, динамика положительная**.**

По шкале Карновского 40%.

8) **Ч-ко А. 1963г.р.** Дата поступления: 25.07.12г.

Клинический диагноз**: Мультифокальная глиома головного мозга. IV степень**. Состояние после комбинированного лечения (операция + ЛТ СОД 40 Гр + ХТ), prolongatio morbi очаговой опухоли головного мозга. Клиническая гр IV. **По шкале Карновского - 10%.**

Anamnesis morbi: Болеет с ноября 2011 года, когда впервые появились головная боль, заторможенность. 14.12.11г сделано КТ головного мозга. Выявлено новообразование в лобно – височной области**. МРТ-заключение от 31.01.12г** внутримозговая опухоль правой лобно – теменной-височной долей (5.3х6.1х5.6=181 см3), с наличием внутримозговой гематомы и участками острой ишемии с признаками компрессии и стеноза ветви средней мозговой артерии справа. Последствия мультифокальной гемисферной правосторонней ишемии (рубцово-атрофические). Рубцово-атрофический процесс лобной доли справа.

В ГКБ №7 в отделении НХ 10.02.12 проведена операция микрохирургическое удаление опухоли справа. Гистология №2966 – 69 – глиобластома. Получил полный курс ДГТ СОД 40 Гр.

24.05.2012г. МРТ-картина состояние после оперативного лечения и лучевой терапии по поводу глиобластомы правой височной доли. Кистозное расширение субарахноидального пространства правой височной доли. Внутренняя гидроцефалия, двухсторонний мастоидит. После контрастного усиления накопление препарата остаточной тканью и стенками остаточной полости размерами 5.8х4.5х2.7=70.4

С 09.07.12 г по 16.07.12г находился на стационарном лечении в ООД г. Алматы проведен 1 курс ПХТ.

При поступлении 26.07.12 МРТ головного мозга. Заключение: МРТ – признаки продолженного роста объемного образования лобной доли справа 1,9 х 1,7 см, послеоперационных кистозно – рубцовых изменений правой гемисферы большого мозга, дисциркуляторной энцефалопатии с явлениями корковой субатрофии.

Продолжает лечение по разработанной схеме. Динамика положительная.

По шкале Карновского 40%.

9) **Н-в Б. 1958 г.р.** Дата поступления: 11.07.12г. Клинический диагноз: **Опухоль (астроцитарная глиома) левой лобной области.** Состояние после стереотаксической биопсии, лучевой терапии(2007), паллиативного комбинированного лечения(лучевая терапия и 7 ХТ). Продолженный рост, прорастание опухоли в мозолистое тело и подкорковые узлы. **По шкале Карновского - 10%.**

Anamnesis morbi: Болеет с 2007 года. Обследовался в НИИ нейрохирургии Бурденко Н.Н, на МРТ и КТ исследованиях была обнаружена опухоль левой лобной области.

05.07.2007 проведена операция «Стереотаксическая биопсия объемного образования левой лобной области». Гистология №5245-47 от 05.07.07-Астроцитарная глиома лобной области слева.

В КазНИИОир с 04.10.07. по 02.11.07 Проведен курс лучевой терапии РОД 2,5Гр 5 фракции в неделю СОД 50Гр. В динамике прогрессирование.

В КНР произведена частичное удаление опухоли головного мозга. В последующим 1 курс химиотерапии (темозоламид), лучевая терапия. ХТ продолжена в ГОД - темодал по (150-200мг/кВ. м) по 300мг в сутки №5. Неоднократно получал курс лучевой терапии и 6 курсов химиотерапии.

ЯМРТ головного мозга от 29.02.2009 - продолженный рост опухоли.

При поступлении 20.08.12г МРТ головного мозга. Заключение: МРТ – картина объемного образования лобной, височной, теменной долей левой гемисферы, с прорастанием в мозолистое тело и подкорковые узлы (астроцитома) 8,3 х 7,2 х 6,2 см (370 см3), послеоперационных постлучевых кистозно – рубцовых изменений лобной, теменной долей левого полушария большого мозга, окклюзионной внутренней гидроцефалии.

Продолжает лечение по разработанной схеме. Динамика положительная

По шкале Карновского 40%.

10) **К-ов А 1958г.р** Дата поступления: 01.08.12г

Клинический диагноз: **Объемное образование в проекции лобно-теменной области справа**. **По шкале Карновского-20%.**

Anamnesis morbi: Со слов больного болен с 2008года, когда находился в коме в Петропавловской психоневрологической больнице. Были судороги по типу эпилептических.

30.07.2009г-МРТ головного мозга МР - признаки ишемических изменений в правой лобной и теменных долях в острой стадии, сфеноидита.

С начала 2012г ежедневные эпилептические припадки. КТ от 20.07.2012г-КТ признаки объемного образования в проекции лобно-теменной области справа. Консультирован нейрохирургом, от предложенной операции отказался.

Перед поступлением 25.07.12г МРТ головного мозга. Заключение: МРТ – признаки новообразования лобно – теменной долей правого полушария (анапластическая астроцитома?) 7,1х 5,9 х 5,4 см (226 см3), дисциркуляторной энцефалопатии, гипоплазии правой позвоночной артерии.

Продолжает лечение по разработанной схеме. В динамике на фоне лечения - отсутствие судорог. **По шкале Карновского 90%.**

11) **Б-а К. 08.07.1951г.р.** Дата поступления: 22.08.2012
Клинический диагноз: **Объемное образование основной пазухи с прорастанием в базально-стволовые отделы мозга.** Продолженный рост. Клиническая группа II.
Шкала Карновского 20 %.

Сопутствующий диагноз: Сахарный диабет 2 типа, субкомпенсация. Диабетическая полинейропатия. Состояние после перенесенного острого нарушения мозгового кровообращения (03.12 г) по ишемическому типу. Артериальная гипертензия III ст, риск IV. ИБС. Стенокардия напряжения ФК II. ХСН ФК IV. Алиментарное ожирение. Диффузно - узловой зоб 2 степени. Эутиреоз. Калькулезный холецистит, ст. ремиссии.

Anamnesis morbi: Со слов больная болеет с 2006 года, когда впервые появились головные боли, головокружения, шаткость в походке. В 2007 году в июле обратилась неврологу по поводу острой нейропатии лицевого нерва (от 19.06.07г) с умеренным парезом справа. При МРТ исследовании головного мозга от 06.11.2007 г. Заключение: МР- картина объемного процесса основной пазухи с прорастанием в мост мозга (менингиома, краниофарингиома). Неоднократно консультирована онкологами, в оперативном и лучевом лечение пациентке отказано. В марте 2012 года резкое ухудшение состояние в виде резких головных болей, головокружения, нарушения координации, повышения АД до 230/110 мм.рт.ст. госпитализирована с диагнозом ОНМК по ишемическому типу, в бассейне средней мозговой артерии слева. Правосторонний гемипарез выраженной степени. Элементы моторной афазии.

Перед поступлением МРТ головного мозга от 10.08.2012 г, заключение: МР- признаки объемного образования основания черепа (хордома?), вероятнее всего основной пазухи с прорастанием в полость черепа, компрессией стволовых структур и прорастанием в мост мозга 6,0 х 2,7 х 3,2 см (52 см3). В сравнении с данными МРТ от 26.09.11г умеренное увеличение размеров образования за счет дорсальных отделов (области моста).

Продолжает лечение по разработанной схеме. Динамика положительная.
По шкале Карновского 60%.

12) **Е-ва С.А. 03.04.1958 г.р. (54 года).** Дата поступления: 28.08.12г

Клинический диагноз: **Глиобластома правой височной, теменной, затылочной доли правой гемисферы, менингиома мосто – мозжечкового угла справа**. Состояние после комплексного лечения (3 операции + 11 ХТ + 1 ЛТ). Продолженный рост. Клиническая группа II. Продолжает лечение. **Шкала Карновского 10%.**

Anamnesis morbi: Считает себя больной с осени 1998г, когда появилась боль в правой половине лица. При прохождении МРТ головного мозга 2006 года было выявлено объемное образование моста мозжечкового угла справа.

15.03.07г. произведена операция парамедианный подход. Декомпрессионная трепанация затылочной кости справа. Удаление опухоли петрокливальной локализации справа (виду опасности повреждения крупных магистральных сосудов тотальное удаление не произведено). На биопсии от 20.03.07г. № 5265- менингиома.

12.05.10г проведена операция по удалению опухоли. На гистологическом исследовании от 24.05.10 г №5022-29/10 г. Заключение: Глиобластома с обширными полями некроза. Проведены 3 курса химиотерапии темодалом, 1 курс лучевой терапии в течении 1 месяца. Контроль МРТ от 06.10.10г определяются участки с патологическим сигналом в области валика мозолистого тела. В 2011-2012 года проведены 8 курсов химиотерапии. (темодал).

При поступлении 31.08.12г МРТ головного мозга. Заключение: МРТ – признаки состояния после комбинированного лечения глиобластомы височной, теменной, затылочной долей правой гемисферы (в динамике увеличение кистозно – атрофических изменений), менингиома мосто – мозжечкового угла справа. Состояние после операции без отрицательной динамики. Височно – теменная область 3,7 х 3,2 см. Мозжечок 1,8 х 1,6 см. Образования мосто – мозжечкового угла 3,6 х 1,8 см.

Продолжает лечение по разработанной схеме. Динамика положительная.

Шкала Карновского 50%.