# Донецкий национальный медицинский университет им. М.Горького

# *Лучевая семиотика заболеваний сердца и сосудов*

*Проф. М.Б. Первак*

# Рентгенсемиотика патологии сердца

1. Изменение положения сердечно-сосудистой тени.
2. Изменение размеров сердечно-сосудистой тени.
3. Изменение легочного рисунка за счет нарушений гемодинамики в малом круге кровообращения.
4. Патологическая конфигурация сердечной тени.

1. ***Изменение положения сердечно-сосудистой тени:***

**- декстракардия,**

**- situs viscerus inversus,**

**- вертикальное или горизонтальное положение сердечно-сосудистой тени.**

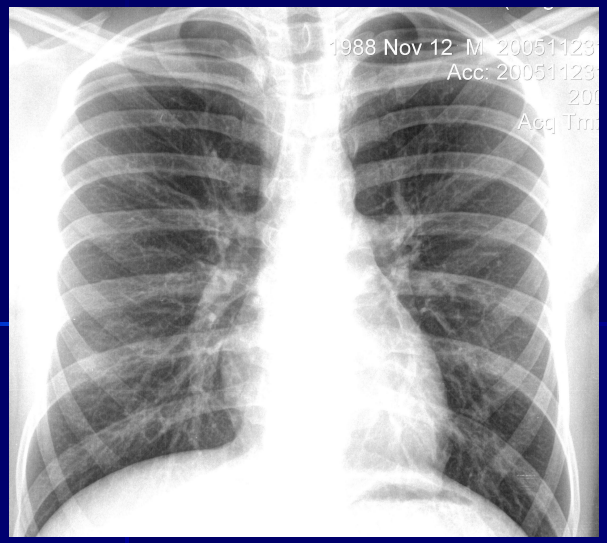
1988 Nov 12 M 20051123
Acc: 20051123

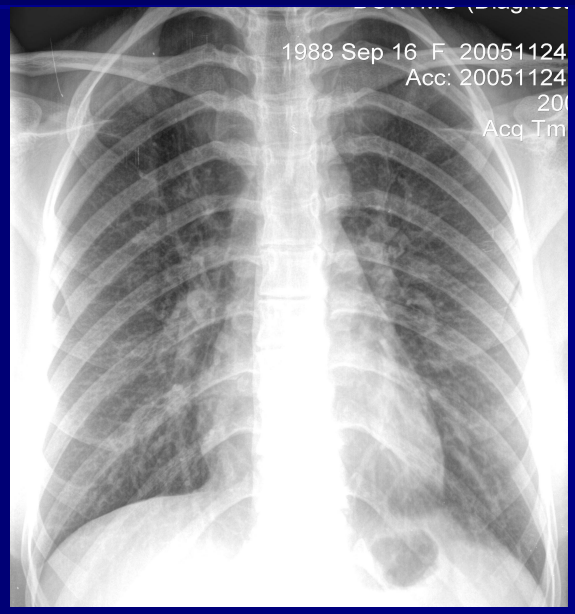
1988 Sep 16 F 20051124
Acc: 20051124

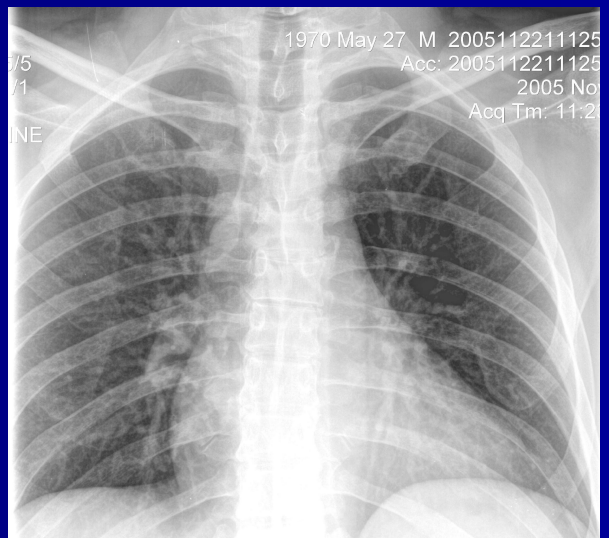
1970 May 27 M 2005112211125
Acc: 2005112211125

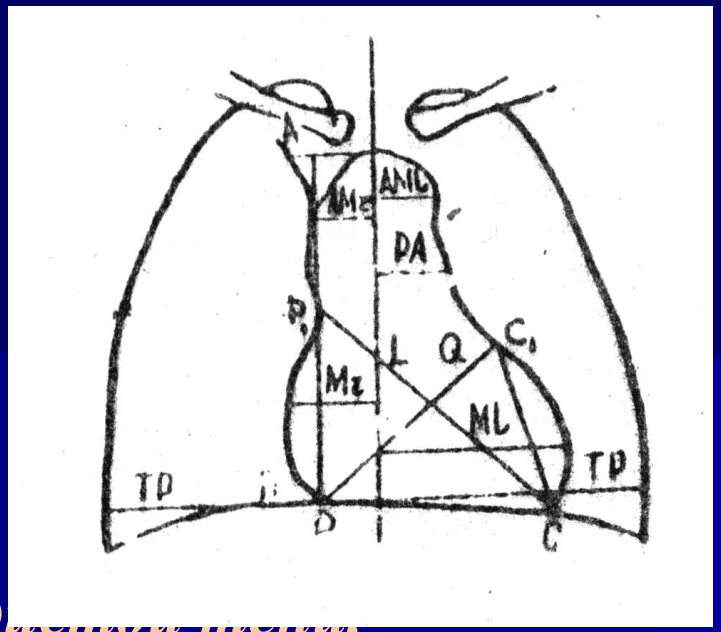


**2. *Изменение размеров сердечно-сосудистой тени.***

**Сердечная тень увеличена, если кардиоторакальный индекс (КТИ) более 50%.**

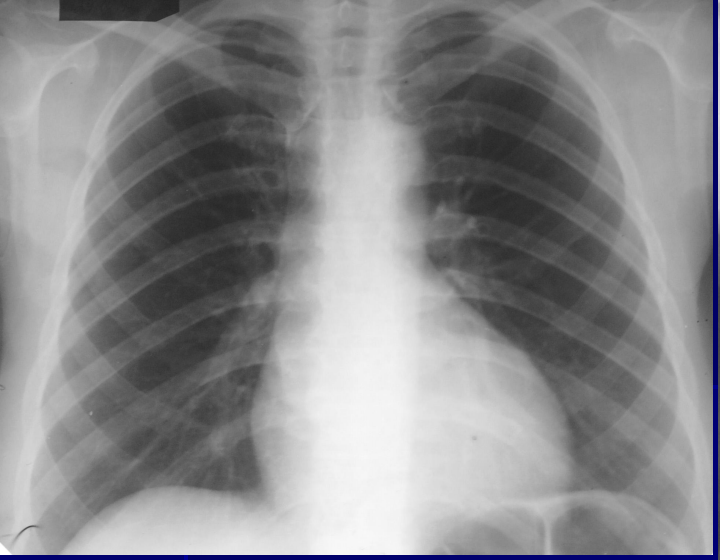

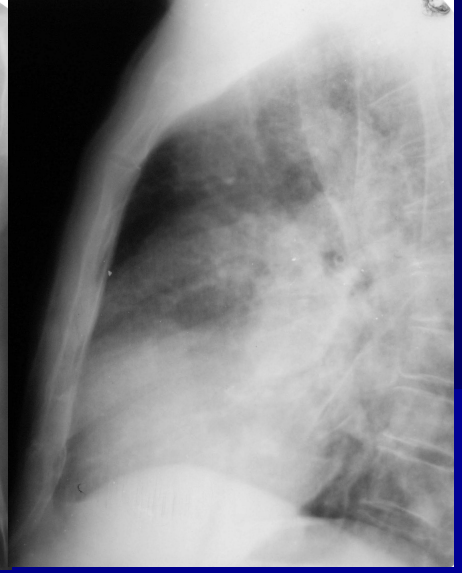

Признаки увеличения ЛЖ:

- В передней проекции удлинение и поднятие кверху 4-й дуги слева,
- сокращение расстояния между 4-й дугой слева и linea medioclavicularis sinistra (менее 1.5 см),
- в левой боковой проекции размер ЛЖ более 7см (сужение ретрокардиального пространства).

## *Признаки увеличения ЛП:*

***Концентрическая гипертрофия:***

**- в передней проекции округлая более интенсивная тень ЛП,**

**- в правой косой проекции отклонение контрастированного пищевода по дуге малого радиуса (менее 7 см).**

***Дилятация ЛП:***

**- в передней проекции тень сердца однородна, но увеличена 3-я дуга слева,**

**- дополнительная дуга по правому контуру сердечной тени между дугами ПП и Ао,**

**- расширение угла бифуркации трахеи,**

**- в правой косой проекции отклонение контрастированного пищевода по дуге большого радиуса (более 7 см).**

***Признаки увеличения ПЖ:***

- в левой боковой проекции размер ПЖ более 7 см,
- в правой косой проекции расширение conus pulmonalis.

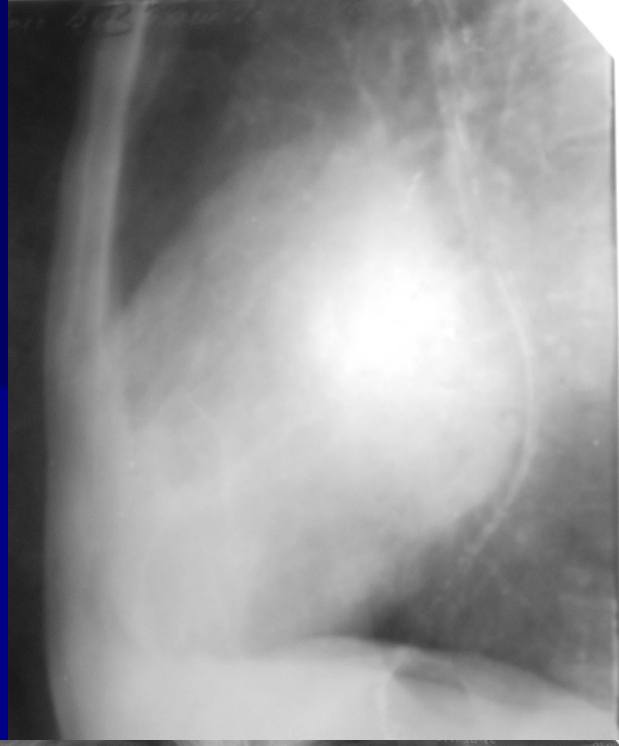

***Признаки увеличения ПП:***

- в передней проекции поперечный размер ПП более 30% от половины диаметра грудной клетки на уровне диафрагмы справа.

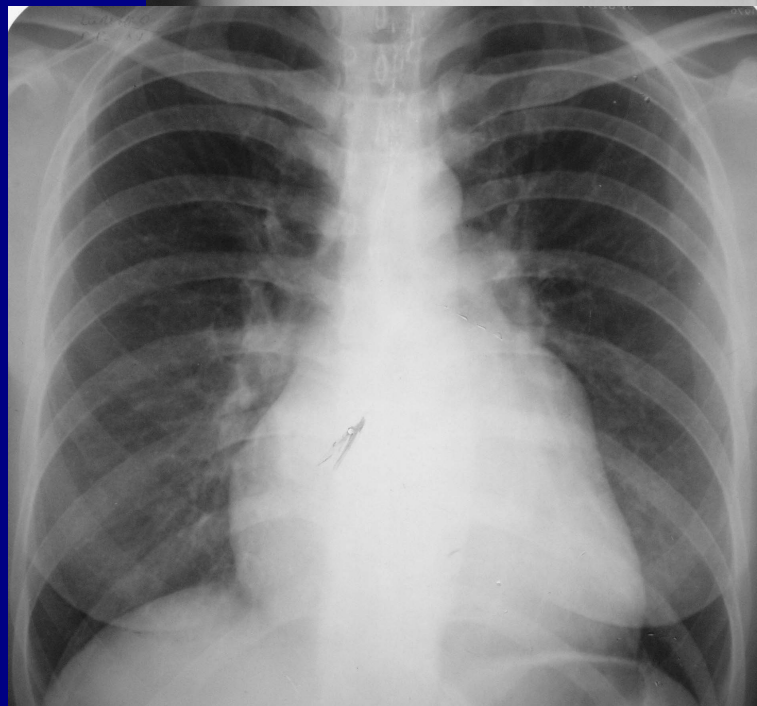

***Признаки увеличения Ао:***

**- в передней проекции расстояние между дугой аорты и грудино-ключичным сочленением менее 1,5 см,**

**- в левой боковой проекции сужение загрудинного пространства.**

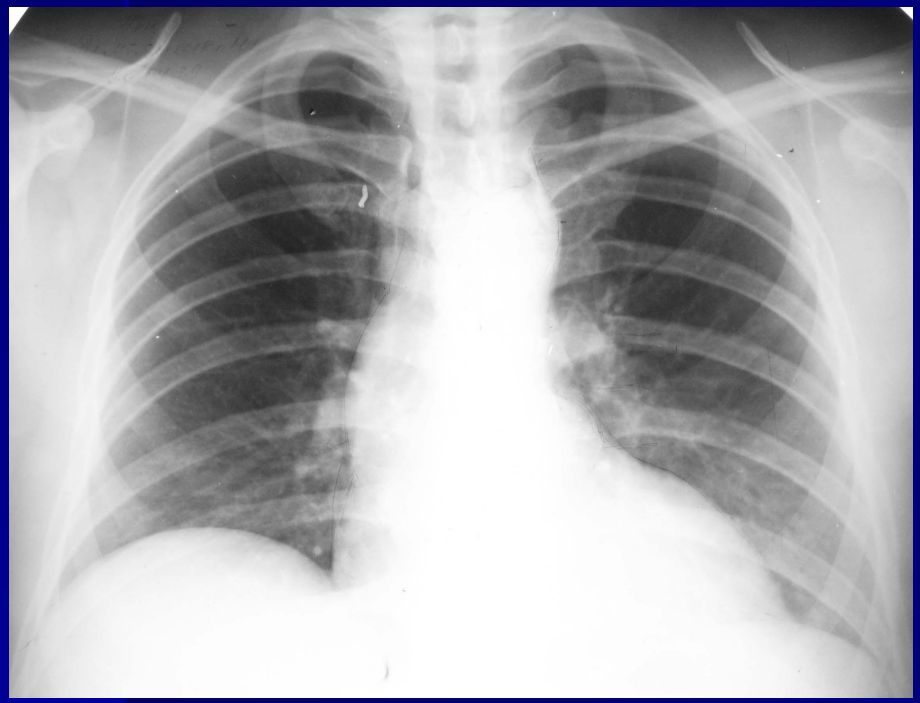

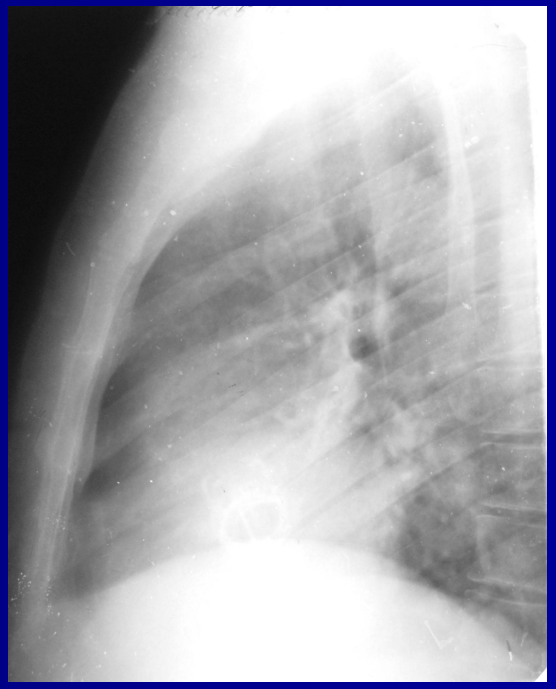

**3. Изменение легочного рисунка за счет нарушений гемодинамики в малом круге кровообращения.**

***Гиперволемия***

**(при врожденных шунтовых пороках сердца):**

**- усиление сосудистого рисунка с сохранением нормального соотношения диаметра сосудов,**

**- расширение легочного ствола (2-я дуга слева) и conus pulmonalis.**

**Гиповолемия**

**(при стенозе легочной артерии):**

**- ослабление легочного рисунка,**

**- сужение корней обоих легких.**

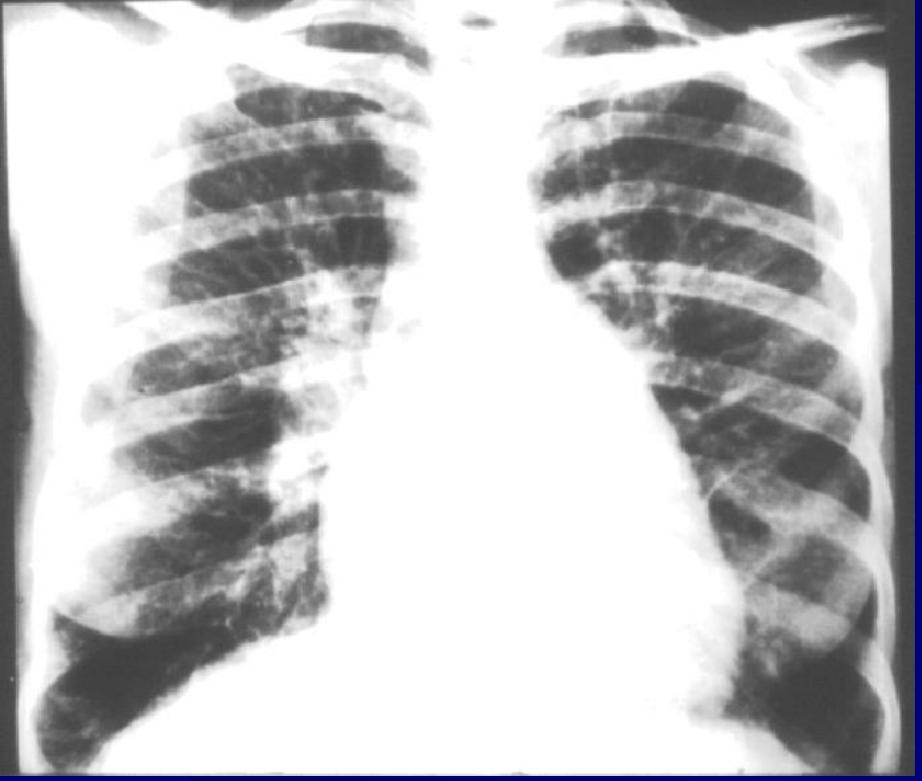

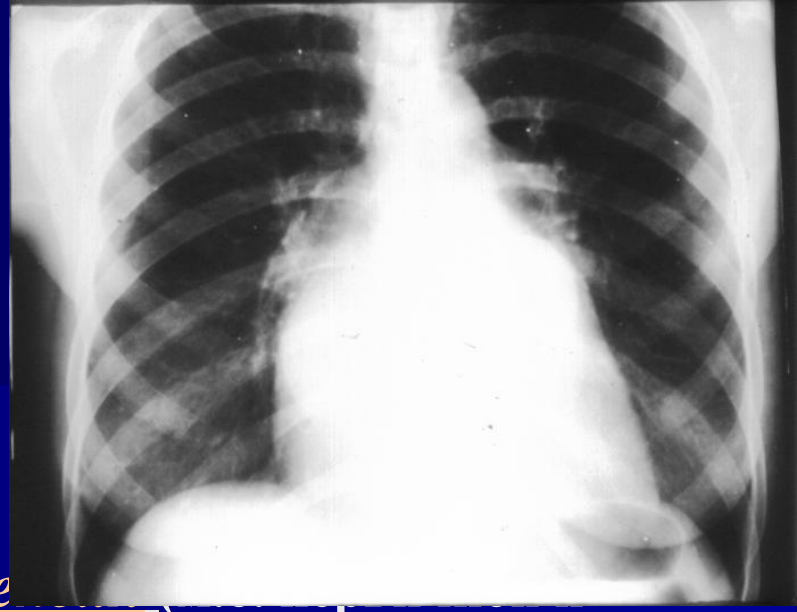

***Артериальная легочная гипертензия*** (

**вторичной –**

**при митральном стенозе, эмфиземе и т.д.):**

**- 1-я ст. – увеличение 2-й дуги слева,**

**- 2-я ст. – увеличение 2-й дуги слева плюс расширение корней обоих легких,**

**- 3-я ст. – увеличение 2-й дуги слева плюс расширение корней обоих легких плюс диффузное ослабление легочного рисунка.**

***Венозная легочная гипертензия*** **(при левожелудочковой недостаточности, митральной недостаточности и т.д.):**

**- 1-я ст. – диаметры легочных сосудов в верхних и нижних отделах легких равны,**

**- 2-я ст. – в верхних отделах легких легочные сосуды шире, чем в нижних,**

**- 3-я ст. – признаки интерстициального отека легких,**

**- 4-я ст. – признаки альвеолярного отека легких.**

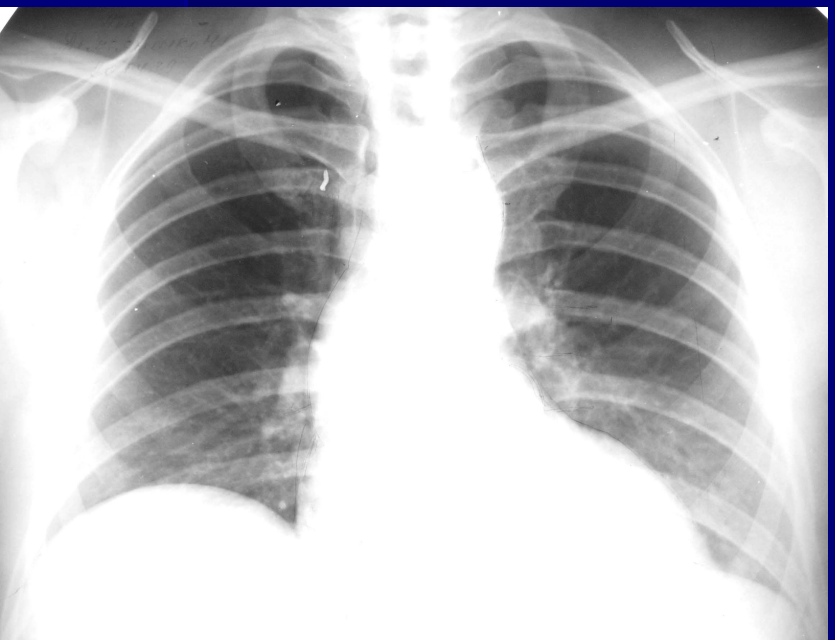

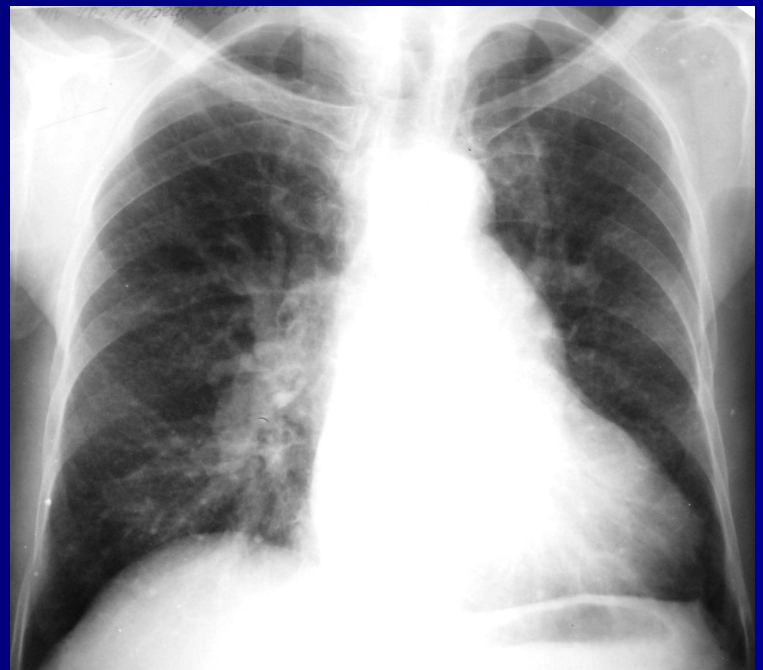

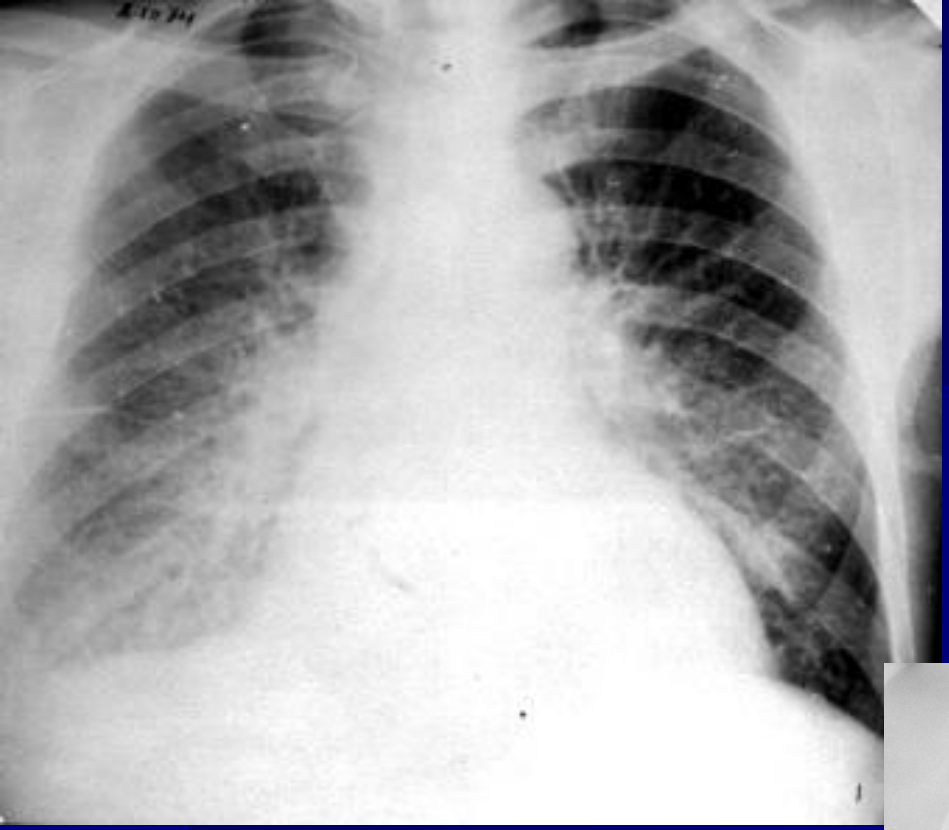

**4. Патологическая конфигурация сердечной тени:**

**- митральная,**

**- аортальная,**

**- трапециевидная.**

***Митральная конфигурация*** **– расширение 2-й и (или) 3-й дуг слева:**

**- митральные пороки,**

**- врожденные шунтовые пороки сердца,**

**- клапанный стеноз легочной артерии,**

**- артериальная легочная гипертензия.**

***Аортальная конфигурация*** **– расширение 1-й и (или) 4-й дуг слева:**

**- аортальные пороки,**

**- коарктация аорты,**

**- инфундибулярный стеноз легочной артерии,**

**- артериальная гипертензия в большом круге кровообращения.**

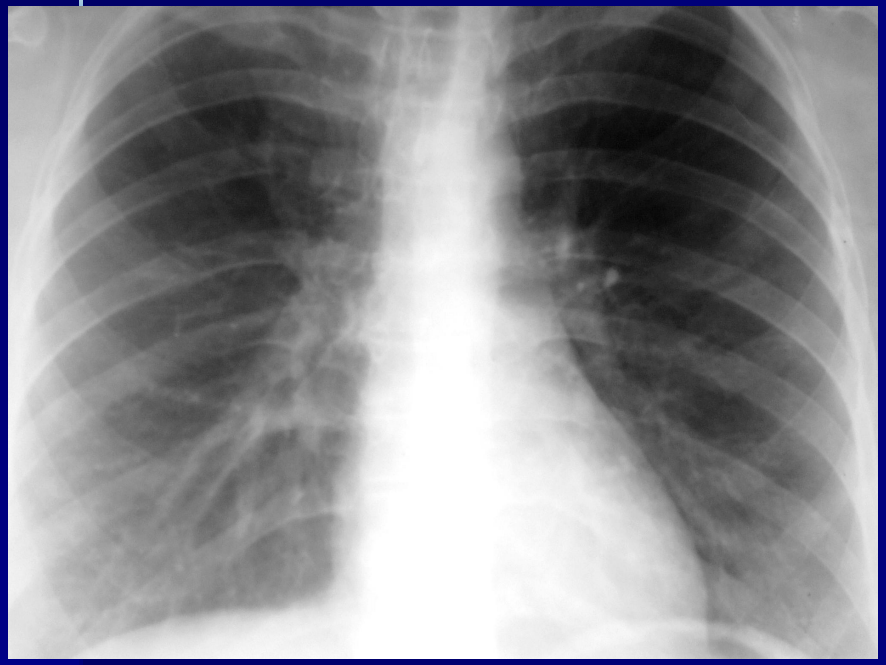

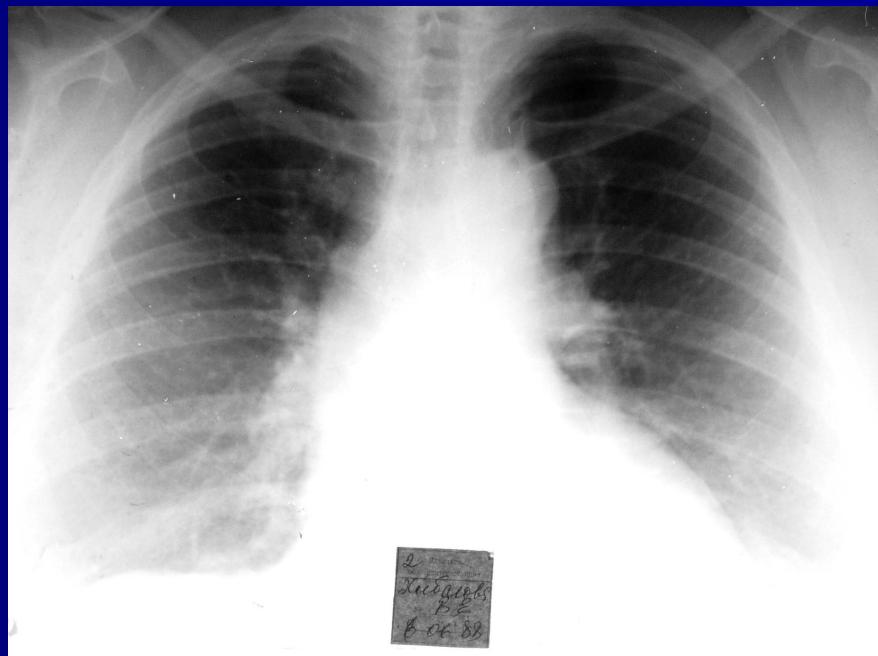
2
Хибаев
В.Е.
6.06.88

4. ***Трапециевидная конфигурация*** – сглаженность дуг по левому (и, возможно, правому) контурам сердечно-сосудистой тени:

- диффузные поражения миокарда (кардиомиопатии, миокардит и т.д.),
- жидкость в перикардиальном пространстве.

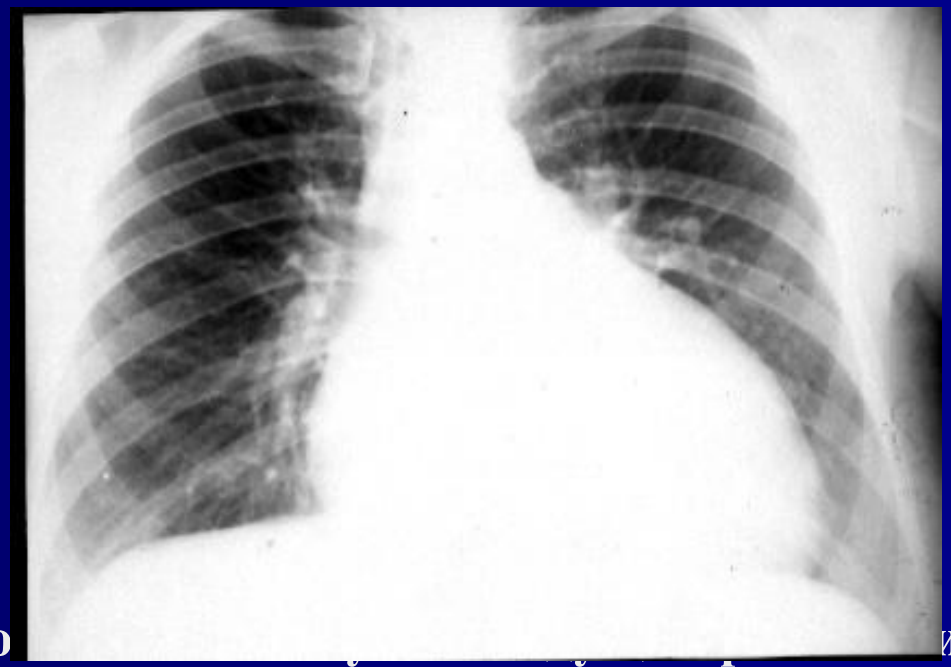

**NB!** В бо[illegible]индром – патологическая конфигурация сердечной тени!

# Ультразвуковая семиотика патологии сердца

**Ведущие синдромы (в большинстве случаев синдром и морфологический субстрат совпадают):**

**1. *Расширение полости камер сердца.***

**2. *Изменение толщины стенок камер сердца.***

**3. *Изменение клапанного аппарата:***

**- диаметра открытия створок клапанов,**

**- состояния створок (фиброз, склероз) и т.д.,**

**- направления и скорости кровотока (оценка с помощью допплерографии) – патологический кровоток.**

**Ведущие УЗ-синдромы патологии сердца(продолжение):**

**4. *Эхо-свободная (эхонегативная) зона в перикардиальном пространстве* (жидкость).**

**5. *Эхопозитивное объемное образование в полостях сердца* – тромб или опухоль.**

**6. *Снижение сократимости миокарда* – локальной или глобальной (уменьшение ФВ и ФУ).**

**7. *Изменение диастолического наполнения ЛЖ* (оценка допплерограммы трансмитрального кровотока).**

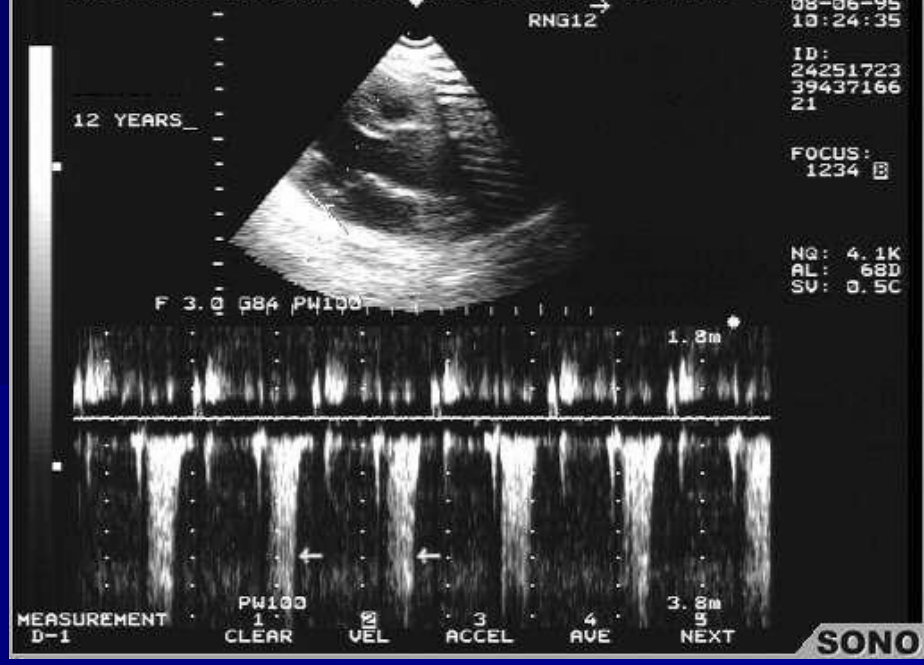
RNG12
08-06-95
10:24:35
ID:
24251723
39437166
21
12 YEARS_
FOCUS:
1234 B
NQ: 4.1K
AL: 68D
SV: 0.5C
F 3.0 G84 PW100
1.8m
PW100
3.8m
MEASUREMENT
D-1
1
CLEAR
2
VEL
3
ACCEL
4
AVE
5
NEXT
SONO

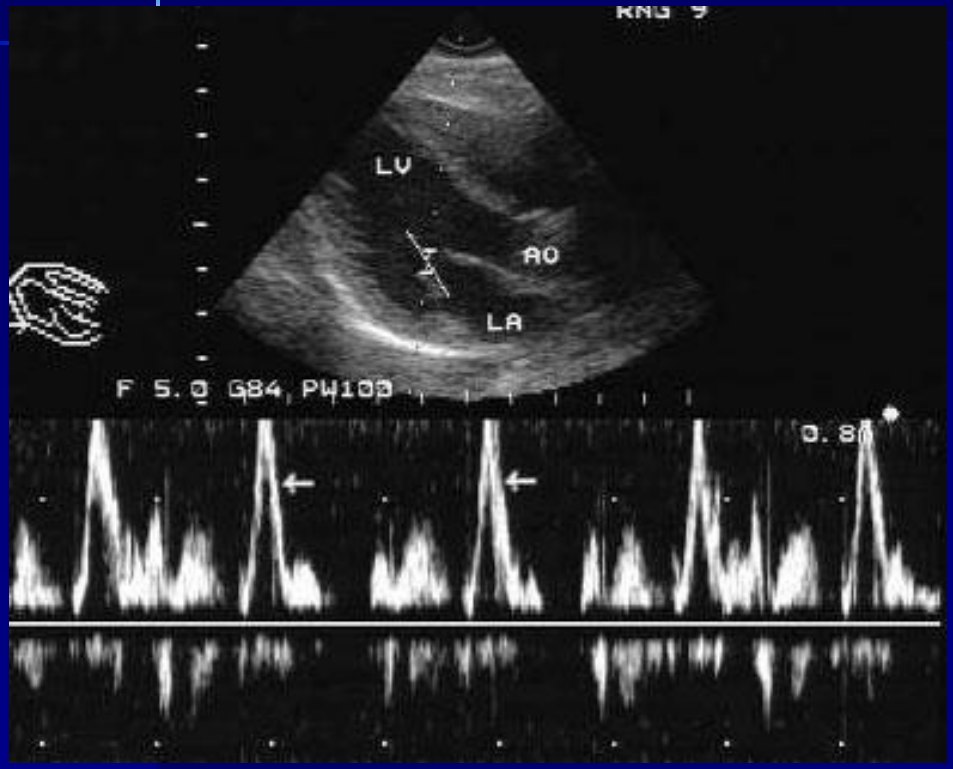
LV
AO
LA
F 5.0 G84 PW100
0.8

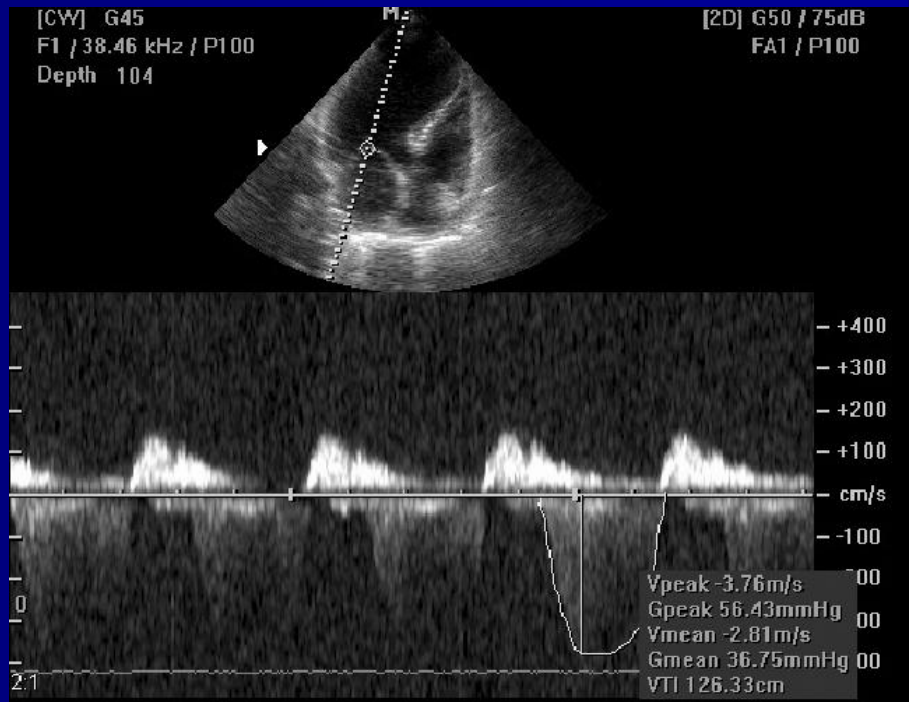
[CW] G45
F1 / 38.46 kHz / P100
Depth 104
[2D] G50 / 75dB
FA1 / P100
+400
+300
+200
+100
cm/s
-100
0
Vpeak -3.76m/s
Gpeak 56.43mmHg
Vmean -2.81m/s
Gmean 36.75mmHg
VTI 126.33cm

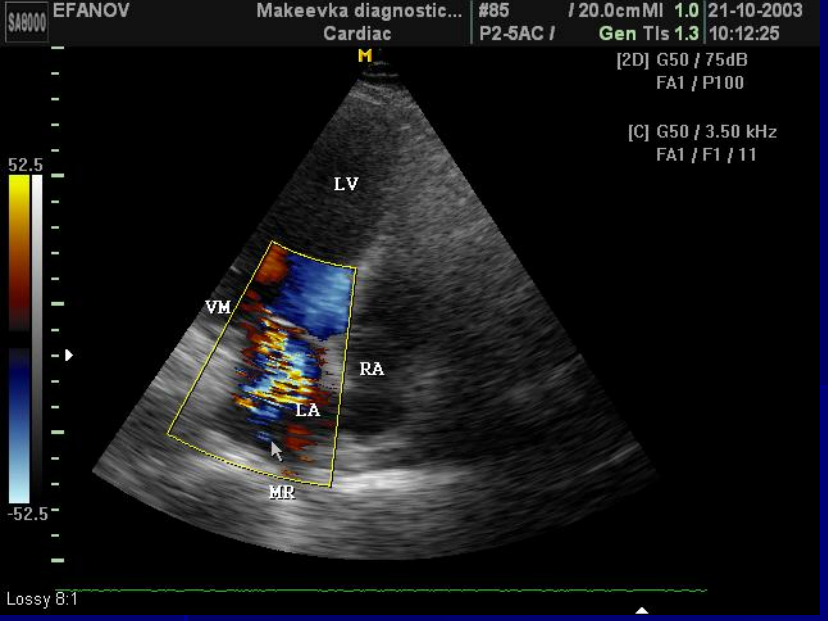
SA6000
EFANOV
Makeevka diagnostic...
Cardiac
#85
P2-5AC /
/ 20.0cmMI 1.0
Gen TIs 1.3
21-10-2003
10:12:25
[2D] G50 / 75dB
FA1 / P100
[C] G50 / 3.50 kHz
FA1 / F1 / 11
52.5
-52.5
LV
VM
RA
LA
MR
Lossy 8:1

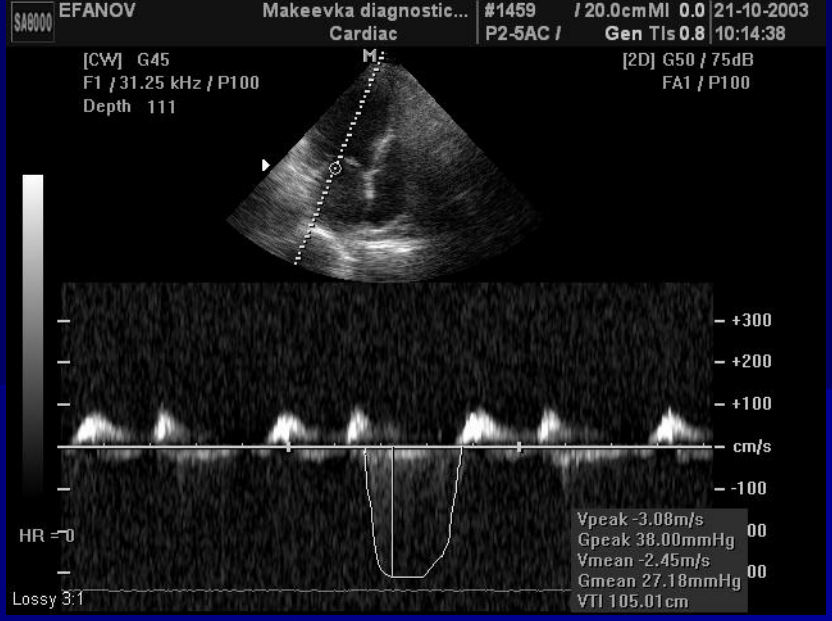
SA6000
EFANOV
Makeevka diagnostic...
Cardiac
#1459
P2-5AC /
/ 20.0cmMI 0.0
Gen TIs 0.8
21-10-2003
10:14:38
[CW] G45
F1 / 31.25 kHz / P100
Depth 111
[2D] G50 / 75dB
FA1 / P100
+300
+200
+100
cm/s
-100
HR =0
Vpeak -3.08m/s
Gpeak 38.00mmHg
Vmean -2.45m/s
Gmean 27.18mmHg
VTI 105.01cm
Lossy 3:1

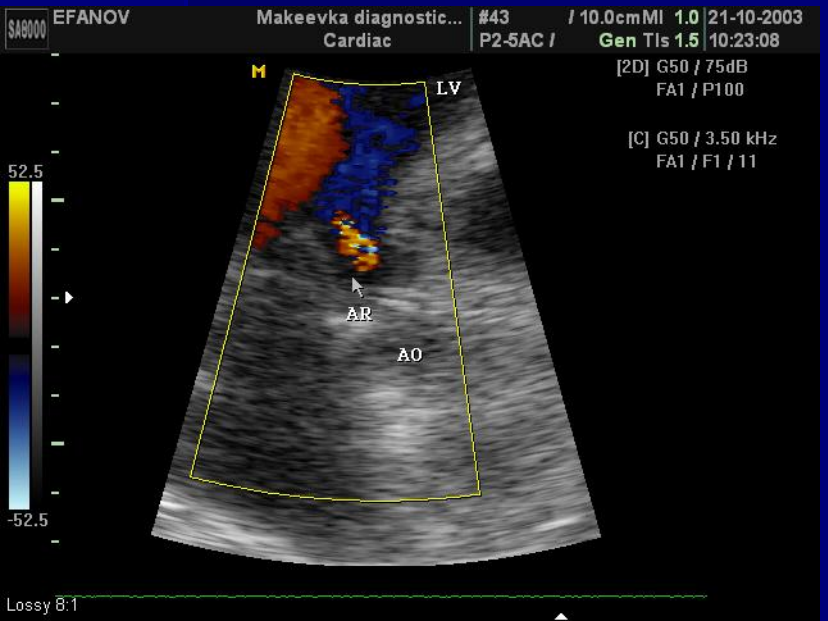
SA6000
EFANOV
Makeevka diagnostic...
Cardiac
#43
P2-5AC /
/ 10.0cmMI 1.0
Gen TIs 1.5
21-10-2003
10:23:08
[2D] G50 / 75dB
FA1 / P100
[C] G50 / 3.50 kHz
FA1 / F1 / 11
52.5
-52.5
LV
AR
AO
Lossy 8:1

SA6000
EFANOV
Makeevka diagnostic...
Cardiac
#2025
P2-5AC /
/ 10.0cmMI 0.0
Gen TIs 0.8
21-10-2003
10:24:27
[CW] G45
F1 / 22.00 kHz / P100
Depth 106
[2D] G50 / 75dB
FA1 / P100
+250
+200
+150
+100
+ 50
cm/s
- 50
-100
HR =0
Vpeak 1.48m/s
Gpeak 8.79mmHg
Vmean 1.21m/s
Gmean 6.25mmHg
VTI 72.08cm
Lossy 3:1

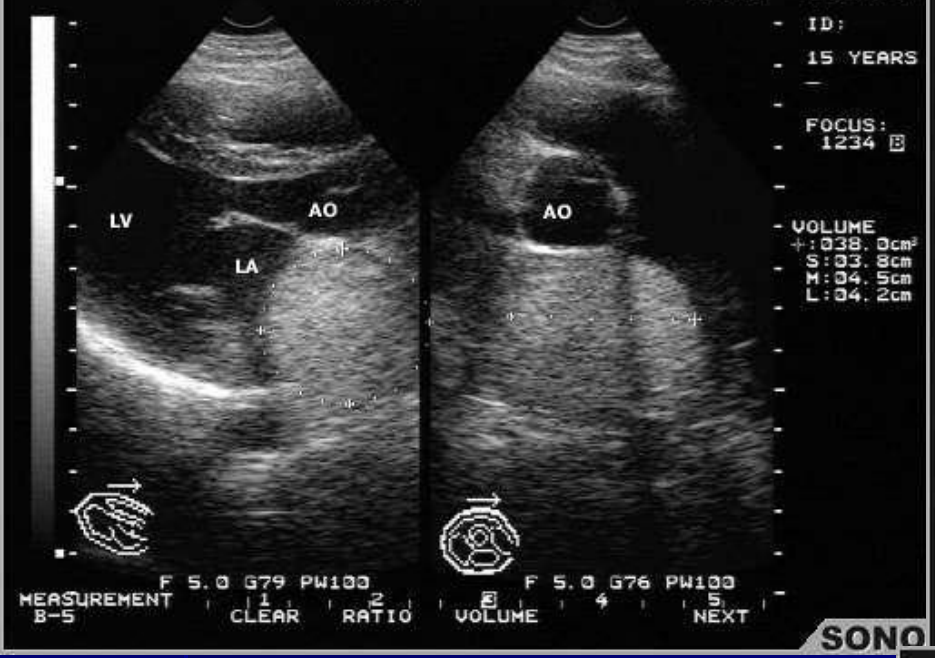
ID:
15 YEARS
FOCUS:
1234 B
LV
AO
LA
AO
VOLUME
+:038.0cm³
S:03.8cm
M:04.5cm
L:04.2cm
F 5.0 G79 PW100
F 5.0 G76 PW100
MEASUREMENT
B-5
1
CLEAR
2
RATIO
3
VOLUME
4
5
NEXT
SONO

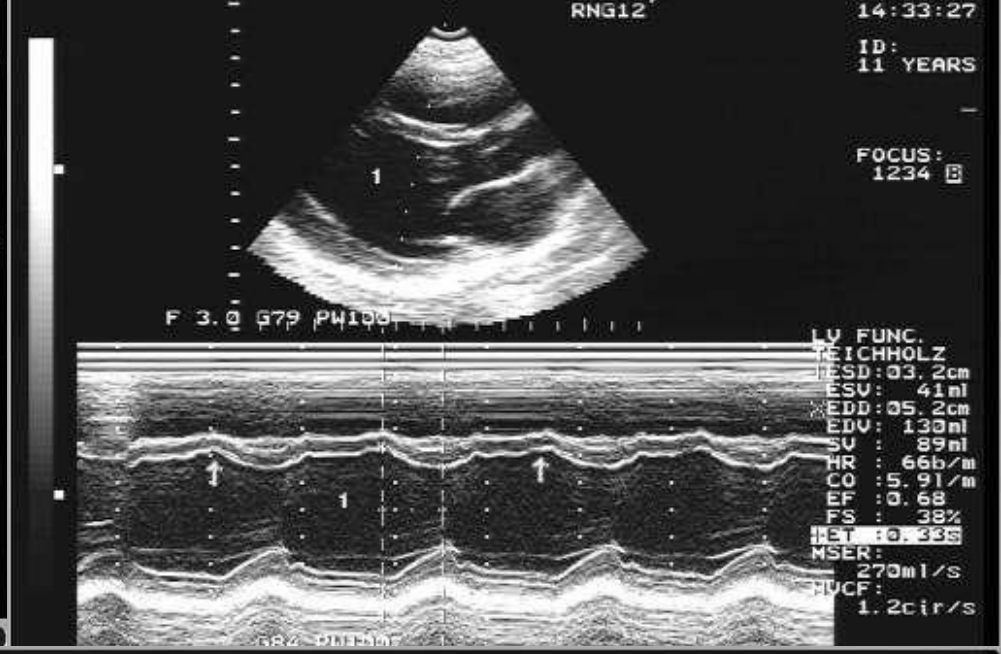
RNG12
14:33:27
ID:
11 YEARS
FOCUS:
1234 B
F 3.0 G79 PW100
LV FUNC.
TEICHHOLZ
LESD:03.2cm
ESV: 41ml
EDD:05.2cm
EDV: 130ml
SV : 89ml
HR : 66b/m
CO :5.9l/m
EF :0.68
FS : 38%
MSER:
270ml/s
MVCF:
1.2cir/s

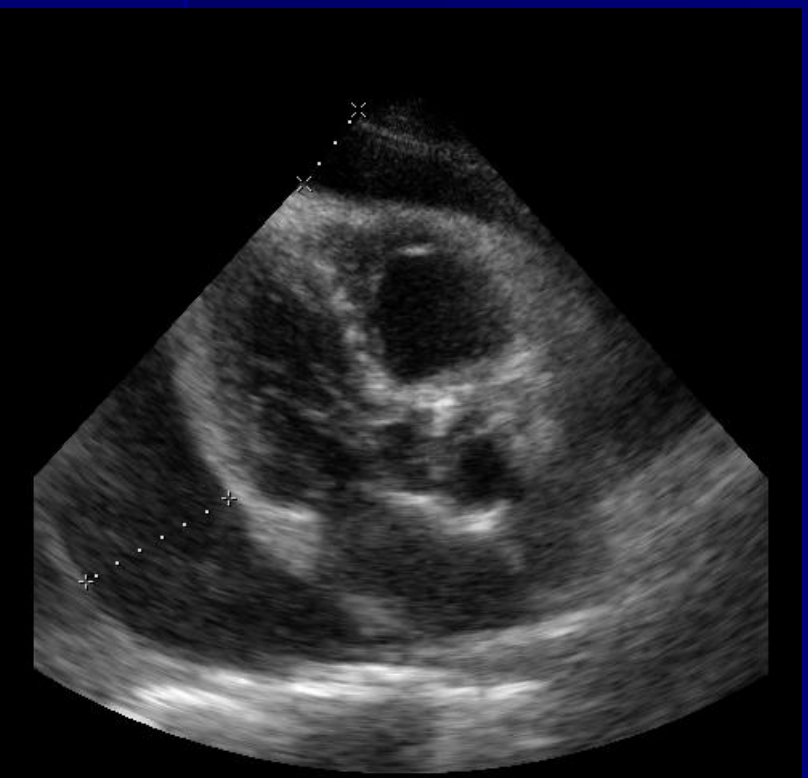

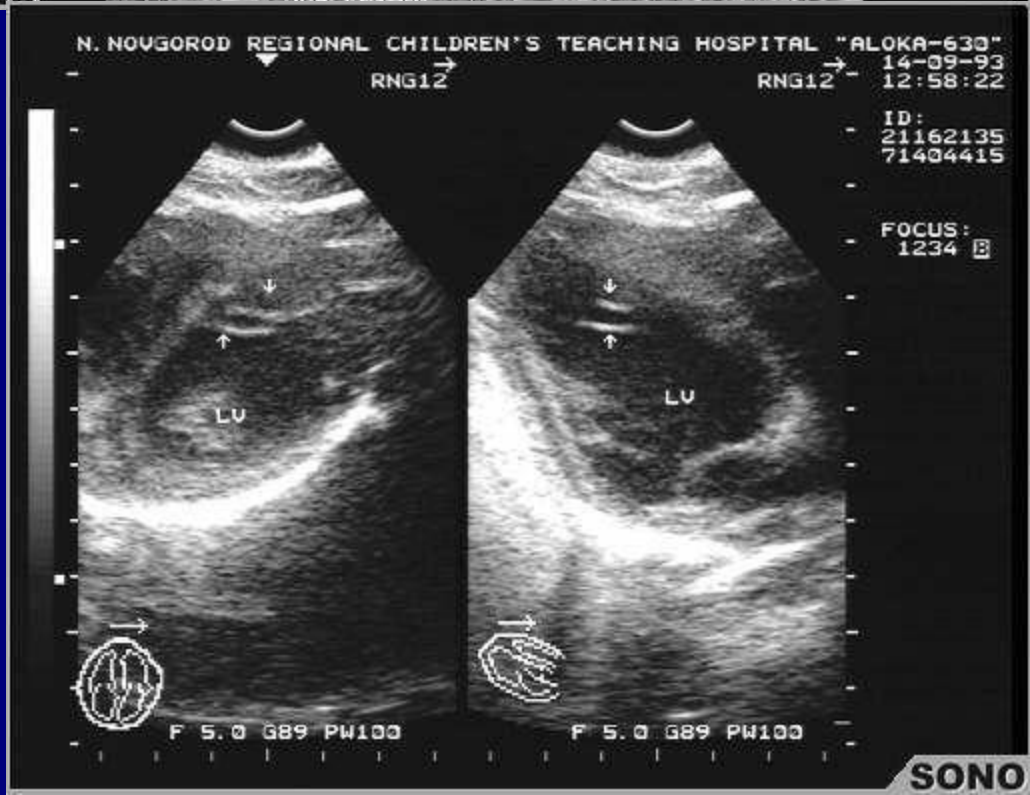
N.NOVGOROD REGIONAL CHILDREN'S TEACHING HOSPITAL "ALOKA-630"
RNG12
RNG12
14-09-93
12:58:22
ID:
21162135
71404415
FOCUS:
1234 B
LV
LV
F 5.0 G89 PW100
F 5.0 G89 PW100
SONO

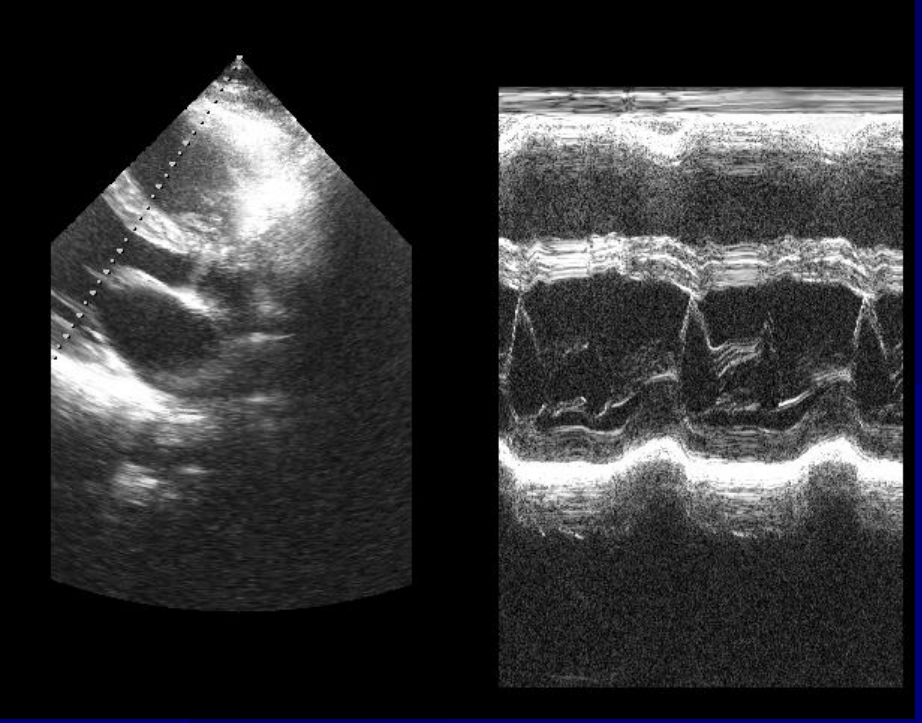

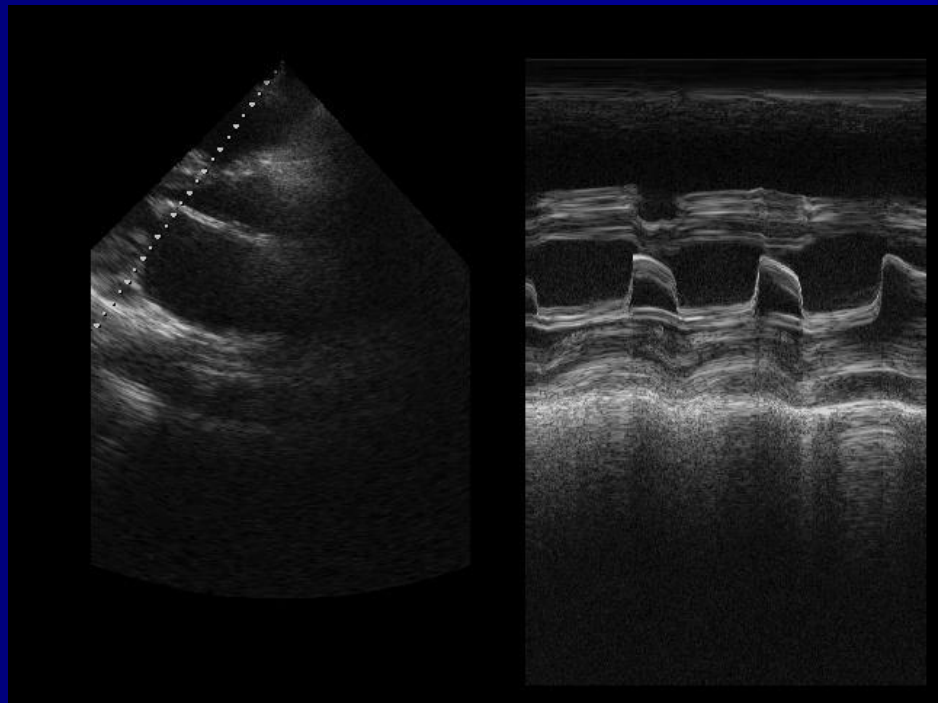

# Радионуклидная семиотика патологии сердца

**Радионуклидная вентрикулография** – оценка функции ЛЖ и ПЖ (подобно УЗИ).

**Сцинтиграфия с Tl 201-хлоридом** – накопление РФП в здоровом миокарде.

Признаки патологии:

- “холодный очаг” в стенке ЛЖ (дефект накопления – острый инфаркт, постинфарктный миокардиосклероз, ишемия миокарда);
- сужение кольца в центре ЛЖ – концентрическая гипертрофия.

2. Сцинтиграфия с Тс 99m-пирофосфатом – накопление РФП в зоне некроза:

- “горячий очаг” в области сердца (острый инфаркт миокарда).

NB! Только в течение 24 ч после начала инфаркта; трудно определить точное местоположение; возможно накопление в ребрах (при метастазах, травматических повреждениях) – псевдодиагностика инфаркта.

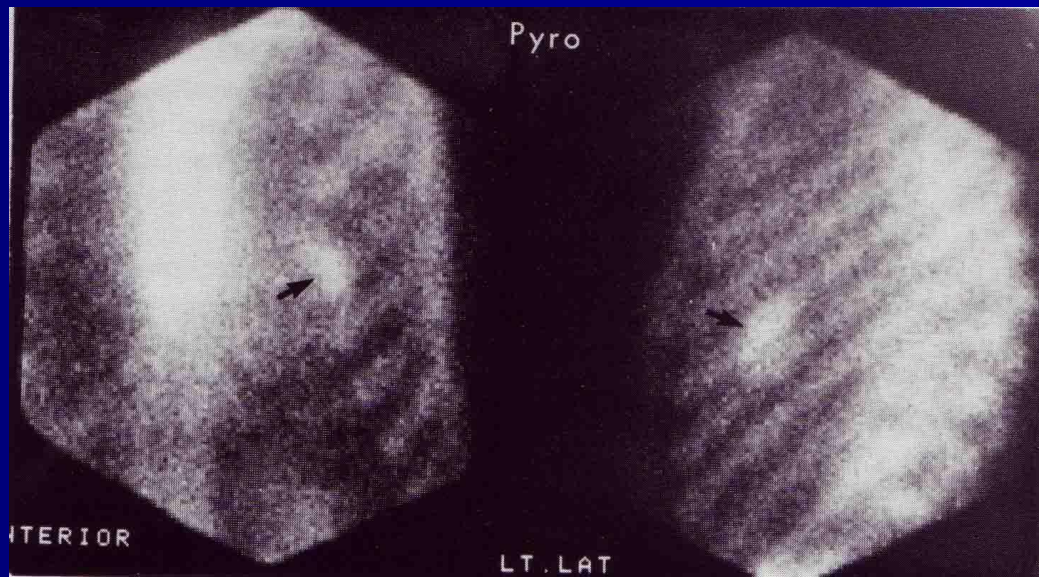

# МРТ-семиотика патологии сердца

**Цели:**

- оценка размеров камер сердца и сосудов;
- оценка толщины стенок камер сердца и сосудов;
- оценка состояния клапанного аппарата;
- диагностика перикардита;
- диагностика объемного образования в полостях сердца (тромб или опухоль);
- оценка легочного кровотока;
- диагностика аневризм ЛЖ и аорты;
- оценка сократимости миокарда и диастолического наполнения ЛЖ;
- диагностика врожденных пороков сердца;
- оценка миокардиальной перфузии.

# Основные МРТ-синдромы патологии сердца

(в большинстве случаев синдром и морфологический субстрат совпадают):

1. Расширение камер сердца.

2. Изменение толщины стенок камер сердца.

3. Изменение диаметра сосудов (сужение или расширение).

4. Изменение клапанного аппарата.

5. Патологические потоки крови в сердце или сосудах (врожденные и приобретенные пороки сердца, стеноз сосуда).

6. Расширение перикардиального пространства (жидкость).

# Основные МРТ-синдромы патологии сердца (продолжение)

7. Снижение сократимости миокарда – локальной или глобальной.

8. Изменение диастолического наполнения ЛЖ.

9. Гиперинтенсивное объемное образование в полостях сердца (тромб или опухоль).

10. Нарушение миокардиальной перфузии (острый инфаркт или миокардиосклероз).

NB! Выявление 5-го, 8-го и 10-го синдромов возможно только при использовании контрастных средств!.

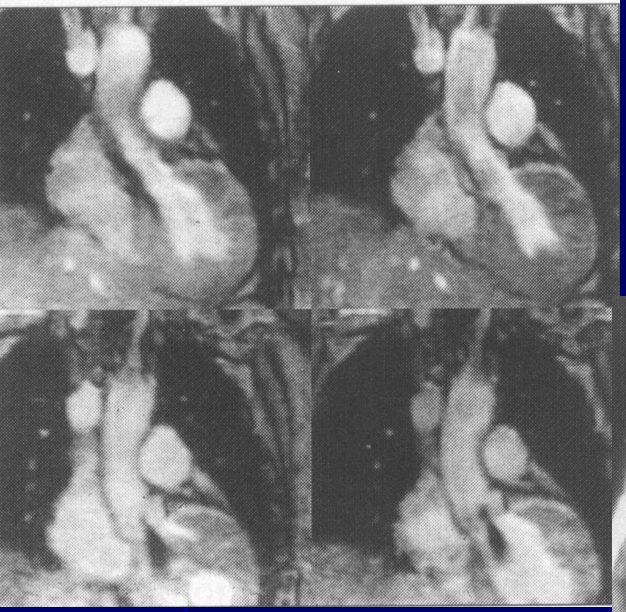

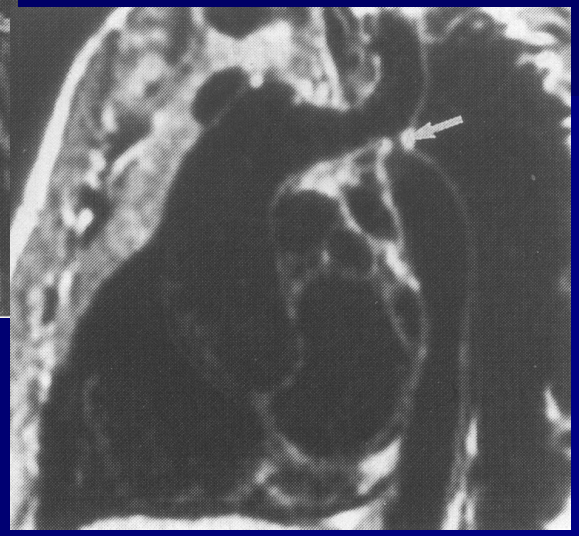

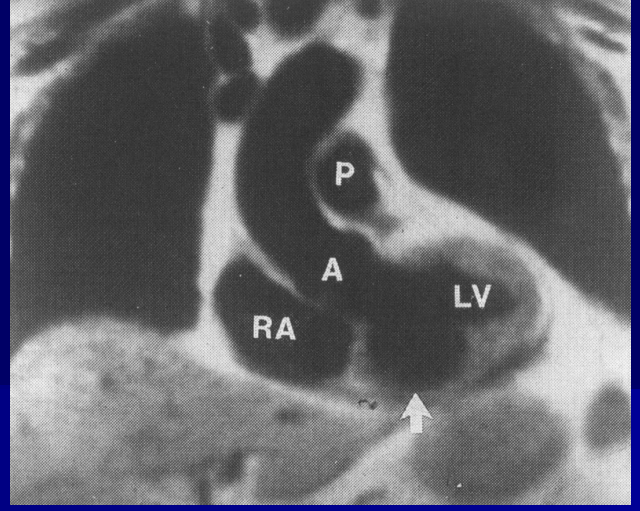
P
A
LV
RA

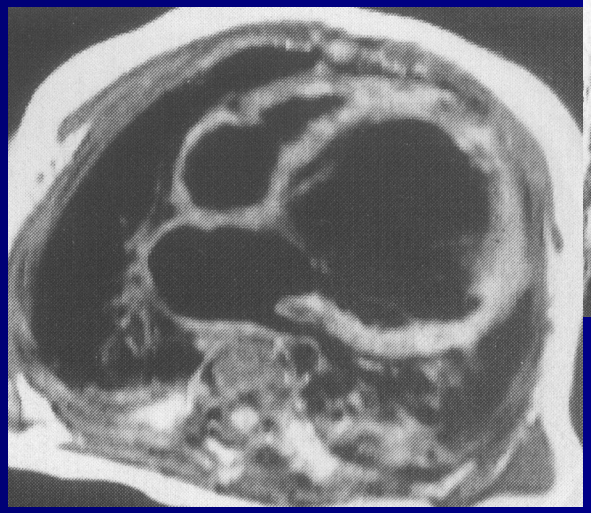

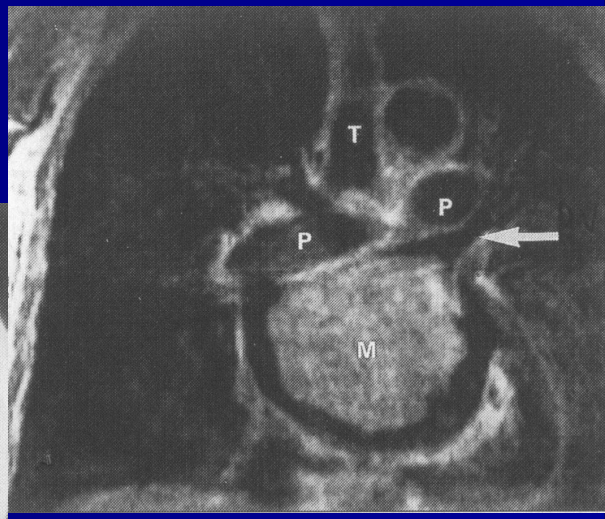
T
P
P
M