Лучевая диагностика при болях в спине

Областная клиническая больница №1,
Кафедра лучевой диагностики УрГМА
Отделение лучевой диагностики

Екатеринбург 2010

Эпидемиология и общие вопрсоы

Боль в спине – одна из наиболее актуальных проблем здравоохранения. В течение жизни она возникает у 70–90% населения и ежегодно отмечается у 15–25% [1].

У трети пациентов в последующем развивается хроническая боль, которая сохраняется более 12 нед и служит причиной длительной нетрудоспособности у 4% населения [2–4].

Эпидемиология и общие вопрсоы

Патология межпозвонкового диска – причина примерно 30% случаев боли в спине.

Это основная причина хронической боли в спине у лиц молодого возраста (30–50 лет).

В большинстве случаев поражаются два последних диска: L5–S1 и L4–L5, реже L3–L4.

Эпидемиология и общие вопрсоы

Артроз межпозвонковых (фасеточных) суставов (спондилоартроз) является причиной боли в спине примерно в 20% случаев.

У пожилых (в возрасте старше 65 лет) спондилоартроз – самая частая причина хронической боли в спине, на долю которой приходится до 40% случаев.

Спондилоартроз может возникать:

1) в результате перегрузки задних отделов ПДС (например, в связи с нарушением статики позвоночника),

2) при распространенном остеоартрозе, поражающем суставы позвоночника и конечностей,

3) вследствие дегенерации и уменьшения высоты диска, приводящих к изменению взаимоотношений суставных отростков, и сопровождаться функциональной блокадой суставов, подвывихом в суставах с ущемлением суставной капсулы, воспалением суставных тканей [5]

Собственный опыт

- За 4 года
- из 28300 МРТ
- позвоночника 8190 (29%)
- из них :
- шейного - 2637 (9,3%) (32,2%)
- грудного - 890 (3,1%) (10,8%)
- поясничного - 4663 (16,5%) (57%)
- ОСТЕОХОНДРОЗ - В 76%
- ГРЫЖА ДИСКА - В 28,5%
- В ШЕЙНОМ ОТДЕЛЕ - В 61% (ВСЕГО В 19,5%)
- В ГРУДНОМ ОТДЕЛЕ - В 25,3% (ВСЕГО В 2,7%)
- В ПОЯСНИЧНОМ - В 79,6% (ВСЕГО В 45,4 %)

Норма

- T2- и T1-взвешенные

  сагиттальные сканы

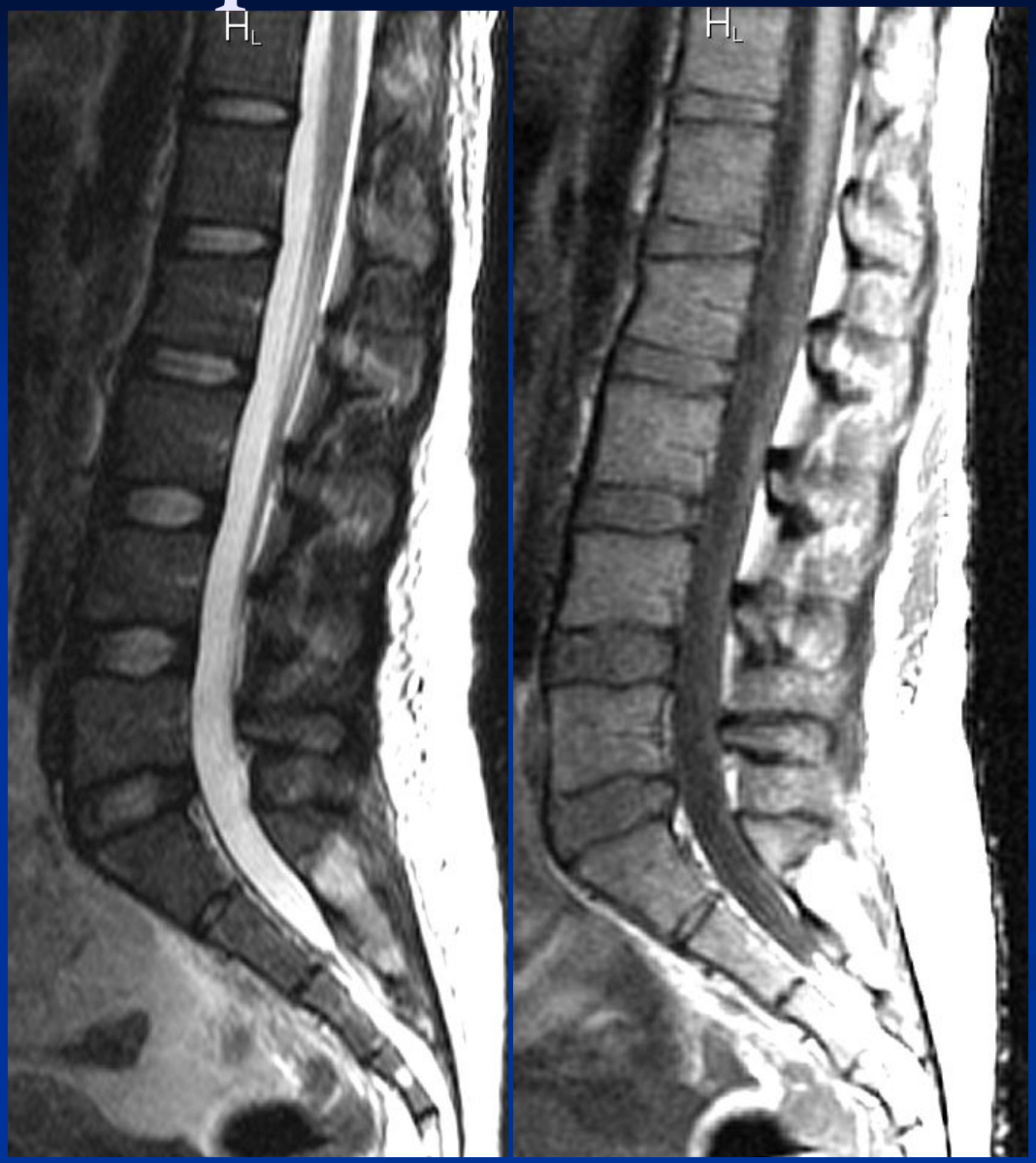

Норма

T2-взвешенный поперечный скан

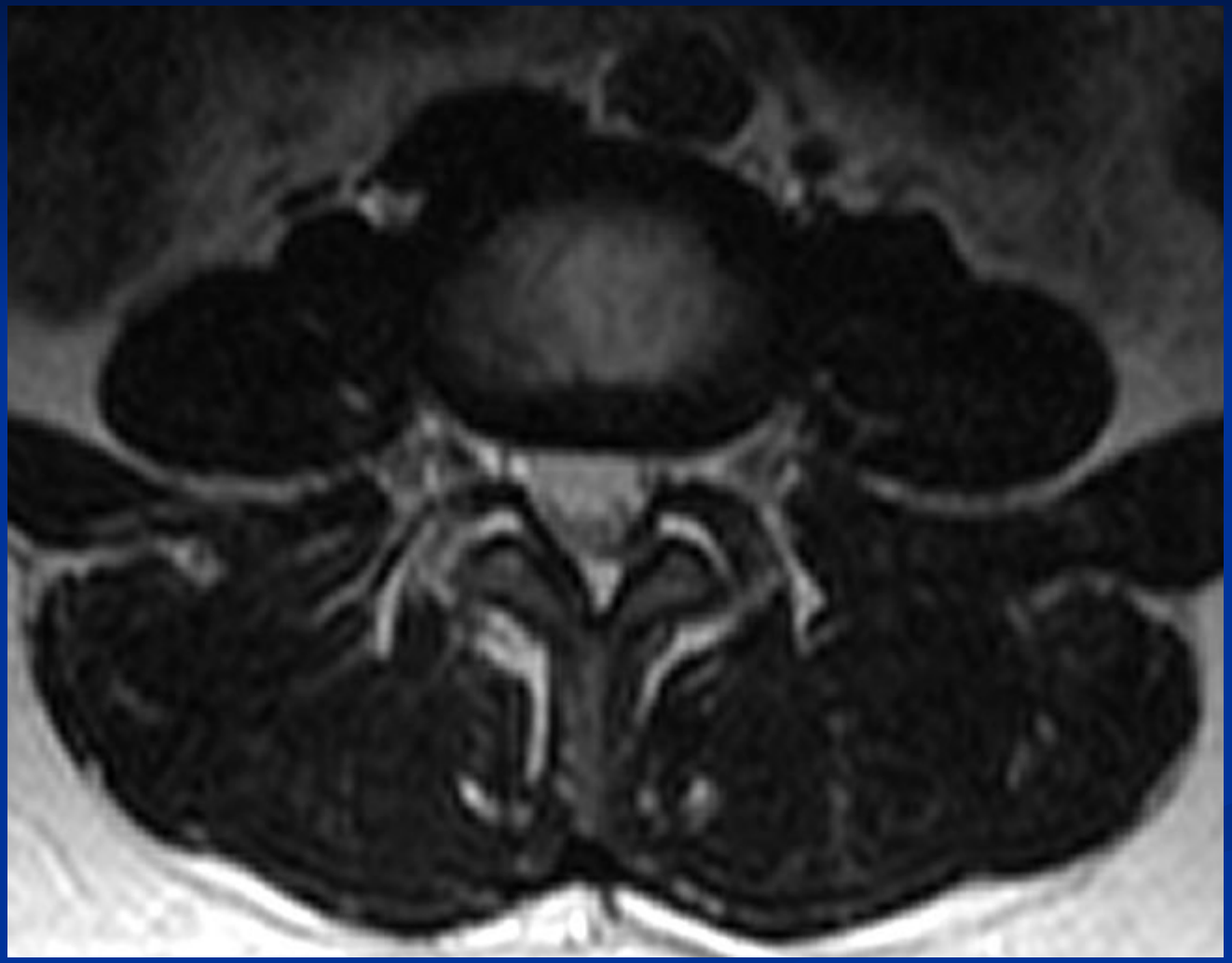

Нарушения в позвоночнике:

1. Функциональные
   1. Гипермобильность
   2. Нестабильность
   3. Ограничение подвижности
2. Органические
   1. Дистрофия
   2. Воспаление
   3. Опухоль
   4. Травма
   5. Аномалия развития
3. Сочетание вышеописанных

Классификация дистрофических изменений

1. Деформирующий спондиолез
2. Остеохондроз (3 (4) стадии)
   1. осложненный
      1. грыжа диска
      2. остеофитоз (дискоостеофитоз)
      3. нестабильность
      4. олистез
   2. неосложненный
3. Спондилоартроз (3 стадии)
   1. осложненный
      1. дистрофический антелистез
      2. синовиальная киста
      3. артрогенный стеноз
   2. неосложненный
4. Фиксирующий лигаментоз
5. Юношеские дистрофические изменения

Используемая классификация патологии межпозвонковых дисков

Североамериканское спинальное общество (The North American Spine Society (NASS) 2002)

Американское общество нейрорадиологии (ASNR)

Американское общество Спинальной Радиологии (ASSR).

Одобрен:

Совместной секцией спинальной и периферической невральной патологии Американской Ассоциации и Конгресса Нейрохирургов (Joint Section on Disorders of the Spine and Peripheral Nerves of the American Association of Neurological Surgeons (AANS) and Congress of Neurological Surgeons (CNS)

Комитетом по кодировке Американской Академии хирургов ортопедов (Coding Committee of the American Academy of Orthopaedic Surgeons (AAOS).

Разработчики

Члены клинической части специальной комиссии

Tom Faciszewski, MD
David F. Fardon, MD
Steven R. Garfin, MD
Scott Haldeman, MD, PhD
Neil Kahanovitz, MD
Volker K.H. Sonntag, MD

Члены визуализационной части специальной комиссии

Brigitte Appel, MD
Jean-François Bonneville, MD
Marco Leonardi, MD
Pierre C. Milette, MD
Jeffrey S. Ross, MD
Alan L. Williams, MD
Jan T. Wilmink, MD, PhD

Классификация смещений диска

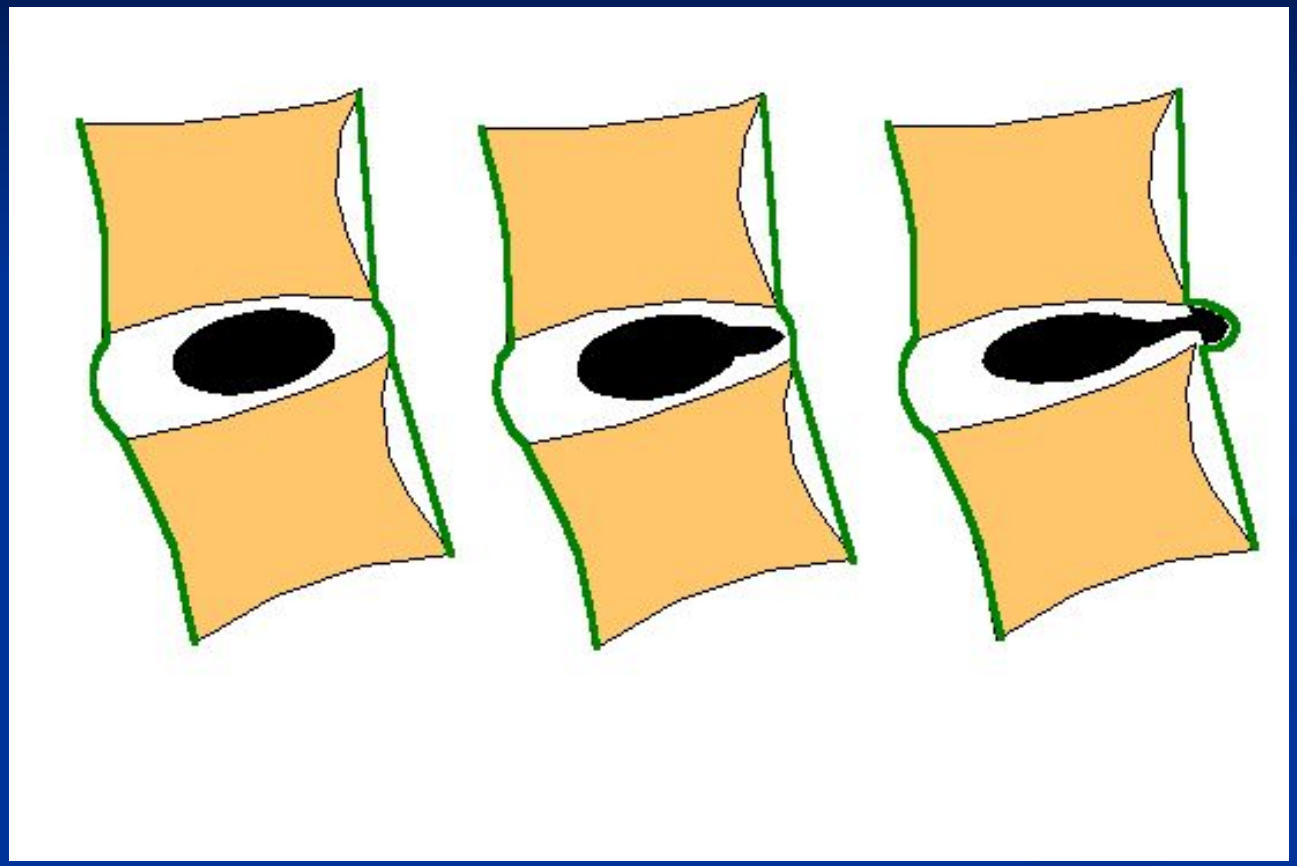

N

Трещина фиброзного кольца

Грыжа

Классификация смещений диска

Грыжа диска



Классификация смещений диска

Внутрипозвонковые грыжи

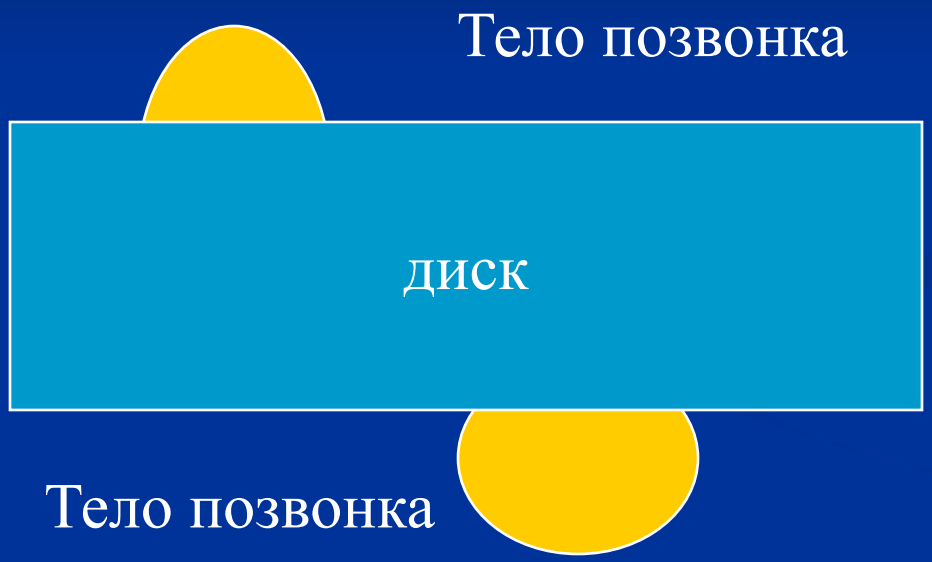

Классификация смещений диска

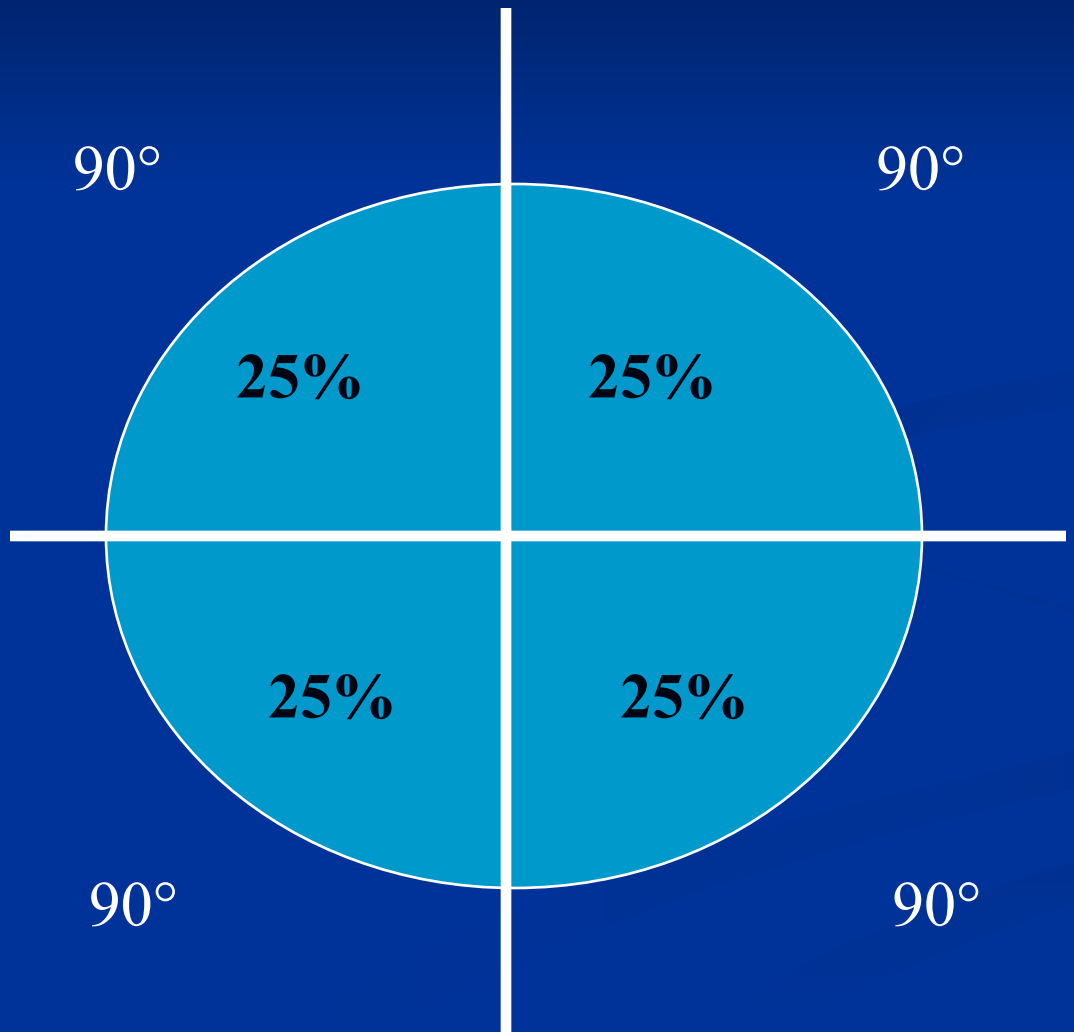

Классификация смещений диска

Фокальная грыжа (менее 25% окружности)



Классификация смещений диска

Грыжа на широком основании



Классификация смещений диска

Симметричное выбухание диска



Классификация смещений диска

Асимметричное выбухание диска



Классификация смещений диска

протрузия



экструзия



Классификация смещений диска

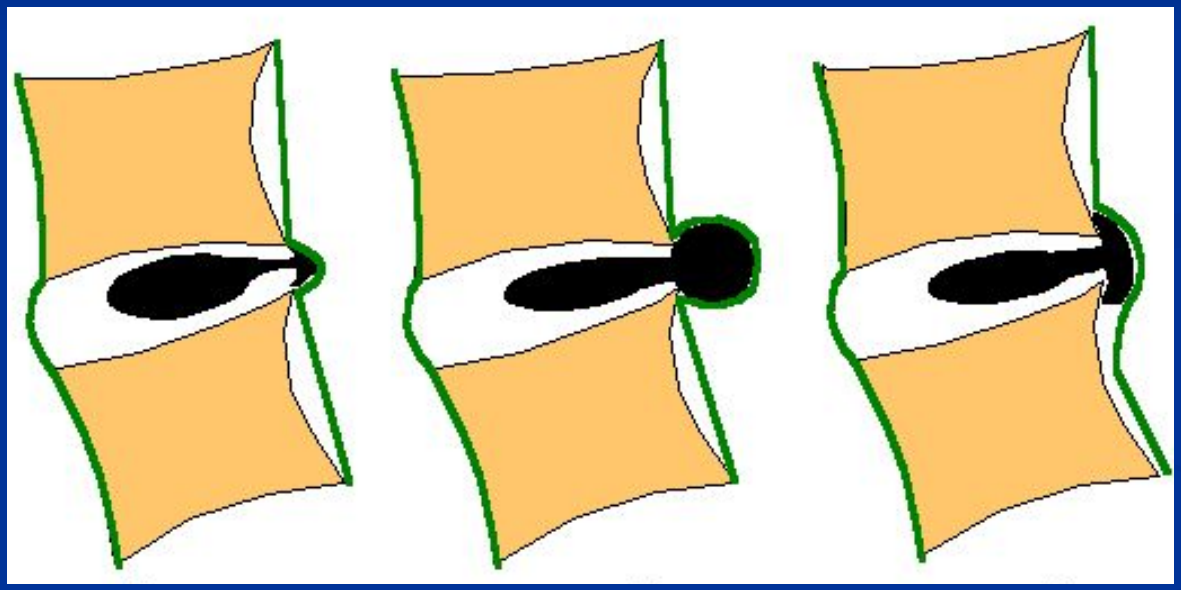

протрузия экструзия экструзия

Классификация смещений диска

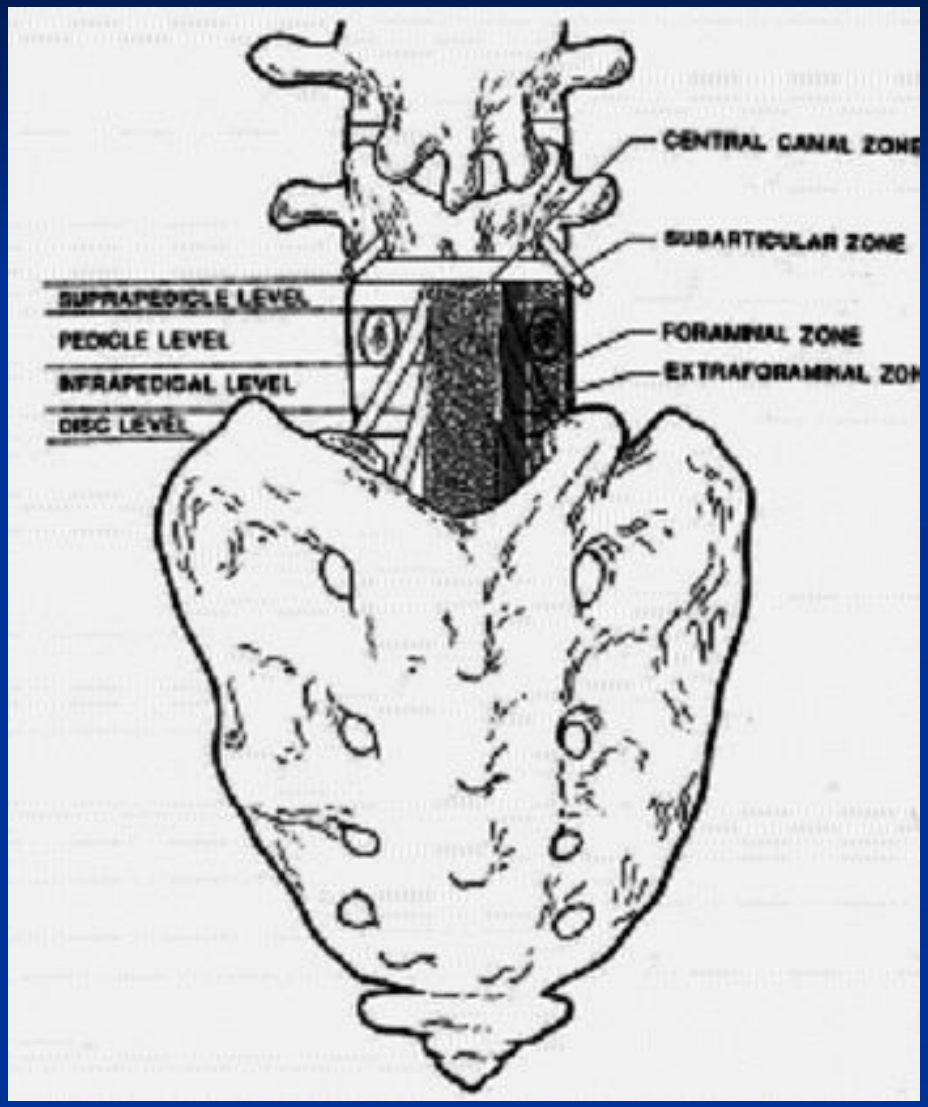

(По Wiltse LL, Berger PE, McCulloch JA. «A system for reporting the size and location of lesions of the spine». Spine 1997;22:1534-37)

Классификация смещений диска

(По Wiltse LL, Berger PE, McCulloch JA. «A system for reporting the size and location of lesions of the spine». Spine 1997;22:1534-1537)

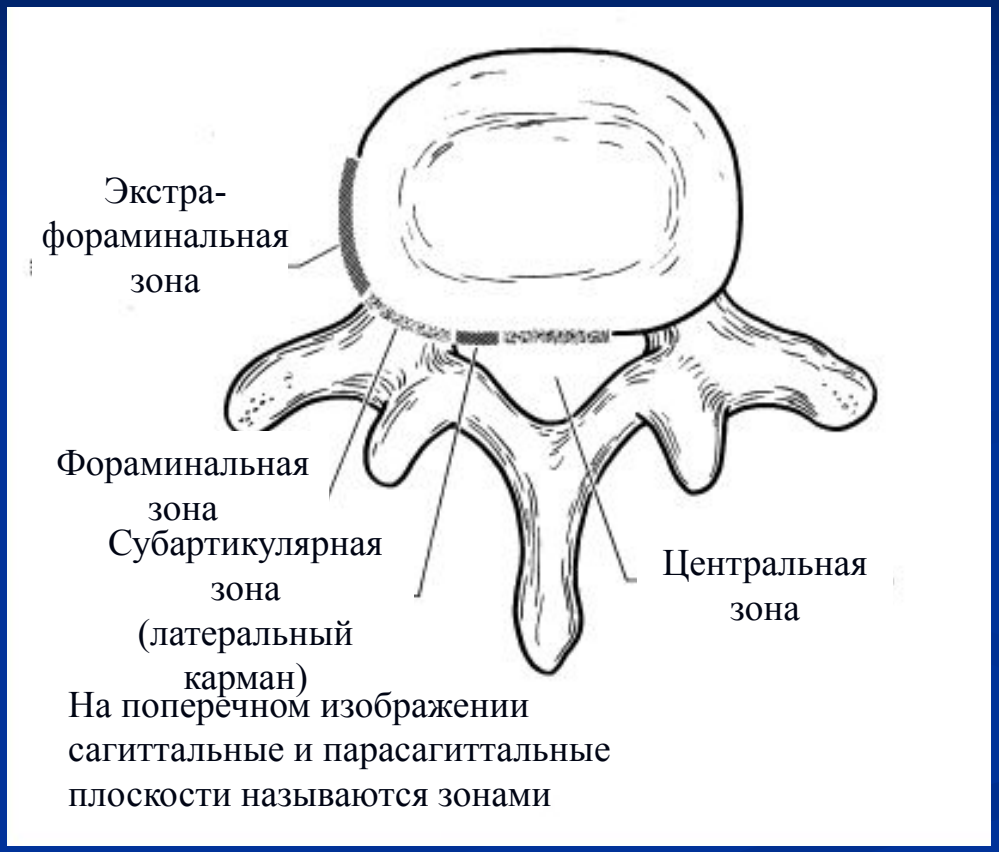

Классификация смещений диска

В краниокаудальном направлении выделяют 4 уровня

(По Wiltse LL, Berger PE, McCulloch JA. «A system for reporting the size and location of lesions of the spine». Spine 1997;22:1534-1537)

супрапедункулярный

педункулярный

инфрапедункулярный

дисковый

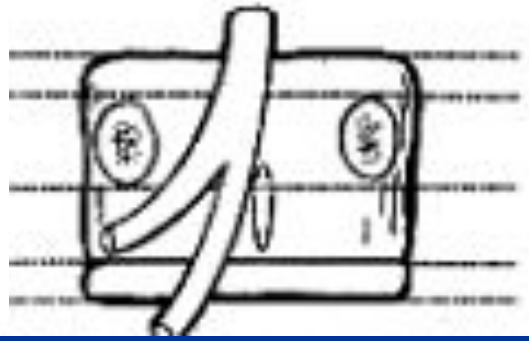

Зоны на поперечных срезах

латеральный канал (радикулярный карман)

центральный канал *

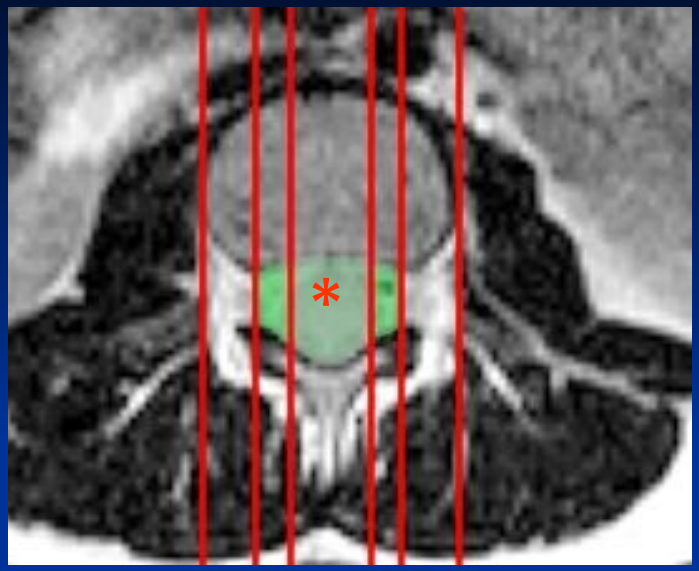

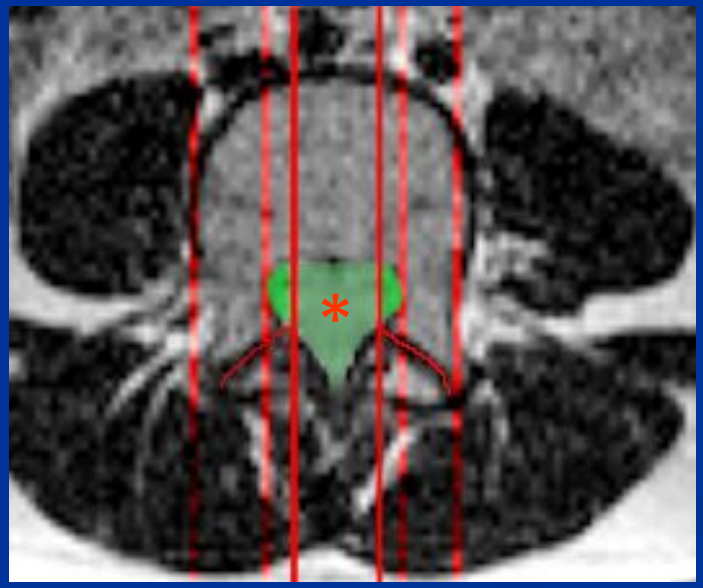

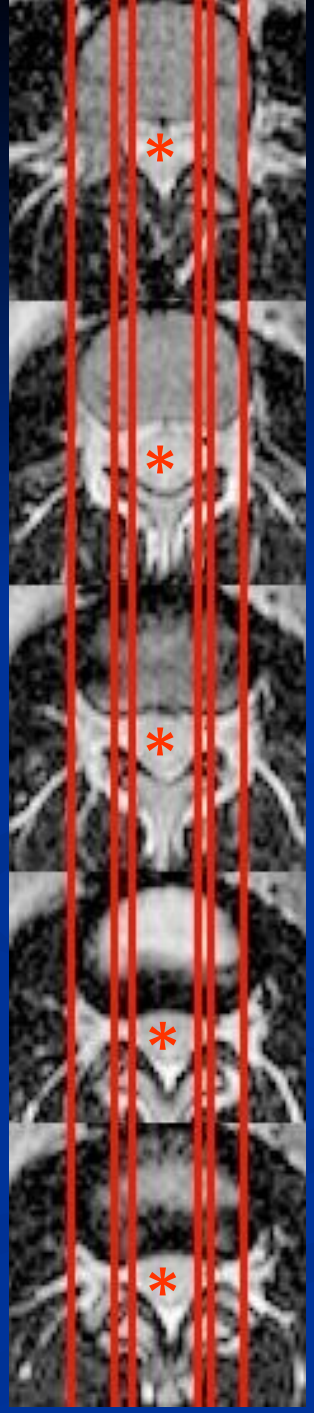

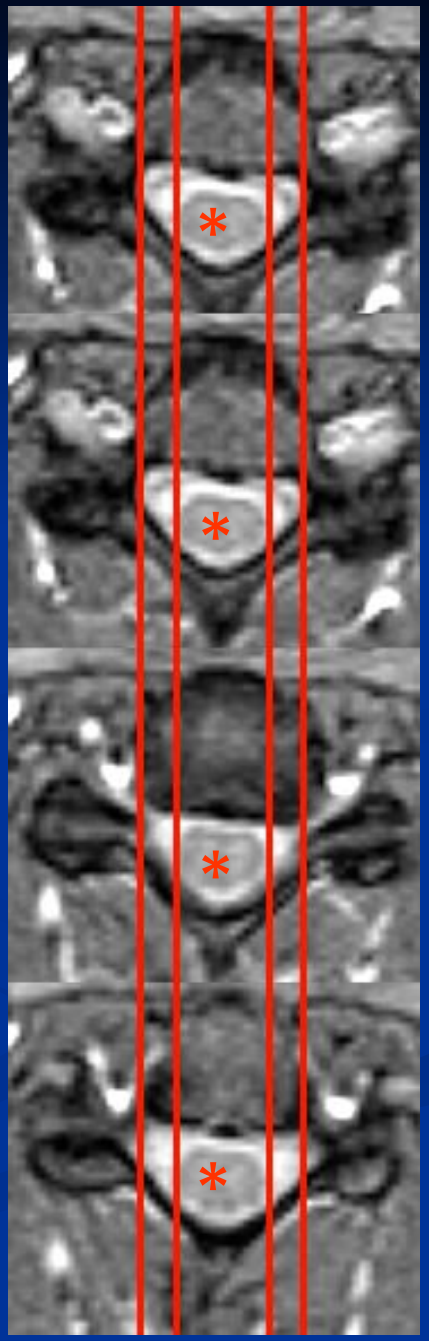

Степени сужения дурального мешка, радикулярных карманов и межпозвонковых отверстий

0 – нет сужения

1 – сужение до 1/3 диаметра

2 – сужение от 1/3 до 2/3 диаметра

3 – сужение более 2/3 диаметра

4 – просвет не дифференцируется

Стадии остеохондроза

0 → 1 → 2 → 3

Стадии остеохондроза

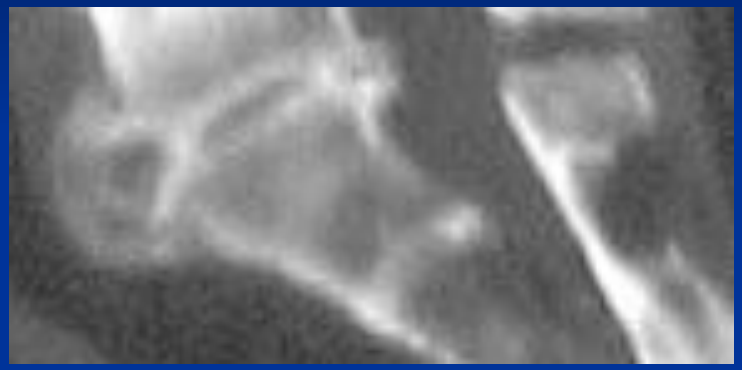

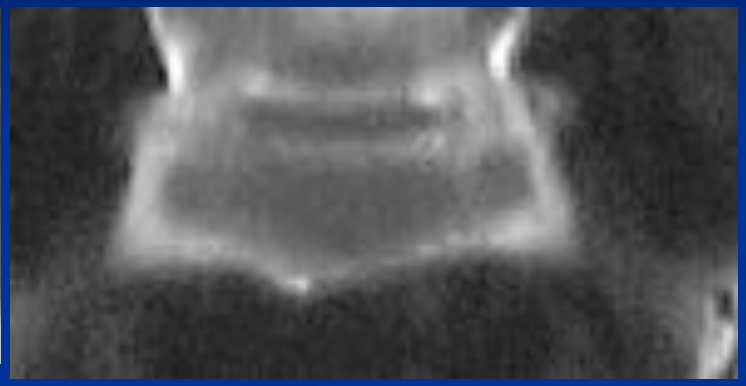

Иногда выделяется 4-я стадия остеохондроза – фиброзный, костно-фиброзный, или костный анкилоз тел позвонков пораженного сегмента

Субхондральные изменения тел позвонков

	Нет изменений	Модик-1	Модик-2	Модик-3
T1				
T2				

По Modic: 1 – отек, 2- жировая перестройка, 3 - склероз

Дистрофические изменения

Дистрофические изменения

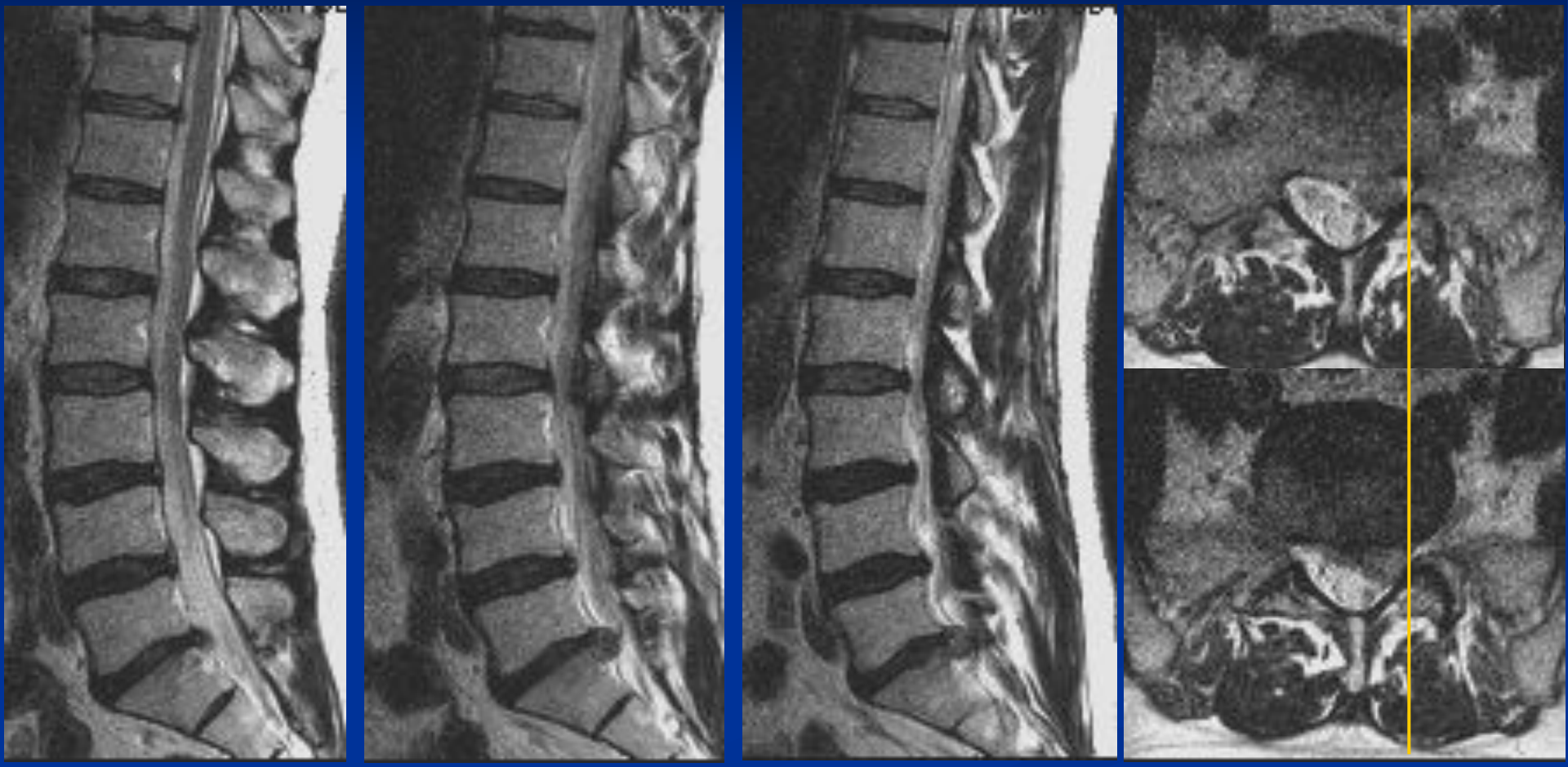

парацентральная экструзия диска L5-S1 слева

Дистрофические изменения

парацентрально-заднебоковая грыжа (экструзия) с верхней миграцией

Дистрофические изменения

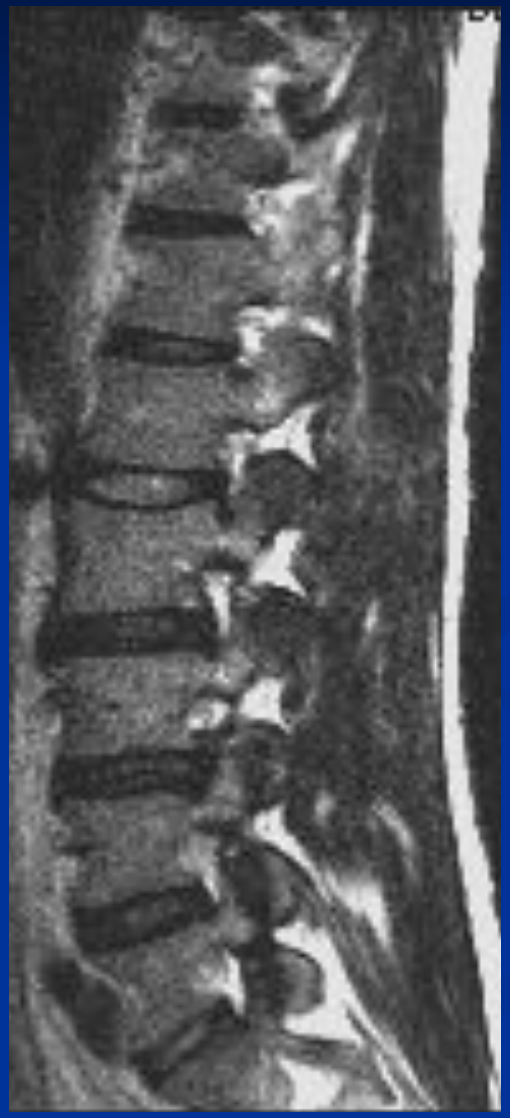

Парацентрально-заднебоковая экструзия диска L3-L4 справа

Дистрофические изменения

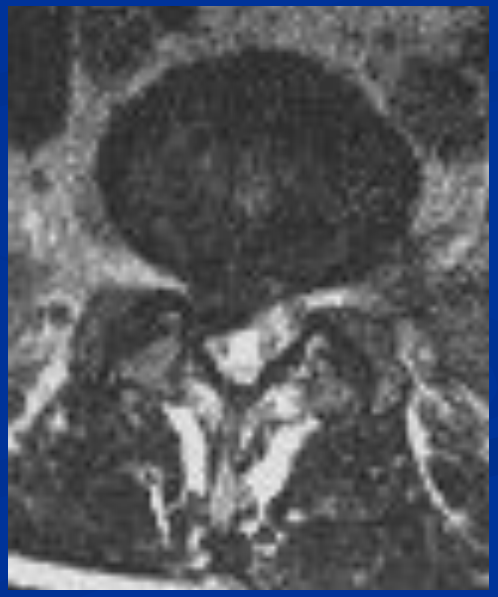

парацентральная экструзия диска L5-S1

Центральная грыжа диска

Неправильная диагностика «мягкой» грыжи диска

Эпидуральная кавернозная гемангиома

Регресс грыжи диска

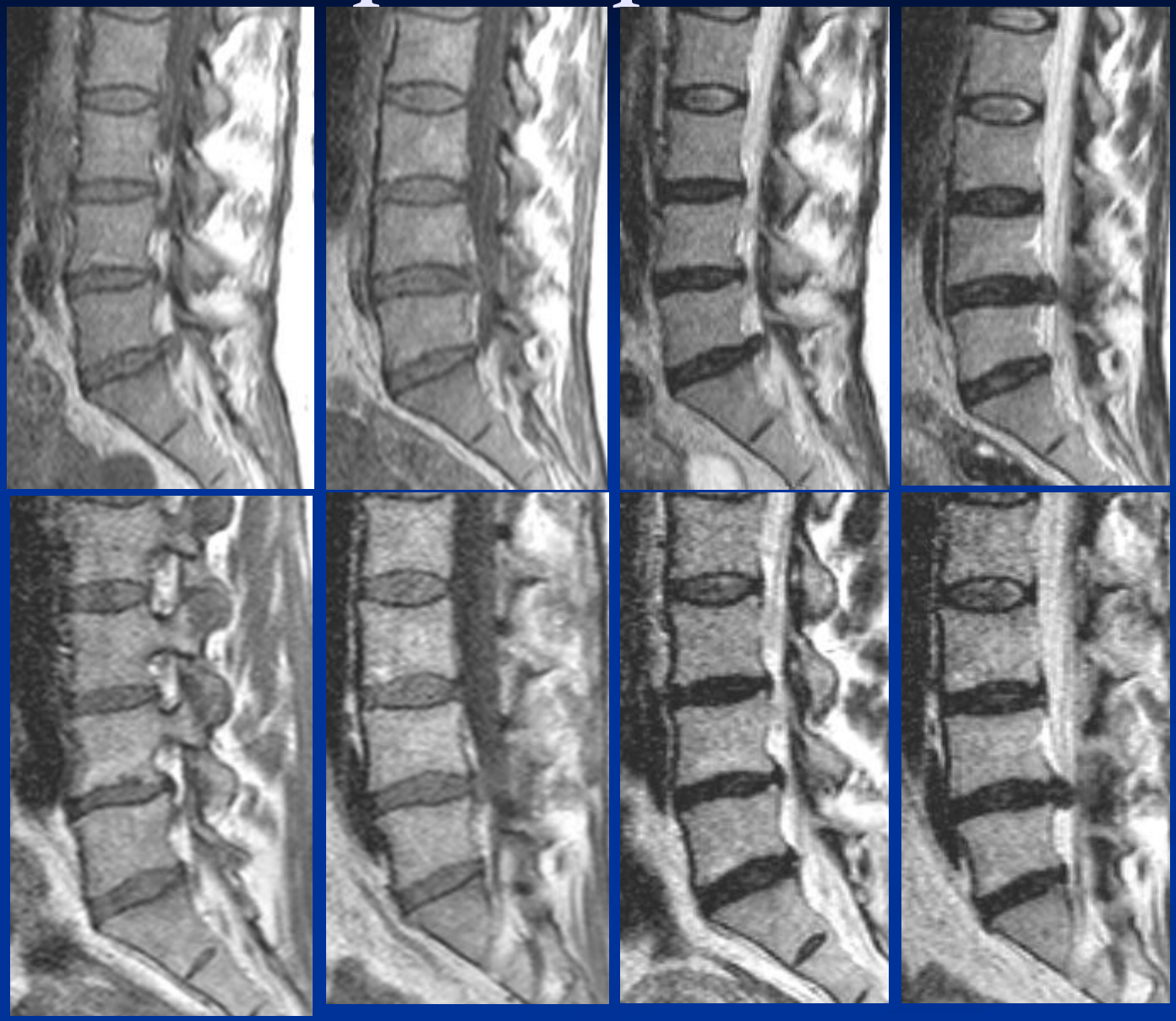

МРТ в динамике через 4 года

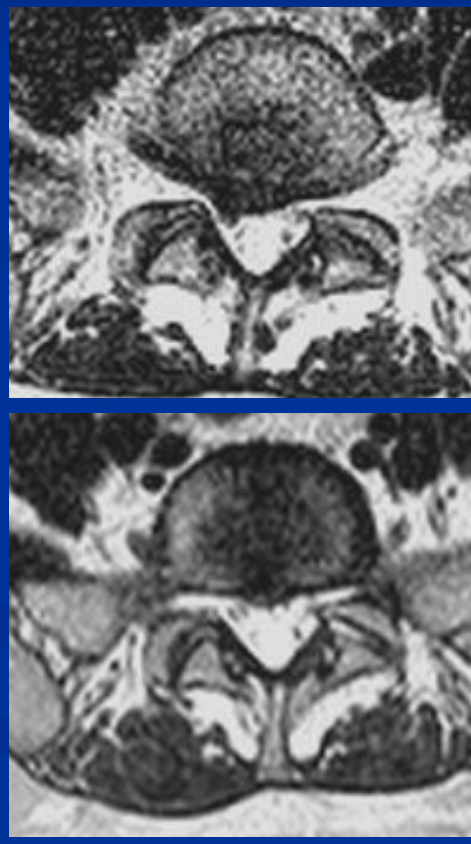

Стадии спондилоартроза

норма

1 стадия

2 стадия

3 стадия

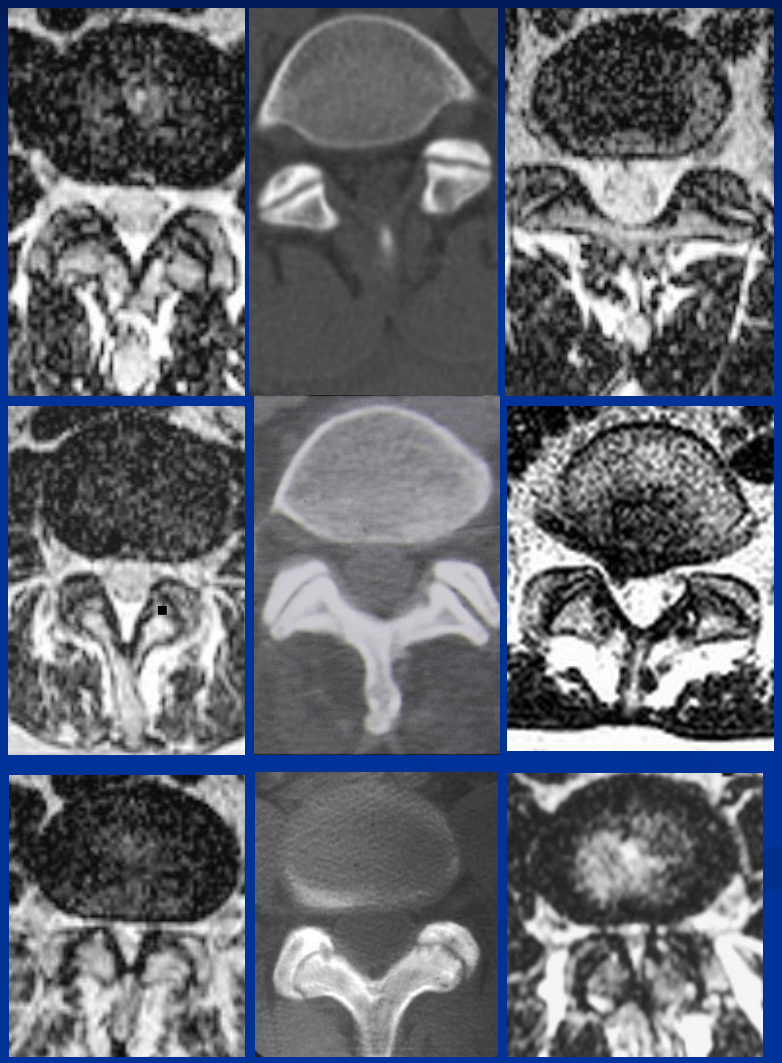

Изменения хряща при спондилоартрозе

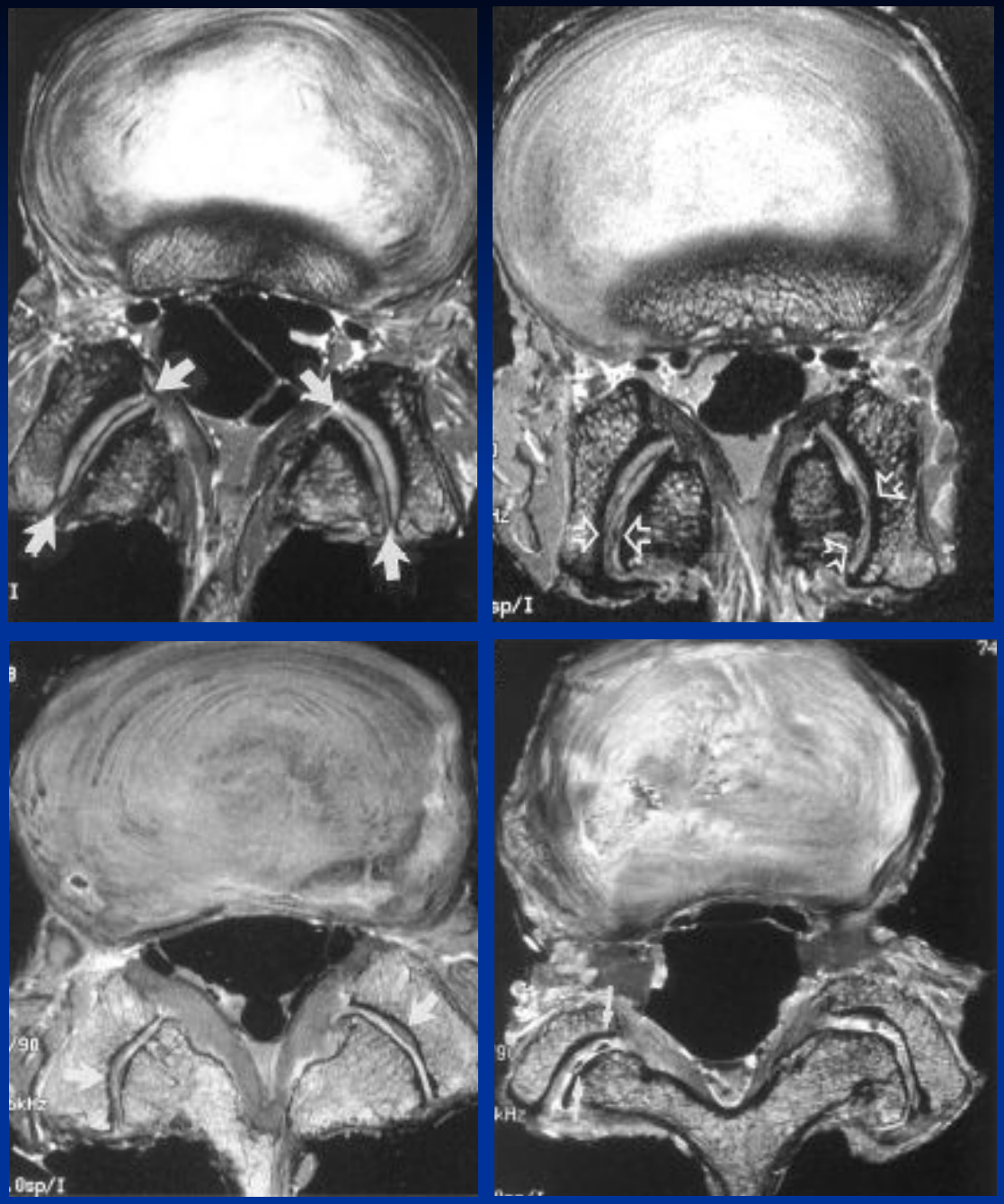

1 – нет изменений

2 – неровности и эрозии поверхности хряща

3 – дефекты поверхности с обнажением кости

4 – отсутствие хряща

МРТ с высоким разрешением (срез 1 мм, матрица 512x512, поле обзора 8 см)

Артрогенный стеноз позвоночного канала

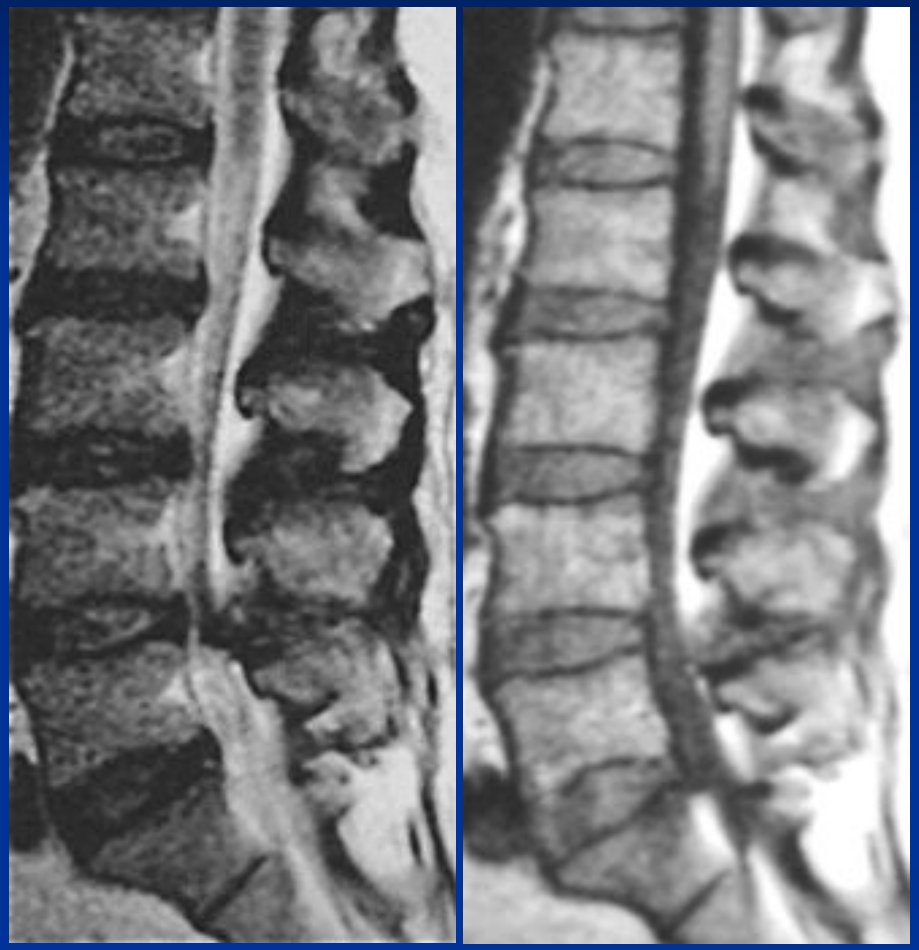

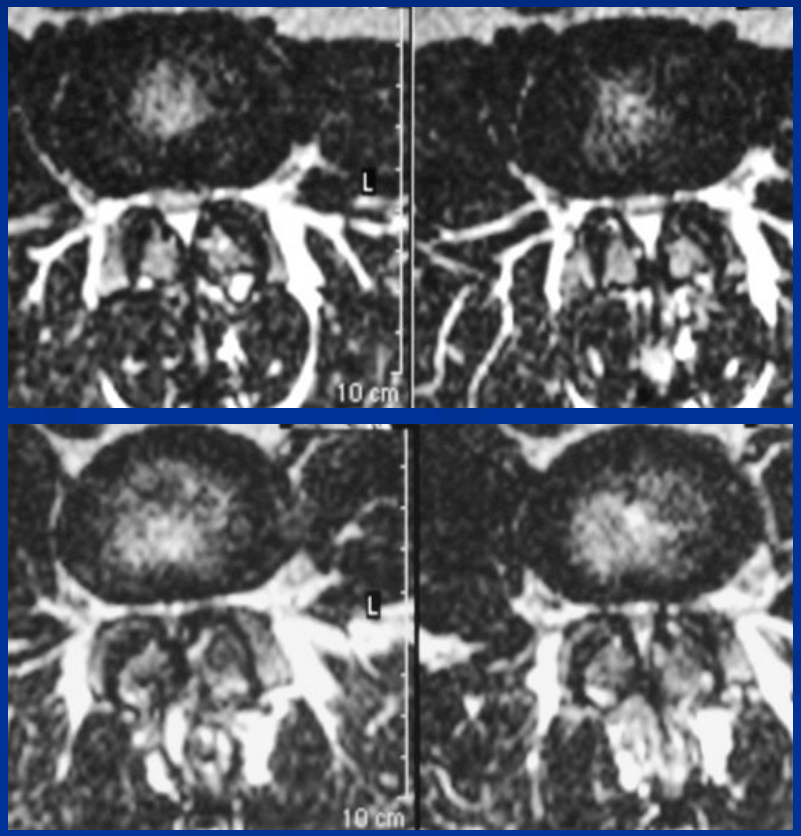

Стеноз позвоночного канала

Может быть врожденным, приобретенным или комбинированным. Приобретенный стеноз:

- спондилолистез,
- грыжи межпозвонковых дисков
- образование задних остеофитов
- гипертрофия связок
- спондилоартроза с гипертрофией суставных фасеток и образовнием синовиальных кист
- травма позвоночника
- гипертрофия и оссификации задней продольной связки.

Стеноз позвоночного канала на грудном и поясничном уровне диагностируют, если переднезадний диаметр позвоночного канала менее 11,5 мм .

Основное клиническое проявление – нейрогенная (каудогенная) перемежающаяся хромота. Она выражается в появлении при ходьбе или длительном стоянии двусторонних болей, онемения, парестезий, слабости в мышцах голени, реже бедра, которые уменьшаются в течение нескольких минут, если больной наклонится кпереди или сядет.

На долю стеноза позвоночного канала приходится **около 5% случаев** боли в спине.

Классификация стеноза позвоночного канала по выраженности (по Harwod Nash и Petersson, 1992)

нет стеноза – площадь более 250 кв.мм

стеноз 1 степени – от 170 до 249 кв.мм

стеноз 2 степени – от 100 до 169 кв. мм

стеноз 3 степени – от 0 до 99 кв. мм

Синовиальные кисты

Аксиальная КТ

Сагиттальные и аксиальная МРТ

Деформирующий спондилез

Деформирующий спондилез

слева

справа

L5-S1

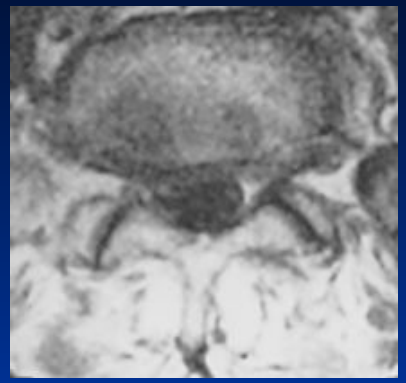

L4-L5

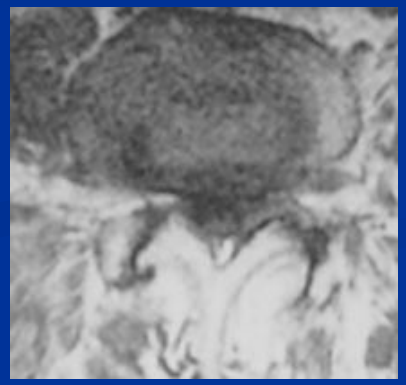

L3-L4

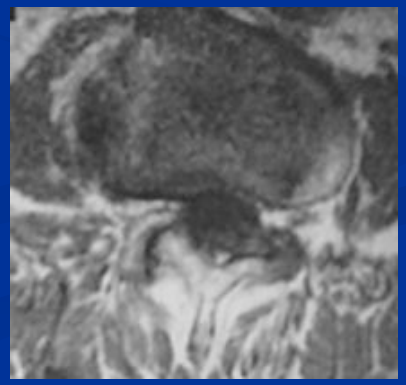

Межостистый неоартроз

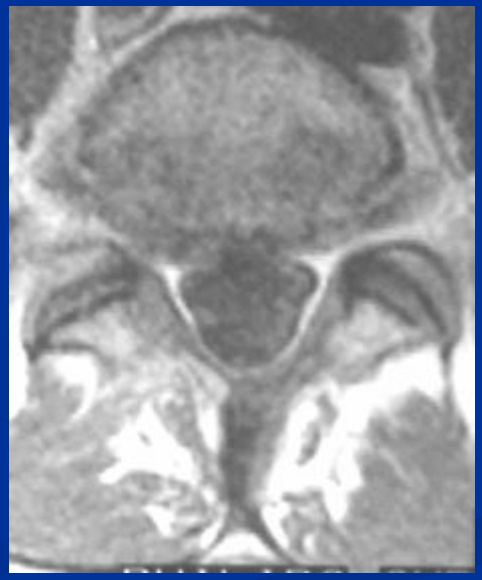

Два вида антелистеза

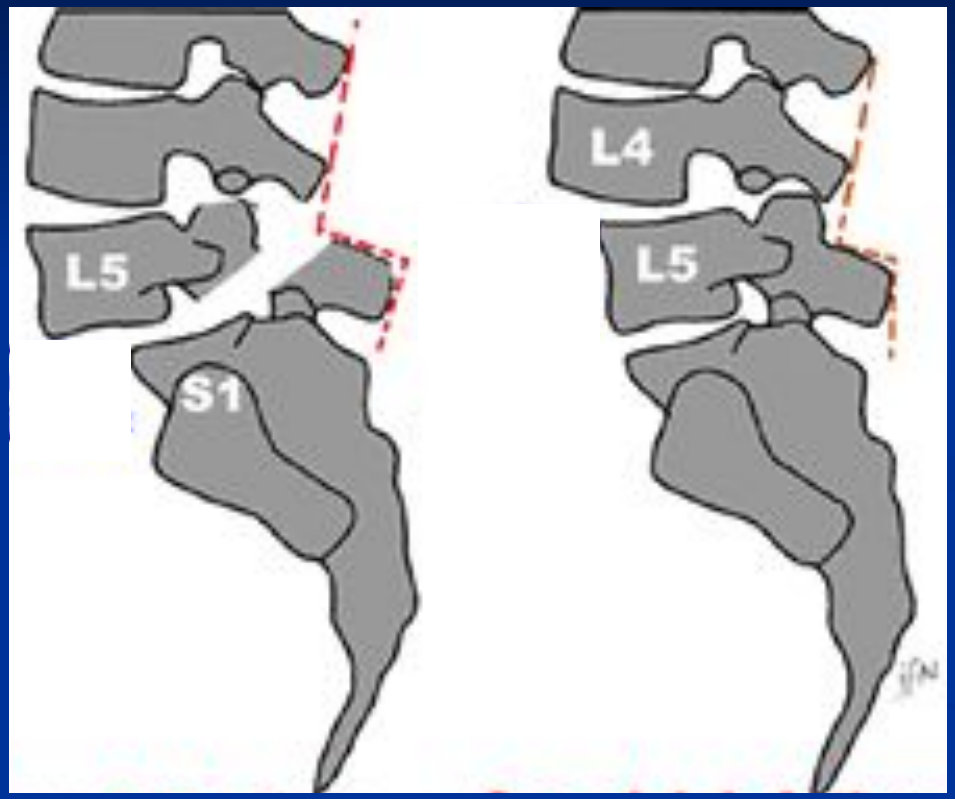

Истинный и псевдоспондилолистез

Дистрофический антелистез

Сагиттальный Т2-взвешенный скан

Дистрофический антелистез

1

2

3

Сагиттальные Т1-взвешенные сканы (1,2 – слева, 3 – справа)

Дистрофический антелистез

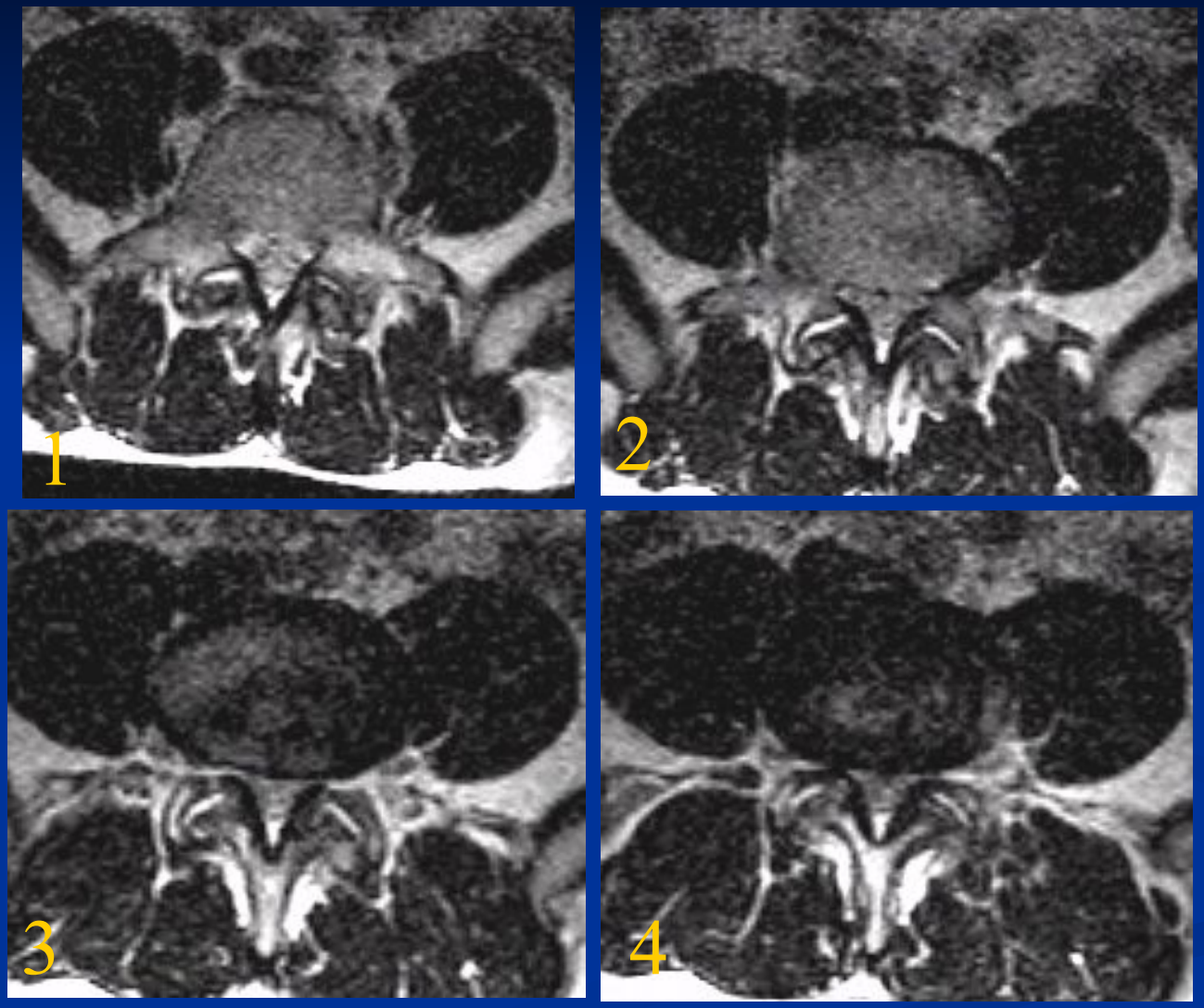

Т2-взвешенные поперечные сканы (1-4 снизу вверх)

Дистрофический антелистез (2)

Дистрофический антелистез (2)

срединный
сагиттальный
Т2-взвешенный
скан

Дистрофический антелистез (2)

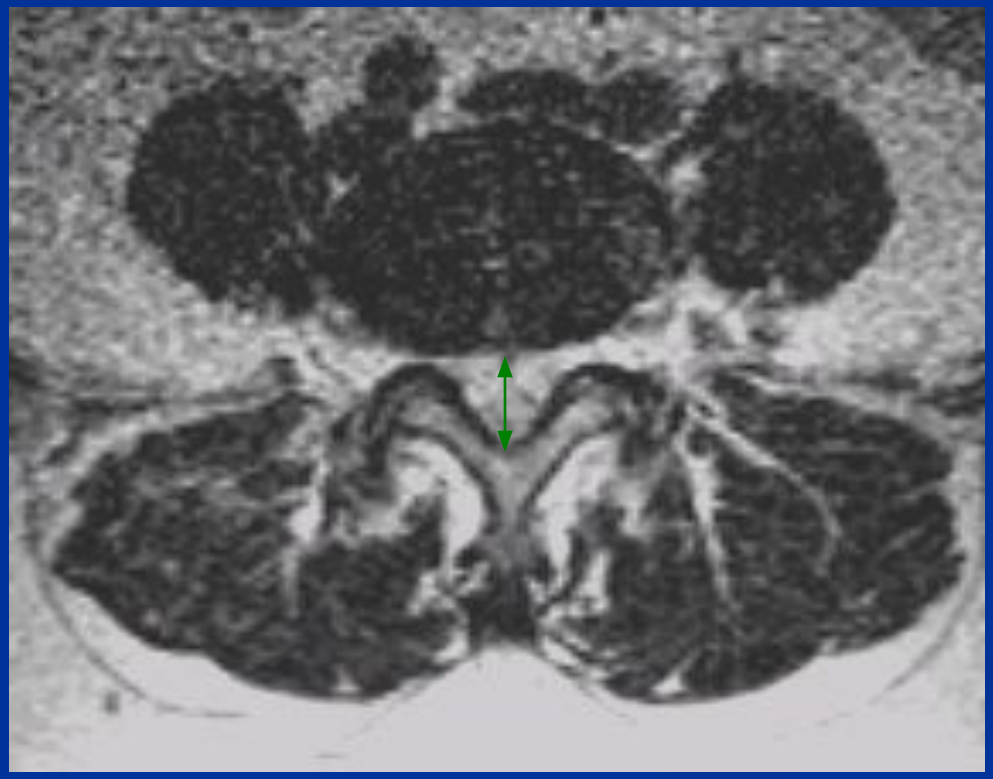

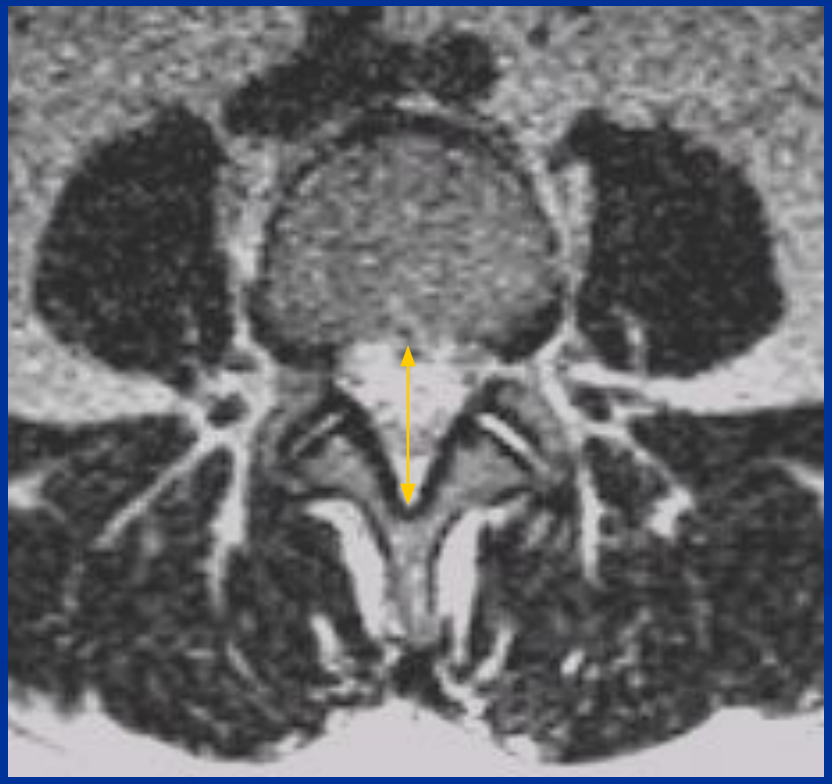

Спондилолиз (42г,ж)

Сагиттальные Т1-взвешенные сканы слева

Сагиттальные Т1 (1) и Т2(2) -взвешенные сканы справа

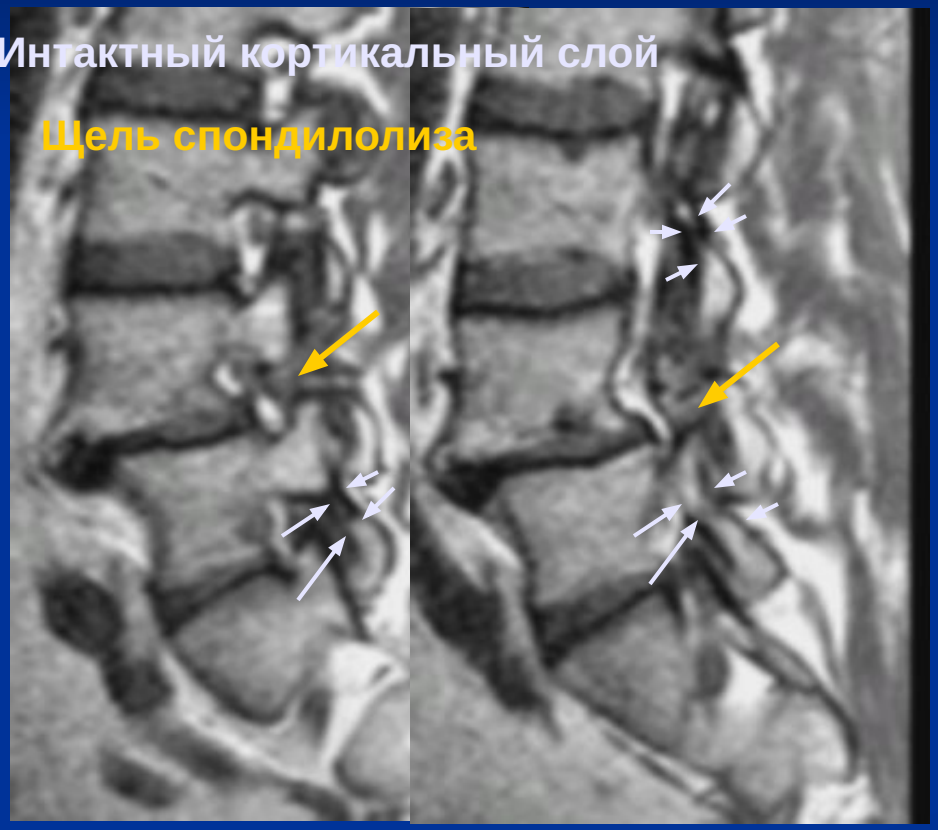

Интактный кортикальный слой

Щель спондилолиза

Спондилолиз (42г,ж)

Т1-взвешенный сагиттальный скан

Уровень спондилолиза

Нормальный уровень

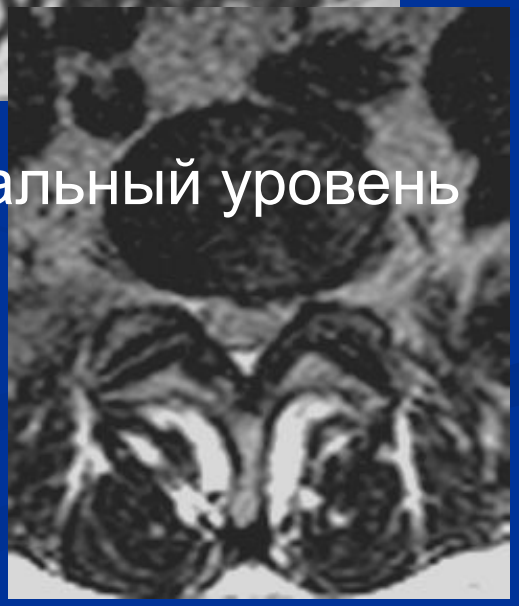

Аномалия тропизма

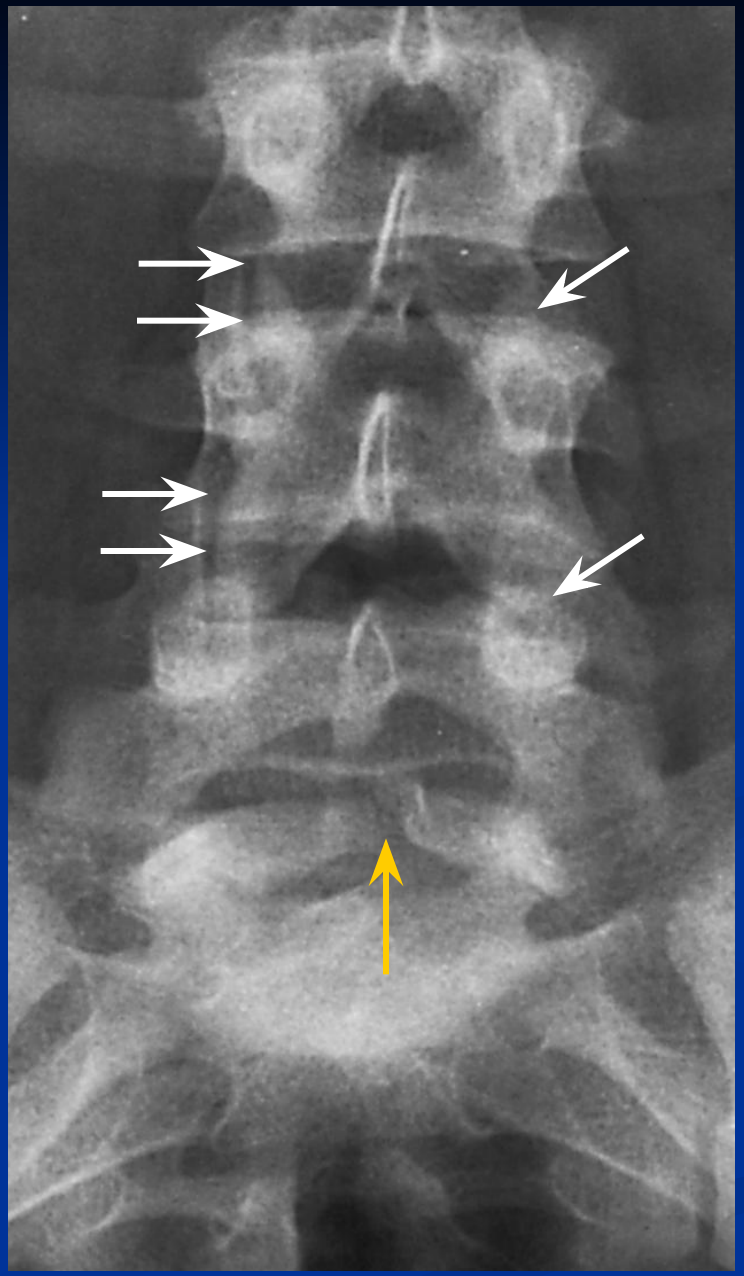

Аномалия тропизма
по данным
рентгенографии

Аномалия тропизма (53г,м)

Сагиттальные Т2-взвешенные сканы слева

Аномалия тропизма (53г,м)

Сагиттальные Т1- и Т2-взвешенные сканы справа

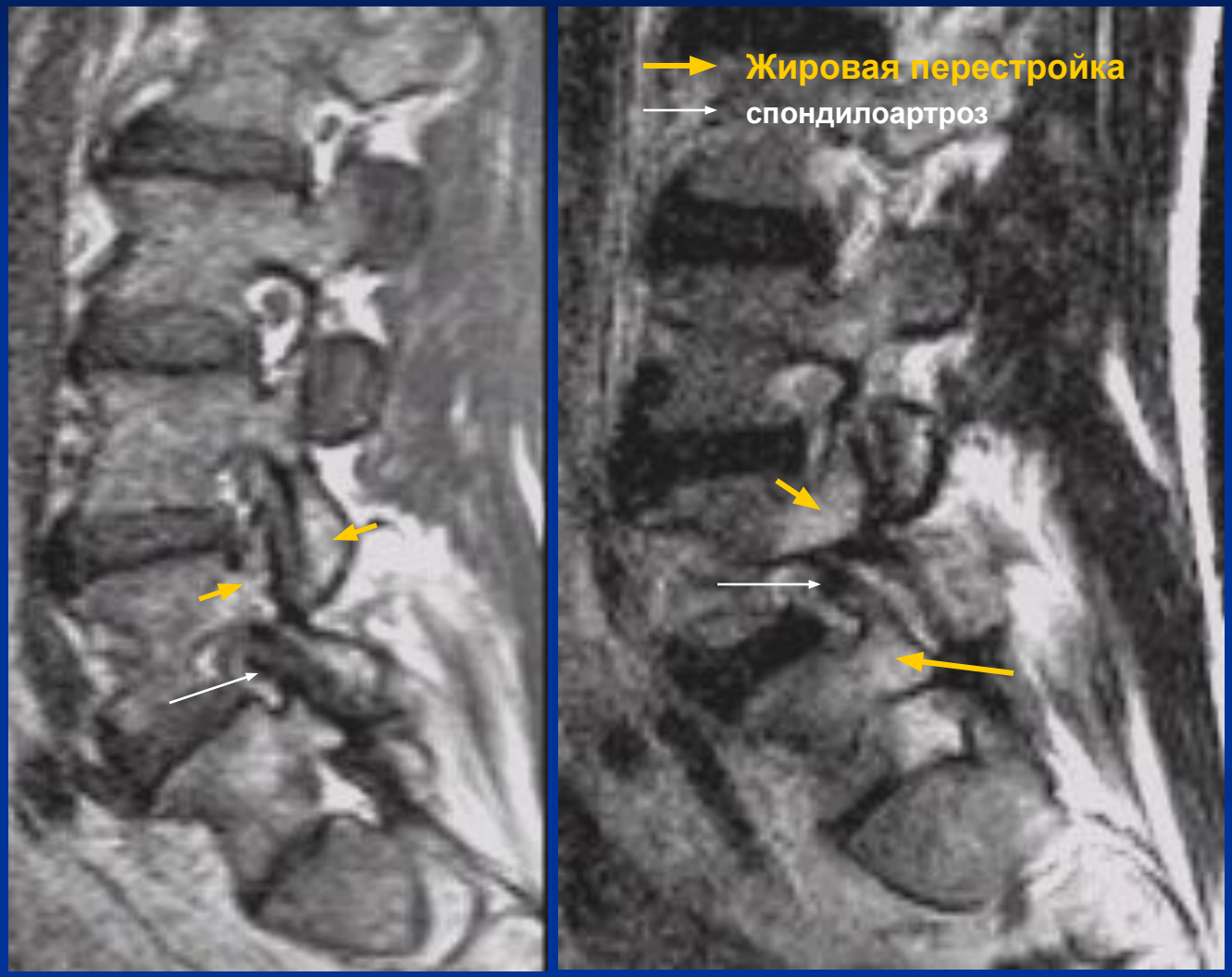

Аномалия тропизма (53г,м)

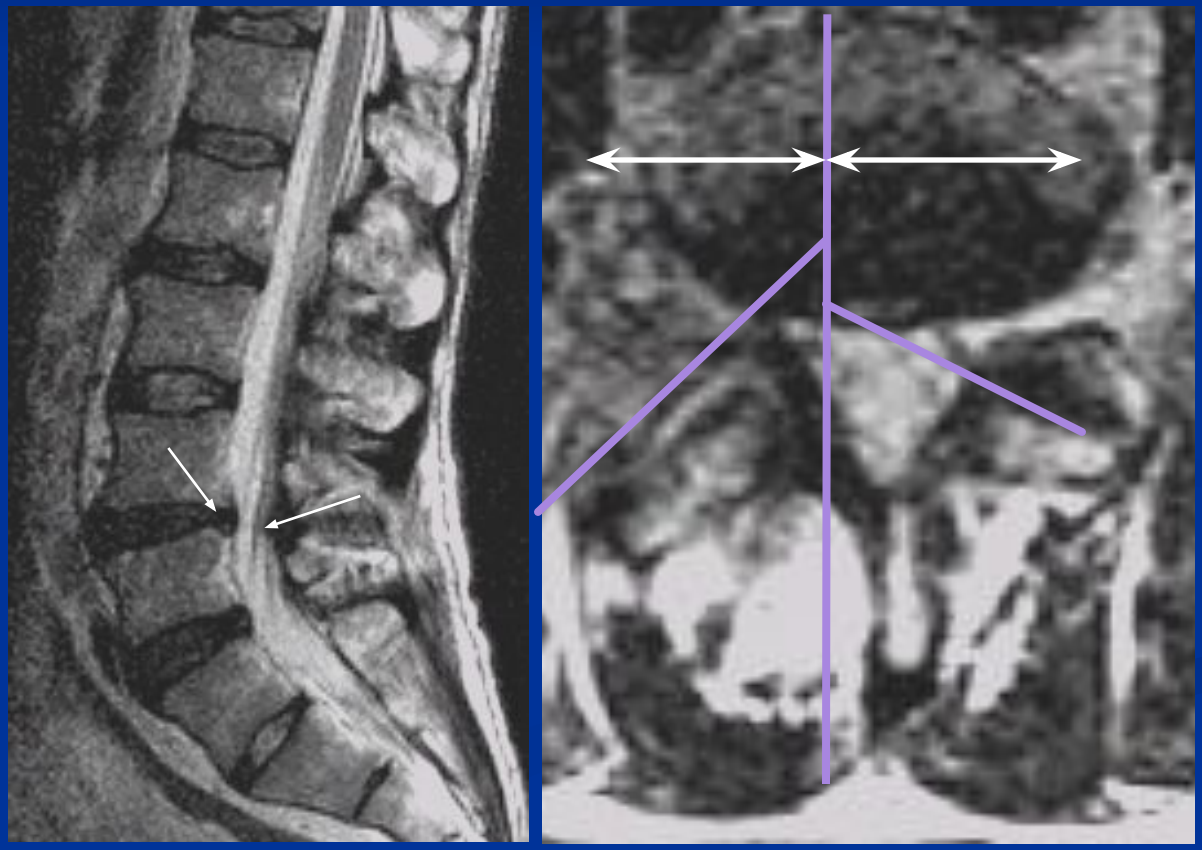

Дистрофические изменения у молодых

1. Грыжа Шморля
2. Limbus vertebrae
3. Болезнь Шойермана-Мау
4. Остеохондроз

Схема дистрофических изменений дисков у молодых

A – центральная грыжа Шморля

B – передняя грыжа Шморля

C – задняя грыжа Шморля

D – limbus vertebra

E – болезнь Шойермана-Мау

F – экструзия диска

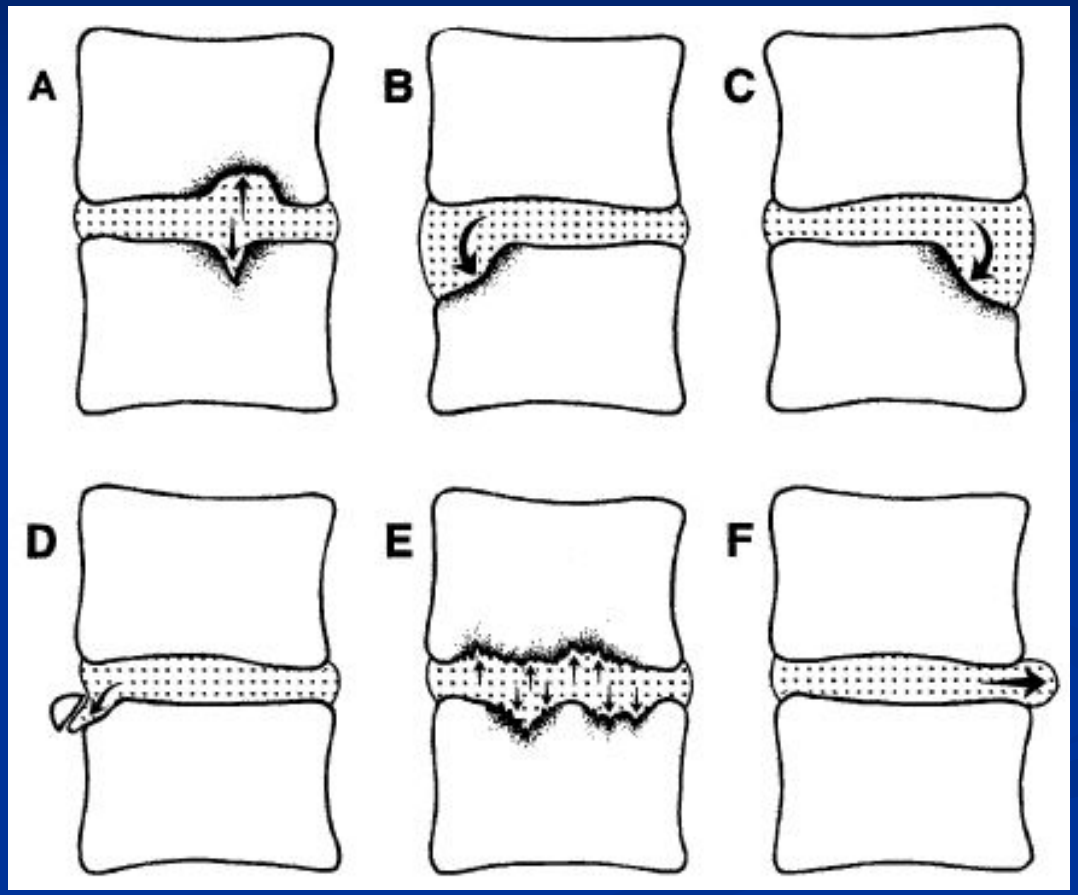

Грыжа Шморля

хорошо видны на боковых спондилограммах , не всегда – на прямых

Грыжа Шморля

КТ

МРТ

Limbus vertebra («каемчатый позвонок», несращение краевого апофиза)

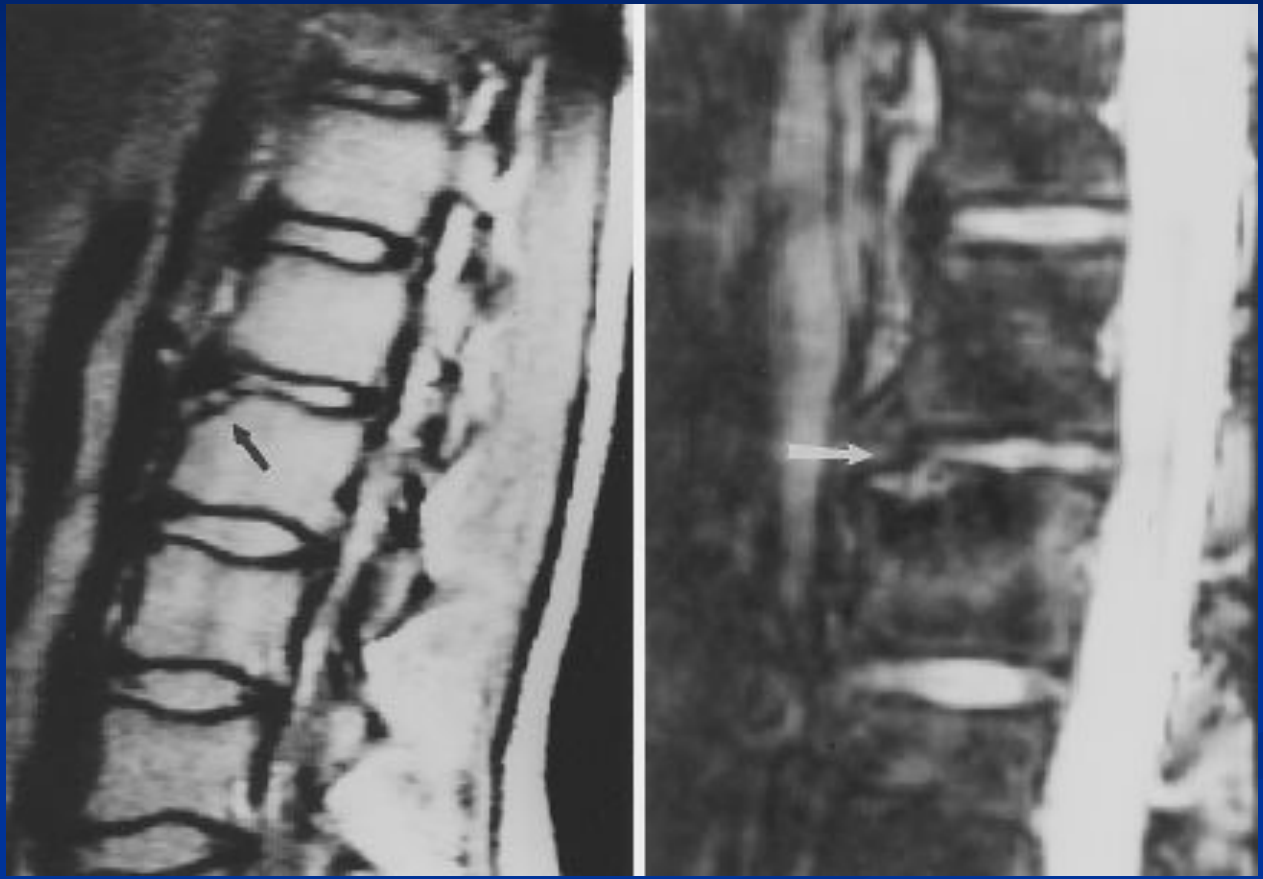

T1- и T2-взвешенные сагиттальные МРТ

Болезнь Шойермана-Мау



Сравнение
возможностей рентгена и МРТ

Грыжи Шморля (рентген VS МРТ)

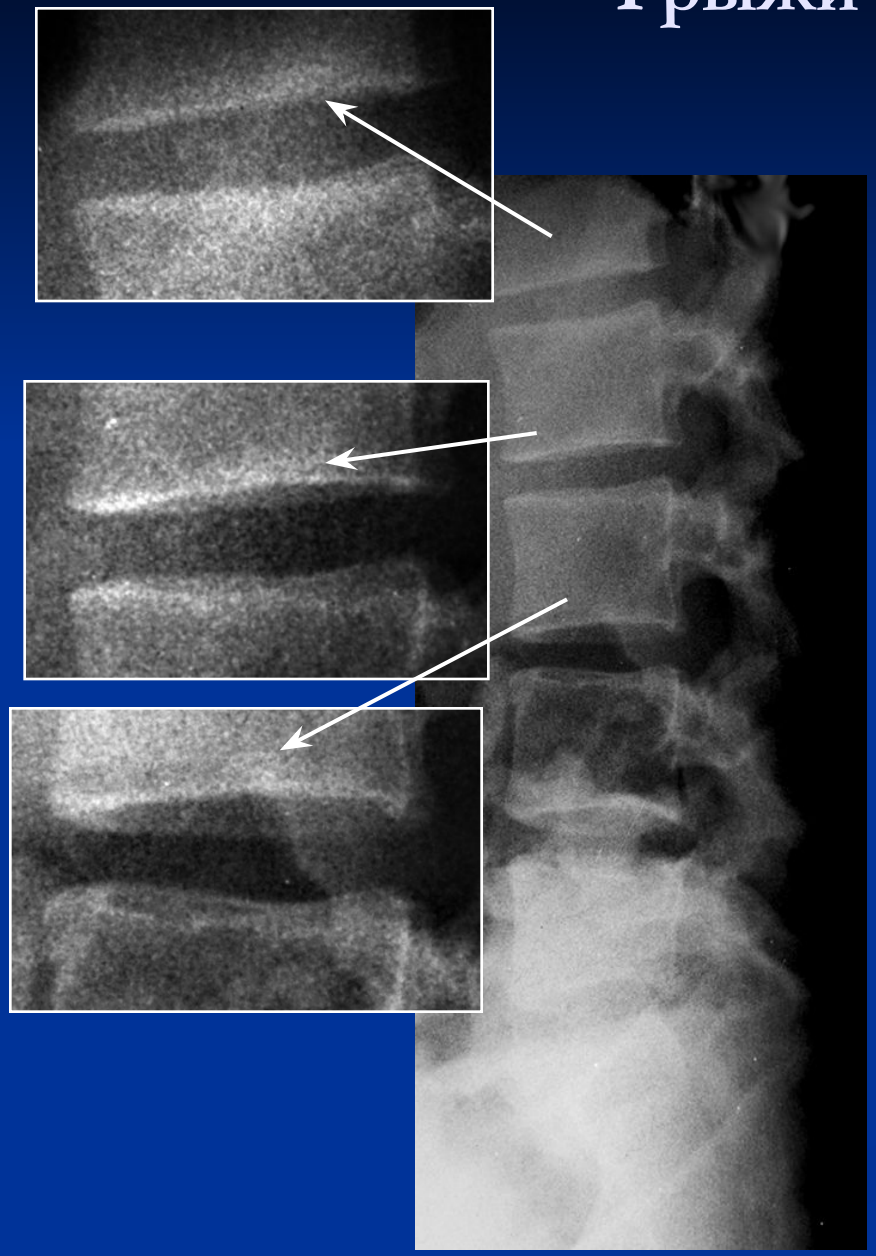

Неспецифический спондилодисцит

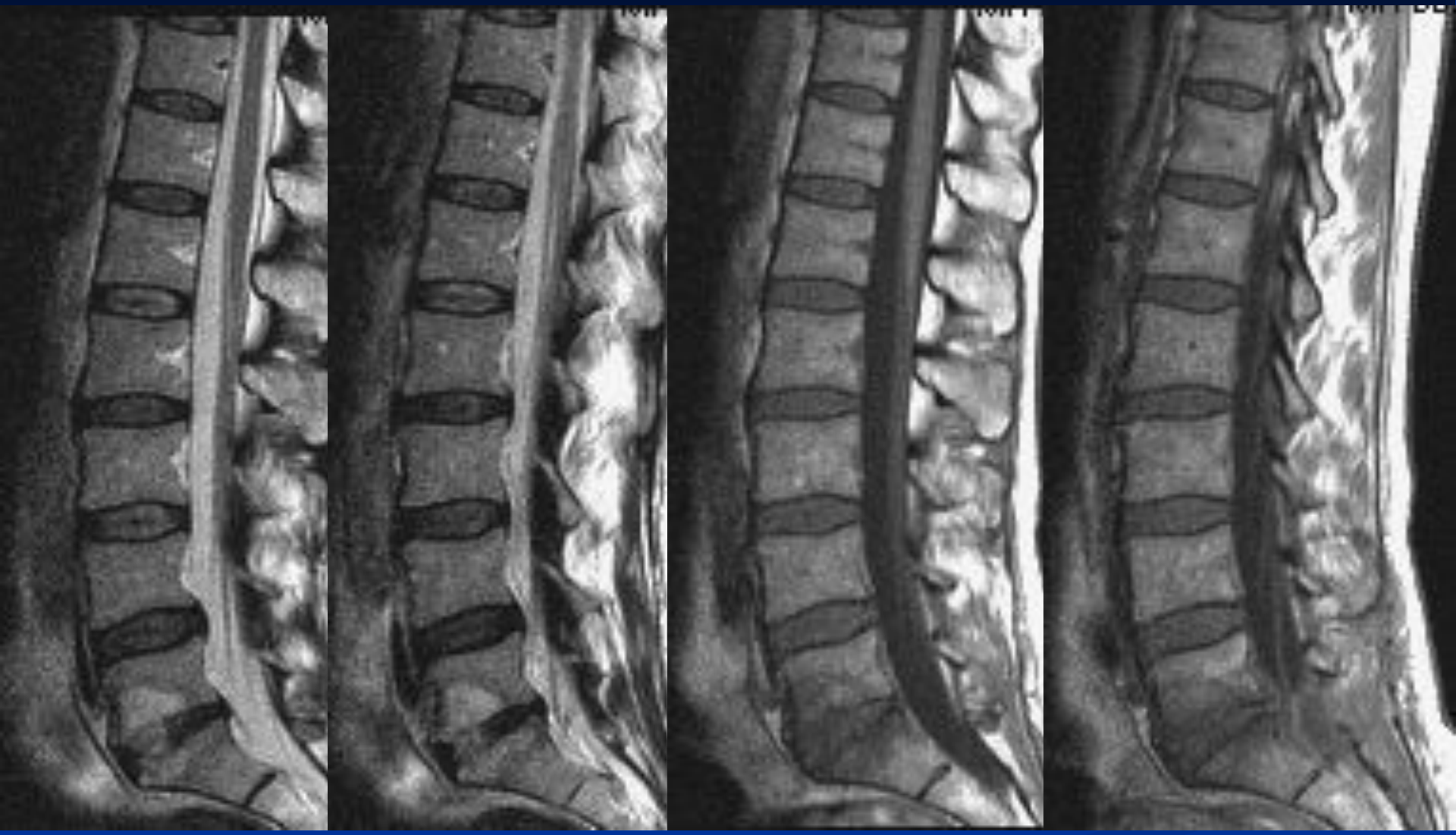

Неспецифический спондилодисцит

спондилография

МРТ

Туберкулезный спондилит

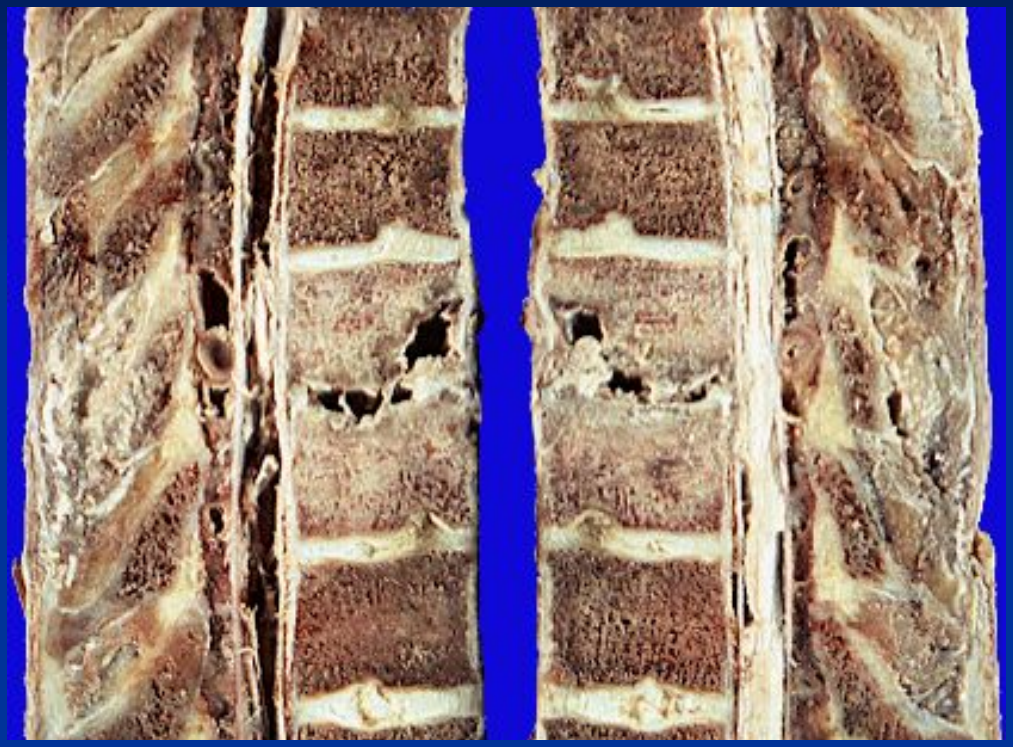

макропрепарат и рентгенография

Туберкулезный спондилит

Т2-ВИ Т1-ВИ +КВ Т1-ВИ +КВ

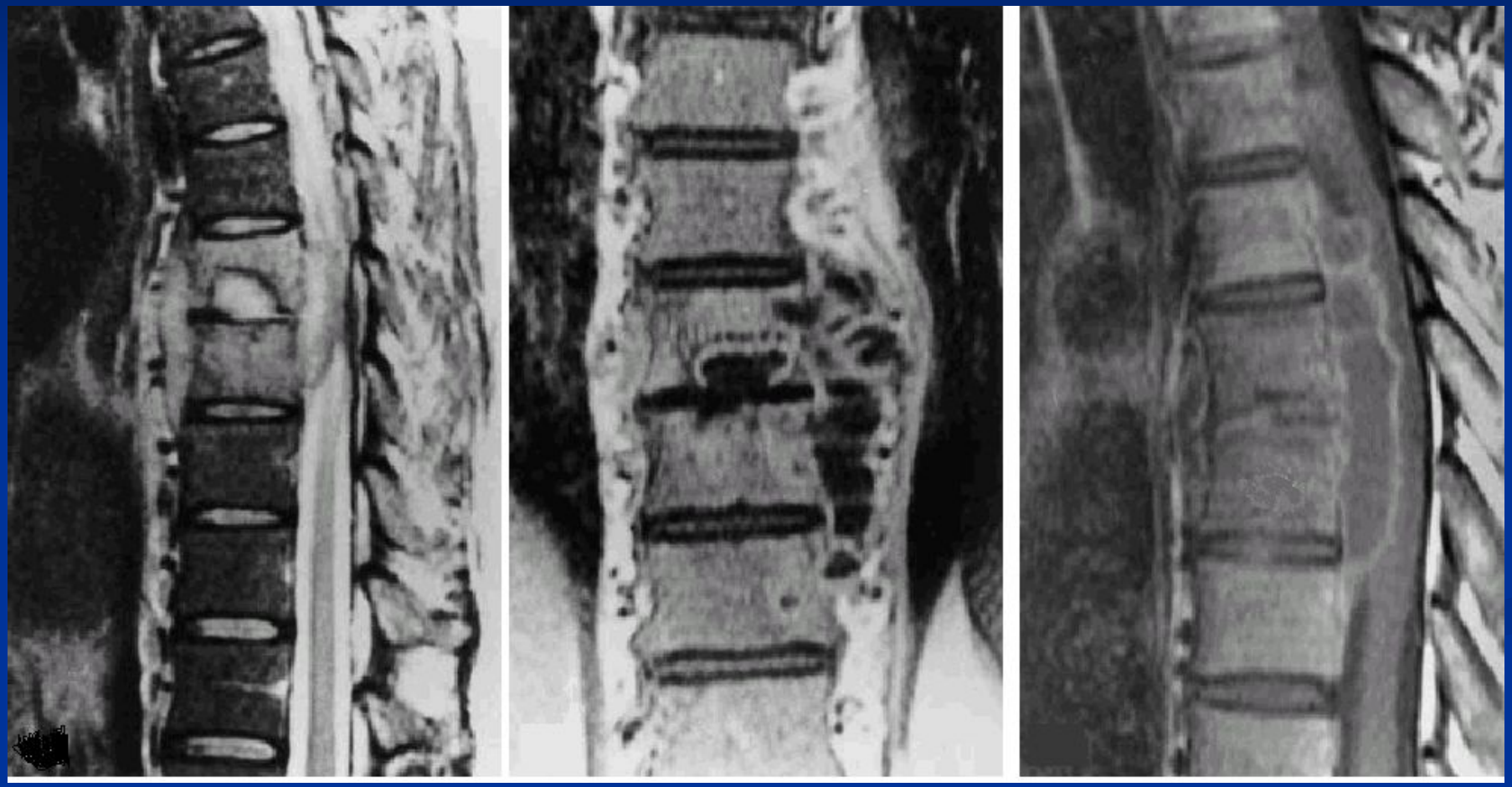

Туберкулезный спондилит

Туберкулезный спондилит

Кисты Тарлова

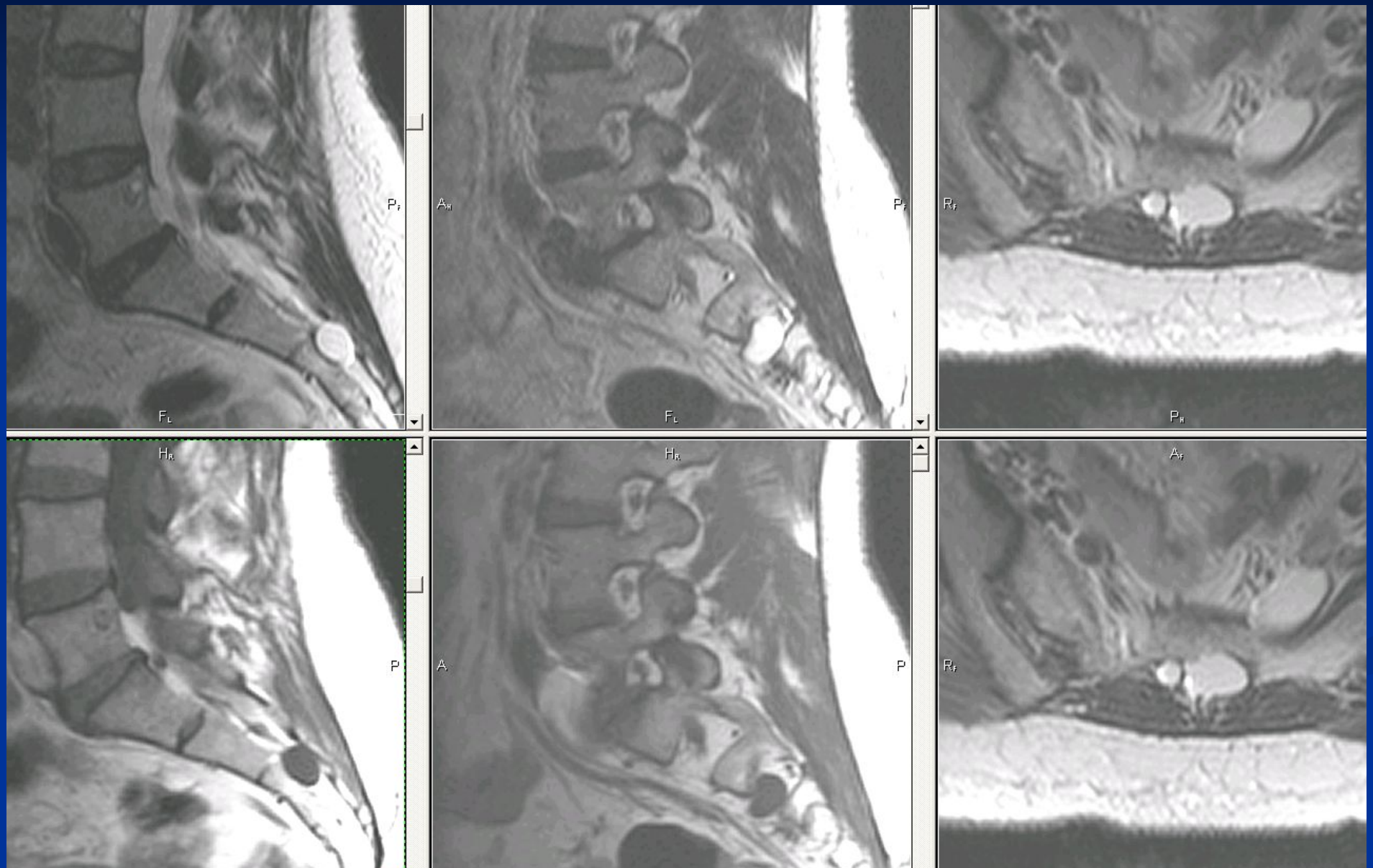

Болезнь Бехтерева

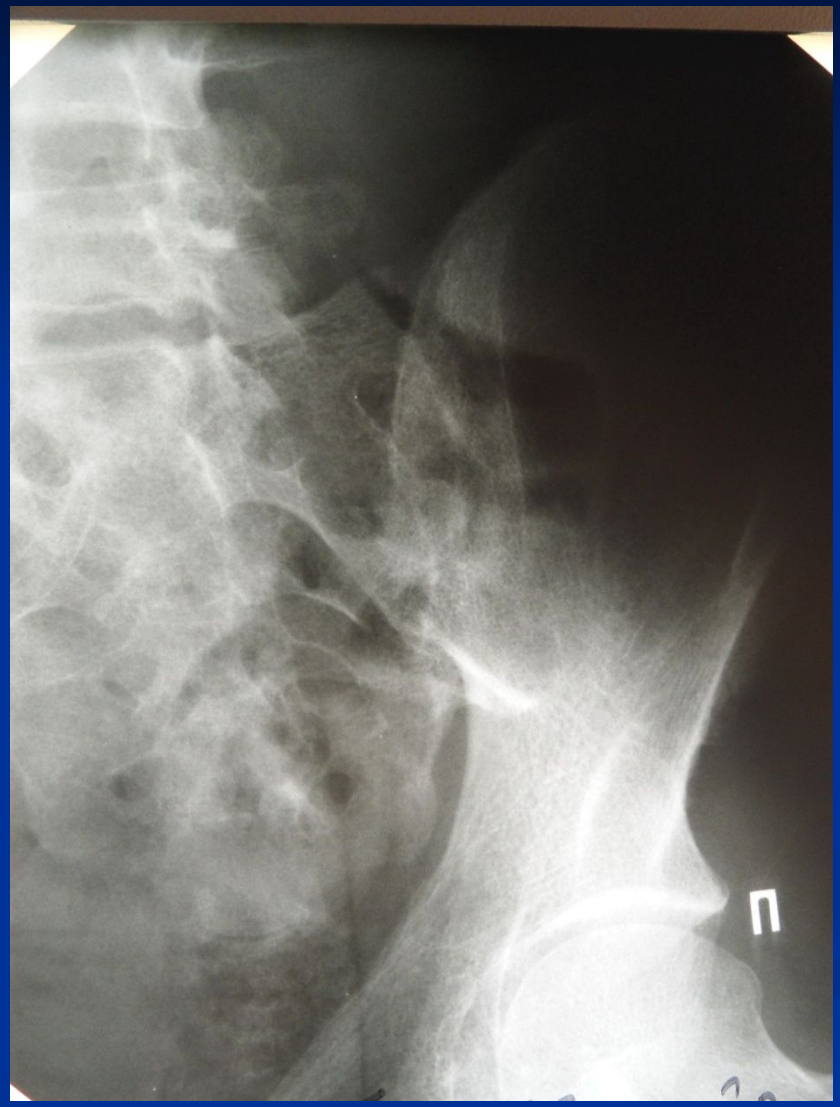

МРТ при ББ

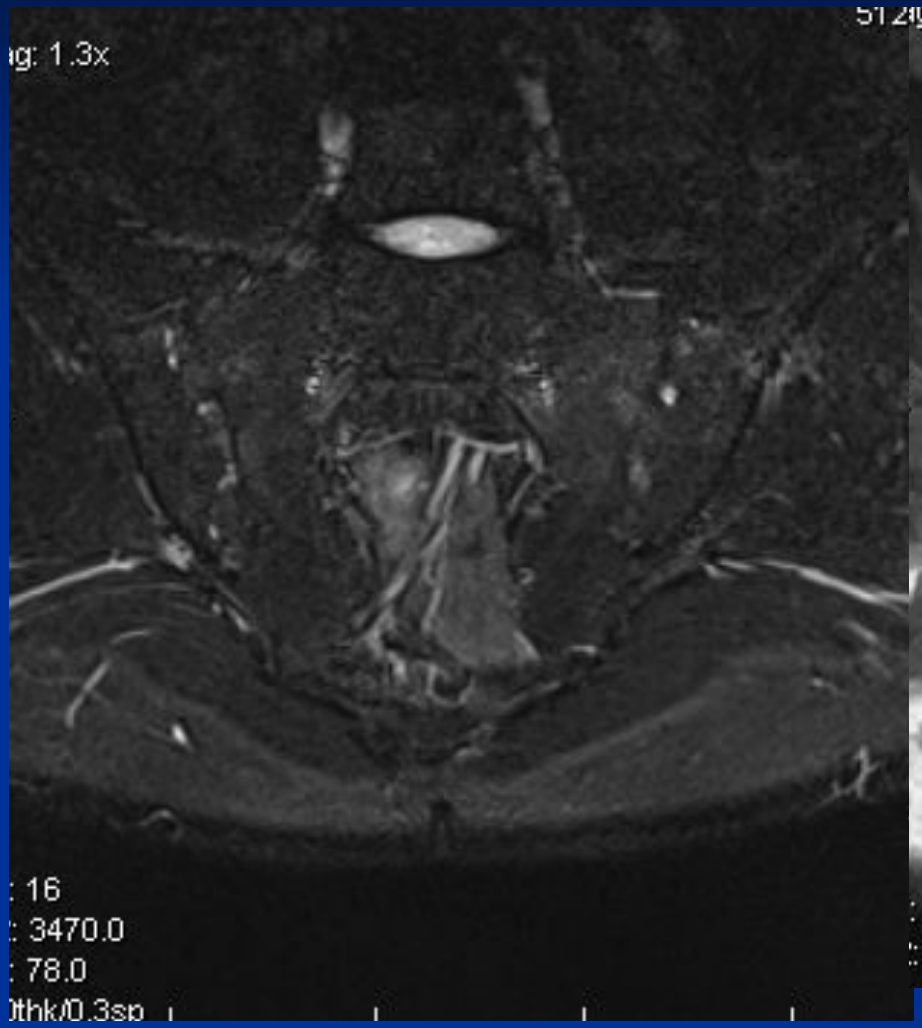

Рентнегография при ББ

МРТ при ББ

МРТ при поражении позвоночника

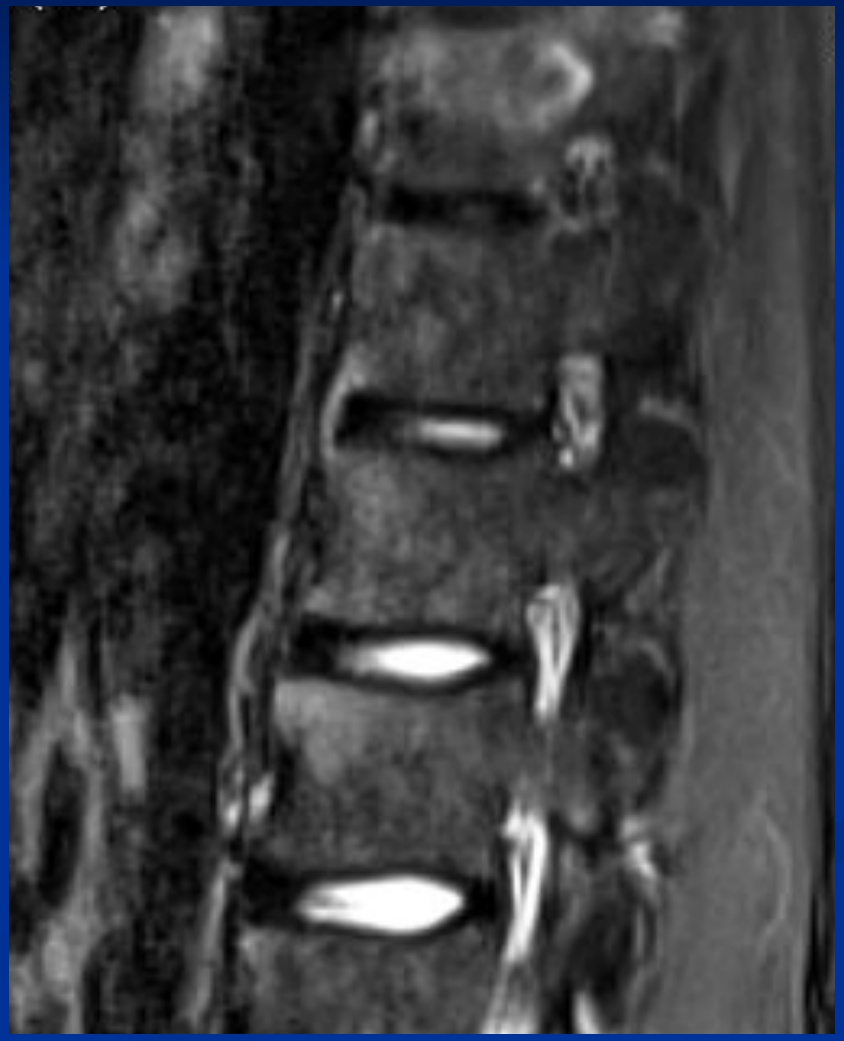

У 15-летней пациентки - недавнее начало правосторонней боли в пояснице.

Патологии на рентгенограмме не выявлено.

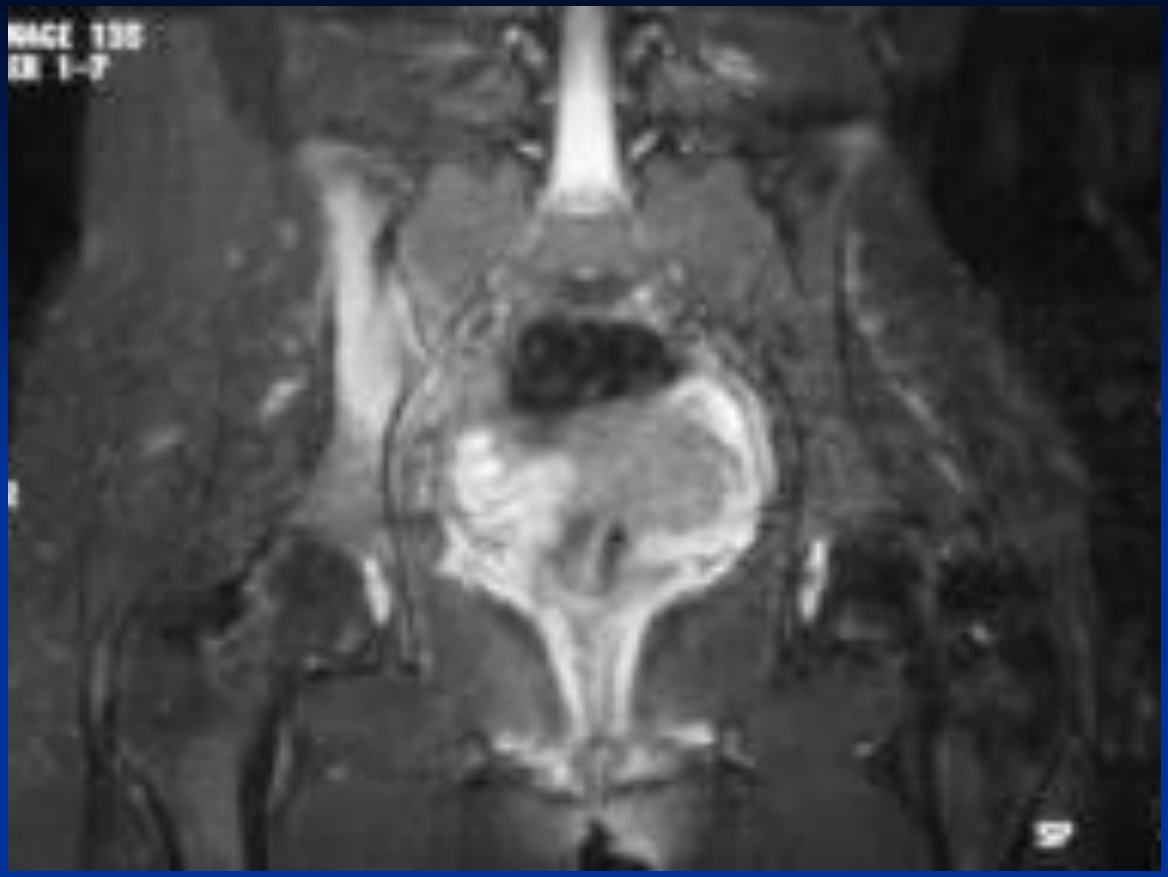

МРТ той же пациентки. На МР-томограммах с использованием последовательности STIR (short time inversion recovery) усиление интенсивности сигнала в правом крестцовоподвздошном суставе. Данные лабораторных исследований нормальны. Было начато лечение и достигнуто быстрое улучшение.

Травма и ее последствия

- Разрывы дисков и связок
- Переломы, в том числе во время не выявленные
- Спаечные процессы

Перелом нижнего суставного отростка L4.

Сравнение МРТ (3Т) и КТ (40-ср.)

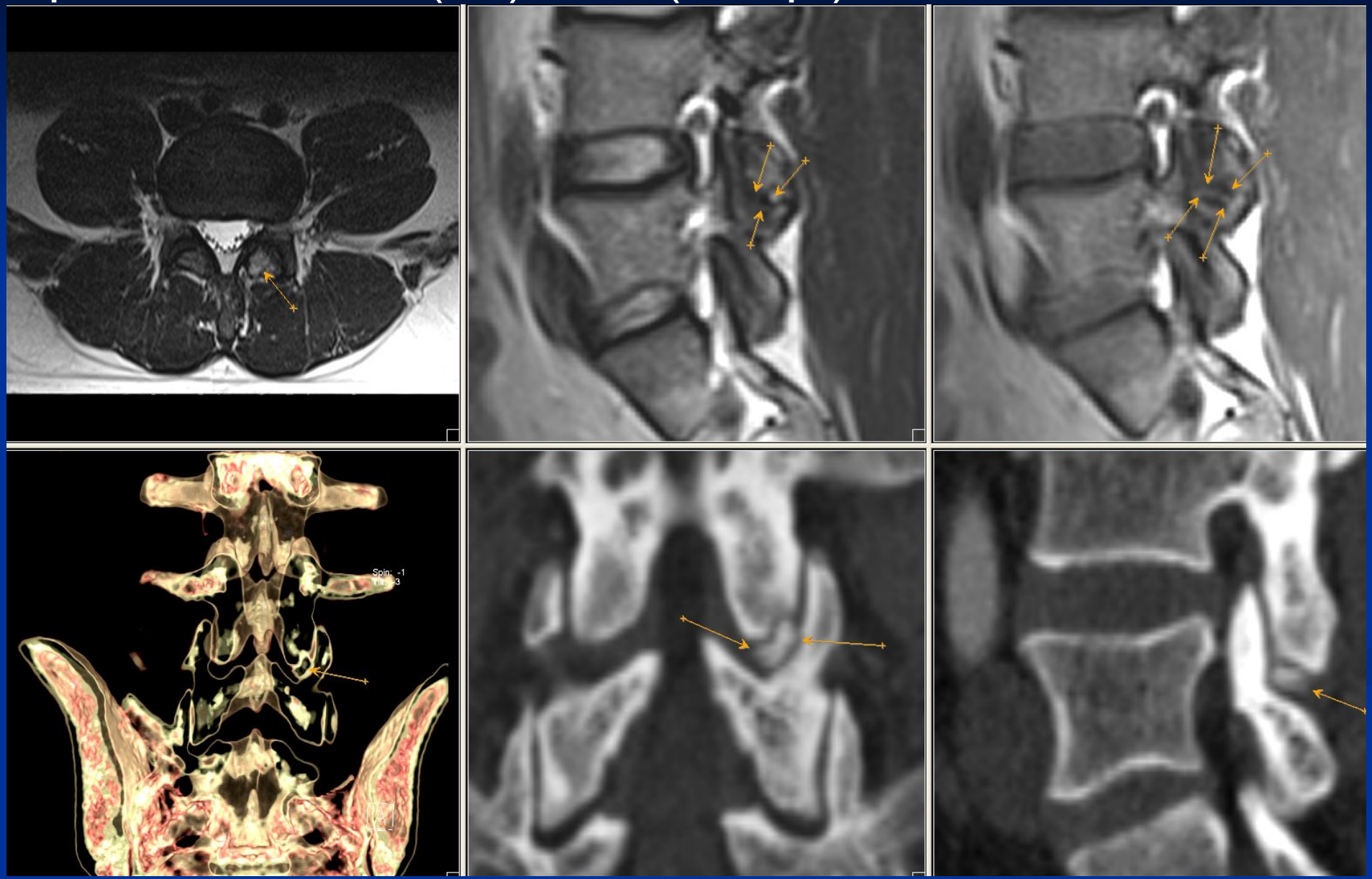

Рекомендуемый алгоритм

"Наилучшее использование отделения клинической лучевой диагностики: руководство для врачей" под редакцией профессора Адриана Диксона

Adrian Dixon, «Making the best use of a Department of Clinical Radiology: guidelines for doctors”, 4th edition, The Royal College of Radiologists, London, 1998).

Показания к визуализации

- Исследование показано
- Исследование не показано
- Исследование рутинно не показано
- Исследование первоначально не показано
- Специальное исследование

Клиническая проблема	Исследование	Рекомендация	Комментарий
Все отделы позвоночника			
Врожденные аномалии	РГ	Специальное исследование	Например, РГ стоя всего позвоночника при сколиозе.
	МРТ	Специальное исследование	Определяет все мальформации позвоночника и исключает сопутствующую интраспинальную патологию. КТ для уточнения костных деталей (большая лучевая нагрузка).
Миелопатия: опухоли, воспаление, инфекция, инфаркт и т.п.	МРТ	Показано	Очевидный первый выбор при всех патологических процессах в спинном мозге и для исследования его компрессии. КТ если требуется более детальное изучение костей. Миелография только при отсутствии или невозможности МРТ. ИИ все еще широко используется для поиска метастазов и выявления локальных костных образований (как остеоид-остеома).

Шейный отдел позвоночника

Атланто-аксиальный подвывих?	Р Г	Показано	Единственная боковая РГ при удобном положении сгибания должна выявить любой существенных подвывих при ревматоидном артрите, синдроме Дауна и т. п. МРТ для демонстрации влияния на спинной мозг при положительных данных РГ или наличии неврологических расстройств.
Боль в шее, плече: дегенеративные изменения?	Р Г	Рутинно не показано	Дегенеративные изменения в среднем возрасте протекают доброкачественно и часто не связаны с симптомами, которые обычно обусловлены изменениями диска/связок, невидимыми на РГ. МРТ используется все чаще, особенно при брахиалгии.
	М Р Т	Специальное исследование	Рассматривать необходимость МРТ, если боль нарушает образ жизни пациента или при неврологических расстройствах. Миелография (и КТ-миелография) иногда необходимы для дальнейшего уточнения или при недоступности/невозможности МРТ.

Грудной отдел позвоночника

Боль без травмы: дегенера-тивные изменения?	Р Г	Рутинно не показано	Дегенеративные изменения неизбежны со среднего возраста. РГ редко приносит пользу при отсутствии неврологических расстройств или подозрения на метастазы или инфекцию. Более срочная РГ у пожилых пациентов с внезапной болью на предмет остеопоротического коллапса или иных форм костной деструкции. ИИ при подозрении на метастазы.
	М Р Т	Специальное исследование	Может быть показана при упорной, трудно контролируемой локальной боли.

Поясничный отдел позвоночника

Хроническая боль в спине без указаний на инфекцию или опухоль	РГ	Рутинно не показано	Дегенеративные изменения распространены и неспецифичны. Играет роль в основном у молодых (до 20 лет, при спондилолистезе, анкилозирузирующем спондилите и т. п.) или у пожилых пациентов (старше 55 лет).
	МРТ или КТ или ИИ	Специальное исследование	В исключительных случаях. Негативный результат может быть полезен для прояснения ситуации
Боль в спине при наличии отягчающих факторов	Лучевая диагностика	Показано	Совместно с срочным осмотром специалистом. МРТ обычно лучшее исследование. Лучевая диагностика не должна задерживать осмотр специалиста. ИИ также широко используется для выявления возможной костной деструкции и при хронической боли в спине или подозрении на инфекцию. **"Нормальная" РГ может ввести в заблуждение!**
Острая боль в спине: грыжа диска?; люмбоишалгия без отягчающих факторов	РГ	Рутинно не показано	Острая боль в спине обычно из-за состояний, которые не диагностируются с помощью РГ (остеопоротический коллапс исключение). "Нормальная" РГ может ввести в заблуждение. МРТ или КТ для выявления грыжи диска при неудаче консервативного лечения.
	МРТ или КТ	Первоначально не показано	МРТ предпочтительнее (больше поле зрения, виден мозговой конус, постоперационные изменения и т. п.) и не несет облучения. МРТ или КТ необходимы перед операцией. МРТ лучше чем КТ при постоперационных проблемах.

ОТЯГЧАЮЩИЕ ФАКТОРЫ ПРИ БОЛЯХ В СПИНЕ,

при которых лучевая диагностика необходима:

-начало боли до 20 или после 55 лет;

- неврологическая симптоматика:
  - нарушение функции сфинктеров или нарушение походки;
  - седельная анестезия;
  - тяжелая или прогрессирующая потеря двигательных функций;
  - большой неврологический дефицит;

- рак в анамнезе;
- общее тяжелое состояние;
- ВИЧ;
- потеря веса;
- наркомания;
- стероиды;
- нарушение формы тела;
- немеханическая боль.

Благодарим за внимание !

Областная больница №1, городская больница №40, 2005-2010

Литература

1. “Recommendations of the Combined Task Forces of the North American Spine Society, American Society of Spine Radiology, and American Society of Neuroradiology”, David F. Fardon, MD, Chairperson, Clinical Task Force Perre C. Milette, MD, Chairperson, Imaging Task Force («Номенклантура и классификация изменений межпозвонковых поясничных дисков по данным визуализации». Рекомендации совместной специальной комиссии Североамериканского спинального общества, Американского общества спинальной радиологии и Американского общества нейрорадиологии. 2001
2. «Cost-Effectiveness Analysis in Radiology», Mendel E. Singer, PhD and Kimberly E. Applegate, MD (Radiology. 2001;219:611-620.)
3. «Influence of Imaging on Clinical Decision Making in the Treatment of Lower Back Pain» Maureen G. C. Gillan, PhD, Fiona J. Gilbert, FRCR, Jane E. Andrew, MSc, Adrian M. Grant, DM, Douglas Wardlaw, FRCS, Neil W. Valentine, FRCS, Alberto C. Gregori, FRCS and For the Scottish Back Trial Group (Radiology. 2001;220:393-399.)
4. “Painful Lumbar Disk Derangement: Relevance of Endplate Abnormalities at MR Imaging”, Dominik Weishaupt, MD, Marco Zanetti, MD, Juerg Hodler, MD, Kan Min, MD, Bruno Fuchs, MD, Christian W. A. Pfirrmann, MD and Norbert Boos, MD (Radiology. 2001;218:420-427.)
5. "Low Back Pain", Michael N. Brant-Zawadzki, MD, Steven C. Dennis, MD, George F. Gade, MD and Michael P. Weinstein, MD (Radiology. 2000;217:321-330.)
6. «Radiography of the lumbar spine in primary care patients with low back pain: randomised controlled trial”, Denise Kendrick, senior lecturer a, Katherine Fielding, lecturer in statistics b, Elaine Bentley, research assistant b, Robert Kerslake, consultant radiologist c, Paul Miller, lecturer in health economics b, Mike Pringle, professor/BMJ 2001;322:400-405 (17 February)
7. “MR imaging of tuberculous vertebral osteomyelitis: pictorial review”, A. D. Gouliamos, Dimitrios T. Kehagias, Stephanos Lahanis, Alexandra A. Athanassopoulou, Evangelia S. Moulopoulou, Angelos A. Kalovidouris, Stamatis J. Trakadas, Lambros J. Vlahos, European Radiology, Volume 11 Issue 4 (2001) pp 575-579
8. [Radiographic studies of cervical spine motion range in normal Chinese subjects with computer-assisted analysis: full flexion and extension] Qi Q, Dang G, Chen Z, Pan L, Ma S.