ЭКГ при пороках клапанного аппарата сердца

Подготовила: Искакова Б
Турашева М
Группа: 067-02 ОМ

Недостаточность митрального клапана (insufficientia valvulae mitralis)

- возникает в тех случаях, когда митральный клапан во время систолы левого желудочка не закрывает полностью атриовентрикулярное отверстие и проходит обратный ток крови из желудочка в предсердие.

Недостаточность митрального клапана

- Типичный пациент
  - Повреждение створок клапана (ревматизм, инфекционный эндокардит)
  - Пролапс митрального клапана вызывает регургитацию различной степени выраженности и чаще встречается среди женщин независимо от возраста
  - Пациенты с подклапанной патологией (дисфункция папиллярных мышц или разрыв хорд), обычно пожилого возраста
- Основные жалобы
  - Одышка при физической нагрузке, ортопное при выраженной недостаточности МК
  - Сердцебиение, обычно свидетельствует о развитии мерцательной аритмии и повышает риск развития тромбоэмболии и инсульта
- Основные симптомы
  - Пульс: часто синусовый ритм, может быть мерцательная аритмия
  - Аускультация: пансистолический шум на верхушке сердца, проводящийся в подмышечную область. Часто выслушивается III тон.

Недостаточность митрального клапана
(продолжение)

- Диагноз
  - ЭКГ: фибрилляция предсердий, может быть синусовый ритм
  - Рентгенография: дилатация левого предсердия и кардиомегалия обычно менее выражены, чем при стенозе МК. Признаки легочной гипертензии при выраженной митральной регургитации.
- Дополнительное обследование
  - Катетеризация сердца проводится для оценки степени митральной регургитации, а также степени сужения коронарных артерий у пациентов старше 50 лет, которым показано протезирование МК.
- Комментарий
  - Пациентам с мерцательной аритмией показана антикоагулянтная терапия варфарином для профилактики инсульта

Патогенез и изменения гемодинамики.

- Во время систолы часть крови возвращается в левое предсердие. Давление в левом предсердии повышается, оно расширяется и гипертрофируется. Во время диастолы в левый желудочек поступает увеличенный объем крови (обычный предсердный объем и еще объем регургитации), который приводит к его переполнению и растяжению. В дальнейшем левый желудочек вынужден работать с повышенной нагрузкой, в результате чего он гипертрофируется

Клиника митральной недостаточности.

- одышка, сердцебиение, цианоз, сухой кашель или с небольшим количеством мокроты, часто с примесями крови (кровохарканье), наблюдается боль в области сердца (ноющая, колющая, давящая); связь ее с различной нагрузкой не всегда удается обнаружить.
- *При пальпации обнаруживается* смещение верхушечного толчка влево, иногда книзу, толчок разлит, усилен, резистентен.

ЭКГ при митральной недостаточности

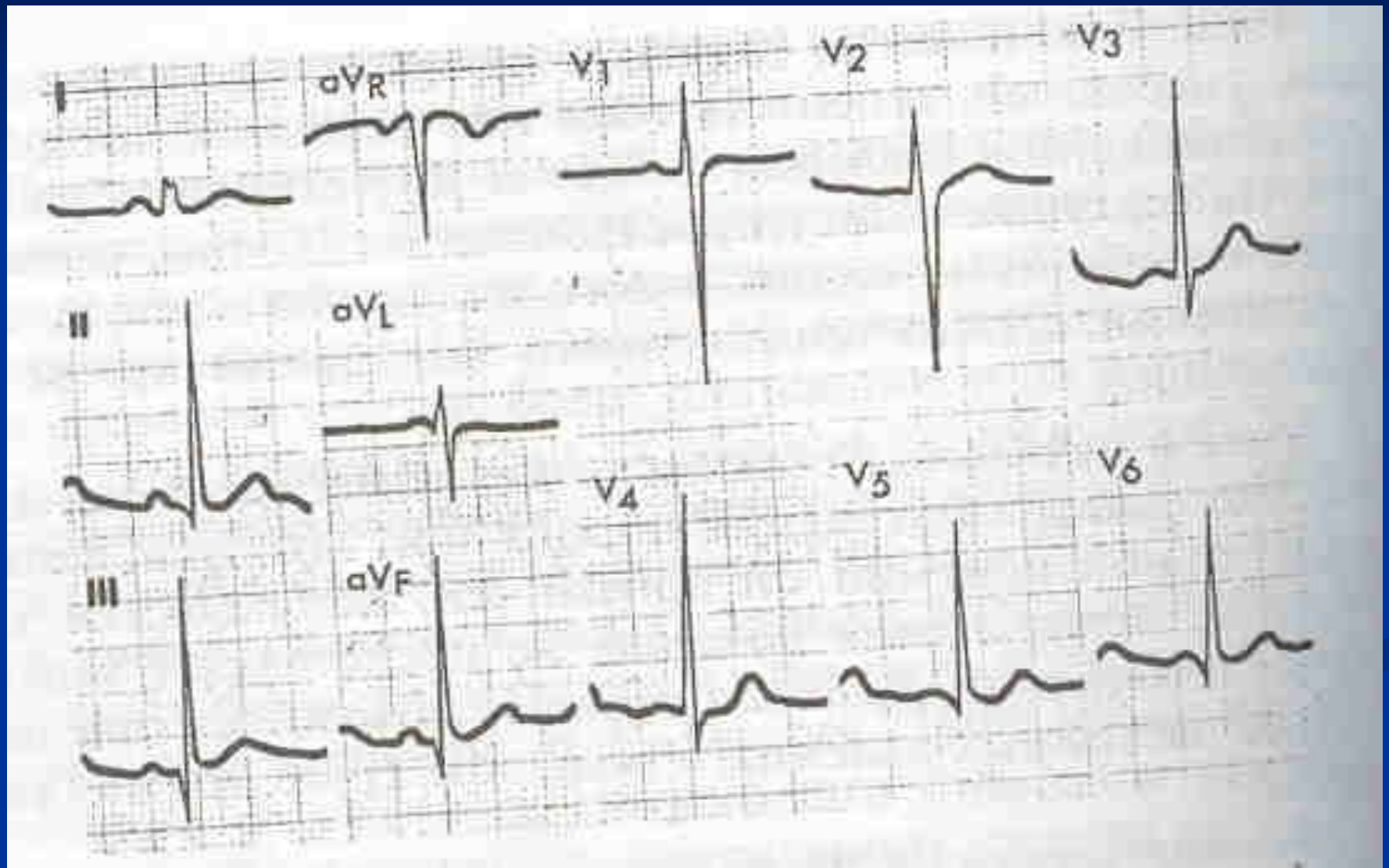

Сужение левого атриовентрикулярного отверстия (stenosis ostii venosi sinistri)

- Сужение атриовентрикулярного отверстия проходит при срастании створок митрального клапана, их уплотнении и утолщении, а также при укорачивании и уплотнении сухожильных нитей. Клапан приобретает вид лейки или диафрагмы с щелеподобным отверстием внутри.

Патогенез, изменения гемодинамики.

- При значительном сужении митрального отверстия до 1,5 см2 и более (норма 4-6 см2) во время диастолы кровь из левого предсердия не успевает наполнить левый желудочек. Левое предсердие переполняется, в нем повышается давление, которое компенсируется усиленным сокращением предсердия, его гипертрофией и растяжением (объем в норме составляет 50-60 мл; при стенозе - 100-200 мл).

Степени стеноза:

- резкий (площадь митрального отверстия до 0,5 см2 и меньше);
- - значительный (площадь митрального отверстия 1-0,6 см2);
- - умеренный (площадь митрального отверстия 1,5-1,1 см2).

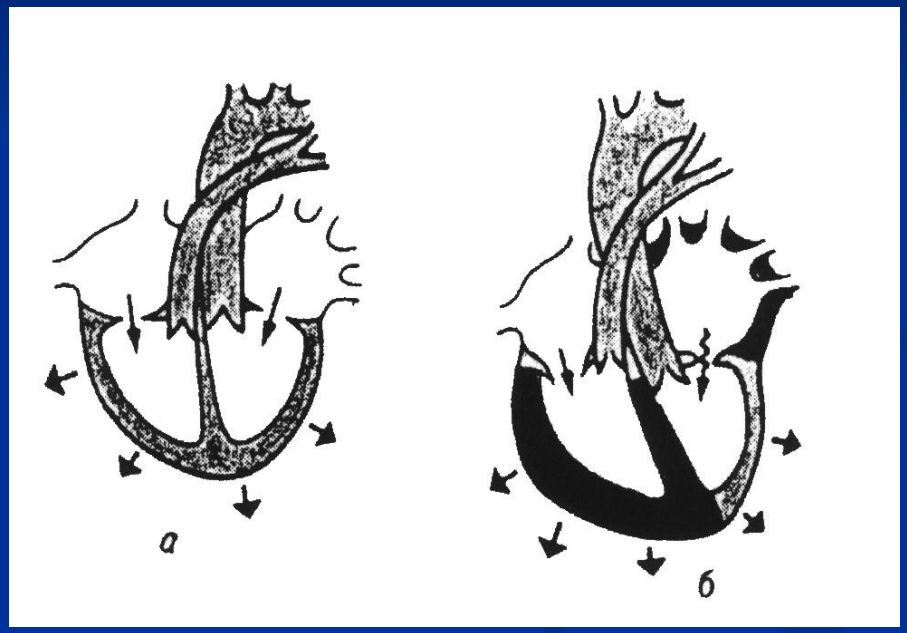

Стеноз митрального отверстия

- Основные жалобы
  - Одышка при физической нагрузке, ортопное при выраженном стенозе МК
  - Сердцебиение, обычно свидетельствует о развитии мерцательной аритмии и повышает риск развития тромбоэмболии и инсульта
- Основные симптомы
  - Пульс: часто - мерцательная аритмия
  - Аускультация: громкий («хлопающий») I тон, тон открытия МК в начале диастолы после которого следует низкочастотный мезодиастолический шум, лучше выслушиваемый на верхушке сердца. Если сохранен синусовый ритм, отмечается пресистолическое усиление шума.
- Диагноз
  - ЭКГ: обычно мерцательная аритмия
  - Рентгенография: признаки дилатации левого предсердия - митральная конфигурация сердца (уплощение левого контура сердца, сглаженность талии сердца, симптом двойной тени по правому контуру сердца). Легочная гипертензия.
  - Эхо-КГ: ревматически измененный МК и дилятация левого предсердия. При допплерографии регистрируют турбулентный диастолический поток в проекции МК и градиет давления между ЛП и ЛЖ.

ЭКГ при митральном стенозе

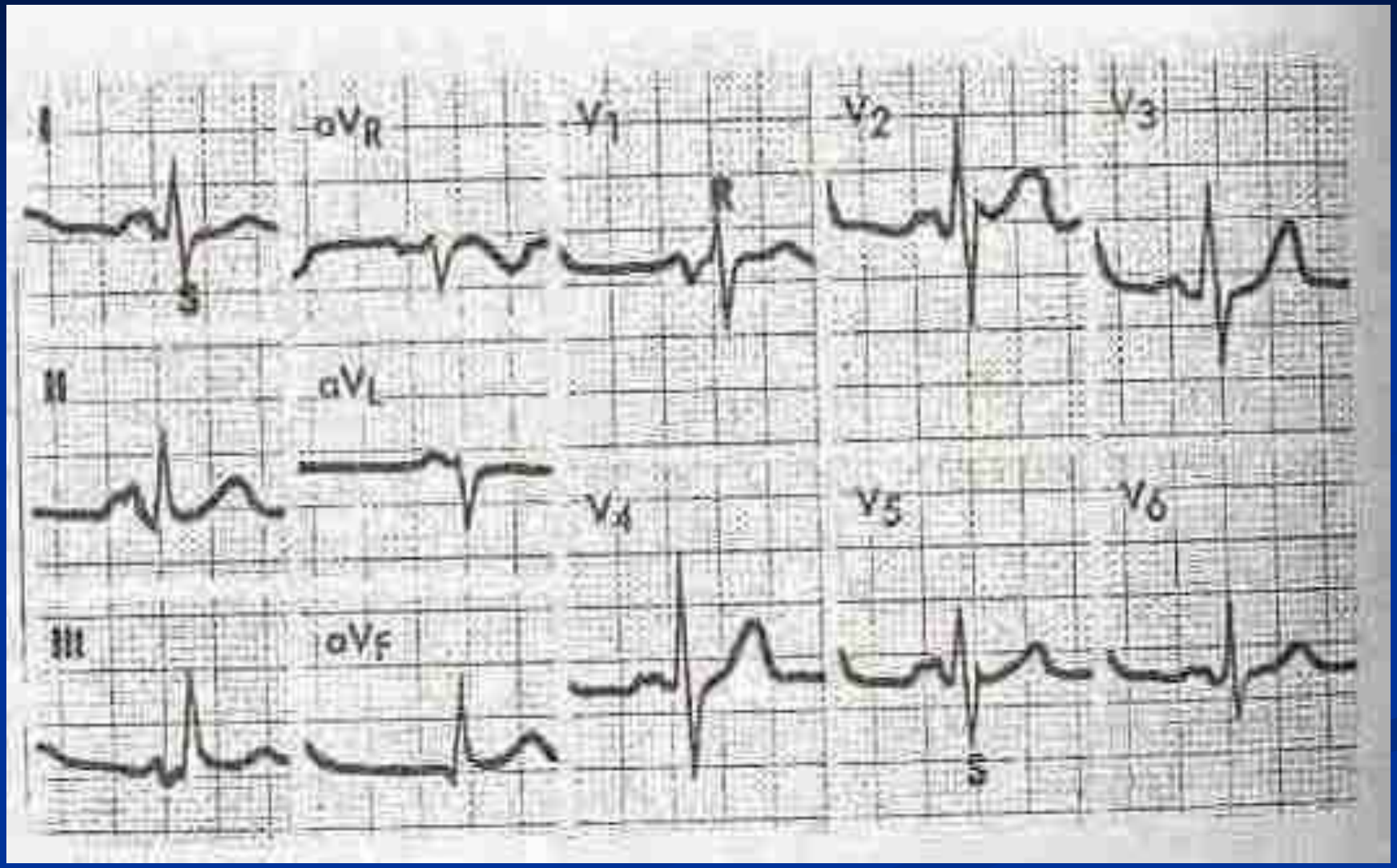

Недостаточность клапанов аорты (insufficientia valvularum aortae)

- порок, при котором полулунные заслонки не закрывают полностью аортальное отверстие, и во время диастолы проходит обратный ток крови из аорты в левый желудочек.

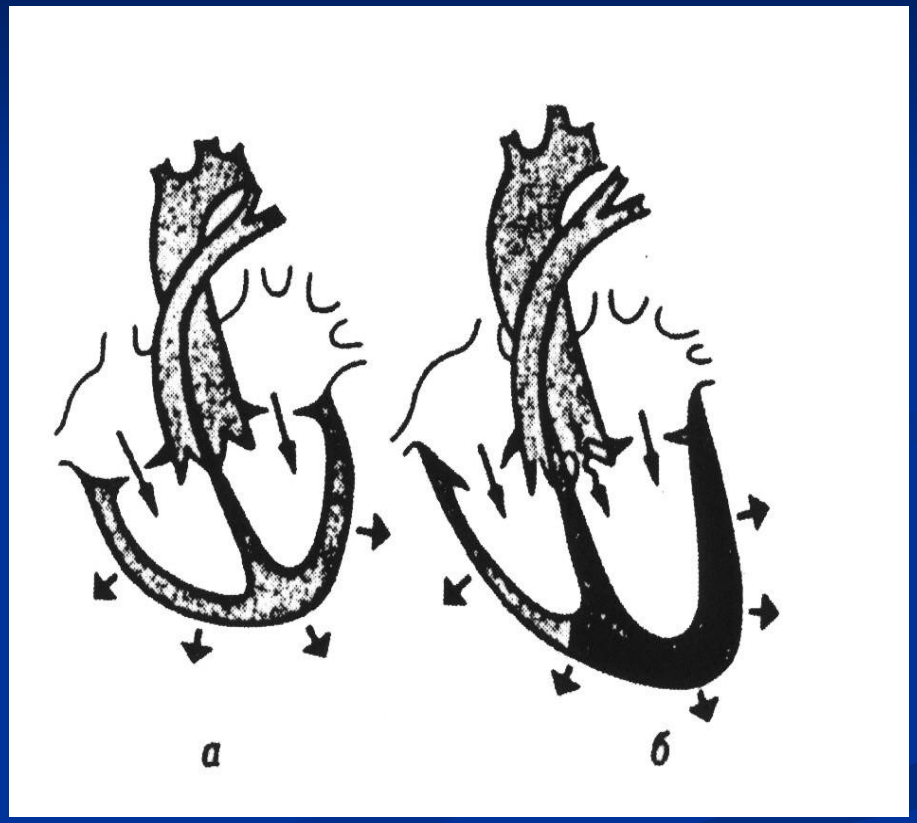

Недостаточность аортального клапана

- Основные жалобы
  - Одышка при физической нагрузке
  - Загрудинные боли
- Основные симптомы
  - Каротидный пульс: быстрый подъем с ранним диастолическим спадом (коллапсом)
  - Артериальное давление: систолическая гипертония с увеличением пульсового давления
  - Аускультация: ранний диастолический шум у левого края грудины (т. Боткина-Эрба). III тон на верхушке сердца при выраженном стенозе. На верхушке может выслушиваться мезодиастолический шум (шум Флинта), связанный со смещением передней створки МК при регургитации крови из аорты
- Диагноз
  - ЭКГ: гипертрофия левого желудочка
  - Рентгенография: увеличение размеров сердца, дилатация восходящего отдела аорты
  - Эхо-КГ: часто неизмененный аортальный клапан и расширение аорты. Допплеровское исследование позволяет уточнить степень регургитации.

Патогенез и гемодинамика.

- Во время диастолы кровь поступает в левый желудочек не только из левого предсердия, но и из аорты за счет аортального кровотока, который приводит к переполнению и растяжению левого желудочка во время диастолы. Во время систолы левому желудочку придется сокращаться с большей силой для того, чтобы “выбросить” в аорту увеличенный объем крови. Наступает гипертрофия и дилатация левого желудочка.

ЭКГ при аортальной недостаточности

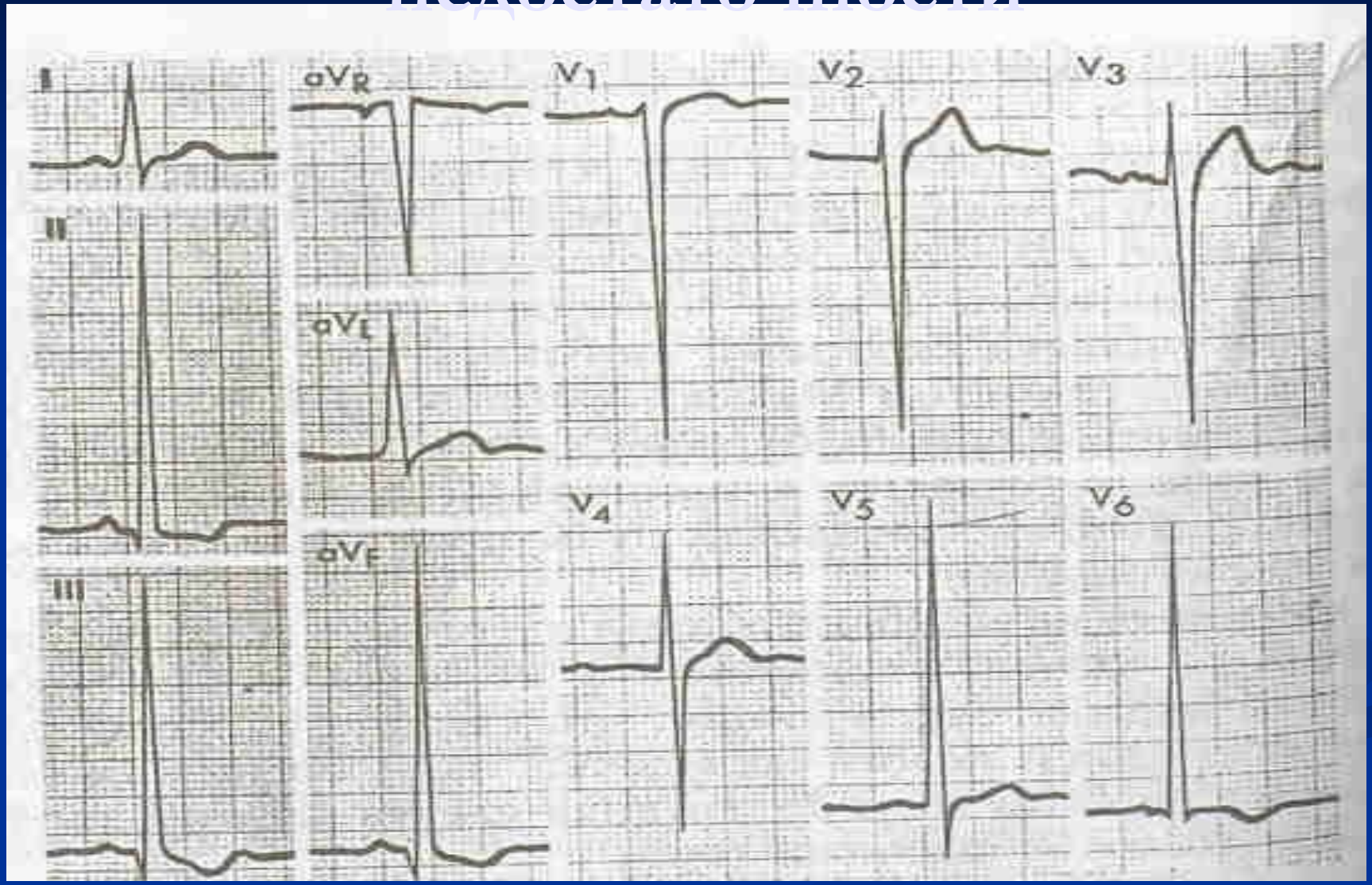

Стеноз устя аорты (stenosis ostii aortae)

- приводит к затрудненному систоличного сокращению левого желудочка.
- Возникает при сморщивании аортальных клапанов или появляется в результате рубцового сужения аортального отверстия.

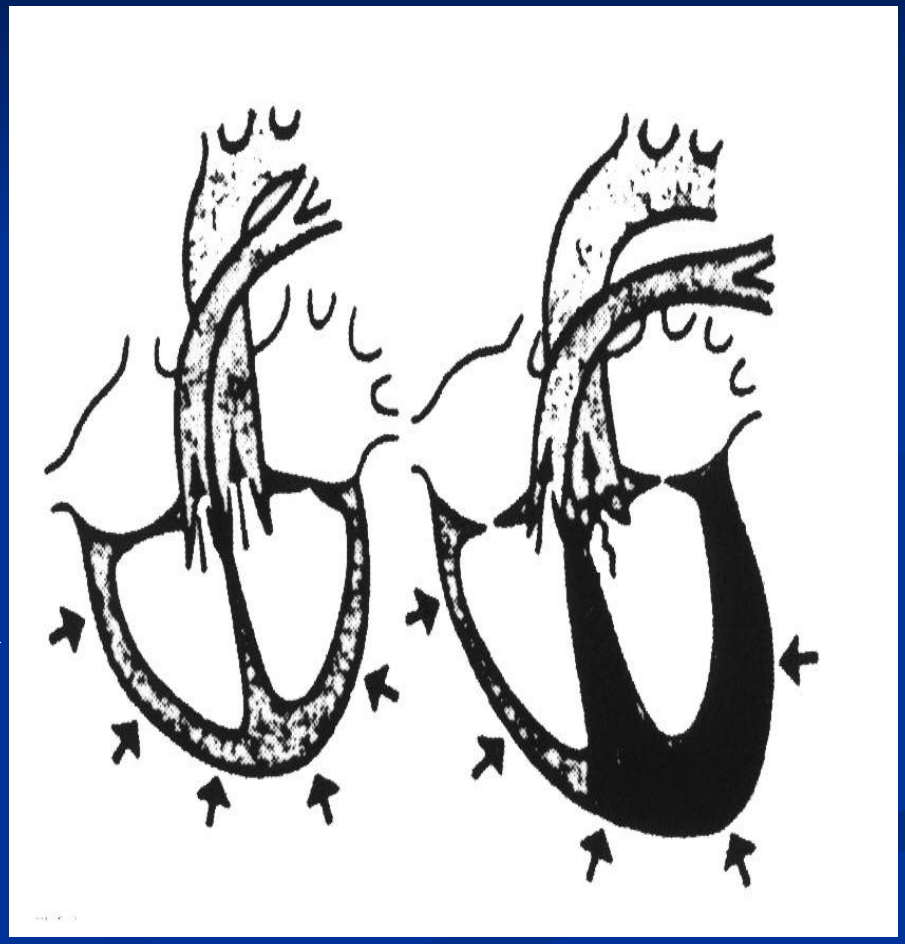

Стеноз устья аорты

- Основные жалобы
  - Одышка при физической нагрузке
  - Загрудинные боли и, при выраженном стенозе, синкопальные состояния или внезапная смерть
- Основные симптомы
  - Каротидный пульс: медленный подъем с плато
  - Аускультация: IV тон на верхушке сердца; систолический шум изгнания на основании сердца с иррадиацией на сосуды шеи. Шуму может предшествовать систолический тон изгнания («клик»), если клапан подвижен и нет выраженного кальциноза
- Диагноз
  - ЭКГ: гипертрофия левого желудочка
  - Рентгенография: дилатация восходящего отдела аорты
  - Эхо-КГ: кальцифицированный неподвижный аортальный клапан и гипертрофия левого желудочка. Допплеровское исследование позволяет уточнить выраженность стеноза.

Гемодинамика и патогенез.

- Вся тяжесть порока ложится на левый желудочек. Мышца его гипертрофируется. Во время систолы левый желудочек опоражнивается неполностью. В период диастолы к этой оставшейся крови добавляется ее нормальное количество, которое приводит к переполнению желудочка и повышению в нем давления.

ЭКГ при аортальном стенозе

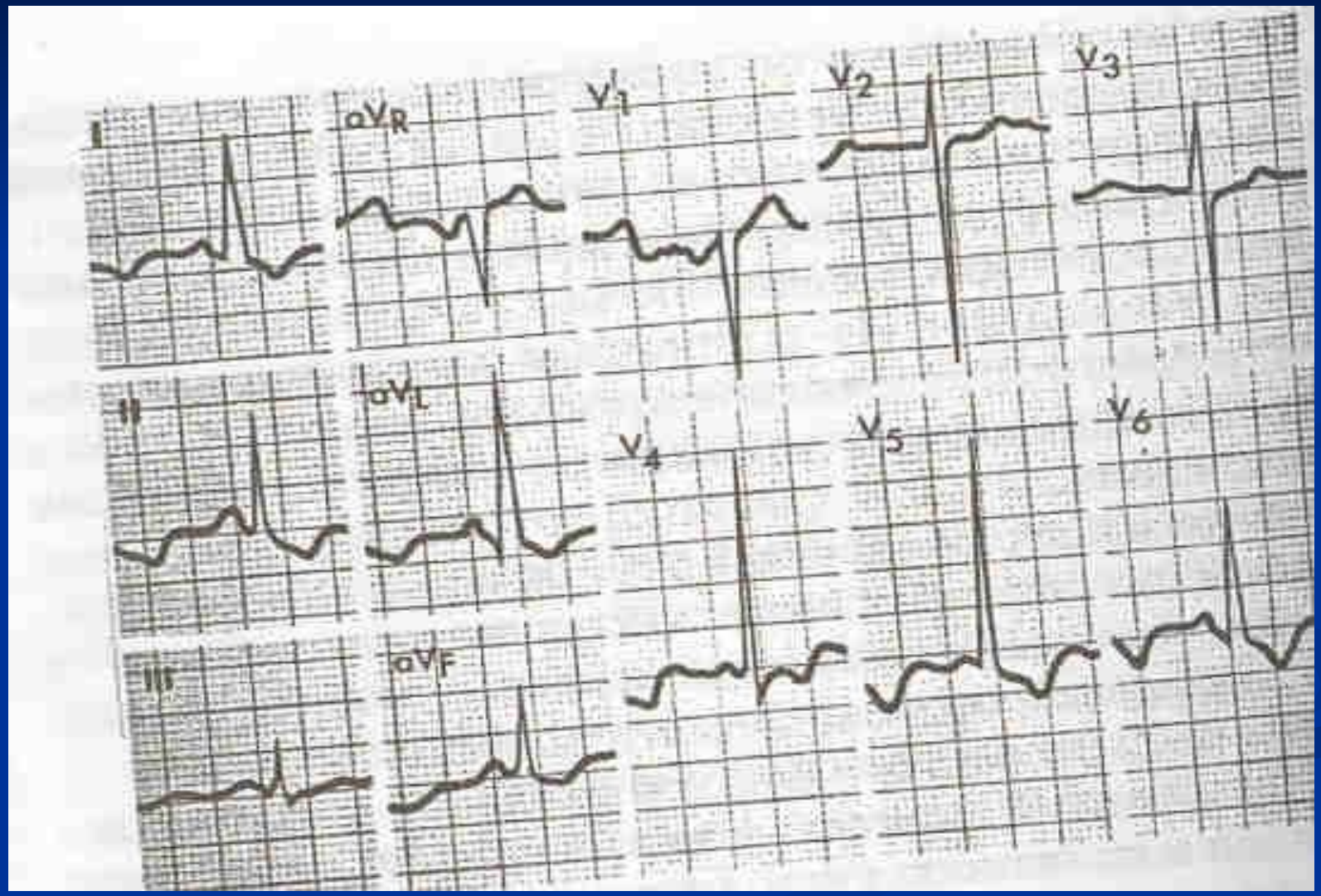

Легочный стеноз и недостаточность

- характеризуюется препятствием на пути поступления крови на уровне клапана лёгочного ствола. Частота — 10-12% больных ВПС.
- Недостаточность клапана легочной артерии – неплотное смыкание створок клапана легочной артерии, ведущее к патологической регургитации крови из легочной артерии в правый желудочек и развитию объемной перегрузки последнего. Недостаточность клапана легочной артерии может являться врожденным или приобретенным пороком сердцаНедостаточность клапана легочной артерии – неплотное смыкание створок клапана легочной артерии, ведущее к патологической регургитации крови из легочной артерии в правый желудочек и развитию объемной перегрузки последнего. Недостаточность клапана легочной

Классификация

- • I стадия — умеренный стеноз. Жалоб нет. ЭКГ — начальные признаки перегрузки правого желудочка (ПЖ). Систолическое давление в нём — до 60 мм рт.ст.
  • II стадия — выраженный стеноз с характерными клиническими проявлениями. Систолическое давление в ПЖ -60-100 мм рт.ст.
  • III стадия — резкий стеноз с правожелудочковым давлением более 100 мм рт.ст. Тяжёлое течение, признаки нарушения кровообращения.
  • IV стадия — декомпенсация. Характерны дистрофия миокарда, тяжёлая степень нарушения кровообращения. Систолическое давление в ПЖ может быть не очень высоким, т.к. развивается его сократительная недостаточность.

Клиническая картина

- Жалобы
  • Одышка, возникающая вначале при физической нагрузке, а в тяжёлых случаях и в покое
  • Боли в сердце (возникают у подростков).
  • Внешний вид больных
  • Окраска кожных покровов обычно не меняется. У некоторых больных при оставшемся открытом овальном окне возможен умеренный цианоз (синюш-ность губ)
  • Сердечный горб
  • Набухание и пульсация вен шеи
  • Систолическое дрожание в проекции ЛА (II межрёберный промежуток справа от грудины)
  • Пульсация в эпи-гастральной области (усиленный толчок ПЖ).
  • Перкуссия: расширение границ сердца влево и вправо.
  • Аускультация: сердечный шум выявляют с рождения
  • Грубый систолический шум во II-III межрёберных промежутках. Шум проводится по направлению к левой ключице, хорошо выслушивается в межлопаточном пространстве
  • Резко усилен I тон. Усиление I тона не отмечают при правоже-лудочковой недостаточности или при резко выраженном стенозе
  • II тон над ЛА ослаблен или отсутствует
  • Иногда выслушивают неясный диастолический шум, свидетельствующий о сопутствующей недостаточности клапанов ЛА.
  • Пульс и АД не изменяются.

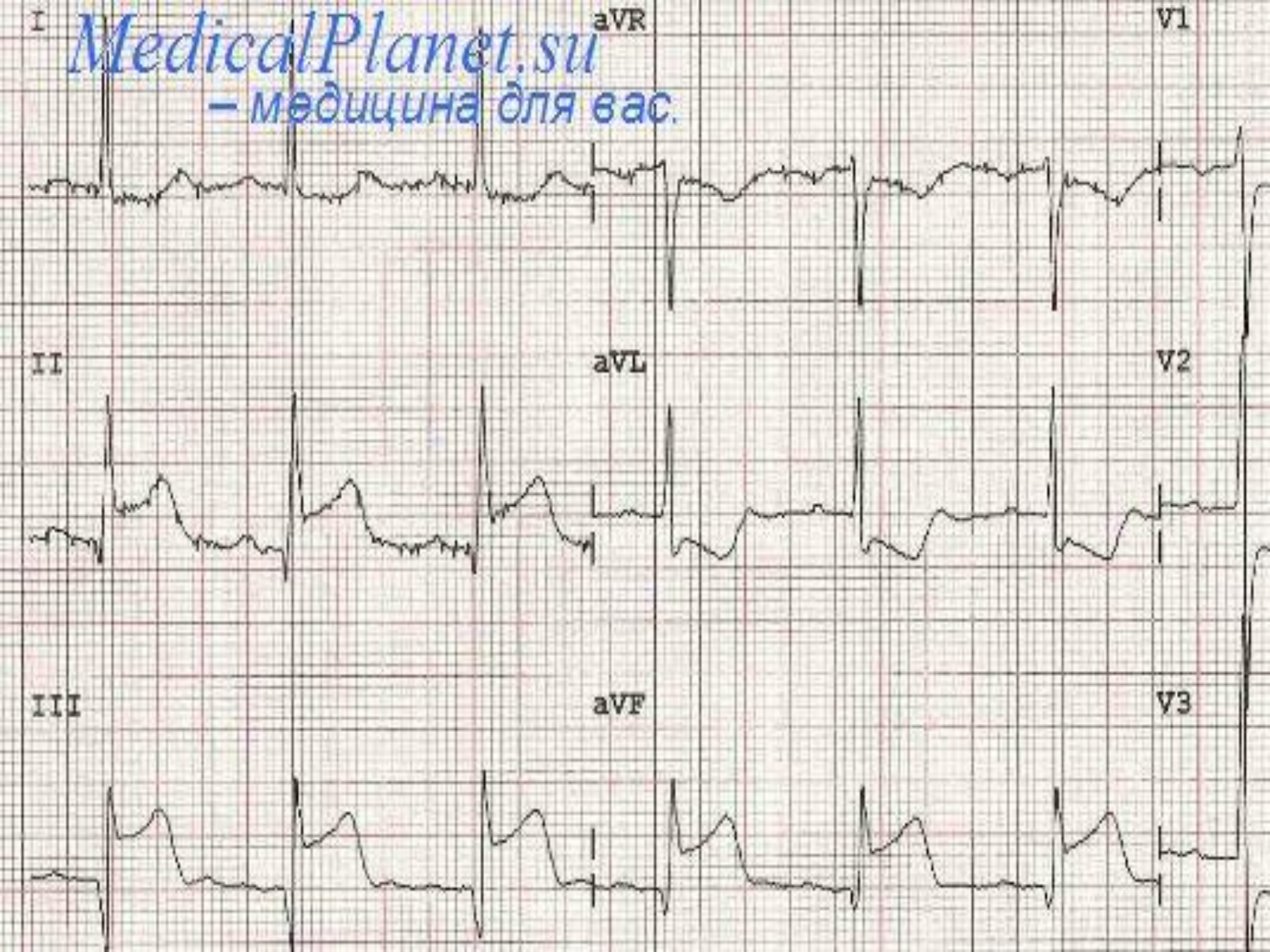

MedicalPlanet.su
– медицина для вас.

Трикуспидальный стеноз

- — сужение отверстия трёхстворчатого клапана, препятствующее поступлению крови из правого предсердия (ПП) в правый желудочек (ПЖ).

Клиническая картина

- • Жалобы на одышку, сердцебиение, кровохарканье обусловлены сопутствующими пороками клапанов левой половины сердца.
  • Осмотр больных
  • Застойное расширение вен шеи
  • Пресистолическая пульсация вен
  • Увеличение печени. Симптомы декомпенсации кровообращения по большому кругу плохо поддаются лекарственному лечению.
  • Аускультация. Выявление порока затруднено, т.к. специфичные для него шумы легко теряются среди других, вызванных сопутствующими пороками
  • Шумы выслушивают над мечевидным отростком и у левого края грудины на уровне V-VII межрёберных промежутков
  • Характерен диасто-лический шум, усиливающийся во время вдоха и уменьшающийся при проведении пробы Вальсальвы
  • Иногда, при резком стенозировании, выслушивают щелчок открытия клапана.
  • Перкуссия — границы относительной сердечной тупости смещены вправо.

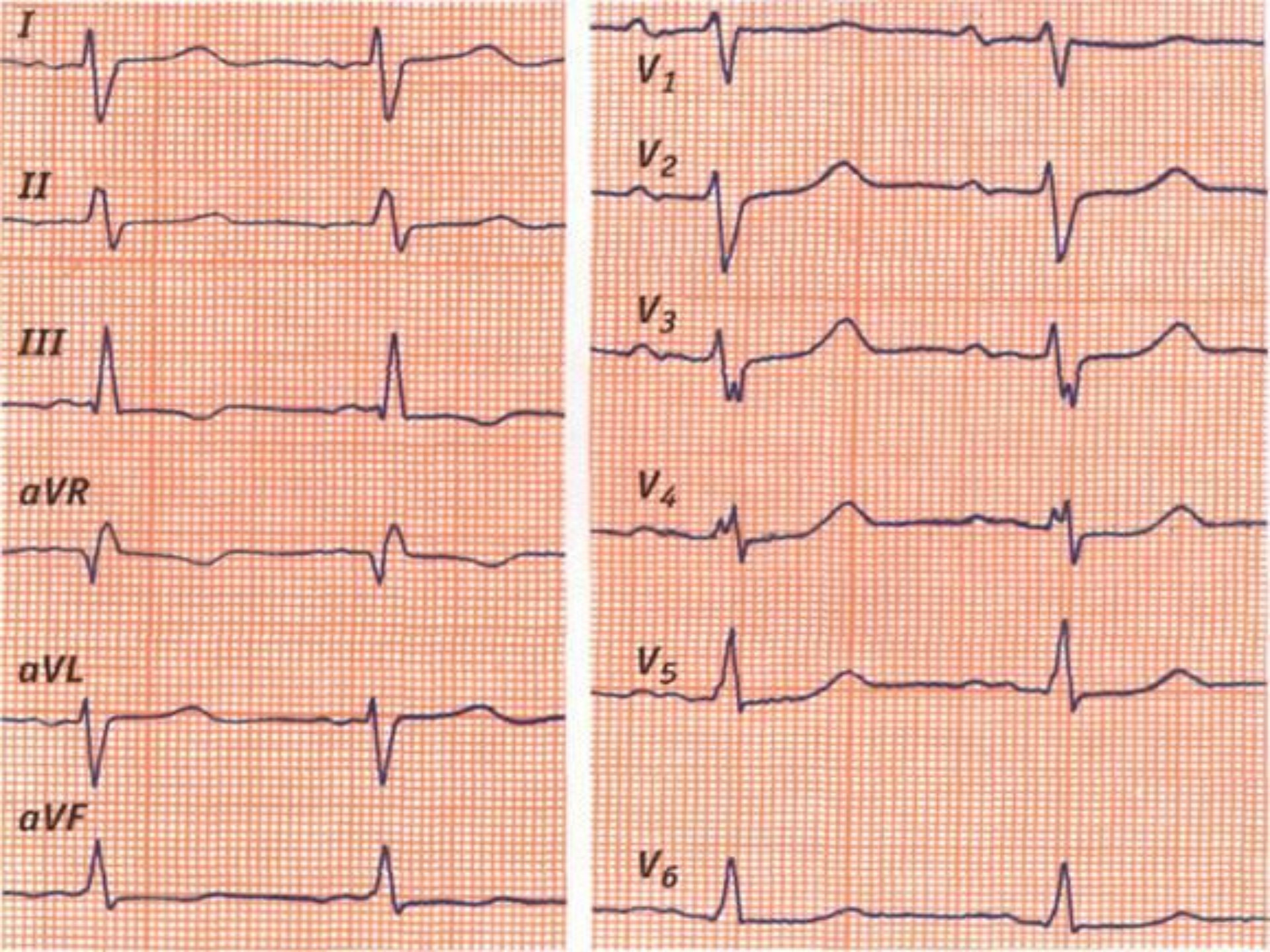
I
II
III
aVR
aVL
aVF
V1
V2
V3
V4
V5
V6

Недостаточность трёхстворчатого клапана

- — порок сердца, обусловленный неплотным смыканием створок клапана во время систолы желудочков, что вызывает патологическую регургитацию крови из правого желудочка в правое предсердие. У 80–90% здоровых людей при эхокардиографии во время систолы обнаружена небольшая физиологическая регургитация крови в правой предсердие, однако обратный ток крови в этих случаях незначителен.

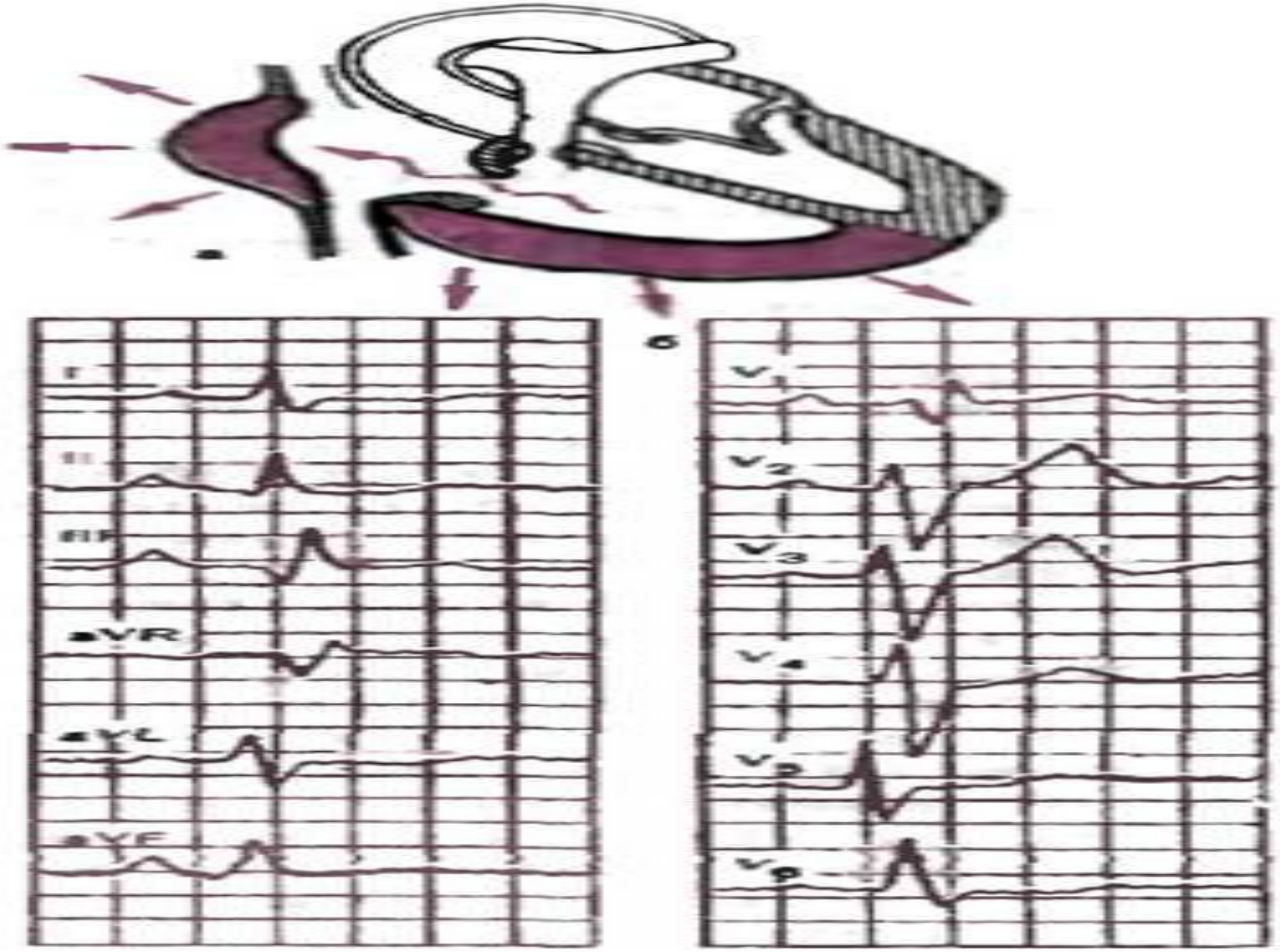

Рис. 9.5. ЭКГ при недостаточности трехстворчатого клапана.
а — схема изменений внутрисердечной гемодинамики; б — ЭКГ.