

Мышечная система человека

Карман Е.К.

Пособие по курсу «Анатомия человека» для студентов
биологического факультета специальностей 1-31 01 01
«Биология» и 1-33 01 01 «Биоэкология»

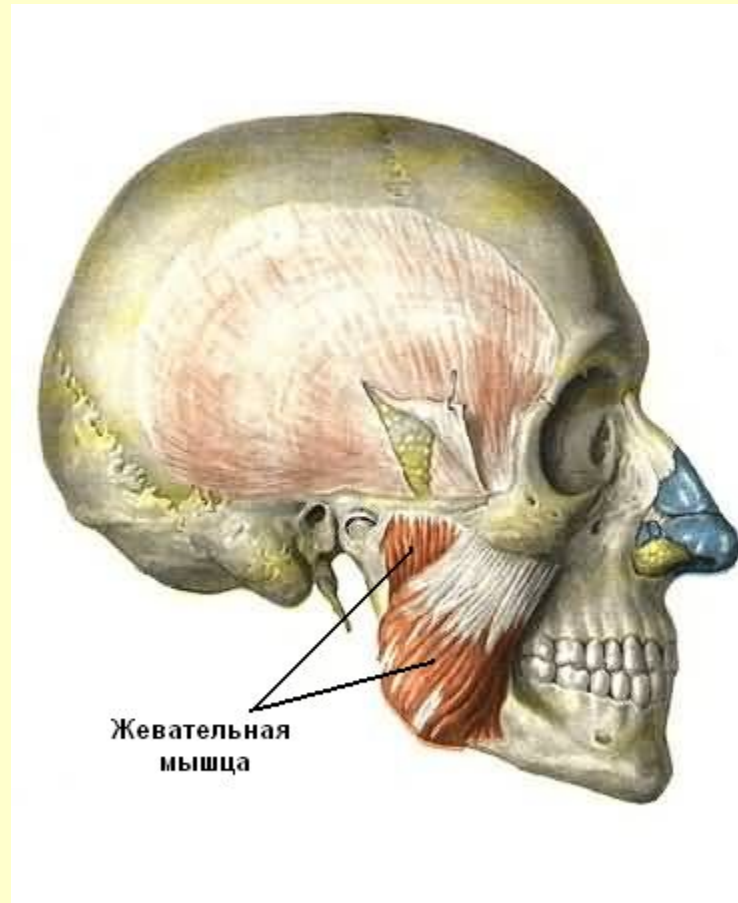
Минск, БГУ

СОДЕРЖАНИЕ

- Мышцы головы
- Мышцы шеи
- Мышцы спины
- Мышцы груди
- Мышцы живота
- Мышцы пояса верхних конечностей
- Мышцы плеча
- Мышцы предплечья
- Мышцы кисти
- Мышцы таза
- Мышцы бедра
- Мышцы голени
- САМОКОНТРОЛЬ

Мышцы головы

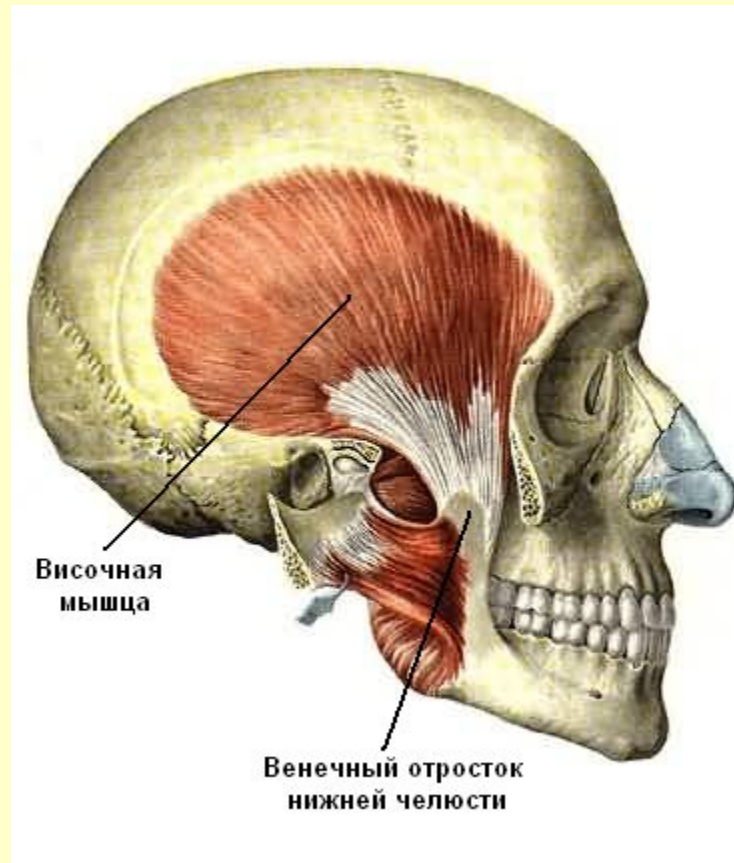
Жевательные мышцы



См. продолжение

Мышцы головы

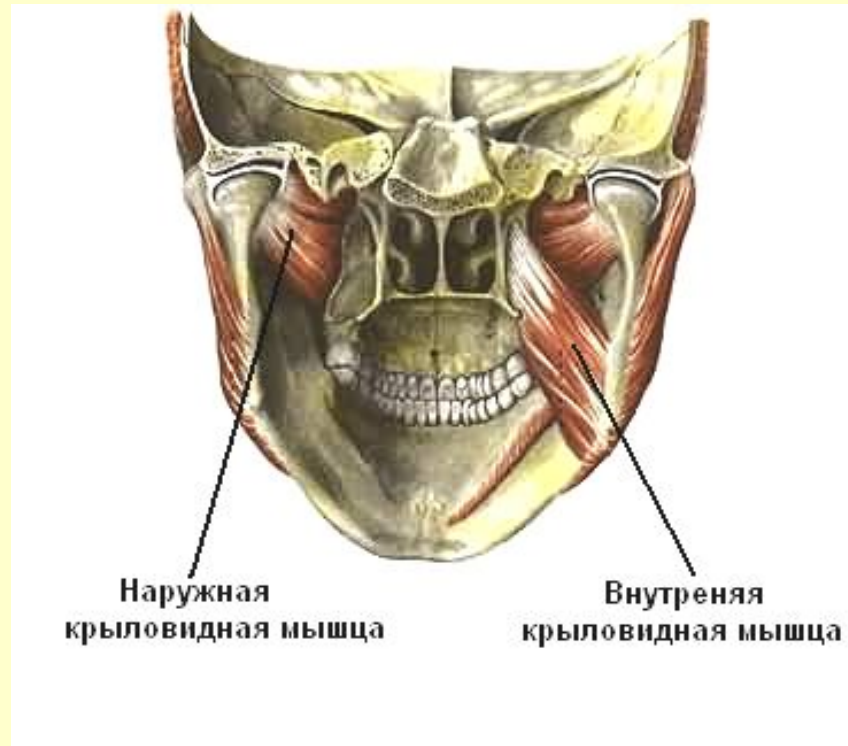Жевательные мышцы



См. продолжение

Мышцы головы

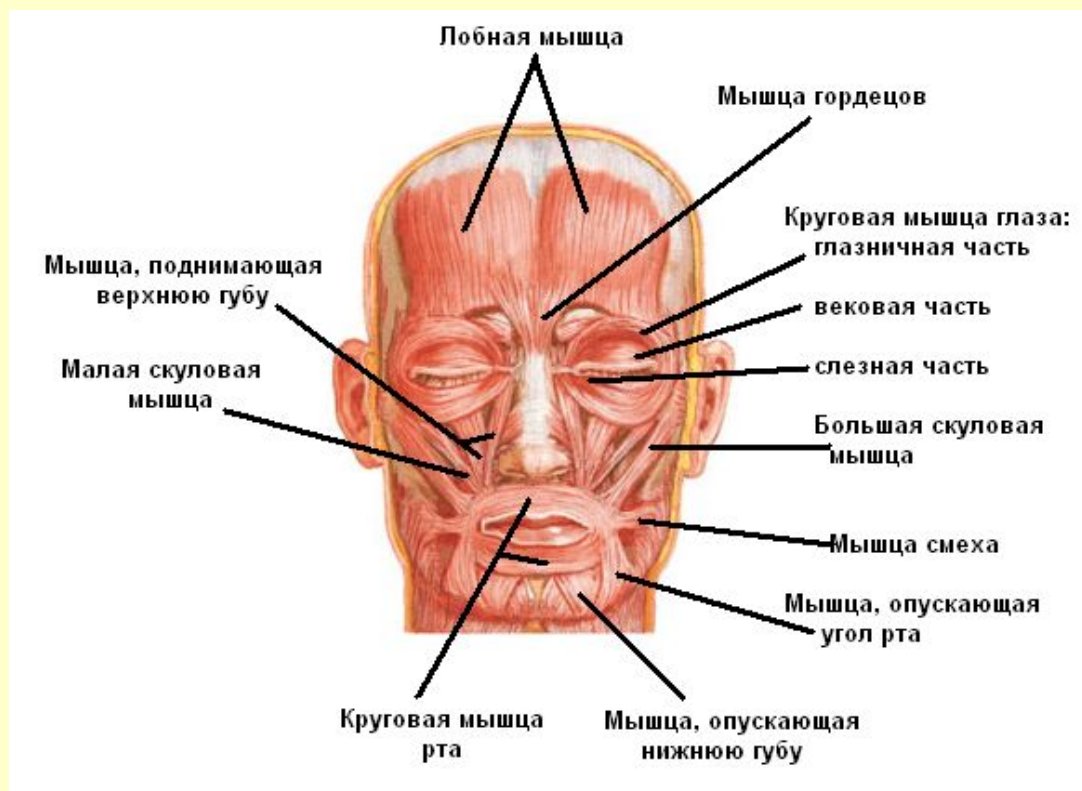
Жевательные мышцы



См. продолжение

Мышцы головы

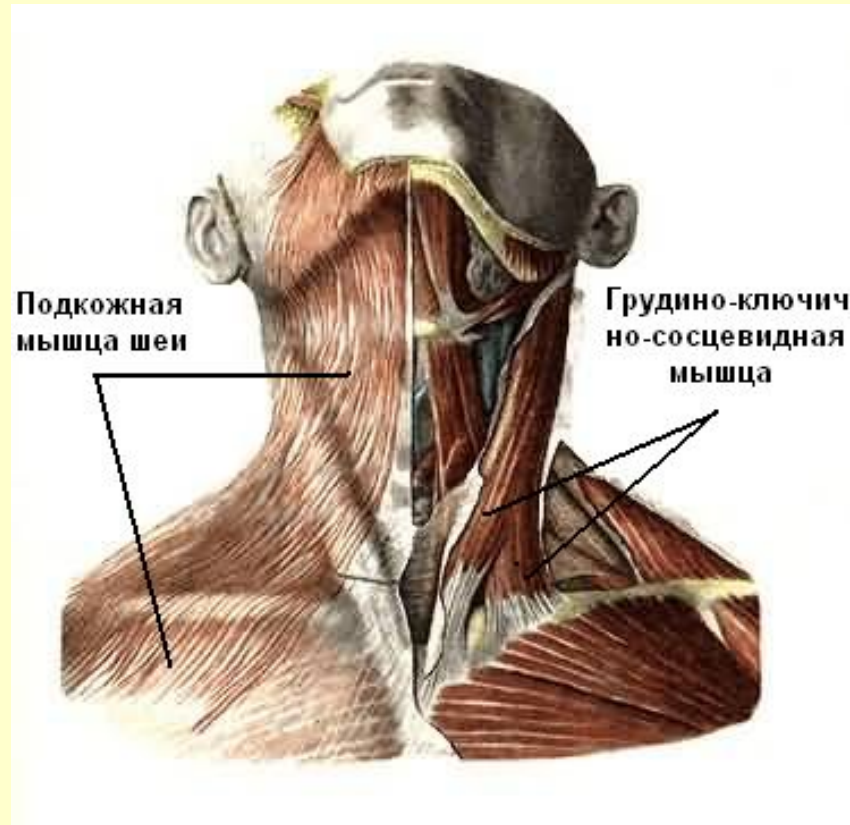
Мимические мышцы



[Вернуться в содержание](#)

Мышцы шеи

Поверхностный слой

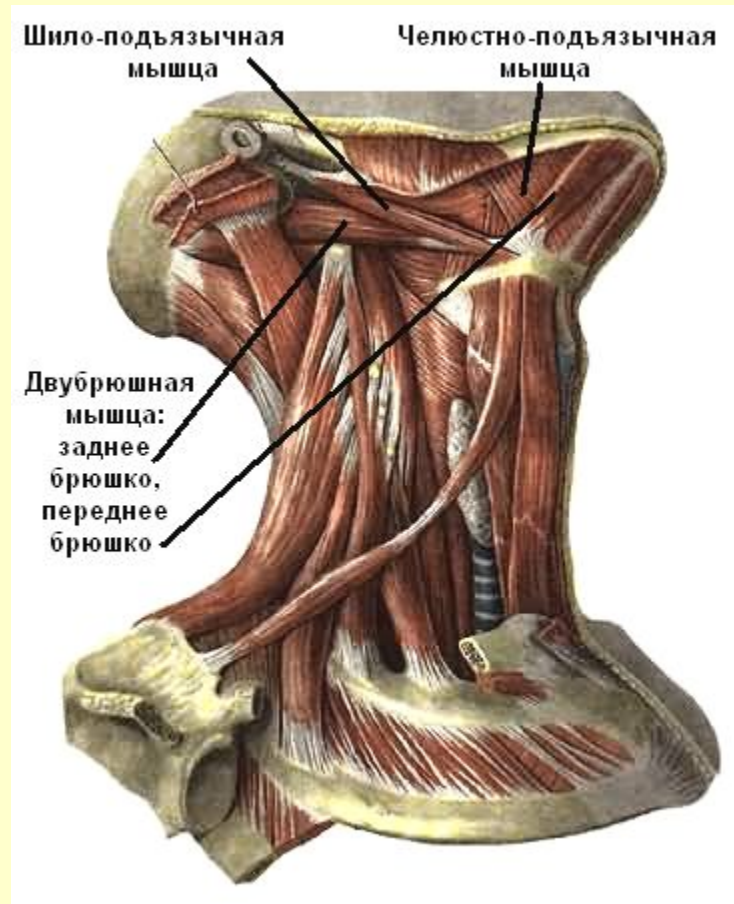


См. продолжение

Мышцы шеи

Средний слой

(мышцы , лежащие выше подъязычной кости)

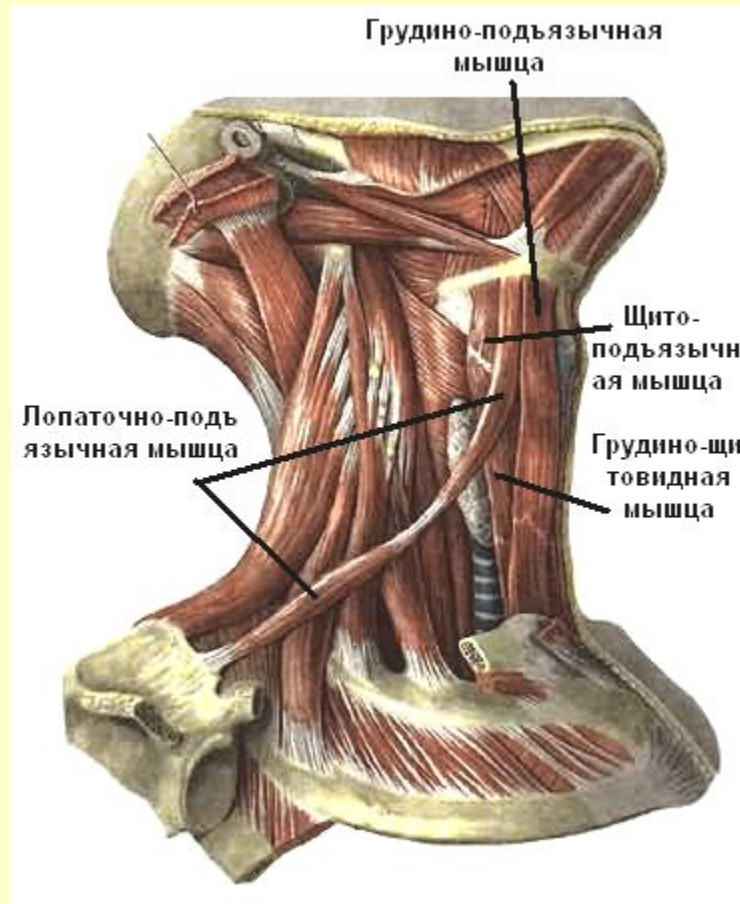


См. продолжение

Мышцы шеи

Средний слой

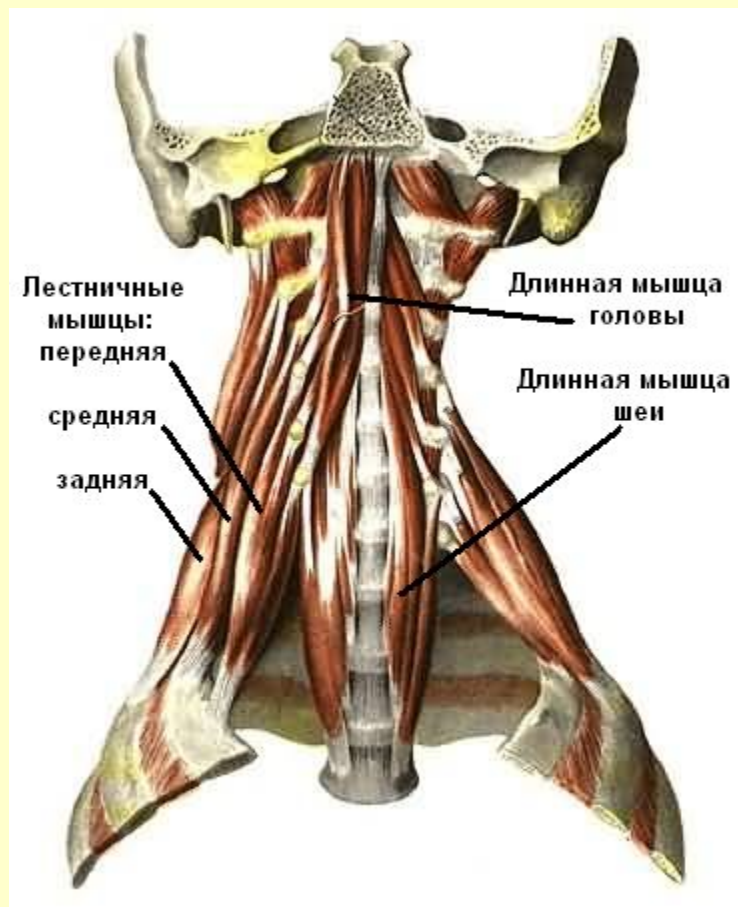
(мышцы , лежащие ниже подъязычной кости)



См. продолжение

Мышцы шеи

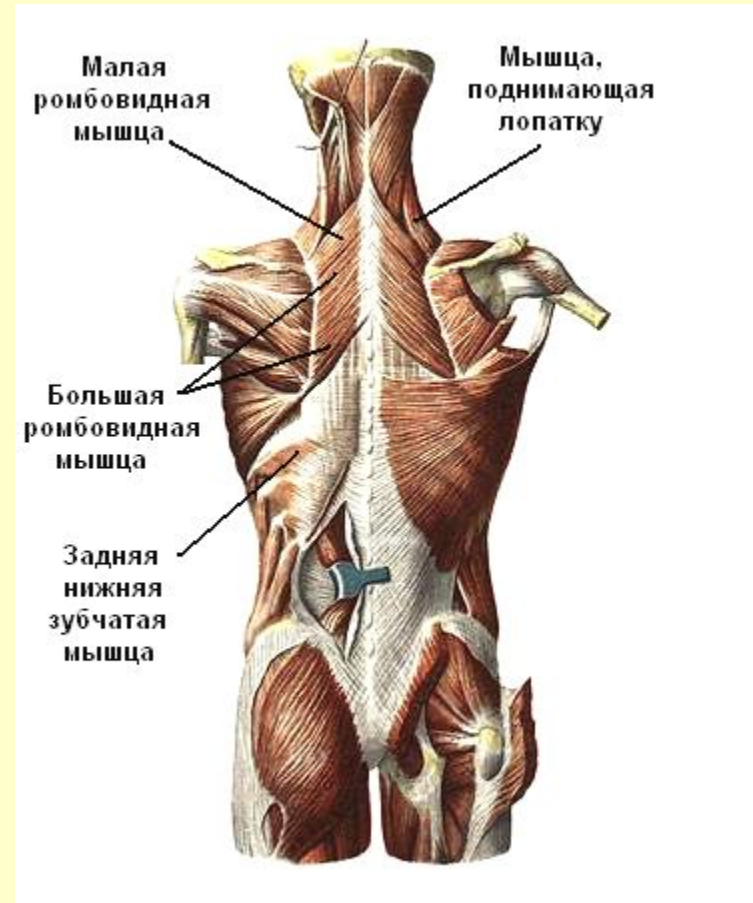
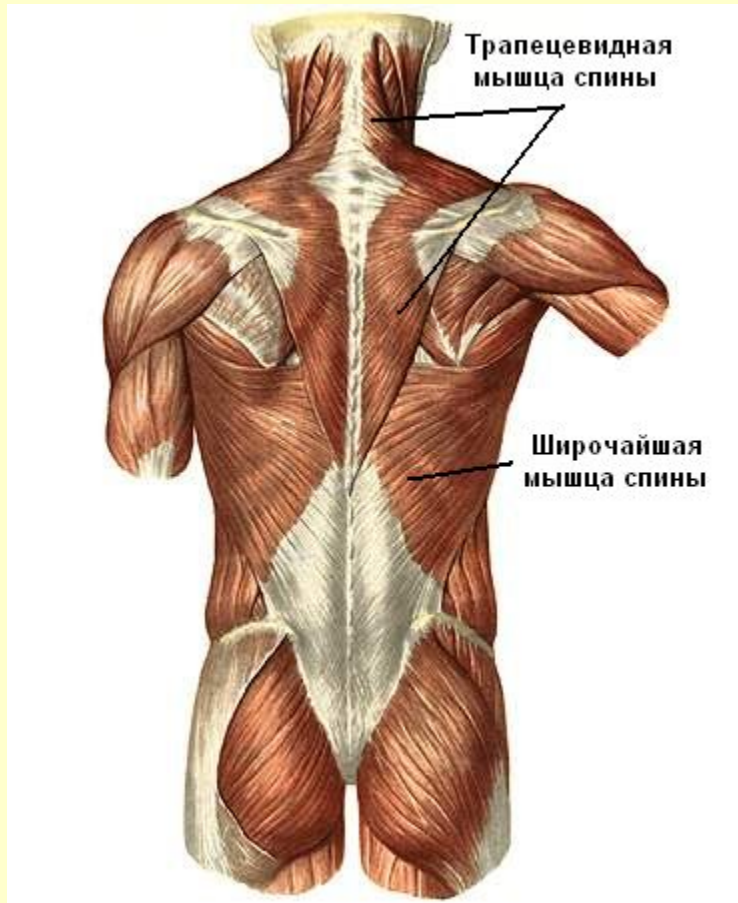
Глубокий слой



[Вернуться в содержание](#)

Мышцы спины

Поверхностный слой

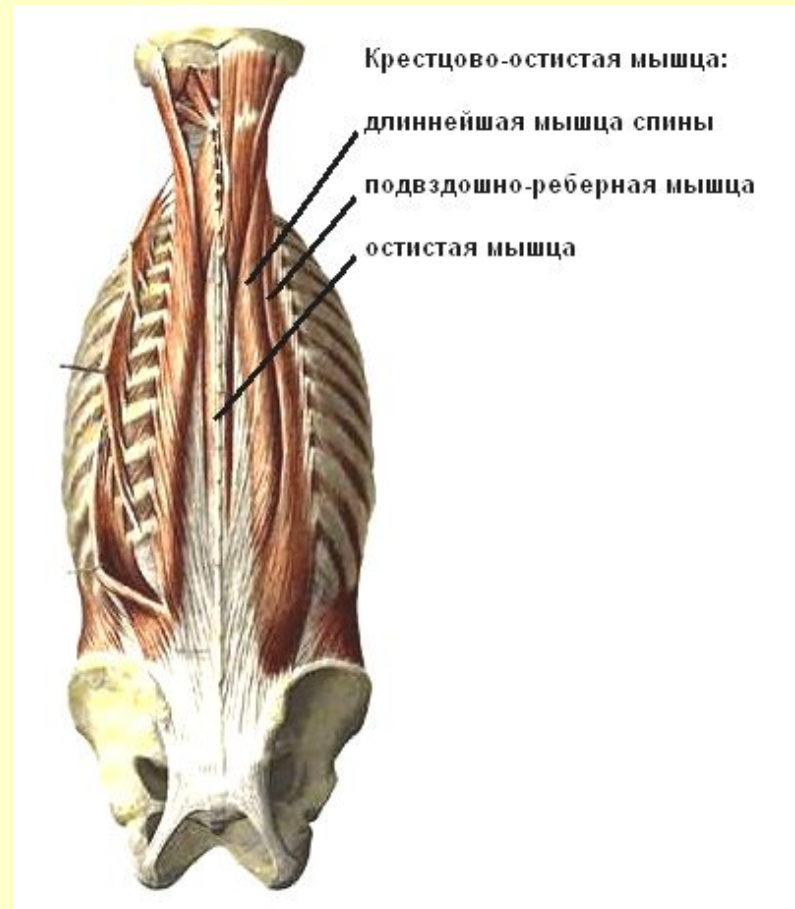
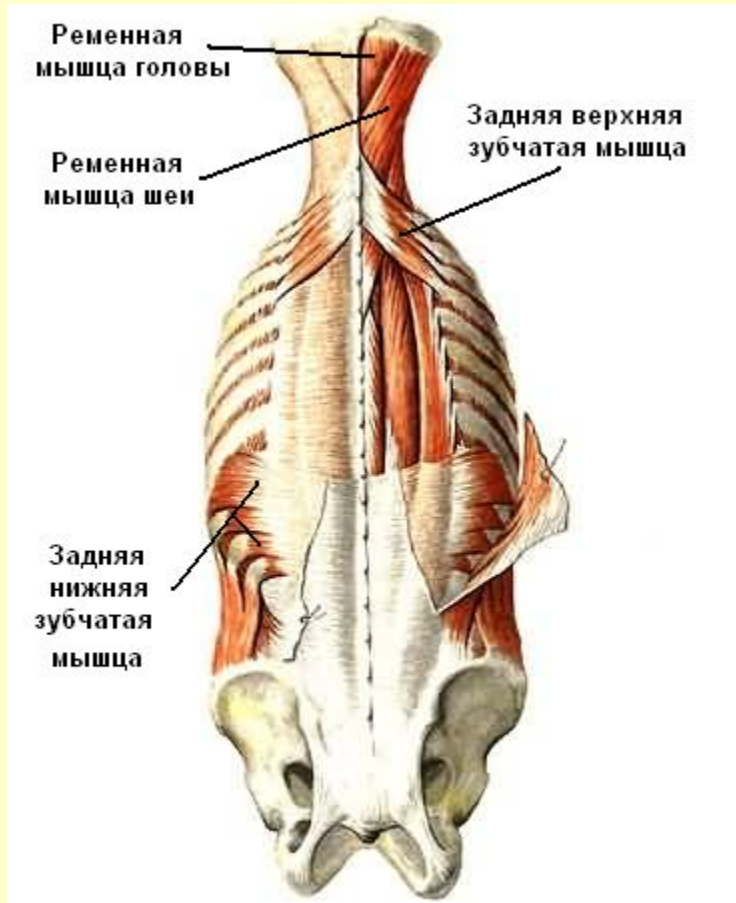


См. продолжение

Мышцы спины

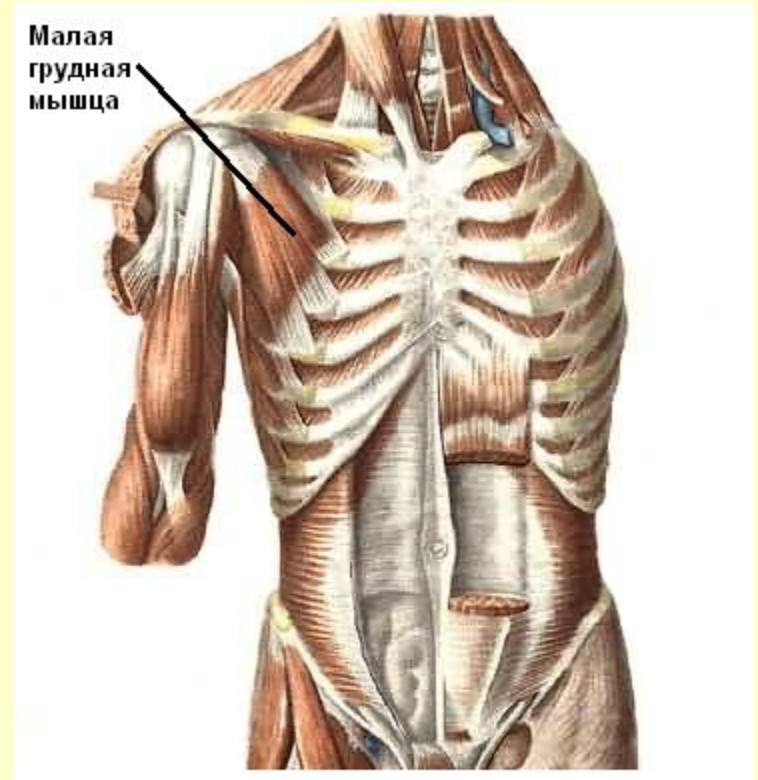
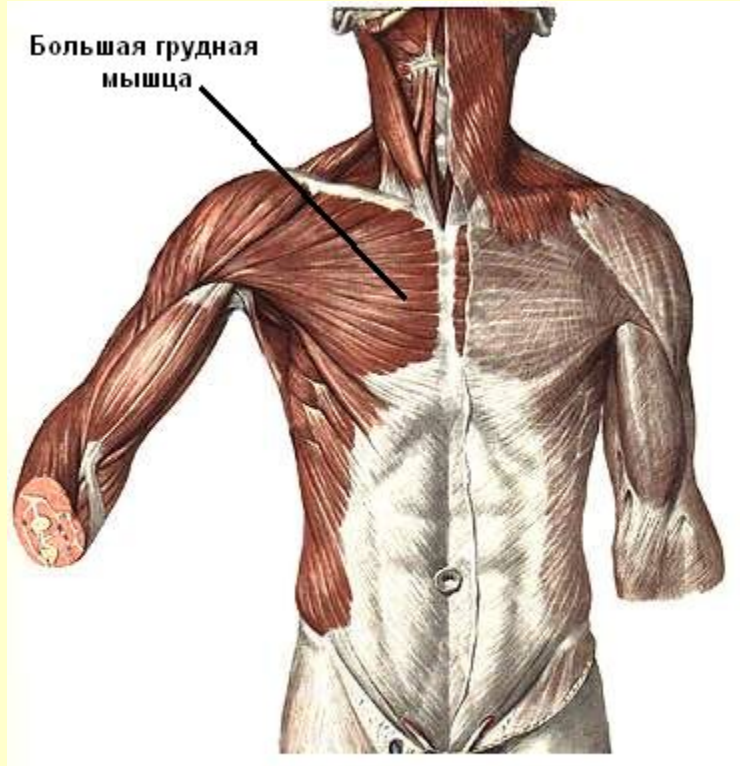Поверхностный слой

Глубокий слой



[Вернуться в содержание](#)

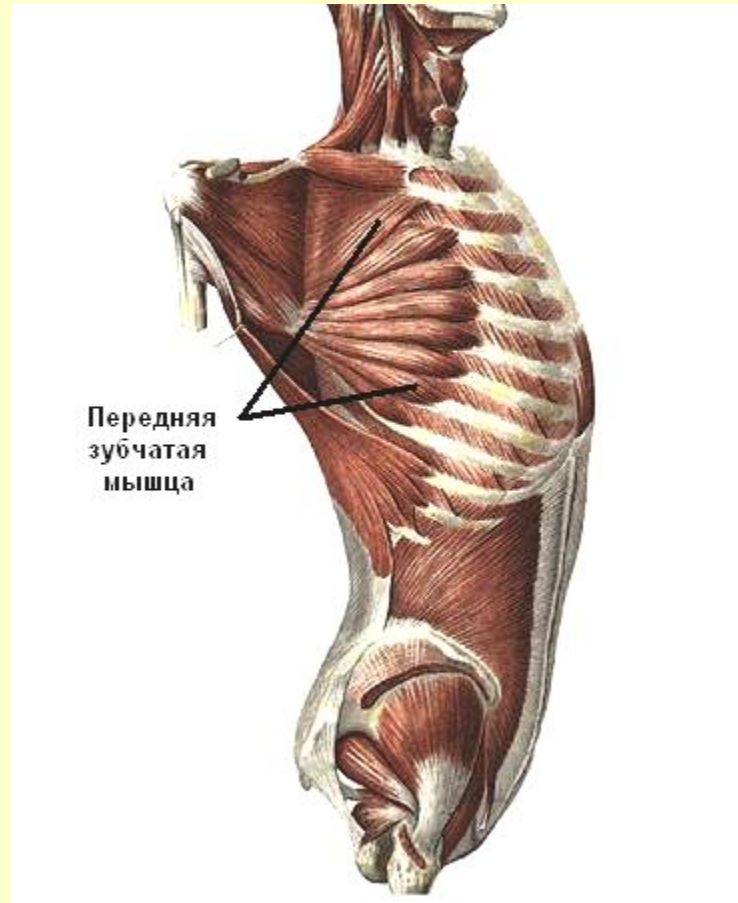
Мышцы груди



См. продолжение

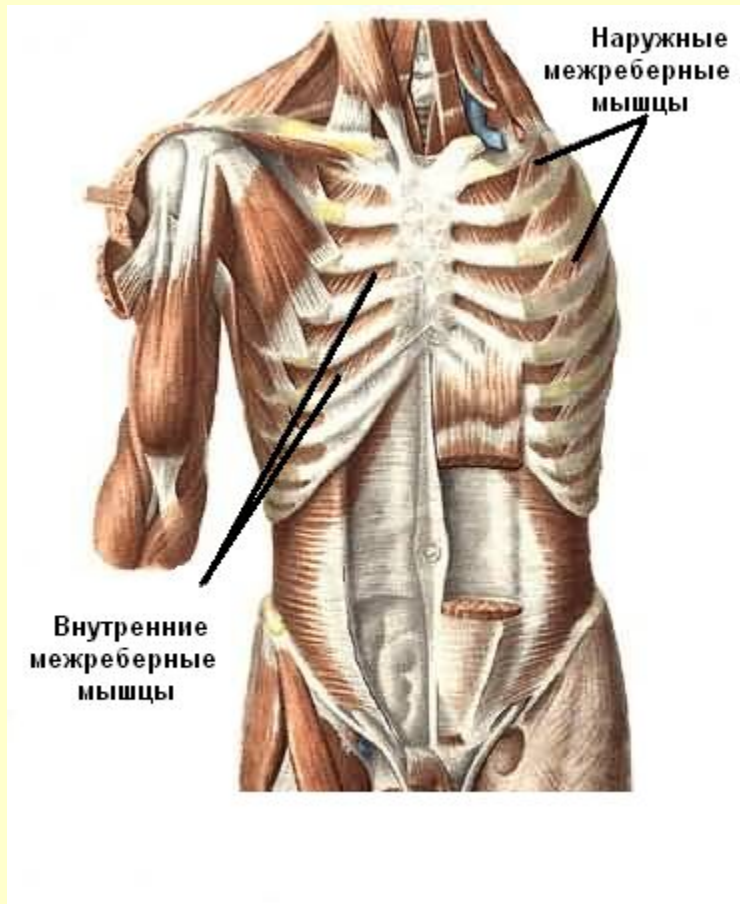
Мышцы груди

Передняя зубчатая мышца

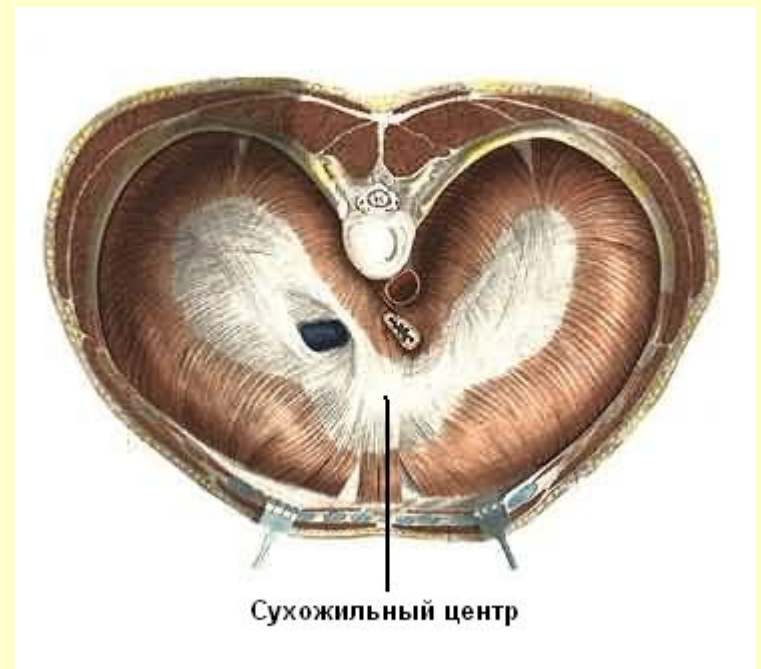

См. продолжение

Собственные мышцы груди



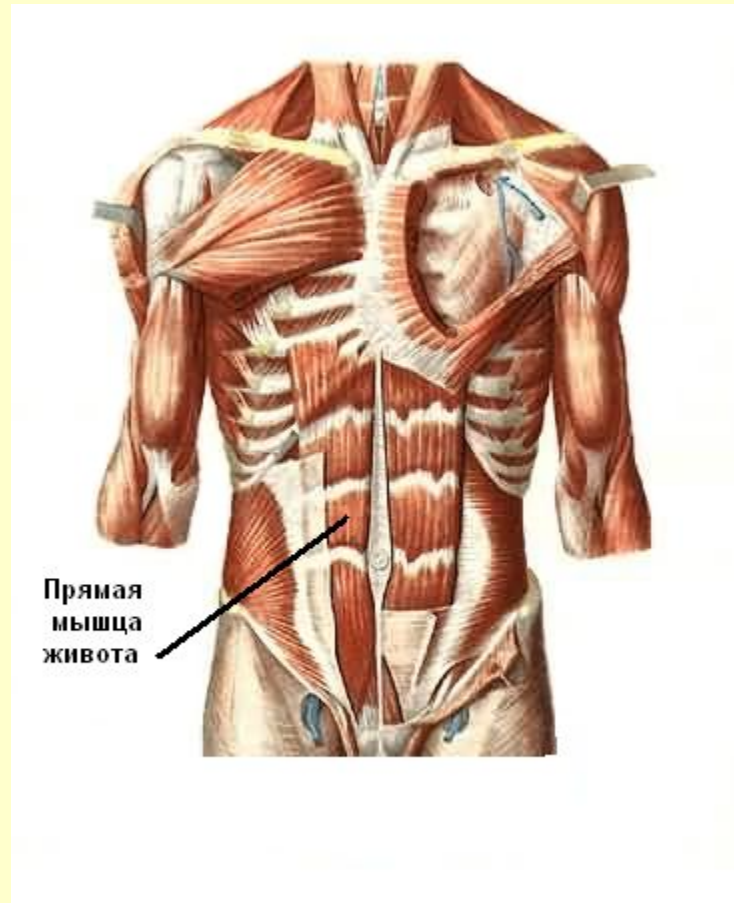
Диафрагма



[Вернуться в содержание](#)

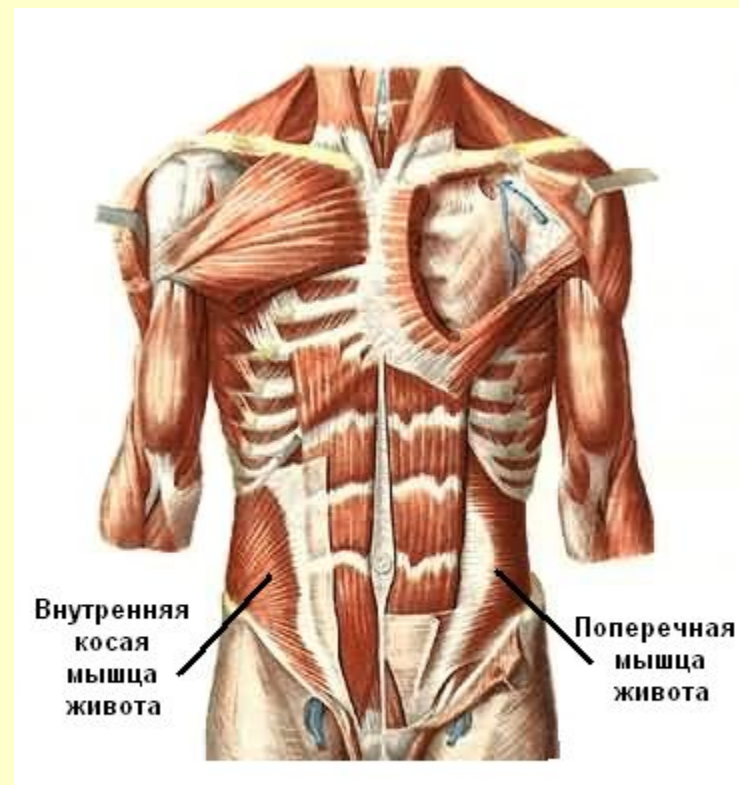
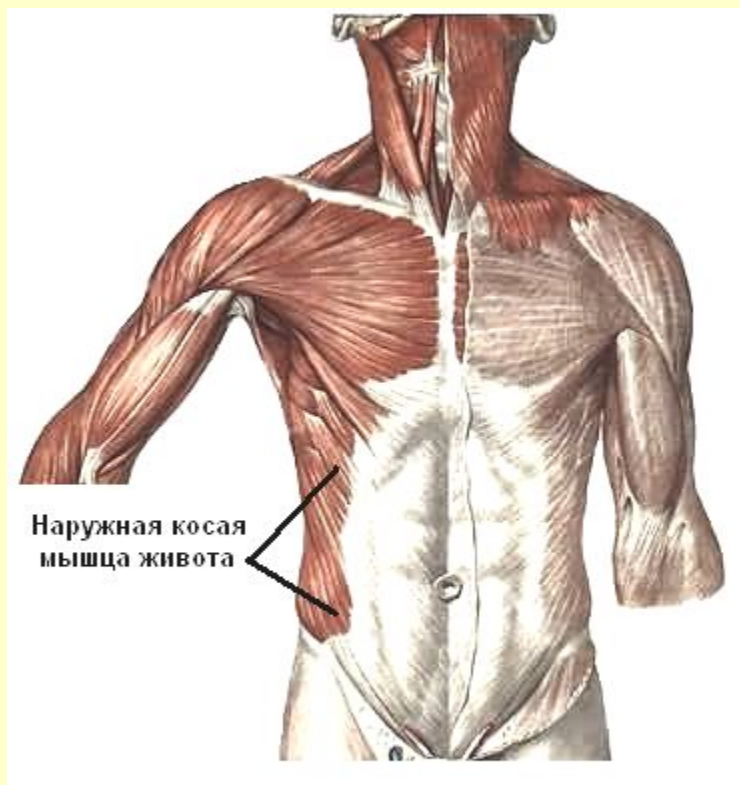
Мышцы живота

Передняя стенка



Мышцы живота

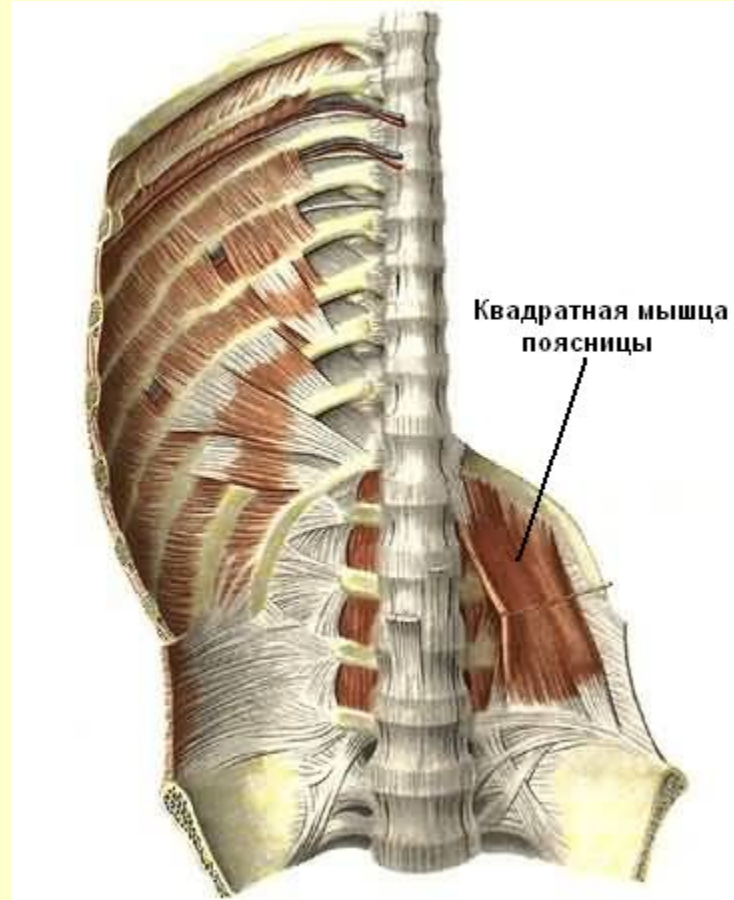
Боковая стенка



См. продолжение

Мышцы живота

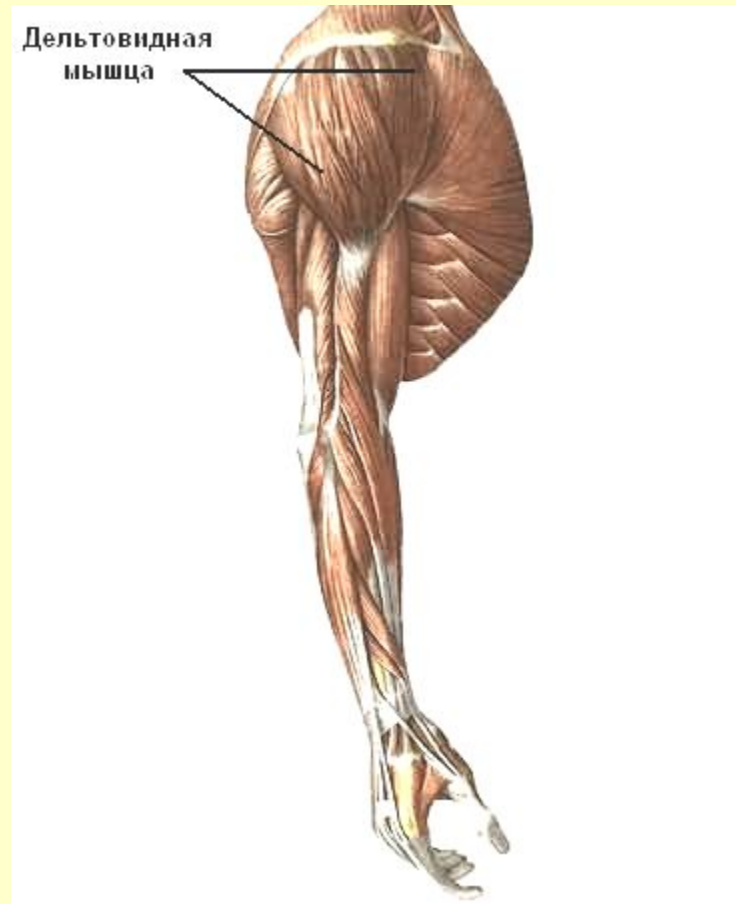Задняя стенка



[Вернуться в содержание](#)

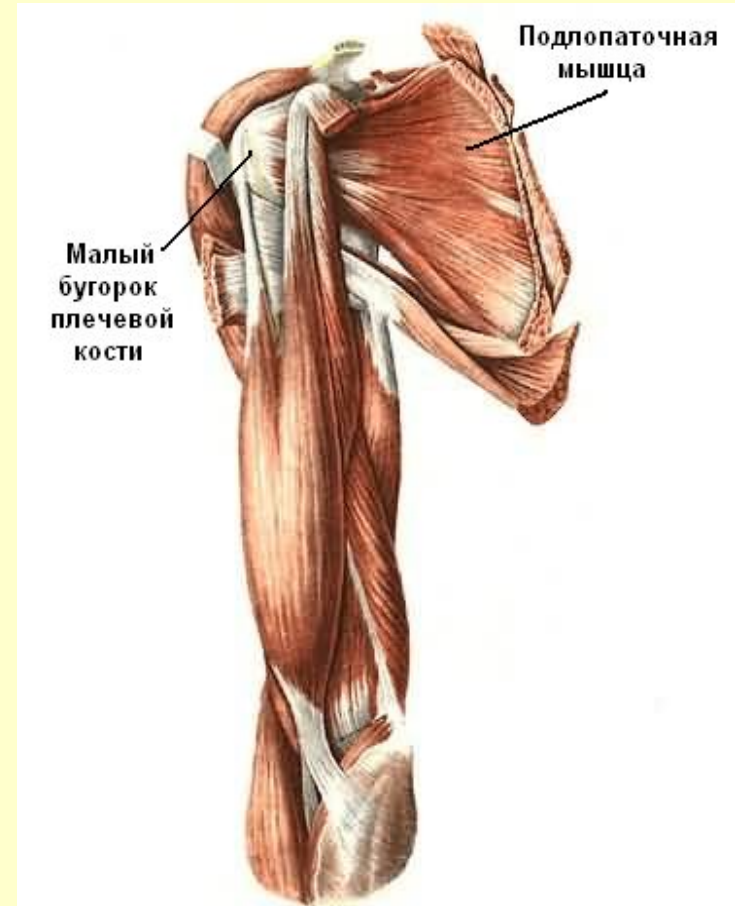
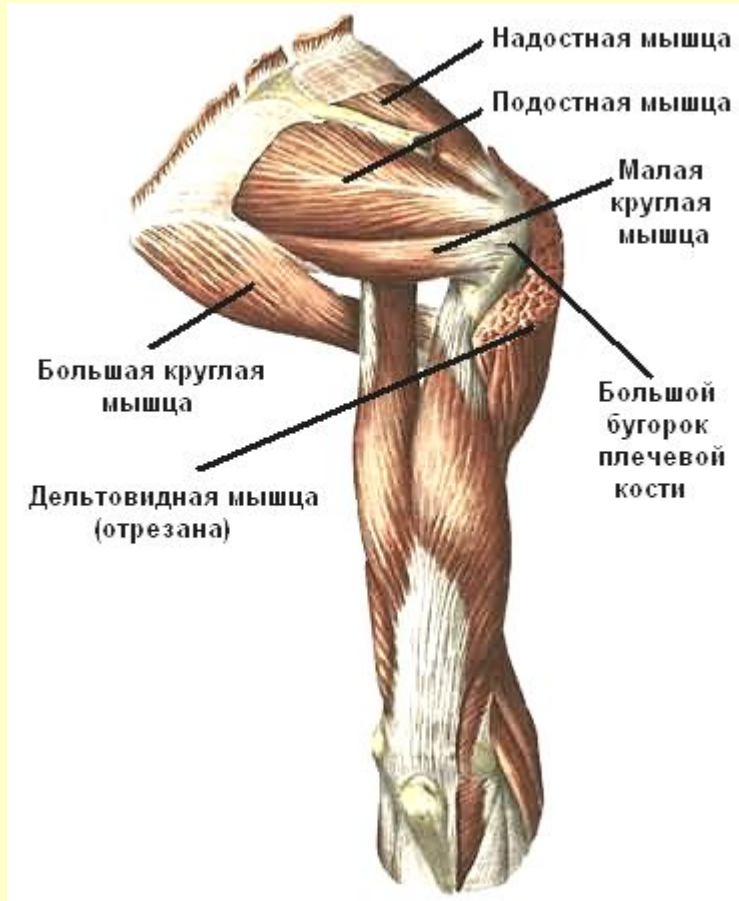
Мышцы пояса верхних конечностей

Дельтовидная мышца



См. продолжение

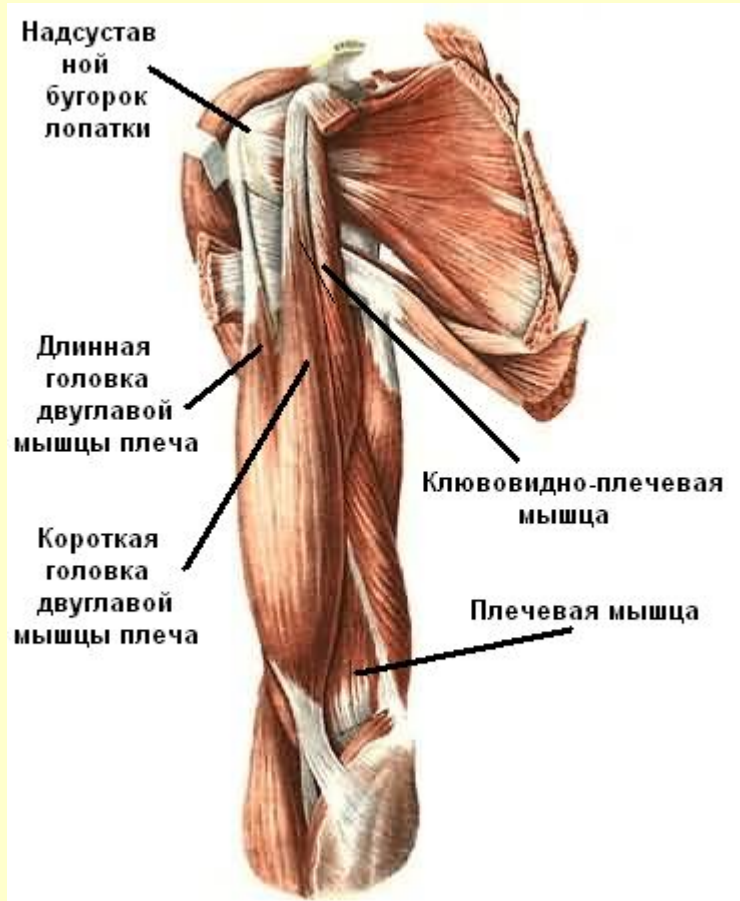
Мышцы пояса верхних конечностей



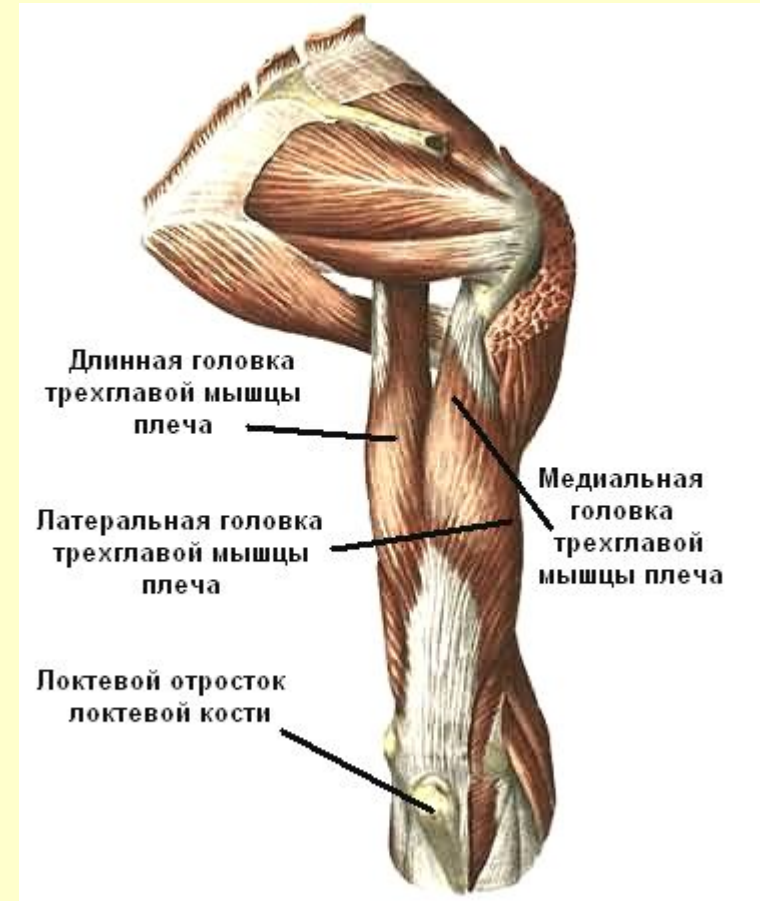[Вернуться в содержание](#)

Мышцы плеча

Передняя группа



Задняя группа

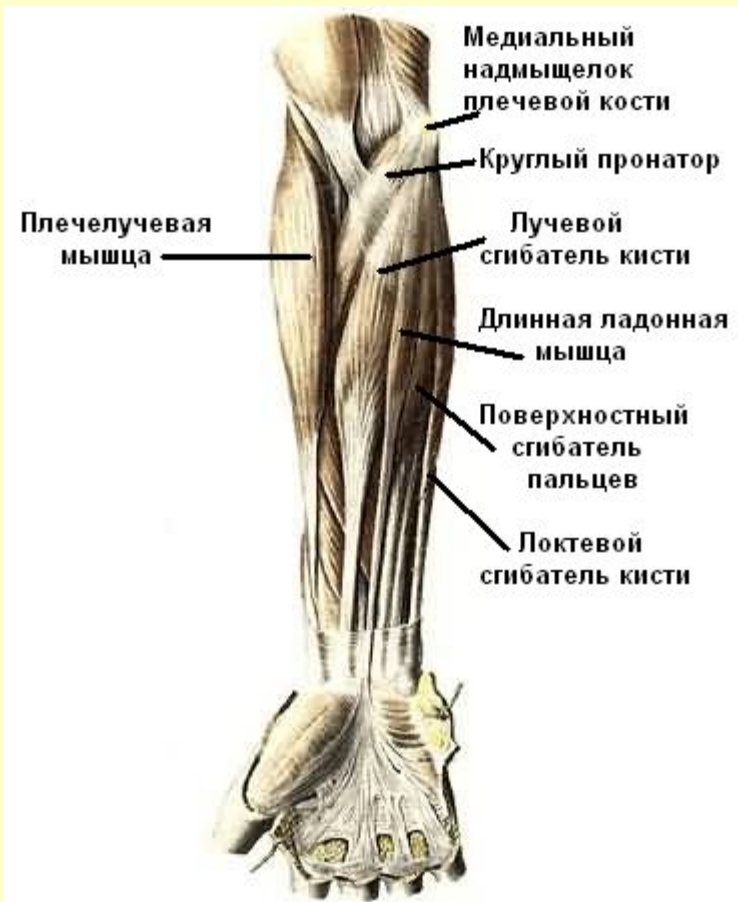

[Вернуться в содержание](#)

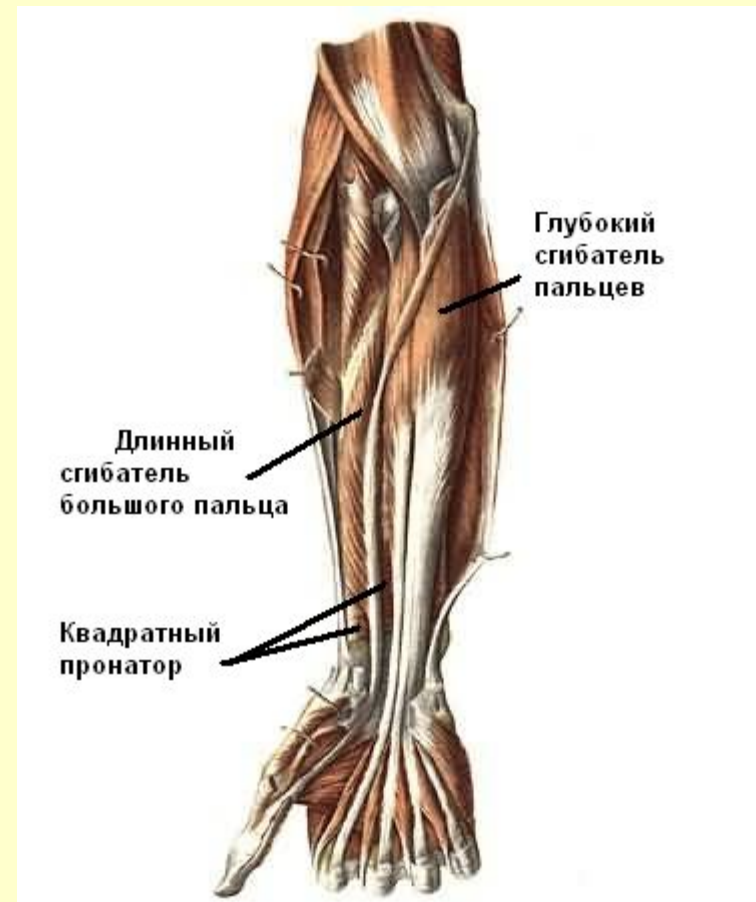
Мышцы предплечья

Передняя группа

Поверхностный слой



Глубокий слой

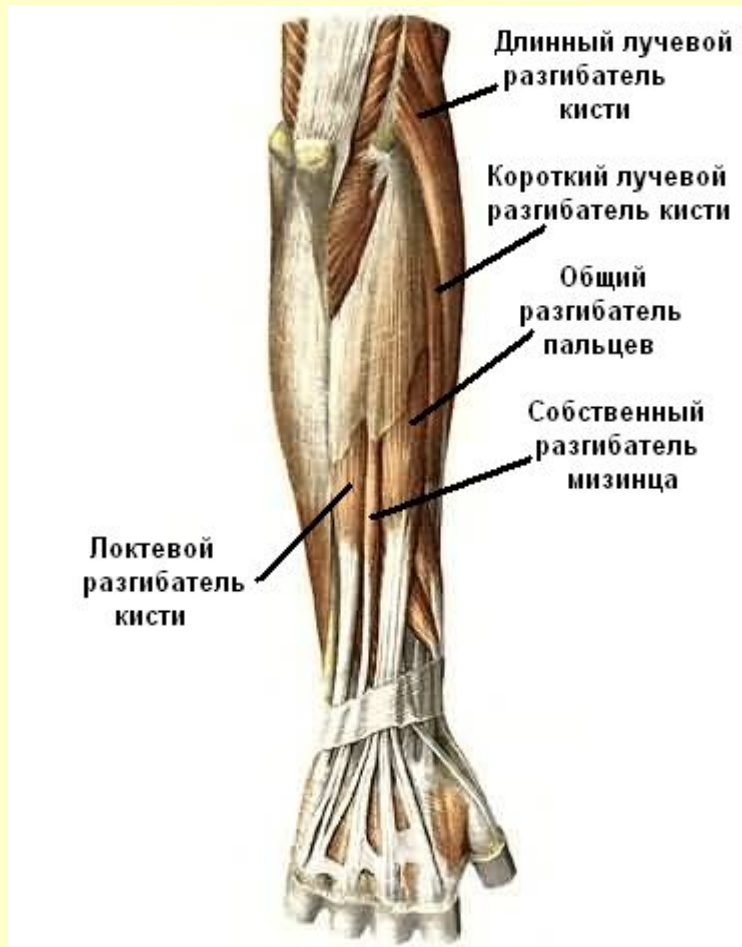


См. продолжение

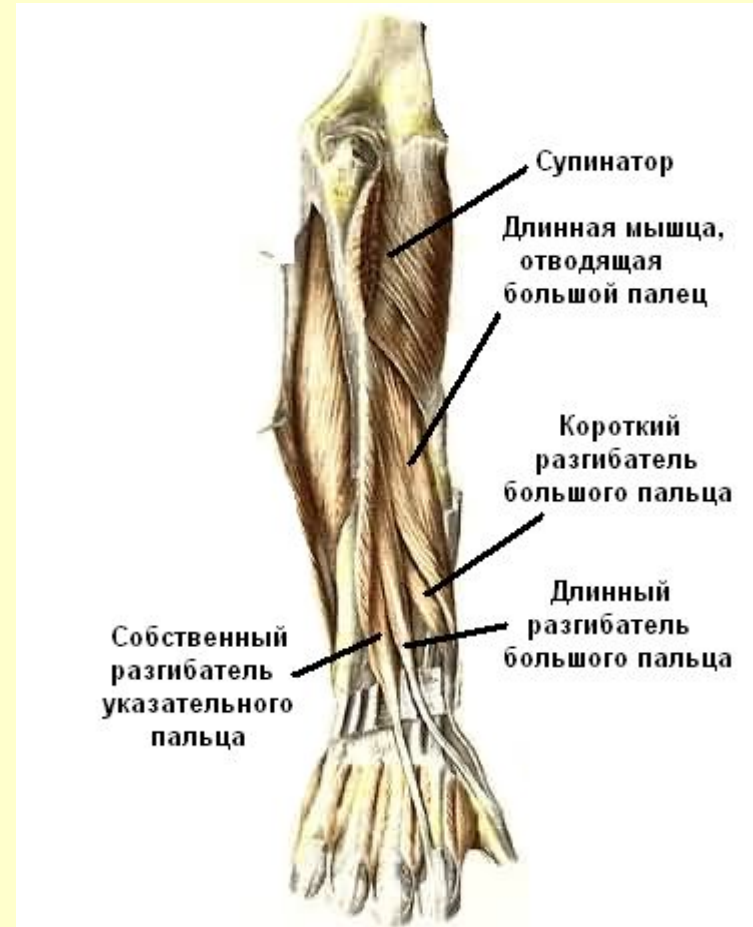Мышцы предплечья

Задняя группа

Поверхностный слой

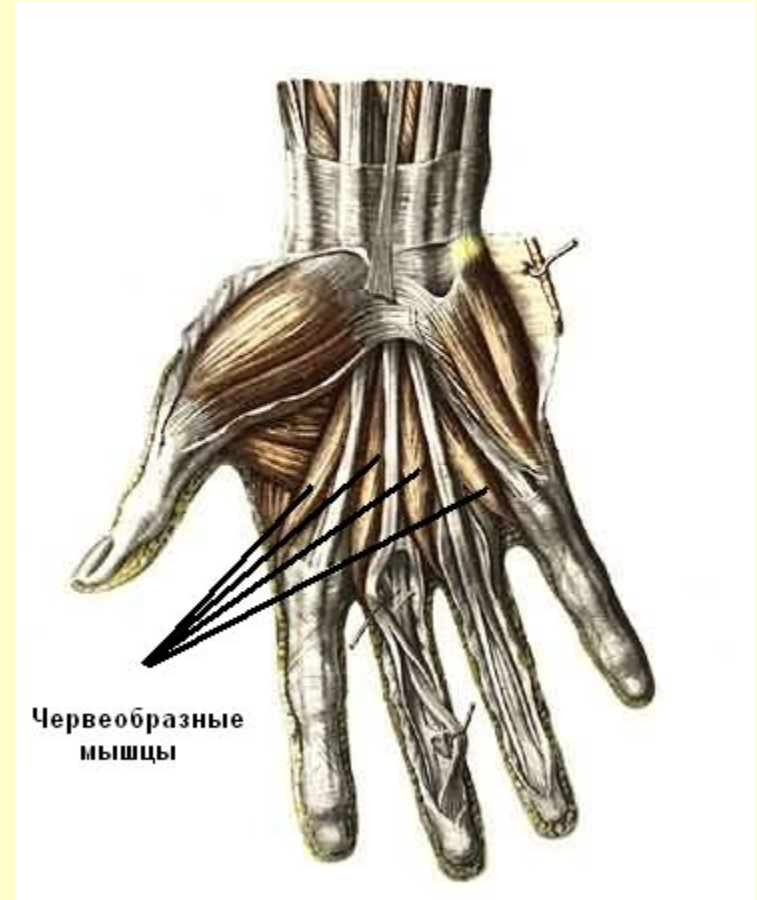
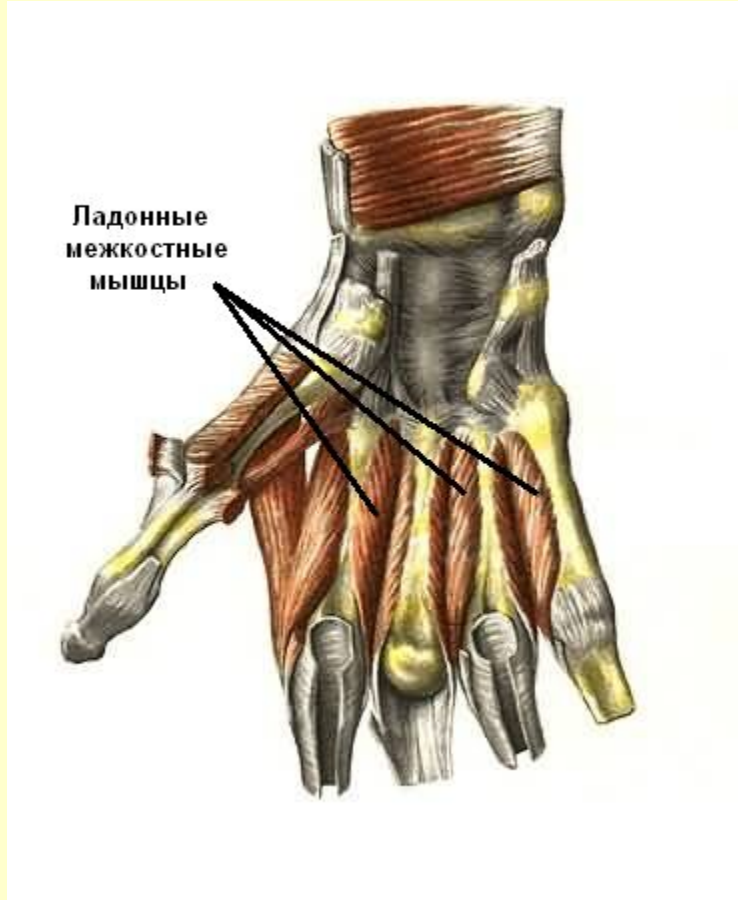


Глубокий слой



Мышцы кисти

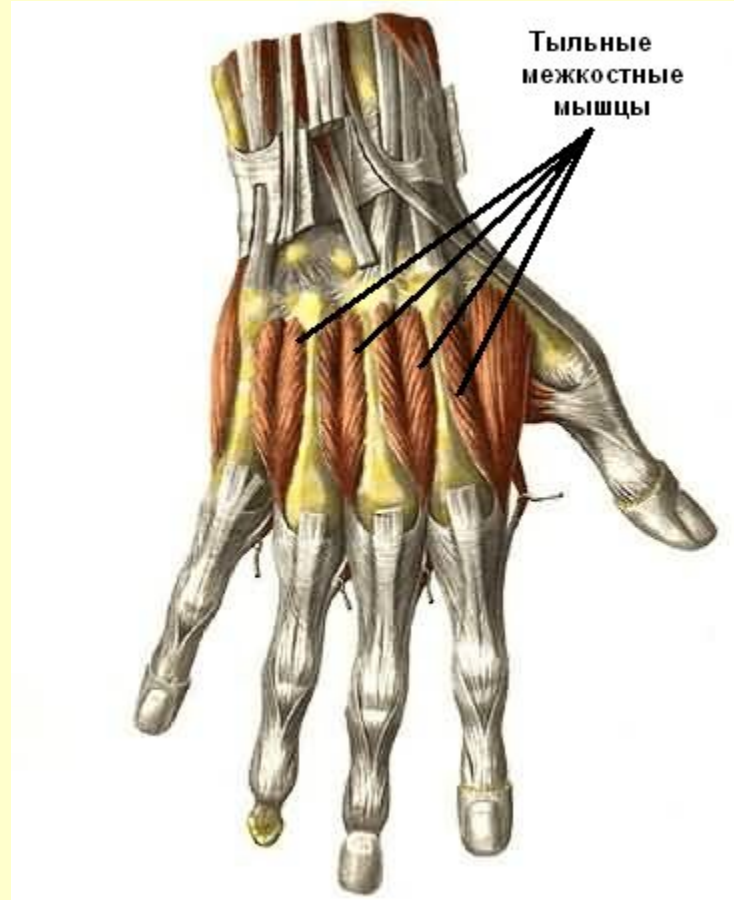
Ладонная поверхность



См. продолжение

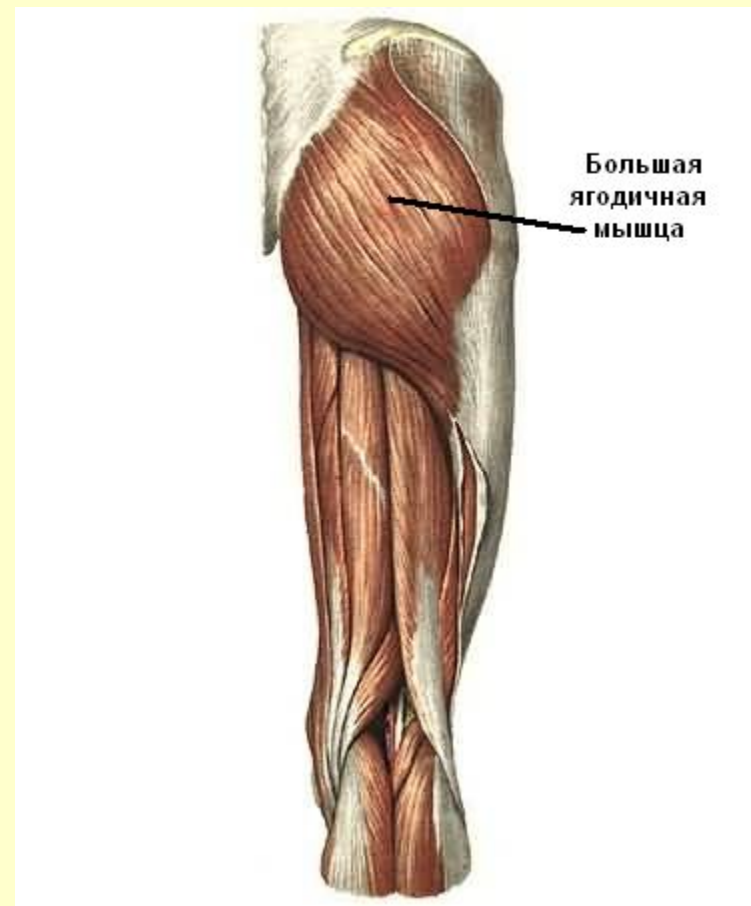
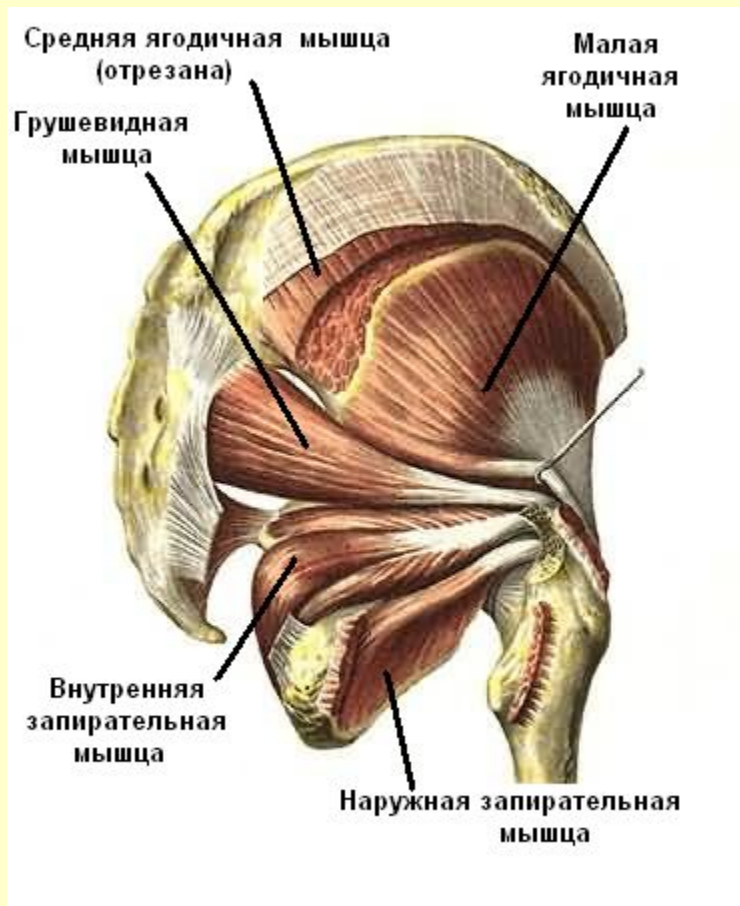
Мышцы кисти

Тыльная поверхность



[Вернуться в содержание](#)

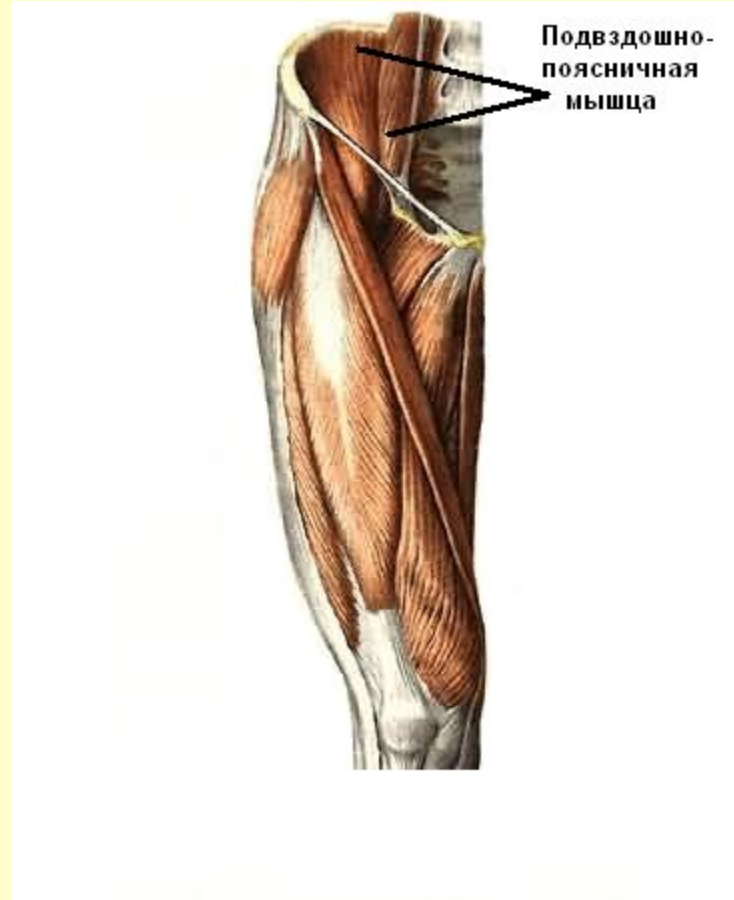
Мышцы таза



См. продолжение

Мышцы таза

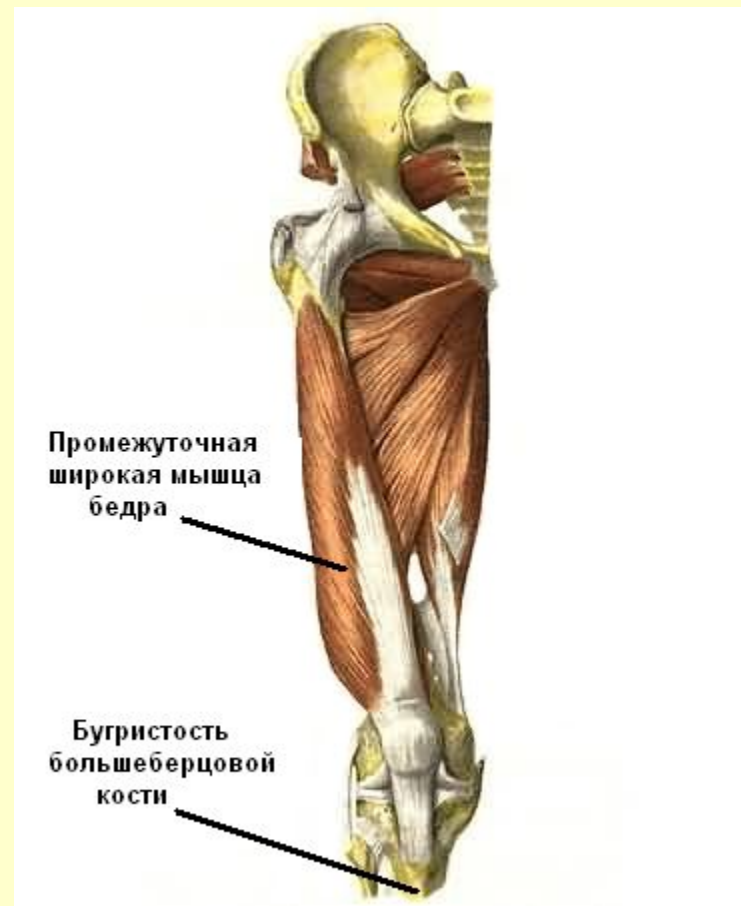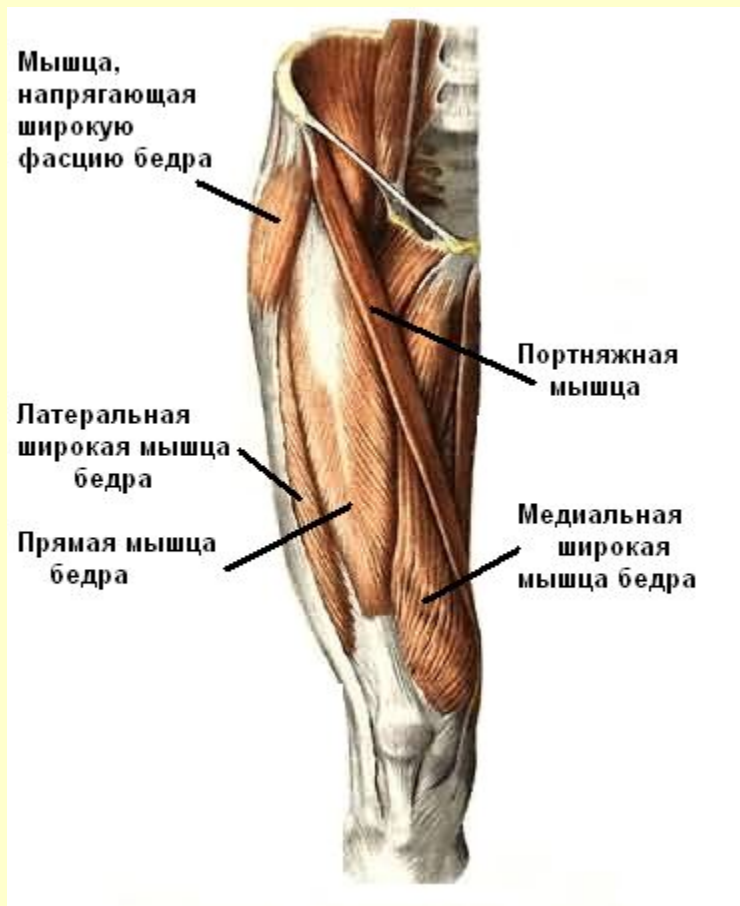Подвздошно-поясничная мышца



[Вернуться в содержание](#)

Мышцы бедра

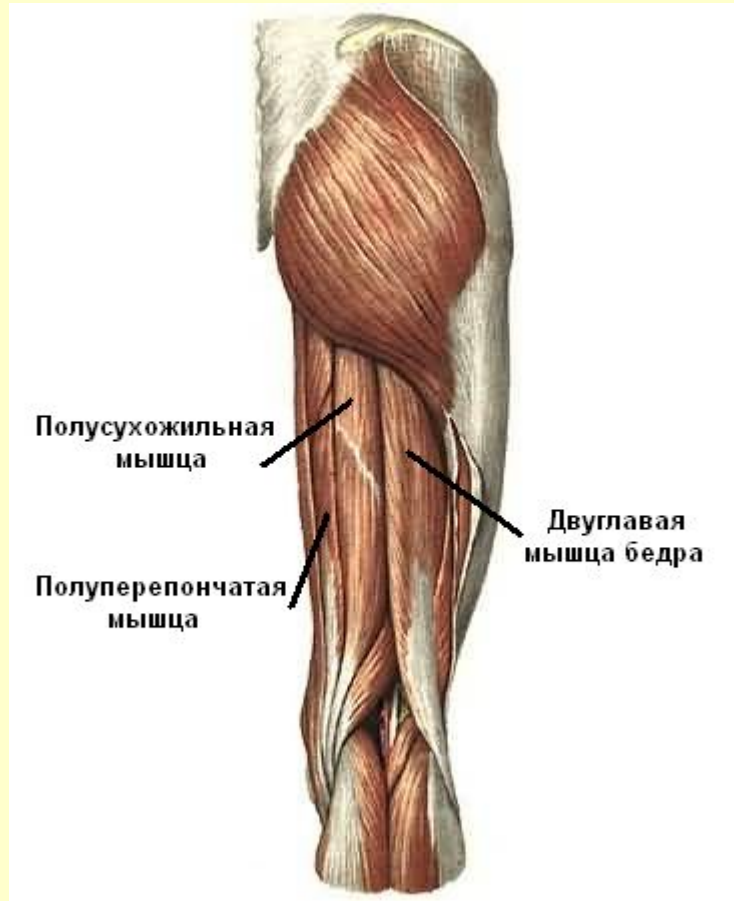
Передняя группа



См. продолжение

Мышцы бедра

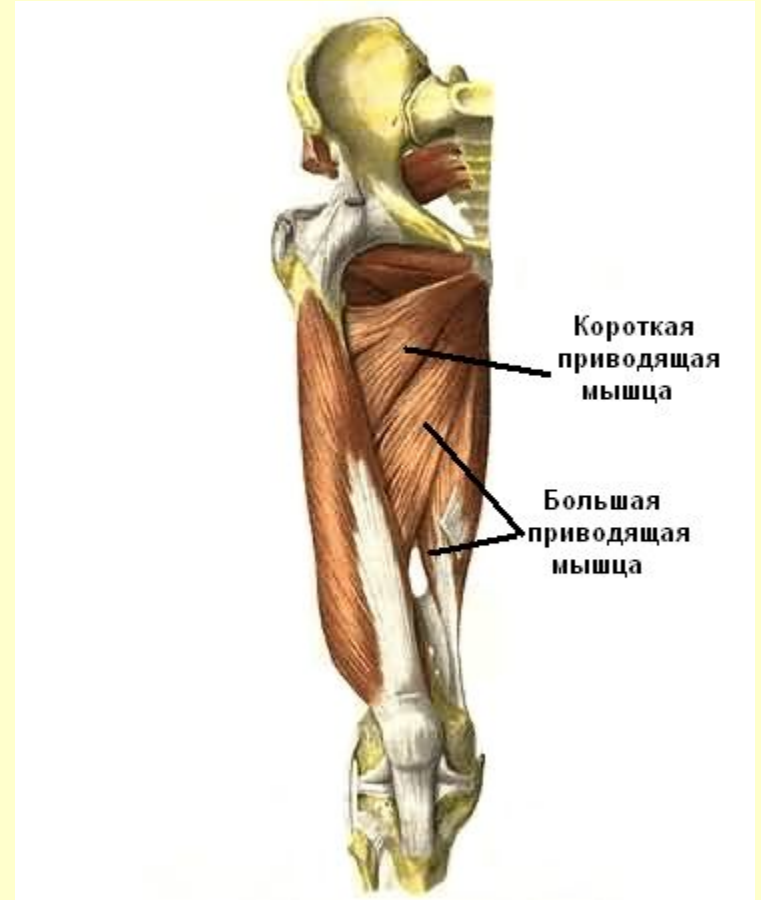
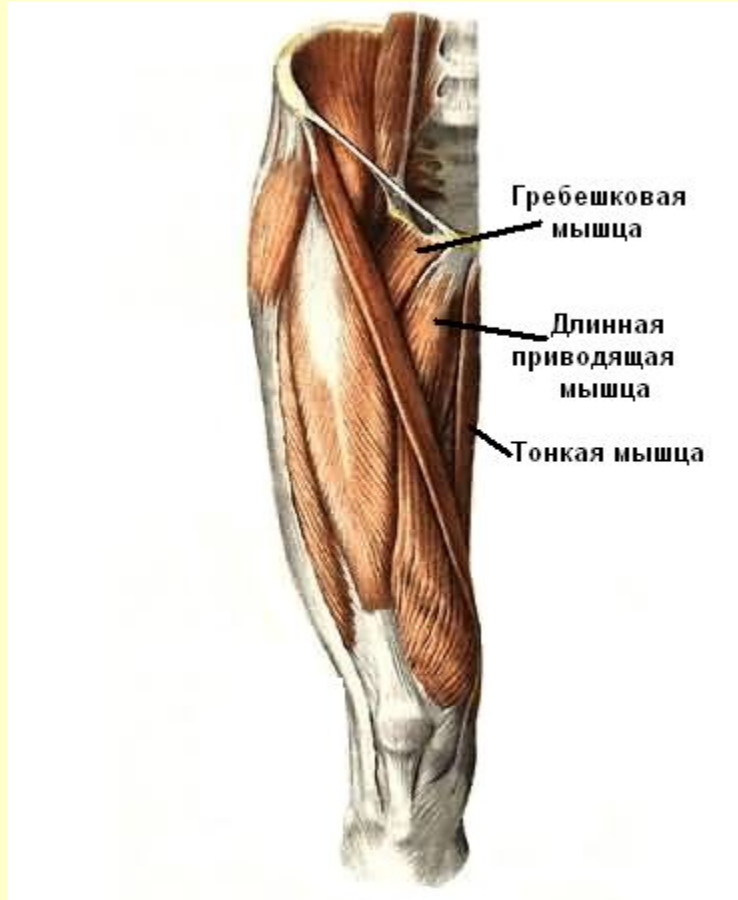
Задняя группа



См. продолжение

Мышцы бедра

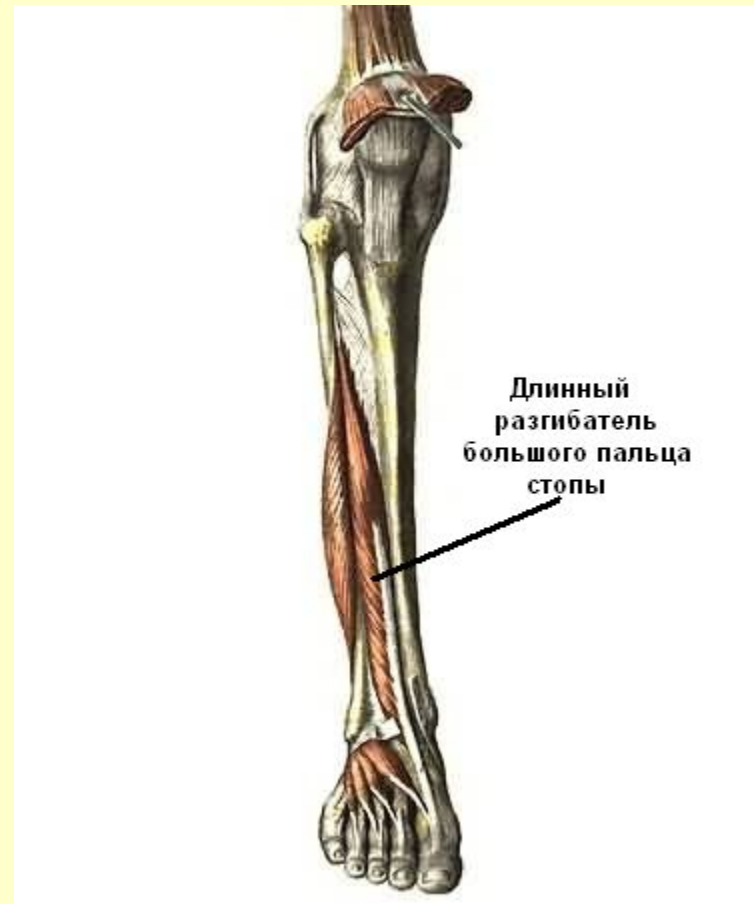
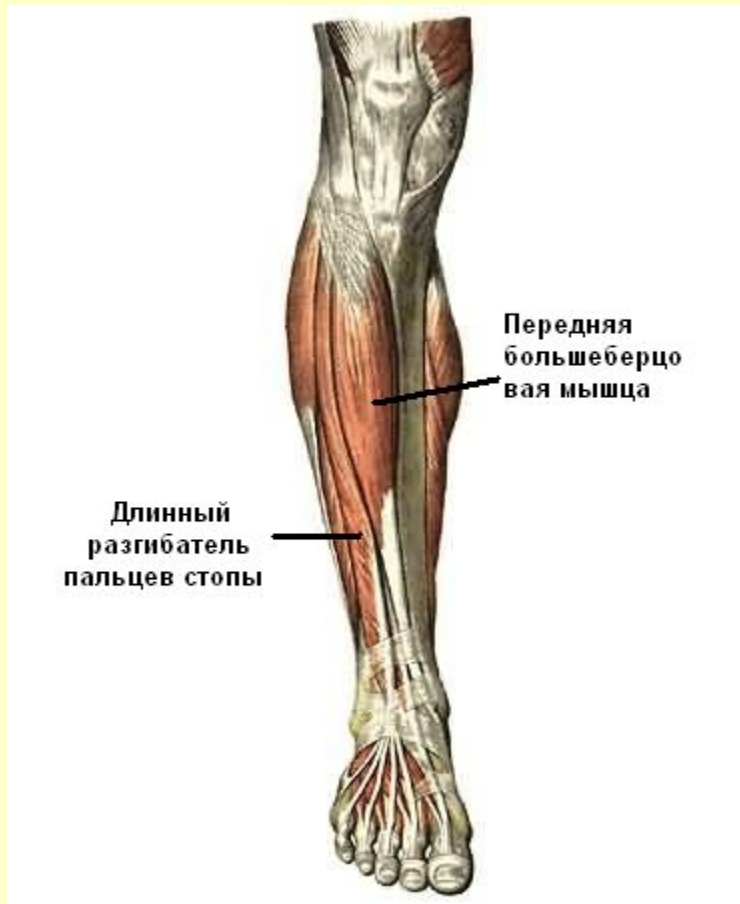
Медиальная группа



[Вернуться в содержание](#)

Мышцы голени

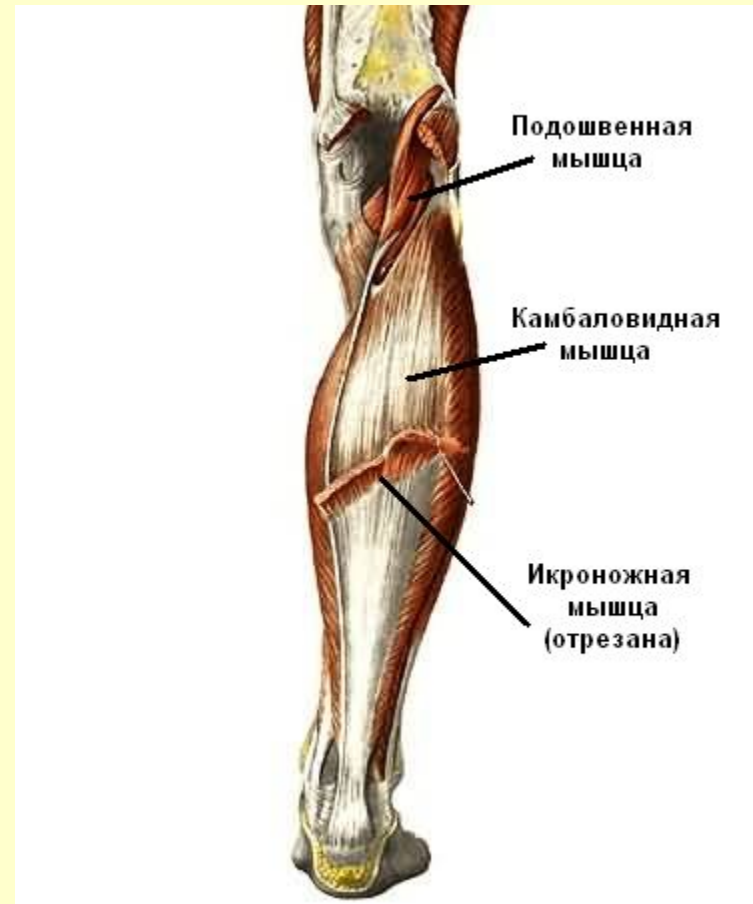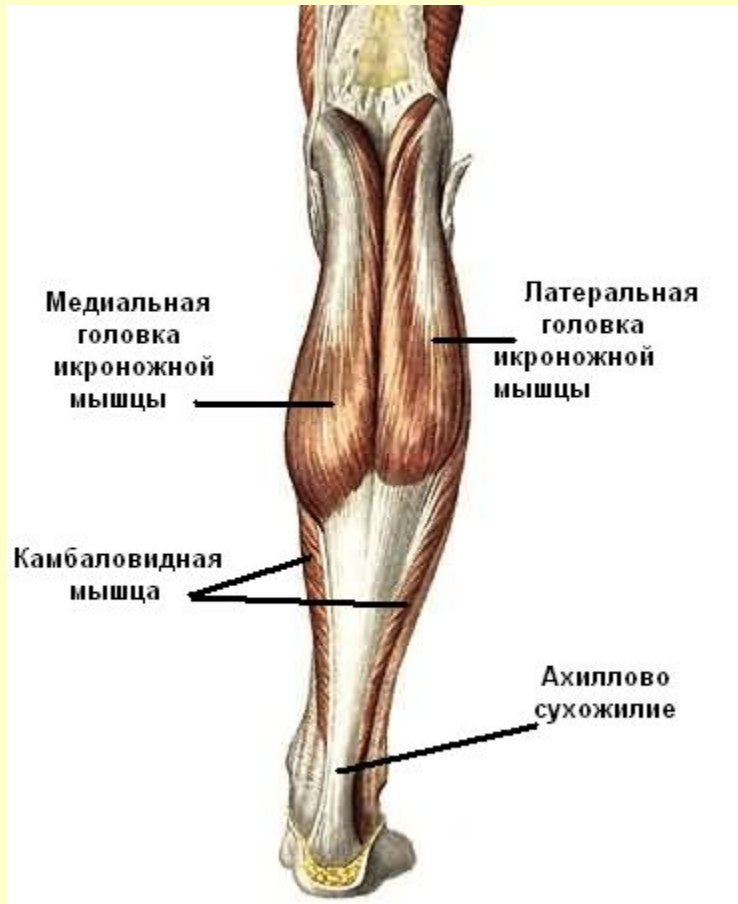Передняя группа



См. продолжение

Мышцы голени

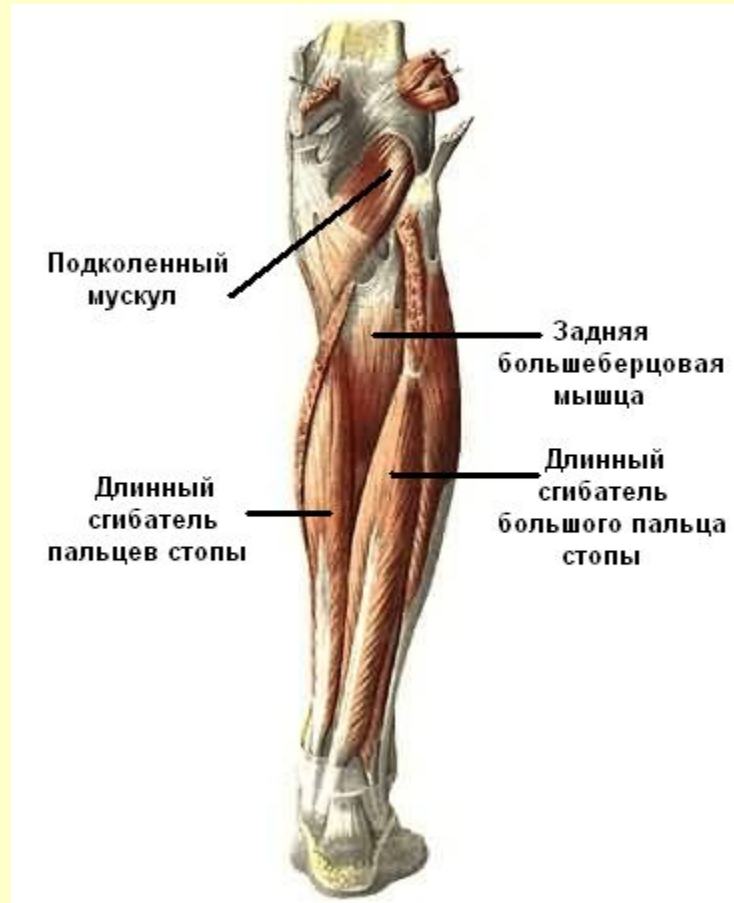Задняя группа



См. продолжение

Мышцы голени

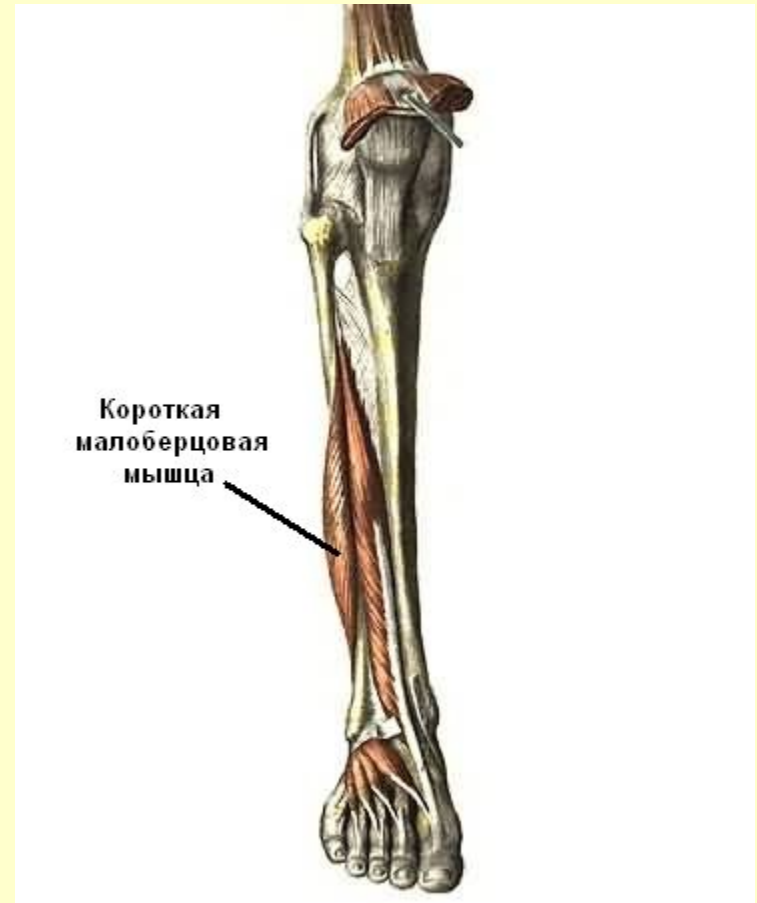
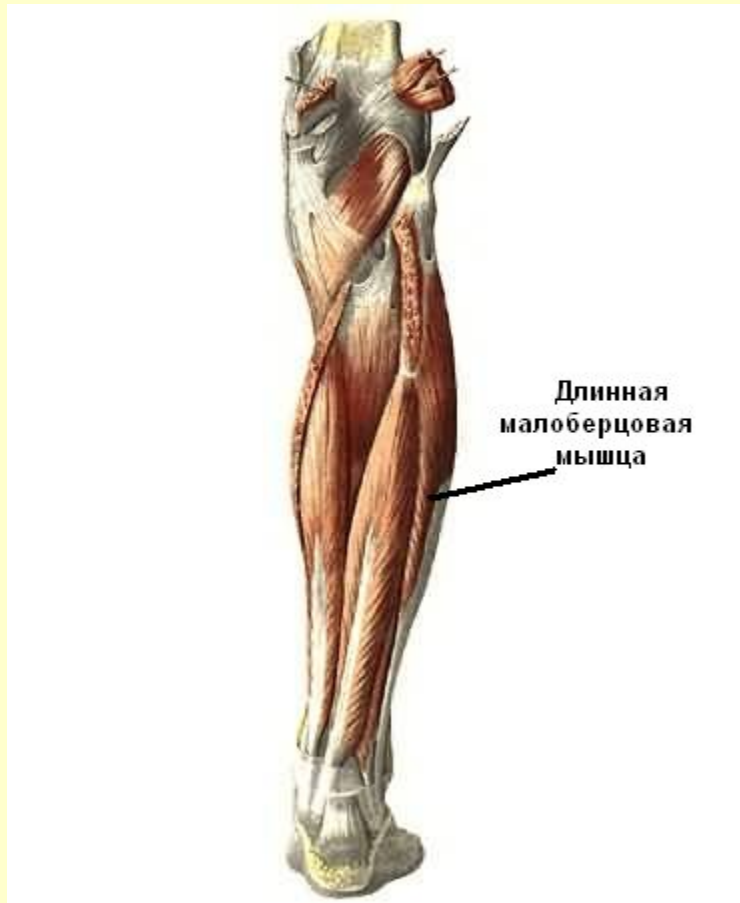
Задняя группа



См. продолжение

Мышцы голени

Латеральная группа



[Вернуться в содержание](#)

Самоконтроль

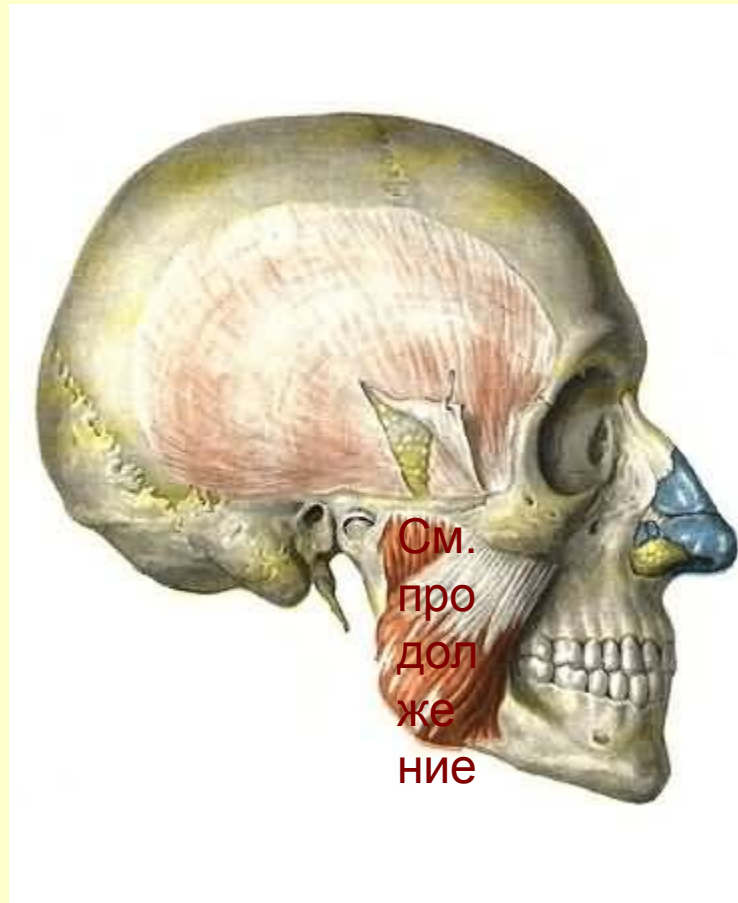
Внимание: для получения подсказки наведите курсор на мышцу группы

- Мышцы головы
- Мышцы шеи
- Мышцы спины
- Мышцы груди
- Мышцы живота
- Мышцы пояса верхних конечностей
- Мышцы плеча
- Мышцы предплечья
- Мышцы кисти
- Мышцы таза
- Мышцы бедра
- Мышцы голени

[Вернуться в содержание](#)

Мышцы головы

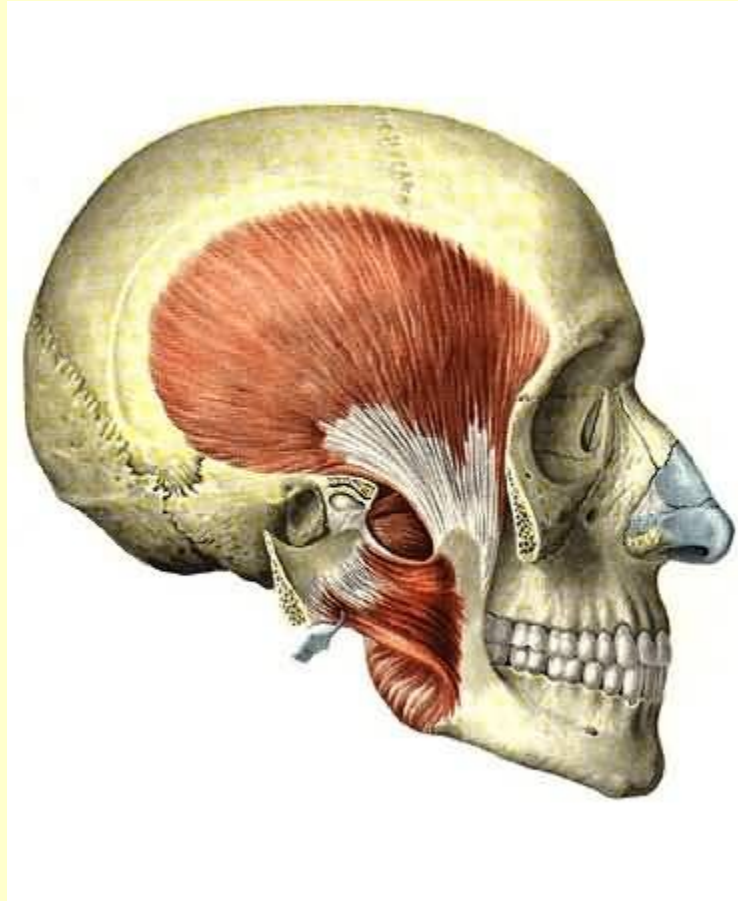Жевательные мышцы



См. продолжение

Мышцы головы

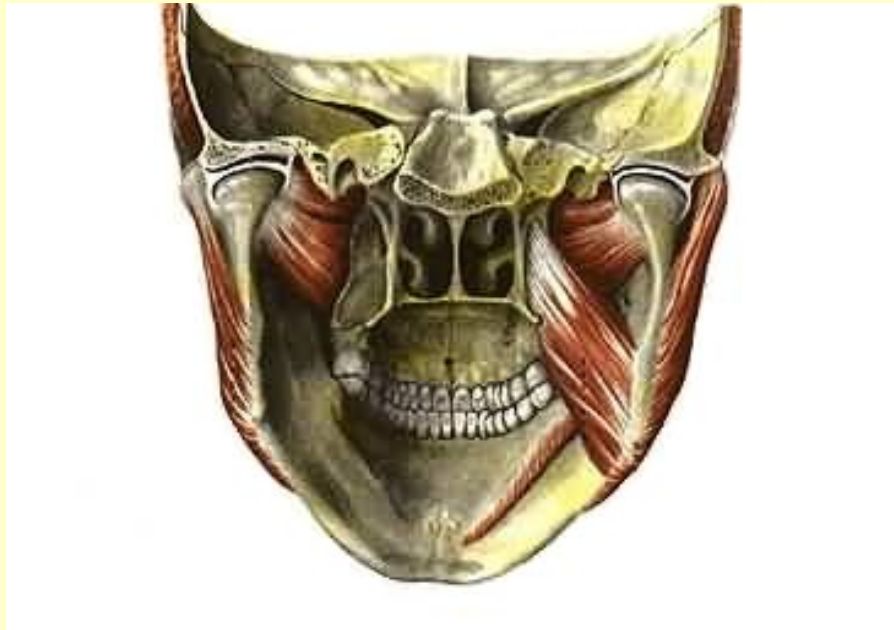Жевательные мышцы



См. продолжение

Мышцы головы

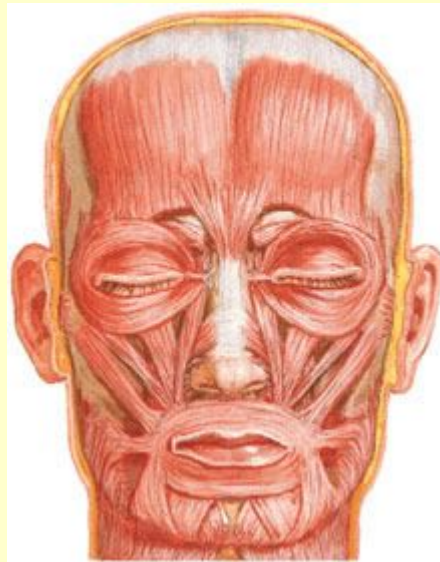
Жевательные мышцы



См. продолжение

Мышцы головы

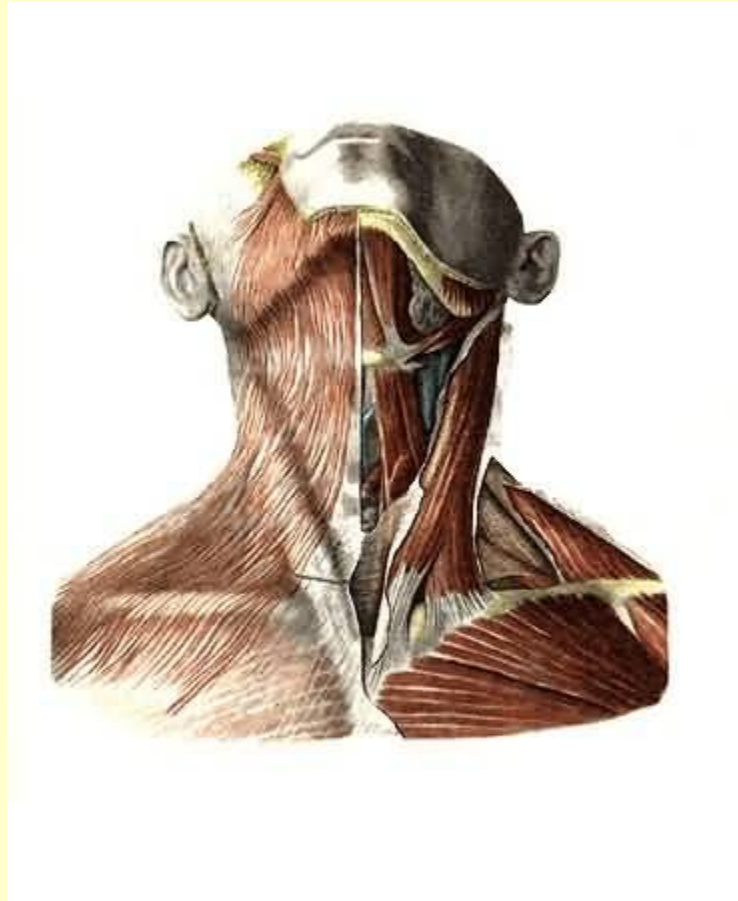
Мимические мышцы



Вернуться в самоконтроль

Мышцы шеи

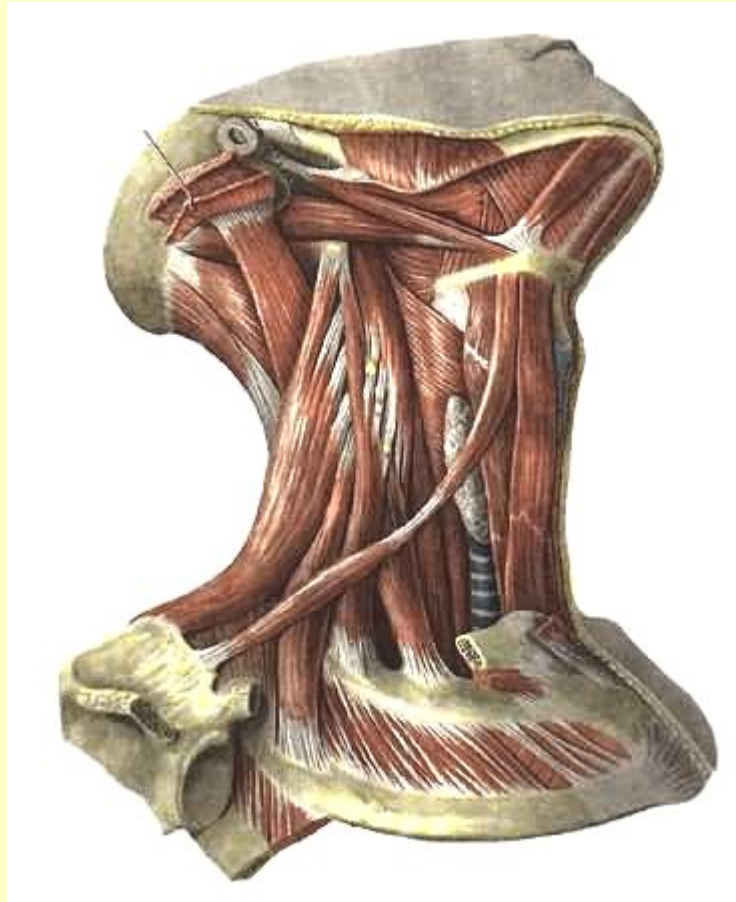
Поверхностный слой



См. продолжение

Мышцы шеи

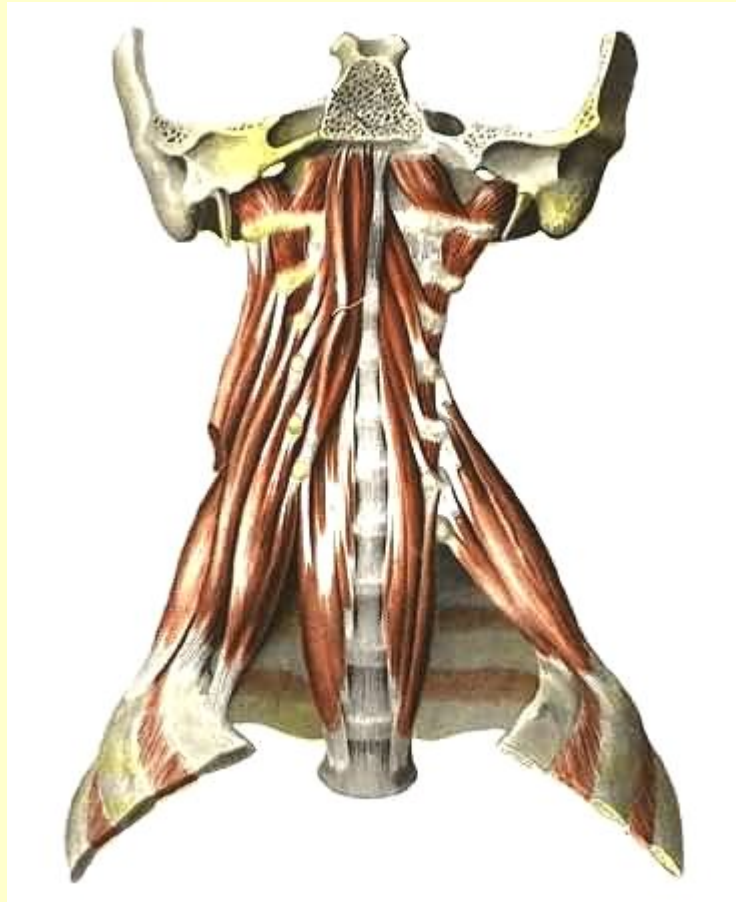Средний слой



См. продолжение

Мышцы шеи

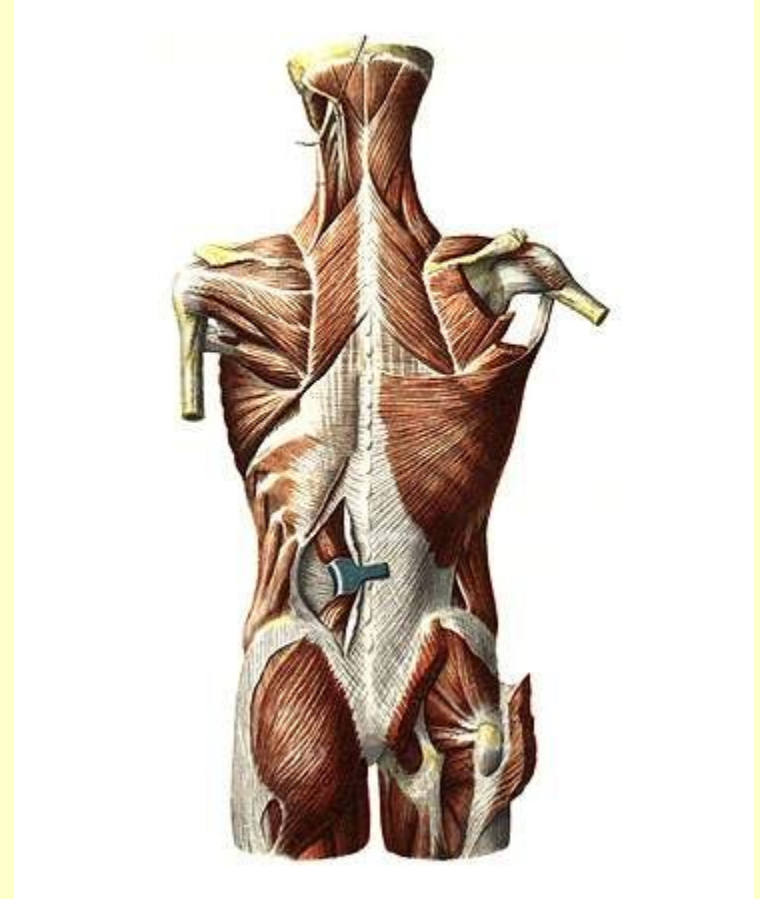
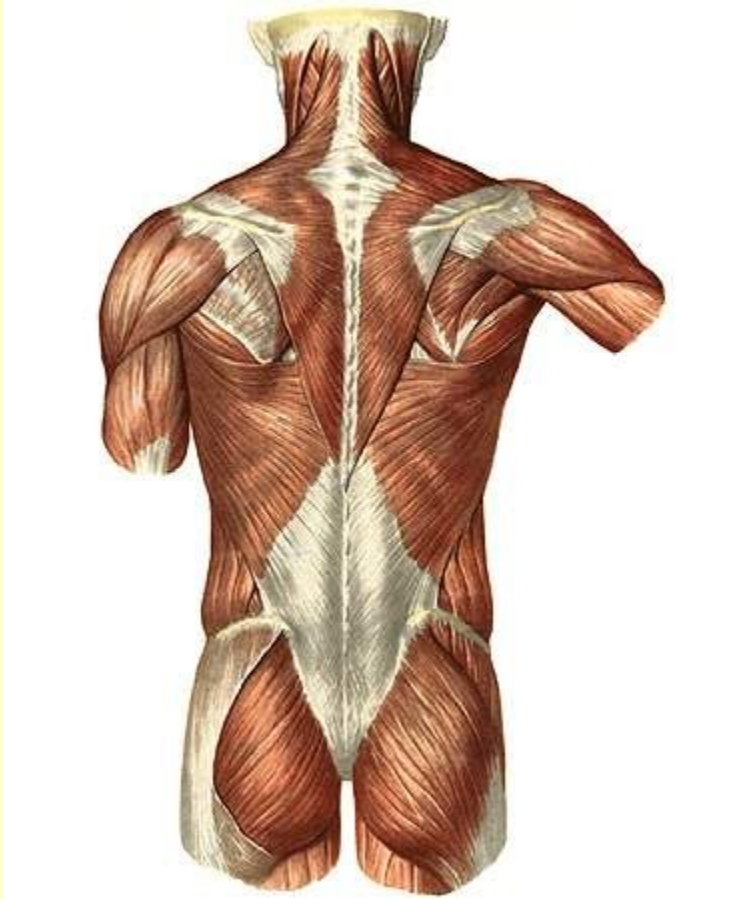
Глубокий слой



Вернуться в самоконтроль

Мышцы спины

Поверхностный слой

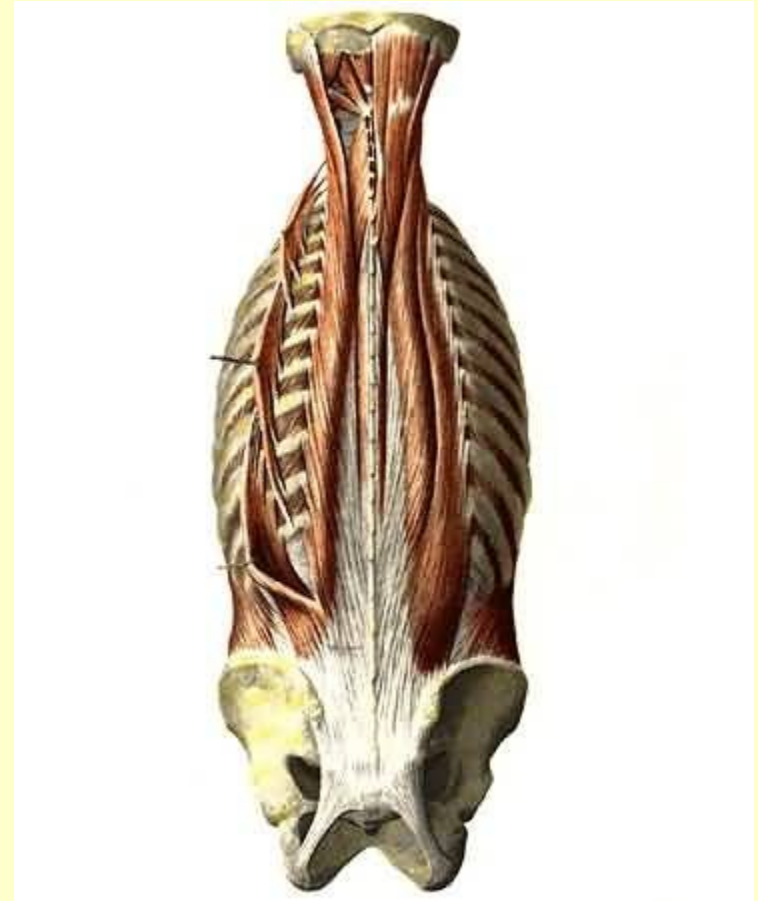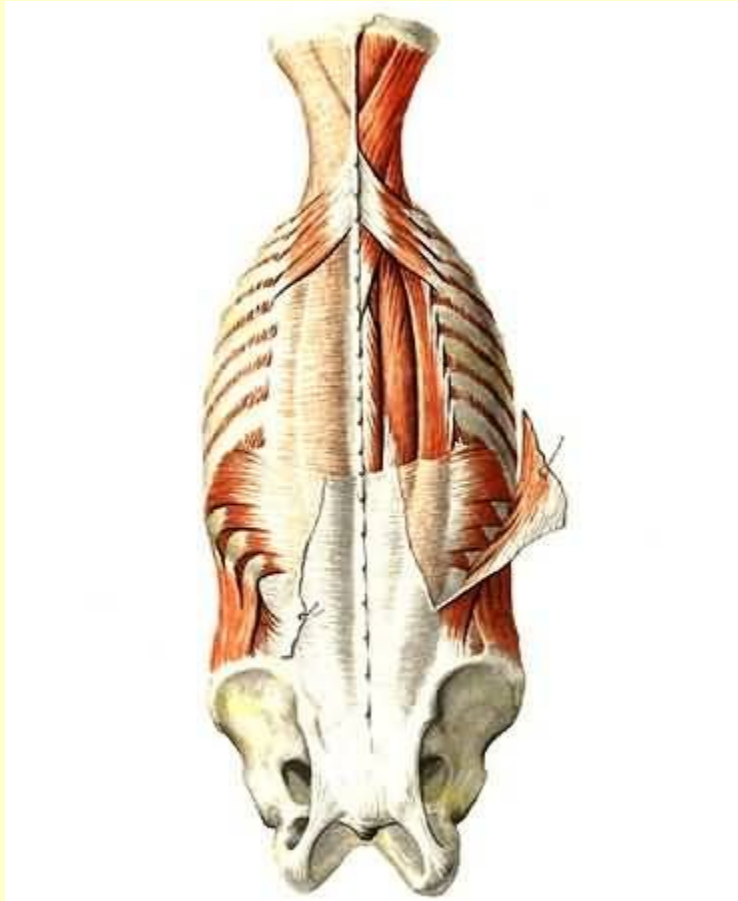


См. продолжение

Мышцы спины

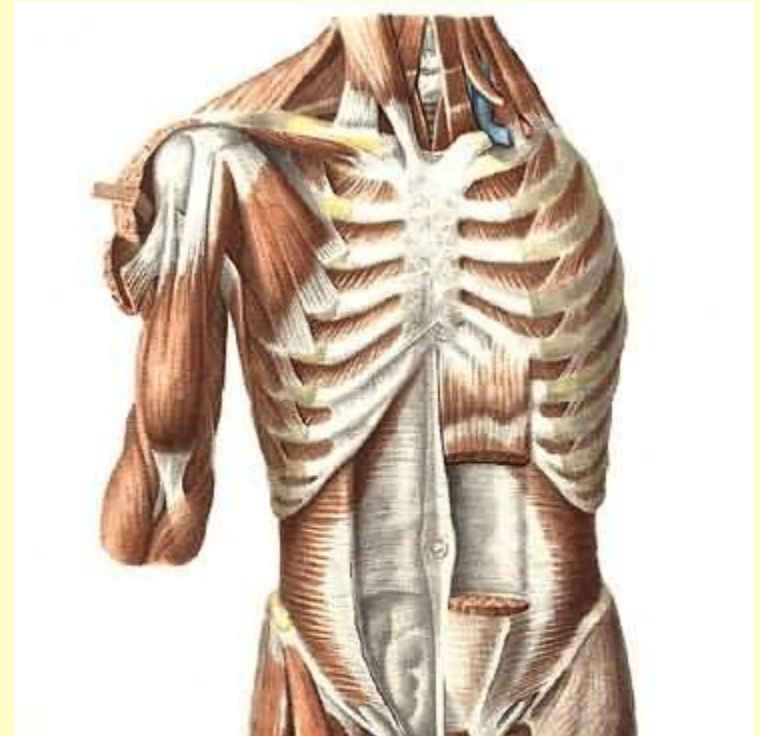
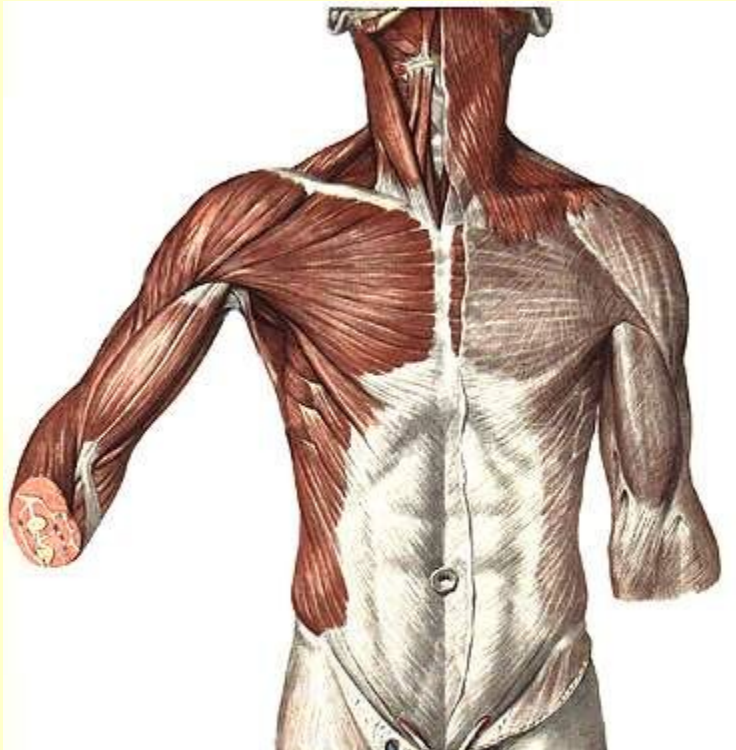
Поверхностный слой

Глубокий слой



Вернуться в самоконтроль

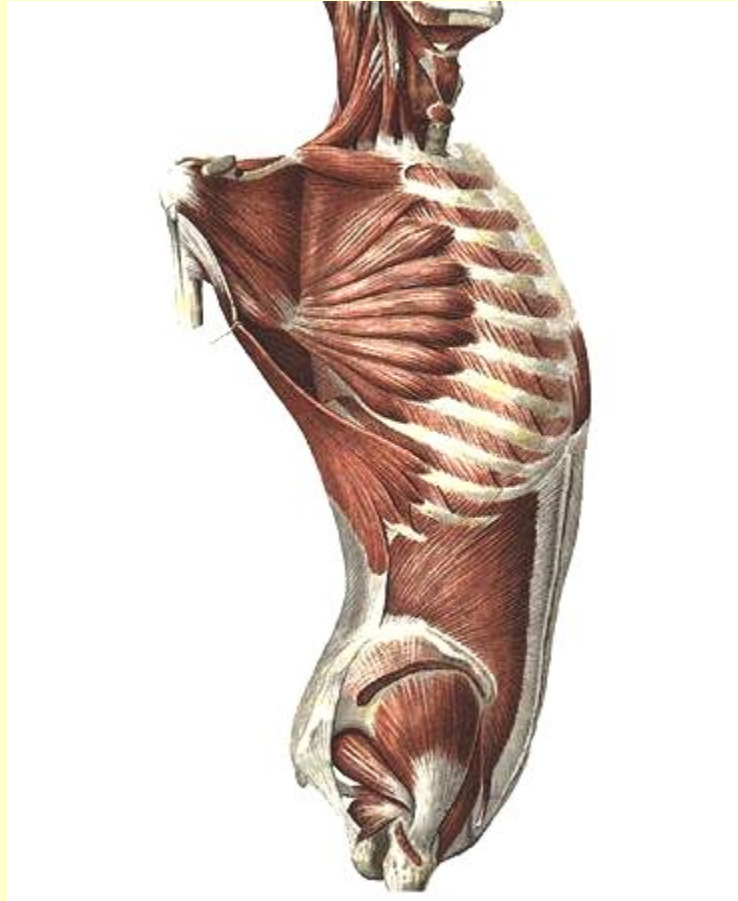
Мышцы груди



См. продолжение

Мышцы груди

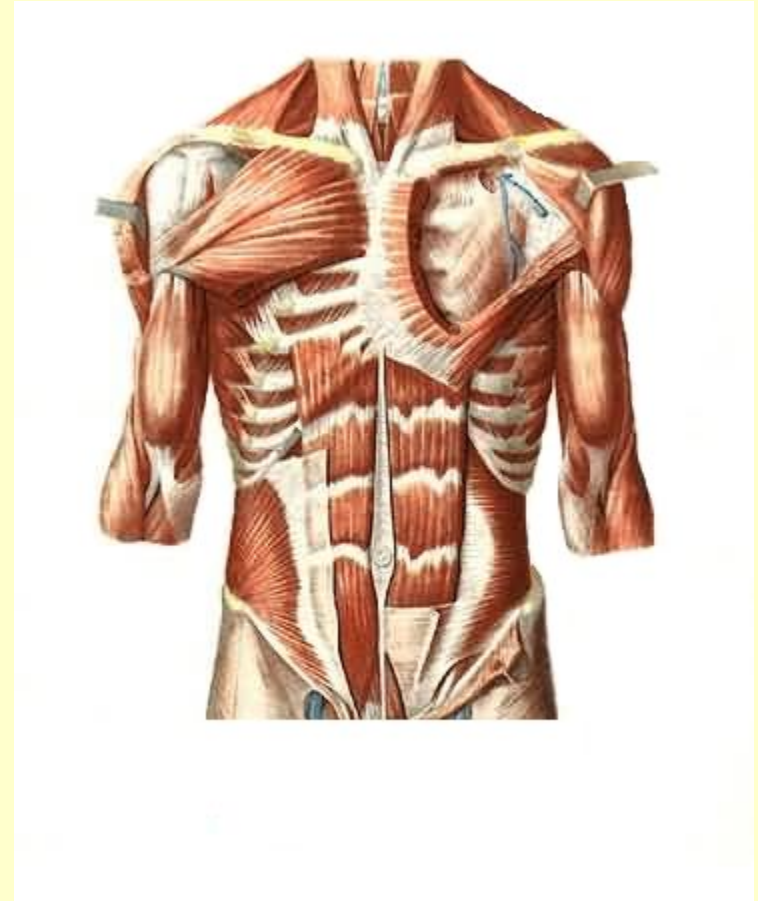
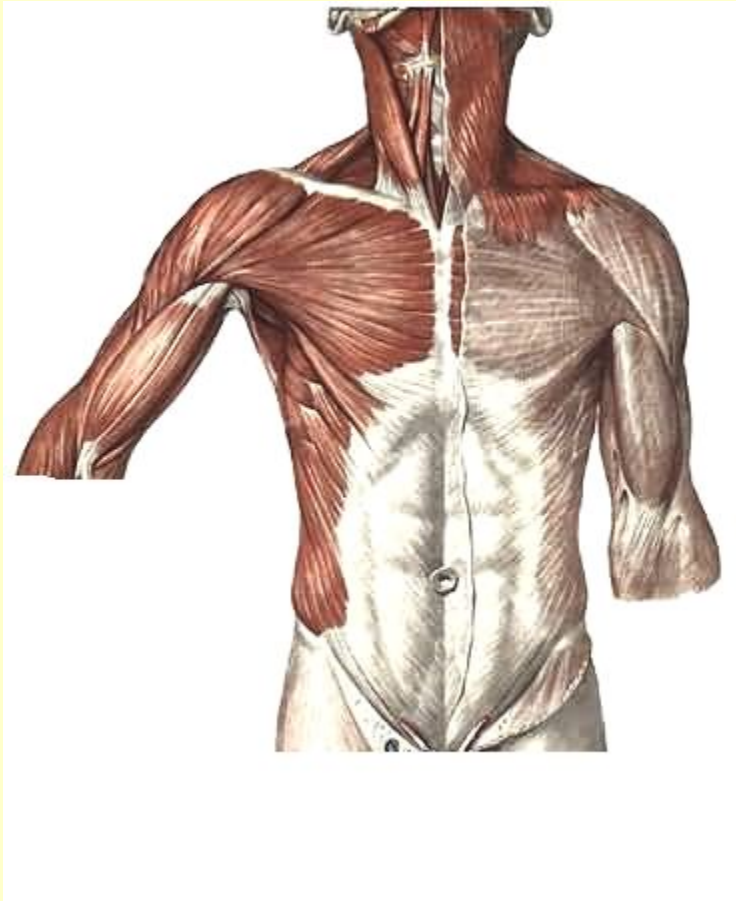
Передняя зубчатая мышца



Вернуться в самоконтроль

Мышцы живота

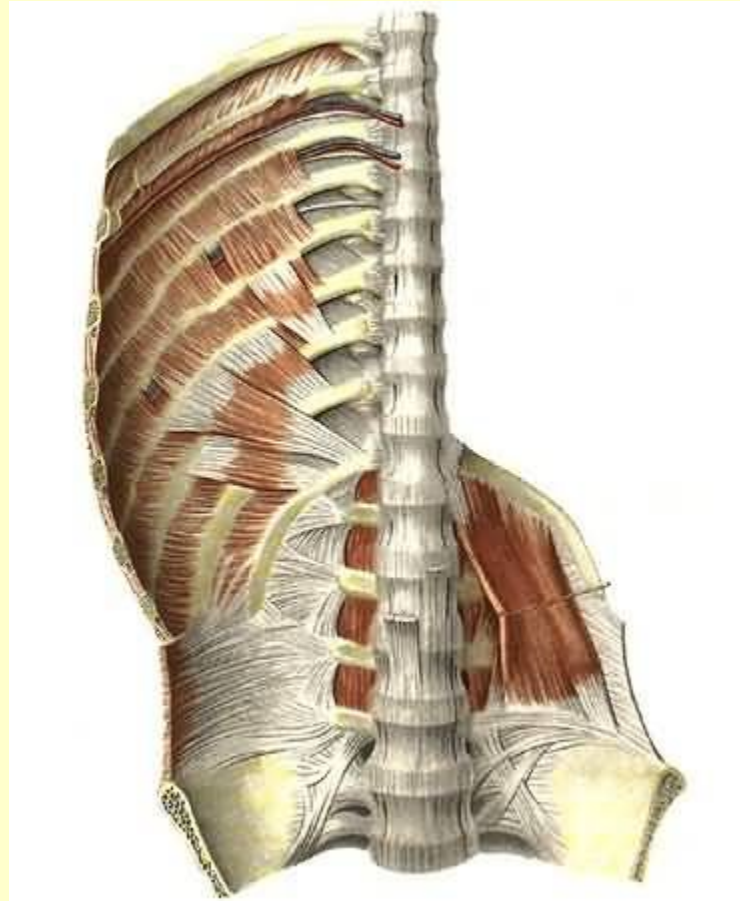
Боковая и передняя стенка



См. продолжение

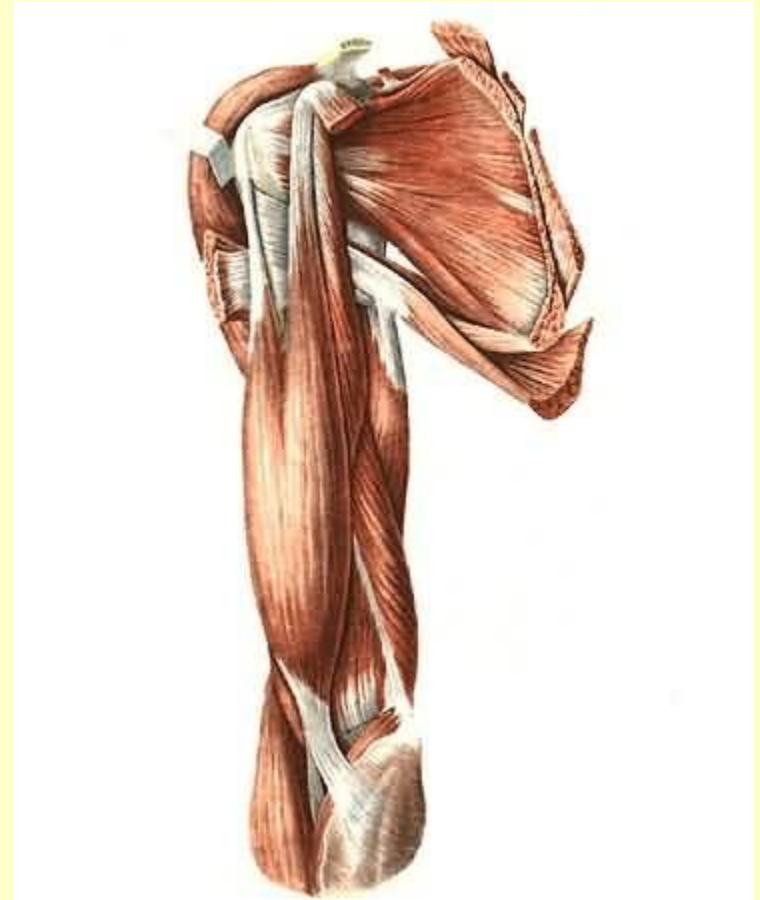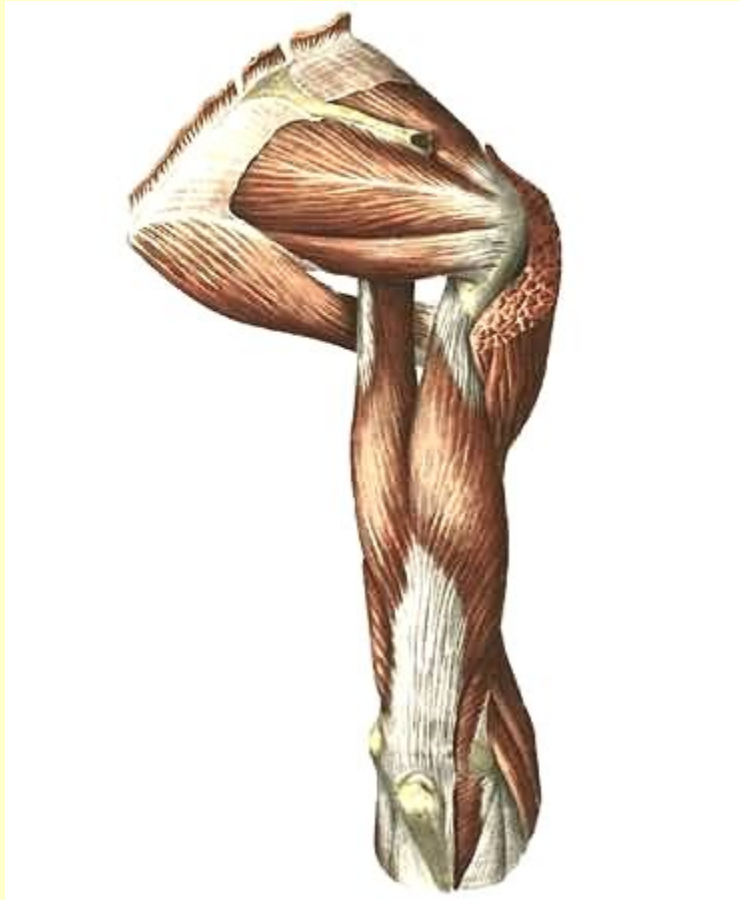
Мышцы живота

Задняя стенка



Вернуться в самоконтроль

Мышцы пояса верхних конечностей

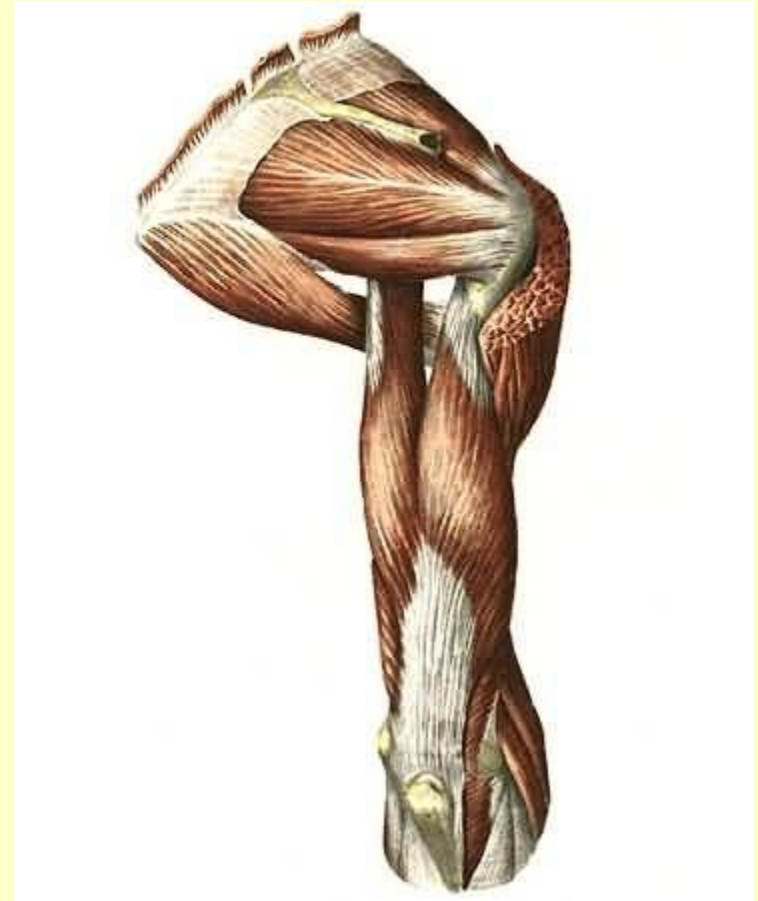
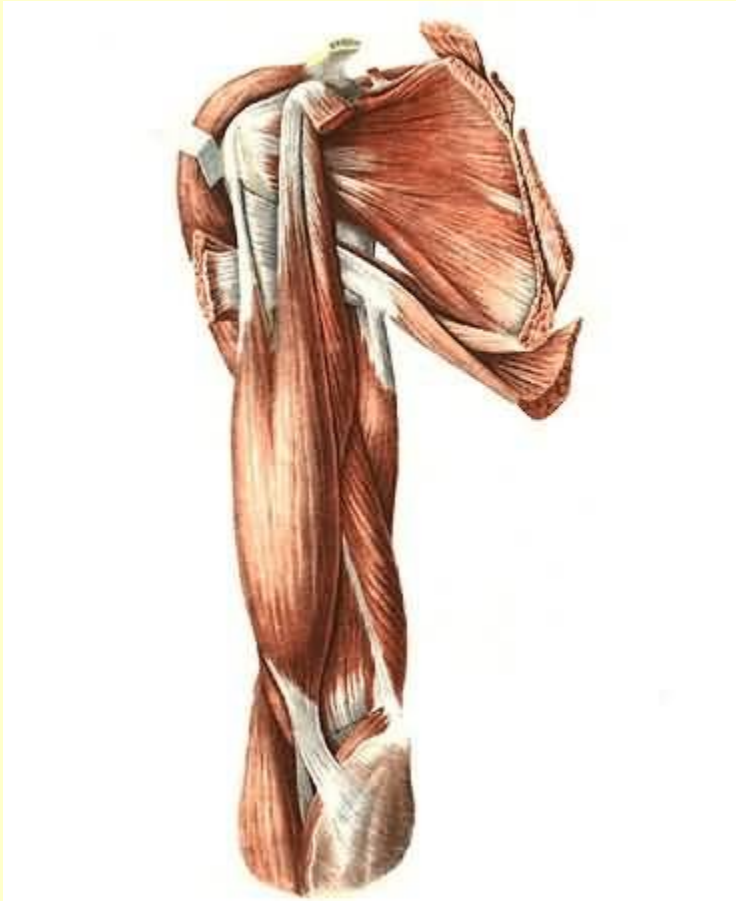

Вернуться в самоконтроль

Мышцы плеча

Передняя группа

Задняя группа

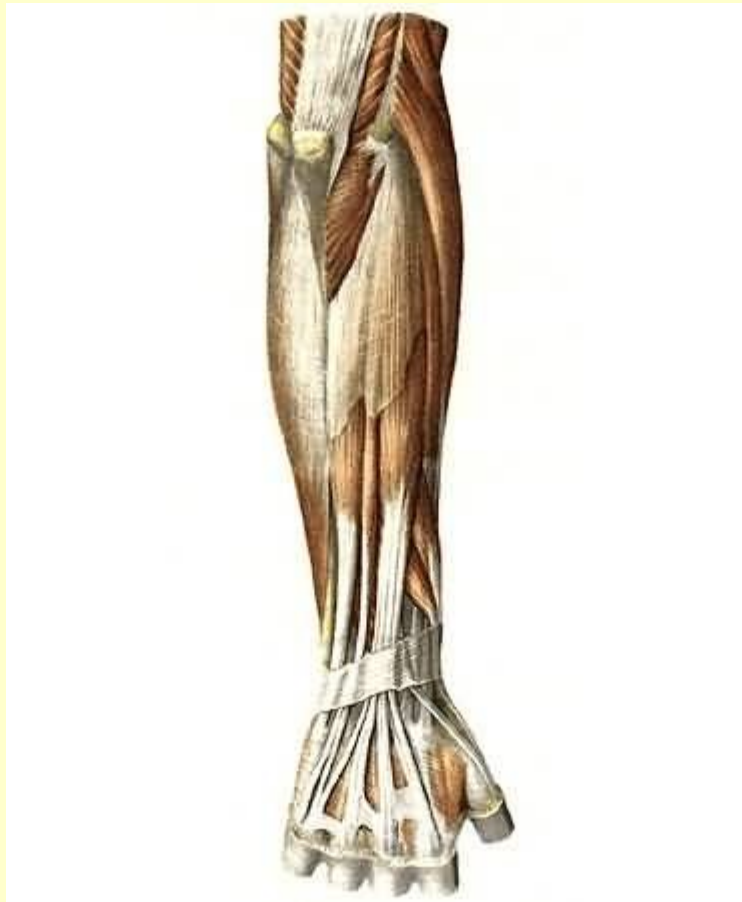


[Вернуться в самоконтроль](#)

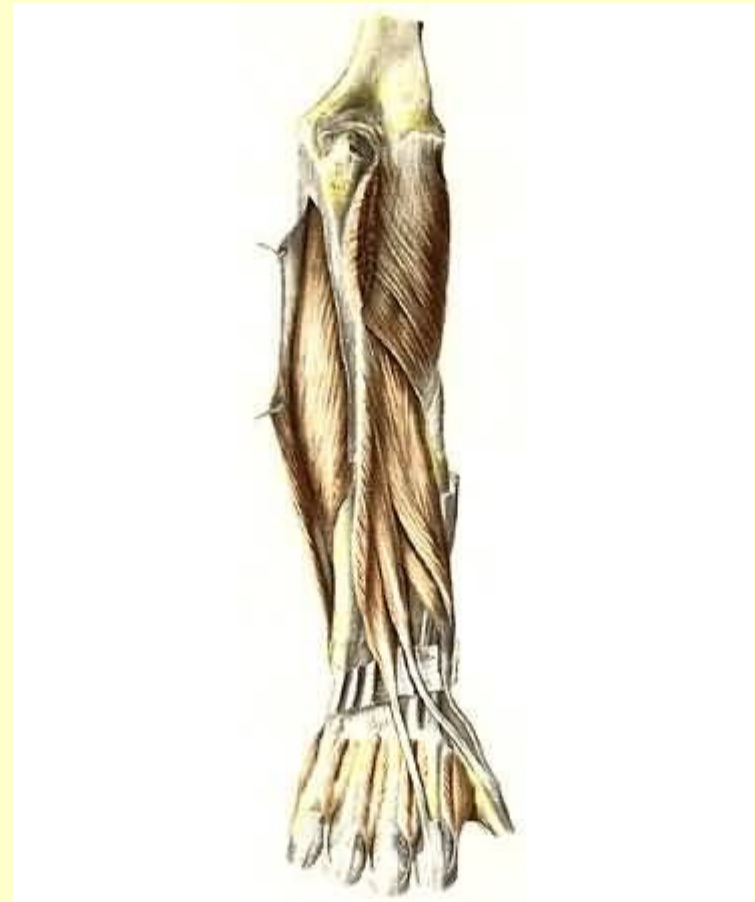Мышцы предплечья

Задняя группа

Поверхностный слой



Глубокий слой

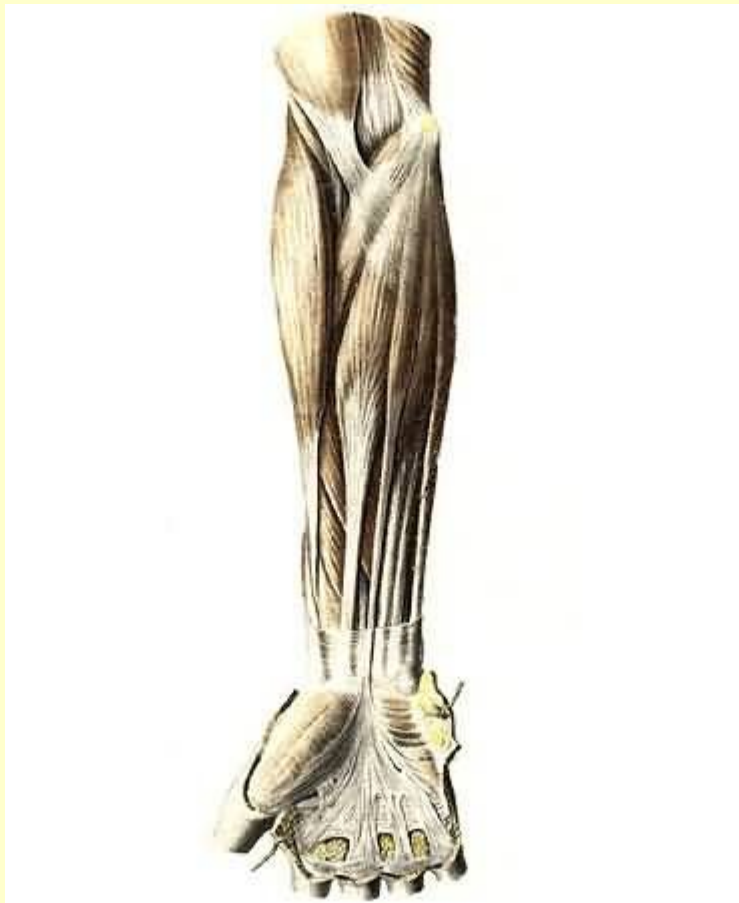


См. продолжение

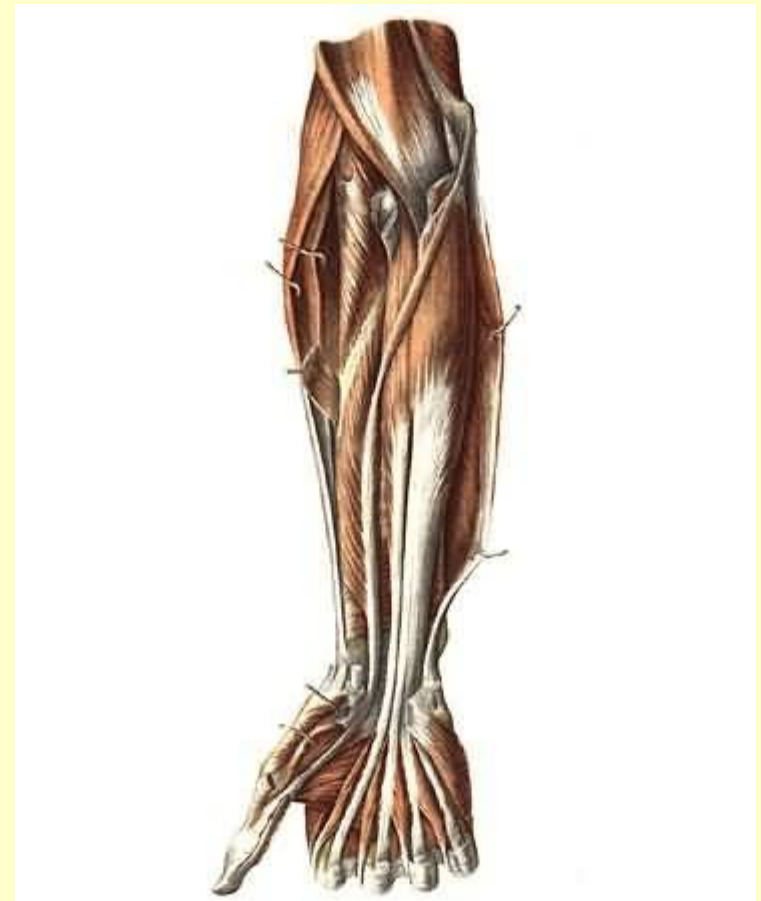
Мышцы предплечья

Передняя группа

Поверхностный слой



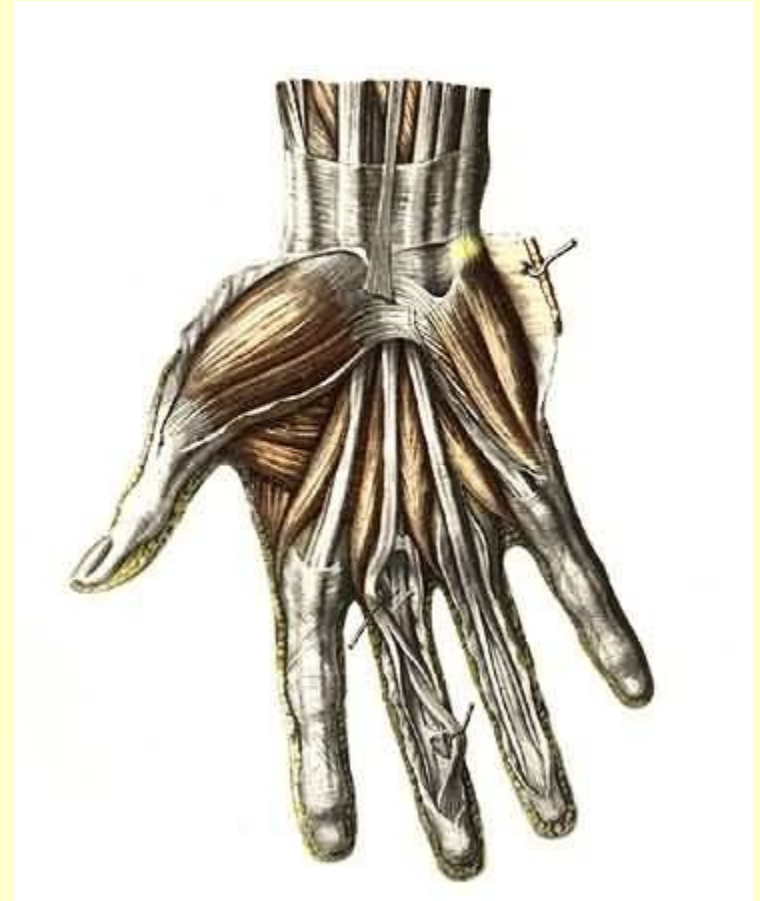
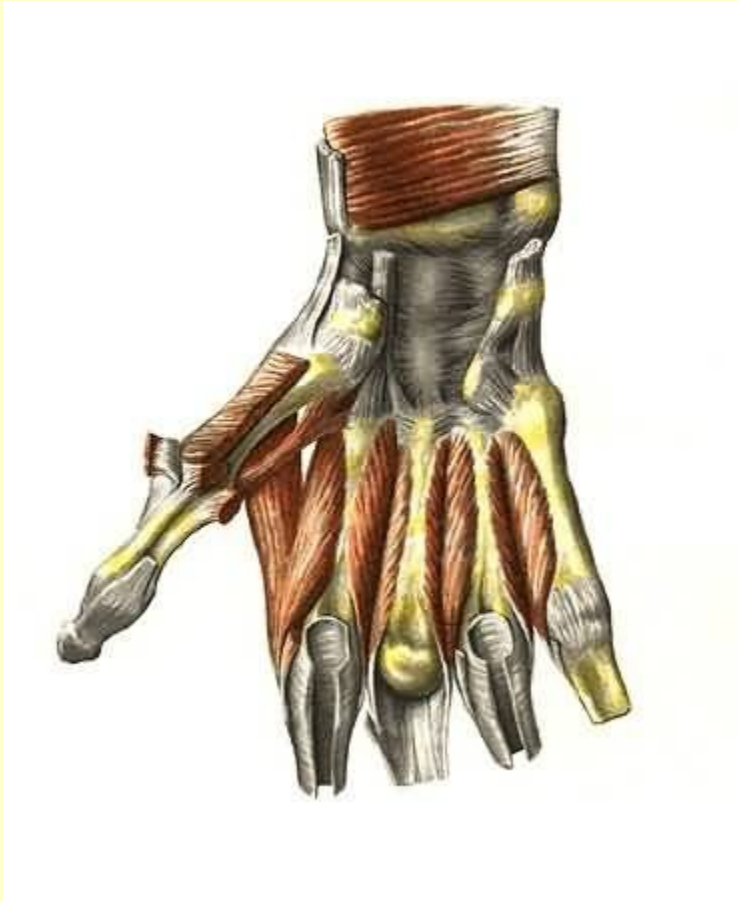Глубокий слой



Вернуться в самоконтроль

Мышцы кисти

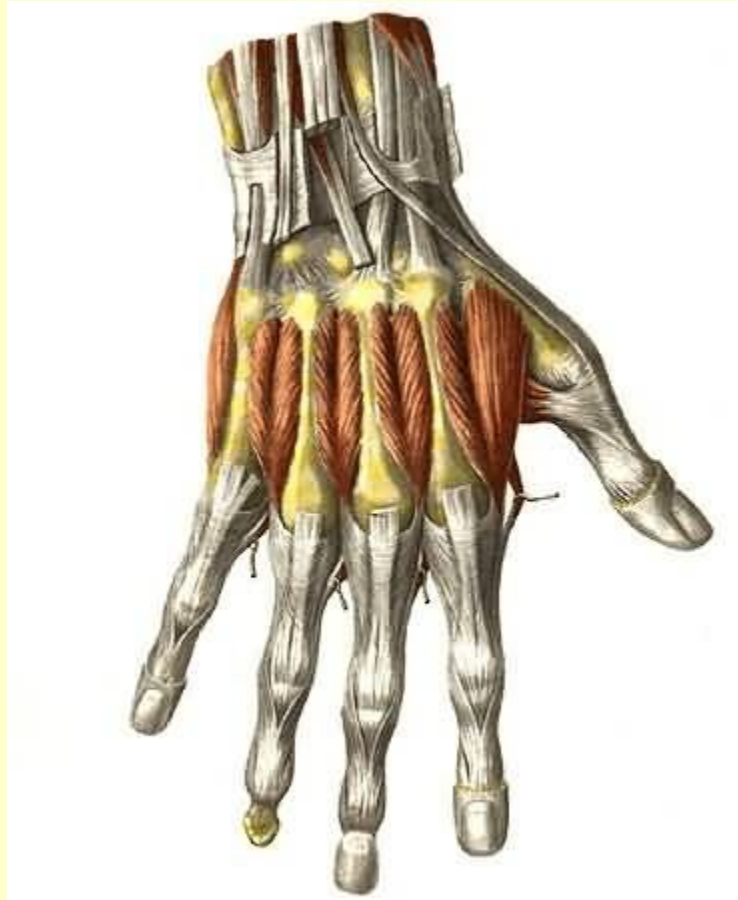Ладонная поверхность



См. продолжение

Мышцы кисти

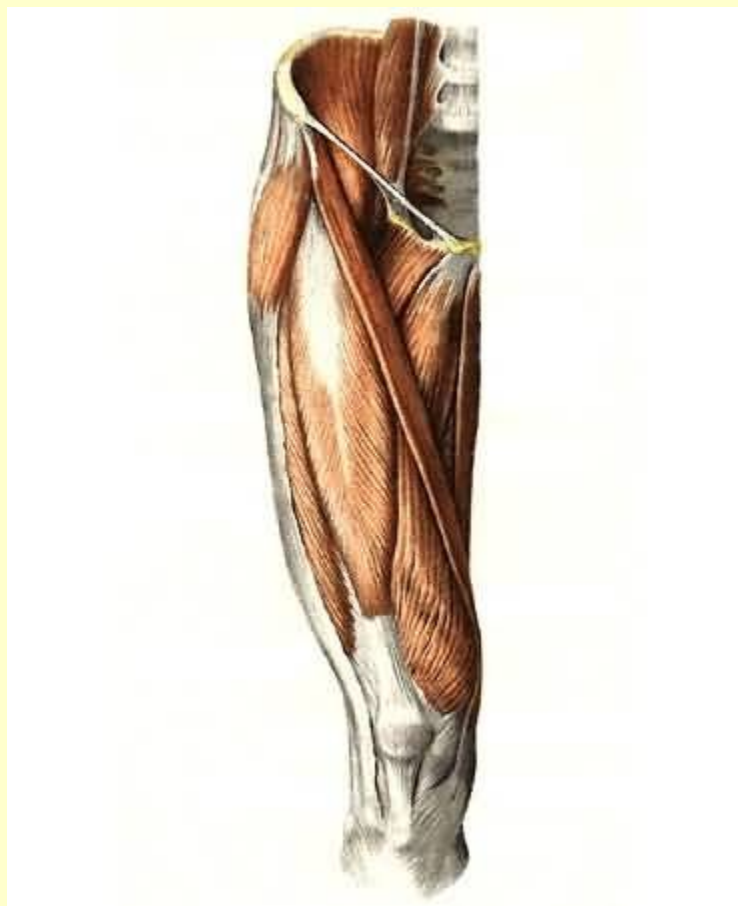
Тыльная поверхность



Вернуться в самоконтроль

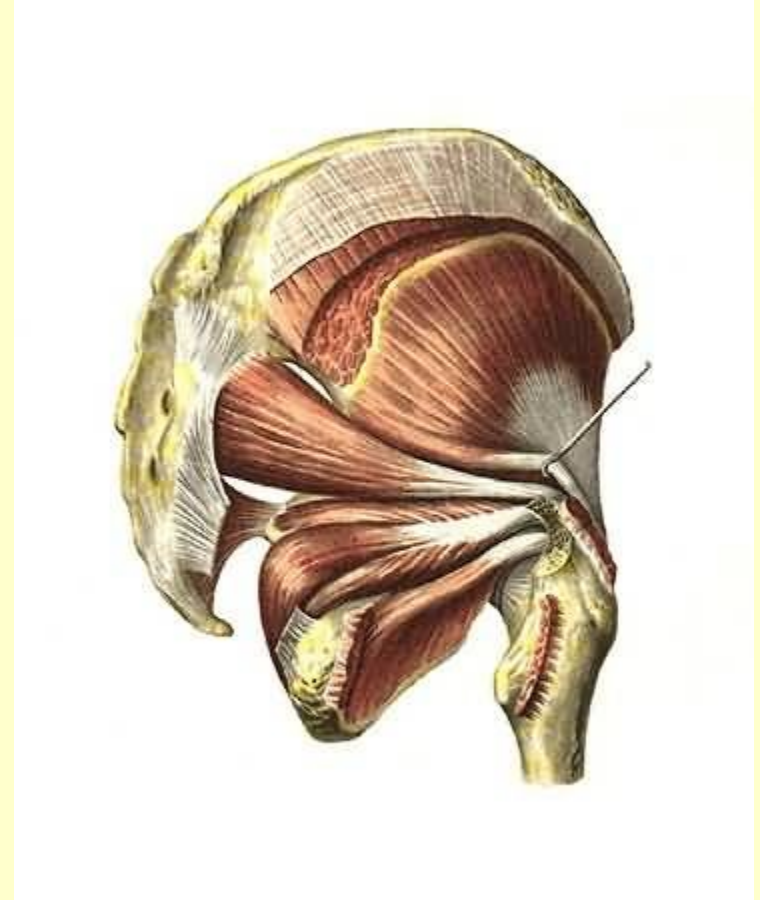
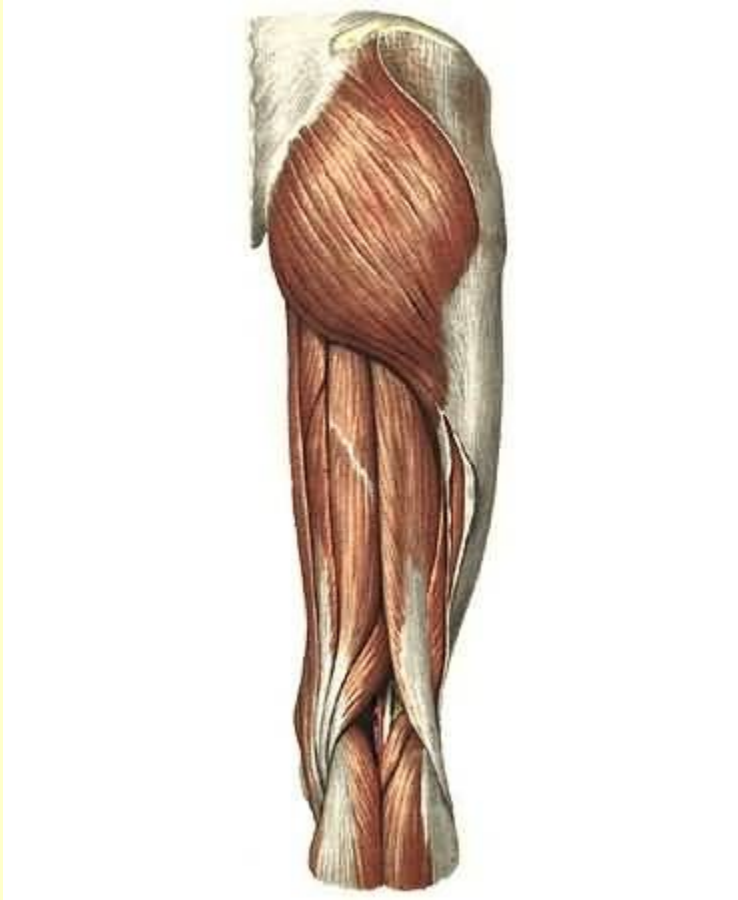
Мышцы таза

Подвздошно-поясничная мышца



См. продолжение

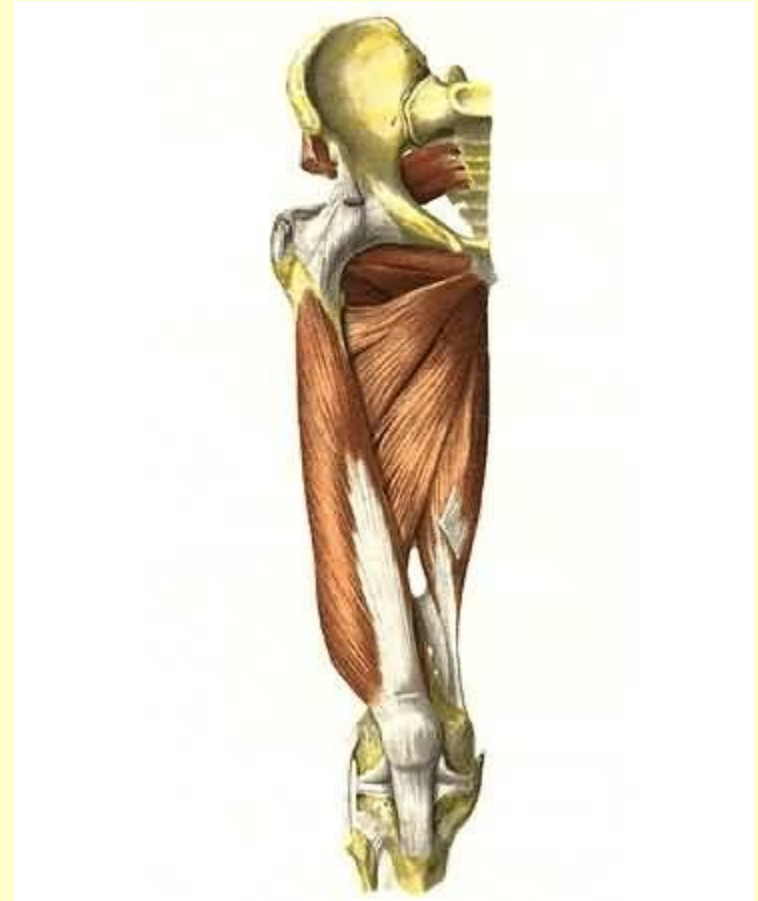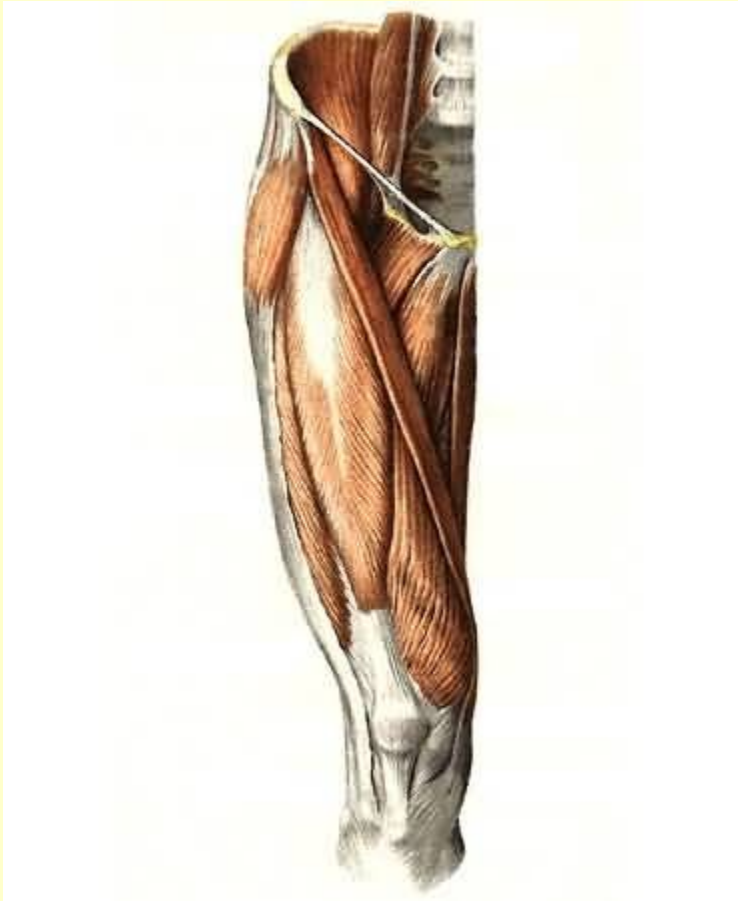
Мышцы таза



Вернуться в самоконтроль

Мышцы бедра

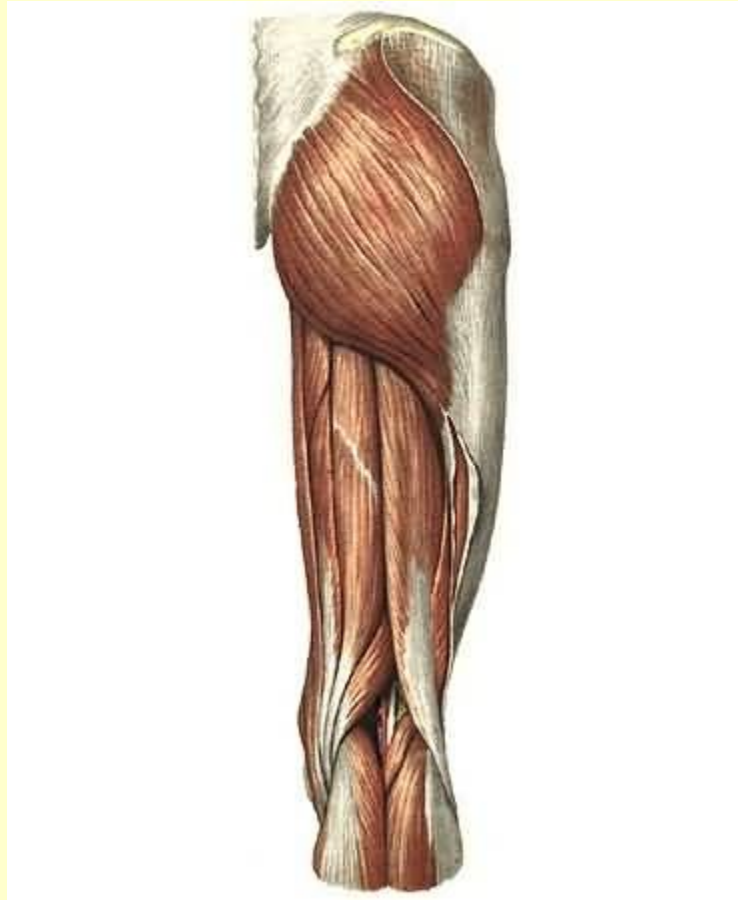
Передняя группа



См. продолжение

Мышцы бедра

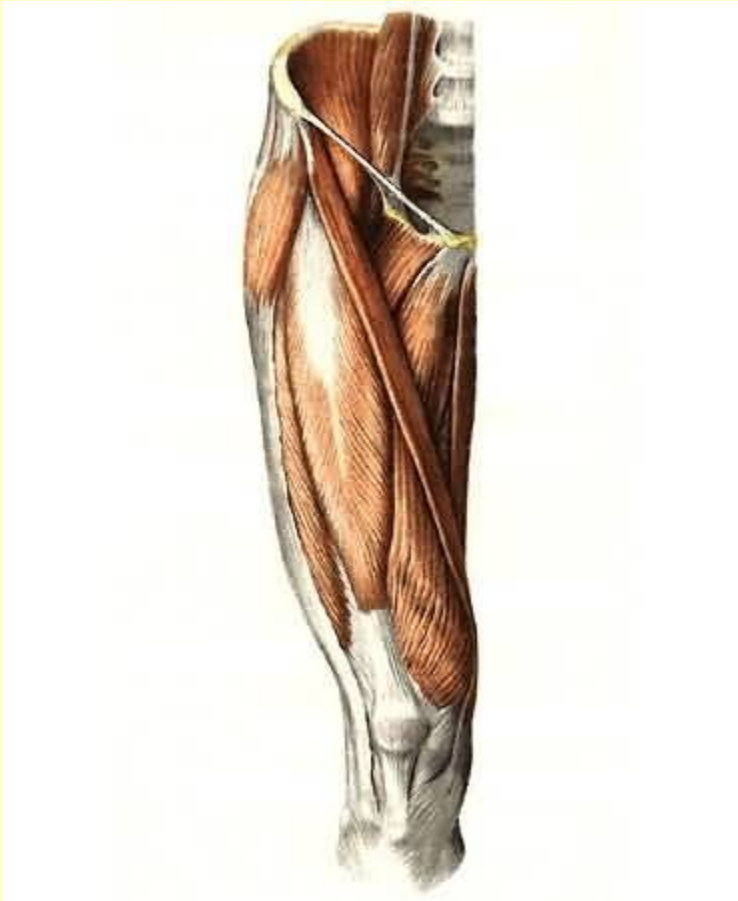
Задняя группа



См. продолжение

Мышцы бедра

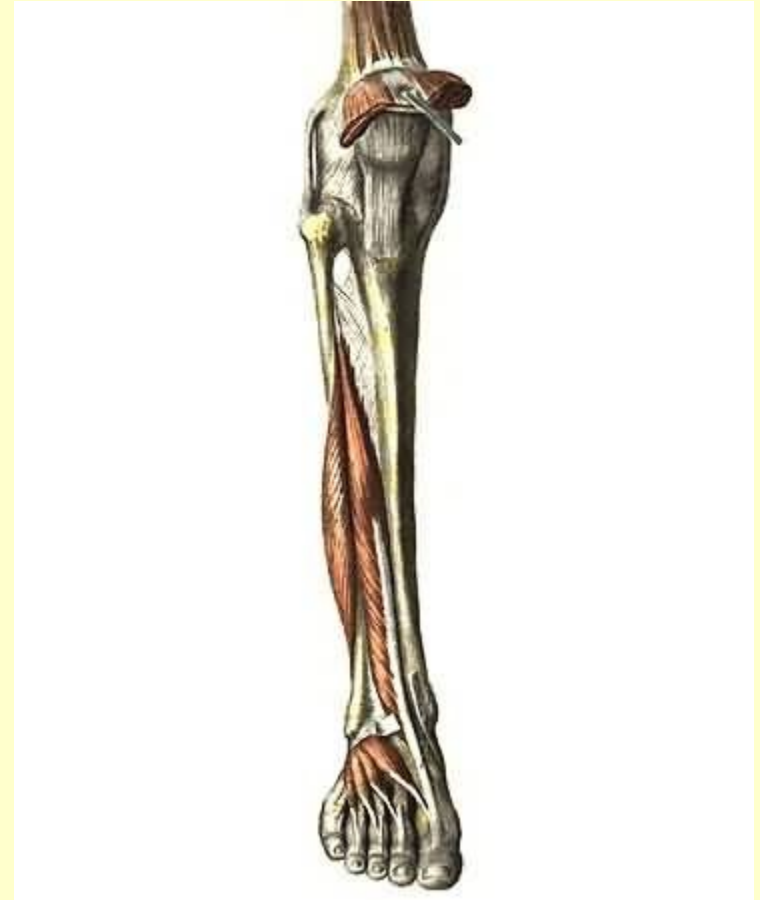
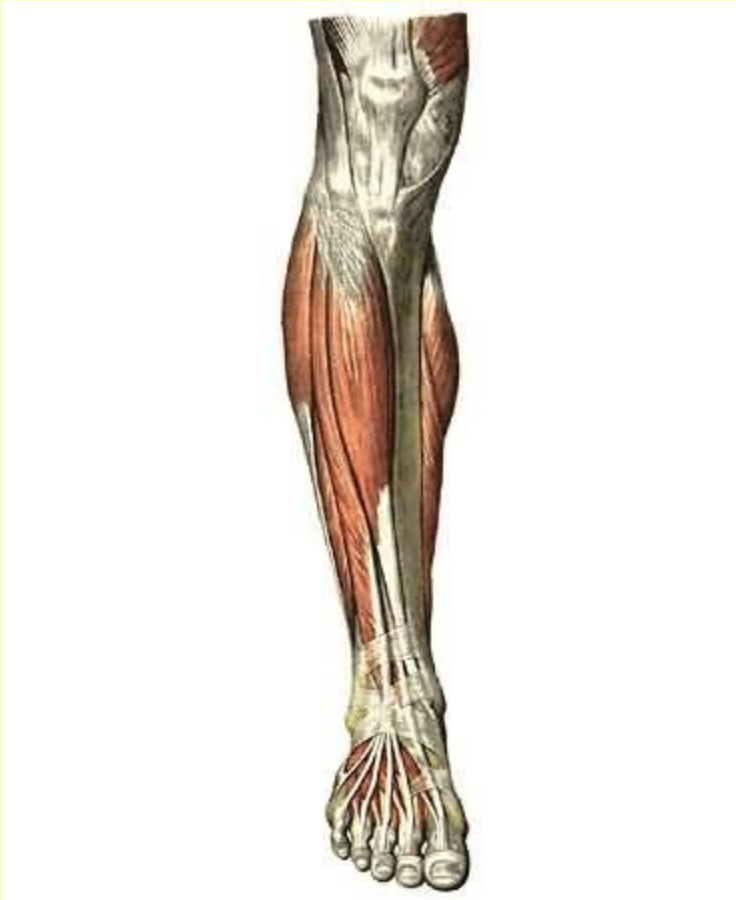
Медиальная группа



Вернуться в самоконтроль

Мышцы голени

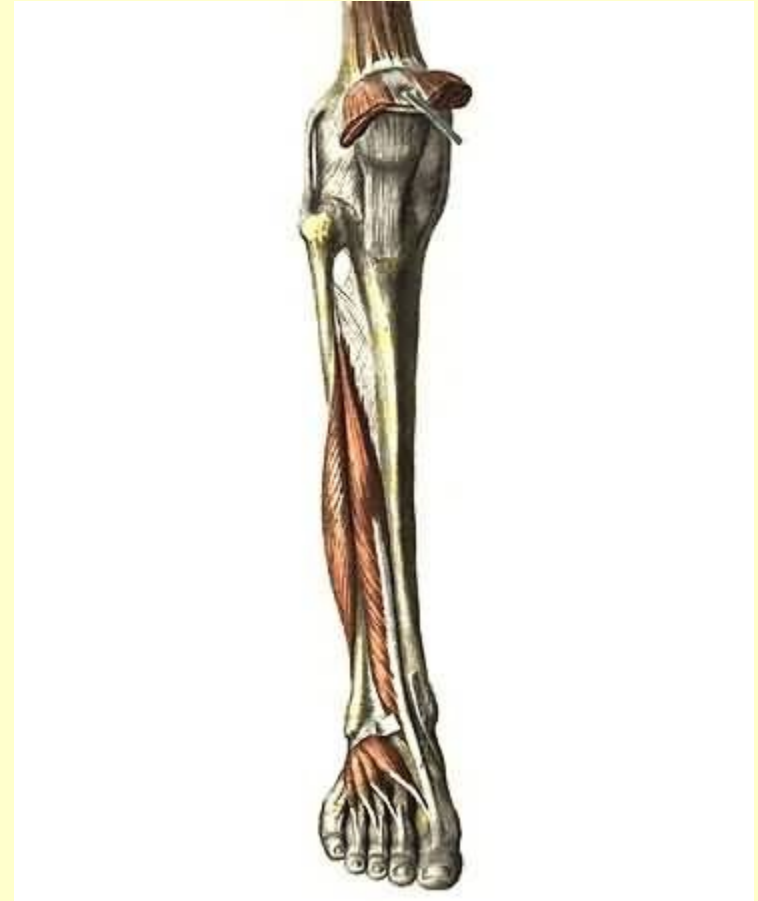
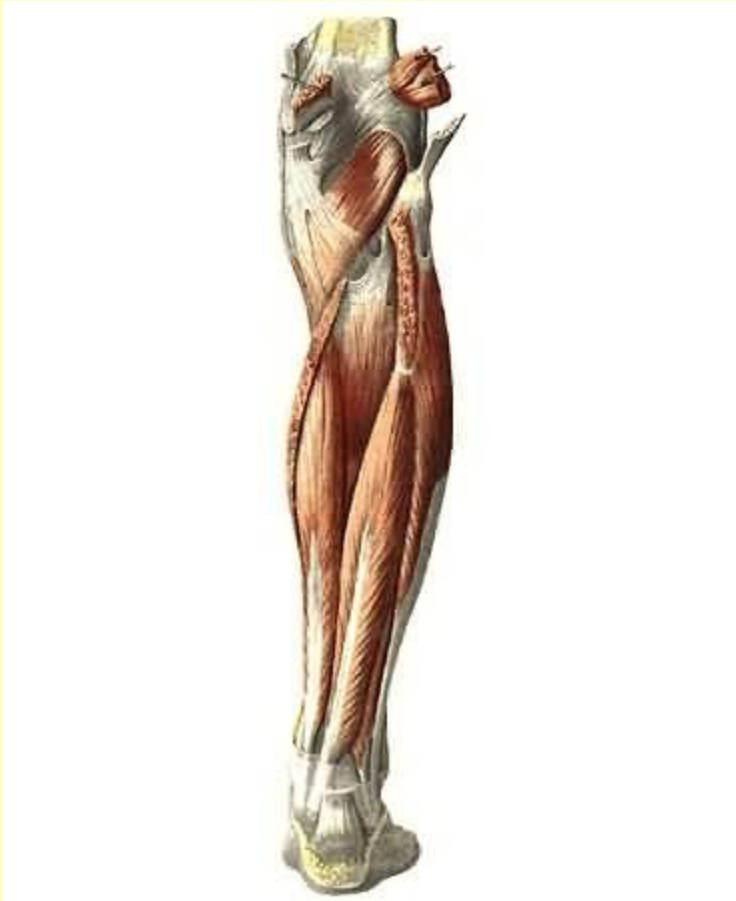
Передняя группа



См. продолжение

Мышцы голени

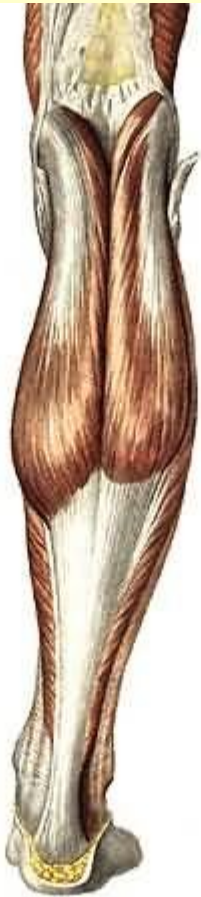
Латеральная группа



См. продолжение

Мышцы голени

Задняя группа



Окончание. [Вернуться в содержание](#)