Американская академия педиатрии
Американская кардиологическая ассоциация
Программа реанимации новорожденных

Урок 5: Интубация трахеи

- Показания
- Подготовка оборудования
- Использование ларингоскопа
- Определение положения трубки
- Отсасывание мекония из трахеи
- Вентиляция под положительным давлением через эндотрахеальную трубку

©2000 AAP/AHA

Урок 5: Интубация трахеи: показания

- Меконий присутствует и ребенок не активен
- Требуется продолжительная вентиляция под положительным давлением
- Неэффективная вентиляция мешком и маской
- Необходим непрямой массаж сердца
- Необходимо введение адреналина
- Специальные показания: недоношенность, введение сурфактанта, диафрагмальная грыжа

©2000 AAP/AHA

Урок 5: Интубация трахеи: оборудование и расходные материалы

- Оборудование должно быть чистым и защищенным от загрязнения
- Предпочтительны стерильные одноразовые эндотрахеальные трубки с неизменным диаметром

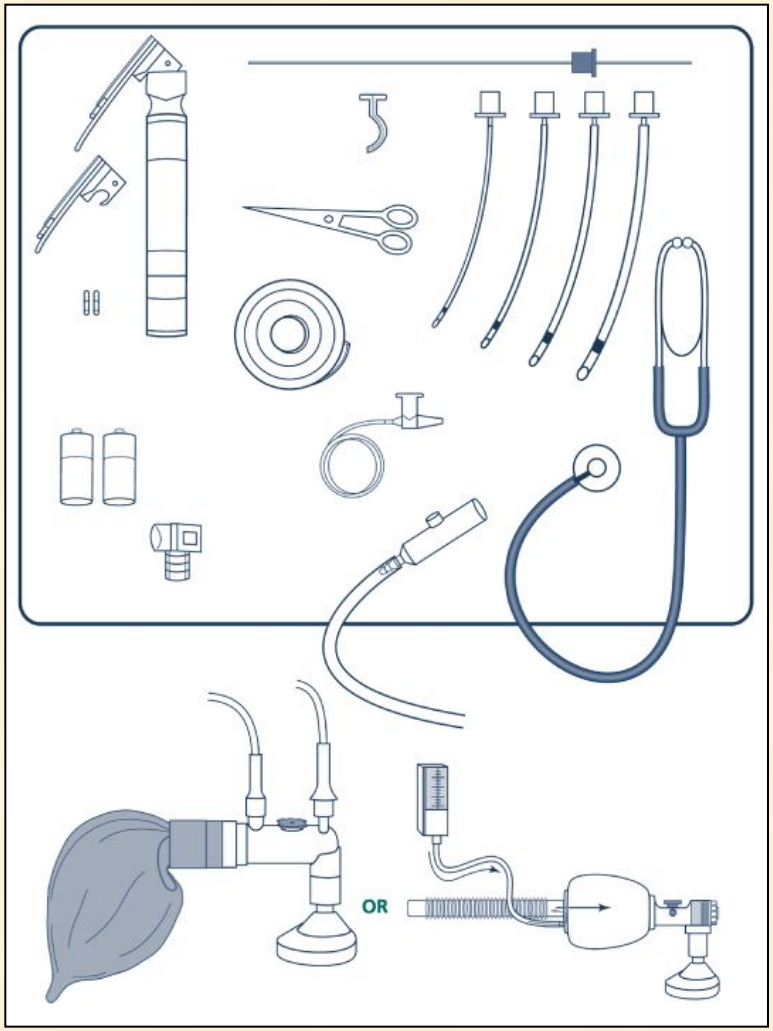

©2000 AAP/AHA

Урок 5: Характеристики эндотрахеальной трубки

- Стерильная, одноразовая
- Неизменный диаметр
- Полезны сантиметровые отметки и метка голосовых связок
- Без манжетки

©2000 AAP/AHA

Урок 5: Эндотрахеальная трубка: подходящий размер

- Выбирайте размер трубки на основе массы тела и гестационного возраста плода (ребенка)
- Подумайте об укорочении трубки до 13-15 см
- Стилет не обязателен

Размер трубки (мм) (внутренний диаметр)	Вес (г)	Гестац. возраст (недель)
2,5	Ниже 1 000	Ниже 28
3,0	1 000-2 000	28-34
3,5	2 000-3 000	34-38
3,5-4,0	Свыше 3 000	Свыше 38

©2000 AAP/AHA

Урок 5: Подготовка ларингоскопа: расходные материалы

- Выберите размер клинка
  - № 0 для недоношенных новорожденных
  - № 1 для доношенных новорожденных
- Проверьте свет ларингоскопа
- Присоедините отсос, создающий давление не более 100 мм рт. ст.
- Для отсасывания секрета используйте катетер (больший или равный 10F)
- Маленький катетер - для отсасывания из ЭТ трубки

©2000 AAP/AHA

Урок 5: Подготовка к интубации

- Подготовьте реанимационный мешок и маску
- Подключите кислород
- Подготовьте стетоскоп
- Нарежьте лейкопластырь или подготовьте стабилизатор эндотрахеальной трубки

©2000 AAP/AHA

Урок 5: Интубация трахеи: анатомия верхних дыхательных путей

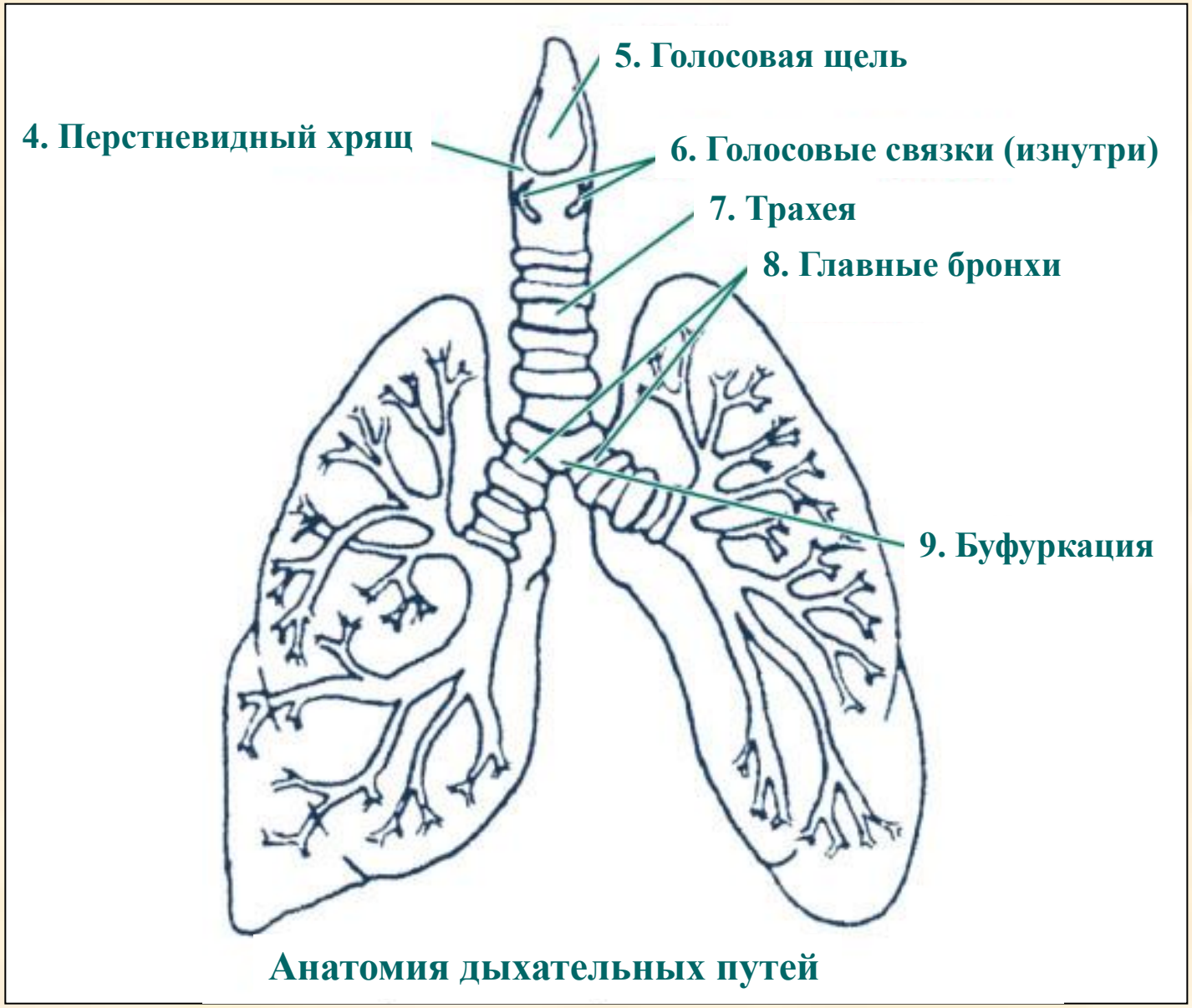

Анатомия дыхательных путей

©2000 AAP/AHA

Урок 5: Интубация трахеи: анатомические ориентиры

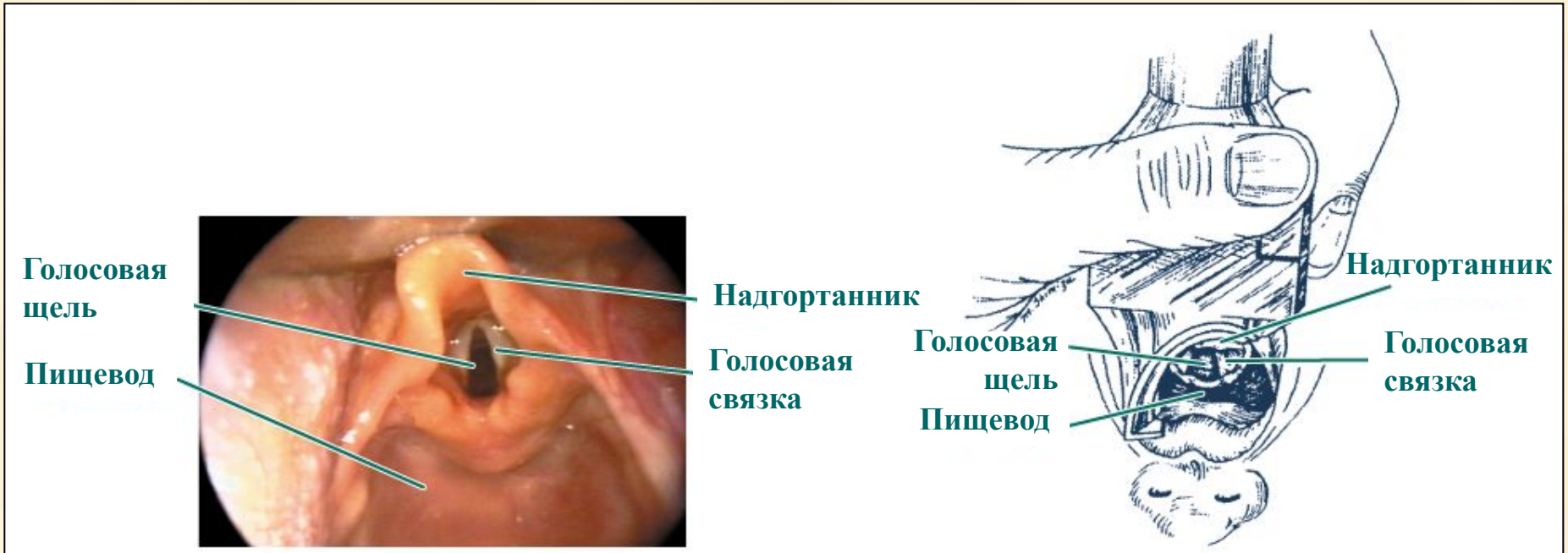

Фотография и рисунок ларингоскопического вида голосовой щели и окружающих структур

©2000 AAP/AHA

Урок 5: Интубация трахеи: положение новорожденного

Правильно – Линия обзора свободна
(язык будет приподнят клинком ларингоскопа)

Неправильно - Линия обзора заблокирована

Неправильно - Линия обзора заблокирована

Правильное (сверху) и неправильное
(посередине и снизу) положение для интубации

©2000 AAP/AHA

Урок 5: Интубация трахеи: как держать ларингоскоп

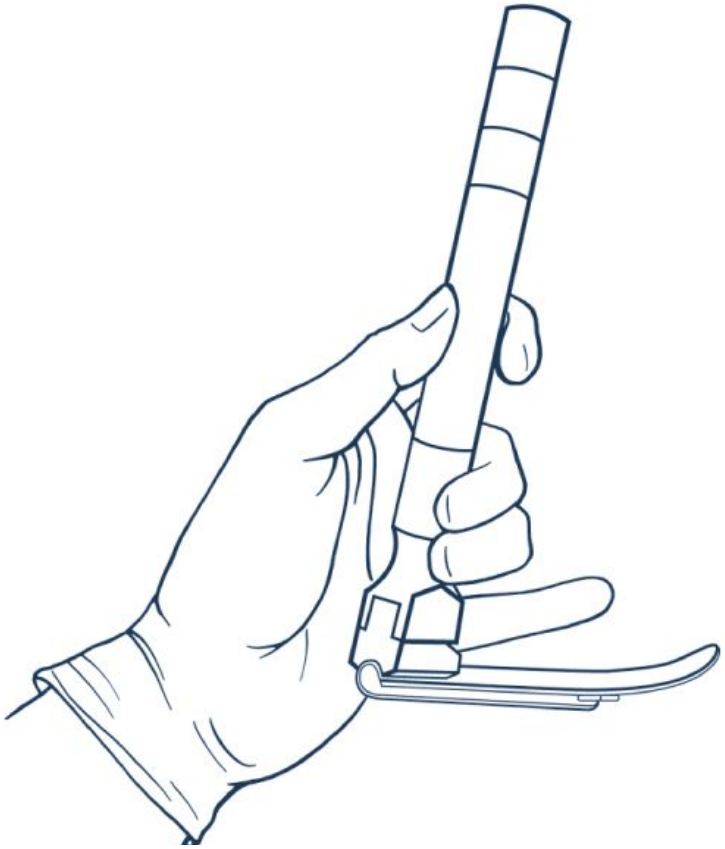

Правильное положение руки, держащей ларингоскоп при интубации новорожденного

©2000 AAP/AHA

Урок 5: Интубация трахеи Шаг 1: Подготовка к введению

- Стабилизируйте положение головки
- Подайте кислород в режиме свободного потока

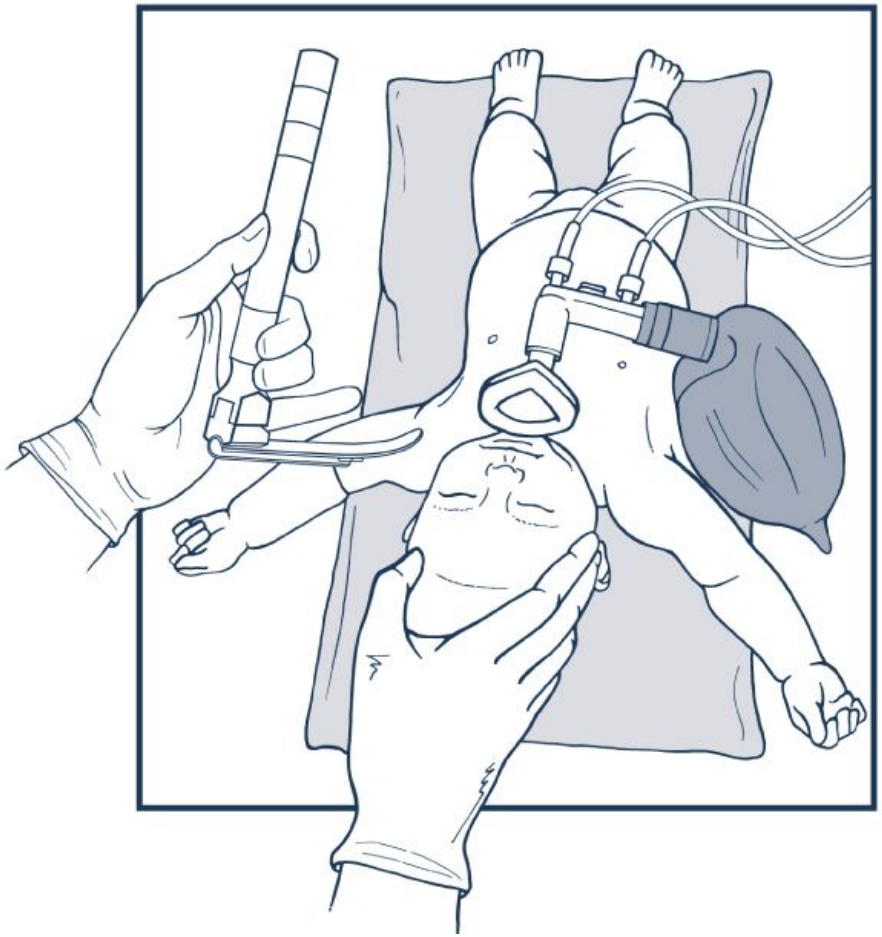

Подготовка к введению ларингоскопа

©2000 AAP/AHA

Урок 5: Интубация трахеи Шаг 2: Введение ларингоскопа

- Введите клинок по правой стороне языка
- Отодвиньте язык в левую половину рта
- Проведите конец клинка до валлекулы

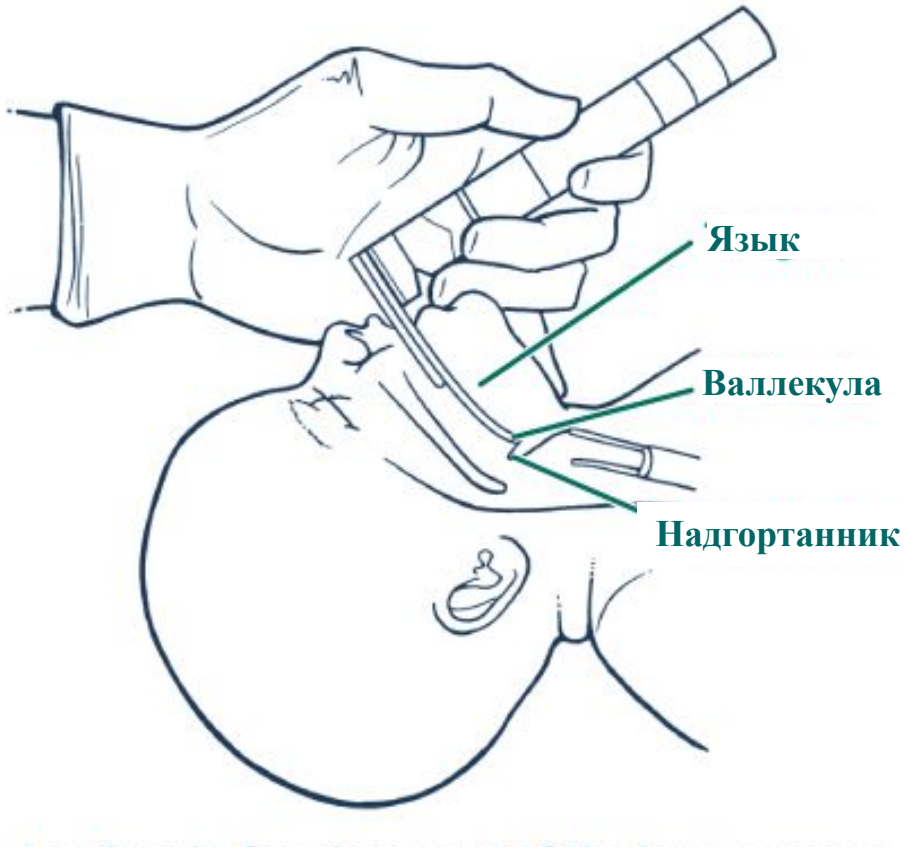

Ориентиры для введения ларингоскопа

©2000 AAP/AHA

Урок 5: Интубация трахеи Шаг 3: Подъем клинка

- Поднимите клинок
- Визуализуйте область глотки
- Не используйте раскачивающие движения

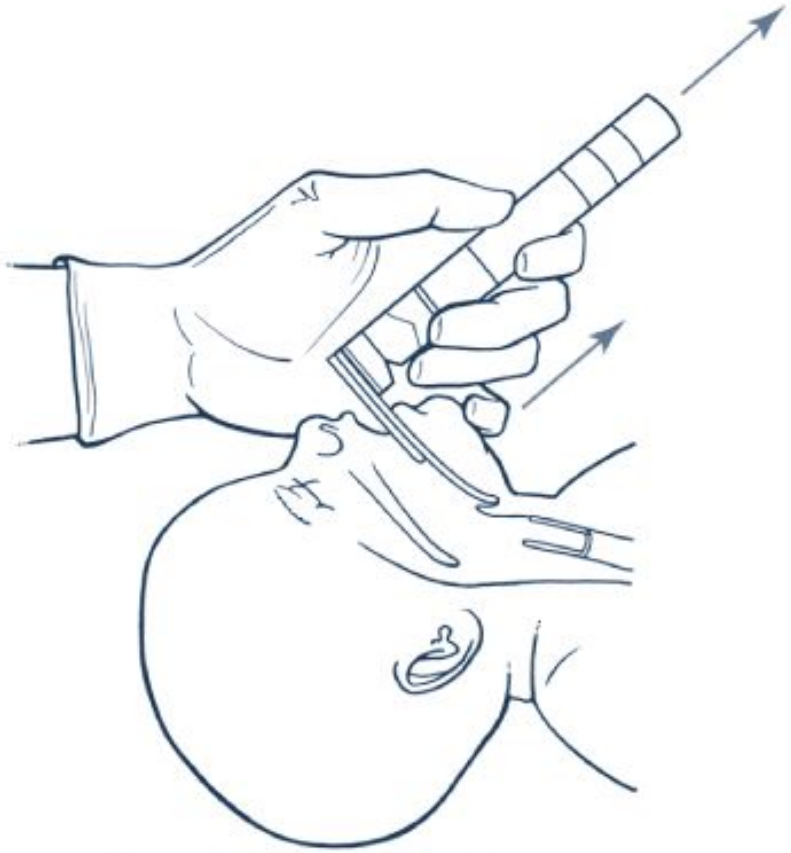

Подъем клинка ларингоскопа для обнажения входа в гортань

©2000 AAP/AHA

Урок 5: Интубация трахеи Шаг 4: Визуализация ориентиров

- Голосовые связки выглядят как вертикальные полоски или как перевернутая буква “V”
- Надавливание на перстневидный хрящ помогает улучшить обзор голосовой щели
- Может понадобиться отсасывание секрета

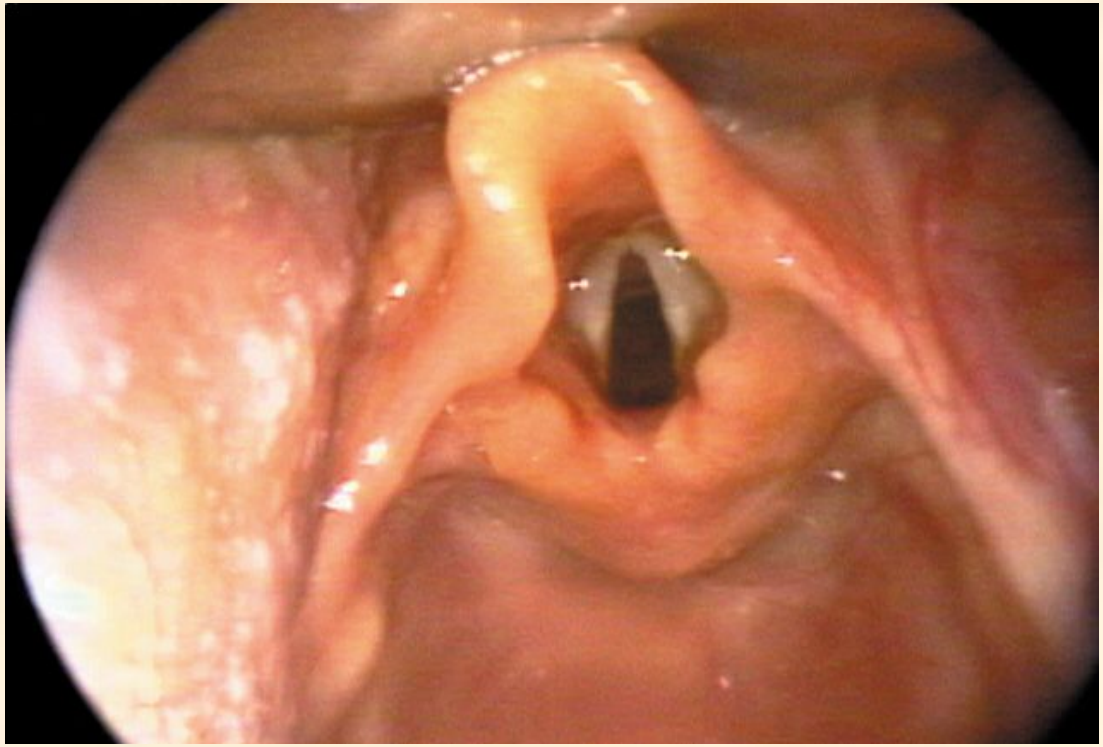

©2000 AAP/AHA

Урок 5: Интубация трахеи Шаг 5: Введение трубки

- *Держите* трубку в правой руке
- *Подождите,* пока откроются голосовые связки
- *Вводите* конец трубки до совпадения метки с уровнем голосовых связок
- Ограничьте попытку 20 секундами

Введение эндтрахеальной трубки между голосовыми связками

©2000 AAP/AHA

Урок 5: Интубация трахеи Шаг 6: Удаление ларингоскопа

- При помощи пальца прижмите трубку к твердому небу
- Удалите ларингоскоп (и стилет, если он использовался)

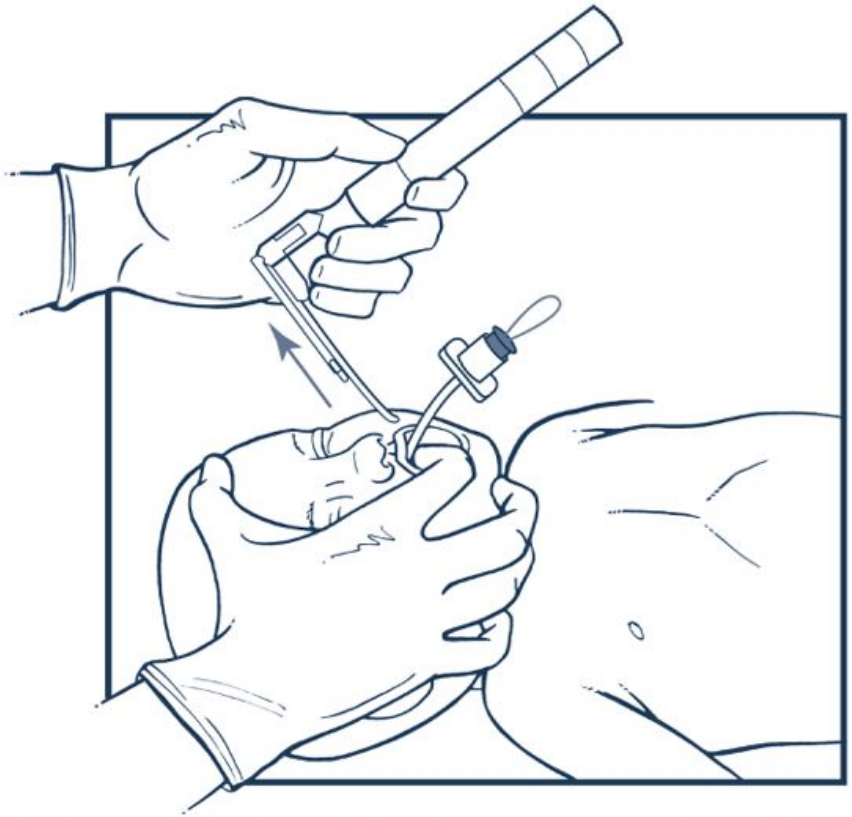

Стабилизация трубки при извлечении клинка ларингоскопа

©2000 AAP/AHA

Урок 5: Отсасывание мекония через эндотрахеальную трубку

- Соедините эндотрахеальную трубку с аспиратором мекония и отсосом
- Для проведения санации перекройте соответствующий вход
- Постепенно выводите эндотрахеальную трубку
- При необходимости повторите интубацию и санацию

©2000 AAP/AHA

Урок 5: Отсасывание мекония через эндотрахеальную трубку

- Отсасывайте только в течение 3 - 5 секунд по мере выведения трубки
- Если меконий не получен, продолжайте реанимацию
- Если меконий получен, проверьте ЧСС
  - При нормальной ЧСС → Снова заинтубируйте и санируйте по показаниям
  - При сниженной ЧСС → Проведите вентиляцию под положительным давлением

©2000 AAP/AHA

Урок 5: Интубация трахеи: проверка положения трубки

Признаки правильного положения трубки

- Грудная клетка поднимается с каждой вентиляцией
- Дыхание симметрично над обоими легочными полями
- При вентиляции нет растяжения желудка
- Испарения конденсируются внутри трубки во время выдоха
- Детектор двуокиси углерода изменяет цвет (или его показания превышают 2%-3% во время выдоха)

©2000 AAP/AHA

Урок 5: Интубация трахеи: проверка положения трубки

Вероятно, трубка не находится в трахее, если:

- Нет подъема грудной клетки
- Над легкими не выслушивается дыхание
- Выслушиваются шумы над желудком
- В эндотрахеальной трубке нет конденсата
- Желудок растягивается
- Детектор CO_2 не показывает выдыхаемого CO_2
- Новорожденный остается цианотичным или сохраняется брадикардия

©2000 AAP/AHA

Урок 5: Интубация трахеи: расположение трубки в трахее

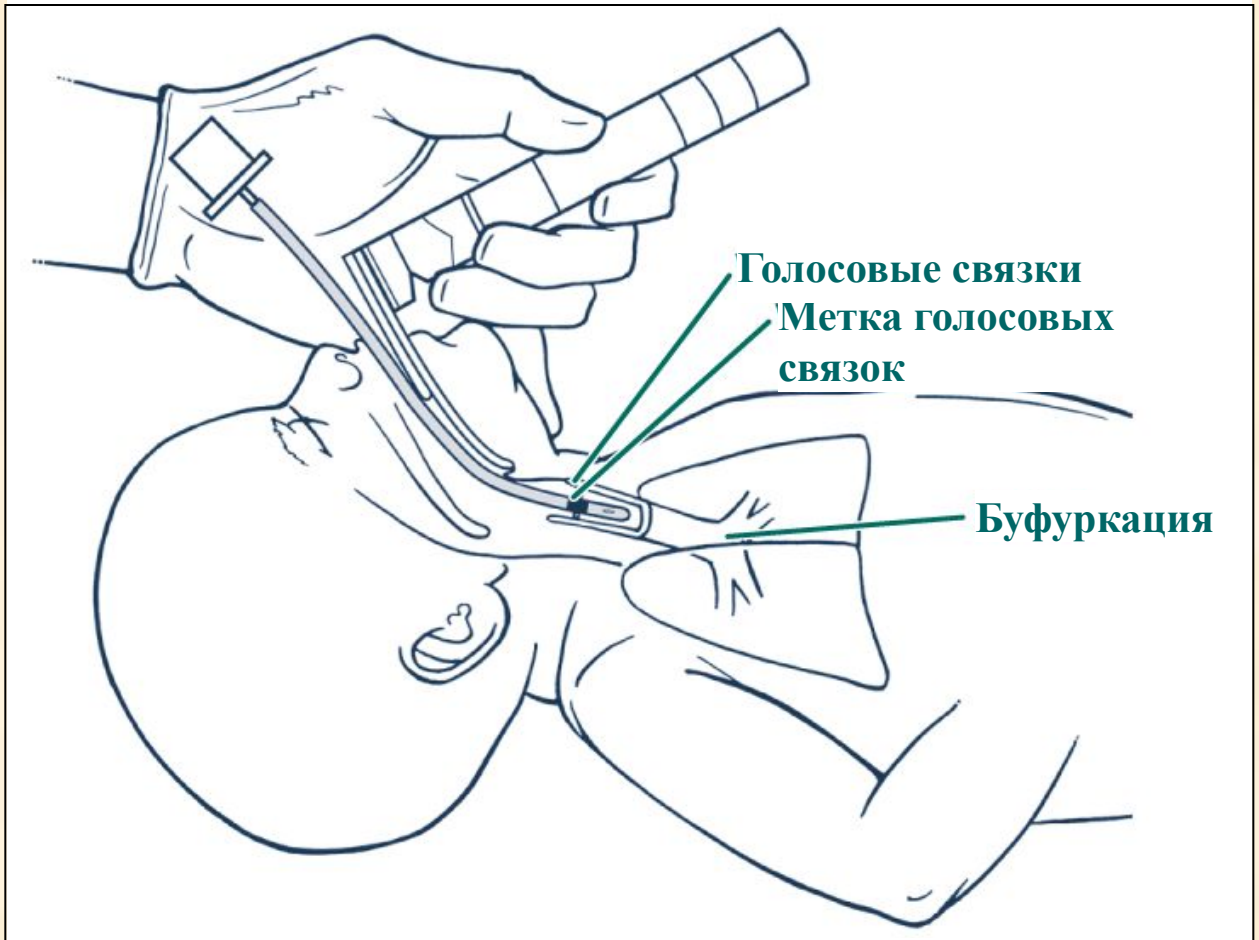

Правильная глубина введения эндотрахеальной трубки

©2000 AAP/AHA

Урок 5: Интубация трахеи: расположение трубки в трахее

Измерение расстояния от конца трубки до уровня губ

Вес (кг)	Глубина введения (см от верхней губы)
1*	7
2	8
3	9
4	10

*** Дети с весом менее 750 г могут потребовать введения на глубину только 6 см**

©2000 AAP/AHA

Урок 5: Интубация трахеи: рентгенографическое подтверждение

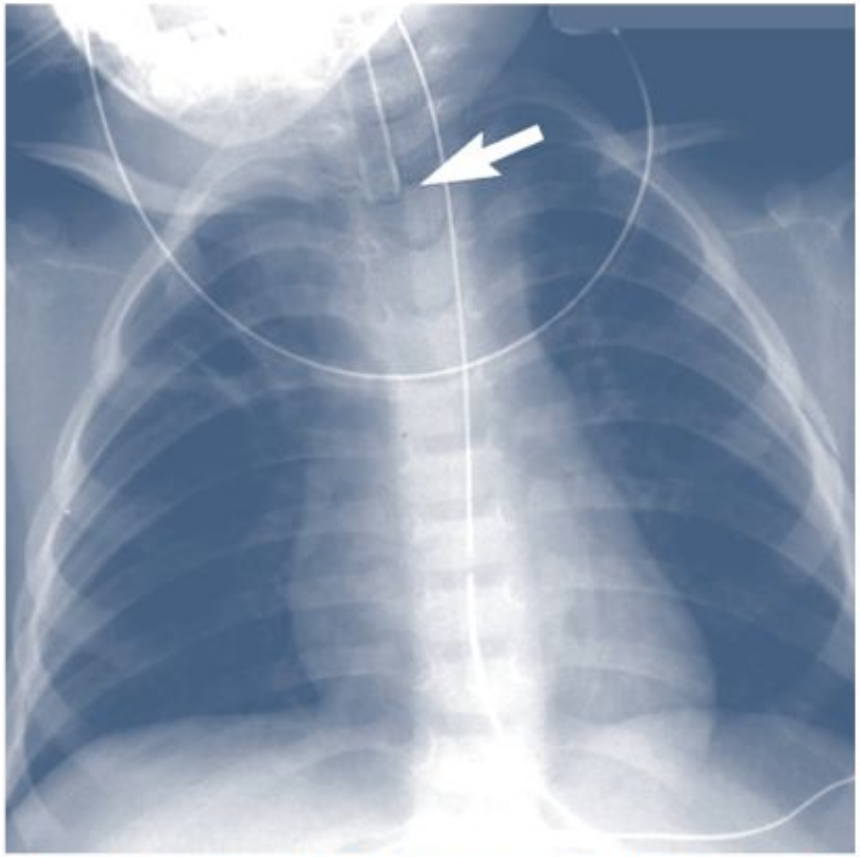

Правильное положение кончика эндотрахеальной трубки посередине трахеи.

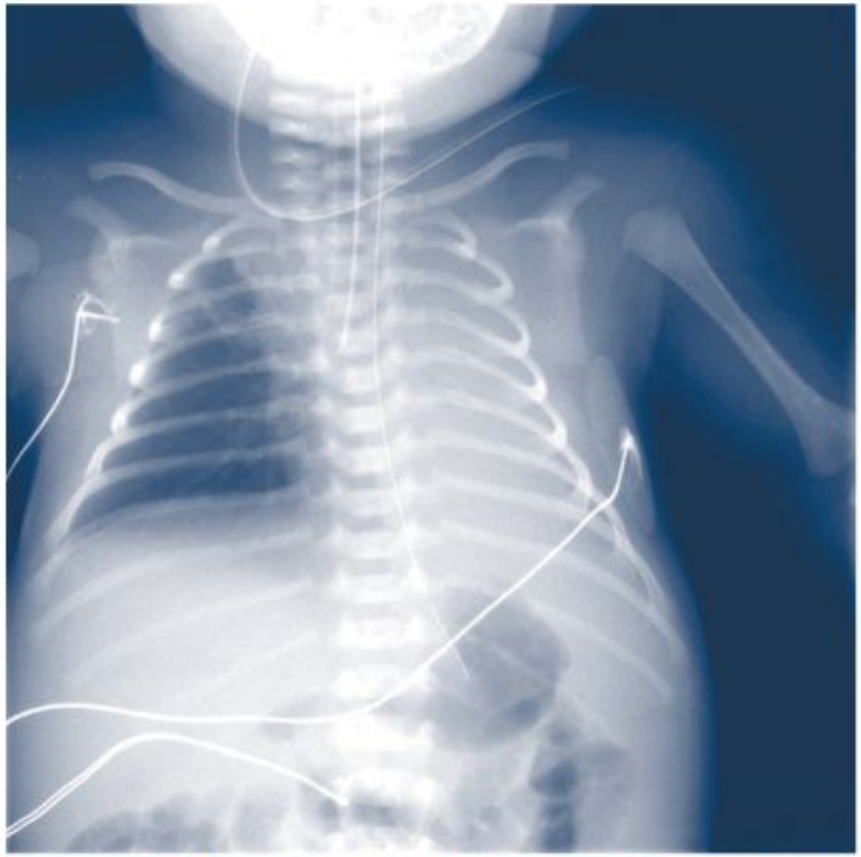

Неправильное **положение кончика эндотрахеальной трубки в правом главном бронхе**

©2000 AAP/AHA

Lesson 5: Endotracheal Intubation

What can go Wrong during intubation?

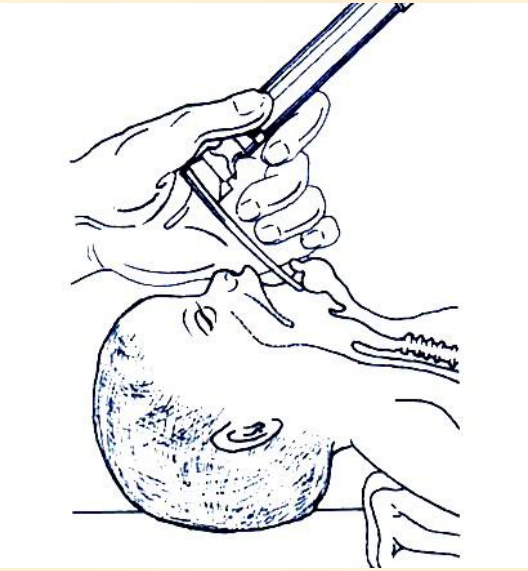

Laryngoscope not Inserted far enough

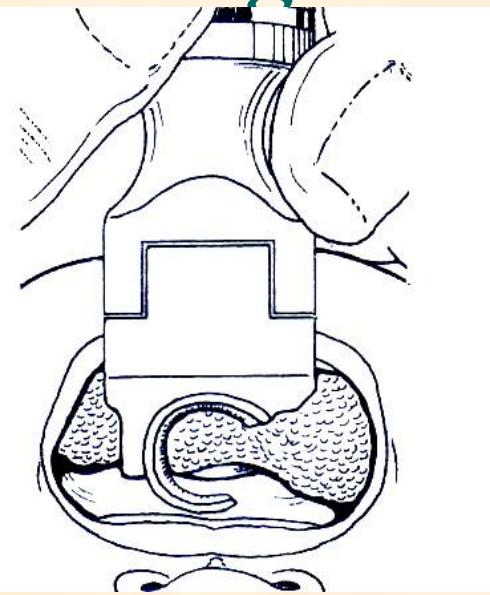

You see the tongue Surrounding the blade

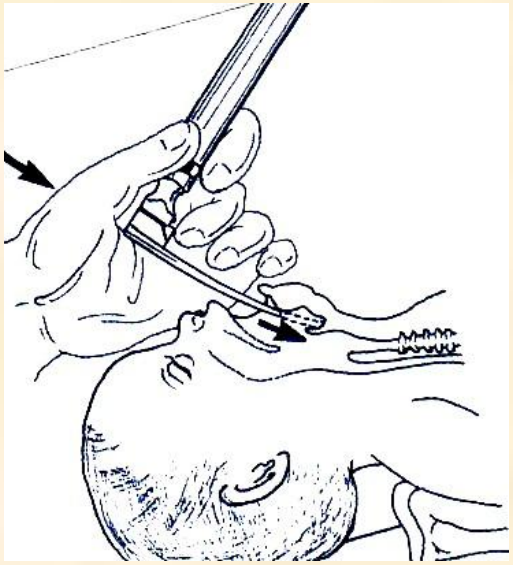

Advance the blade farther

P. 5-21
Figure 5.29

©2000 AAP/AHA

Laryngoscope not inserted far enough



P. 5-21

©2000 AAP/AHA

Lesson 5: Endotracheal Intubation

What can go Wrong during intubation?

Laryngoscope Inserted too far

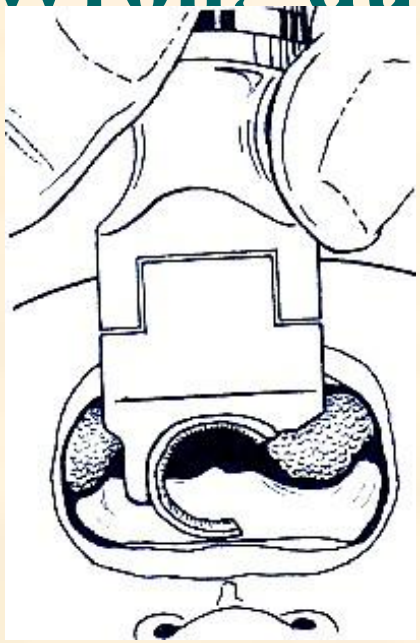

You see the walls of the esophagus surrounding the blade

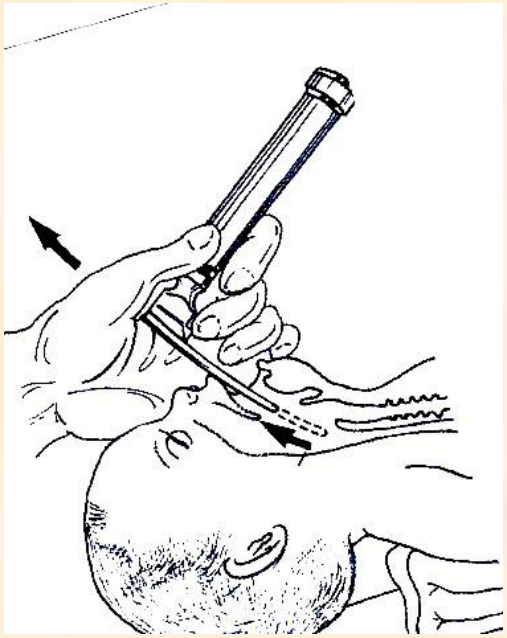

Withdraw the blade slowly until the epiglottis and glottis are seen

P. 5-21
Figure 5.29

©2000 AAP/AHA

Laryngoscope inserted too far

©2000 AAP/AHA

Lesson 5: Endotracheal Intubation

What can go Wrong during intubation?

Laryngoscope inserted off to one side

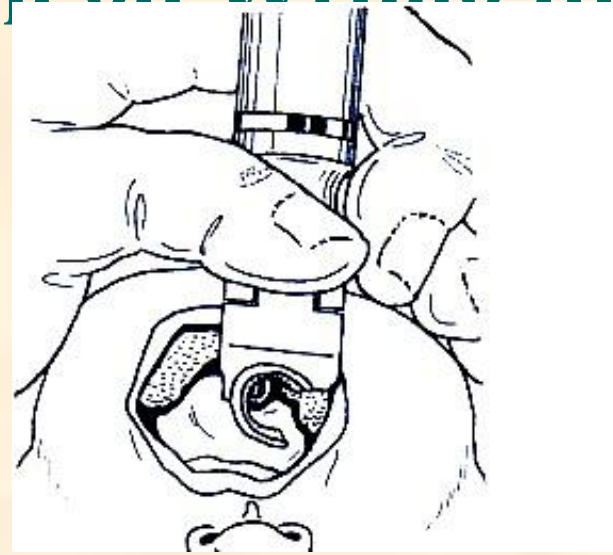

You see part of the glottis off to one side of the blade

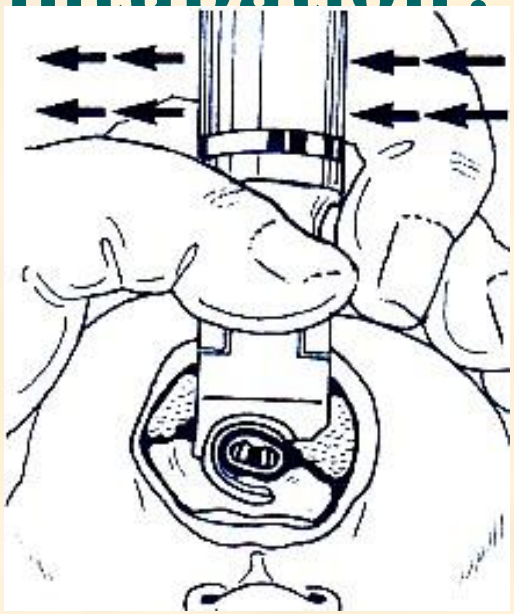

Gently move the blade back to the midline. Then advance or retreat according to the landmarks seen.

P. 5-21
Figure 5.29

©2000 AAP/AHA

©2000 AAP/AHA