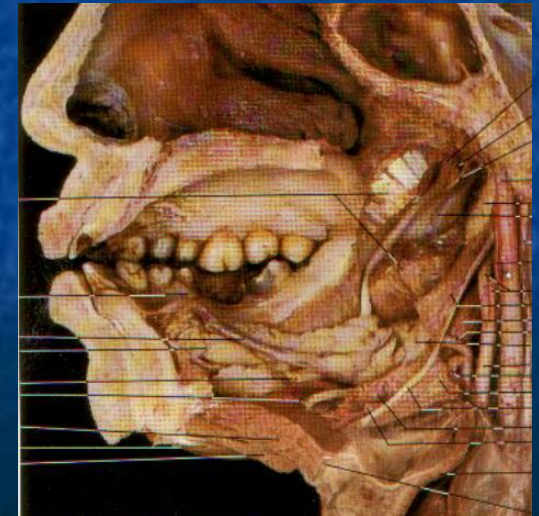


***Обзор иннервации,
кровообращения и
лимфооттока от органов
ГОЛОВЫ И ШЕИ***

Нёбо

- **A** – a.palatina descendens (a.maxillaris), a.palatina ascendens (a.facialis), pharyngea ascendens,
- **V** –v.jugularis int.
- **L** – заглоточные, глубокие латеральные шейные
- **N** – *слизистая оболочка.* - rr. pharyngeae (IX, X)
мышцы - все мышцы, кроме m. tensor veli palatini - rr. pharyngei из X,
m.tensor veli palatini - n .mandibularis (V)
- **P** - n. palatii (VII)
- **S** - pl. caroticus ex



Дно ротовой полости

- **A** – a. sublingualis (a.lingualis), a.facialis, a.thyroidea sup.
- **V** –v.jugularis int.
- **L** – подбородочные, подчелюстные, заглоточные, глубокие латеральные шейные
- **N** – *слизистая оболочка* –n. sublingualis (n .lingualis) (V)

мышцы :

переднее брюшко m. digastricus, m. mylohyoideus
–n.mandibularis (V),
m.geniohyoideus – X п.ч.н.

Зубы и десна нижней челюсти

- **A** – a.alveolaris inf. (челюстной отдел a.maxillaris)
- **V** – v.alveolaris inf. v.maxillaris, v.retromandibularis, v.jugularis interna
- **L** – подбородочные, подчелюстные, заглоточные, околоушные, затылочные, глубокие латеральные шейные
- **N** – n. alveolaris inf. (V)

Зубы и десна верхней челюсти

- **A** – a.alveolaris sup.post. (крыловидный отдел a.maxillaris), a.alveolaris sup.ant. (из a. infraorbitalis крыловидно-небный отдел a.maxillaris)
- **V** – vv.maxillaris, v.retromandibularis, v.jugularis interna
- **L** – подбородочные, подчелюстные, заглоточные, околоушные, затылочные, глубокие латеральные шейные
- **N** – n. alveolaris sup. (n .maxillaris, V) →

Язык

- **A** – a. lingualis (a. carotis ex.)
- **V** – v. lingualis - v. jugularis int.
- **L** – **от кончика языка в** подбородочные, от тела и корня в заглоточные, глубокие латеральные шейные
- **N** – пер. 2/3 общ. чувст. n. lingualis (V), пер. 2/3 вкус. Чувст. - chorda tympani (VII); зад. 1/3 общ. и чувст. - n. lingualis (IX);
- корень языка – X п.ч.н.
- *мышцы языка* – XII п.ч.н.

Околоушная железа

- **A** – aa. parotidei (a.temporalis superficialis)
- **V** – v.temporalis superficialis в v.retromandibularis в v.jugularis int.
- **L** – околоушные, подчелюстные, глубокие латеральные шейные
- **N** – n. auriculotemporalis (V) - общая чувст.
- **P** – IX п.ч.н. (нижнее слюноотделительное ядро – языко-глоточный нерв - барабанный нерв – малый каменистый нерв – ушной ганглий)
- **S** – pl. caroticus ex.

Подчелюстная железа

Подъязычная железа

- **A** – r.suprahyoideus, r.sublingualis (a.lingualis)
- **V** – v.lingualis в v.jugularis int.
- **L** – подбородочные, подчелюстные, глубокие латеральные шейные
- **N** – n. sublingualis из n. Lingualis (V п.ч.н.)
- **P**- V п.ч.н. (верхнее слюноотделительное ядро – лицевой нерв - барабанная струна – подчелюстной ганглий)
- **S** - pl. caroticus ex.

Слезная железа

- **A** – a. lacrimalis (a.ophthalmica)
- **V** – v.ophthalmica sup. в v.jugularis int.
- **N** – n.lacrimalis (V)
- **P** – **VII п.ч.н.** (nucl.lacrimalis – n. petrosus major- gl.pterygopalatinum – n.zygomatycus – n.lacrimalis)
- **S**- pl. caroticus ex.

Мышцы глазного яблока

- **A** – rr.musculares (a.ophthalmica)
- **V** – одноименные вены в v.jugularis int.
- **N** – m.rectus sup., m.rectus inf., m.rectus med., m.obliquus inf. – III п.ч.н.;
- m. obliquus sup. – IV п.ч.н.;
- m. rectus lat. – VI п.ч.н.

Наружное ухо

- **A** – a.temporalis superficialis), a. auricularis posterior
- **V** – одноименные вены в v. jugularis int. et ex.
- **L** – околоушные, подчелюстные, глубокие латеральные шейные
- **N** – n.auriculotemporalis (V); n.auricularis magnus (pl.cerv.)

Среднее ухо

- **A** – a. auricularis profunda et a.tympanica ant. (a.maxillaris), a.tympanica sup. (a.meningea media), a.canalis pterygoideus (a.palatina descendens), a.caroticotympanica (a.carotis int.), a.stylomastoidea et a.tympanica post. (a.auricularis post)
внутреннее ухо – a.labyrinti (a.basilaris)
- **V** – в v. jugularis int.
- **L** – околоушные, подчелюстные, глубокие латеральные шейные
- **N** – слизистая оболочка - n.tympanicus (IX), мышцы: m.stapedius – n.stapedius (VII), m.tensor tympani (V)

Внутреннее ухо

- **A** – a. labyrinthi (a. basilaris)
- **V** – одноименные вены в v.jugularis int.
- **L** – околоушные, подчелюстные, глубокие латеральные шейные
- **N** – VIII п.ч.н.

Слизистая оболочка полости носа

- **A** – a. ethmoidalis ant. et post. (a.ophthalmica); a.sphenopalatina(a.maxillaris)
- **V** – v.jugularis int.
- **L** – заглоточные, подчелюстные, глубокие латеральные шейные
- **N** – nn. ethmoidales, nn .nasales post. (n.nasociliaris, V),
- **P – V п.ч.н.** (nucl.salivatorius sup. n.facialis – ggl.pterygopalatinum – n.nasalis post.)
- **S** - pl. caroticus ex. et in.

Жевательные мышцы

- **A** – мышечные ветви из крыловидного отдела a.maxillaris
- **V** – v.maxillaris, pl.pterygoideus, v.retromandibularis, v.jugularis int.
- **L** – подчелюстные, заглоточные, глубокие латеральные шейные
- **N** – мышечные ветви из n.mandibularis n.trigeminus

Мимические мышцы

- **A** – a .facialis, a. temporalis superficialis, a. transversa faciei, a. supraorbitalis, a .infraorbitalis, a. mentalis
- **V** – одноименные вены в v.jugularis int.
- **L** – околоушные, лицевые, затылочные, подчелюстные, глубокие латеральные шейные
- **N** –n.facialis (pes anzerinus major)

Кожа лица

- **A** – a. facialis, a. temporalis superficialis, a. supraorbitalis, a. infraorbitalis, a. mentalis
- **V** – одноименные вены в v. jugularis int.
- **L** – околоушные, лицевые, подбородочные, подчелюстные, глубокие латеральные шейные
- **N** – n. supraorbitalis (V)
- n. infraorbitalis (V),
- n. mentalis (V)

Твердая мозговая оболочка

- **A** – r. mastoideus (a. occipitalis), a. stylomastoidea, a. meningea post. (a. pharyngea ascendens), a. meningea media (a. maxillaris), a. meningea anterior (a. ophtalmicae)
- **V** – одноименные вены – синусы твердой мозговой оболочки в v.jugularis int.
- **L** – околоушные, затылочные, глубокие латеральные шейные
- **N** – r. meningeus от всех ветвей V п.ч.н., r.meningeus (X)

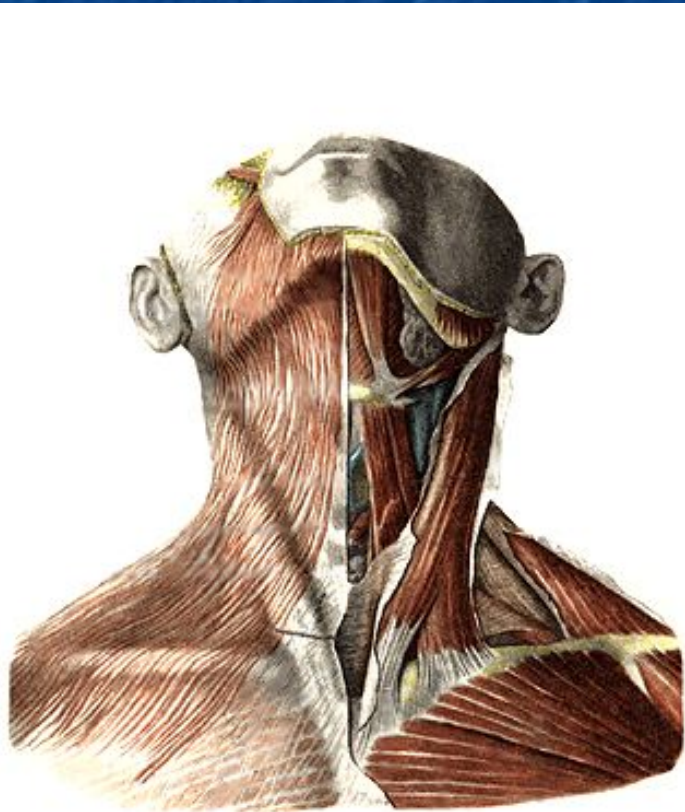
Глотка

- **A** – a.pharyngea ascendens
- **V** – vv.pharyngeae в v.jugularis int.
- **L** – заглоточные, глубокие латеральные шейные
- **N** – *слизистая* - rr.pharyngei (IX, X),
мышцы глотки: m.stylopharyngeus -
r.m.stylopharyngei (IX), остальные мышцы глотки –
rr.pharyngei (X),
- **P** – X п.ч.н. (шейный отдел)
- **S** – pl. caroticus ex, pl. laryngeapharyngea

Гортань

- A** – a. laryngea sup. (a.thyroidea sup. – a.carotis ext.), a. laryngea inf. (a.thyroidea inf. - tr.thyreocervicalis – a.subclavia)
- V** – v. laryngea sup. в v .jugularis int.;
- v. laryngea inf. в v .brachiocephalica
- L** – глубокие передние - глубокие латеральные шейные
- N** – *слизистая оболочка выше голосовой щели, m.cricothyroideus- n.laryngeus sup. (X); слизистая оболочка ниже голосовой щели и остальные мышцы гортани – n.laryngeus inf. (n.laryngeus recurrens – X)*
- S** – pl. caroticus ex, pl. laryngeapharyngea

Мышцы шеи (поверхностные)

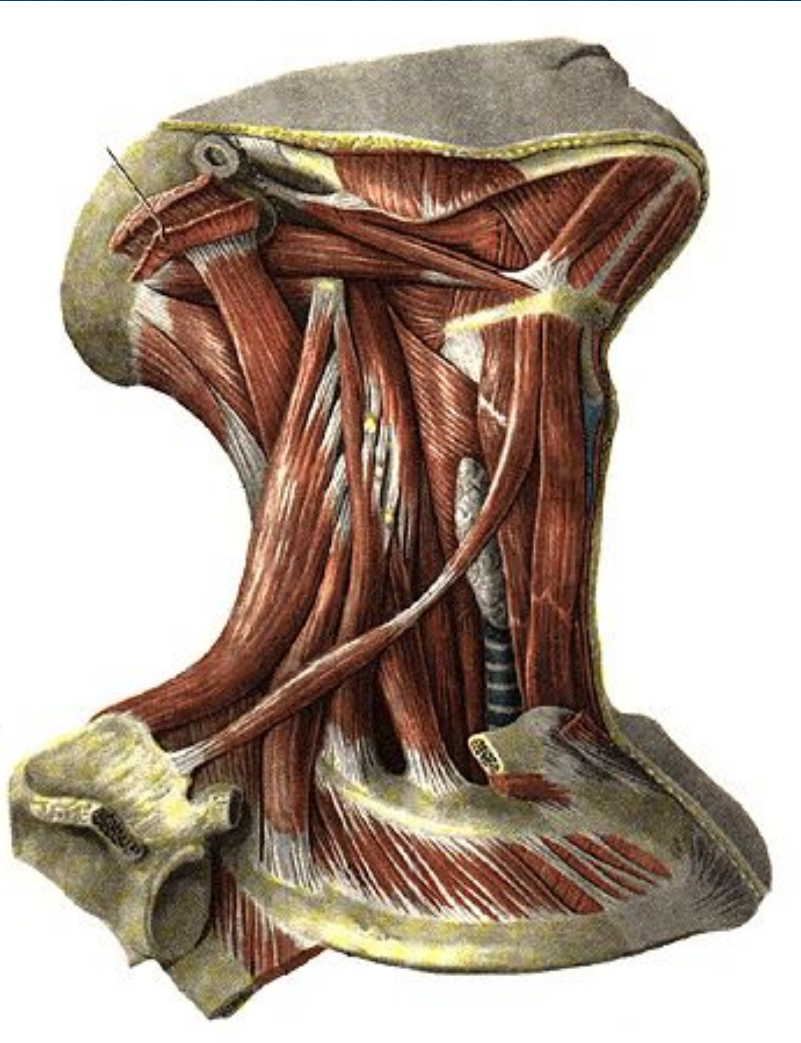


A – a. cervicalis superficialis,
a. sternocleidomastoidea

V – v. jugularis ant.

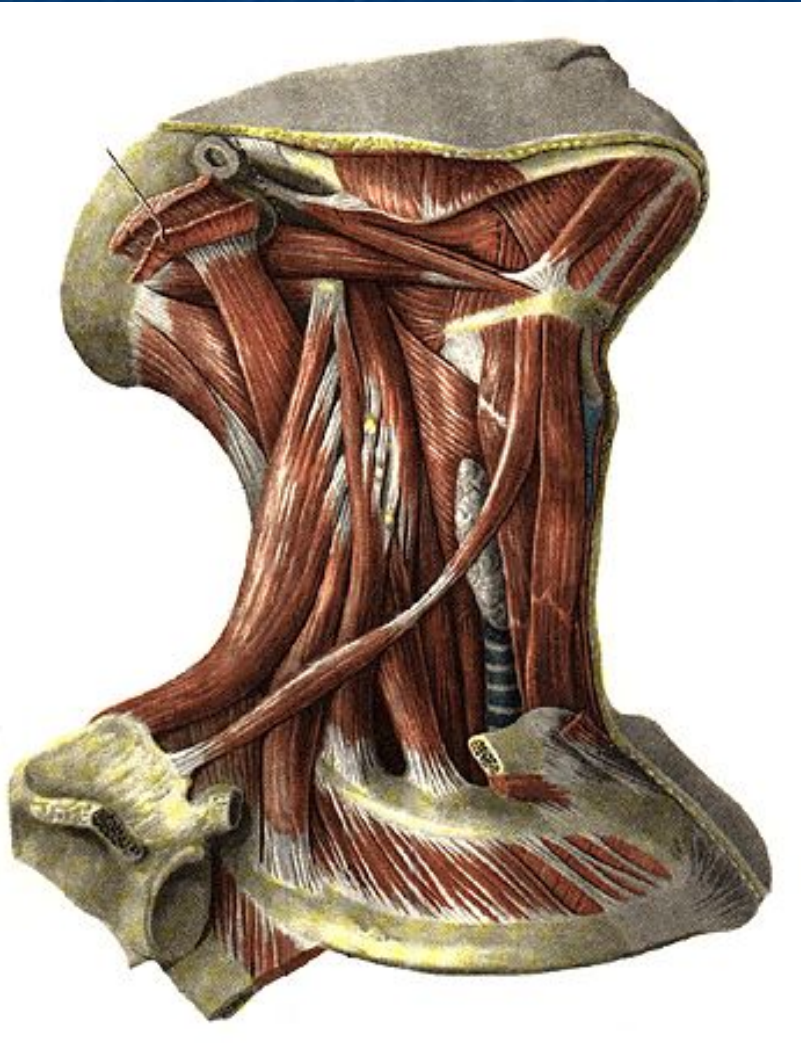
- **L** – подчелюстные,
поверхностные передние и
латеральные, глубокие
латеральные шейные
- **N** – platyzma – r.colli (VII),
m.sternocleidomastoideus –
XI п.ч.н.

Мышцы шеи



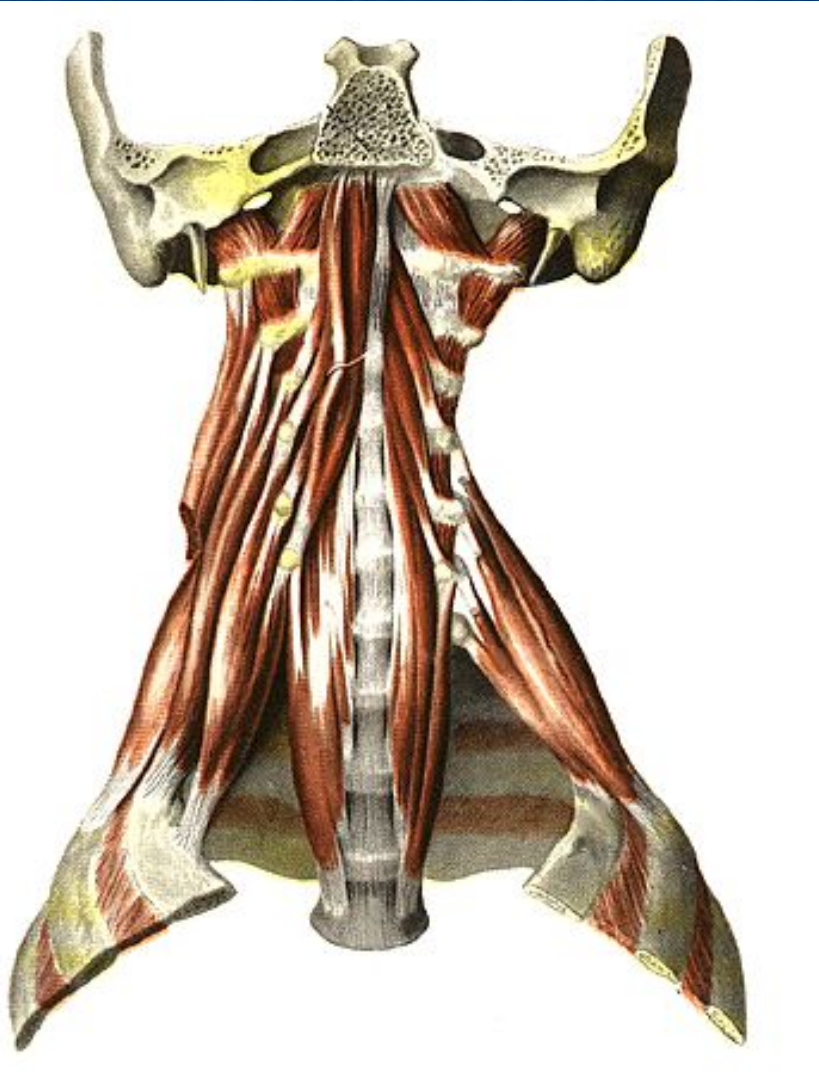
- **N** – *надподъязычные*:
переднее брюшко
m.digastricus, m.mylohyoideus
– n.mylohyoideus из
n.mandibularis (V),
заднее брюшко m.digastricus,
m.stilohyoideus – n.facialis,
m.geniohyoideus –
n.hypoglossus;
подподъязычные: ansa
cervicalis
- **A** – a.submentalis (a.facialis),
a.cervicalis ascendens,
a.cervicalis superficialis
(tr.thyreocervicalis)
- **V** – одноименные вены,
v.jugularis int.
- **L** – подчелюстные, глубокие
латеральные шейные

Мышцы шеи



- **A** – a. thyroidea sup. et inf., a. lingualis, a. facialis,
- **V** - v. jugularis int.
- **L** – передние шейные, глубокие латеральные шейные
- **N** – **надподъязычные:** переднее брюшко m. digastricus, m. mylohyoideus – n. mandibularis (V), заднее брюшко m. digastricus, m. stylohyoideus – VII п.ч. н., m. geniohyoideus – XII п.ч. н. **подподъязычные:** ansa cervicalis

Мышцы шеи глубокие



- **A** – a. cervicalis asc. (tr.thyreocervicalis), a.cervicalis profunda (tr.costocervicalis), a. vertebralis
- **V** – v. brachiocephalica
- **L** – глубокие передние и латеральные шейные
- **N** – rr. musculares (pl. cervicalis)