Орган зрения.

- **Глаз** (*oculus*) — сенсорный орган (орган зрительной системы) человека и животных, обладающий способностью воспринимать электромагнитное излучение в световом диапазоне длин волн и обеспечивающий функцию зрения. У человека через глаз поступает около 90 % информации из окружающего мира
- Глаз человека состоит из глазного яблока и зрительного нерва с его оболочками
- Глазное яблоко состоит из оболочек, которые окружают внутреннее ядро глаза, представляющее его прозрачное содержимое — стекловидное тело, хрусталик, водянистая влага в передней и задней камерах.

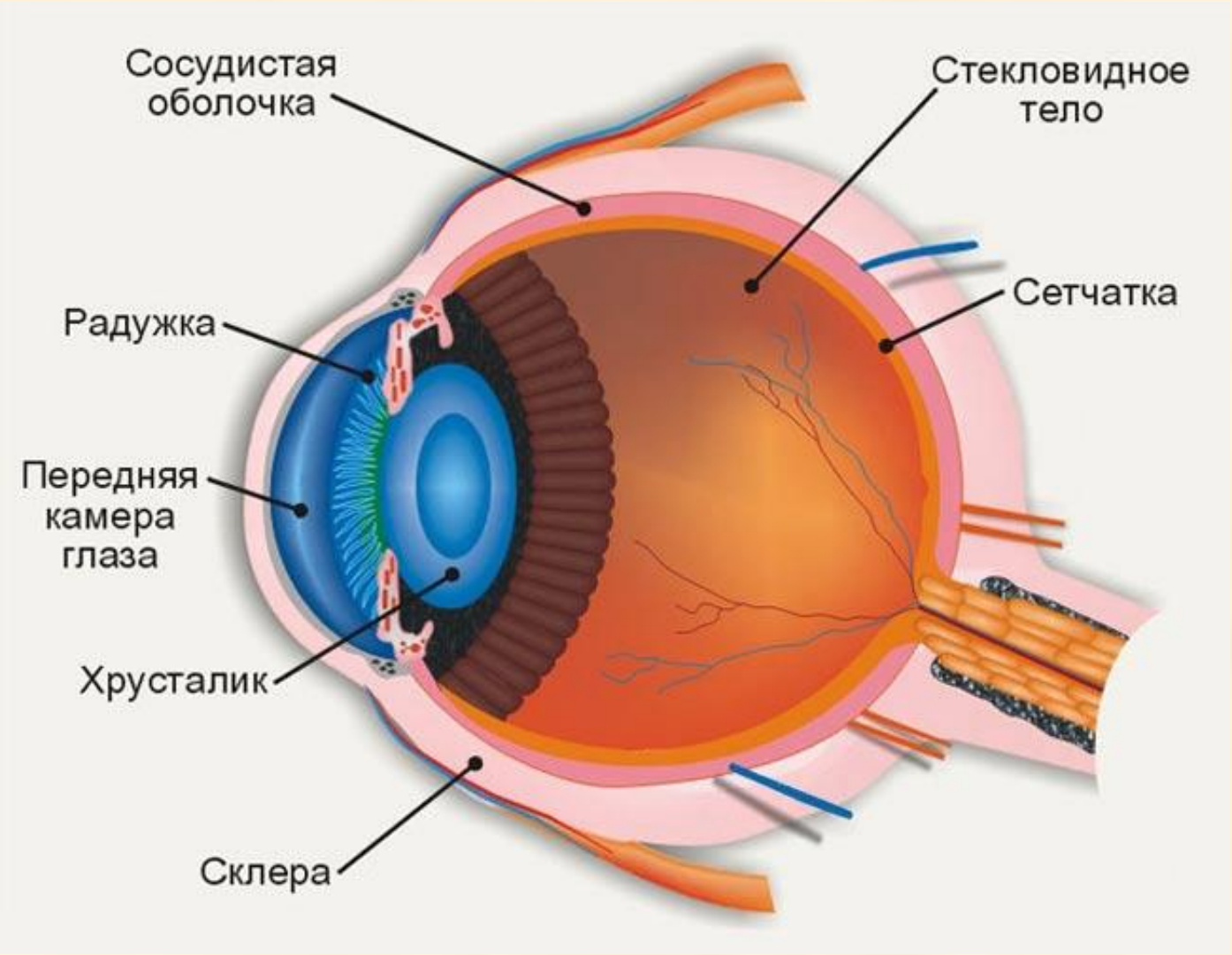
Сосудистая оболочка
Стекловидное тело
Сетчатка
Радужка
Передняя камера глаза
Хрусталик
Склера

- Ядро глазного яблока окружают три оболочки: наружная (фиброзная), средняя (сосудистая) и внутренняя.

- **Фиброзная оболочка глазного яблока,** *tunica fibrosa bulbi,* выполняет защитную функцию. Передняя часть ее прозрачная и называется роговицей, а большая задняя часть из-за белесоватого цвета получила название белочной оболочки, или склеры. Границей между роговицей и склерой служит неглубокая циркулярная *борозда склеры, sulcus sclerae.* Роговица, *cornea,* является одной из прозрачных сред глаза и лишена сосудов. Периферический край *(лимб) роговицы, limbus corneae,* как бы вставлен в передний отдел склеры, в которую переходит роговица. В ней различают свободную *переднюю поверхность, facies anterior,* и *заднюю поверхность, facies posterior,* обращенную в переднюю камеру глазного яблока. Наиболее выступающая часть передней поверхности роговицы— *вершина роговицы, vertex corneae.* Периферические отделы роговицы имеют толщину 1,0—1,2 мм, центральный—0,8—0,9 мм. Горизонтальный диаметр роговицы равен 11—12 мм, вертикальный составляет 10,5—11,0 мм.

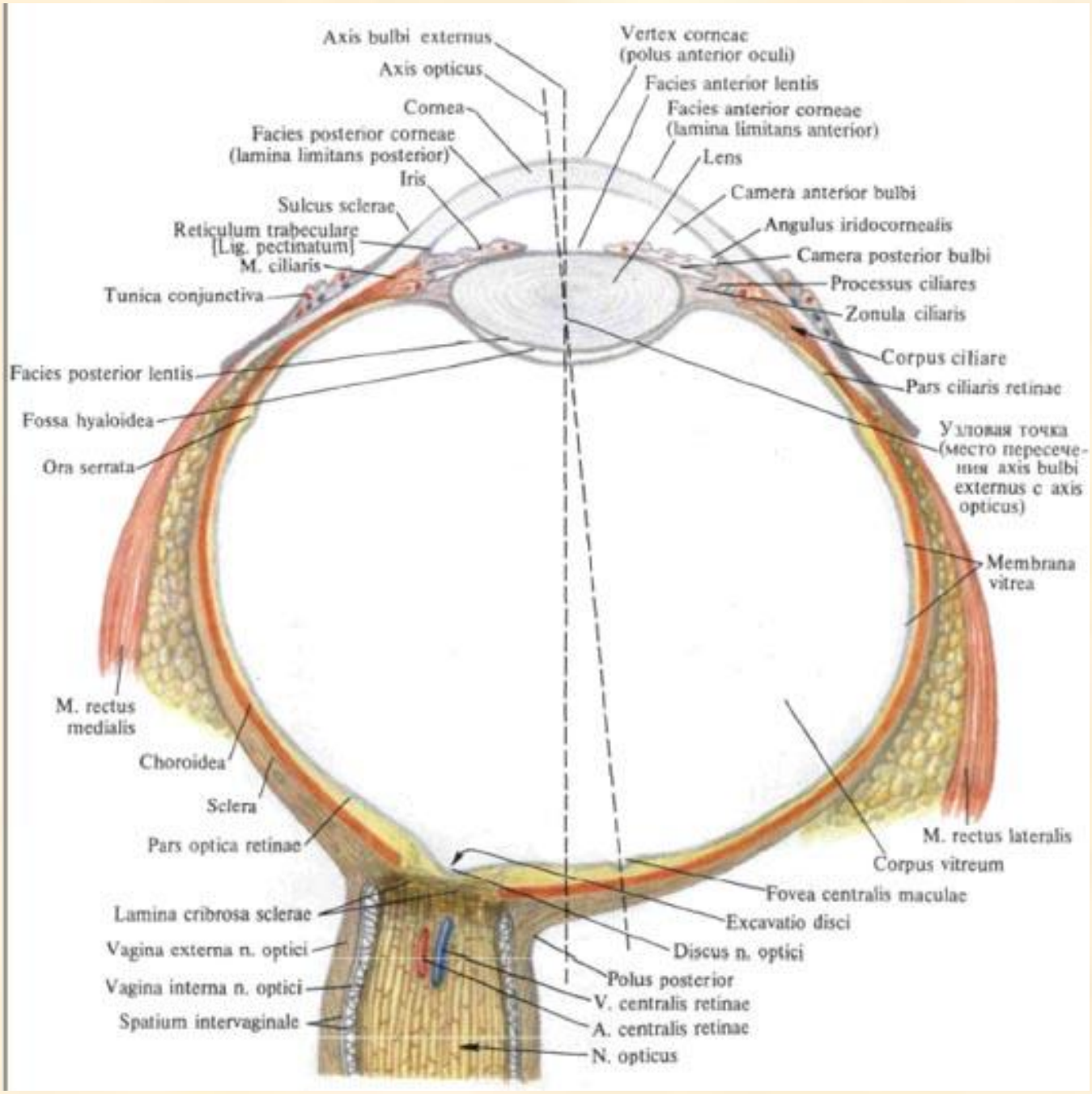
Axis bulbi externus
Axis opticus
Cornea
Facies posterior corneae
(lamina limitans posterior)
Iris
Sulcus sclerae
Reticulum trabeculare
[Lig. pectinatum]
M. ciliaris
Tunica conjunctiva
Facies posterior lentis
Fossa hyaloidea
Ora serrata
M. rectus
medialis
Choroidea
Sclera
Pars optica retinae
Lamina cribrosa sclerae
Vagina externa n. optici
Vagina interna n. optici
Spatium intervaginale
Vertex corneae
(polus anterior oculi)
Facies anterior lentis
Facies anterior corneae
(lamina limitans anterior)
Lens
Camera anterior bulbi
Angulus iridocornealis
Camera posterior bulbi
Processus ciliares
Zonula ciliaris
Corpus ciliare
Pars ciliaris retinae
Узловая точка
(место пересечения axis bulbi
externus с axis
opticus)
Membrana
vitrea
M. rectus lateralis
Corpus vitreum
Fovea centralis maculae
Excavatio disci
Discus n. optici
Polus posterior
V. centralis retinae
A. centralis retinae
N. opticus

Ткань роговицы состоит из пяти слоев.

1. Передний эпителий роговицы сформирован многогранными плоскими неороговевающими клетками, содержит многочисленные нервные окончания. Обладает высокой регенераторной способностью.

2. Передняя пограничная пластинка или Боуменова мембрана - бесструктурная однородная передняя пограничная пластинка. Расположена под базальной мембраной. Имеет фибриллярное строение

3. Собственное вещество роговицы или строма. Она состоит из тонких, правильно чередующихся между собой соединительнотканных пластинок, отростки которых содержат множество тончайших фибрилл. Роль склеивающего вещества играет мукоид в состав которого входит сульфогиалуроновая кислота, обеспечивающая прозрачность роговицы. Она не содержит сосудов, восстанавливается медленно.

4. Задняя пограничная пластинка или Десцеметова мембрана. Она очень плотная, фибрилы ее состоят из вещества, идентичного коллагену. Особенностью ее является устойчивость к химическим агентам и литическому действию гнойного экссудата при язвах роговицы, хорошо регенерирует.

5. Задний эпителий роговицы или эндотелий. Это один слой плоских призматических шестиугольных клеток, плотно прилегающих друг к другу. Роговичный эндотелий ответственен за прозрачность роговицы. Роговичный эндотелий не восстанавливается.

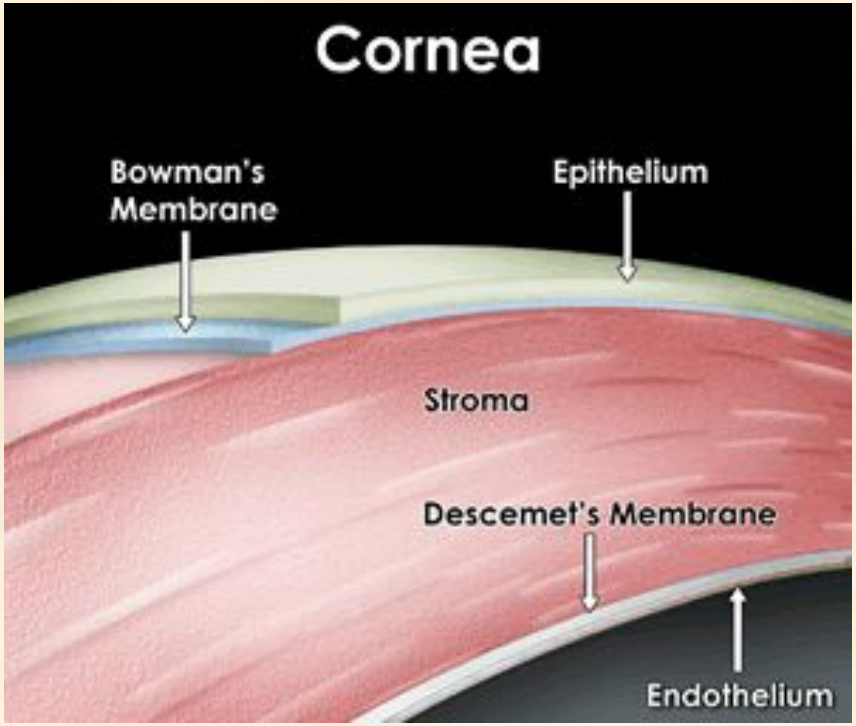

- Задний, больший, отдел наружной оболочки глазного яблока (5/6 всей оболочки) составляет *склера, sclera.* Она является непосредственным продолжением роговицы; наружной границей между склерой и роговицей служит борозда склеры, sulcus sclerae. В этой области располагаются элементы дренажной системы глаза — *трабекулярная сеточка* [зубчатая связка]*, reticulum trabeculare [ligamentum pectinatum].* В отличие от роговицы склера образована волокнами плотной соединительной ткани с примесью эластических и коллагеновых волокон и непрозрачна. Склера переходит в роговицу постепенно. Коллагеновые волокна склеры, оканчивающиеся у эндотелия роговицы, образуют *роговично-склеральную часть, pars corneoscleralis.* На границе между ними имеется полупрозрачный ободок— *лимб* [край] *роговицы, limbus corneae.*
- Склеру составляют *собственное вещество склеры, substantia propria sclerae,*передняя поверхность которого покрыта *эписклеральной пластинкой, laminaepiscleralis,* а внутренняя — *темной пластинкой склеры, lamina fusca sclerae.*

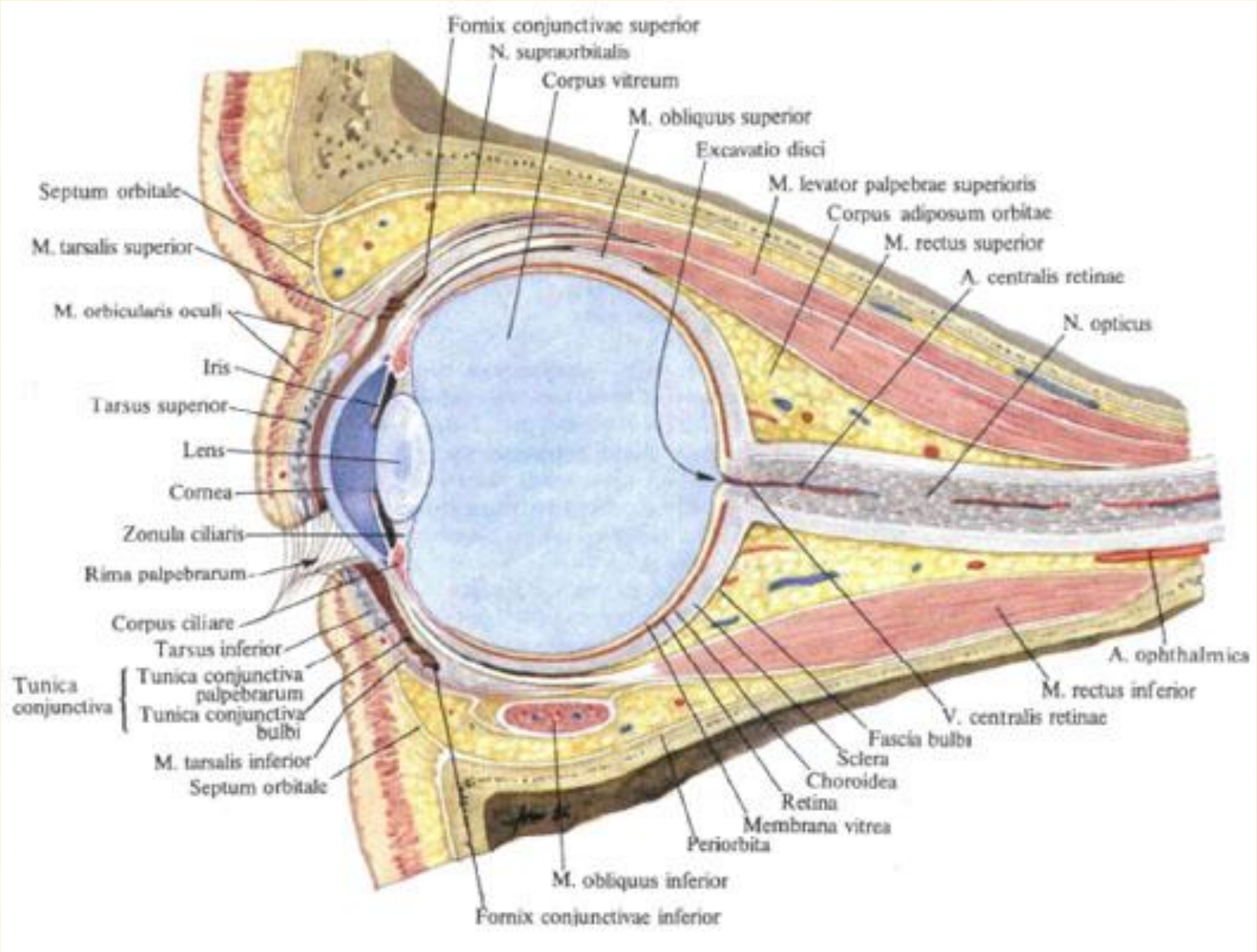
Fornix conjunctivae superior
N. supraorbitalis
Corpus vitreum
M. obliquus superior
Excavatio disci
M. levator palpebrae superioris
Corpus adiposum orbitae
M. rectus superior
A. centralis retinae
N. opticus
Septum orbitale
M. tarsalis superior
M. orbicularis oculi
Iris
Tarsus superior
Lens
Cornea
Zonula ciliaris
Rima palpebrarum
Corpus ciliare
Tarsus inferior
Tunica conjunctiva
Tunica conjunctiva palpebrarum
Tunica conjunctiva bulbi
M. tarsalis inferior
Septum orbitale
A. ophthalmica
M. rectus inferior
V. centralis retinae
Fascia bulbi
Sclera
Choroidea
Retina
Membrana vitrea
Periorbita
M. obliquus inferior
Fornix conjunctivae inferior

- Сосудистая оболочка (tunica vasculosa) является средним слоем глазного яблока. Она содержит сплетение кровеносных сосудов и пигментных клеток, темноокрашенная от содержащегося в ней пигмента оболочка, лежит под склерой. В ней различают три отдела: собственно сосудистую оболочку, ресничное тело и радужку.

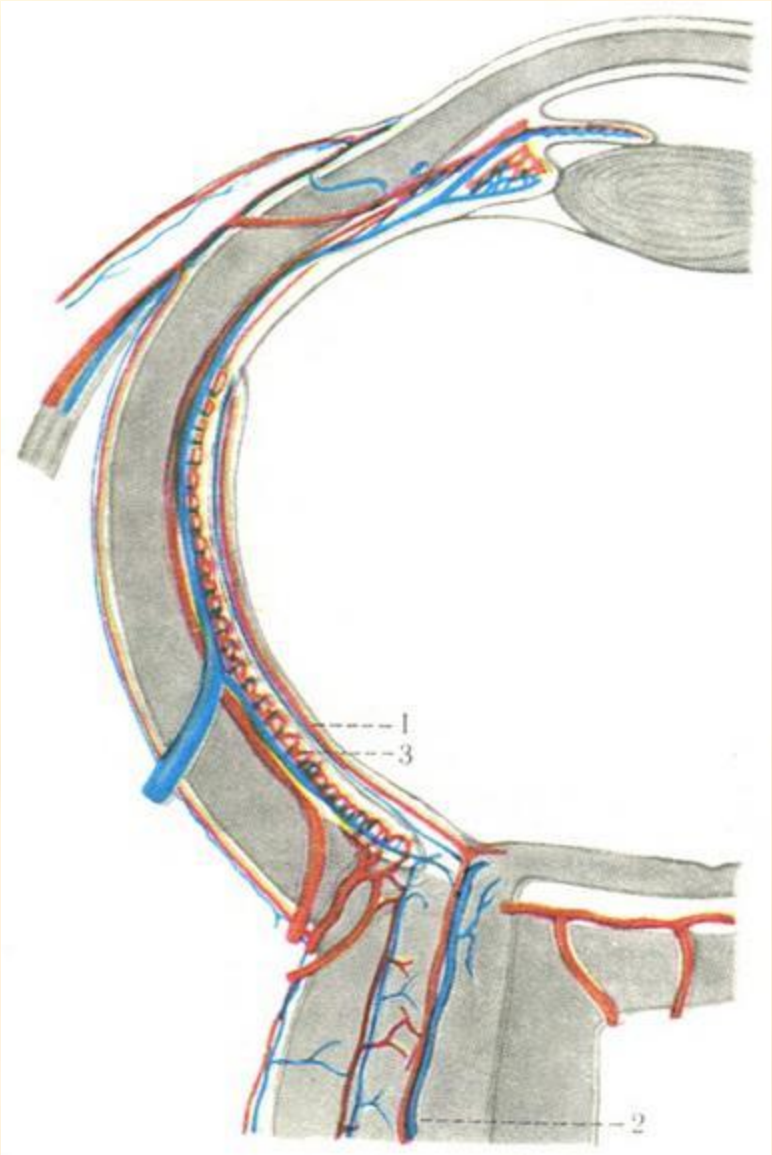

- *1. Собственно сосудистая оболочка*, choroidea, является задним, большим отделом сосудистой оболочки. Благодаря постоянному передвижению choroidea при аккомодации здесь между обеими оболочками образуется щелевидное лимфатическое пространство, spatium perichoroideae.
- *2. Ресничное тело*, corpus ciliare, - передняя утолщенная часть сосудистой оболочки, располагается в форме циркулярного валика в области перехода склеры в роговицу. Задним своим краем, образующим так называемый ресничный кружок, orbiculus ciliaris, ресничное тело непосредственно продолжается в choroidea. Место это соответствует ora serrata сетчатки. Спереди ресничное тело соединяется с наружным краем радужки. Corpus ciliare впереди от ресничного кружка несет на себе около 70 тонких, радиарно расположенных беловатого цвета ресничных отростков, processus ciliares.

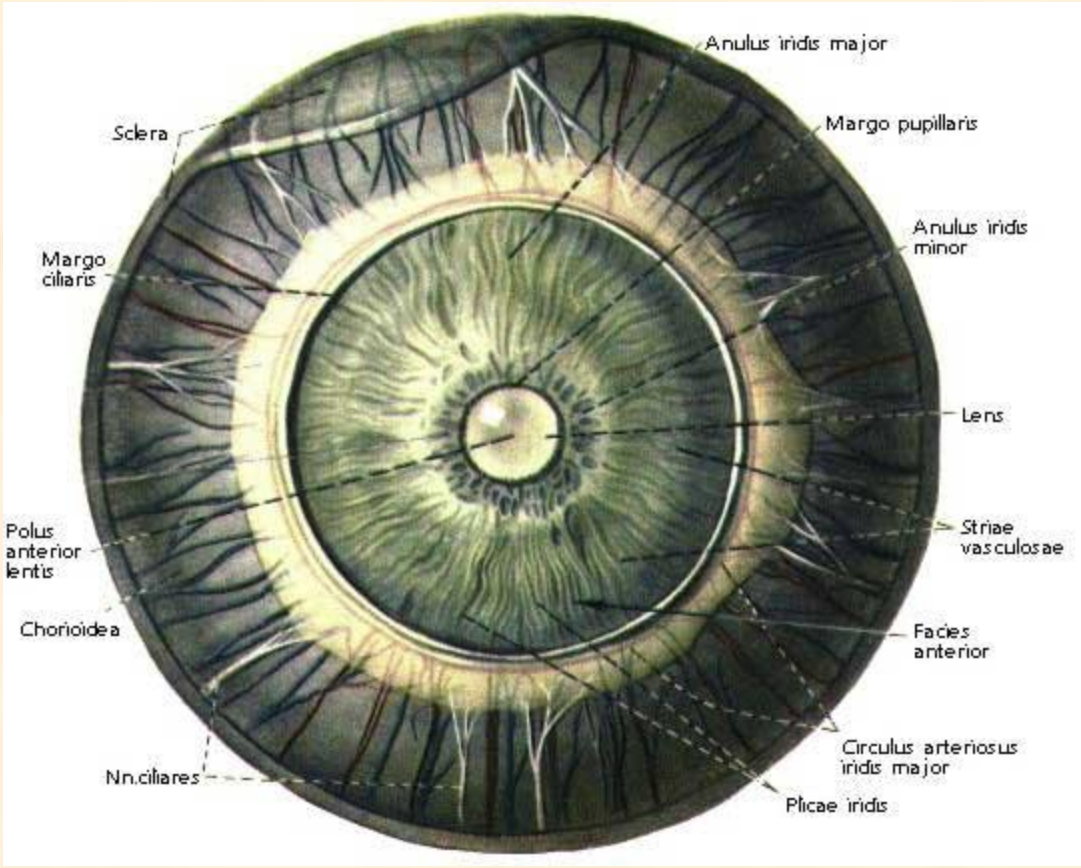

- **3. Радужка**, или радужная оболочка, iris, составляет самую переднюю часть сосудистой оболочки и имеет вид круговой, вертикально стоящей пластинки с круглым отверстием, называемым зрачком, pupilla.
- Зрачок лежит не точно в ее середине, а немножко смещен в сторону носа. Радужка играет роль диафрагмы, регулирующей количество света, поступающего в глаз, благодаря чему зрачок при сильном свете суживается, а при слабом расширяется. Наружным своим краем, margo ciliaris, радужка соединена с ресничным телом и склерой, внутренний же ее край, окружающий зрачок, margo pupillaris, свободен. В радужке различают переднюю поверхность, facies anterior, обращенную к роговице, и заднюю, facies posterior, прилегающую к хрусталику. Передняя поверхность, видимая через прозрачную роговицу, имеет различную окраску у разных людей и обусловливает цвет их глаз. основа радужки, stroma iridis, состоит из соединительной ткани, имеющей архитектуру решетки, в которую вставлены сосуды, идущие радиально, от периферии к зрачку. Эти сосуды, являющиеся единственными носителями эластических элементов (так как соединительная ткань стромы не содержит эластических волокон), вместе с соединительной тканью образуют эластичный скелет радужки, позволяющий ей легко изменяться по величине.
- Сами движения радужной оболочки осуществляются мышечной системой, залегающей в толще стромы. Эта система состоит из гладких мышечных волокон, которые частью располагаются кольцеобразно вокруг зрачка, образуя мышцу, суживающую зрачок, m.sphincter pupillae, а частью расходятся радиарно от зрачкового отверстия и образуют мышцу, расширяющую зрачок, m.dilatator pupillae. Обе мышцы взаимно связаны и действуют друг на друга: сфинктер растягивает расширитель, а расширитель расправляет сфинктер. Благодаря этому каждая мышца попадает в свое исходное положение, чем и достигается быстрота движений радужки. Эта единая мышечная система имеет punctum fixum на ресничном теле.
- M.sphincter pupillae иннервируется парасимпатическими волокнами, идущими из добавочного ядра глазодвигательного нерва в составе n.oculomotorius, а m.dilatator pupillae - симпатическими из truncus sympathicus.
- Непроницаемость диафрагмы для света достигается наличием на ее задней поверхности двухслойного пигментного эпителия. На передней поверхности, омываемой жидкостью, она покрыта эндотелием передней камеры.

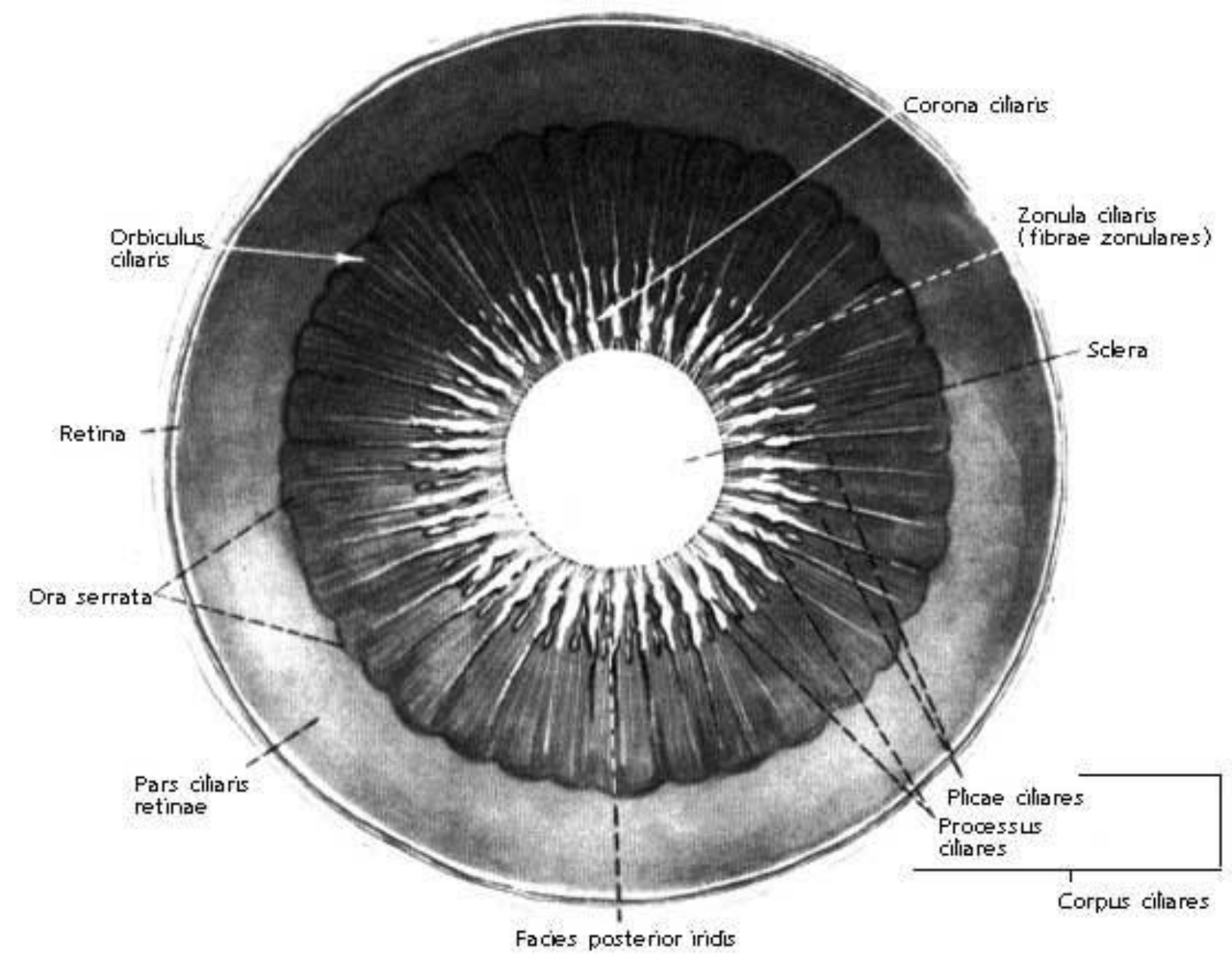
Corona ciliaris
Zonula ciliaris
(fibrae zonulares)
Orbiculus
ciliaris
Sclera
Retina
Ora serrata
Pars ciliaris
retinae
Plicae ciliares
Processus
ciliares
Corpus ciliares
Facies posterior iridis

- **Сетчатка**, или сетчатая оболочка, retina, - самая внутренняя из трех оболочек глазного яблока, прилегающая к сосудистой оболочке. Происходит из эктодермы (из стенок глазного бокала) и состоит из двух частей; наружной, содержащей пигмент, pars pigmentosa, и внутренней, pars nervosa, которая разделяется по своей функции и строению на два отдела: задний несет в себе светочувствительные элементы - pars optica retinae, а передний их не содержит. Волокна зрительного нерва, лишившись своей миелиновой оболочки, распространяются от диска во все стороны по pars optica retinae. Диск зрительного нерва, имеющий около 1,7 мм в диаметре, лежит несколько медиально (в сторону носа) от заднего полюса глаза. Латерально от него и вместе с тем немного в височную сторону от заднего полюса заметно в форме овального поля 1 мм в поперечнике так называемое пятно, macula, окрашенное у живого в красно-коричневый цвет с точечной ямкой, fovea centralis, посредине. Это место наибольшей остроты зрения.
- В сетчатке находятся светочувствительные зрительные клетки, периферические концы которых имеют вид палочек и колбочек. Так как они расположены в наружном слое сетчатки, примыкая к пигментному слою, то световые лучи, чтобы достичь их, должны пройти через всю толщу сетчатки. Палочки содержат в себе так называемый зрительный пурпур, который придает розовый цвет свежей сетчатой оболочке в темноте, на свету же он обесцвечивается. Образование пурпура приписывают клеткам пигментного слоя. Колбочки не содержат зрительного пурпура. Нужно отметить, что в macula находятся только колбочки, а палочки отсутствуют. В области диска зрительного нерва светочувствительных элементов нет, вследствие чего это место не дает зрительного ощущения и потому называется слепым пятном.

- **Микроскопически в сетчатке различают 10 слоев**
- **1.** ***Пигментный эпителий,*** который простирается на всем протяжении оптической части сетчатки и имеет непосредственную связь со стекловидной пластинкой. Клетки пигментного эпителия имеют форму шестигранной призмы и расположены в один ряд. В них содержится пигмент фусцин. Пигментный эпителий поглощает и трансформирует лучи света, устраняя его диффузное рассеивание внутри глаза.
- **2.** ***Слой палочек и колбочек*** - первый нейрон сетчатки. Палочка представляет собой правильное цилиндрическое образование длинной от 40-60 микрон, делится на два членика: наружный, имеющий цилиндрическую форму и внутренний, имеющий слегка вздутую форму. В наружном имеется концентрация зрительного пурпура (родопсина) и сосредоточены фотохимические процессы. Колбочки имеют форму бутылки - вытянутый тонкий наружный членик и брюшистый внутренний. Наружный членик колбочки содержит другое красящее вещество - иодопсин.
- Внутренние членики палочек и колбочек переходят непосредственно в нервное волокно, по ходу которого располагаются ядра зрительных клеток, составляющие наружный ядерный слой. Нервное волокно заканчивается синапсом, обеспечивающим функциональную связь первого нейрона со вторым - биполярными клетками.
- **3.** ***Наружная пограничная пластинка*** образуется из концевых разветвлений мюллеровых волокон поддерживающей ткани сетчатки. Она нежная, тонкая и прозрачная. Через нее проходят отростки палочек и колбочек.
- **4.** ***Наружный ядерный слой*** состоит из волокон и ядер палочковых и колбочковых клеток и разветвлений мюллеровых волокон между ними.

- **5.** ***Наружный плексиформный слой*** - это слой, с которого начинается мозговой слой сетчатки. Здесь свободные окончания зрительных клеток соприкасаются с восходящими отростками биполярных клеток. В фовеолярной области этого слоя нет.
- **6.** ***Внутренний ядерный слой*** - это биполярные клетки, которые содержат ядро и два отростка. Здесь находятся амакриновые клетки, горизонтальные ядра мюллеровых волокон. Биполяры объединяют от 1 до 30 колбочек или до 500 палочек, В этом слое начинается второй нейрон сетчатки.
- **7.** ***Внутренний плексиформный слой*** состоит из клеток и волокон внутреннего ядерного слоя. В нем также встречаются единичные биполяры, амакриновые и горизонтальные клетки. В этом слое заканчивается второй нейрон сетчатки.
- **8.** ***Слой ганглиозных клеток*** образован крупными клетками с двухконтурным ядром и большим ядрышком. Клетки отделены друг от друга мюллеровскими волокнами. Ганглиозная клетка вступает в контакт с группой биполяров, а один биполяр - с гроздьями палочек и колбочек. Лишь биполярная клетка, соединяющаяся с фовеолярной колбочкой, имеет свою ганглиозную клетку. Ганглиозная клетка - это третий нейрон сетчатки.
- **9.** ***Слой нервных волокон*** состоит из осевых цилиндров ганглиозных клеток, которые образуют зрительный нерв. Эти осевые цилиндры сетчатки и соска зрительного нерва лишены миелиновой оболочки, которую они получают только после прохода через решетчатую пластинку склеры. Нервные волокна, идущие от фовеолярных ганглиозных клеток сетчатки, образуют так называемый папилломакулярный нервный пучок. В этом слое имеются также мюллеровые поддерживающие волокна, элементы нейроглии и сосуды.
- **10.** ***Внутренняя пограничная мембрана*** - тонкая, прозрачная пластинка, образованная мюллеровскими волокнами, покрывает все глазное дно и отделяет сетчатку от стекловидного тела. Опорную ткань образуют мюллеровы волокна, которые представляют собой своеобразно измененные клетки глии и проходят через всю толщу сетчатки от внутренней до наружной пограничной пластинки.
- Промежутки между элементами заполнены межуточным белковым коллоидным веществом

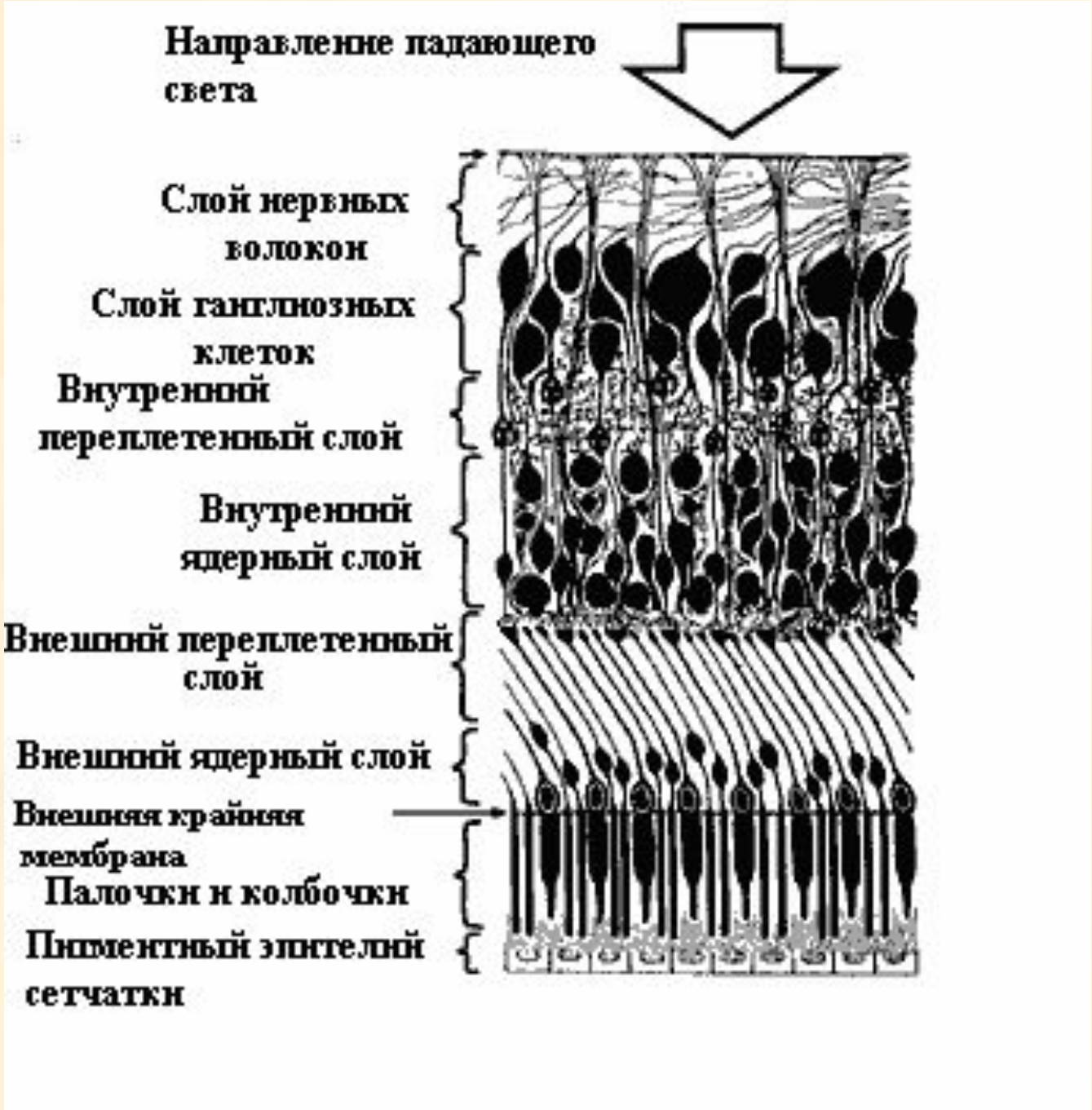
Направление падающего света
Слой нервных волокон
Слой ганглиозных клеток
Внутренний переплетенный слой
Внутренний ядерный слой
Внешний переплетенный слой
Внешний ядерный слой
Внешняя крайняя мембрана
Палочки и колбочки
Пигментный эпителий сетчатки