

Презентация по ЭКГ для ветеринарных врачей

- Презентацию подготовила Зинкина Т.С.
- ветеринарная клиника «Добрый мир»
-

Что такое ЭКГ

Электрокардиография — метод графической регистрации электрических процессов, протекающих в сердце при его возбуждении. В основе метода лежит представление о том, что биотоки сердца имеют закономерное распределение на поверхности тела, и могут быть отведены, усилены и записаны в виде характерной кривой — электрокардиограммы.

Немного теории



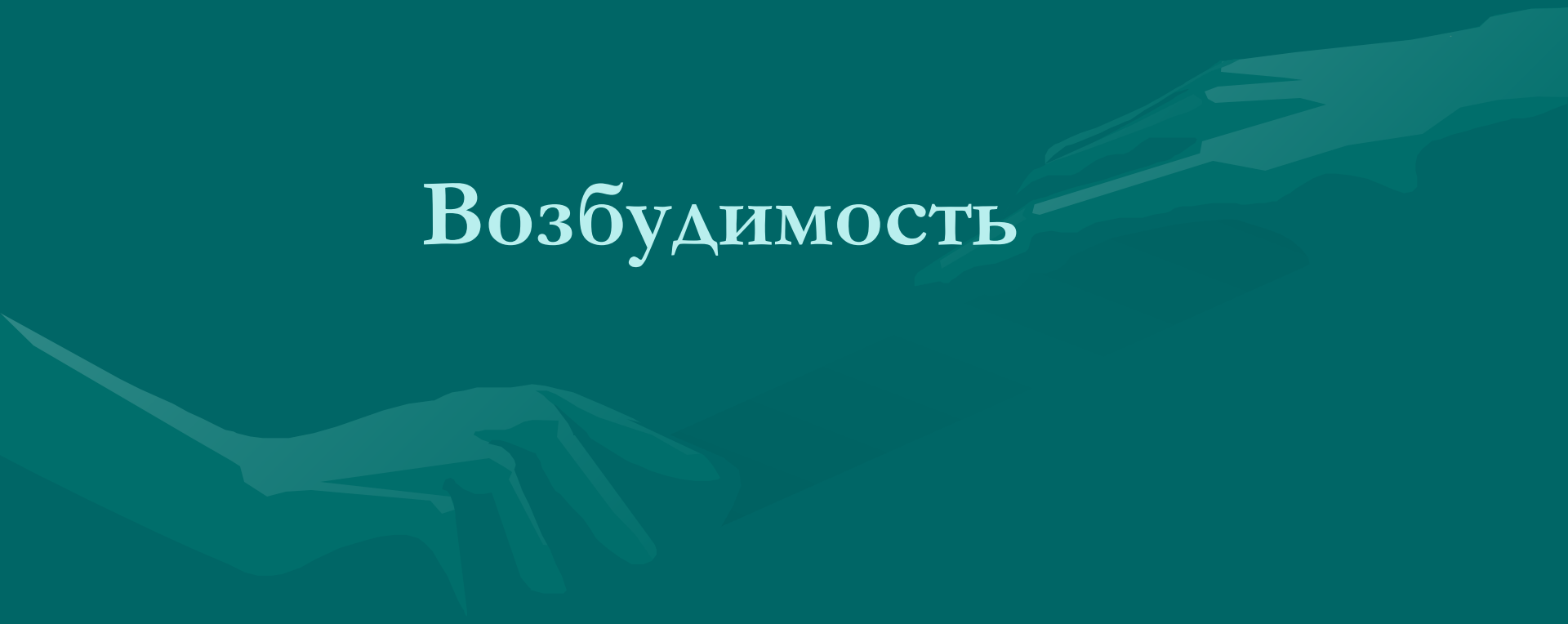Функции сердца

- Автоматизм — способность специализированных клеток сердца самопроизвольно вырабатывать импульсы, вызывающие возбуждение.
- Возбудимость — способность сердца возбуждаться под влиянием импульсов.
- Проводимость — способность сердца к проведению импульсов от места их возникновения к сократительному миокарду.
- Рефрактерность — невозможность возбужденных клеток миокарда к активированию под влиянием дополнительного электрического импульса.
- Сократимость - способность сердечной мышцы сокращаться под влиянием импульсов.

Электрокардиографическая кривая зависит от трех взаимосвязанных функций сердца

- Возбудимости
- Автоматизма
- Проводимости.
- Функция сократимости не участвует в формировании ЭКГ

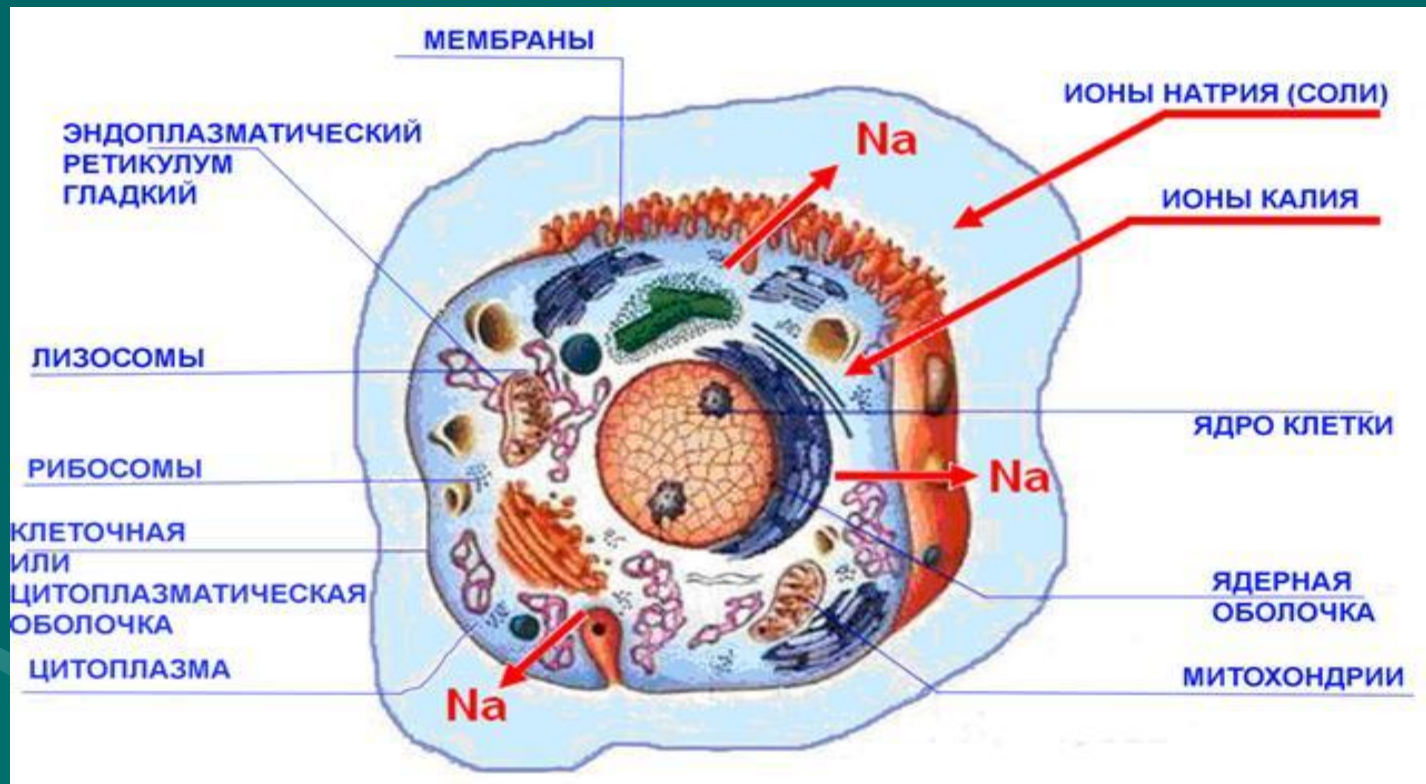
Возбудимость



Биоэлектрические явления в миокарде

- В основе возникновения электрических явлений в сердце лежит проникновение ионов калия (K^+), натрия (Na^+), кальция (Ca^{2+}), хлора (Cl^-) и др. через мембрану мышечной клетки.
- В электрохимическом отношении клеточная мембрана представляет собой оболочку, обладающую разной проницаемостью для различных ионов. Она как бы разделяет два раствора электролитов, существенно отличающихся по своему составу.
- Внутри клетки, находящейся в невозбужденном состоянии, концентрация K^+ в 30 раз выше, чем во внеклеточной жидкости.
- Во внеклеточной среде примерно в 20 раз выше концентрация Na^+ , в 13 раз выше концентрация хлора и в 25 раз выше концентрация Ca^{2+} по сравнению с внутриклеточной средой.
- Такие высокие градиенты концентрации ионов по обе стороны мембраны поддерживаются благодаря функционированию в ней ионных насосов, с помощью которых ионы Na , Ca и Cl выводятся из клетки, а ионы K входят внутрь клетки.
- Этот процесс осуществляется против концентрационных градиентов этих ионов и требует затраты энергии.
- В невозбужденной клетке мембрана более проницаема для K^+ и Cl^- . Поэтому ионы K^+ в силу концентрационного градиента стремятся выйти из клетки, перенося свой положительный заряд во внеклеточную среду.
- Ионы хлора, наоборот, входят внутрь клетки, увеличивая тем самым отрицательный заряд внутриклеточной жидкости.
- Это перемещение ионов и приводит к поляризации клеточной мембраны невозбужденной клетки: наружная ее поверхность становится положительной, а внутренняя - отрицательной.
- Возникающая таким образом на мембране разность потенциалов препятствует дальнейшему перемещению ионов (K^- - из клетки и Cl^- - в клетку), и наступает стабильное состояние поляризации мембраны клеток сократительного миокарда в период диастолы.
- Если мы теперь с помощью микроэлектродов измерим разность потенциалов между наружной и внутренней поверхностью клеточной мембраны, то зарегистрируем так называемый трансмембранный потенциал покоя (ТМПП), имеющий отрицательную величину, в норме составляющую около - 90 mV.
- При возбуждении клетки резко изменяется проницаемость ее стенки по отношению к ионам различных типов. Это приводит к изменению ионных потоков через клеточную мембрану и, следовательно, к изменению величины самого ТМПП. Кривая изменения трансмембранного потенциала во время возбуждения получила название трансмембранного потенциала действия (ТМПА). Различают несколько фаз ТМПА миокардинальной клетки

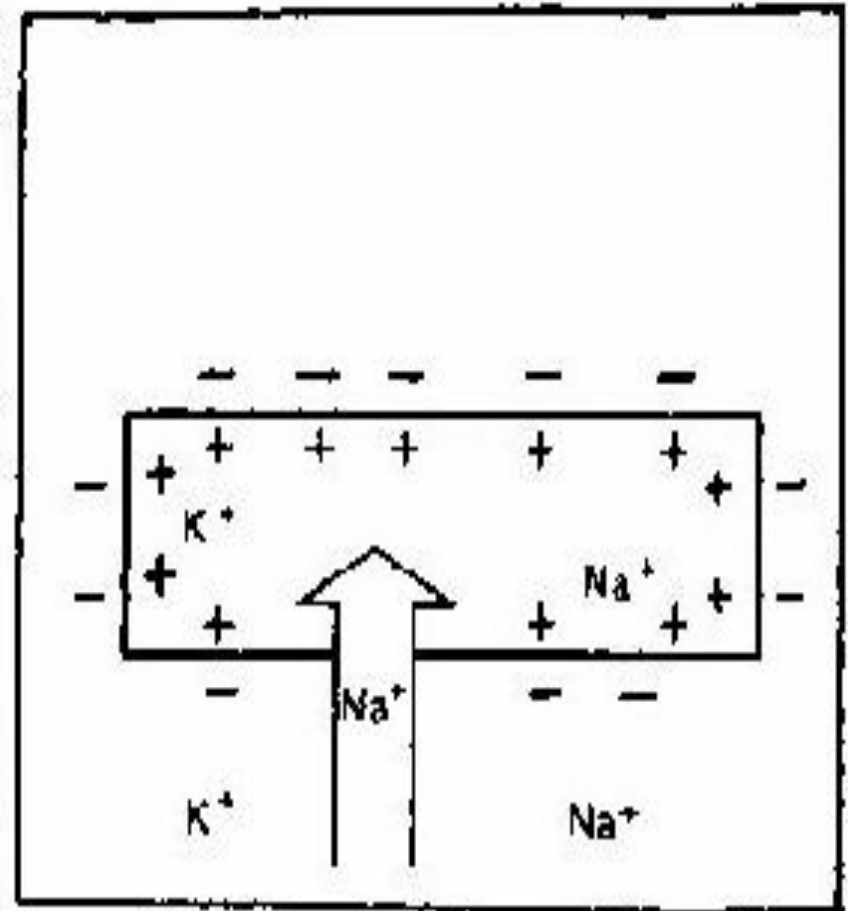
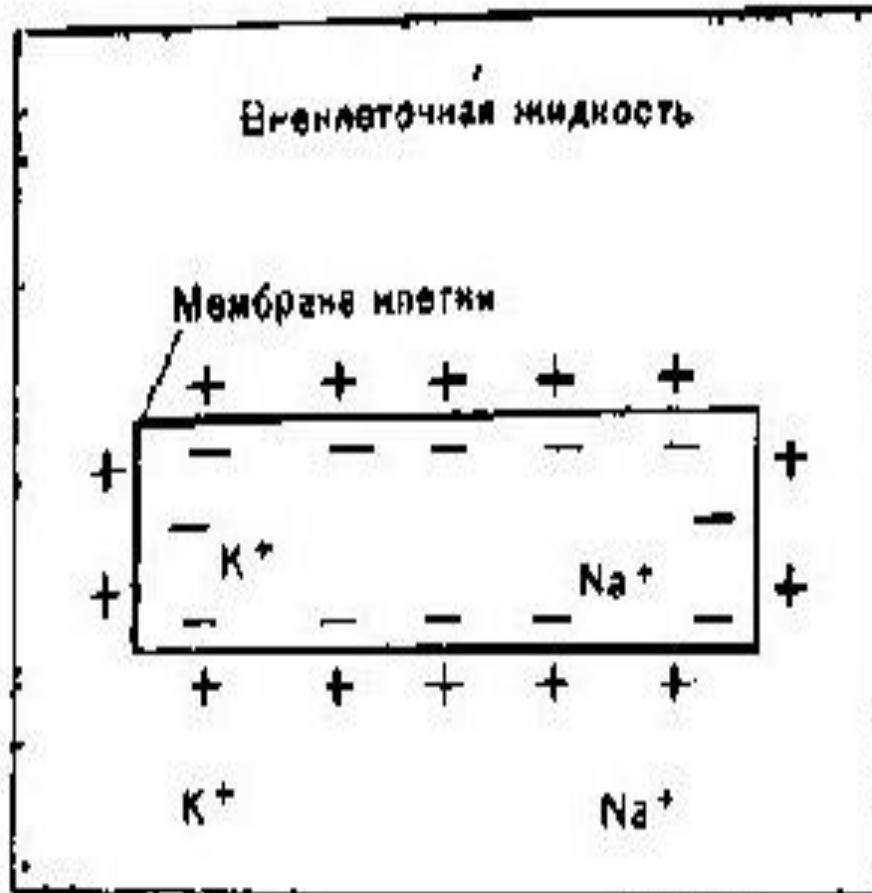клетка



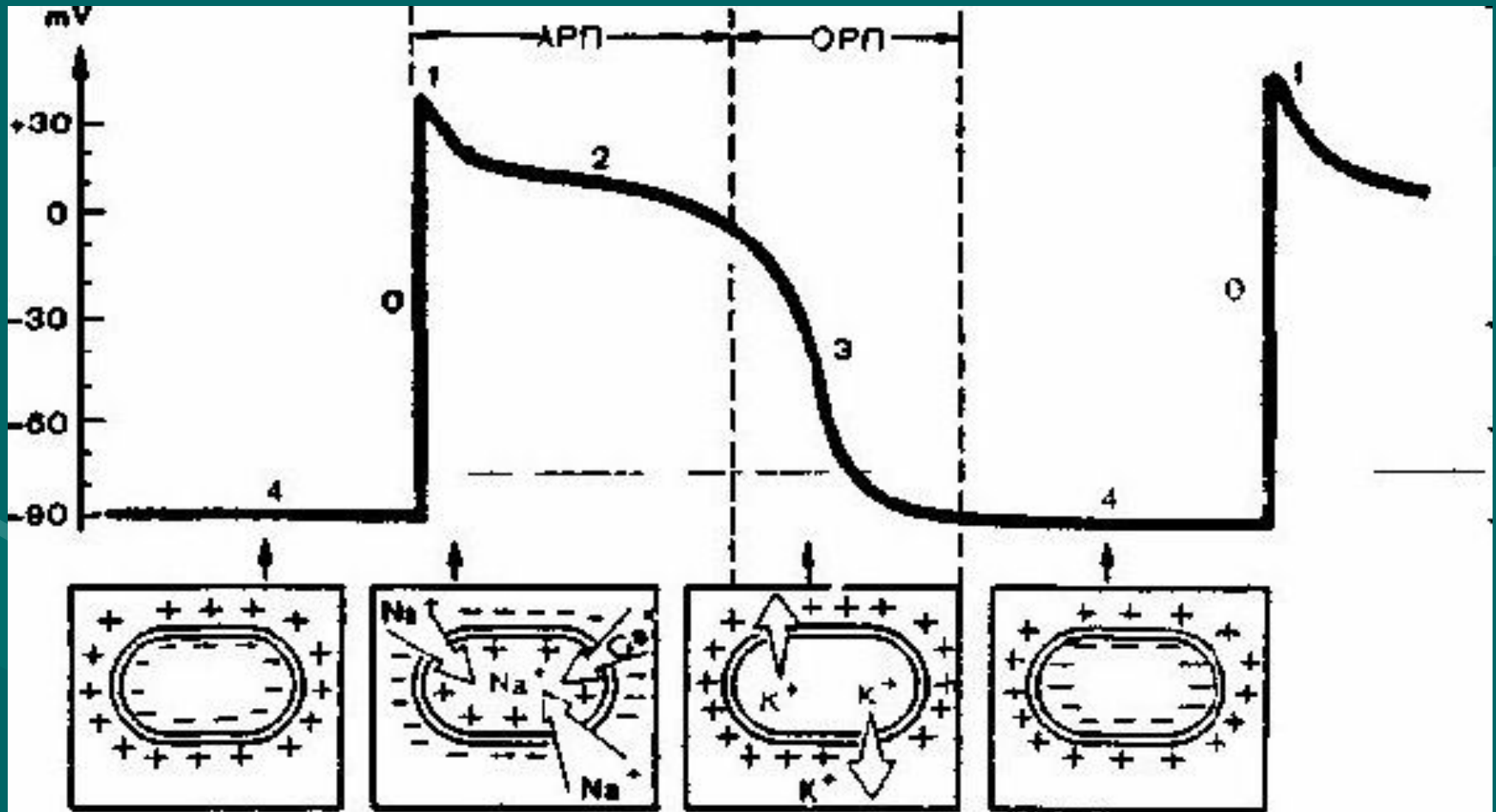
Деполаризация

- начальной фазы возбуждения - фаза деполаризации
- - резко увеличивается проницаемость мембраны клетки для ионов Na , которые быстро устремляются внутрь клетки.
- При этом, естественно, меняется заряд мембраны: внутренняя поверхность мембраны становится положительной, а наружная - отрицательной.

Покой и деполяризация



Покой и деполяризация реполяризация

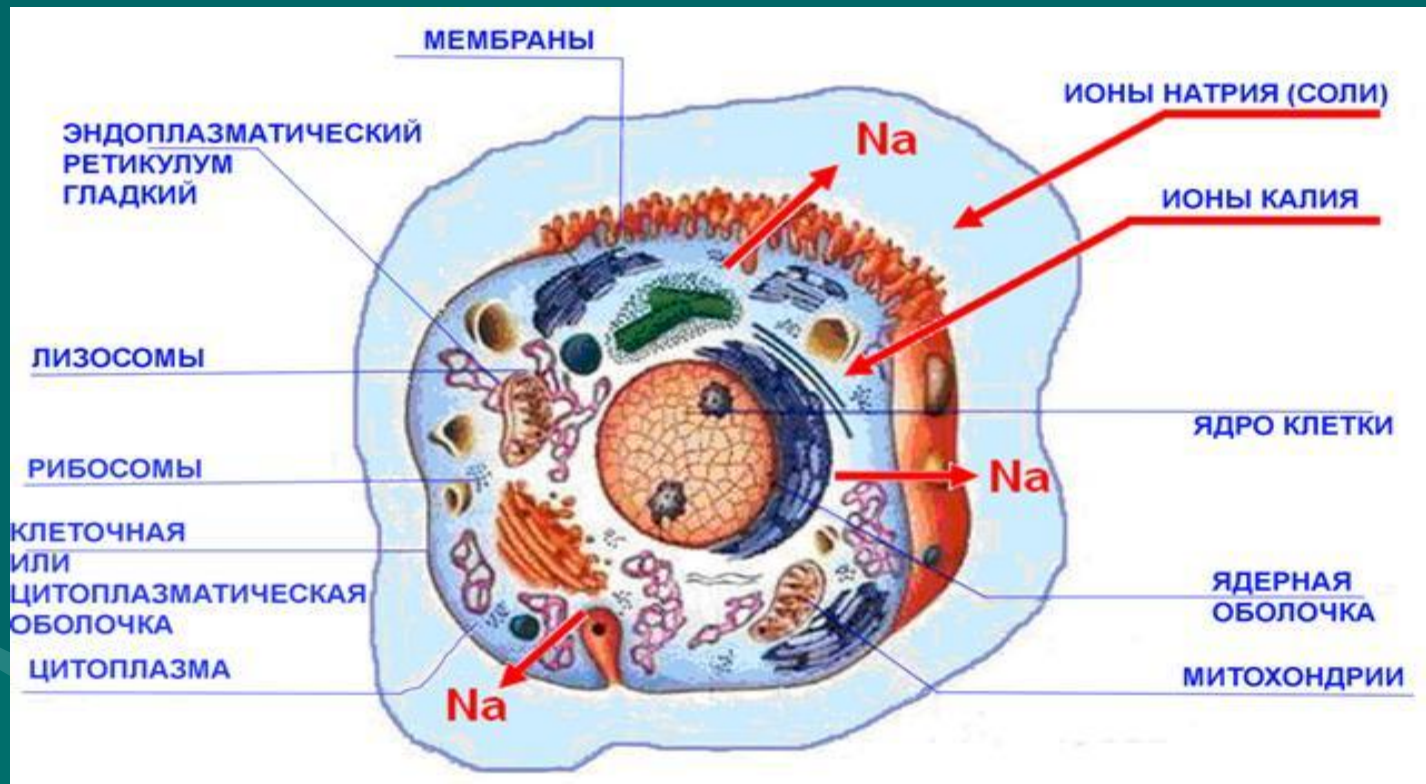


Биоэлектрические явления в миокарде

реполяризация

- Фаза 1. (фаза начальной быстрой реполяризации) Как только величина ТМПД достигает примерно +20 mV, проницаемость мембраны для Na^+ уменьшается, а для хлора. Это приводит к возникновению небольшого тока отрицательных ионов хлора внутри клетки, которые частично нейтрализуют избыток положительных ионов Na внутри клетки, что ведет к некоторому падению ТМПД примерно до 0 или ниже. В основе возникновения электрических явлений в сердце лежит проникновение ионов K^+ , Na^+ , Ca^{2+} , Cl^- и других через мембрану мышечной клетки.
- Высокие градиенты концентрации ионов по обе стороны мембраны поддерживаются за счет функционирования ионных насосов.
- Ионы K^+ находятся в основном внутри невозбужденной клетки, а ионы Na^+ Cl^- и Ca^{2+} — снаружи.
- Мембрана невозбужденной клетки более проницаема для K^+ и Cl^- . Поэтому ионы K^+ в силу концентрационного градиента стремятся выйти из клетки, перенося свой положительный заряд во внеклеточную среду.
- Ионы Cl^- , наоборот, входят внутрь клетки, увеличивая отрицательный заряд внутриклеточной жидкости.
- Подобное перемещение ионов приводит к поляризации клеточной мембраны невозбужденной клетки: наружная её поверхность становится положительной, а внутренняя — отрицательной.
- Разность потенциалов, появляющаяся при этом на мембране, препятствует дальнейшему перемещению ионов. Наступает стабильное состояние поляризации мембраны клетки сократительного миокарда в период диастолы
- Вслед за возбуждением следует процесс угасания возбуждения — реполяризация, который заключается в восстановлении положительного заряда внешней стороны клеточных мембран.
- Постепенное замещение им отрицательного заряда вновь создает ЭДС — на этот раз ток реполяризации.
- Затем начинается процесс реполяризации, и первыми восстанавливают положительный заряд те отделы миокарда, которые возбуждись последними, т. е. реполяризация желудочков осуществляется от эпикарда к эндокарду.

клетка



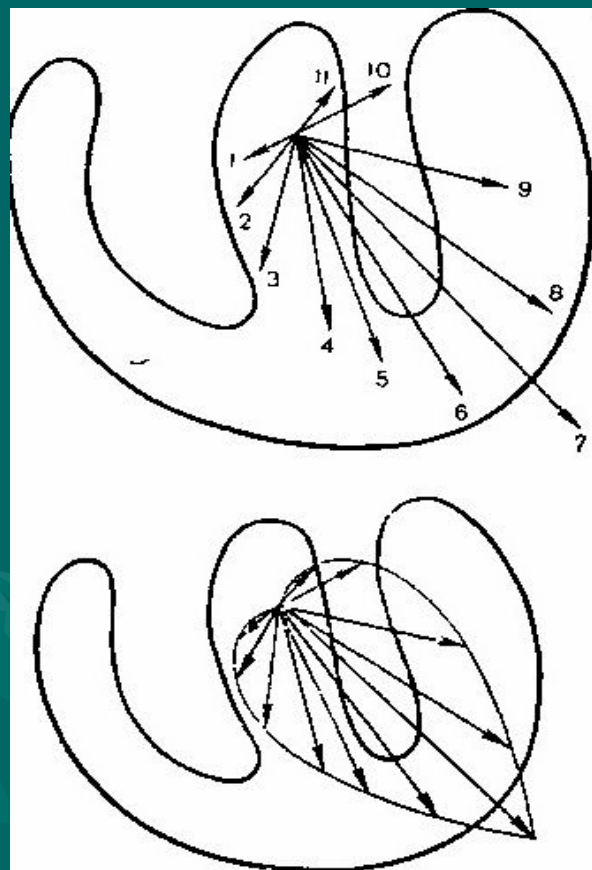
АВТОМАТИЗМ

- Свойством генерировать электрический импульс возбуждения
- Функцией автоматизма, наделены специализированные клетки синоатриального узла (СА-узла) и проводящей системы сердца: атриовентрикулярного соединения (А В-соединения), проводящей системы предсердий и желудочков.
- Их называют клетки водители ритма — пейсмекеры.
- Клетки сократительного миокарда лишены функции автоматизма и, обладая возбудимостью, активизируются только под влиянием импульсов, исходящих из пейсмекеров.
- Наивысшей автоматизм присущ СА-узлу, в норме являющемуся центром автоматизма I порядка.
- Нижерасположенные пейсмекерные клетки выступают как пассивные проводники возбуждения. В физиологическом смысле они являются резервными источниками импульсообразования, или центрами автоматизма II и III порядка.
- Выработанный в СА-узле, импульс возбуждения вызывает деполяризацию вначале правого, а затем левого предсердия и после небольшой задержки в АВ-соединении по системе Гиса передается желудочкам.
-


ЭДС – электродвижущая сила

- Процессы де- и реполяризации представляют собой типичные примеры диполя — сосуществования и перемещения двух зарядов, равных по величине и противоположных по знаку, находящихся на бесконечно малом расстоянии друг от друга. Положительный полюс диполя всегда обращен в сторону возбужденного, а отрицательный полюс — в сторону возбужденного участка миокардиального волокна. Диполь создает элементарную ЭДС.
- ЭДС диполя — векторная величина, которая характеризуется не только количественным значением потенциала, но и направлением от отрицательного полюса к положительному.
- Направление движения волны деполяризации всегда совпадает с направлением вектора диполя, а направление движения волны реполяризации противоположно вектору диполя.
- Полярность зубцов ЭКГ подчиняется основному закону электрокардиографии:
- Если вектор тока положительным полюсом направлен в сторону активного электрода, регистрируется колебание вверх — положительный зубец; при противоположном направлении вектора регистрируется колебание вниз - отрицательный зубец; если вектор расположен перпендикулярно к оси отведения, то положительные и отрицательные отклонения электрограммы отсутствуют, записывается так называемая "нулевая" или изоэлектрическая линия.
- Во время систолы в сердце возбуждается огромное количество мышечных волокон, каждое из которых имеет свою ЭДС возбуждения с различным направлением. При этом если векторы направлены в одну сторону, то происходит их суммирование, если в разные, то они частично или полностью нейтрализуют друг друга.
- Сердце принято рассматривать как единый сердечный диполь, создающий в окружающей среде электрическое поле. Во фронтальной плоскости пространственным отображением ЭДС сердца, или единого сердечного диполя, является результирующий вектор деполяризации — итог алгебраической суммы множества разнонаправленных векторов ЭДС элементарных микродиполей (одиночных мышечных волокон).
- Результирующий вектор деполяризации называют электрической осью сердца.
- Условная граница, проведенная между отрицательным и положительным полюсами сердечного диполя, перпендикулярно к электрической оси сердца называется линия нулевого потенциала. Она делит электрическое поле сердца и соответственно тело на отрицательно и положительно заряженные половины. Первая расположена вправо от нулевой линии, вторая — влево от нее (5).
- Далее происходит деполяризация межжелудочковой перегородки, причем вначале отделов, обращенных к левому желудочку, то есть возбуждение охватывает перегородку слева направо. Затем электрический импульс переходит на стенки желудочков. Их деполяризация начинается с внутренней субэндокардиальной области, где ветвятся волокна Пуркинье, и распространяется к эпикарду. Таким образом, в целом деполяризация миокарда осуществляется сверху вниз и справа налево.
- ЭКГ можно записать, соединив с гальванометром любую пару точек, несущих неодинаковый заряд. Однако в практической работе принято использовать те, которые удобны для наложения электродов и дают наибольшую разность потенциалов. Таковыми являются правая передняя и левые передняя и задняя конечности у собак.

Моментальные векторы ЭДС единого сердечного диполя во время деполяризации желудочков



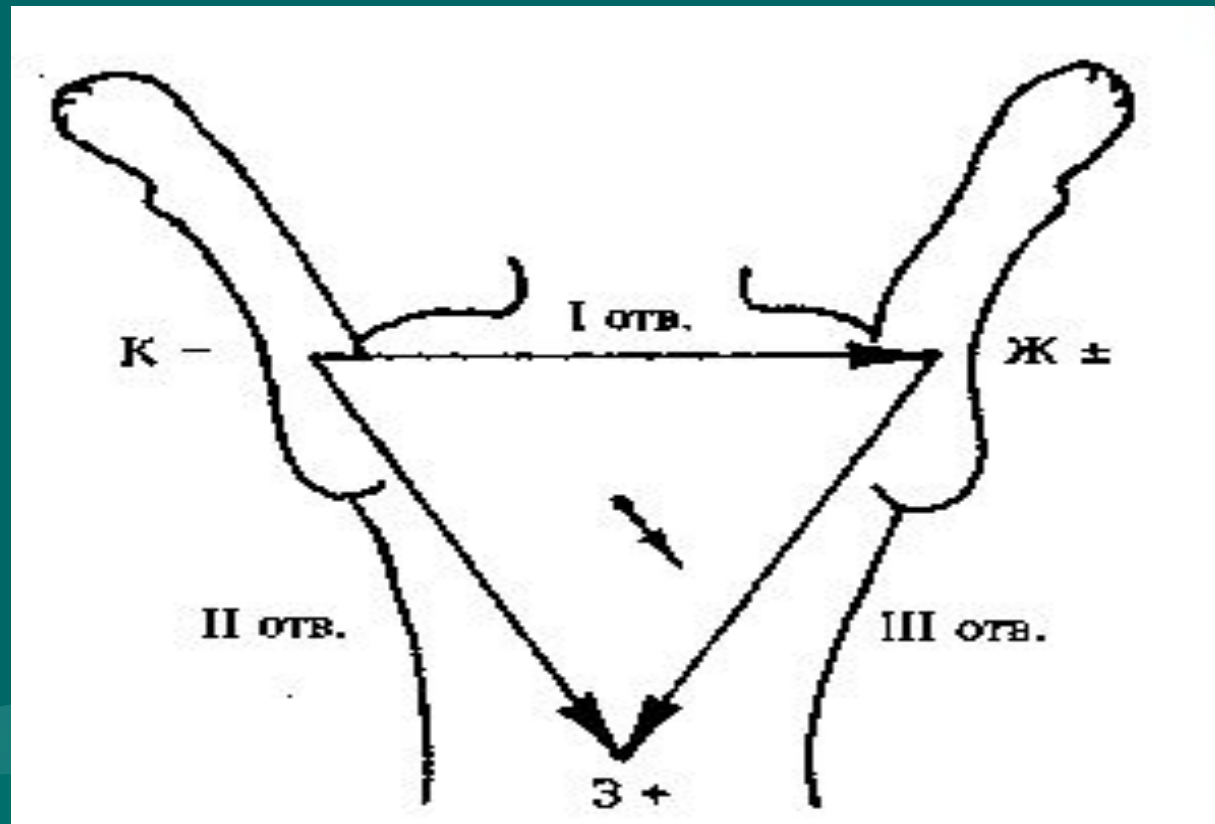
средний результирующий вектор возбуждения желудочков



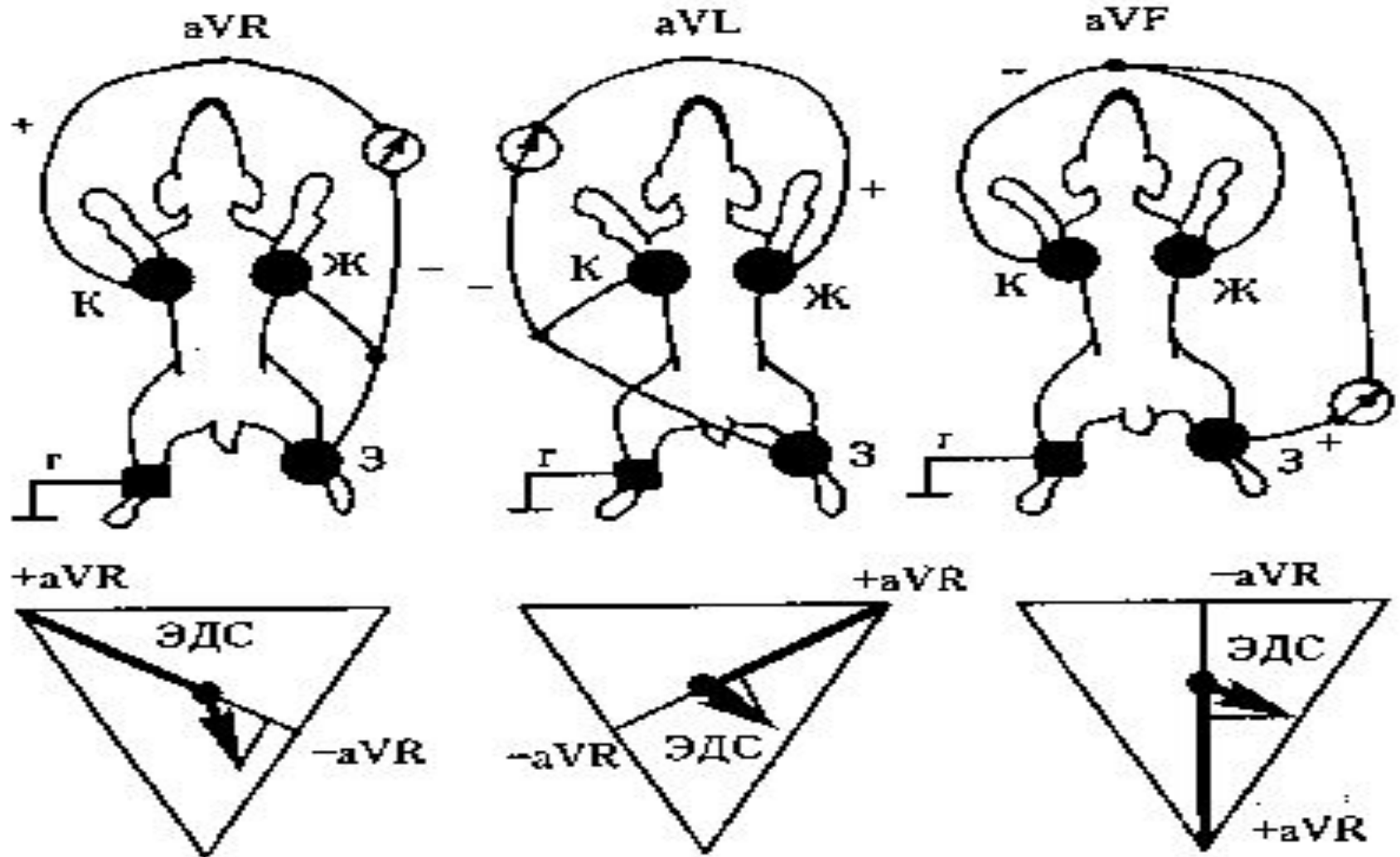
ЭОС – электрическая ось сердца

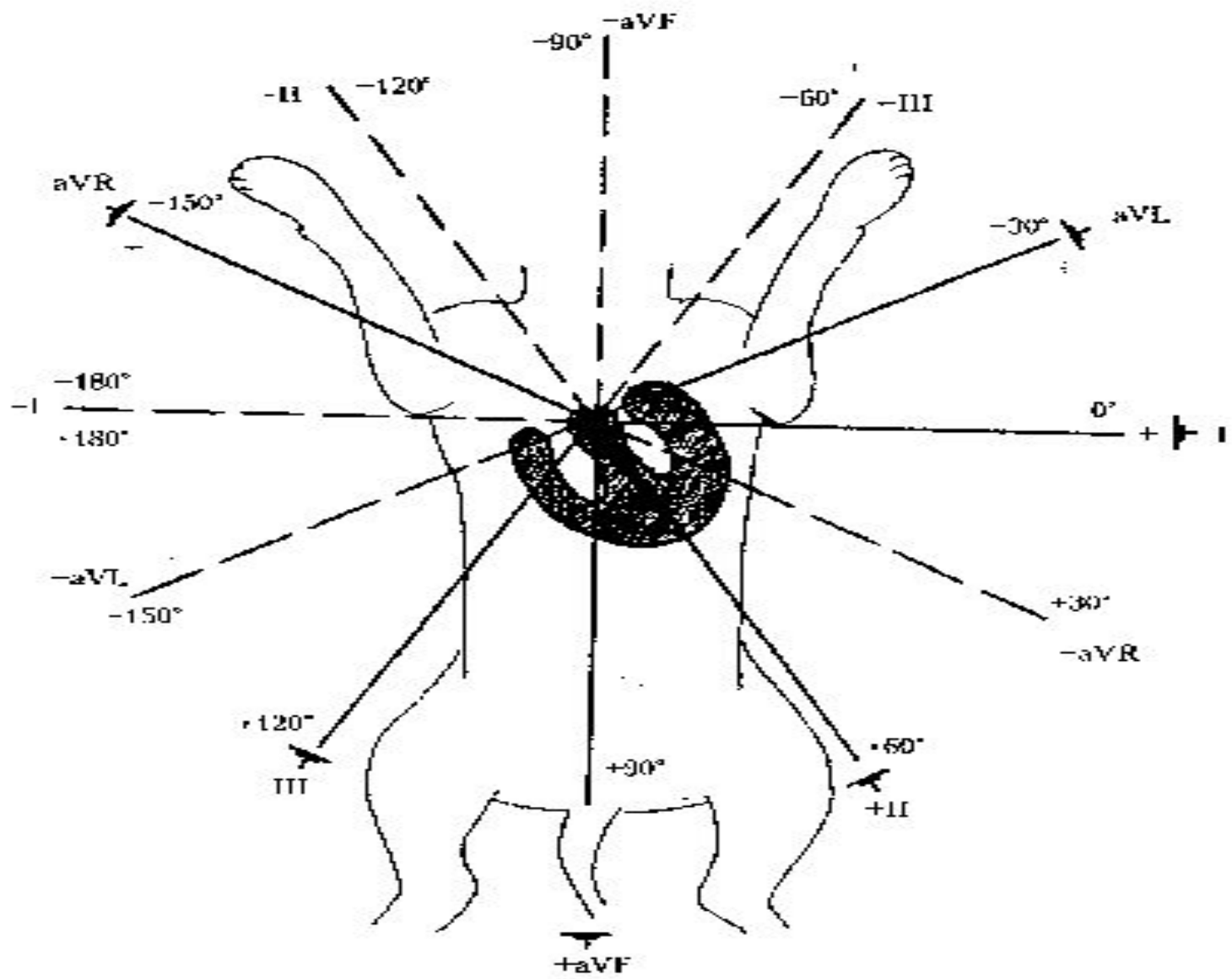
- Для того, чтобы уловить ЭДС, нужны два электрода, установленные в разнозаряженных точках тела, а чтобы ее записать достаточно одного. В качестве записывающего (активного) используют положительный электрод.
- Полярность зубцов ЭКГ подчиняется основному закону электрокардиографии:
- Если вектор тока положительным полюсом направлен в сторону активного электрода, регистрируется колебание вверх — положительный зубец; при противоположном направлении вектора регистрируется колебание вниз - отрицательный зубец; если вектор расположен перпендикулярно к оси отведения, то положительные и отрицательные отклонения электрограммы отсутствуют, записывается так называемая "нулевая" или изоэлектрическая линия.
- Во время систолы в сердце возбуждается огромное количество мышечных волокон, каждое из которых имеет свою ЭДС возбуждения с различным направлением. При этом если векторы направлены в одну сторону, то происходит их суммирование, если в разные, то они частично или полностью нейтрализуют друг друга.
- Сердце принято рассматривать как единый сердечный диполь, создающий в окружающей среде электрическое поле. Во фронтальной плоскости пространственным отображением ЭДС сердца, или единого сердечного диполя, является результирующий вектор деполяризации — итог алгебраической суммы множества разнонаправленных векторов ЭДС элементарных микродиполей (одиночных мышечных волокон).
- Результирующий вектор деполяризации называют электрической осью сердца.
- Условная граница, проведенная между отрицательным и положительным полюсами сердечного диполя, перпендикулярно к электрической оси сердца называется линия нулевого потенциала. Она делит электрическое поле сердца и соответственно тело на отрицательно и положительно заряженные половины. Первая расположена вправо от нулевой линии, вторая — влево от нее (5).
- ЭКГ можно записать, соединив с гальванометром любую пару точек, несущих неодинаковый заряд. Однако в практической работе принято использовать те, которые удобны для наложения электродов и дают наибольшую разность потенциалов. Таковыми являются правая передняя и левые передняя и задняя конечности у собак.

стандартные отведения



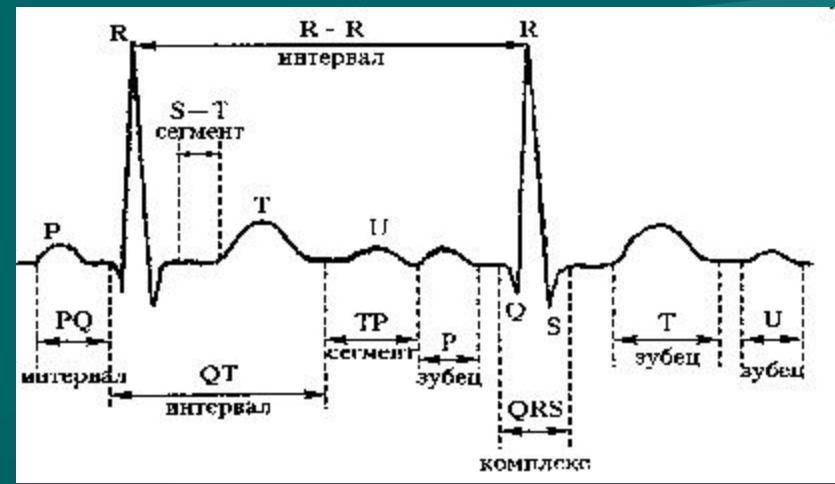
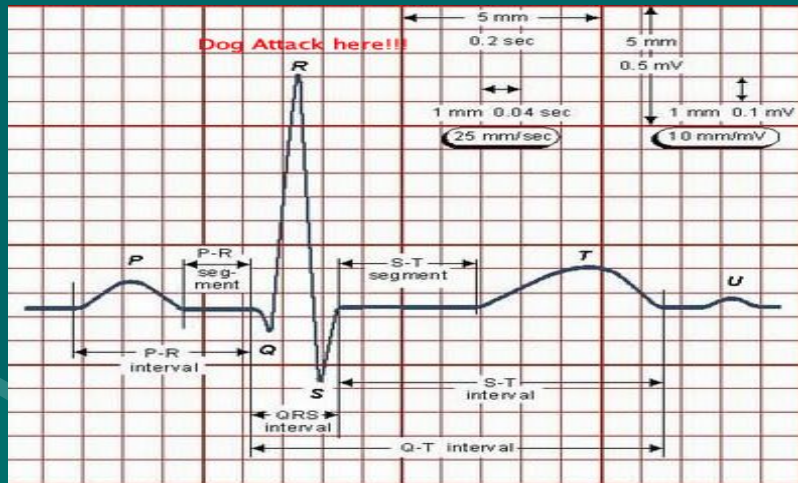
Усиленные отведения от конечностей





- I отведение регистрирует изменение потенциала боковой стенки левого желудочка, кроме её высоких отделов;
- II отведение отражает состояние миокарда вдоль продольной оси;
- III отведение характеризует состояние биоэлектрической активности правого желудочка и заднедиафрагмальных отделов левого желудочка;
- aVR, подобно II отведению информирует о всем миокарде по длине, и, ввиду близкого расположения осей, но с разной полярностью, aVR — почти зеркальное отражение II отведения;
- aVL характеризует изменение потенциала высоких отделов боковой стенки левого желудочка;
- aVF подобно III отведению и выполняет функцию своего рода арбитра, подтверждая или нет патологические изменения в III отведении (5).

Нормальная ЭКГ



Зубец Р

- Деполяризация предсердий регистрируется на ЭКГ в виде зубца Р.
- Восходящая часть зубца Р отражает деполяризацию правого предсердия, нисходящая — левого.
- Высота зубца Р не более 0,4 mV, а ширина не превышает 0,04 с.
- Как посчитать?
- Ширина: кол-во клеточек занимающих Р-зубцом в длину умножить на 0.02 при скорости ленты 50 мм/сек, и на 0.04 если скорость 25 мм/сек
- Высота: кол-во клеточек занимающих Р-зубцом в высоту умножить на 0.1 при режиме съемки 1 см=1mV,

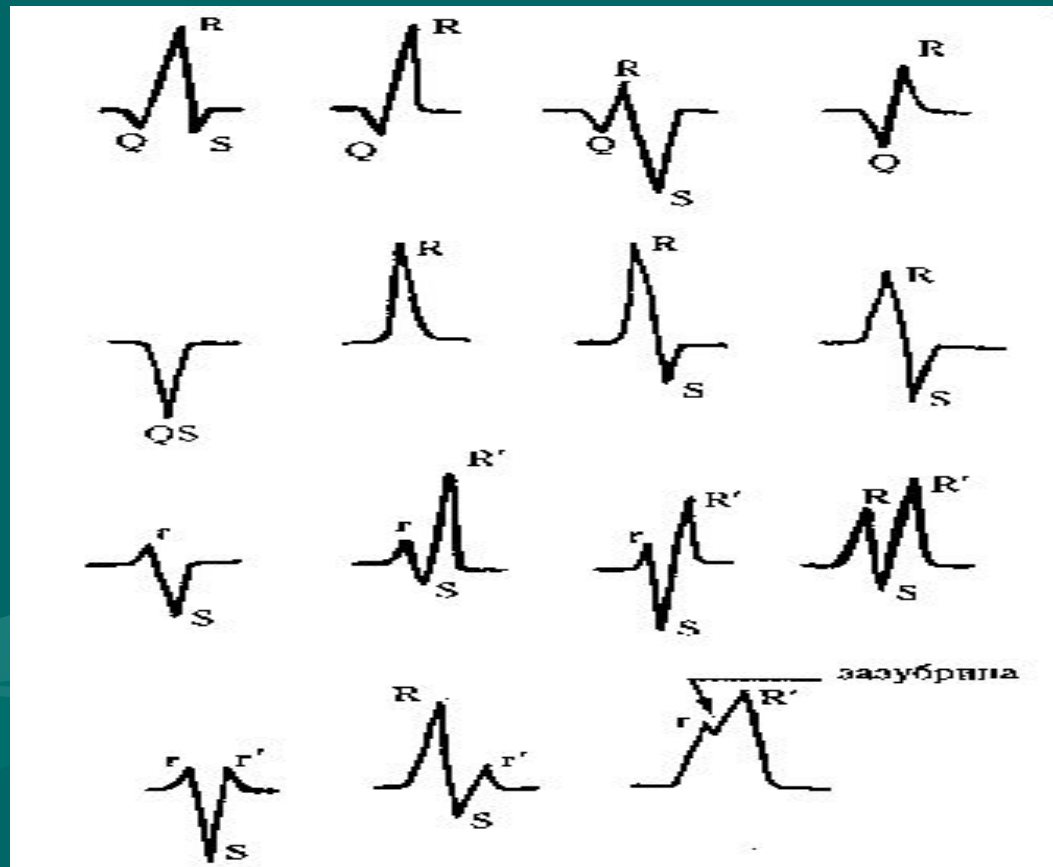
Интервал P — Q

- Это расстояние от начала зубца P до начала зубца Q или R.
- Он соответствует времени прохождения импульса по предсердиям, АВ-узлу, пучку Гиса и его разветвлениям, т.е. характеризует состояние АВ-проводимости.
- Длительность интервала P-Q в зависимости от частоты сердечных сокращений составляет 0,06 - 0,13 с. Он расположен на уровне изолинии. Удлинение интервала указывает на замедление АВ-проводимости, а укорочение связано с симпатикоадреналовой реакцией, синдромом преждевременного возбуждения желудочков, предсердным и узловым водителем ритма.
- Как посчитать? Кол-во клеточек занимающих P-Q интервалом умножить на 0.02 при скорости ленты 50 мм/сек, и на 0.04 если скорость 25 мм/сек

Комплекс QRS

- Отражает процесс деполяризации желудочков. Принято выделять три фазы распространения возбуждения по желудочкам, каждой из которых соответствует свой суммарный моментный вектор.
- Процесс возбуждения начинается с деполяризации преимущественно левой части межжелудочковой перегородки в средней ее трети. Моментный вектор при этом обращен вправо и вниз вдоль оси III отведения (рис.6.3. А). Если проекция моментного вектора на ось отведения направлена к положительному электроду, то первый зубец, отражающий возбуждение желудочков, будет направлен вверх от изолинии и называется зубцом R, а если к отрицательному электроду, — то зубец будет направлен вниз от изолинии и называется зубцом Q.
- Далее возбуждение охватывает апикальную область правого и левого желудочков и, так как миокард левого желудочка почти в три раза толще миокарда правого желудочка, ЭДС возбуждения левого желудочка преобладает и суммарный вектор направляется влево и вниз. На ЭКГ при этом записывается большой зубец R, когда суммарная ЭДС направлена к положительному электроду, или глубокий зубец S, когда суммарная ЭДС направлена к отрицательному электроду.
- Последним возбуждается основание желудочков, их суммарный вектор направлен вверх и несколько вправо. На ЭКГ записывается небольшой зубец S или продолжение зубца R (в зависимости от направления суммарного вектора).
- Если амплитуда зубцов комплекса QRS достаточно велика и превышает 5 мм, их обозначают заглавными буквами, если менее 5 мм — то строчными буквами. Однако, если низкоамплитудный зубец преобладает над другими, то он также обозначается заглавной буквой.
- Примечание: Подпись к рис. 22. Полигональная экстрасистолия на ЭКГ.
- Продолжительность комплекса QRS измеряется от начала Q до конца S. Максимальная его ширина у мелких пород составляет 0,05 с, у крупных пород - 0,06с.
- Как посчитать? Кол-во клеточек занимающих комплексом QRS умножить на 0.02 при скорости ленты 50 мм/сек, и на 0.04 если скорость 25 мм/сек

Изменения QRS



Зубцы QRS

- Зубец Q — связан с возбуждением межжелудочковой перегородки. Он имеет малую амплитуду и является необязательным зубцом. Широкий и глубокий зубец Q указывает на патологию.
- Зубец R — обусловлен деполяризацией желудочков. Амплитуда зубца R обычно не превышает 3,0 мВ (у мелких собак — 2,5 мВ) в любом отведении. Наибольшее значение зубца R, достигающее иногда 6,0 мВ у некоторых молодых собак, отмечено в отведении CV6LU, в этом случае величина зубца R в отведении CV6LL будет также приближаться к этому значению (2).
- Зубец S — отражает потенциалы основания сердца; зубец SI — потенциалы правого желудочка; зубец SJIII — потенциалы левого желудочка. Зубец S имеет малую амплитуду и нередко может отсутствовать. Патологическим считается значительное расширение и увеличение амплитуды зубца.
- Сегмент RS — T. Соответствует периоду, когда оба желудочка полностью охвачены возбуждением. Разность потенциалов отсутствует и на Э КГ регистрируется изоэлектрическая линия (рис.6.4).
- Измеряется сегмент RS — T от конца зубца S до начала зубца T. Место перехода комплекса QRS в сегмент RS — T называют точкой j (от англ. junction — соединение). Ее используют как точку отсчета степени и длительности нисходящей депрессии сегмента RS — T. Продолжительность RS — T зависит от частоты пульса. В норме сегмент RS — T расположен на изолинии, допускается его депрессия до 0,20 мВ в отведениях от конечностей и до 0,25 мВ в грудных отведениях. Подъем сегмента RS — T не должен превышать 0,15 мВ

Зубец Т

- Зубец Т. Отражает процесс реполяризации желудочков. Направление волн реполяризации противоположно направлению деполяризации и устремлено от эпикарда к эндокарду. Субэндокардиальные отделы в начале реполяризации еще заряжены отрицательно, а следовательно вектор единого сердечного диполя, как и в период деполяризации направлен от эндокарда к эпикарду. На ЭКГ в это время регистрируется преимущественно положительный зубец Т (рис.6.5.)
- Однако зубец Т может быть позитивным, негативным и двухфазным, он крайне неустойчив и спонтанно морфологически изменчив. Высота зубца Т в норме не более 1/4 амплитуды зубца R. Полярность зубца Т обычно варьирует во всех отведениях, кроме CV5RL и V10. У 98-99% собак зубец Т является положительным в отведении CV5RL и отрицательным в отведении V10 при регистрации ЭКГ у собак в положении лежа на правом боку. Плоские зубцы Т наблюдали в этих отведениях в 1% случаев.
- Амплитуда, форма и иногда полярность зубца Т могут варьировать от сокращения к сокращению. Эти вариации обычно связаны с изменениями в предшествующих интервалах при синусовой аритмии (2).


Сегмент S — T

- Соответствует периоду, когда оба желудочка полностью охвачены возбуждением. Разность потенциалов отсутствует и на Э КГ регистрируется изоэлектрическая линия (рис.6.4).
- Измеряется сегмент S — T от конца зубца S до начала зубца T. Место перехода комплекса QRS в сегмент S — T называют точкой j (от англ. junction — соединение). Ее используют как точку отсчета степени и длительности косовосходящей депрессии сегмента S — T. Продолжительность S — T зависит от частоты пульса. В норме сегмент S — T расположен на изолинии, допускается его депрессия до 0,20 мВ в отведениях от конечностей и до 0,25 мВ в грудных отведениях. Подъем сегмента S — T не должен превышать 0,15 мВ
- Как посчитать? Кол-во клеточек занимающих S — T сегментом умножить на 0.02 при скорости ленты 50 мм/сек, и на 0.04 если скорость 25 мм/сек

Морфология сегмента S — T



изоэлектрический




смещенный вверх



смещенный вниз,
горизонтальный



смещенный вниз,
отлого поднимаю-
щийся вверх



смещенный вниз,
отлого спускаю-
щийся вниз



чашевидный

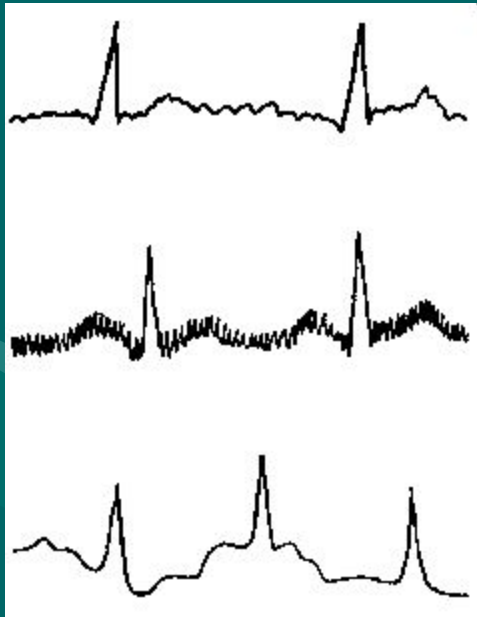
Интервал Q — T

- Характеризует электрическую систолу желудочков. Измеряется от начала зубца Q или R до окончания зубца T.
- Продолжительность интервала зависит от пола, возраста, частоты пульса. При нормальном сердечном ритме величина Q — T колеблется в пределах 0,15—0,25 с.
- Укорочение интервала Q — T типично для гликозидной интоксикации,
- Удлинение — связано с гипокалиемией, гипокальциемией, блокадой ножек пучка Гиса, а также может предрасполагать к внезапной смерти от фибрилляции желудочков.

Анализ электрокардиограммы

ПОМЕХИ

- - мышечный тремор
- - помехи от электрооборудования (сетевая наводка)
- - дрейф изолинии в результате плохого контакта электродов с кожей



- ЭКГ принято осуществлять при скорости движения бумажной ленты 50 мм/с, что соответствует 0,02 с в 1 мм. Если скорость движения была иной, то это должно быть отмечено на электрокардиограмме.
Дальнейшую интерпретацию ЭКГ целесообразно проводить, придерживаясь определенной схемы ее расшифровки.

Анализ сердечного ритма и проводимости


- Регулярность сердечного ритма оценивается путем измерения продолжительности интервала R—R между последовательно зарегистрированными сердечными циклами. Если интервалы R—R равны или отличаются друг от друга на $\pm 10\%$ средней величины — ритм сердца правильный. В остальных случаях — неправильный ритм. Однако у собак в норме возможно наличие синусовой дыхательной аритмии — увеличение числа сердечных сокращений на вдохе.

Подсчет числа сердечных сокращений (ЧСС)

- ЧСС в 1 минуту при правильном ритме определяют по формуле:
- $ЧСС = 3000 / R-R$ (кол-во маленьких клеточек при скорости ленты 50 мм/сек, и $1500 / R-R$ при скорости 25 мм/сек
- $R-R$ - длительность интервала, с.
- При неправильном ритме можно определить среднее значение или указать минимальное ЧСС (по длительности наибольшего интервала $R - R$) и максимальное ЧСС (по наименьшему интервалу $R - R$).
- В норме у собаки частота сердечных сокращений колеблется в пределах 70—160 ударов в минуту. Для мелких пород приемлемо учащение ритма до 180, а для щенков — до 220 в минуту.

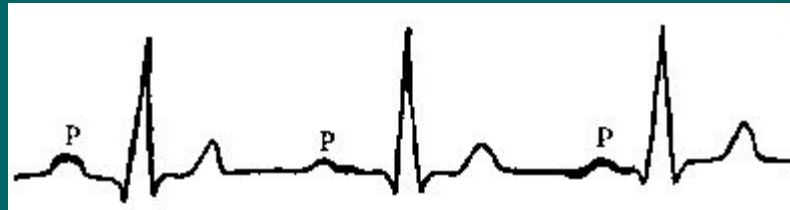
Определение источника возбуждения

- В норме электрический импульс, возникающий в СА-узле, распространяется по предсердиям сверху вниз (синусовый ритм). Вектор деполяризации предсердий при этом направлен в сторону положительного электрода II стандартного отведения, и на ЭКГ фиксируются положительные зубцы P, регистрируемые перед каждым комплексом QRS.



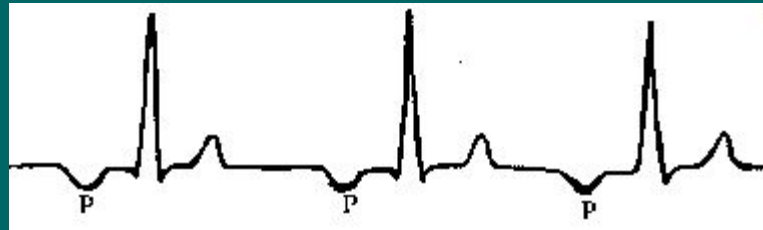
блуждающий СА-пейсмейкер

- У собак в норме возможен постепенный, от цикла к циклу, переход источника возбуждения из СА-узла к АВ-соединению, так называемый блуждающий СА-пейсмейкер. При этом зубец Р, предшествующий комплексу QRS, изменен по форме и полярности от цикла к циклу.



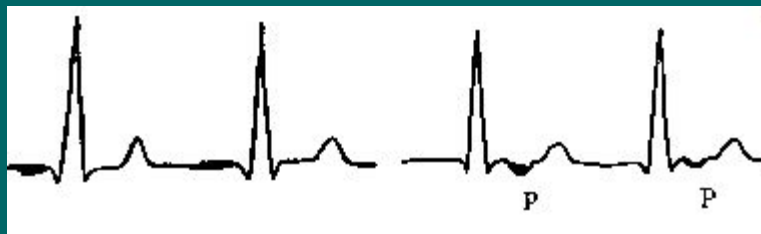Предсердный ритм

- — когда источник возбуждения располагается в нижних отделах предсердий, на ЭКГ во II и III стандартных отведениях регистрируются отрицательные зубцы Р, предшествующие комплексам QRS.



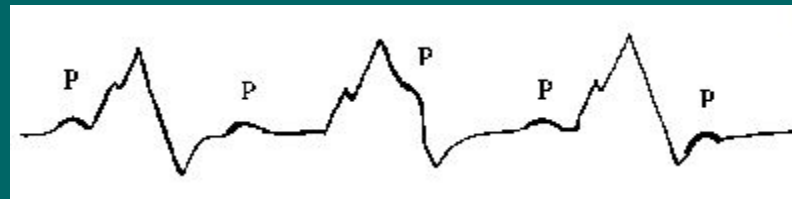
Ритм из АВ-соединения

- характеризуется отсутствием на ЭКГ зубца Р, сливающегося с обычно неизменным комплексом QRS; либо наличием отрицательного зубца Р, расположенного после неизменного комплекса QRS.



Желудочковый (идиовентрикулярный) ритм

- характеризуется медленным желудочковым ритмом, наличием расширенных и деформированных комплексов QRS, отсутствием закономерной связи комплексов QRS и зубцов P.

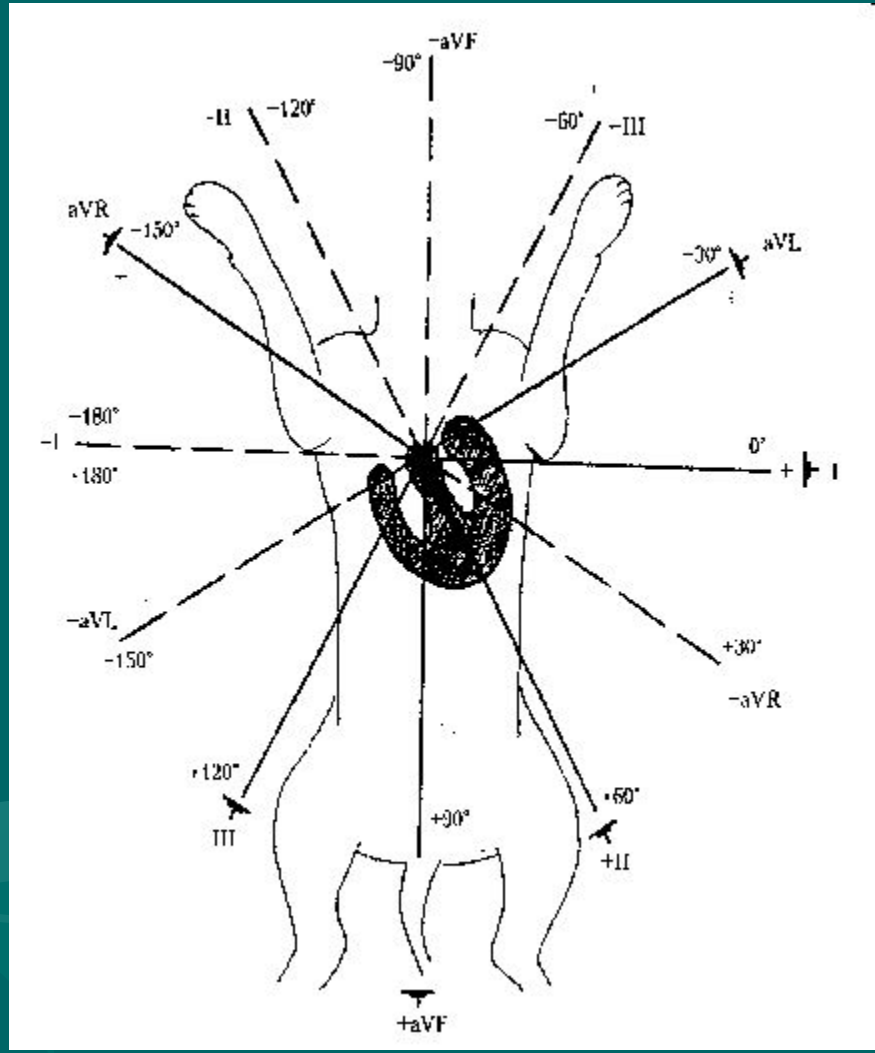


Оценка функции проводимости

- Для предварительной оценки функции проводимости необходимо измерить длительность зубца P, которая характеризует скорость проведения электрического импульса по предсердиям, продолжительность интервала P - Q (скорость проведения по предсердиям, АВ-узлу и системе Гиса) и общую длительность желудочкового комплекса QRS (проведение возбуждения по желудочкам).
- Увеличение длительности указанных зубцов и интервалов указывает на замедление проведения в соответствующем отделе проводящей системы сердца.

Определение положения электрической оси сердца

- Электрическая ось сердца (ЭОС) - это среднее направление ЭДС сердца в течение всего периода деполяризации. Для определения поворота сердца вокруг условной переднезадней оси принято рассчитывать электрическую ось комплекса QRS, так как при изменении положения сердца в грудной полости существенно изменяется конфигурация комплекса QRS в отведениях от конечностей.
- . Нормальные показатели электрической оси сердца расположены в пределах от $+40^\circ$ до $+100^\circ$. Значительные повороты ЭОС вокруг переднезадней оси вправо (более $+100^\circ$) и влево (менее $+40^\circ$) свидетельствуют о патологических изменениях в сердечной мышце. Однако при умеренных патологических изменениях в сердце положение ЭОС может находиться в пределах нормы.
- А. Графический метод определения ЭОС Для определения положения электрической оси сердца графическим методом необходимо вычислить алгебраическую сумму амплитуд зубцов комплекса QRS в I и III стандартных отведениях и отложить найденные величины на положительный или отрицательный отрезок оси соответствующего отведения в шестисековой системе координат Бейли. Из найденных точек провести перпендикуляры к осям отведения и точку пересечения перпендикуляров соединить с центром системы координат. Эта линия и является электрической осью сердца.
- Б. Визуальный метод определения ЭОС Определение электрической оси сердца визуальным методом основано на следующих принципах:
 - максимальное положительное или отрицательное значение алгебраической суммы зубцов комплекса QRS наблюдается в том отведении ЭКГ, ось которого приблизительно совпадает с расположением электрической оси сердца, параллельна ей;
 - комплекс типа RS, где алгебраическая сумма зубцов равна нулю, записывается в том отведении ЭКГ, ось которого перпендикулярна электрической оси сердца .



аритмии

- Нарушения сердечного ритма — возникают в результате изменения основных функций сердца: автоматизма, возбудимости и проводимости, а также сочетаний нарушения этих функций.
- Ведущими электрофизиологическим механизмами аритмий сердца являются:
 - Нарушение образования импульсов.
 - Нарушение проведения импульсов.
 - Одновременное нарушение образования и проведения импульсов
- Встречаются нарушения сердечного ритма почти у 30% собак, имеющих сердечные заболевания .

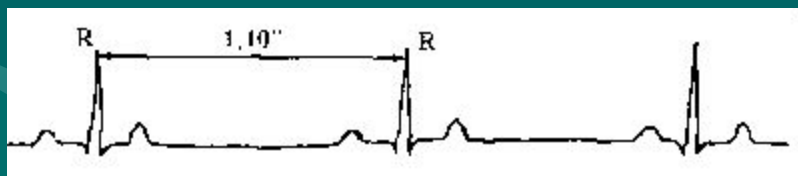
нарушения функции автоматизма сердца

- Синусовая тахикардия — учащение ЧСС при сохранении правильного синусового ритма. Это наиболее часто встречающийся у собак вид аритмии. Синусовая тахикардия бывает при различных инфекциях, интоксикациях, повышении температуры, гипоксии у собак с сердечной недостаточностью. Физиологическая синусовая тахикардия может возникнуть при сильном возбуждении, испуге, после физической нагрузки.
- ЭКГ-признаки:
- Учащение ЧСС более 160 (у крупных), 180 (у мелких), 220 (у щенков) ударов в минуту.
- Сохранение правильного синусового ритма (правильное чередование зубца Р и комплекса QRST во всех циклах с вариацией R - R интервалов не более 10%).



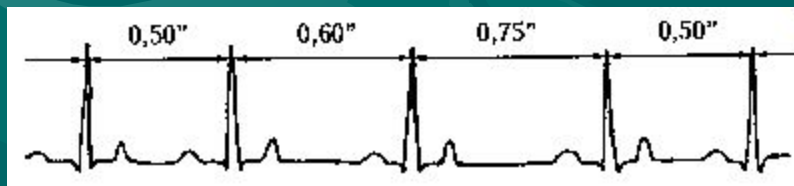
Синусовая брадикардия

- Синусовая брадикардия — уменьшение ЧСС при сохранении правильного синусового ритма.
- Является следствием гиперкалиемии, однако ее также могут вызывать гипокалиемия и гипокальциемия, при ряде нарушений сердечной деятельности, при почечной недостаточности, гипотермии, гипотиреозе, действие наркотических средств. Физиологическая брадикардия встречается обычно у спортивных собак и собак брахицефальных пород.
- ЭКГ-признаки
- Урежение ЧСС менее 60—70 ударов в минуту.
- Сохранение правильного синусового ритма.



Синусовая аритмия

- Синусовой аритмией называется неправильный синусовый ритм, характеризующийся периодами постепенного учащения и урежения ритма. Чаще всего встречается синусовая дыхательная аритмия, при которой ЧСС увеличивается на вдохе и уменьшается на выдохе. Для собак синусовая дыхательная аритмия является нормой, за исключением случаев с высокой ЧСС (более 120).
- ЭКГ-признаки
 1. Колебания продолжительности интервалов R -R, превышающие 0,12 с, связанные с фазами дыхания.
 2. Сохранение всех ЭКГ-признаков синусового ритма.



нарушения функции возбудимости

- **Экстрасистолия**

- Экстрасистолия — это преждевременное, внеочередное возбуждение и сокращение сердца. У здоровых собак Экстрасистолия может провоцироваться сильным возбуждением. Экстрасистолы органического происхождения свидетельствуют о глубоких изменениях в сердечной мышце и наблюдаются при клапанных пороках, миокардитах, застойной недостаточности кровообращения, дигиталисной интоксикации.
- Экстрасистолы различают:
 - по локализации:
 - предсердные
 - из АВ-соединения
 - желудочковые
 - по частоте:
 - единичные
 - парные (подряд две экстрасистолы)
 - групповые (подряд три и более экстрасистол)
 - Правильное чередование экстрасистол с нормальными синусовыми сердечными циклами называется аллоритмией.
 - бигеминия - экстрасистола следует после каждого нормального синусового комплекса
 - тригеминия - после двух,
 - кватригеминия - после трех и т.д.
- Расстояние от предшествующего экстрасистоле очередного комплекса P - QRST основного цикла до экстрасистолы называется интервалом сцепления. Расстояние от экстрасистолы до начала следующего за ней предсердно-желудочкового комплекса называется компенсаторной паузой. Если пред- и постэкстрасистолические интервалы в сумме равны продолжительности двух нормальных периодов R - R, компенсаторная пауза считается полной, если меньше - неполной.

Предсердная Экстрасистолия

- Очаг возбуждения возникает в предсердиях.
- ЭКГ-признаки
- Интервал Р - Р перед экстрасистолой короче нормального.
- Экстрасистолическая волна Р появляется преждевременно и отличается от нормальной волны Р (деформированная, уширенная, отрицательная или изоэлектрическая).
- Экстрасистолический комплекс QRS не изменен.
- Если зубец Р возникает слишком рано и возбуждение не может пройти через АВ-узел, QRS-КОМ-плекс вслед за ним не регистрируется. Такой зубец Р называется непроведенным.
- При неполном восстановлении в АВ-узле и межжелудочковой проводящей системе предсердный импульс проходит по ним с задержкой. При этом удлиняется Р - Р интервал или изменяется форма QRS-комплекса. Такое проведение называется aberrантным.
- После предсердной экстрасистолы возникает неполная компенсаторная пауза.



Экстрасистолы из АВ-соединения

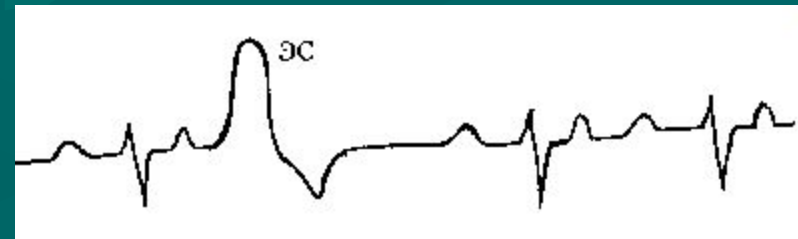
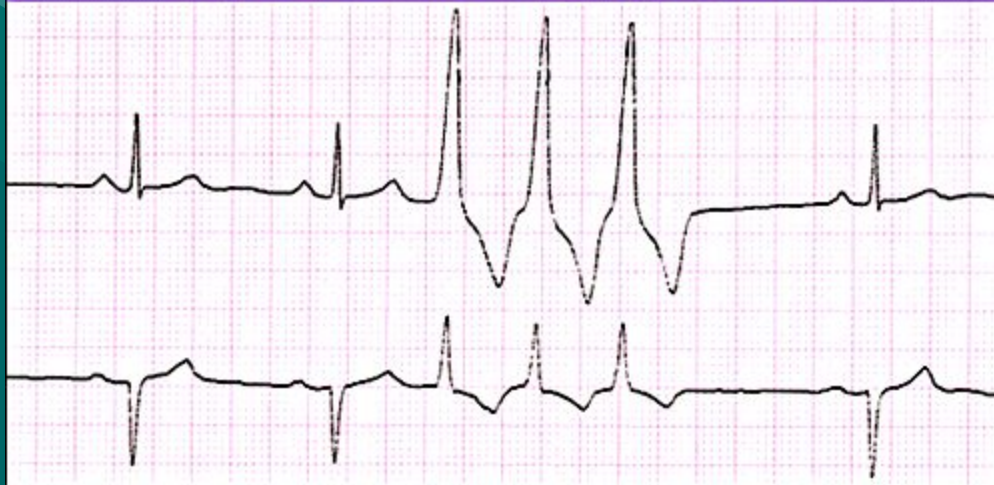- Очаг возбуждения возникает в АВ-соединении.
- ЭКГ-признаки
- Интервал R - R перед экстрасистолой короче нормального.
- Отрицательный зубец Р во II, III и aVF отведении предшествует экстрасистолическому комплексу QRS, следует за ним или отсутствует, в результате слияния Р и QRS.
- Экстрасистолический комплекс QRS не изменен.
- Компенсаторная пауза неполная.



Желудочковая экстрасистолия

- Очаг возбуждения возникает в желудочке.
- ЭКГ-признаки
- Интервал R - R перед экстрасистолой короче нормального.
- Зубец P в экстрасистолическом комплексе отсутствует.
- Значительно расширен и деформирован экстрасистолический QRS-комплекс (расщеплен, раздвоен, зазубрен).
- Сегмент S - T и зубец T расположены в направлении, противоположном самому большому зубцу комплекса QRS - дискордантно.
- Место происхождения желудочковой экстрасистолы можно установить, определив, в каком отведении негативное отклонение комплекса QRS является наибольшим и о состоянии какого отдела сердца это отведение информирует.
- Компенсаторная пауза обычно полная.
- Экстрасистолы, исходящие из одного эктопического очага, называются монотонными, а исходящие из разных — полиморфными. В последнем случае на ЭКГ регистрируются отличающиеся друг от друга по форме и ширине экстрасистолические комплексы с разными интервалами сцепления.

Triplet PVC's: occur in groups of three



Тахикардии бывают

- По времени возникновения:
- Пароксизмальная тахикардия — это внезапно начинающийся и так же внезапно заканчивающийся приступ учащения сердечных сокращений свыше 160-180 ударов в минуту при сохранении в большинстве случаев правильного регулярного ритма. Он обусловлен частыми эктопическими импульсами, исходящими из предсердий, АВ-соединения или из желудочков.
- Постоянная форма
- По месту возникновения
- Предсердная
- из АВ-соединения (суправентрикулярная)
- Желудочковая
- Различают также
- Мерцание (фибрилляция) предсердий (мерцательная аритмия)
- Мерцание и трепетание желудочков

Алгоритм для определения ритма

- Посчитать R-R интервалы и найти ЧСС
- (таким образом Вы узнаете у Вас тахикардия, брадикардия или нормокардия)
- Выяснить кто водитель ритма)
- Рассмотреть QRS комплекс,
- если он узкий, то при отсутствии P-зубца это будет предсердный ритм (суправентрикулярная или мерцательная аритмия)
- если широкий, то желудочковый ритм

Алгоритм для определения ритма

1. Посчитать R-R интервалы и найти ЧСС
2. Найти P-зубец, если он есть –
то это синусовый ритм


ЧСС менее 70 уд/мин
Есть P-зубец
Брадиаритмия
Варианты:
СССУ (синдром слабости СА-узла)
СА-блокада
Синусовая брадикардия

ЧСС более 200-300 уд/мин
Нет P-зубца
Узкий комплекс QRS (менее 0.06мм/сек)
Варианты:
Суправентрикулярная тахикардия
АВ-узловая тахикардия
Мерцательная аритмия (наличие F –волны)
Фибрилляция предсердий

ЧСС более 200-300 уд/мин
Нет P-зубца
Широкий комплекс QRS (более 0.07мм/сек
чаще 0.08 и более)
Варианты:
Желудочковая тахикардия
Фибрилляция желудочков

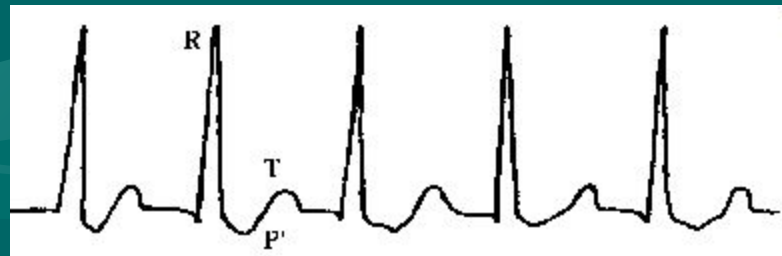
Предсердная Пароксизмальная тахикардия

- ЭКГ-признаки
- Равные интервалы R - R сильно укорочены, ЧСС более 160—180 в минуту.
- Ритм правильный.
- Измененный (сниженный, деформированный, двухфазный или отрицательный) зубец P перед комплексом QRS. При большой частоте зубец P может сливаться с зубцом T предыдущего комплекса.
- Комплекс QRS не изменен (за исключением редких случаев с абберацией желудочкового проведения).
- Возможно удлинение интервала P - Q или выпадение отдельных комплексов QRS (развитие атриовентрикулярной блокады I или II степени).
- Предсердная пароксизмальная тахикардия прекращается после надавливания на глазные яблоки собаки.



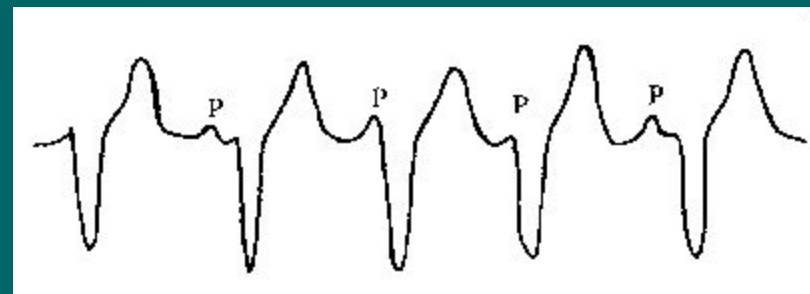
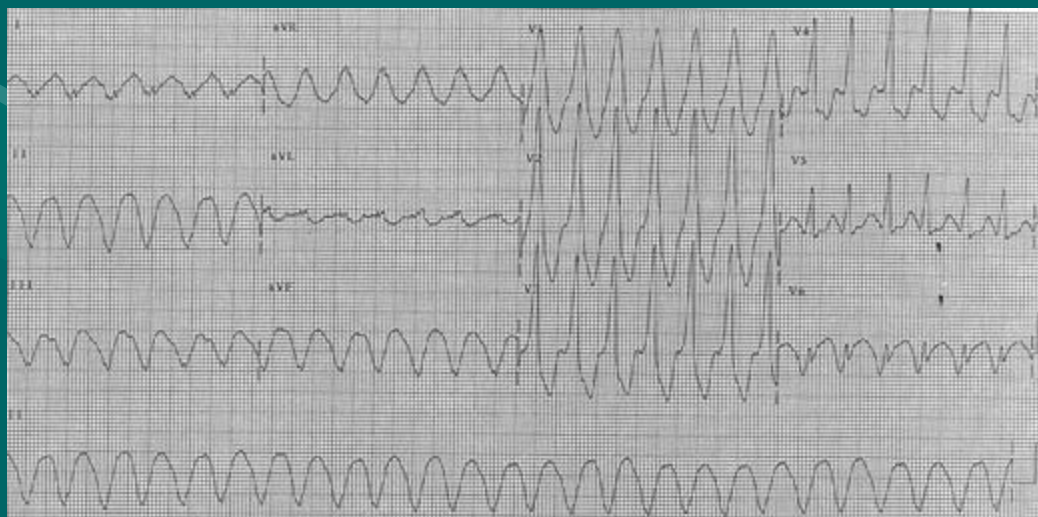Суправентрикулярная тахикардия

- Бывает пароксизмальной и постоянной
- Также называется - тахикардия из АВ-соединения, АВ-узловая
- ЭКГ-признаки
- Равные интервалы R — R сильно укорочены, ЧСС более 160-180 в минуту.
- Ритм правильный.
- Отрицательный зубец Р во II, III, aVF отведениях расположен позади комплекса QRS или отсутствует из-за слияния с ним.
- Комплекс QRS не изменен (за исключением редких случаев с абберацией желудочкового проведения).
- Поскольку зубцы Р на ЭКГ при очень выраженной тахикардии в большинстве случаев выявить не удастся, предсердную и атриовентрикулярную формы пароксизмальной тахикардии объединяют термином наджелудочковая (суправентрикулярная) пароксизмальная тахикардия.



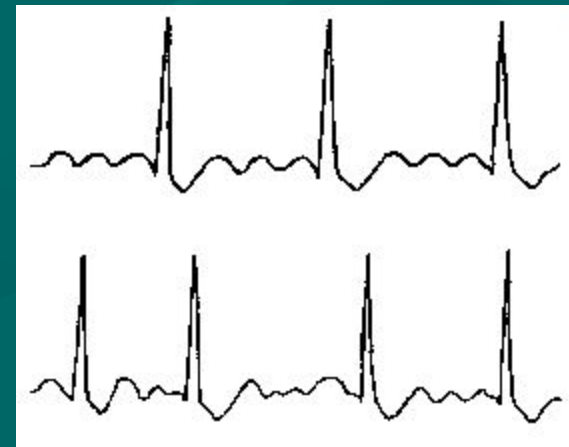Желудочковая тахикардия

- Является наиболее угрожающей жизни животного тахикардией.
- ЭКГ-признаки
- Равные интервалы R - R сильно укорочены, ЧСС более 160—180 в минуту.
- Ритм правильный или нередко слегка неправильный.
- Деформированные, уширенные комплексы QRS с дискордантным расположением сегмента RS - T и зубца T.
- Полное разобщение правильного ритма желудочков и предсердий (комплексов QRS и зубцов P) с изредка регистрирующимися одиночными нормальными, неизменными комплексами QRST синусового происхождения ("захваченные" сокращения желудочков).



Трепетание предсердий

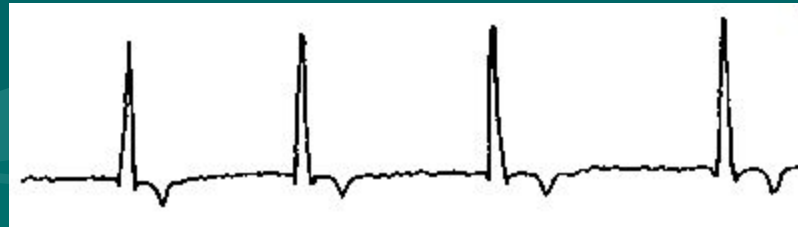- — это значительное учащение сокращений предсердий (до 350 в минуту) при сохранении правильного регулярного предсердного ритма с Р зубцами, замещенными пилообразными волнами F. Наиболее частым предрасполагающим фактором является увеличение предсердий. Кроме того, трепетание предсердий встречается при дефекте межпредсердной перегородки, преждевременном возбуждении желудочков (WPW-синдром).
- Трепетани предсердий на ЭКГ
- ЭКГ-признаки
- Отсутствие во всех отведениях зубца Р.
- Наличие частых регулярных, похожих друг на друга, пилообразных предсердных волн — F-волны, которые лучше регистрируются в отведениях II, III и aVF.
- Интервалы R — R равны при правильной форме трепетания предсердий и различны при неправильной.
- Комплексы QRS в большинстве случаев не изменен.
- Сегмент RS — T и зубец T могут быть деформированы F-волнами.



- правильная форма трепетания предсердия (3:1)
- 2) неправильная форма трепетания предсердий

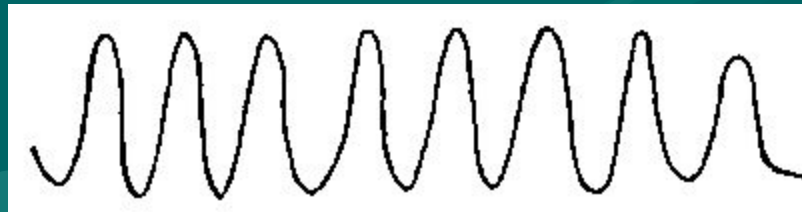
мерцательная аритмия

- Мерцание (фибрилляция) предсердий — это беспорядочное, некоординированное, с большой частотой (свыше 350 в минуту) возбуждение и сокращение отдельных мышечных волокон предсердий. При этом возбуждение и сокращение предсердия как единого целого отсутствует.
- Наиболее частой причиной мерцательной аритмии является расширение предсердий.
- Встречается этот вид аритмии при дилатационной кардиомиопатии, клапанных пороках, а также при травмах сердца, дигофилля-риозе, дигиталисной интоксикации, но только у собак гигантских и крупных пород, и чаще у кобелей (4)
- ЭКГ-признаки
- Отсутствие зубца Р во всех отведениях ЭКГ.
- Наличие на протяжении всего сердечного цикла беспорядочных, различных по величине, форме и продолжительности предсердных волн — F-волн, которые лучше регистрируются в отведениях II, III и aVF.
- Интервалы R -R различны по продолжительности (неправильный желудочковый ритм).
- Комплекс QRS в большинстве случаев неизменен.
- Сегмент RS - T и зубец T деформированы F -волнами.



Трепетание желудочков

- Трепетание желудочков — это поверхностное частое ритмичное возбуждение и сокращение мышечных волокон желудочков. При этом волна возбуждения циркулирует по мышце желудочков ритмично по одному и тому же пути.
- ЭКГ-признаки
- Наличие высоких и широких, почти одинаковой амплитуды, переходящих друг в друга волн трепетания, напоминающих синусоидальную кривую.



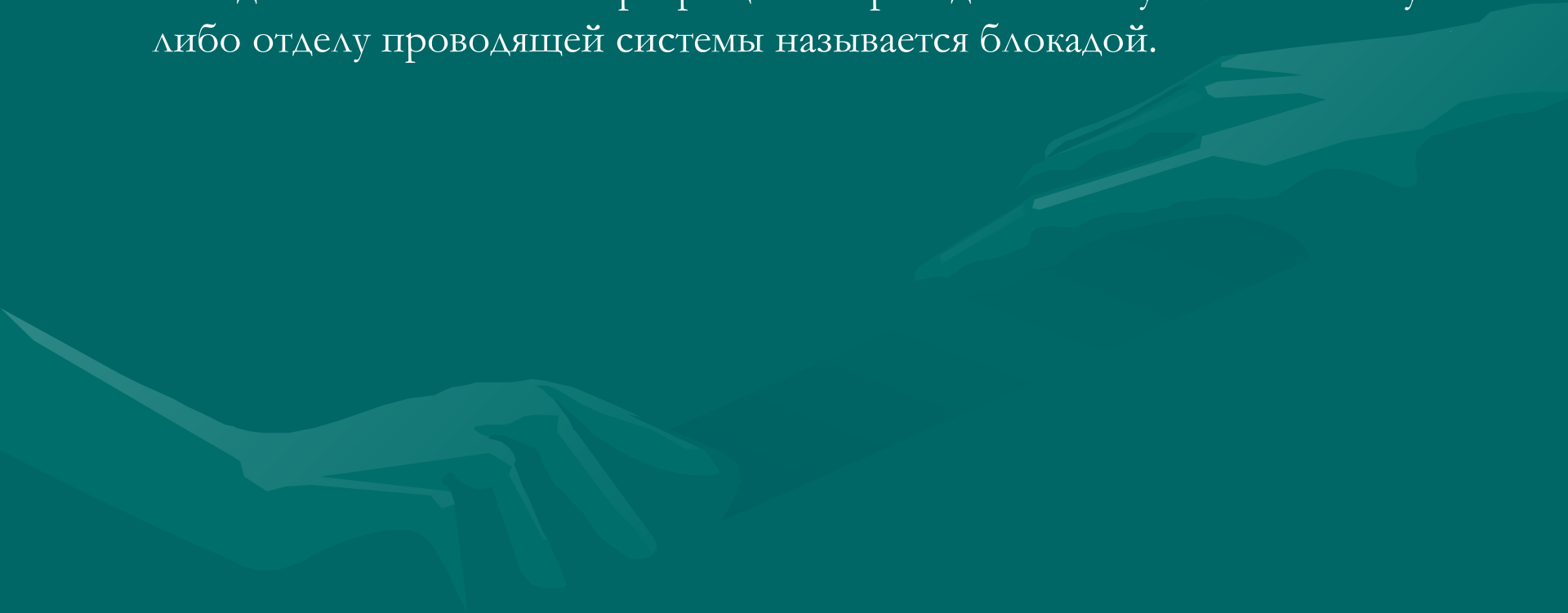
Мерцание (фибриляция) желудочков

- Трепетание желудочков, как правило, переходит в мерцание (фибрилляцию) желудочков, которое характеризуется столь же частым, но беспорядочным, нерегулярным возбуждением и сокращением отдельных мышечных волокон желудочков. Направление движения волны возбуждения при фибрилляции желудочков постоянно меняется.
- Фибрилляция желудочков является причиной остановки сердца и наиболее часто наблюдается в терминальной стадии. При этом необходимо немедленное применение дефибрилляции и сердечно-легочной стимуляции. Возникновение фибрилляции желудочков возможно при шоке, электролитном и кислотно-щелочном дисбалансе, лекарственной аллергии, гипотермии, операциях на сердце.
- ЭКГ-признаки
- 1. Наличие различных по амплитуде, форме и продолжительности, переходящих друг в друга волн фибрилляции.
- 2. Существует два типа фибрилляции желудочков:
 - · опасный, характеризующийся широкими волнами колебаний;
 - · финальный, характеризующийся мелкими волнами колебаний.



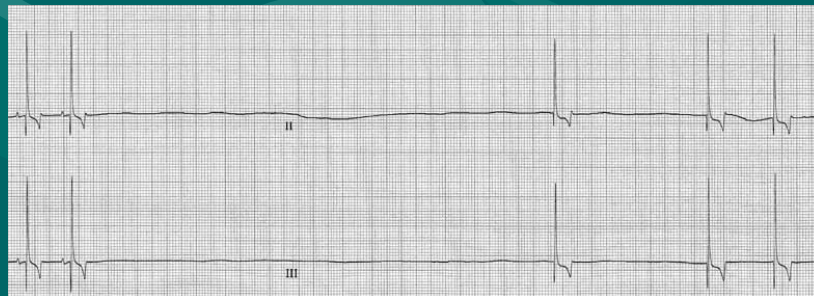
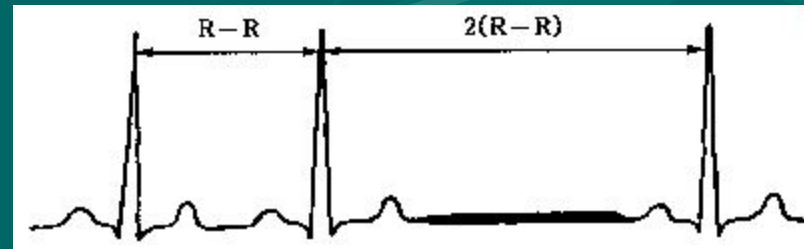
ЭКГ при нарушениях функции проводимости

- Замедление или полное прекращение проведения импульса по какому-либо отделу проводящей системы называется блокадой.



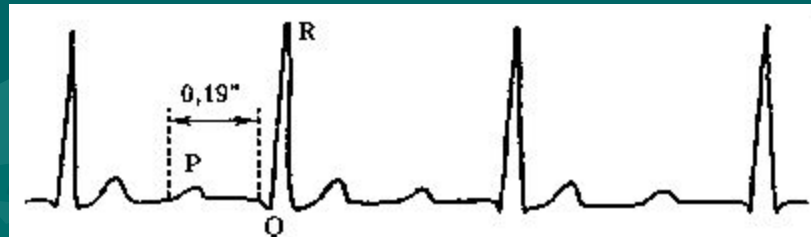Синоатриальная блокада

- Синоатриальная блокада — это нарушение проведения электрического импульса от синусового узла к предсердиям. Синоатриальная блокада встречается при различных патологических состояниях предсердий: дилатации, фиброзе, воспалительных изменениях в СА-узле, а также при кардиомиопатиях и лекарственных интоксикациях.
- ЭКГ-признаки
- Периодическое выпадение отдельных сердечных циклов (зубцов P и комплексов QRST)
- При выпадении сердечного цикла пауза между двумя соседними зубцами P и R увеличив



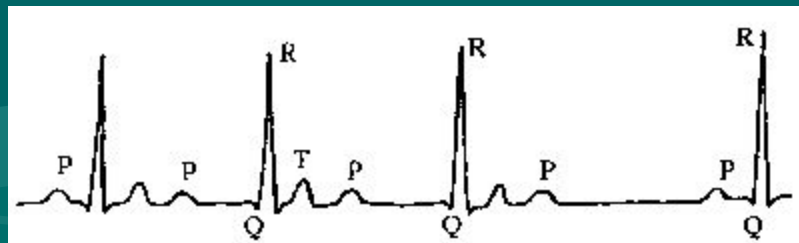
Атриовентрикулярные (АВ) блокады

- АВ-блокада — это нарушение проведения импульса от предсердий к желудочкам.
- А. АВ-блокада I степени
- АВ-блокада I степени характеризуется замедлением предсердно-желудочковой проводимости. Иногда она наблюдается у клинически здоровых животных. Обычно увеличенный интервал P - Q является результатом дегенеративных изменений в атриовентрикулярной системе, связанных со старением. P - Q интервал увеличивается с годами и укорачивается при учащении ЧСС (16). АВ-блокада I степени также наблюдается при дигиталисной интоксикации, гипер- и гипокальциемии, ваготонии, связанной с респираторной синусовой аритмией.
- ЭКГ-признаки
- 1. Удлинение интервала P - Q более 0,13 с.
- 2. За нормальным зубцом P следует неизменный комплекс QRS.



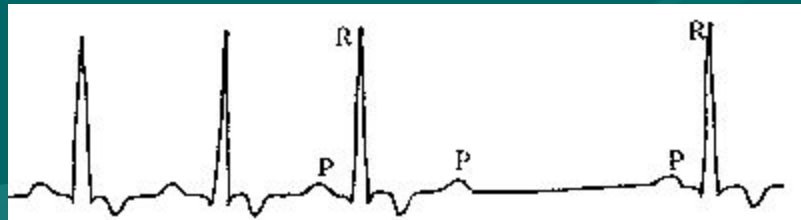
АВ-блокада II

- АВ-блокада II степени характеризуется периодически возникающим прекращением проведения импульса от предсердий к желудочкам. Крайне редко она может быть у собак в норме, особенно в раннем возрасте. АВ-блокада II встречается при микроскопическом идиопатическом фиброзе у старых собак, особенно у коккер-спаниелей, наследственном стенозе пучка Гиса у мопсов, дигиталисной интоксикации, нарушении электролитного обмена. АВ-блокада II степени может наблюдаться в сочетании с суправентрикулярной тахикардией.
- I Тип (тип I Мобитца)
- ЭКГ-признаки
- Интервал P - Q постепенно удлиняется от комплекса к комплексу с последующим выпадением желудочкового комплекса (регистрируется только зубец P, а комплекс QRST выпадает). Выявляется длительная пауза, после которой следует наименьший интервал P - Q
- Комплекс QRS, как правило, не изменен.



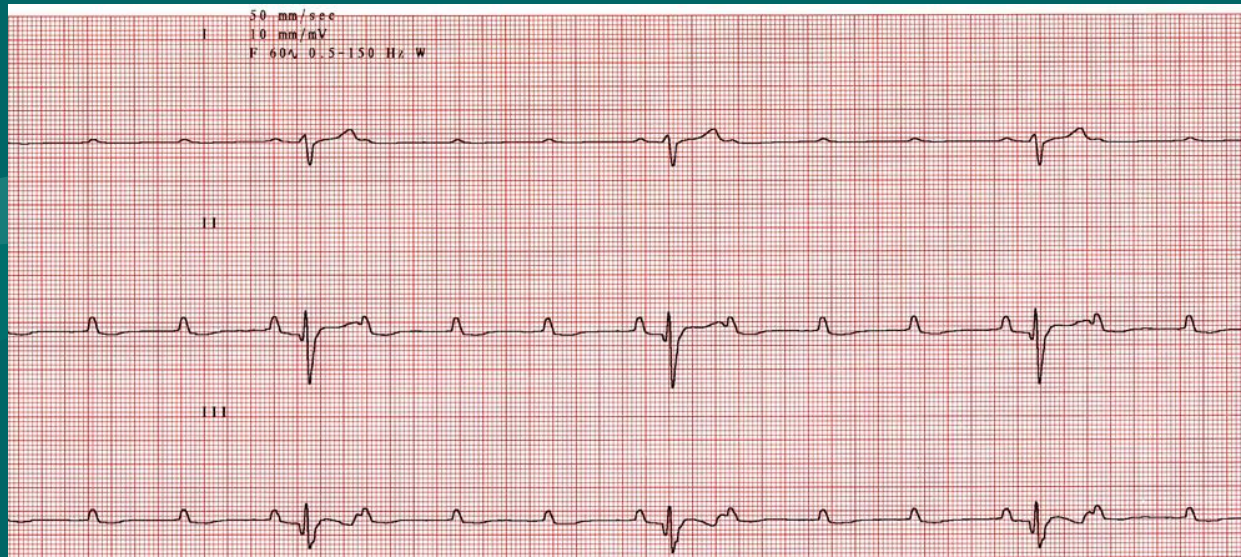
АВ-блокада II степени II Тип (тип II Мобитца)

- II Тип (тип II Мобитца)
- ЭКГ-признаки
- Интервал P — Q остается постоянным (нормальным или удлинненным). Комплекс QRST периодически выпадает. Выявляется длительная пауза.
- Комплекс QRS может быть расширен, деформирован.



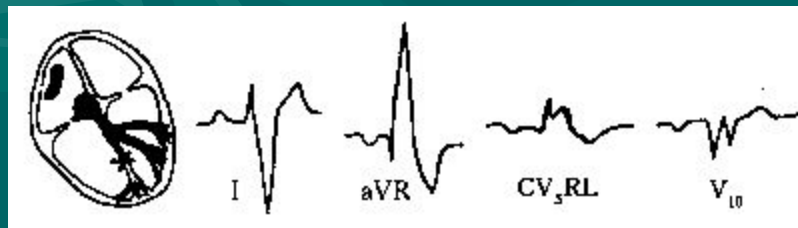
АВ-блокада III степени

- — это полное прекращение проведения импульса от предсердий к желудочкам. Предсердия и желудочки возбуждаются и сокращаются независимо друг от друга. Полная АВ блокада встречается при дигиталисной интоксикации, врожденных клапанных пороках, идиопатическом фиброзе, гипертрофической кардиомиопатии, бактериальном эндокардите, гиперкалиемии и других патологических состояниях.
- ЭКГ-признаки
 1. Зубец Р не связан с комплексом QRST (регистрируется в период систолы или диастолы, иногда наслаивается на комплекс QRS или зубец Т, деформируя их).
 2. Интервалы Р-Р и Р-Р в большинстве случаев постоянны, но R - R больше Р - Р, т. к. ритм желудочков реже ритма предсердий. В. АВ-блокада III степени (полная АВ-блокада)



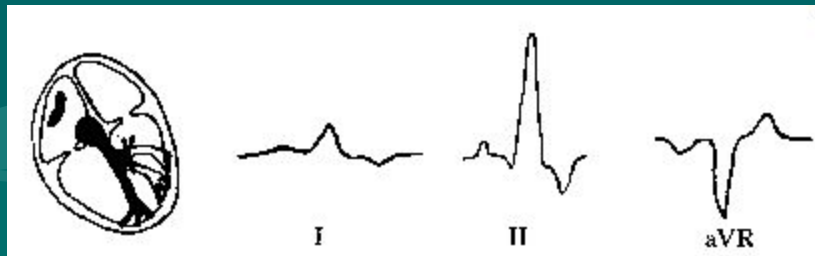
Внутрижелудочковые блокады

- это нарушение проведения импульса в системе Гиса—Пуркинье.
- При этом могут быть блокады изолированные и в сочетании двух и трех ветвей пучка Гиса.
- блокада правой ножки пучка Гиса
- **Блокада правой ножки пучка Гиса** — это задержка или полное прекращение проведения возбуждения по правой ножке пучка Гиса. При этом возбуждение правого желудочка происходит путем перехода волны деполяризации с левой половины межжелудочковой перегородки и от левого желудочка. В результате изменяется последовательность распространения волны деполяризации и резко изменяется конфигурация желудочкового комплекса. Полное прекращение проведения возбуждения по правой ножке пучка Гиса называется полной блокадой, а замедленное проведение возбуждения — неполной блокадой. Кроме того, может встречаться перемежающаяся блокада, при которой на ЭКГ блокадные комплексы чередуются с нормальными.
- Блокада правой ножки пучка Гиса наблюдается при врожденных пороках сердца, хроническом фиброзе клапанов, сердечной неоплазии, травмах, кардиомиопатии. У биглей генетически обусловлена неполная блокада правой ножки пучка Гиса в сочетании с утолщением стенки правого желудочка.
- ЭКГ-признаки
- Продолжительность комплекса QRS более 0,07 с при полной блокаде и не превышает нормы при неполной блокаде.
- Электрическая ось сердца отклонена вправо (более $+100^\circ$).
- Расщепленный M-образной формы комплекс QRS типа rS' и RSR' в отведении CV_5RL .
- Позитивный комплекс QRS в отведениях aVR и aVL .
- Широкий и глубокий зубец S в отведениях I, II, III, aVF , CV_6LL , CV_6LU .
- Зубец SW-образной формы в отведении V_{10} .
- Блокаду правой ножки пучка Гиса необходимо дифференцировать от гипертрофии правого желудочка с помощью метода рентгенографии.



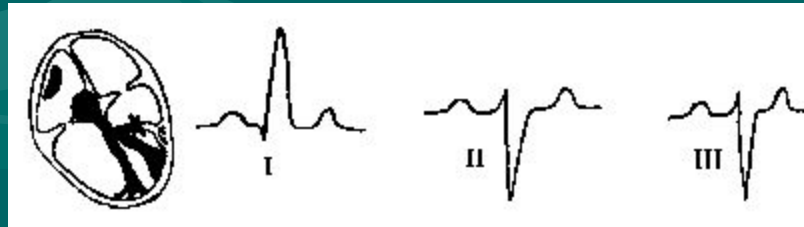
Блокада левой ножки пучка Гиса

- Полная блокада обеих ветвей левой ножки пучка Гиса
- При полной блокаде левой ножки левый желудочек возбуждается в результате перехода волны деполяризации со стороны правого желудочка с большим опозданием. Это приводит к резкой деформации комплекса QRS и нарушению процесса реполяризации. Данная блокада может наблюдаться при кардиомиопатии, аортальном стенозе, других заболеваниях.
- ЭКГ-признаки
- Продолжительность QRS комплекса более 0,07 с.
- Широкий и позитивный QRS комплекс в отведениях I, II, III, aVF, CV6LL, CV6LU.
- Негативный QRS комплекс в отведениях aVR, aVL, CV5LL.
- В левых прекардиальных и в I стандартном отведении Q зубец незначительный или отсутствует.
- Возможно наличие перемежающейся блокады.
- Блокаду левой ножки пучка Гиса необходимо дифференцировать от гипертрофии левого желудочка с помощью рентгенографии.



Блокада передней ветви левой ножки пучка Гиса

- ЭКГ-признаки
- Продолжительность QRS комплекса не превышает нормы.
- Электрическая ось сердца отклонена влево (менее $+40^\circ$).
- Комплекс QRS в отведениях I и aVL типа qR.
- Комплекс QRS в отведениях II, III и aVF типа rS.
- Блокаду передней ветви левой ножки пучка Гиса необходимо дифференцировать от гиперкалиемии, гипертрофии левого желудочка, измененного расположения сердца в грудной полости. Патогномична для ГКМ кошек.
- Иногда встречается комбинированная блокада правой ножки и передней ветви левой ножки пучка Гиса, которую можно диагностировать по сочетанию ЭКГ-признаков каждого вида блокады в отдельности.

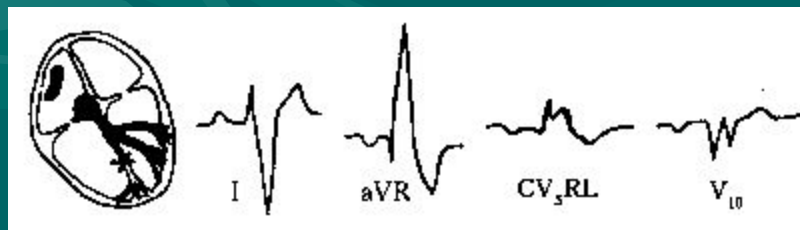


Блокада задней ветви левой ножки пучка Гиса

- Данная блокада является мало распространенным дефектом у собак, так как задняя ветвь находится в лучшем анатомическом положении и богаче снабжается кровью

Блокада правой ножки пучка Гиса

- Блокада правой ножки пучка Гиса — это задержка или полное прекращение проведения возбуждения по правой ножке пучка Гиса. При этом возбуждение правого желудочка происходит путем перехода волны деполяризации с левой половины межжелудочковой перегородки и от левого желудочка. В результате изменяется последовательность распространения волны деполяризации и резко изменяется конфигурация желудочкового комплекса. Полное прекращение проведения возбуждения по правой ножке пучка Гиса называется полной блокадой, а замедленное проведение возбуждения — неполной блокадой. Кроме того, может встречаться перемежающаяся блокада, при которой на ЭКГ блокадные комплексы чередуются с нормальными.
- Блокада правой ножки пучка Гиса наблюдается при врожденных пороках сердца, хроническом фиброзе клапанов, сердечной неоплазии, травмах, кардиомиопатии. У биглей генетически обусловлена неполная блокада правой ножки пучка Гиса в сочетании с утолщением стенки правого желудочка.
- ЭКГ-признаки
- Продолжительность комплекса QRS более 0,07 с при полной блокаде и не превышает нормы при неполной блокаде.
- Электрическая ось сердца отклонена вправо (более $+100^\circ$).
- Расщепленный M-образной формы комплекс QRS типа rsR' и RSR' в отведении CV5RL.
- Позитивный комплекс QRS в отведениях aVR и aVL.
- Широкий и глубокий зубец S в отведениях I, II, III, aVF, CV6LL, CV6LU.
- Зубец SW-образной формы в отведении V10.
- Блокаду правой ножки пучка Гиса необходимо дифференцировать от гипертрофии правого желудочка с помощью метода рентгенографии.

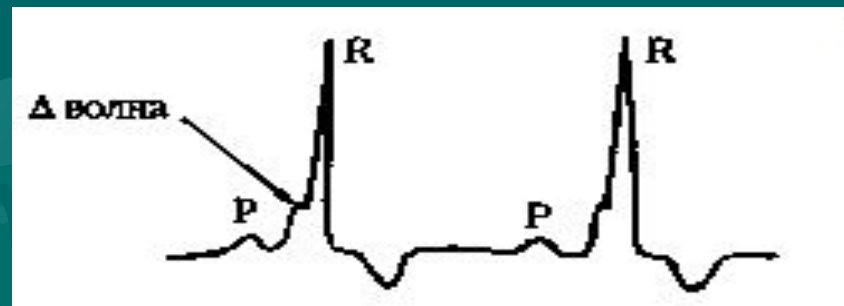


Синдромы преждевременного возбуждения желудочков

- Синдромы преждевременного возбуждения желудочков возникают в результате одновременного проведения импульса по основной проводящей системе и дополнительным проводящим путям в обход АВ-узла.

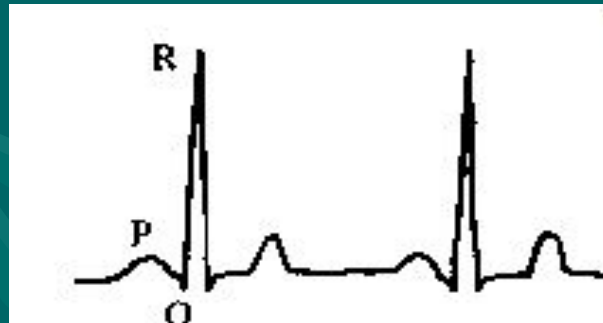
Синдром WPW

- синдром Вольфа — Паркинсона — Уйата (WPW)
- ЭКГ-признаки
- Укорочение интервала P - Q (менее 0,06 с).
- Наличие дельта-волны на восходящем или нисходящем колене комплекса QRS.
- Уширение и небольшая деформация комплекса QRS.
- Дискордантное смещение сегмента RS - T и зубца T по отношению к основному зубцу комплекса QRS.
- Наличие дополнительного пути проведения объясняет частое возникновение при синдроме WPW приступов пароксизмальной тахикардии или пароксизмов мерцания и трепетания предсердий.
- Б. Синдром укороченного интервала P — Q



Синдром укороченного интервала P — Q

- ЭКГ-признаки
- Укорочение интервала P - Q (менее 0,06 с).
- Нормальные (без дельта волны и недеформированные) комплексы QRS.
- Нередко наблюдаются приступы суправентрикулярной пароксизмальной тахикардии или мерцательной аритмии.

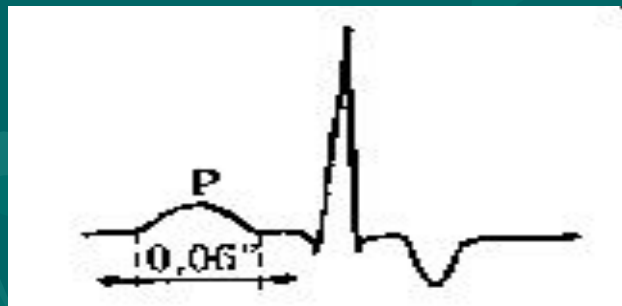


Электрокардиограмма при гипертрофии предсердий и желудочков

- Гипертрофия сердца — это компенсаторная приспособительная реакция миокарда, выражающаяся в увеличении массы сердечной мышцы. Гипертрофия развивается в ответ на повышенную нагрузку, которую испытывает тот или иной отдел сердца при наличии клапанных пороков сердца или при повышении давления в большом и малом круге кровообращения. Повышение массы и объема мышечных волокон приводит к росту суммарной ЭДС гипертрофированного отдела сердца с увеличением его вектора, что сопровождается следующими изменениями на ЭКГ.
- Отклонением средней ЭОС в сторону гипертрофированного отдела.
- Увеличением амплитуды зубца или зубцов, отражающих возбуждение соответствующего отдела сердца, в результате увеличения его электрической активности.
- Уширением и изменением формы соответствующего зубца или зубцов в результате увеличения продолжительности возбуждения гипертрофированного отдела.
- Изменением сегмента RS - T и снижением амплитуды зубца T вследствие развития дистрофических, метаболических и склеротических изменений в гипертрофированной сердечной мышце.

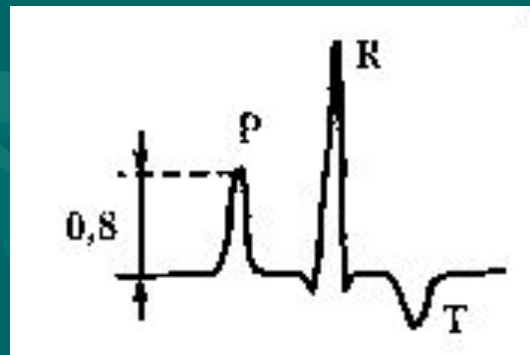
Гипертрофия левого предсердия

- Гипертрофия левого предсердия чаще встречается у больных с митральными пороками сердца, особенно с митральным стенозом, а также может встречаться при аортальном стенозе и дефекте межжелудочковой перегородки.
- ЭКГ-признаки
- Увеличение продолжительности зубца Р более 0,04 с (р-mitrale).
- Двугорбый зубец Р без увеличения его продолжительности не является патологией.



Гипертрофия правого предсердия

- Гипертрофия правого сердца обычно развивается при заболеваниях, сопровождающихся повышением давления в легочной артерии, чаще всего при хроническом легочном сердце, а также при некоторых врожденных пороках сердца и при хронической недостаточности трехстворчатого клапана.
- ЭКГ-признаки
- Увеличение амплитуды зубца Р более 0,4 мВ, при сохранении нормальной его продолжительности.
- Р зубец высокий, тонкий и заостренный (р-pulmonale).



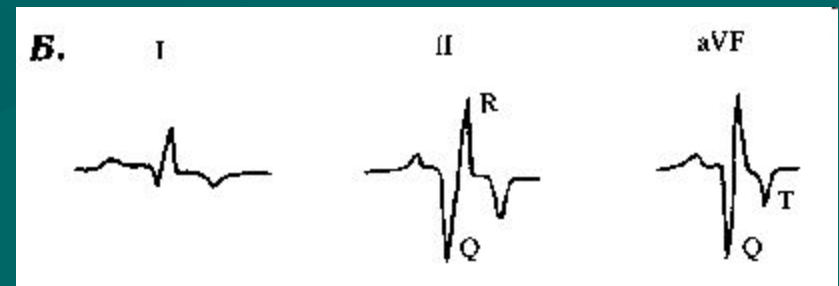

Гипертрофия левого желудочка

- Гипертрофия левого желудочка развивается при аортальных пороках сердца, недостаточности митрального клапана и других заболеваниях сопровождающихся длительной перегрузкой левого желудочка.
- ЭКГ-признаки
- Увеличение амплитуды зубца R у узкогрудых собак и собак до двухлетнего возраста свыше 3,0 мВ, у взрослых собак - свыше 2,5 мВ в отведениях II и aVF, свыше 3,0 - в CV₆LU и свыше 2,5 - в CV₆LL.
- Изменение зубца Q в зависимости от типа перегрузки:
- При диастолической перегрузке (вследствие увеличения объема выбрасываемой крови) зубец Q CV₆LU — углубляется;
- при систолической перегрузке (вследствие затруднения выброса крови) зубец Q CV₆LU — уменьшается или может отсутствовать.
- Увеличение продолжительности QRS комплекса у мелких и средних пород собак свыше 0,05 с, у крупных — свыше 0,06 с.
- Смещение ниже изолинии сегмента RS — T и появление отрицательного зубца T с амплитудой более 1/4 зубца R.
- ЭОС расположена в нормальных пределах или смещена влево (менее +40°).




Гипертрофия правого желудочка

- Гипертрофия правого желудочка развивается при митральном стенозе, хроническом легочном сердце и других заболеваниях, приводящих к длительной перегрузке правого желудочка.
- Диагноз гипертрофии правого желудочка у собак может быть поставлен при наличии трех из нижеперечисленных ЭКГ-признаков (А):
- Смещение ЭОС вправо (более $+100^\circ$).
- Наличие зубца S в отведениях I, II, III, aVF.
- Зубец S в I отведении более 0,05 мВ.
- Зубец S во II отведении более 0,35 мВ.
- Зубец S в отведении CV₆LU более 0,07 мВ.
- Зубец S в отведении CV₆LL более 0,8 мВ.
- Соотношение зубцов R/S менее 0,87.
- Наличие положительного зубца T в отведении V10, за исключением чи-хуа-хуа.
- Наличие W-образного комплекса QRS в отведении V10.
- Кроме того, гипертрофия правого желудочка может быть диагностирована в следующих случаях (Б):
- При наличии гипертрофии правого предсердия.
- При наличии блокады правой ножки пучка Гиса трудно дифференцируемой от гипертрофии правого желудочка.
- При увеличении амплитуды зубца Q более 0,5 мВ в отведениях II, III и aVF.
- При наличии признаков острого легочного сердца (cor pulmonale) — сдвиг RS — T сегмента и зубца T, r—pulmonale и иногда синусовая тахикардия.



Гипертрофия обоих желудочков

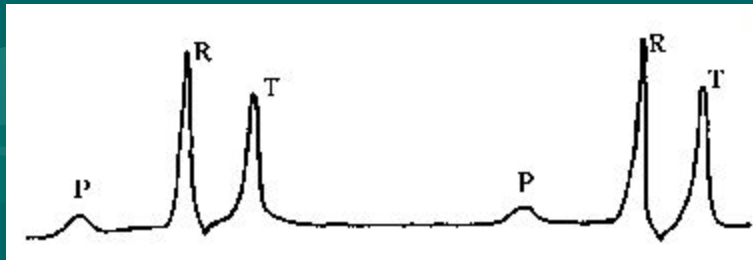
- Электрокардиографическая диагностика гипертрофии обоих желудочков трудна, а часто невозможна.
- Поскольку при совершенно равномерном, диффузном поражении сократительного миокарда, волокна миокарда правого и левого желудочков меняют свой потенциал, но их алгебраическая сумма может не изменяться. Следовательно на ЭКГ не будет существенных отклонений. Поэтому изменения желудочкового комплекса на электрокардиограмме чаще бывает связано с очаговым поражением сократительного миокарда (12). При отсутствии же изменений этого комплекса не исключено диффузное поражение сердца, которое можно диагностировать другими методами исследования, например с помощью рентгенографии.
- ЭКГ-признаки характеризуются сочетанием изменений характерных для гипертрофии каждого желудочка в отдельности.
- А. При наличии явных признаков гипертрофии левого желудочка гипертрофию правого желудочка определяют по следующим признакам:
 - Отклонение ЭОС вправо.
 - Наличие зубца S в отведении CV6LU.
 - Наличие признаков гипертрофии правого предсердия.
- Б. При наличии признаков гипертрофии правого желудочка гипертрофию левого желудочка распознают по следующим признакам:
 - Отклонение ЭОС влево.
 - Наличие глубокого зубца Q в отведениях I, II, III и aVF.
 - Наличие признаков гипертрофии обоих предсердий.



Гиперкалиемия

- Гиперкалиемия наблюдается при острой почечной недостаточности, недостаточности коры надпочечников, остром ацидозе и передозировке препаратов калия.
- ЭКГ-признаки
- При гиперкалиемии могут встречаться одно или несколько из нижеперечисленных изменений ЭКГ.
- Умеренная гиперкалиемия
- Синусовая брадикардия.
- Уплощенный зубец Р (маленький и широкий).
- Увеличение продолжительности интервала P-Q и комплекса QRS.
- Зубец Т высокий и заостренный.
- Синусовая брадикардия

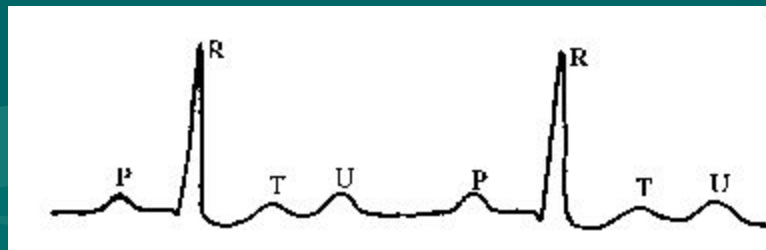
- Тяжелая гиперкалиемия
- Полное исчезновение зубца Р.
- Нарушение атриовентрикулярной и внутрижелудочковой проводимости с возможным возникновением трепетания или фибрилляции желудочков
-



Электрокардиограмма при некоторых патологических состояниях

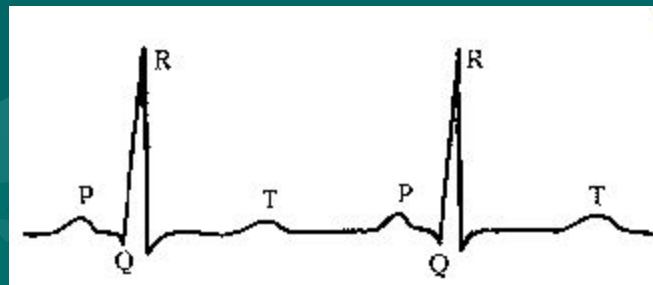
Гипокалиемия

- Гипокалиемия возникает при значительной потере жидкости (понос, рвота, массивный диурез), при перфузии больших количеств растворов бедных кальцием (NaCl и др.) и длительном применении кортикостероидов.
- ЭКГ-признаки
- Уменьшение амплитуды зубца T.
- Снижение ниже нормальных пределов сегмента S - T.
- Удлинение интервала Q - T.
- Увеличение амплитуды зубца U.
- Возможно наличие синусовой брадикардии и политопных экстрасистол.



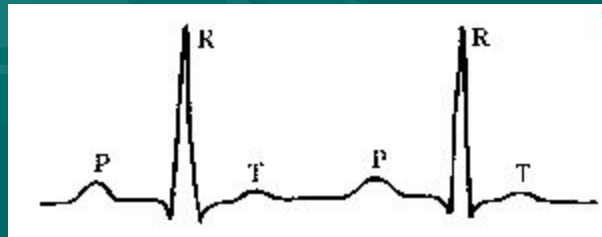
Гипокальциемия

- Гипокальциемия встречается при значительной потере жидкости, эклампсии (послеродовая тетания, эндокрин. нарушениях, мальабсорбции, почечной недостаточности в стадии анурии)
- ЭКГ-признаки
- Удлинение интервала Q - T за счет увеличения сегмента RS - T.
- Снижение амплитуды зубца T или сохранение его в нормальных пределах.
- Укорочение интервала P - Q.



Гиперкальциемия

- Встречается при гипервитаминозе D (отравление холекальциферолом – отравление для крыс, этиленгликолем, злокачественная гиперкальциемия при лимфосаркоме, эндокр. нарушения).
- ЭКГ-признаки Уменьшение продолжительности интервала Q—T за счет укорочения сегмента RS - T.
- Снижение зубца T.
- Возможно наличие синусовой брадикардии и замедления атриовентрикулярной проводимости.



ЭКГ при передозировке сердечных гликозидов

- Влияние на ЭКГ сердечных гликозидов является результатом их прямого действия на сердечную мышцу и косвенного влияния путем возбуждения блуждающего нерва
- ЭКГ-признаки
- Кольцообразное смещение сегмента RS - T ниже нормальных пределов.
- Наличие двухфазного (-/+) или отрицательного зубца T.
- Нарушения ритма и проводимости. Чаще наблюдается желудочковая экстрасистолия (би-, три- или квадригеминия), синусовая брадикардия, АВ-блокада разной степени



ЭКГ при перикардитах

- ЭКГ-признаки
- Альтерация QRS (разные по высоте QRS-комплексы)
- Подъем сегмента RS - T при острых перикардитах вследствие повреждения субэпикардальных слоев миокарда.
- Возможна депрессия сегмента P - Q.
- Значительное снижение вольтажа ЭКГ (при выпотном перикардите).
- Чередование вольтажа P, QRS и T через один, два или три комплекса, как результат перемещения сердца.



Нормы ЭКГ у собак

- Нормальные показатели ЭКГ собак (S - 50 мм/с, V - 10 мВ) Считаем по II стандартному отведению.
- ЧСС: 70-160 уд./мин., более 180 — для мелких пород, более 220 - для щенков
- Ритм синусовый, синусовая аритмия, блуждающий СА-пейсмейкер
- Электрическая ось сердца: от +40° до +100° II отведение:
- P: продолжительность - не более 0,04мм/сек
высота - не более 0,4 мВ
- P-Q: продолжительность (0,06-0,13мм/сек)
- QRS: продолжительность - не более 0,05 мм/сек у мелких пород не более 0,06 мм/сек у крупных пород
высота- не более 2,5 мВ у мелк. пород не более 3,0 мВ у круп. пород
- S—T: не ниже 0,2 мВ не выше 0,15 мВ
- T: позитивный, негативный и двухфазный не более ¼ от выше R зубца
- Q — T: 0,15 - 0,25 с (зависит от ЧСС) Q—T=WR-R k=0,26
- Грудные отведения:
- CV5RL: зубец T — позитивный
- CV6LL: As не более 0,8 мВ, Ar не более 2,5 мВ.
- CV6LU: A, не более 0,7 мВ Ad не более 3,0 мВ.
- V10: QRS-комплекс - негативный, зубец T - негативный, кроме чи-хуа-хуа.

- Благодарю, Бондаренко С.В и Мыш Е.А. за предоставленные для презентации материалы и материалы
- Презентация представлена Зинкиной Т.С. Ветеринарная клиника «Добрый мир»
- в Кожухово