Казахстанско-Российский медицинский университет

Формирования электрокардиограммы при распространении волны возбуждения по сердцу

Выполнила: Косаева Б.К.
Факультет: Общая медицина
Группа: 506 «А»

Зубец Р

- Деполяризация предсердий регистрируется на ЭКГ в виде зубца Р.
- Восходящая часть зубца Р отражает деполяризацию правого предсердия, нисходящая — левого.
- Высота зубца Р не более 0,4 mV, а ширина не превышает 0,04 с.
- Как посчитать?
- Ширина: кол-во клеточек занимающих Р-зубцом в длину умножить на 0.02 при скорости ленты 50 мм/сек, и на 0.04 если скорость 25 мм/сек
- Высота: кол-во клеточек занимающих Р-зубцом в высоту умножить на 0.1 при режиме съемки 1 см=1mV,

Интервал P — Q

- Это расстояние от начала зубца P до начала зубца Q или R.
- Он соответствует времени прохождения импульса по предсердиям, АВ-узлу, пучку Гиса и его разветвлениям, т.е. характеризует состояние АВ-проводимости.
- Длительность интервала P -Q в зависимости от частоты сердечных сокращений составляет 0,06 - 0,13 с. Он расположен на уровне изолинии. Удлинение интервала указывает на замедление АВ-проводимости, а укорочение связано с симпатикоадреналовой реакцией, синдромом преждевременного возбуждения желудочков, предсердным и узловым водителем ритма.
- Как посчитать? Кол-во клеточек занимающих P –Q интервалом умножить на 0.02 при скорости ленты 50 мм/сек, и на 0.04 если скорость 25 мм/сек

Комплекс QRS

- Отражает процесс деполяризации желудочков. Принято выделять три фазы распространения возбуждения по желудочкам, каждой из которых соответствует свой суммарный моментный вектор.

- Процесс возбуждения начинается с деполяризации преимущественно левой части межжелудочковой перегородки в средней ее трети. Моментный вектор при этом обращен вправо и вниз вдоль оси III отведения (рис.6.3. А). Если проекция моментного вектора на ось отведения направлена к положительному электроду, то первый зубец, отражающий возбуждение желудочков, будет направлен вверх от изолинии и называется зубцом R, а если к отрицательному электроду, — то зубец будет направлен вниз от изолинии и называется зубцом Q.

- Далее возбуждение охватывает апикальную область правого и левого желудочков и, так как миокард левого желудочка почти в три раза толще миокарда правого желудочка, ЭДС возбуждения левого желудочка преобладает и суммарный вектор направляется влево и вниз На ЭКГ при этом записывается большой зубец R, когда суммарная ЭДС направлена к положительному электроду, или глубокий зубец S, когда суммарная ЭДС направлена к отрицательному электроду.

- Последним возбуждается основание желудочков, их суммарный вектор направлен вверх и несколько вправо На ЭКГ записывается небольшой зубец S или продолжение зубца R (в зависимости от направления суммарного вектора).

- Если амплитуда зубцов комплекса QRS достаточно велика и превышает 5 мм, их обозначают заглавными буквами, если менее 5 мм — то строчными буквами. Однако,

Изменения QRS

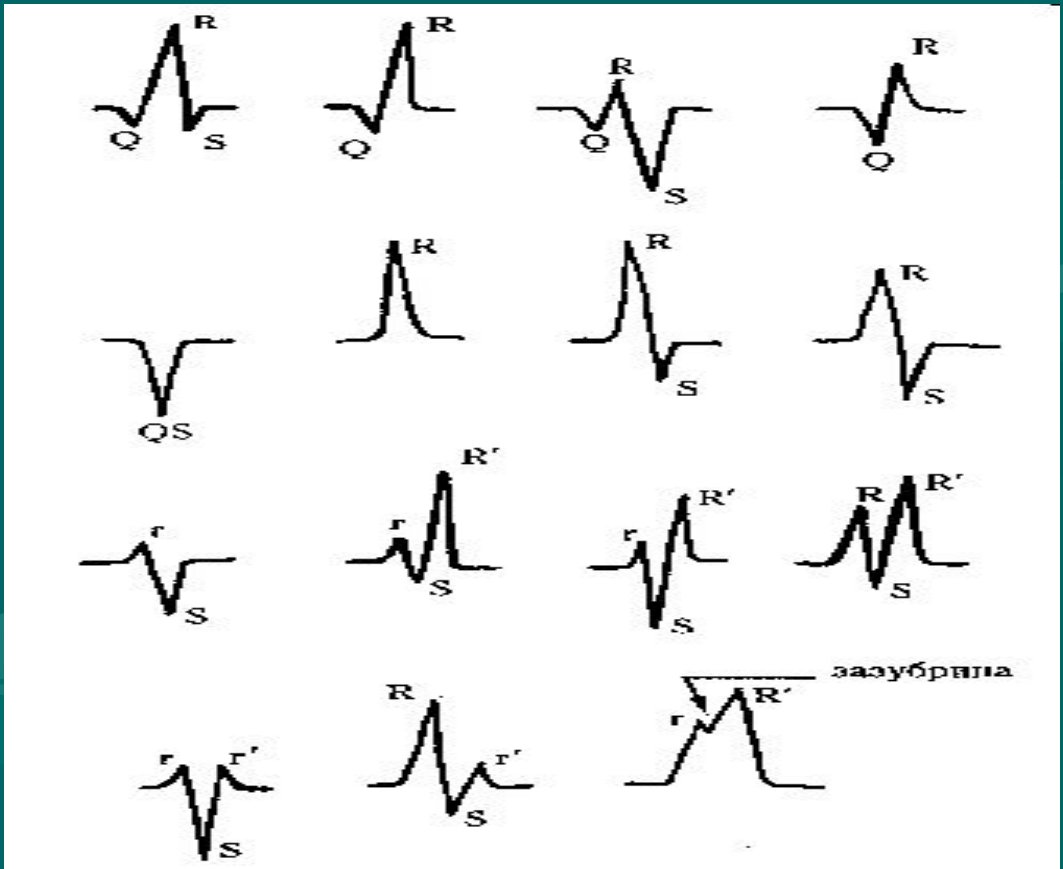

Зубцы QRS

- Зубец Q — связан с возбуждением межжелудочковой перегородки. Он имеет малую амплитуду и является необязательным зубцом. Широкий и глубокий зубец Q указывает на патологию.

- Зубец R — обусловлен деполяризацией желудочков. Амплитуда зубца R обычно не превышает 3,0 мВ (у мелких собак — 2,5 мВ) в любом отведении. Наибольшее значение зубца R, достигающее иногда 6,0 мВ у некоторых молодых собак, отмечено в отведении CV6LU, в этом случае величина зубца R в отведении CV6LL будет также приближаться к этому значению (2).

- Зубец S — отражает потенциалы основания сердца; зубец SI — потенциалы правого желудочка; зубец SJII — потенциалы левого желудочка. Зубец S имеет малую амплитуду и нередко може отсутствовать. Патологическим считается значительное расширение и увеличение амплитуды зубца.

- Сегмент RS — T. Соответствует периоду, когда оба желудочка полностью охвачены возбуждением. Разность потенциалов отсутствует и на Э КГ регистрируется изоэлектрическая линия (рис.6.4).

- Измеряется сегмент RS — T от конца зубца S до начала зубца T. Место перехода комплекса QRS в сегмент RS — T называют точкой j (от англ. juntion — соединение). Ее используют как точку отсчета степени и длительности косовосходящей депрессии сегмента RS — T. Продолжительность RS — T зависит от частоты пульса. В норме сегмент RS — T расположен на изолинии, допускается его депрессия до 0,20 мВ в отведениях от конечностей и до 0,25 мВ в грудных отведениях. Подъем сегмента RS — T не должен превышать 0,15 мВ

Зубец Т

- Зубец Т. Отражает процесс реполяризации желудочков. Направление волн реполяризации противоположно направлению деполяризации и устремлено от эпикарда к эндокарду. Субэндокардиальные отделы в начале реполяризации еще заряжены отрицательно, а следовательно вектор единого сердечного диполя, как и в период деполяризации направлен от эндокарда к эпикарду. На ЭКГ в это время регистрируется преимущественно положительный зубец Т (рис.6.5.)

- Однако зубец Т может быть позитивным, негативным и двухфазным, он крайне неустойчив и спонтанно морфологически изменчив. Высота зубца Т в норме не более 1/4 амплитуды зубца R. Полярность зубца Т обычно варьирует во всех отведениях, кроме CV5RL и V10. У 98-99% собак зубец Т является положительным в отведении CV5RL и отрицательным в отведении V10 при регистрации ЭКГ у собак в положении лежа на правом боку. Плоские зубцы Т наблюдали в этих отведениях в 1% случаев.

- Амплитуда, форма и иногда полярность зубца Т могут варьировать от сокращения к сокращению. Эти вариации обычно связаны с изменениями в предшествующих интервалах при синусовой аритмии (2).

Сегмент S — T

- Соответствует периоду, когда оба желудочка полностью охвачены возбуждением. Разность потенциалов отсутствует и на Э КГ регистрируется изоэлектрическая линия (рис.6.4).

- Измеряется сегментS — T от конца зубца S до начала зубца T. Место перехода комплекса QRS в сегмент S — T называют точкой j (от англ. juntion — соединение). Ее используют как точку отсчета степени и длительности косовосходящей депрессии сегмента S — T. Продолжительность S — T зависит от частоты пульса. В норме сегмент S — T расположен на изолинии, допускается его депрессия до 0,20 мВ в отведениях от конечностей и до 0,25 мВ в грудных отведениях. Подъем сегмента S — T не должен превышать 0,15 мВ
- Как посчитать? Кол-во клеточек занимающих S — T сегментом умножить на 0.02 при скорости ленты 50 мм/сек, и на 0.04 если скорость 25 мм/сек

Морфология сегмента S — T

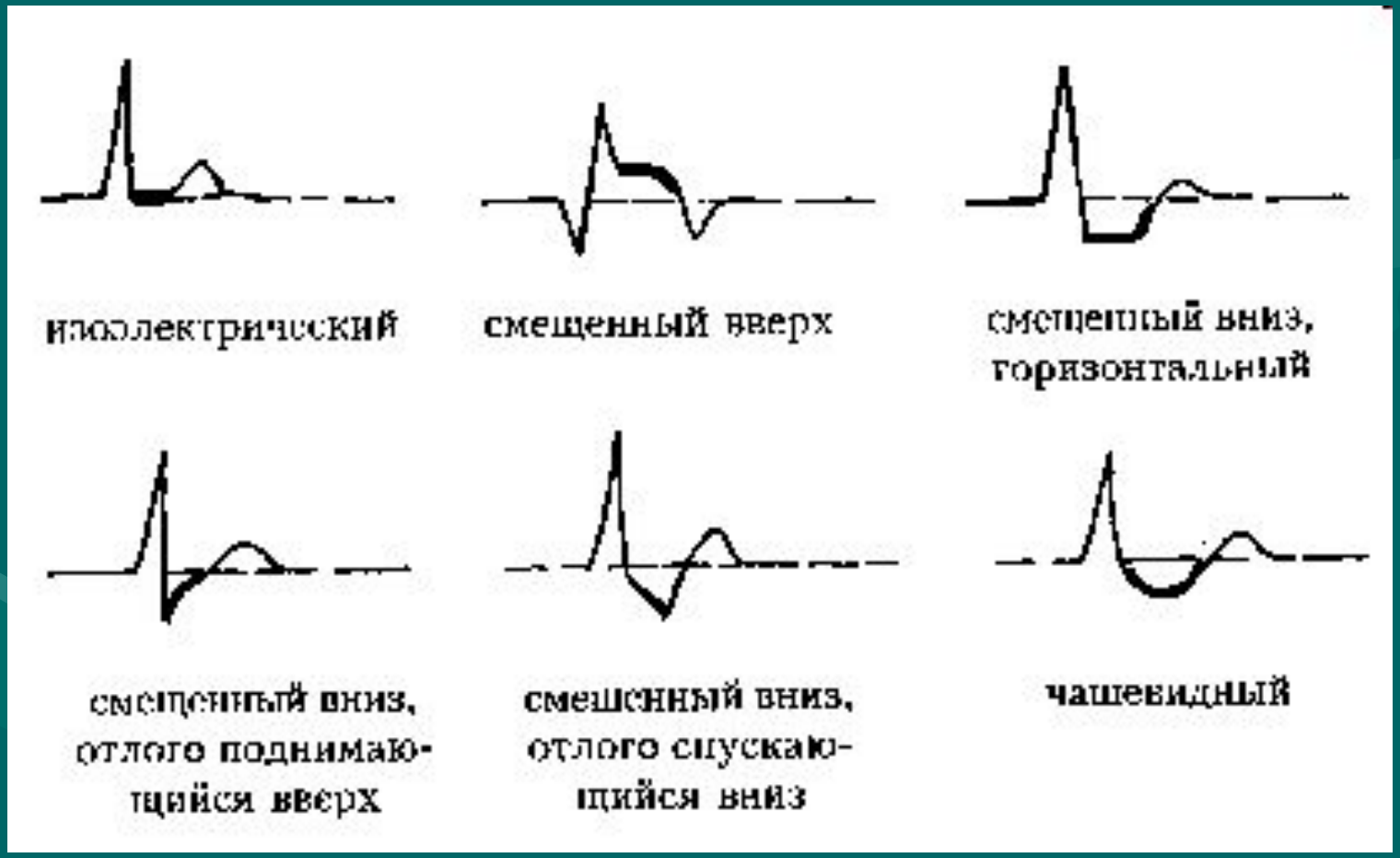

Интервал Q — T

- Характеризует электрическую систолу желудочков. Измеряется от начала зубца Q или R до окончания зубца T.
- Продолжительность интервала зависит от пола, возраста, частоты пульса. При нормальном сердечном ритме величина Q — T колеблется в пределах 0,15—0,25 с.
- Укорочение интервала Q — T типично для гликозидной интоксикации,
- Удлинение — связано с гипокалиемией, гипокальциемией, блокадой ножек пучка Гиса, а также может предрасполагать к внезапной смерти от фибрилляции желудочков.

Анализ электрокардиограммы

помехи

- - мышечный тремор
- - помехи от электрооборудования (сетевая наводка)
- - дрейф изолинии в результате плохого контакта электродов с кожей

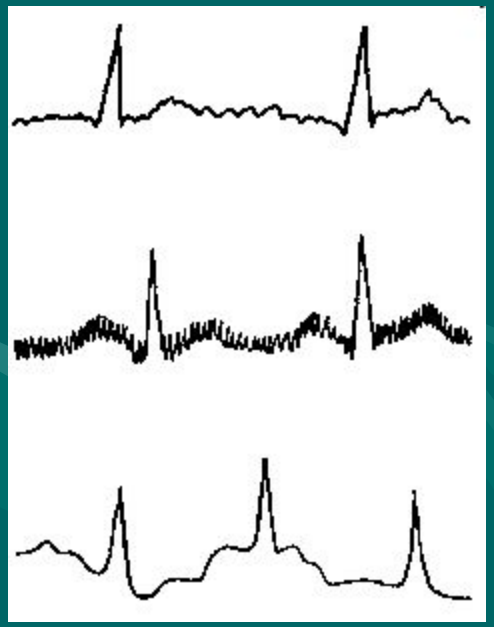

- ЭКГ принято осуществлять при скорости движения бумажной ленты 50 мм/с, что соответствует 0,02 с в 1 мм. Если скорость движения была иной, то это должно быть отмечено на электрокардиограмме. Дальнейшую интерпретацию ЭКГ целесообразно проводить, придерживаясь определенной схемы ее расшифровки.

Анализ сердечного ритма и проводимости

- Регулярность сердечного ритма оценивается путем измерения продолжительности интервала R—R между последовательно зарегистрированными сердечными циклами. Если интервалы R—R равны или отличаются друг от друга на +/- 10% средней величины — ритм сердца правильный. В остальных случаях — неправильный ритм. Однако у собак в норме возможно наличие синусовой дыхательной аритмии — увеличение числа сердечных сокращений на вдохе.

Подсчет числа сердечных сокращений (ЧСС)

- ЧСС в 1 минуту при правильном ритме определяют по формуле:
- ЧСС = 3000/ R-R (кол-во маленьких клеточек при скорости ленты 50 мм/сек, и 1500/ R-R при скорости 25 мм/сек
- R—R - длительность интервала, с.
- При неправильном ритме можно определить среднее значение или указать минимальное ЧСС (по длительности наибольшего интервала R - R) и максимальное ЧСС (по наименьшему интервалу R - R).
- В норме у собаки частота сердечных сокращений колеблется в пределах 70—160 ударов в минуту. Для мелких пород приемлемо учащение ритма до 180, а для щенков — до 220 в минуту.

Определение источника возбуждения

- В норме электрический импульс, возникающий в СА-узле, распространяется по предсердиям сверху вниз (синусовый ритм). Вектор деполяризации предсердий при этом направлен в сторону положительного электрода II стандартного отведения, и на ЭКГ фиксируются положительные зубцы P, регистрируемые перед каждым комплексом QRS.

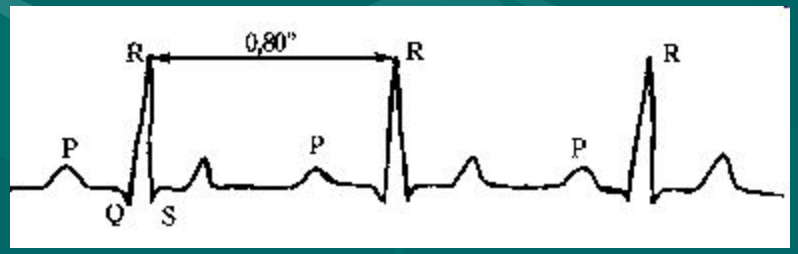

блуждающий СА-пейсмекер

- У собак в норме возможен постепенный, от цикла к циклу, переход источника возбуждения из СА-узла к АВ-соединению, так называемый блуждающий СА-пейсмекер. При этом зубец Р, предшествующий комплексу QRS, изменен по форме и полярности от цикла к циклу.

Предсердный ритм

- — когда источник возбуждения располагается в нижних отделах предсердий, на ЭКГ во II и III стандартных отведениях регистрируются отрицательные зубцы P, предшествующие комплексам QRS.

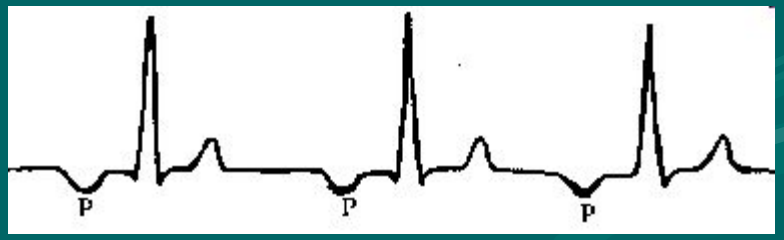

Ритм из АВ-соединения

- характеризуется отсутствием на ЭКГ зубца Р, сливающегося с обычно неизмененным комплексом QRS; либо наличием отрицательного зубца Р, расположенного после неизмененного комплекса QRS.

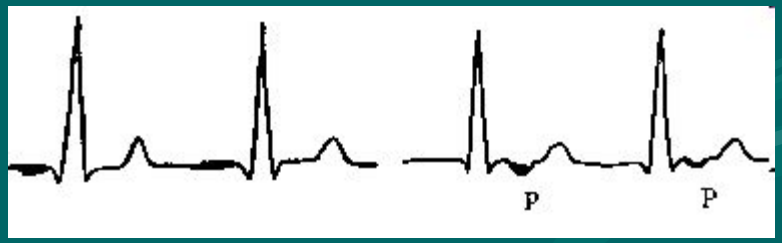

Желудочковый (идиовентрикулярный) ритм

- - характеризуется медленным желудочковым ритмом, наличием расширенных и деформированных комплексов QRS, отсутствием закономерной связи комплексов QRS и зубцов P.



Оценка функции проводимости

- Для предварительной оценки функции проводимости необходимо измерить длительность зубца P, которая характеризует скорость проведения электрического импульса по предсердиям, продолжительность интервала P - Q (скорость проведения по предсердиям, АВ-узлу и системе Гиса) и общую длительность желудочкового комплекса QRS (проведение возбуждения по желудочкам).

- Увеличение длительности указанных зубцов и интервалов указывает на замедление проведения в соответствующем отделе проводящей системы сердца.

Определение положения электрической оси сердца

- Электрическая ось сердца (ЭОС) - это среднее направление ЭДС сердца в течение всего периода деполяризации. Для определения поворота сердца вокруг условной переднезадней оси принято рассчитывать электрическую ось комплекса QRS, так как при изменении положения сердца в грудной полости существенно изменяется конфигурация комплекса QRS в отведениях от конечностей.

- . Нормальные показатели электрической оси сердца расположены в пределах от +40° до +100°. Значительные повороты ЭОС вокруг передне-задней оси вправо (более +100°) и влево (менее +40°) свидетельствуют о патологических изменениях в сердечной мышце. Однако при умеренных патологических изменениях в сердце положение ЭОС может находиться в пределах нормы.

- А. Графический метод определения ЭОС Для определения положения электрической оси сердца графическим методом необходимо вычислить алгебраическую сумму амплитуд зубцов комплекса QRS в I и III стандартных отведениях и отложить найденные величины на положительный или отрицательный отрезок оси соответствующего отведения в шестиосевой системе координат Бейли. Из найденных точек провести перпендикуляры к осям отведении и точку пересечения перпендикуляров соединить с центром системы координат. Эта линия и является электрической осью сердца.

- Б. Визуальный метод определения ЭОС Определение электрической оси сердца визуальным методом основано на следующих принципах:

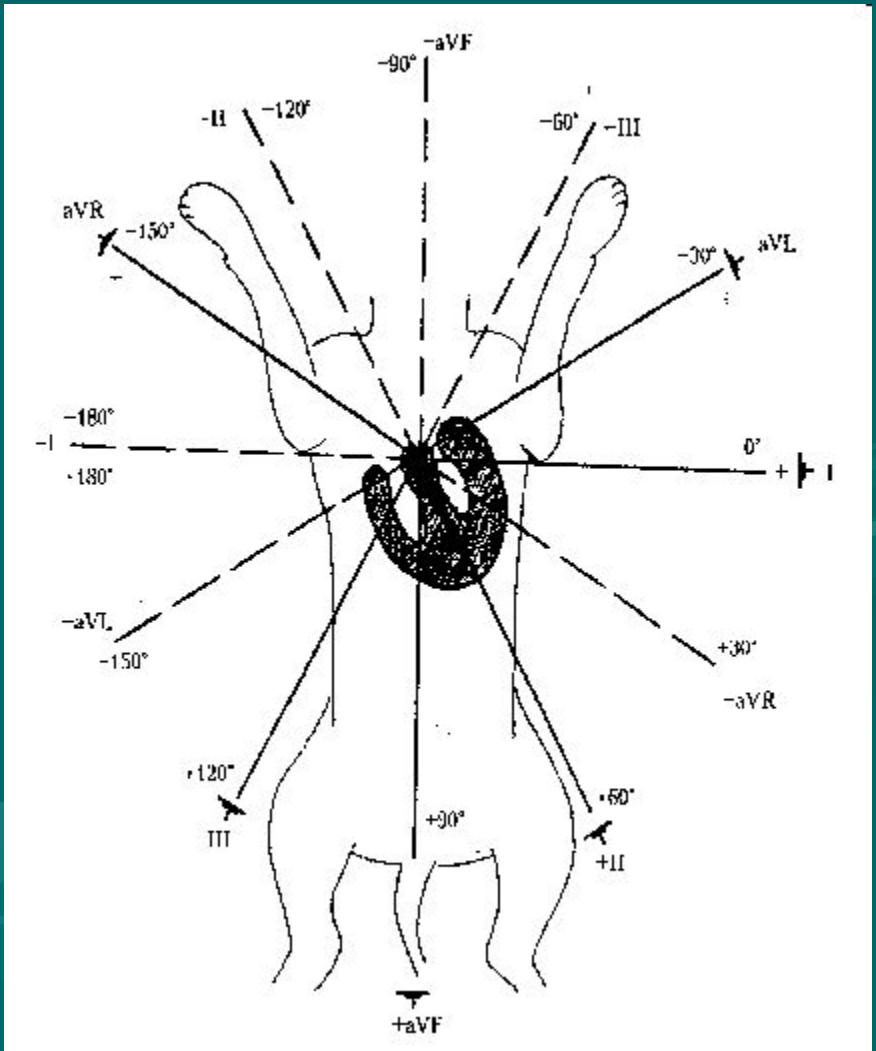
-aVF
-90°
-II
-120°
-60°
-III
aVR
-150°
-30°
aVL
-180°
-I
0°
+I
+180°
-aVL
-150°
+30°
-aVR
+120°
III
+90°
+60°
+II
+aVF

аритмии

- Нарушения сердечного ритма —— возникают в результате изменения основных функций сердца: автоматизма, возбудимости и проводимости, а также сочетаний нарушения этих функций.

- Ведущими электрофизиологическим механизмами аритмий сердца являются:
- Нарушение образования импульсов.
- Нарушение проведения импульсов.
- Одновременное нарушение образования и проведения импульсов

- Встречаются нарушения сердечного ритма почти у 30% собак, имеющих сердечные заболевания .

нарушения функции автоматизма сердца

- Синусовая тахикардия — учащение ЧСС при сохранении правильного синусового ритма. Это наиболее часто встречающийся у собак вид аритмии. Синусовая тахикардия бывает при различных инфекциях, интоксикациях, повышении температуры, гипоксии у собак с сердечной недостаточностью. Физиологическая синусовая тахикардия может возникнуть при сильном возбуждении, испуге, после физической нагрузки.
- ЭКГ-признаки:
- Учащение ЧСС более 160 (у крупных), 180 (у мелких), 220 (у щенков) ударов в минуту.
- Сохранение правильного синусового ритма (правильное чередование зубца P и комплекса QRST во всех циклах с вариацией R - R интервалов не более 10%).

Синусовая брадикардия

- Синусовая брадикардия — уменьшение ЧСС при сохранении правильного синусового ритма.
- Является следствием гиперкалиемии, однако ее также могут вызывать гипокалиемия и гипокальциемия, при ряде нарушений сердечной деятельности, при почечной недостаточности, гипотермии, гипотиреозе, действие наркотических средств. Физиологическая брадикардия встречается обычно у спортивных собак и собак брахиоцефальных пород.
- ЭКГ-признаки
- Урежение ЧСС менее 60—70 ударов в минуту.
- Сохранение правильного синусового ритма.



Синусовая аритмия

- Синусовой аритмией называется неправильный синусовый ритм, характеризующийся периодами постепенного учащения и урежения ритма. Чаще всего встречается синусовая дыхательная аритмия, при которой ЧСС увеличивается на вдохе и уменьшается на выдохе. Для собак синусовая дыхательная аритмия является нормой, за исключением случаев с высокой ЧСС (более 120).
- ЭКГ-признаки
- 1. Колебания продолжительности интервалов R -R, превышающие 0,12 с, связанные с фазами дыхания.
- 2. Сохранение всех ЭКГ-признаков синусового ритма.

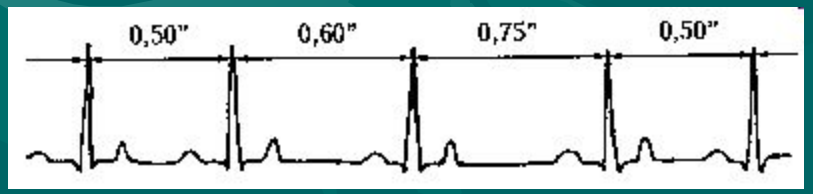

нарушения функции возбудимости

- **Экстрасистолия**

- Экстрасистолия — это преждевременное, внеочередное возбуждение и сокращение сердца. У здоровых собак Экстрасистолия может провоцироваться сильным возбуждением. Экстрасистолы органического происхождения свидетельствуют о глубоких изменения в сердечной мышце и наблюдаются при клапанных пороках, миокардитах, застойной недостаточности кровообращения, дигиталисной интоксикации.

- Экстрасистолы различают:
- по локализации:

- предсердные
- из АВ-соединения
- желудочковые

- по частоте:
- единичные
- парные (подряд две экстрасистолы)
- груповые (подряд три и более экстрасистол)

- Правильное чередование экстрасистол с
- нормальными синусовыми сердечными
- циклами называется аллоритмией.
- бигеминия - экстрасистола следует после
- каждого нормального синусового комплекса
- тригеминии - после двух,
- квадригеминии - после трех и т.д.

- Расстояние от предшествующего экстрасистоле очередного комплекса P - QRST основного цикла до экстрасистолы называется интервалом сцепления. Расстояние от экстрасистолы до начала следующего за ней предсердно-желудочкового комплекса называется компенсаторной паузой. Если пред- и постэкстрасистолические интервалы в сумме равны продолжительности двух нормальных периодов R - R, компенсаторная пауза считается полной, если меньше - неполной.

Предсердная Экстрасистолия

- Очаг возбуждения возникает в предсердиях.
- ЭКГ-признаки
- Интервал Р - Р перед экстрасистолой короче нормального.
- Экстрасистолическая волна Р появляется преждевременно и отличается от нормальной волны Р (деформированная, уширенная, отрицательная или изоэлектрическая).
- Экстрасистолический комплекс QRS не изменен.
- Если зубец Р возникает слишком рано и возбуждение не может пройти через АВ-узел, QRS-КОМ-плекс вслед за ним не регистрируется. Такой зубец Р называется непроведенным.
- При неполном восстановлении в АВ-узле и межжелудочковой проводящей системе предсердный импульс проходит по ним с задержкой. При этом удлиняется Р - R интервал или изменяется форма QRS-комплекса. Такое проведение называется аберрантным.
- После предсердной экстрасистолы возникает неполная компенсаторная пауза.

Экстрасистолы из АВ-соединения

- Очаг возбуждения возникает в АВ-соединении.
- ЭКГ-признаки
- Интервал R - R перед экстрасистолой короче нормального.
- Отрицательный зубец P во II, III и aVF отведении предшествует экстрасистолическому комплексу QRS, следует за ним или отсутствует, в результате слияния P и QRS.
- Экстрасистолический комплекс QRS не изменен.
- Компенсаторная пауза неполная.

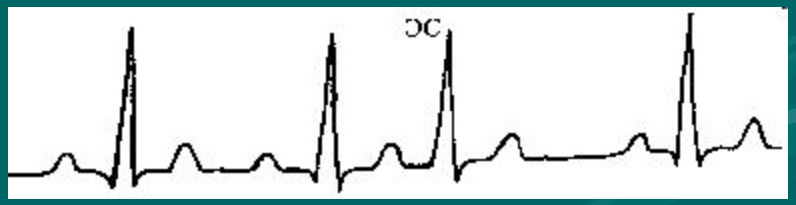

Желудочковая экстрасистолия

- Очаг возбуждения возникает в желудочке.
- ЭКГ-признаки
- Интервал R - R перед экстрасистолой короче нормального.
- Зубец P в экстрасистолическом комплексе отсутствует.
- Значительно расширен и деформирован экстрасистолический QRS-комплекс (расщеплен, раздвоен, зазубрен).
- Сегмент S - T и зубец T расположены в направлении, противоположном самому большому зубцу комплекса QRS - дискордантно.
- Место происхождения желудочковой экстрасистолы можно установить, определив, в каком отведении негативное отклонение комплекса QRS является наибольшим и о состоянии какого отдела сердца это отведение информирует.
- Компенсаторная пауза обычно полная.

- Экстрасистолы, исходящие из одного эктопического очага, называются монотонными, а исходящие из разных — политопными. В последнем случае на ЭКГ регистрируются отличающиеся друг от друга по форме и ширине экстрасистолические комплексы с разными интервалами сцепления.

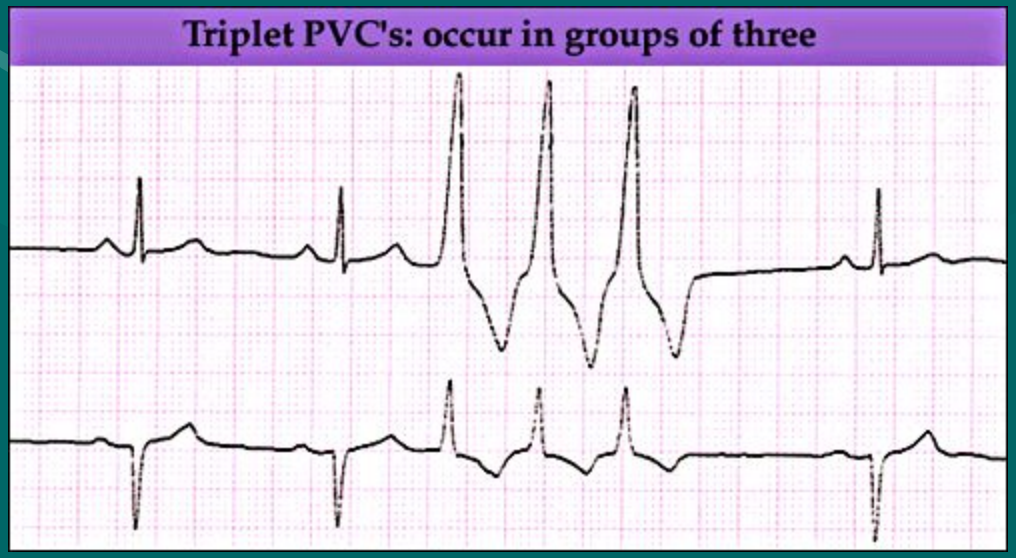

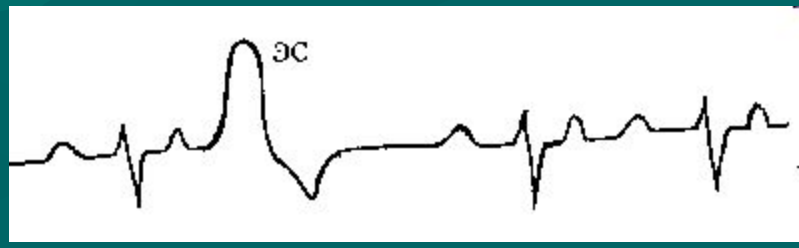

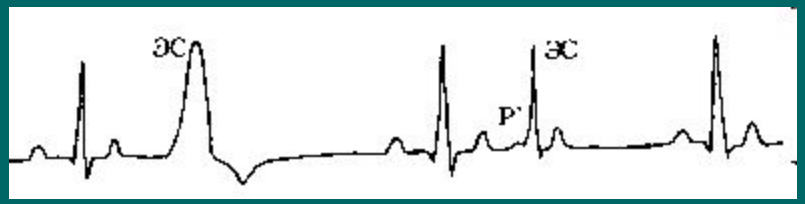

Тахикардии бывают

- По времени возникновения:
- Пароксизмальная тахикардия — это внезапно начинающийся и так же внезапно заканчивающийся приступ учащения сердечных сокращений свыше 160-180 ударов в минуту при сохранении в большинстве случаев правильного регулярного ритма. Он обусловлен частыми эктопическими импульсами, исходящими из предсердий, АВ-соединения или из желудочков.
- Постоянная форма
- По месту возникновения
- Предсердная
- из АВ-соединения (суправентрикулярная)
- Желудочковая
- Различают также
- Мерцание (фибрилляция) предсердий (мерцательная аритмия)
- Мерцание и трепетание желудочков

Алгоритм для определения ритма

- Посчитать R-R интервалы и найти ЧСС
- (таким образом Вы узнаете у Вас тахиаритмия, брадиаритмия или нормоаритмия
- Выяснить кто водитель ритма)
- Рассмотреть QRS комплекс,
- если они узкий, то при отсутствии Р-зубца это будет предсердный ритм (суправентрикулярная или мерцательная аритмия)
- если широкий, то желудочковый ритм

Алгоритм для определения ритма

1.Посчитать R-R интервалы и найти ЧСС
2. Найти Р-зубец, если он есть –
то это синусовый ритм

ЧСС менее 70 уд/мин
Есть Р-зубец
Брадиаритмия
Варианты:
СССУ (синдром слабости СА-узла)
СА-блокада
Синусовая брадикардия

ЧСС более 200-300 уд/мин
Нет Р-зубца
Узкий комплексом QRS (менее 0.06мм/сек)
Варианты:
Суправентрикулярная тахикардия
АВ-узловая тахикардия
Мерцательная аритмия (наличие F –волны)
Фибриляция предсердий

ЧСС более 200-300 уд/мин
Нет Р-зубца
Широкий комплекс QRS (более 0.07мм/сек
чаще 0.08 и более)
Варианты:
Желудочковая тахикардия
Фибриляция желудочков

Предсердная Пароксизмальная тахикардия

- ЭКГ-признаки
- Равные интервалы R - R сильно укорочены, ЧСС более 160—180 в минуту.
- Ритм правильный.
- Измененный (сниженный, деформированный, двухфазный или отрицательный) зубец P перед комплексом QRS. При большой частоте зубец P может сливаться с зубцом T предыдущего комплекса.
- Комплекс QRS не изменен (за исключением редких случаев с аберрацией желудочкового проведения).
- Возможно удлинение интервала P - Q или выпадение отдельных комплексов QRS (развитие атриовентрикулярной блокады I или II степени).

- Предсердная пароксизмальная тахикардия прекращается после надавливания на глазные яблоки собаки.

Суправентрикулярная тахикардия

- Бывает пароксизмальной и постоянной
- Также называется - тахикардия из АВ-соединения, АВ- узловая
- ЭКГ-признаки
- Равные интервалы R — R сильно укорочены, ЧСС более 160-180 в минуту.
- Ритм правильный.
- Отрицательный зубец P во II, III, aVF отведениях расположен позади комплекса QRS или отсутствует из-за слияния с ним.
- Комплекс QRS не изменен (за исключением редких случаев с аберрацией желудочкового проведения).
- Поскольку зубцы P на ЭКГ при очень выраженной тахикардии в большинстве случаев выявить не удается, предсердную и атриовентрикулярную формы пароксизмальной тахикардии объединяют термином наджелудочковая (суправентрикулярная) пароксизмальная тахикардия.

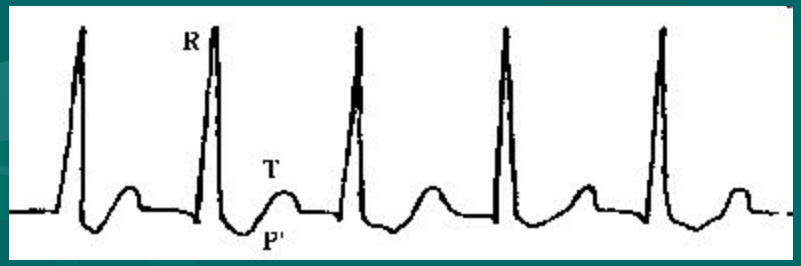

Желудочковая тахикардия

- Является наиболее угрожающей жизни животного тахикардией.

- ЭКГ-признаки
- Равные интервалы R - R сильно укорочены, ЧСС более 160—180 в минуту.
- Ритм правильный или нередко слегка неправильный.
- Деформированные, уширенные комплексы QRS с дискордантным расположением сегмента RS - T и зубца T.
- Полное разобщение правильного ритма желудочков и предсердий (комплексов QRS и зубцов P) с изредка регистрирующимися одиночными нормальными, неизмененными комплексами QRST синусового происхождения ("захваченные" сокращения желудочков).

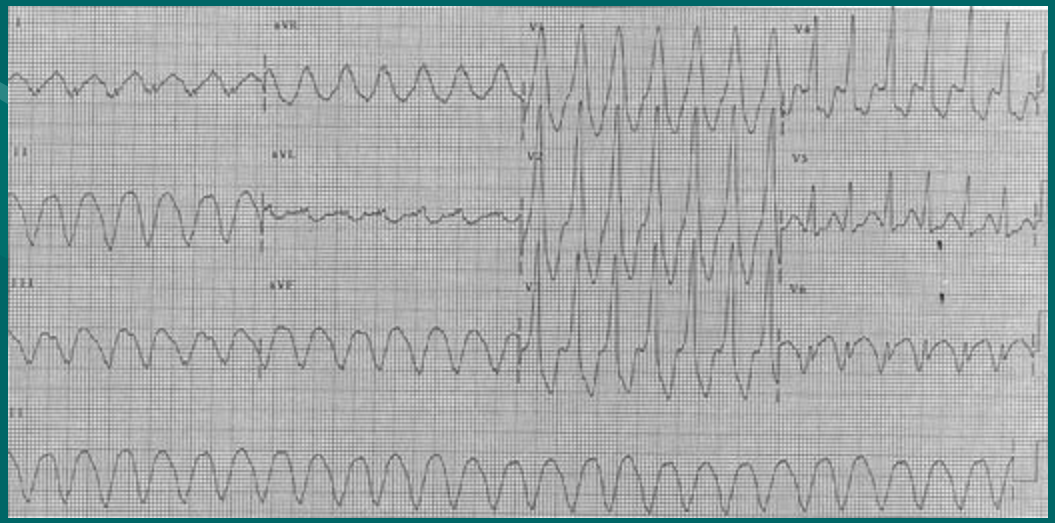



Трепетание предсердий

- — это значительное учащение сокращений предсердий (до 350 в минуту) при сохранении правильного регулярного предсердного ритма с Р зубцами, замещенными пилообразными волнами F. Наиболее частым предрасполагающим фактором является увеличение предсердий. Кроме того, трепетание предсердий встречается при дефекте межпредсердной перегородки, преждевременном возбуждении желудочков (WPW-синдром).
- Трепетани предсердий на ЭКГ

- ЭКГ-признаки
- Отсутствие во всех отведениях зубца Р.
- Наличие частых регулярных, похожих друг на друга, пилообразных предсердных волн — F-волны, которые лучше регистрируются в отведениях II, III и aVF.
- Интервалы R — R равны при правильной форме трепетания предсердий и различны при неправильной.
- Комплекс QRS в большинстве случаев не изменен.
- Сегмент RS — T и зубец T могут быть деформированы F-волнами.

- правильная форма трепетания предсердии (3:1)
- 2) неправильная форма трепетания предсердий

мерцательная аритмия

- Мерцание (фибрилляция) предсердий — это беспорядочное, некоординированное, с большой частотой (свыше 350 в минуту) возбуждение и сокращение отдельных мышечных волокон предсердий. При этом возбуждение и сокращение предсердия как единого целого отсутствует.
- Наиболее частой причиной мерцательной аритмии является расширение предсердий.
- Встречается этот вид аритмии при дилятационной кардиомиопатии, клапанных пороках, а также при травмах сердца, дирофиля-риозе, дигиталисной интоксикации, но только у собак гигантских и крупных пород, и чаще у кобелей (4)
- ЭКГ-признаки
- Отсутствие зубца Р во всех отведениях ЭКГ.
- Наличие на протяжении всего сердечного цикла беспорядочных, различных по величине, форме и продолжительности предсердных волн — F-волн, которые лучше регистрируются в отведениях II, III и aVF.
- Интервалы R -R различны по продолжительности (неправильный желудочковый ритм).
- Комплекс QRS в большинстве случаев неизменен.
- Сегмент RS - T и зубец T деформированы F -волнами.

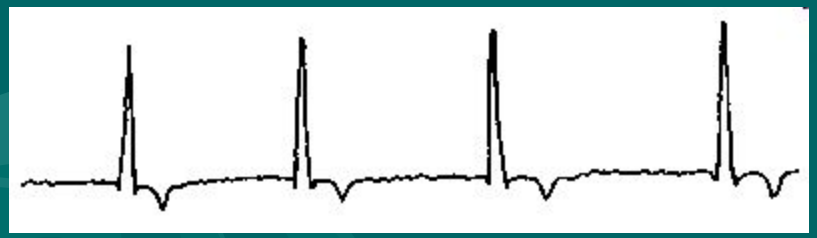

Трепетание желудочков

- Трепетание желудочков — это поверхностное частое ритмичное возбуждение и сокращение мышечных волокон желудочков. При этом волна возбуждения циркулирует по мышце желудочков ритмично по одному и тому же пути.
- ЭКГ-признаки
- Наличие высоких и широких, почти одинаковой амплитуды, переходящих друг в друга волн трепетания, напоминающих синусоидальную кривую.

Мерцание (фибрилляция) желудочков

- Трепетание желудочков, как правило, переходит в мерцание (фибрилляцию) желудочков, которое характеризуется столь же частым, но беспорядочным, нерегулярным возбуждением и сокращением отдельных мышечных волокон желудочков. Направление движения волны возбуждения при фибрилляции желудочков постоянно меняется.

- Фибрилляция желудочков является причиной остановки сердца и наиболее часто наблюдается в терминальной стадии. При этом необходимо немедленное применение дефибрилляции и сердечно-легочной стимуляции. Возникновение фибрилляции желудочков возможно при шоке, электролитном и кислотно-щелочном дисбалансе, лекарственной аллергии, гипотермии, операциях на сердце.
- ЭКГ-признаки
- 1. Наличие различных по амплитуде, форме и продолжительности, переходящих друг в друга волн фибрилляции.

- 2. Существует два типа фибрилляции желудочков:

- · опасный, характеризующийся широкими волнами колебаний;

- · финальный, характеризующийся мелкими волнами колебаний.

ЭКГ при нарушениях функции проводимости

- Замедление или полное прекращение проведения импульса по какому-либо отделу проводящей системы называется блокадой.

Синоатриальная блокада

- Синоатриальная блокада — это нарушение проведения электрического импульса от синусового узла к предсердиям. Синоатриальная блокада встречается при различных патологических состояниях предсердий: дилатации, фиброзе, воспалительных изменениях в СА-узле, а также при кардиомиопатиях и лекарственных интоксикациях.
- ЭКГ-признаки
- Периодическое выпадение отдельных сердечных циклов (зубцов P и комплексов QRST)
- При выпадении сердечного цикла пауза между двумя соседними зубцами P и R увеличив

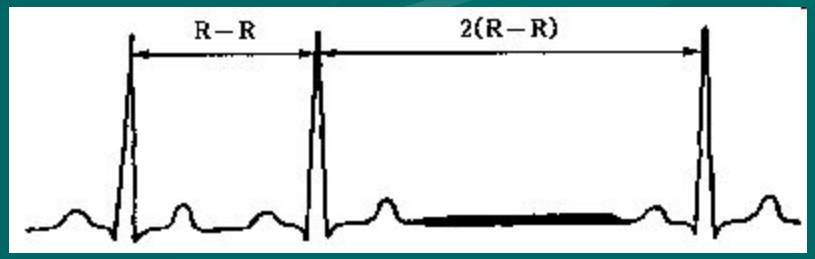

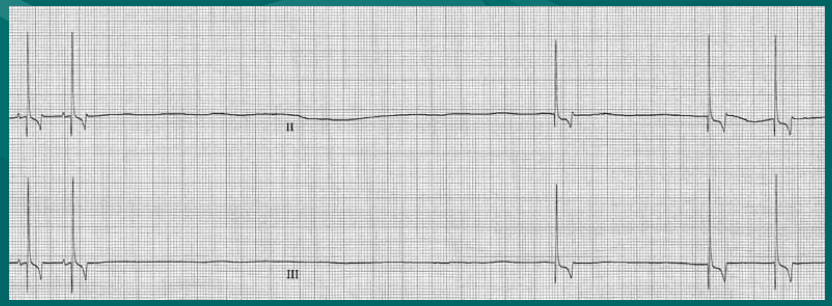

Атриовентрикулярные (АВ) блокады

- АВ-блокада — это нарушение проведения импульса от предсердий к желудочкам.
- А. АВ-блокада I степени
- АВ-блокада I степени характеризуется замедлением предсердно-желудочковой проводимости. Иногда она наблюдается у клинически здоровых животных. Обычно увеличенный интервал P - Q является результатом дегенеративных изменений в атриовентрикулярной системе, связанных со старением. P - Q интервал увеличивается с годами и укорачивается при учащение ЧСС (16). АВ-блокада I степени также наблюдается при дигиталисной интоксикации, гипер- и гипокалие-мии, ваготонии, связанной с респираторной сину совой аритмией.
- ЭКГ-признаки
- 1. Удлинение интервала P - Q более 0,13 с.
- 2. За нормальным зубцом P следует неизмененный комплекс QRS.

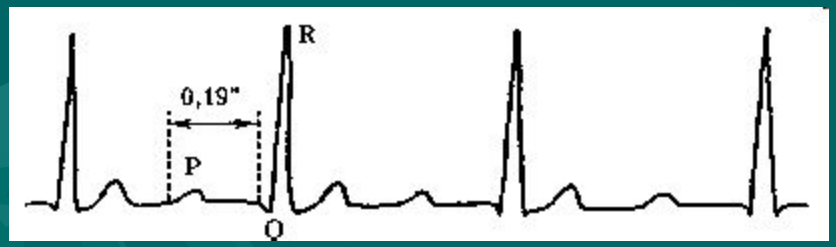

АВ-блокада II

- АВ-блокада II степени характеризуется периодически возникающим прекращением проведения импульса от предсердий к желудочкам. Крайне редко она может быть у собак в норме, особенно в раннем возрасте. АВ-блокада II встречается при микроскопическом идиопатическом фиброзе у старых собак, особенно у коккер-спаниелей, наследственном стенозе пучка Гиса у мопсов, дигиталисной интоксикации, нарушении электролитного обмена. АВ-блокада II степени может наблюдаться в сочетании с суправентрикулярной тахикардией.
- I Тип (тип I Мобитца)

- ЭКГ-признаки
- Интервал P - Q постепенно удлиняется от комплекса к комплексу с последующим выпадением желудочкового комплекса (регистрируется только зубец P, а комплекс QRST выпадает). Выявляется длительная пауза, после которой следует наименьший интервал P - Q
- Комплекс QRS, как правило, не изменен.

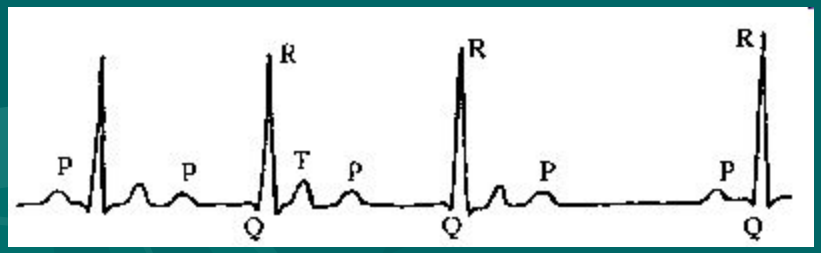

АВ-блокада II степени
II Тип (тип II Мобитца)

- II Тип (тип II Мобитца)
- ЭКГ-признаки
- Интервал P — Q остается постоянным (нормальным или удлиненным). Комплекс QRST периодически выпадает. Выявляется длительная пауза.
- Комплекс QRS может быть расширен, деформирован.

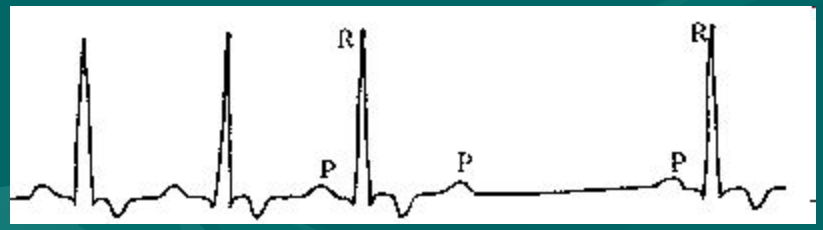

АВ-блокада III степени

- — это полное прекращение проведения импульса от предсердий к желудочкам. Предсердия и желудочки возбуждаются и сокращаются независимо друг от друга. Полная АВ блокада встречается при дигиталисной интоксикации, врожденных клапанных пороках, идиопатическом фиброзе, гипертрофической кардиомиопатии, бактериальном эндокардите, гиперкалиемии и других патологических состояниях.
- ЭКГ-признаки
- 1. Зубец Р не связан с комплексом QRST (регистрируется в период систолы или диастолы, иногда наслаивается на комплекс QRS или зубец Т, деформируя их).
- 2. Интервалы Р-Р и Р-Р в большинстве случаев постоянны, но R - R больше P - P, т. к. ритм желудочков реже ритма предсердий.В. АВ-блокада III степени (полная АВ-блокада)

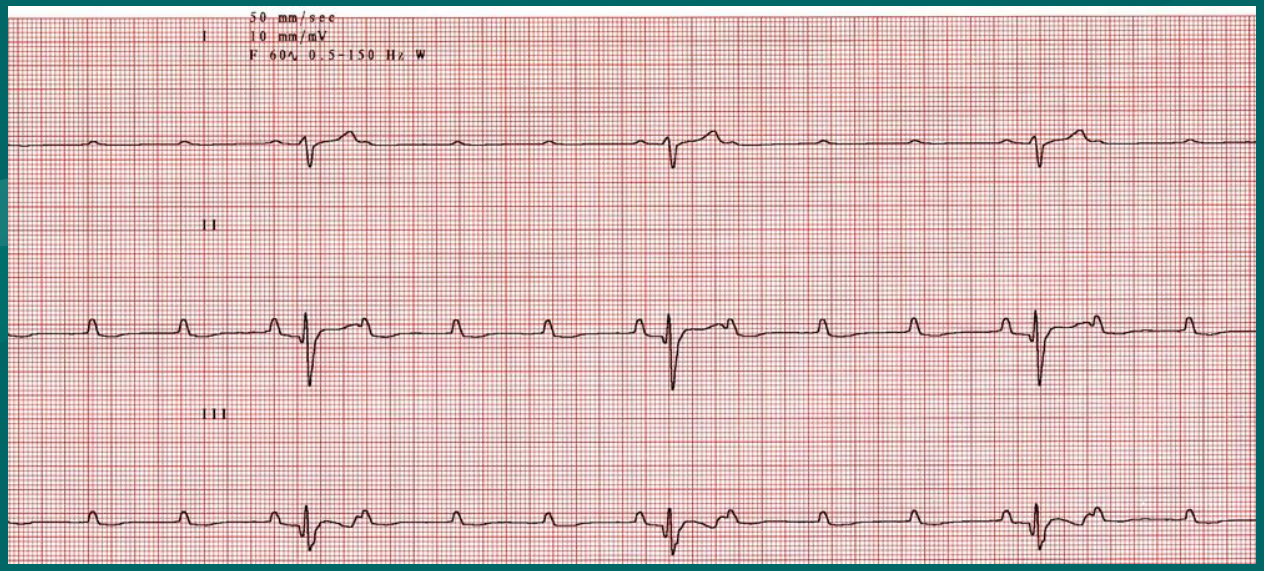

Внутрижелудочковые блокады

- это нарушение проведения импульса в системе Гиса—Пуркинье.
- При этом могут быть блокады изолированные и в сочетании двух и трех ветвей пучка Гиса.
- локада правой ножки пучка Гиса
- Блокада правой ножки пучка Гиса — это задержка или полное прекращение проведения возбуждения по правой ножке пучка Гиса. При этом возбуждение правого желудочка происходит путем перехода волны деполяризации с левой половины межжелудочковой перегородки и от левого желудочка. В результате изменяется последовательность распространения волны деполяризации и резко изменяется конфигурация желудочкового комплекса. Полное прекращение проведения возбуждения по правой ножке пучка Гиса называется полной блокадой, а замедленное проведение возбуждения — неполной блокадой. Кроме того, может встречаться перемежающаяся блокада, при которой на ЭКГ блокадные комплексы чередуются с нормальными.
- Блокада правой ножки пучка Гиса наблюдается при врожденных пороках сердца, хроническом фиброзе клапанов, сердечной неоплазии, травмах, кардиомиопатии. У биглей генетически обусловлена неполная блокада правой ножки пучка Гиса в сочетании с утолщением стенки правого желудочка.
- ЭКГ-признаки
- Продолжительность комплекса QRS более 0,07 с при полной блокаде и не превышает нормы при неполной блокаде.
- Электрическая ось сердца отклонена вправо (более +100°).
- Расщепленный М-образной формы комплекс QRS типа rsR' и RSR' в отведении CV5RL.
- Позитивный комплекс QRS в отведениях aVR и aVL.
- Широкий и глубокий зубец S в отведениях I, II, III, aVF, CV6LL, CV6LU.
- Зубец SW-образной формы в отведении V10.
- Блокаду правой ножки пучка Гиса необходимо дифференцировать от гипертрофии правого желудочка с помощью метода рентгенографии.

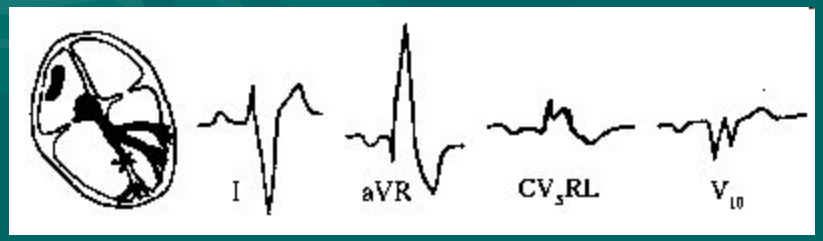

Блокада левой ножки пучка Гиса

- Полная блокада обеих ветвей левой ножки пучка Гиса

- При полной блокаде левой ножки левый желудочек возбуждается в результате перехода волны деполяризации со стороны правого желудочка с большим опозданием. Это приводит к резкой деформации комплекса QRS и нарушению процесса реполяризации. Данная блокада может наблюдаться при кардиомиопатии, аортальном стенозе, других заболеваниях.
- ЭКГ-признаки
- Продолжительность QRS комплекса более 0,07 с.
- Широкий и позитивный QRS комплекс в отведениях I, II, III, aVF, CV6LL, CV6LU.
- Негативный QRS комплекс в отведениях aVR, aVL, CV5LL.
- В левых прекардиальных и в I стандартном отведении Q зубец незначительный или отсутствует.
- Возможно наличие перемежающей блокады.
- Блокаду левой ножки пучка Гиса необходимо дифференцировать от гипертрофии левого желудочка с помощью рентгенографии.

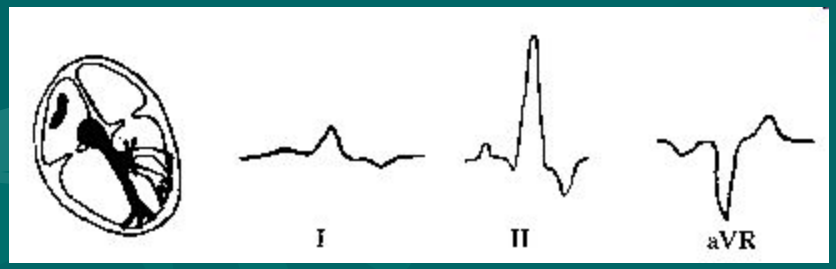

Блокада передней ветви левой ножки пучка Гиса

- ЭКГ-признаки
- Продолжительность QRS комплекса не превышает нормы.
- Электрическая ось сердца отклонена влево (менее +40°).
- Комплекс QRS в отведениях I и aVL типа qR.
- Комплекс QRS в отведениях II, III и aVF типа rS.

- Блокаду передней ветви левой ножки пучка Гиса необходимо (дифференцировать от гиперкалиемии, гипертрофии левого желудочка, измененного расположения сердца в грудной полости. Патогномична для ГКМ кошек.
- Иногда встречается комбинированная блокада правой ножки и передней ветви левой ножки пучка Гиса, которую можно диагностировать по сочетанию ЭКГ-признаков каждого вида блокады в отдельности.



Блокада задней ветви левой ножки пучка Гиса

- Данная блокада является мало распространенным дефектом у собак, так как задняя ветвь находится в лучшем анатомическом положении и богаче снабжается кровью

Блокада правой ножки пучка Гиса

- Блокада правой ножки пучка Гиса — это задержка или полное прекращение проведения возбуждения по правой ножке пучка Гиса. При этом возбуждение правого желудочка происходит путем перехода волны деполяризации с левой половины межжелудочковой перегородки и от левого желудочка. В результате изменяется последовательность распространения волны деполяризации и резко изменяется конфигурация желудочкового комплекса. Полное прекращение проведения возбуждения по правой ножке пучка Гиса называется полной блокадой, а замедленное проведение возбуждения — неполной блокадой. Кроме того, может встречаться перемежающаяся блокада, при которой на ЭКГ блокадные комплексы чередуются с нормальными.

- Блокада правой ножки пучка Гиса наблюдается при врожденных пороках сердца, хроническом фиброзе клапанов, сердечной неоплазии, травмах, кардиомиопатии. У биглей генетически обусловлена неполная блокада правой ножки пучка Гиса в сочетании с утолщением стенки правого желудочка.
- ЭКГ-признаки
- Продолжительность комплекса QRS более 0,07 с при полной блокаде и не превышает нормы при неполной блокаде.
- Электрическая ось сердца отклонена вправо (более +100°).
- Расщепленный М-образной формы комплекс QRS типа rsR' и RSR' в отведении CV5RL.
- Позитивный комплекс QRS в отведениях aVR и aVL.
- Широкий и глубокий зубец S в отведениях I, II, III, aVF, CV6LL, CV6LU.
- Зубец SW-образной формы в отведении V10.

- Блокаду правой ножки пучка Гиса необходимо дифференцировать от гипертрофии правого желудочка с помощью метода рентгенографии.

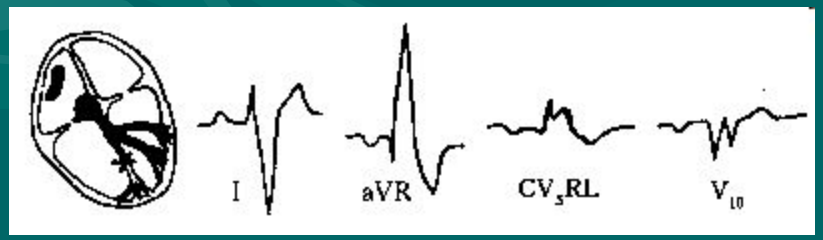

Синдромы преждевременного возбуждения желудочков

- Синдромы преждевременного возбуждения желудочков возникают в результате одновременного проведения импульса по основной проводящей системе и дополнительным проводящим путям в обход АВ-узла.

Синдром WPW

- синдром Вольффа — Паркинсона — Уйата (WPW)
- ЭКГ-признаки
- Укорочение интервала P - Q (менее 0,06 с).
- Наличие дельта-волны на восходящем или нисходящем колене комплекса QRS.
- Уширение и небольшая деформация комплекса QRS.
- Дискордантное смещение сегмента RS - T и зубца T по отношению к основному зубцу комплекса QRS.

- Наличие дополнительного пути проведения объясняет частое возникновение при синдроме WPW приступов пароксизмальной тахикардии или пароксизмов мерцания и трепетания предсердий.

- Б. Синдром укороченного интервала P — Q

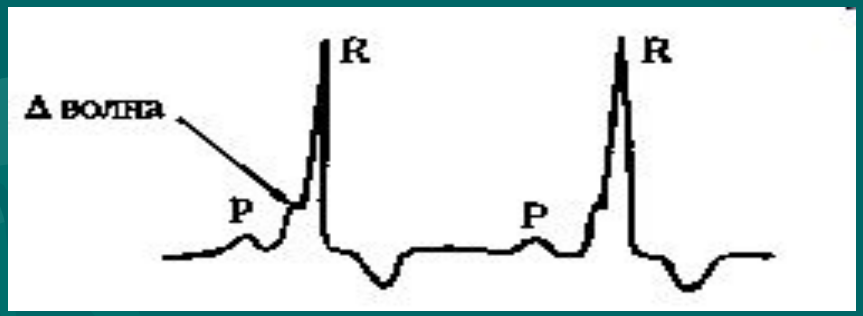

Синдром укороченного интервала P — Q

- ЭКГ-признаки
- Укорочение интервала P - Q (менее 0,06 с).
- Нормальные (без дельта волны и недеформированные) комплексы QRS.

- Нередко наблюдаются приступы суправентрикулярной пароксизмальной тахикардии или мерцательной аритмии.

Электрокардиограмма при гипертрофии предсердий и желудочков

- Гипертрофия сердца — это компенсаторная приспособительная реакция миокарда, выражающаяся в увеличении массы сердечной мышцы. Гипертрофия развивается в ответ на повышенную нагрузку, которую испытывает тот или иной отдел сердца при наличии клапанных пороков сердца или при повышении давления в большом и малом круге кровообращения. Повышение массы и объема мышечных волокон приводит к росту суммарной ЭДС гипертрофированного отдела сердца с увеличением его вектора, что сопровождается следующими изменениями на ЭКГ.
- Отклонением средней ЭОС в сторону гипертрофированного отдела.
- Увеличением амплитуды зубца или зубцов, отражающих возбуждение соответствующего отдела сердца, в результате увеличения его электрической активности.
- Уширением и изменением формы соответствующего зубца или зубцов в результате увеличения продолжительности возбуждения гипертрофированного отдела.
- Изменением сегмента RS - T и снижением амплитуды зубца T вследствие развития дистрофических, метаболических и склеротических изменений в гипертрофированной сердечной мышце.

Гипертрофия левого предсердия

- Гипертрофия левого предсердия чаще встречается у больных с митральными пороками сердца, особенно с митральным стенозом, а также может встречаться при аортальном стенозе и дефекте межжелудочковой перегородки.
- ЭКГ-признаки
- Увеличение продолжительности зубца Р более 0,04 с (p-mitrale).
- Двугорбый зубец Р без увеличения его продолжительности не является патологией.

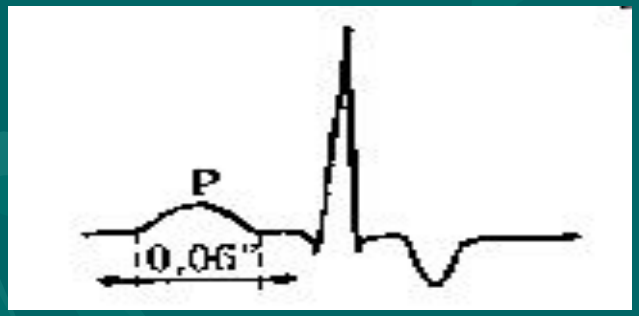

Гипертрофия правого предсердия

- Гипертрофия правого сердца обычно развивается при заболеваниях, сопровождающихся повышением давления в легочной артерии, чаще всего при хроническом легочном сердце, а также при некоторых врожденных пороках сердца и при хронической недостаточности трехстворчатого клапана.
- ЭКГ-признаки
- Увеличение амплитуды зубца Р более 0,4 мВ, при сохранении нормальной его продолжительности.
- Р зубец высокий, тонкий и заостренный (p-pulmonale).

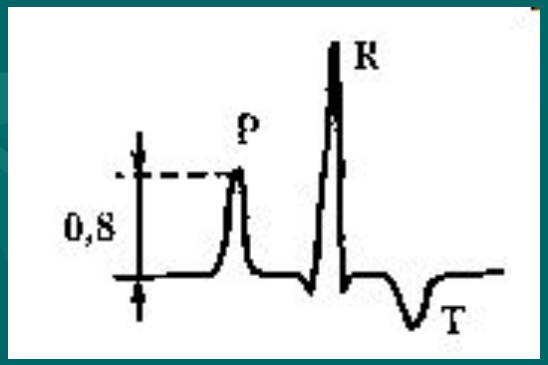

Гипертрофия левого желудочка

- Гипертрофия левого желудочка развивается при аортальных пороках сердца, недостаточности митрального клапана и других заболеваниях сопровождающихся длительной перегрузкой левого желудочка.
- ЭКГ-признаки
- Увеличение амплитуды зубца R у узкогрудых собак и собак до двухлетнего возраста свыше 3,0 мВ, у взрослых собак - свыше 2,5 мВ в отведениях II и aVF, свыше 3,0 - в CV6LU и свыше 2,5 - в CV6LL.
- Изменение зубца Q в зависимости от типа перегрузки:
- При диастолической перегрузке (вследствие увеличения объема выбрасываемой крови) зубец Q CV6LU — углубляется;
- при систолической перегрузке (вследствие затруднения выброса крови) зубец Q CV6LU — уменьшается или может отсутствовать.
- Увеличение продолжительности QRS комплекса у мелких и средних пород собак свыше 0,05 с, у крупных — свыше 0,06 с.
- Смещение ниже изолинии сегмента RS — T и появление отрицательного зубца T с амплитудой более 1/4 зубца R.
- ЭОС расположена в нормальных пределах или смещена влево (менее +40").



Гипертрофия правого желудочка

- Гипертрофия правого желудочка развивается при митральном стенозе, хроническом легочном сердце и других заболеваниях, приводящих к длительной перегрузке правого желудочка.
- Диагноз гипертрофии правого желудочка у собак может быть поставлен при наличии трех из нижеперечисленных ЭКГ-признаков (А):
- Смещение ЭОС вправо (более +100°).
- Наличие зубца S в отведениях I, II, III, aVF.
- Зубец S в I отведении более 0,05 мВ.
- Зубец S во II отведении более 0.35 мВ.
- Зубец S в отведении CV6LU более 0.07 мВ.
- Зубец S в отведении CV6LL более 0,8 мВ.
- Соотношение зубцов R/S менее 0,87.
- Наличие положительного зубца T в отведении V10, за исключением чи-хуа-хуа.
- Наличие W-образного комплекса QRS в отведении V10.
- Кроме того, гипертрофия правого желудочка может быть диагностирована в следующих случаях (Б):
- При наличии гипертрофии правого предсердия.
- При наличии блокады правой ножки пучка Гиса трудно дифференцируемой от гипертрофии правого желудочка.
- При увеличении амплитуды зубца Q более 0,5 мВ в отведениях II, III и aVF.
- При наличии признаков острого легочного сердца (cor pulmonale) — сдвиг RS — T сегмента и зубца T, p—pulmonale и иногда синусовая тахикардия.

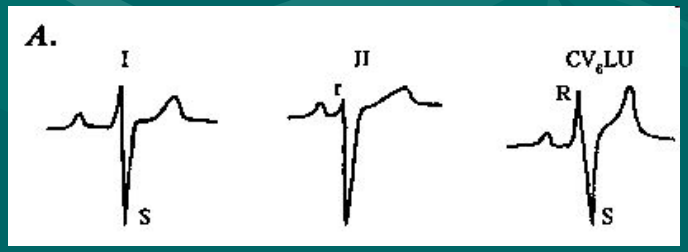

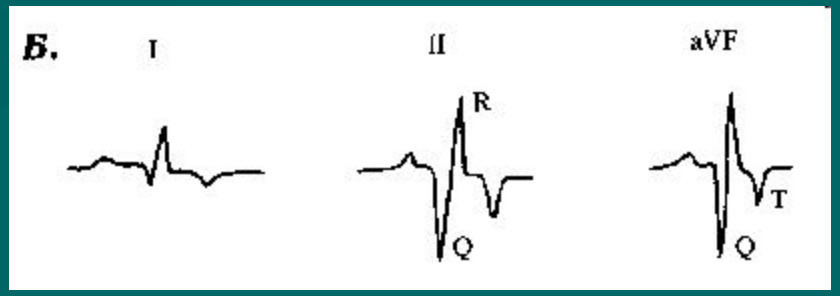

Гипертрофия обоих желудочков

- Электрокардиографическая диагностика гипертрофии обоих желудочков трудна, а часто невозможна.
- Поскольку при совершенно равномерном, диффузном поражении сократительного миокарда, волокна миокарда правого и левого желудочков меняют свой потенциал, но их алгебраическая сумма может не изменяться. Следовательно на ЭКГ не будет существенных отклонений. Поэтому изменения желуд очкового комплекса на электрокардиограмме чаще бывает связано с очаговым поражением сократительного миокарда (12). При отсутствии же изменении этого комплекса не исключено диффузное поражение сердца, которое можно диагностировать другими методами исследования, например с помощью рентгенографии.
- ЭКГ-признаки характеризуются сочетанием изменений характерных для гипертрофии каждого желудочка в отдельности.

- А. При наличии явных признаков гипертрофии левого желудочка гипертрофию правого желудочка определяют по следующим признакам:
- Отклонение ЭОС вправо.
- Наличие зубца S в отведении CV6LU.
- Наличие признаков гипертрофии правого предсердия.

- Б. При наличии признаков гипертрофии правого желудочка гипертрофию левого желудочка распознают по следующим признакам:
- Отклонение ЭОС влево.
- Наличие глубокого зубца Q в отведениях I, II, III и aVF.
- Наличие признаков гипертрофии обоих предсердий.



Гиперкалиемия

- Гиперкалиемия наблюдается при острой почечной недостаточности, недостаточности коры надпочечников, остром ацидозе и передозировке препаратов калия.
- ЭКГ-признаки
- При гиперкалиемии могут встречаться одно или несколько из нижеперечисленных изменений ЭКГ.
- Умеренная гиперкалиемия
- Синусовая брадикардия.
- Уплощенный зубец P (маленький и широкий).
- Увеличение продолжительности интервала P-Q и комплекса QRS.
- Зубец T высокий и заостренный.
- Синусовая брадикардия

- Тяжелая гиперкалиемия
- Полное исчезновение зубца P.
- Нарушение атриовентрикулярной и внутрижелудочковой проводимости с возможным возникновением трепетания или фибрилляции желудочков
-



Электрокардиограмма при некоторых патологических состояниях

Гипокалиемия

- Гипокалиемия возникает при значительной потере жидкости (понос, рвота, массивный диурез), при перфузии больших количеств растворов бедных кальцием (NaCl и др.) и длительном применении кортикостероидов.
- ЭКГ-признаки
- Уменьшение амплитуды зубца Т.
- Снижение ниже нормальных пределов сегмента S - T.
- Удлинение интервала Q - T.
- Увеличение амплитуды зубца U.
- Возможно наличие синусовой брадикардии и политопных экстрасистол.



Гипокальциемия

- Гипокальциемия встречается при значительной потере жидкости, эклампсии (послеродовая тетания, эндокрин. нарушениях, мальобсорбции, почечной недостаточности в стадии анурии)
- ЭКГ-признаки
- Удлинение интервала Q - T за счет увеличения сегмента RS - T.
- Снижение амплитуды зубца T или сохранение его в нормальных пределах.
- Укорочение интервала P – Q.

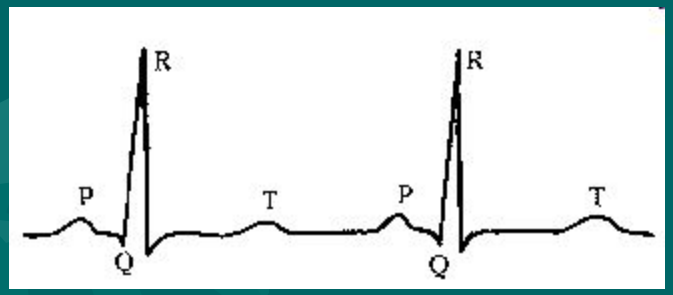

Гиперкальциемия

- Встречается при гипервитаминозе D (отравление холекальциферолом – отрава для крыс, этиленгликолем, злокачественная гиперкальцемия при лимфосаркоме, эндокр. нарушения.
- ЭКГ-признаки Уменьшение продолжительности интервала Q—T за счет укорочения сегмента RS - T.
- Снижение зубца T.
- Возможно наличие синусовой брадикардии и замедления атриовентрикулярной проводимости.

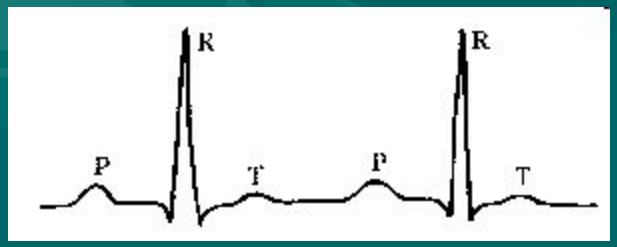

ЭКГ при передозировке сердечных гликозидов

- Влияние на ЭКГ сердечных гликозидов является результатом их прямого действия на сердечную мышцу и косвенного влияния путем возбуждения блуждающего нерва
- ЭКГ-признаки
- Корытообразное смещение сегмента RS - T ниже нормальных пределов.
- Наличие двухфазного (-/+) или отрицательного зубца T.
- Нарушения ритма и проводимости. Чаще наблюдается желудочковая экстрасистолия (би-, три- или квадригеминия), синусовая брадикардия, АВ-блокада разной степени