

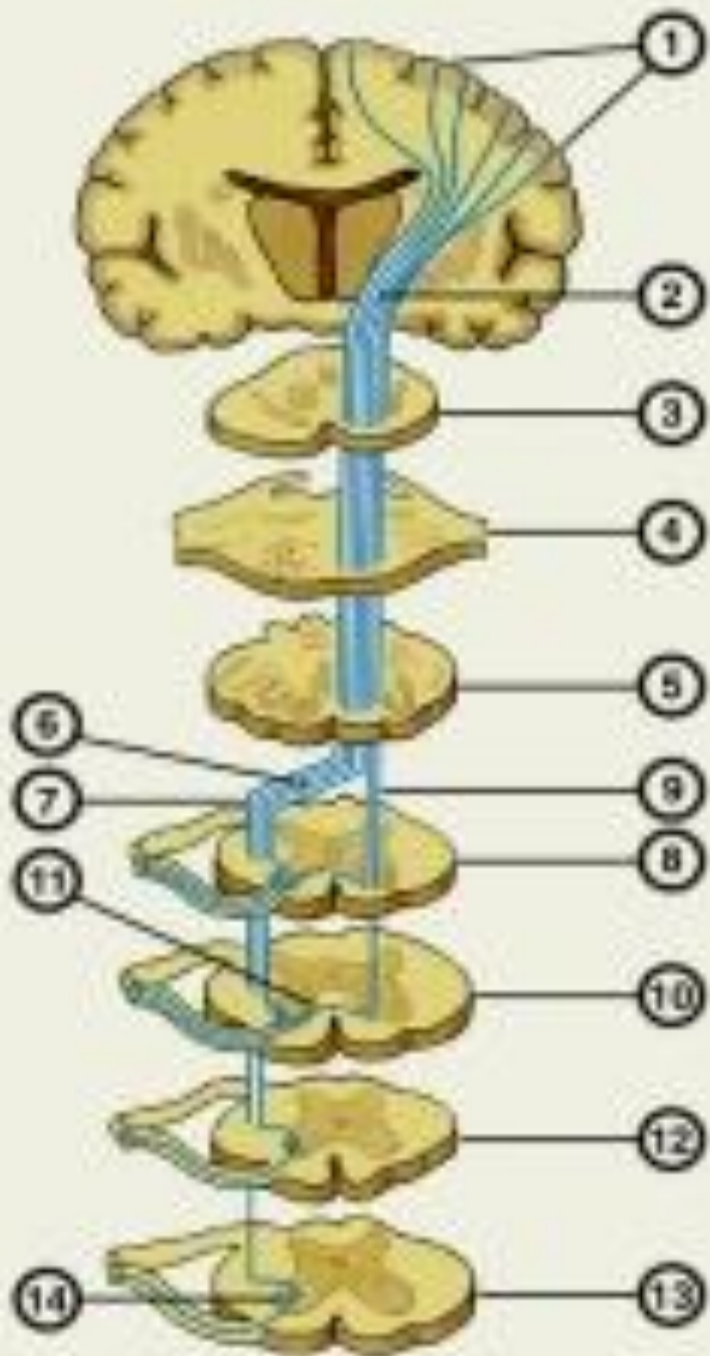
# ДВИГАТЕЛЬНАЯ СФЕРА



# Три типа мотонейронов

- ◆ **Альфа-большие мотонейроны.**  
обладают возможностью проведения импульсов со скоростью 60-100 м\сек и обеспечивают выполнение быстрых (фазических) движений.
- ◆ **Альфа-малые мотонейроны.**  
проводят импульсы от экстрапирамидной системы и обеспечивают тоническое сокращение мышц.
- ◆ **Гамма-мотонейроны.**  
контролируют возбудимость рецепторов и нейронов нервной системы, в своем большинстве представлены в системе ретикулярной формации

# Пирамидный путь

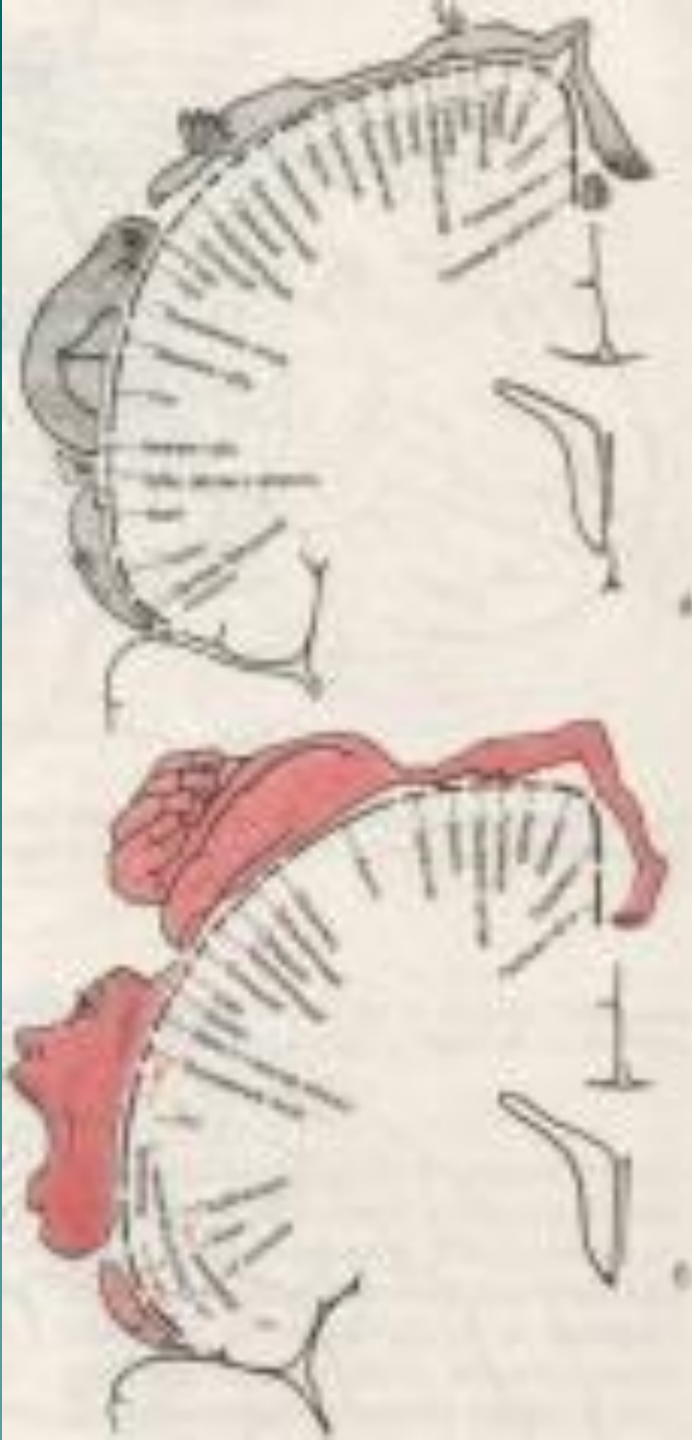

- ◆ 1 — пирамидные нейроны коры большого мозга;
- ◆ 2 — внутренняя капсула;
- ◆ 3 — средний мозг;
- ◆ 4 — мост;
- ◆ 5 — продолговатый мозг;
- ◆ 6 — перекрест пирамид;
- ◆ 7 — латеральный корково-спинномозговой (пирамидный) путь;
- ◆ 8, 10 — шейные сегменты спинного мозга;
- ◆ 9 — передний корково-спинномозговой (пирамидный) путь;
- ◆ 11 — белая спайка;
- ◆ 12 — грудной сегмент спинного мозга;
- ◆ 13 — поясничный сегмент спинного мозга;
- ◆ 14 — двигательные нейроны передних рогов спинного мозга.

# Пирамидный путь

- ◆ Передняя центральная извилина, пара и прецентральные дольки, задние отделы верхней и средней лобной извилины (1 нейрон пирамидного пути - клетки Беца пятого слоя коры головного мозга).
- ◆ |
- ◆ Corona radiata
- ◆ |
- ◆ Колено и передние две трети задней ножки внутренней капсулы
  - 1)Корково-ядерный путь через колено внутренней капсулы направляется в ствол мозга и отдает коллатерали к ядрам моста (обеспечивает черепную иннервацию)
  - 2)Корково-спинномозговой путь следуя через передние две трети задней ножки внутренней капсулы проходит через ствол мозга.
- ◆ |
- ◆ Неполный перекрест корково-спинномозгового пути на границе продолговатого и спинного мозга
  - 1)Перекрещенные волокна проходят в боковых канатиках спинного мозга отдавая посегментарно волокна к альфа- большим мотонейронам передних рогов спинного мозга (2 нейрон пирамидного пути).
  - 2)Неперекрещенные волокна (пучок Тюрка) проходят в передних канатиках спинного мозга отдавая посегментарно волокна к альфа- большим мотонейронам передних рогов спинного мозга противоположной стороны (2 нейрон пирамидного пути).
- ◆ |
- ◆ Волокна второго (периферического) нейрона пирамидного пути выходят из спинного мозга в составе передних корешков спинного мозга
- ◆ |
- ◆ Периферические нервы, нервные сплетения
- ◆ |
- ◆ Скелетные (поперечно-полосатые) мышцы.

**Соматическое  
представительство в:**  
а – первичных  
сенсорных корковых  
полях  
б – первичных  
моторных корковых  
полях



# Исследование пирамидной системы

- ◆ Мышечная сила - оценивается произвольное, активное сопротивление мышц (по объему активных движений, динамометру и уровню сопротивления внешней силе по пятибальной шкале)
  - 0 баллов - отсутствие движений, полный паралич, плегия.
  - 1 балл - минимальные движения, не способные преодолеть силы тяжести.
  - 2 балла - способность преодолеть силу тяжести с оказанием минимального сопротивления внешней силе.
  - 3 балла - достаточное сопротивление воздействию внешней силы.
  - 4 балла - незначительное снижение силы мышц, утомляемость при сопротивлении.
  - 5 баллов - полное сохранение двигательной функции.Для исследования силы мышц применяют верхнюю пробу Мингаццини-Барре и нижнюю пробу Мингаццини-Барре.
- ◆ Мышечный тонус - оценивается произвольное сопротивление мышц при пассивном движении в суставах после максимального расслабления. Выявляются повышение или снижение мышечного тонуса при поражении центрального и периферического мотонейронов соответственно.
- ◆ Сухожильные рефлексy - при исследовании сухожильных рефлексов у пациентов с поражением пирамидного пути может определяться повышение или снижение рефлексов,, расширение рефлексогенных зон, анизорефлексия (асимметрия рефлексов с разных сторон).

# Клиника нарушений пирамидной иннервации

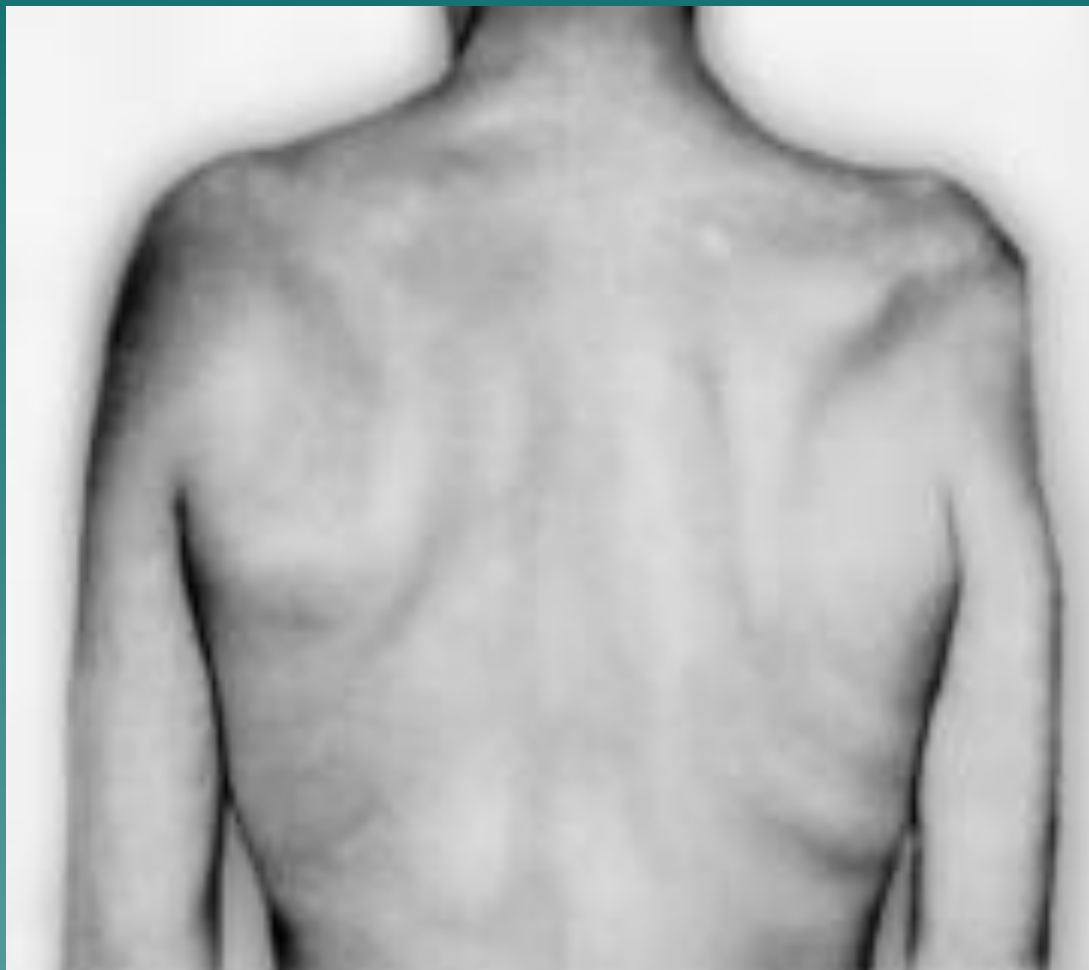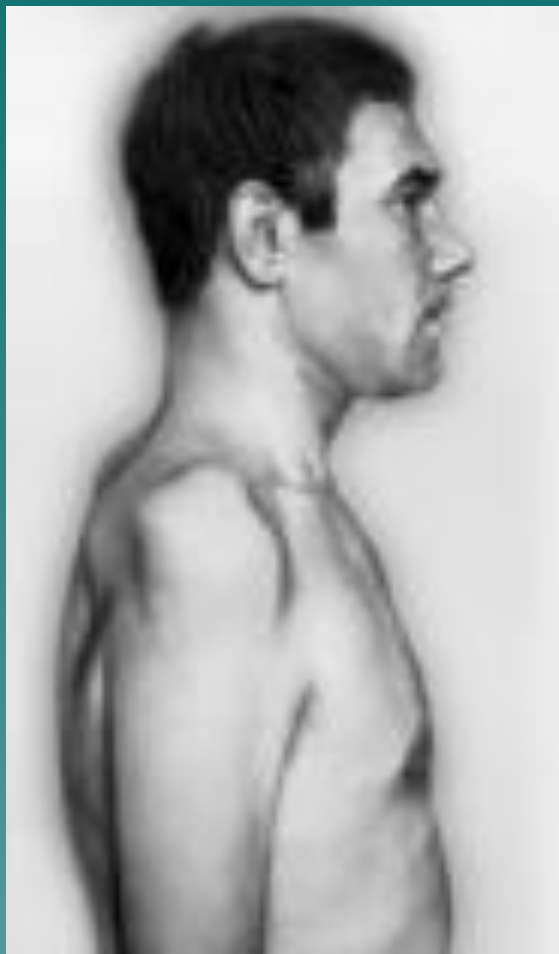
- ◆ Периферический паралич - развивается при поражении периферического двигательного нейрона в любом участке (клетка переднего рога, передний корешок, сплетение, периферический нерв)
- ◆ Центральный паралич - развивается при поражении центрального двигательного нейрона в любом участке (кора больших полушарий, внутренняя капсула, ствол мозга, спинной мозг)

# Периферический паралич

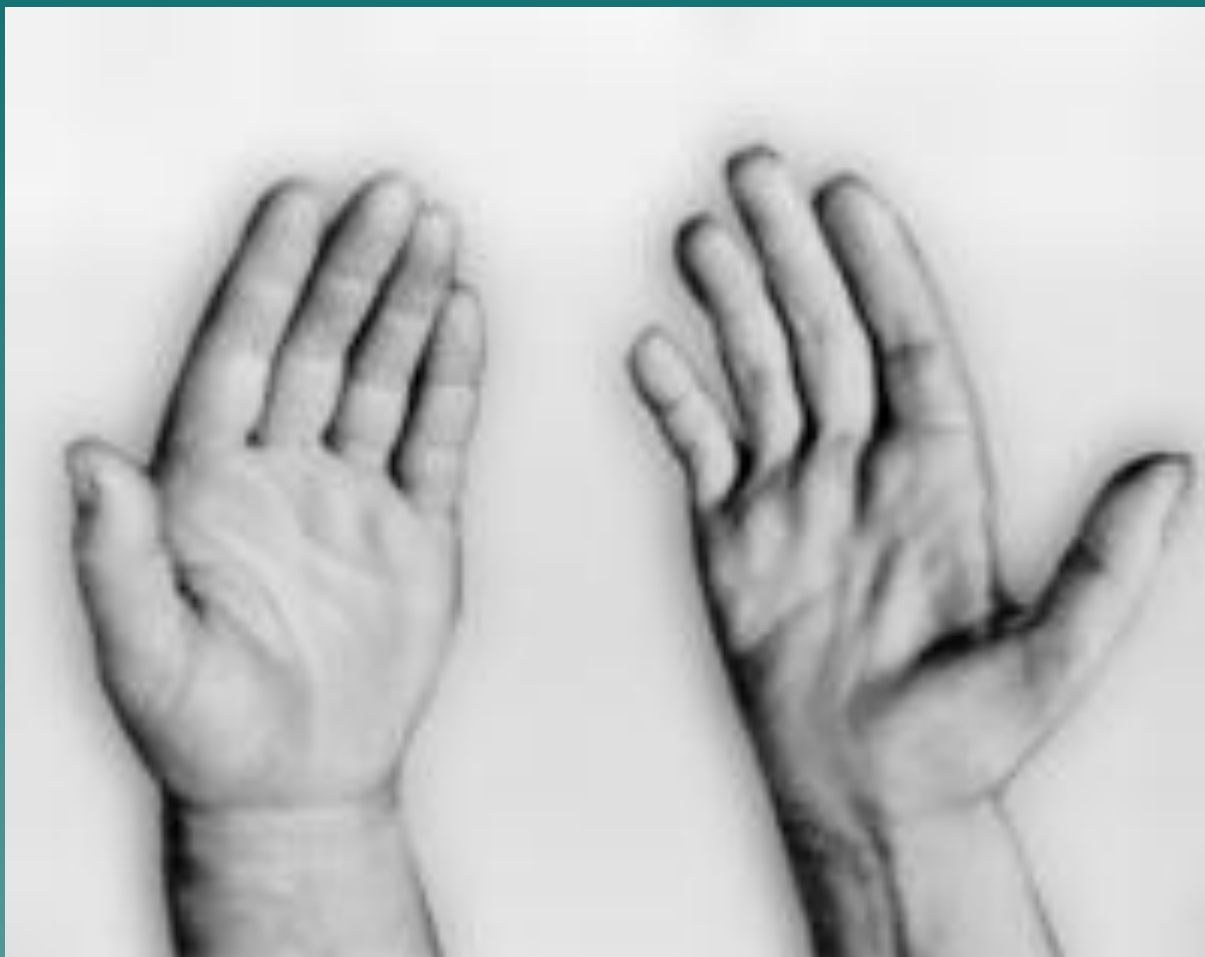- ◆ Мышечная гипо- или атония - снижение тонуса мышц
- ◆ Мышечная гипо- или атрофия - уменьшение мышечной массы
- ◆ Мышечная гипо- или арефлексия (гипорerefлексия) - снижение или полное отсутствие сухожильных рефлексов.
- ◆ Мышечные подергивания (фибриллярные или фасцикулярные) - рефлекторные сокращения мышечных волокон (фибриллярные) или групп мышечных волокон (фасцикулярные)
- ◆ Возникновение реакции перерождения при проведении ЭНМГ



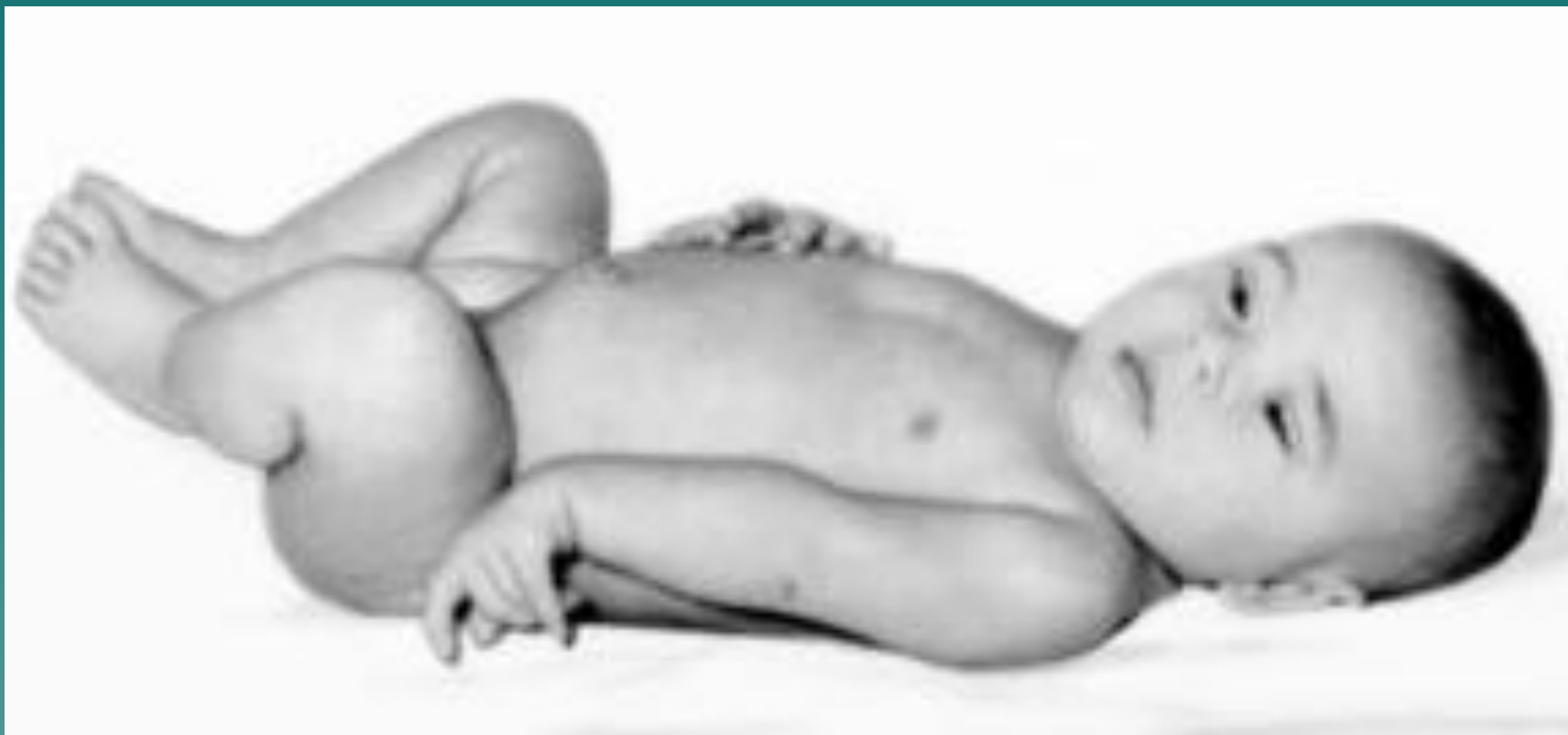# Больной с поражением верхнего ствола плечевого сплетения



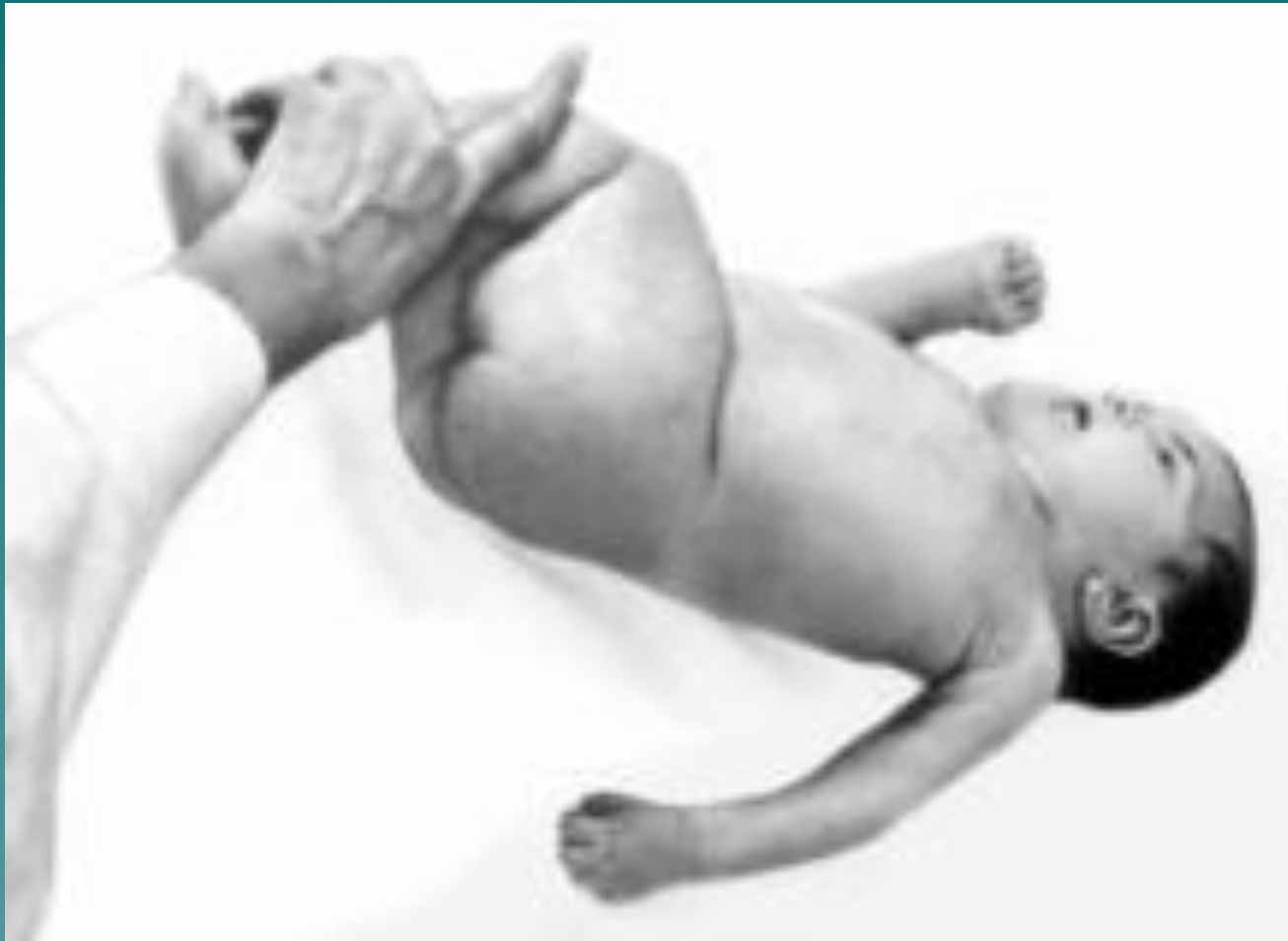# Руки больного с поражением нижнего ствола правого плечевого сплетения: атрофия мышцы правой кисти



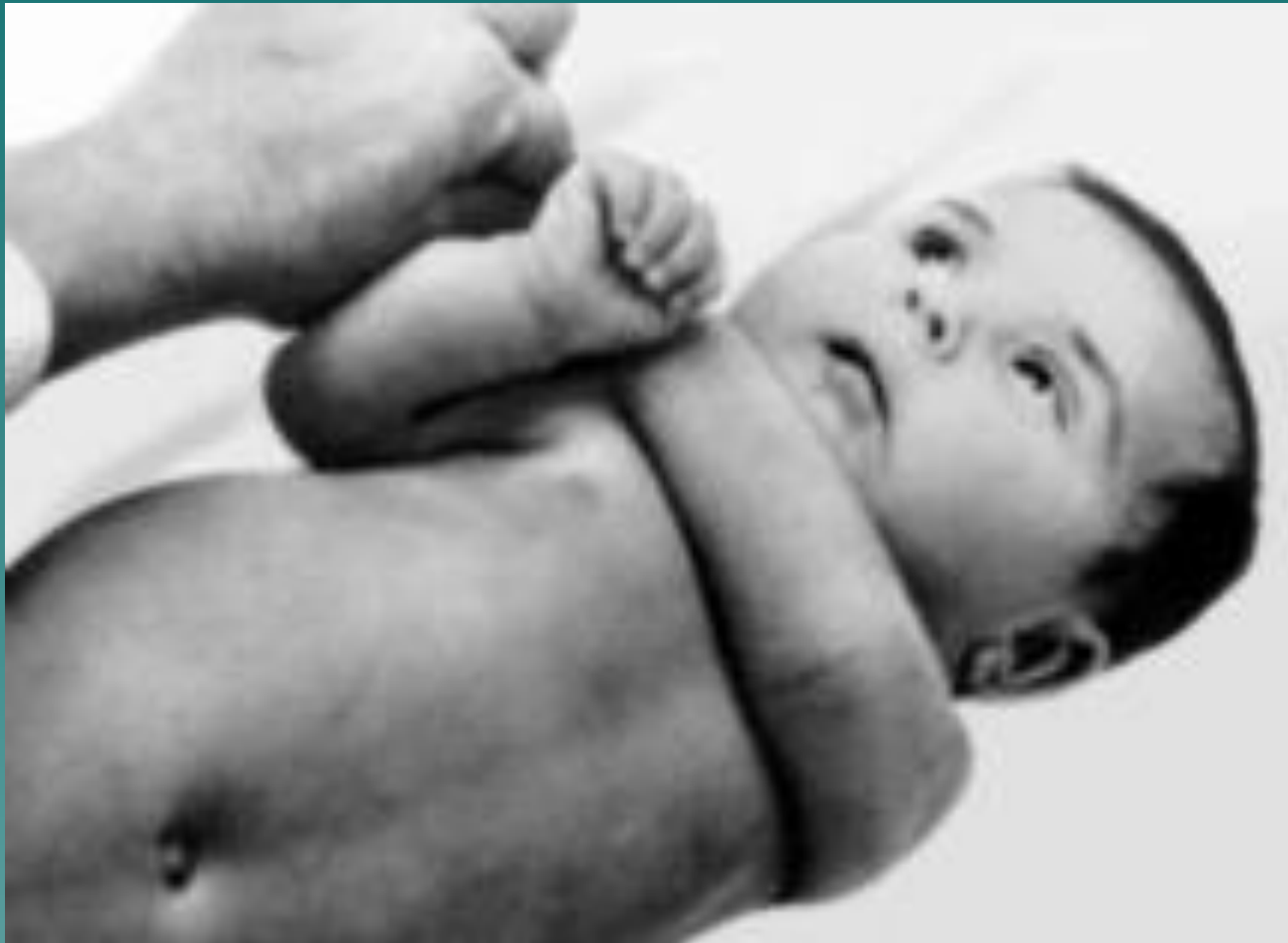# Ребенок с верхним проксимальным типом пареза плечевого сплетения (Дюшенна — Эрба)



# Ребенок с нижним дистальным типом пареза плечевого сплетения (Дежерина —Клюмпке).



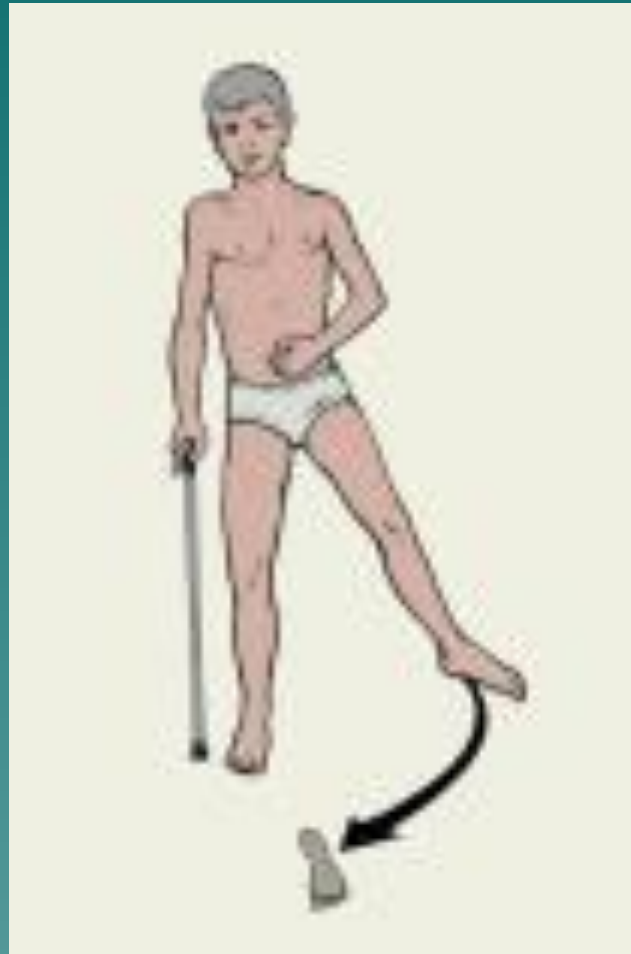# Ребенок с тотальным типом пареза плечевого сплетения: симптом шарфа



# Центральный паралич

- ◆ **Мышечная гипертония** - повышение мышечного тонуса по спастическому типу (определяется симптомом "складного ножа" - при пассивном разгибании согнутой конечности сопротивление ощущается только вначале движения) Могут развиваться контрактуры.
- ◆ **Гиперрефлексия** сухожильных рефлексов с расширением рефлексогенных зон.
- ◆ **Клонусы стоп, кистей и коленных чашечек** - ритмичные сокращения мышц в ответ на растяжение сухожилий.
- ◆ **Патологические рефлексы**

# Поза Вернике — Манна и шаговое движение парализованной нижней конечности при левостороннем гемипарезе



# КИСТЕВЫЕ СГИБАТЕЛЬНЫЕ РЕФЛЕКСЫ - рефлекторное медленное сгибание пальцев кисти

- ◆ *Симптом Россолимо*  
- короткий отрывистый удар по кончикам 2-5 пальцев кисти в положении пронации
- ◆ *Симптом Жуковского*  
- короткий отрывистый удар молоточком по середине ладони большого
- ◆ *Симптом Якобсона-Ласка*  
- короткий отрывистый удар молоточком по шиловидному отростку



# СТОПНЫЕ СГИБАТЕЛЬНЫЕ РЕФЛЕКСЫ - рефлекторное медленное сгибание пальцев СТОПЫ

- ◆ *Симптом Россолимо*  
- короткий отрывистый удар по кончикам 2-5 пальцев стопы
- ◆ *Симптом Жуковского*  
- короткий отрывистый удар молоточком по середине стопы большого
- ◆ *Симптом Бехтерева-1*  
- короткий отрывистый удар молоточком по тылу стопы в области 4-5 плюсневых костей
- ◆ *Симптом Бехтерева-2*  
- короткий отрывистый удар молоточком по пятке

# СТОПНЫЕ РАЗГИБАТЕЛЬНЫЕ РЕФЛЕКСЫ - появление экстензии большого пальца стопы и веерообразного расхождения 2-5 пальцев стопы

- ◆ *Симптом Бабинского*  
- проведение рукояткой молоточка по наружному краю стопы
- ◆ *Симптом Оппенгейма*  
- проведение тыльной поверхностью пальцев по передней поверхности голени
- ◆ *Симптом Гордона*  
- сжатие икроножных мышц
- ◆ *Симптом Шеффера*  
- сжатие ахиллова сухожилия
- ◆ *Симптом Пуссера*  
- штриховое раздражение вдоль наружного края стопы

# Защитные рефлексy

1. *Симптом Бехтерева- Мари- Фуа* - при резком болевом сгибании пальцев стопы возникает "тройное сгибание" ноги (в тазобедренном, коленном и голеностопном суставах).

- ◆ **Патологические синкинезии**  
- возникают в парализованной конечности из-за выпадения тормозящих влияний коры на интраспинальные автоматизмы.
- ◆ **Снижение или отсутствие брюшных и кремастерных рефлексов**
- ◆ **Нарушение функции тазовых органов по центральному типу** - острая задержка мочи при поражении пирамидного пути с последующим периодическим недержанием мочи (рефлекторное опорожнение мочевого пузыря при перерастяжении), сопровождающимся императивными позывами на мочеиспускание.

# Топическая диагностика (периферический паралич)

- ◆ поражение периферического нерва – периферический паралич мышц в зоне иннервации одного нерва;
- ◆ множественное поражение нервных стволов (полиневропатия) – вялый тетрапарез в дистальных отделах конечностей;
- ◆ поражение передних корешков – периферический паралич мышц, иннервируемых данным корешком, фасцикулярные подергивания;
- ◆ поражение передних рогов – периферический паралич в зоне иннервации данных сегментов, фибриллярные подергивания

# Топическая диагностика (центральный паралич)

- ◆ Поражение бокового канатика – центральный паралич мускулатуры ниже уровня поражения на своей стороне;
- ◆ Поражение пирамидного пути в мозговом стволе – альтернирующие синдромы (на стороне очага парез черепных нервов на противоположной – центральный гемипарез);
- ◆ Поражение внутренней капсулы – равномерный гемипарез на противоположной очагу стороне;
- ◆ Поражение передней центральной извилины: раздражение - эпилептические судорожные припадки джексоновского характера, выпадение – центральный монопарез