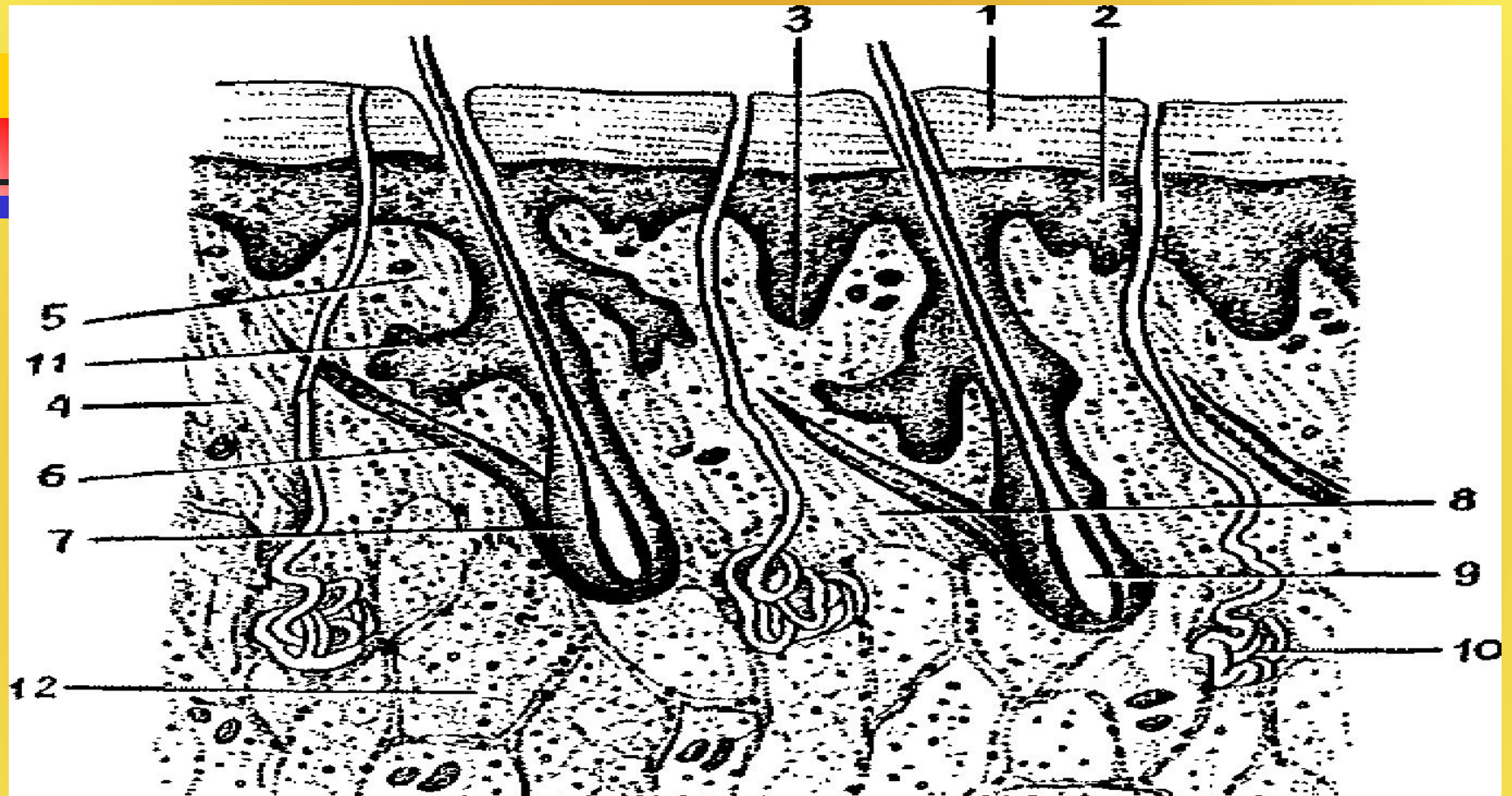




ОСНОВЫ МЕДИЦИНСКИХ ЗНАНИЙ

Лекция № 11 *Паразитарные заболевания кожи*

КОЖА



1 — роговой слой, 2 — эпидермис, 3 — базальный слой, 4 — соединительно тканые волокна (коллагеновые, эластические и ретикулярные) и клетки, 5 — сосочковый слой, 6 — пучки миоцитов, 7 — волосяная луковица, 8 — сетчатый слой, 9 — корень волоса, 10 — потовая железа, 11 — сальная железа, 12 — дольки жировой ткани



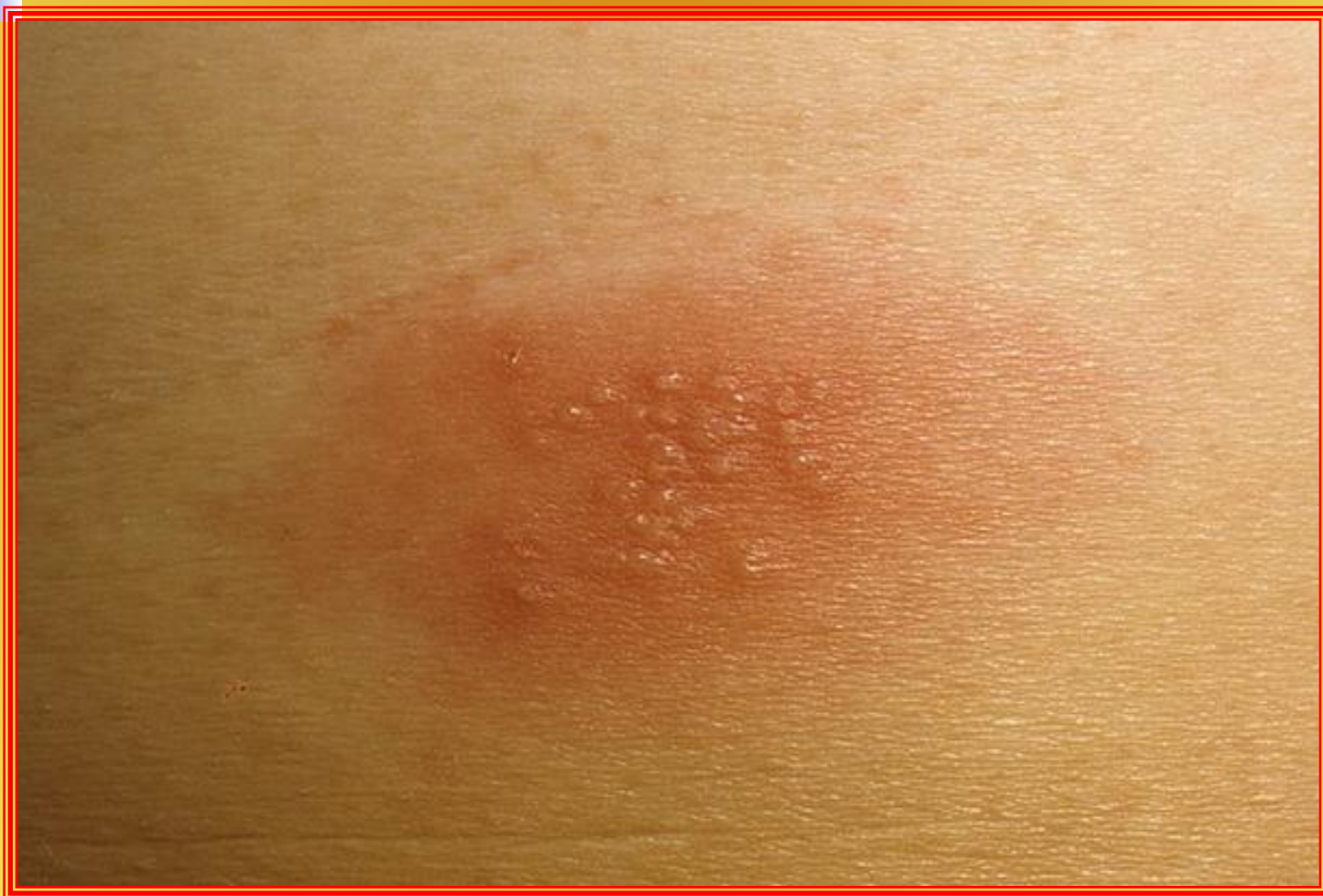ЛИШАИ

Простой пузырьковый
лишай (герпес)

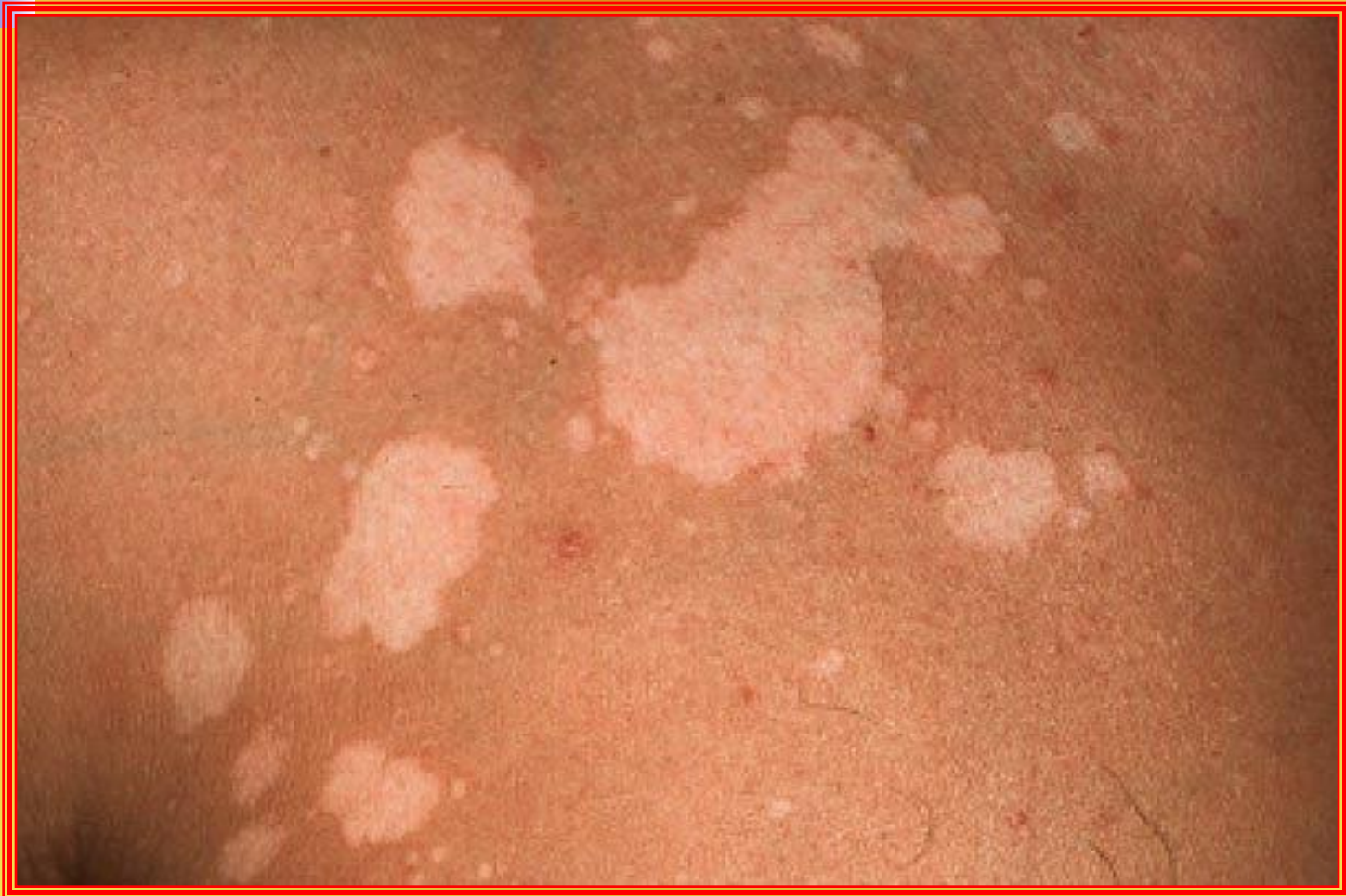Отрубевидный лишай
(разноцветный)

Стригущий лишай

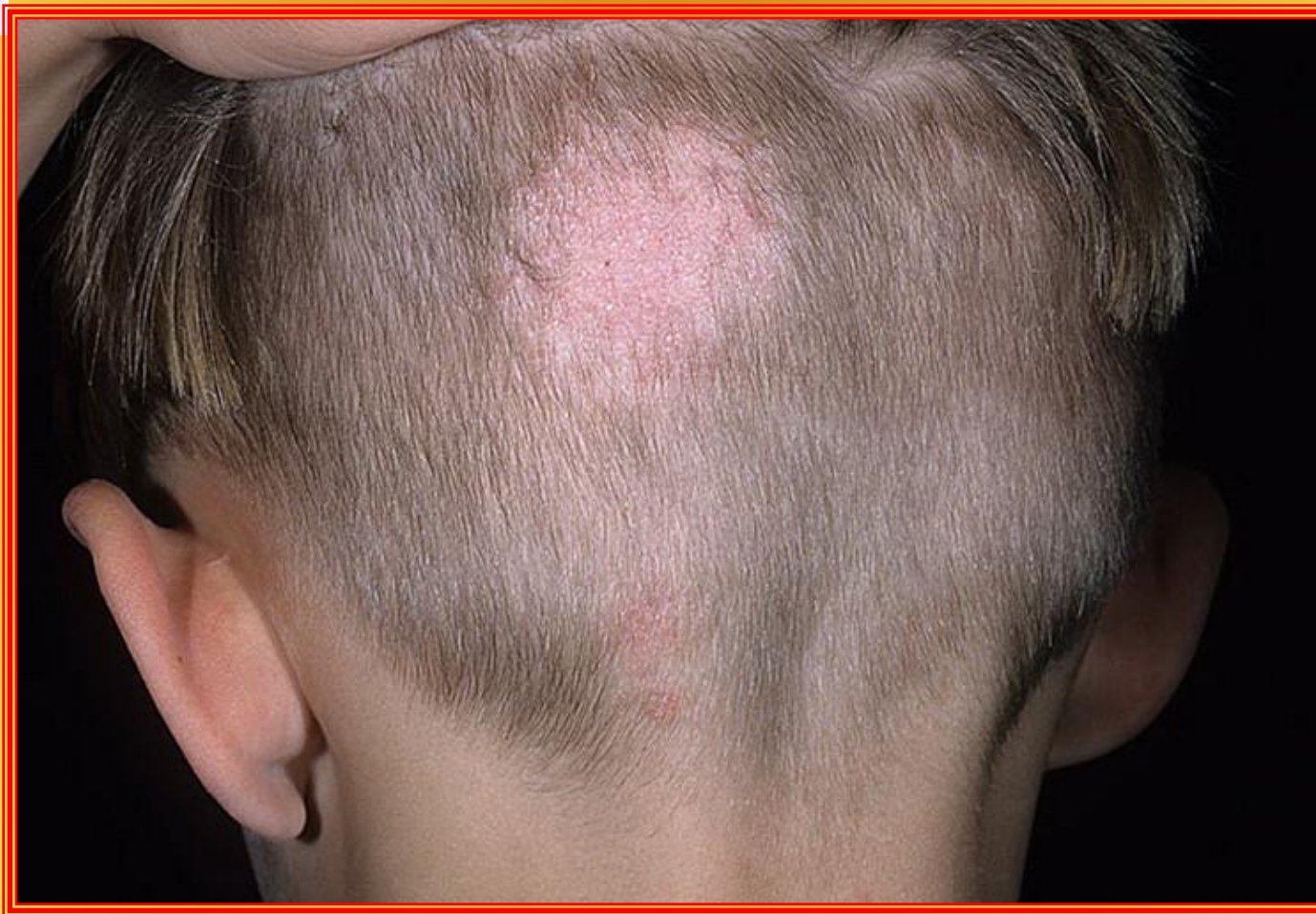Простой пузырьковый лишай (герпес)



Отрубевидный лишай (разноцветный)



Стригущий лишай



Чесотка

Область поражения:

- лучезапястные суставы
- межпальцевые складки
- разгибательная поверхность предплечий
- локтевых суставов
- молочные железы



Чесоточный клещ