


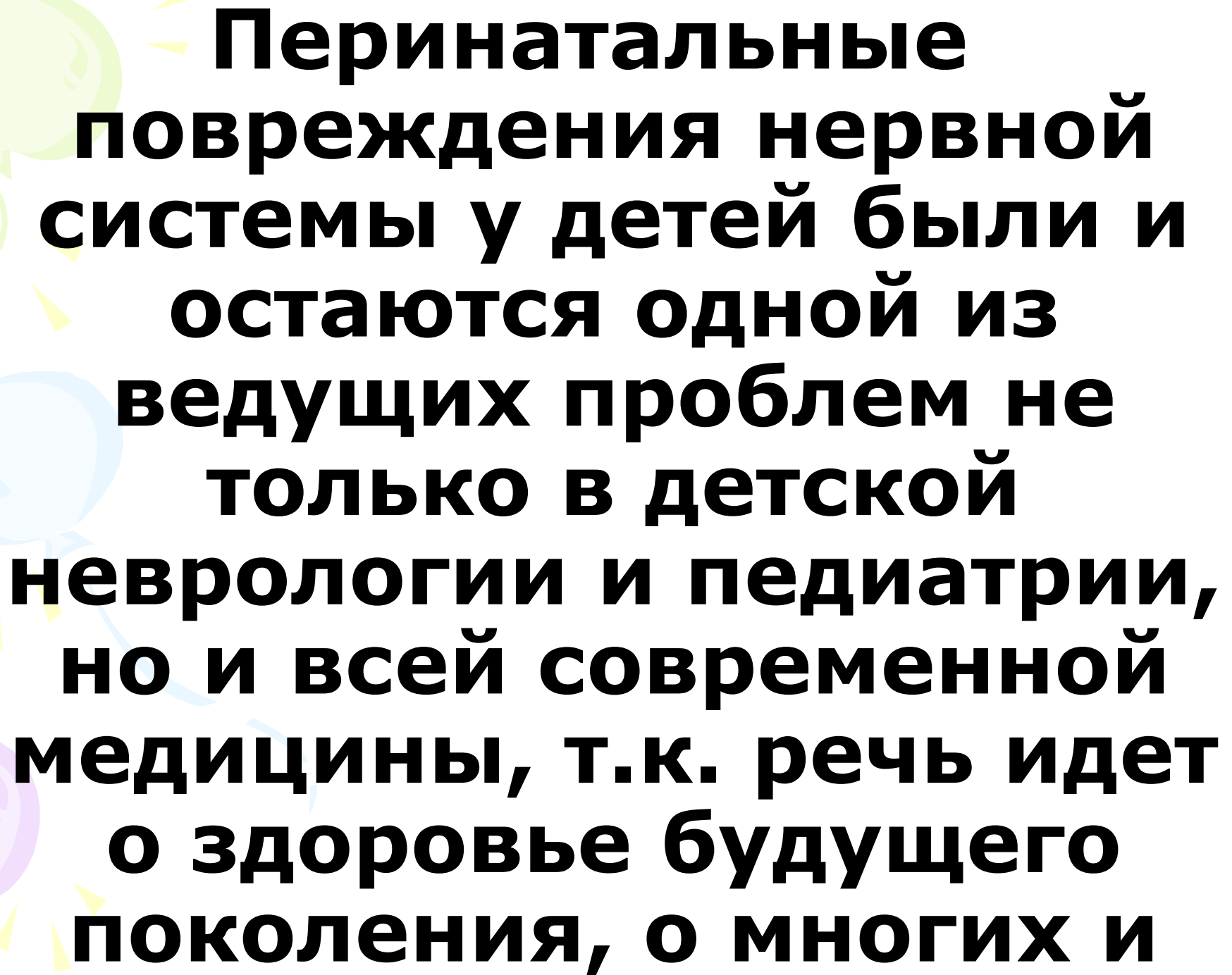
Красноярская Государственная Медицинская Академия





Перинатальные поражения ЦНС у детей.

Доц. Боброва Л.В.



**Перинатальные
повреждения нервной
системы у детей были и
остаются одной из
ведущих проблем не
только в детской
неврологии и педиатрии,
но и всей современной
медицины, т.к. речь идет
о здоровье будущего
поколения, о многих и**

**вклад
перинатальных
поражений
достигает 60-80%
всех
неврологических
заболеваний у
детей.**

Перинатальные повреждения нервной системы (ППЦНС)

**Объединяет различные по
своему происхождению
поражения головного
мозга, возникающие в
антенатальном периоде, в
периоде родов и
постнатальном периоде.**

Группы повреждений по срокам возникновения:

- Бластопатии – первые 3 недели внутриутробного развития.**
- Эмбриопатии – повреждения эмбриона с 4-й по 12-ю нед. и до образования плаценты.**
- Фетопатии – повреждения плода с 12-й по 28 нед.**

Этиологические факторы:

1) Антенатальные повреждающие факторы:

Болезни самой матери:

- инфекции периода беременности
- Эндокринные заболевания
- Заболевания сердечно-сосудистой системы.
- ЗППП до и во время беременности и другие заболевания.

- Проблемы нежеланных детей,
- Применение лекарственных препаратов во время беременности,
- Влияние нервных факторов на развитие, производство профессиональных вредностей:
 - химических, физических, радиационных.

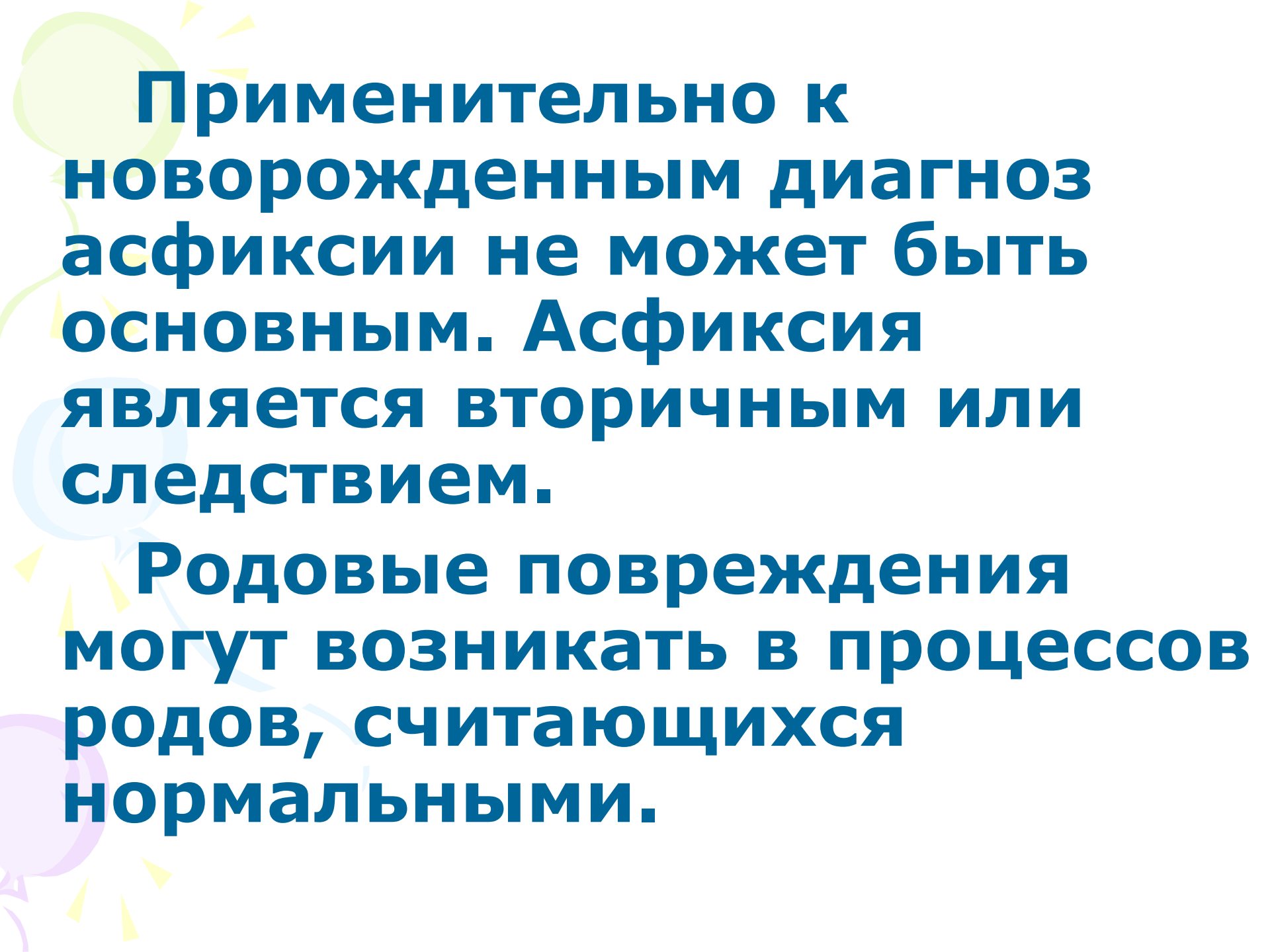
Плацентарная недостаточность
(отслойка, предлежание плаценты)

- Обвитие пуповиной.



**Интранатальные
повреждающие факторы:**

***родовые травмы
нервной системы
являются «самым
распространенным
нервным
заболеванием»***



Применительно к новорожденным диагноз асфиксии не может быть основным. Асфиксия является вторичным или следствием.

Родовые повреждения могут возникать в процессах родов, считающихся нормальными.

**Интенсивная защита
промежности выполняется
с противодействием
движения головки плода.**

**Сопротивление выведению
головки ведет к резкому
сгибанию шейного отдела
вплоть до перелома и
смещения.**

Необычная нагрузка при попытке акушерки вывести голову и плечики.

Акушерка, не дождавшись самостоятельного наружного поворота головки, поворачивает её чаще к правому бедру, это приводит к насильственному повороту головки на 180 гр. вокруг собственной оси.

Подтягивание за головку плода при выведении плечиков.

Диаметр плечиков имеют больший размер, чем диаметр головки, и после рождения головки – плечики нередко «застривают» и акушерка борется с этим, подтягивая плод за головку.

**Роды в тазовом
предлежании опасны в
смысле возникновения
внутричерепной травмы,
т.к. рождение головки
сопряжено с опасностью
повреждения
мозжечкового намета и
возникновению
внутричерепного
кровоизлияния.**

Осложненные роды:

- неправильное вставление головки,**
- узкий таз,**
- Крупный плод.**

- Длительный безводный промежуток.**
- Поздние или преждевременные роды.**
- Многоплодная беременность.**

Повреждение плода, при операции кесарево сечения.

A decorative graphic on the left side of the slide features three balloons: a light green one at the top, a light blue one in the middle, and a light purple one at the bottom. Each balloon is attached to a yellow streamer that ends in a small yellow triangle. The background is white.

Травмы:

- церебральные,**
- спинальные,**
- церебро-спинальные,**
- позвоночно-
спинальные.**

Клиническая классификация перинатального поражения ЦНС у новорожденных и детей раннего возраста:

I. Этиология (доминирующий фактор)

I. Период болезни:

- 1) Острый – до 1 мес. (недоношенные до 2 мес.)**
- 2) Ранний восстановительный – до 3-4 мес. (недоношенные – 6 мес.)**
- 3) Поздний восстановительный – от 4 до 12 мес., иногда до 2 лет.**
- 4) Период остаточных явлений – после 2 лет.**

II. Клинические синдромы:

1. Синдромы острого периода:

- Повышенной нервно-рефлекторной возбудимости.**
- Общего угнетения (вялость, адинамия).**
- Гипертензионный.**
- Гипертензионно-гидроцефальный.**
- Судорожный.**
- Коматозное состояние.**

2) Синдромы восстановительного периода:

- **Астено-невротический.**
- **Вегетативно-висцеральных дисфункций**
- **Двигательных нарушений.**
- **Эписиндром.**
- **Гидроцефальный.**
- **Задержка ПМР и предречевого развития:**
 - **с преобладанием нарушением статико-моторных функций,**
 - **С преобладанием нарушения психики.**

Симптомы родовой травмы:

- **Нарушение терморегуляции**
- **Вегето-висцеральные расстройства**
- **Псевдобульбарные, двигательные нарушения, рас-во мышечного тонуса.**
- **Судороги**
- **Метаболические рас-ва (ацидоз, гипогликемия, повышение билирубина)**
- **Присоединение соматических заболеваний (менингит, сепсис, пневмония, сердечная недостаточность)**

Степени тяжести:

1) Легкая степень (синдром повышенной нейро-рефлекторной возбудимости):

Эмоционально-двигательные беспокойства, спонтанный Моро, вздрагивания, срыгивания, непостоянный горизонтальный нистагм, преходящее косоглазие, 1-2 дня ослаблены сосательный рефлекс, снижение мышечного тонуса (через 3-4 дня – норма). В основе лежит нарушение гемо- и ликвородинамики.

2) Средняя степень тяжести (симптомы угнетения ЦНС):

Вялость, слабый крик, снижен сосательный рефлекс, грубый горизонтальный, вертикальный нистагм, косоглазие, поражение ЧМН, мышечная дистония, параличи, парезы, менингеальные знаки, эпилептиформные приступы различного характера.

3) Тяжелая степень

(прекоматозные и коматозные состояния):

Слабый крик, лицо цианотичное, плавающие глазные яблоки, вертикальный, горизонтальный грубый нистагм, нет рефлекторного сосания, нарушение глотания, рефлексов нет, тонус низкий, зрачковых реакций нет, эпилептические приступы 40-50 раз в день, брадикардия.

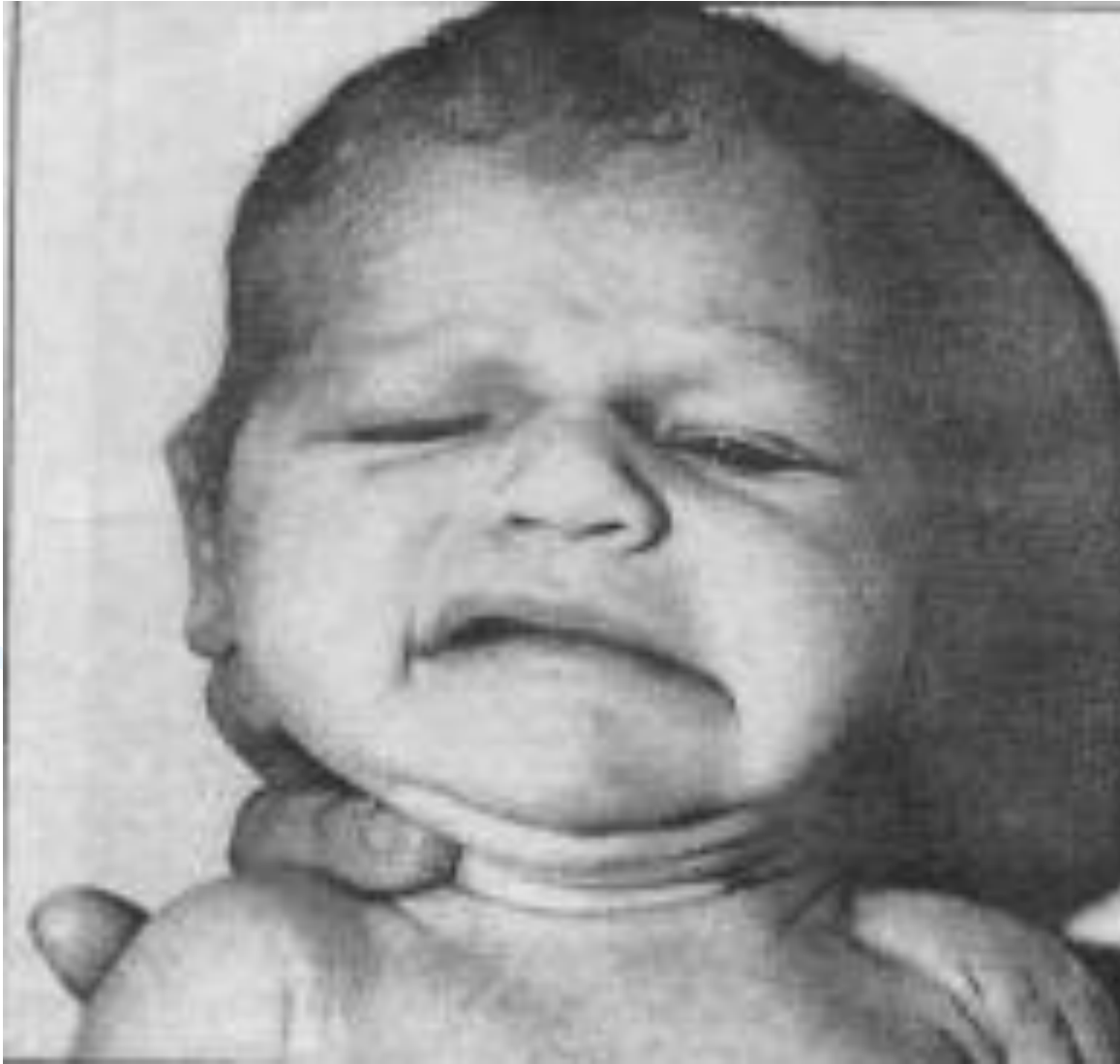Симптомы острого периода:

- **Нарастает от нескольких минут до 2-3 суток анемия, диф. мышечная гипотония, тремор, тонические судороги, пронзительный крик, угнетение сосания, глотания, глазодвигательные расстройства. При перемене положения состояние ухудшается.**

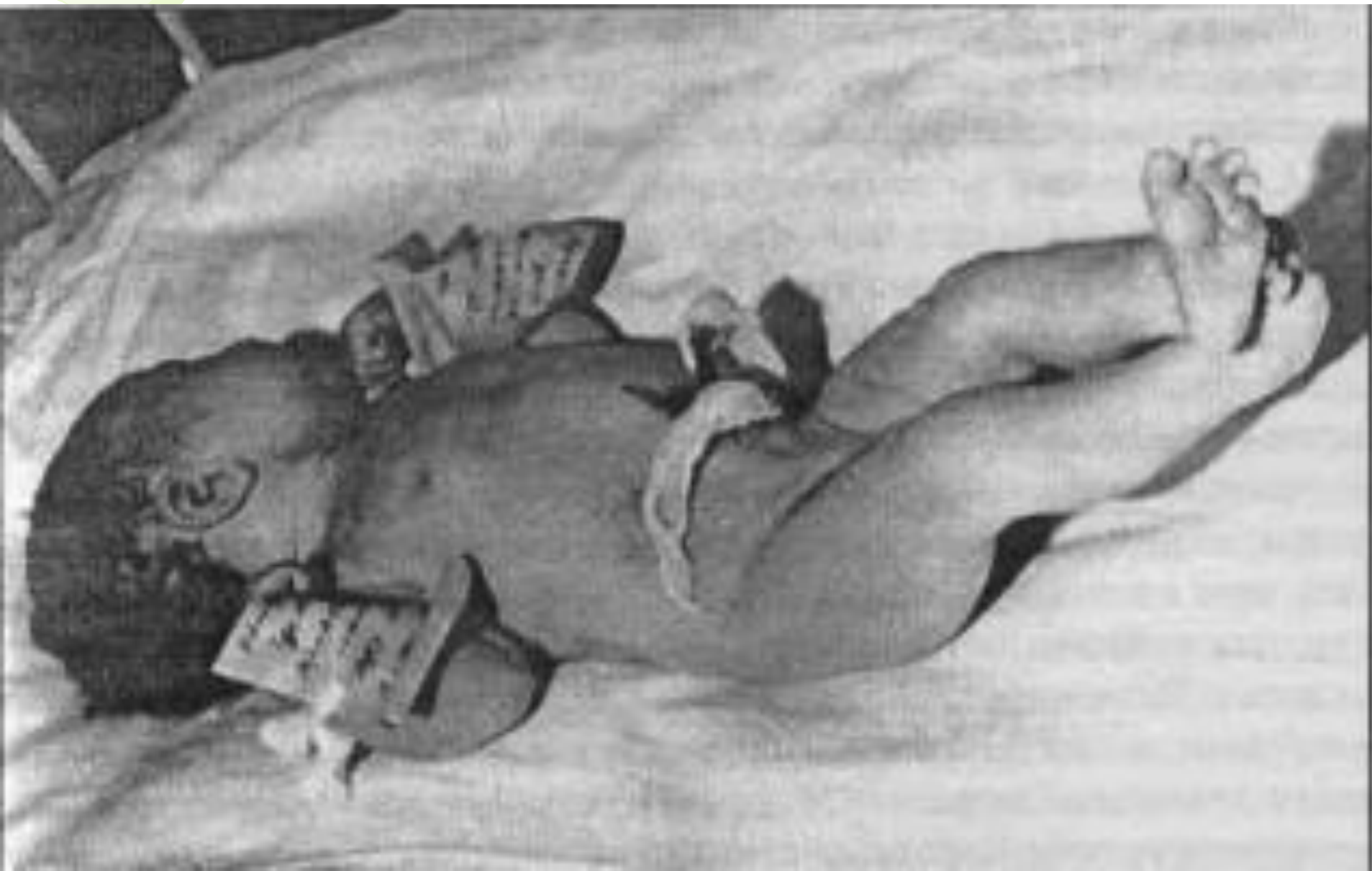Симптомы подострого периода:

- **Наблюдается при наличии постнатальных причин гипоксии.**
- **Для них характерны повторные апноэ, мышечная гипертония или гипотония, гипорефлексия, псевдобульбарные расстройства, стойкие «глазные» с/мы (нистагм, Грефе, «заходящего солнца»), взбухание родничков.**
- **Судороги реже, чем при остром периоде.**

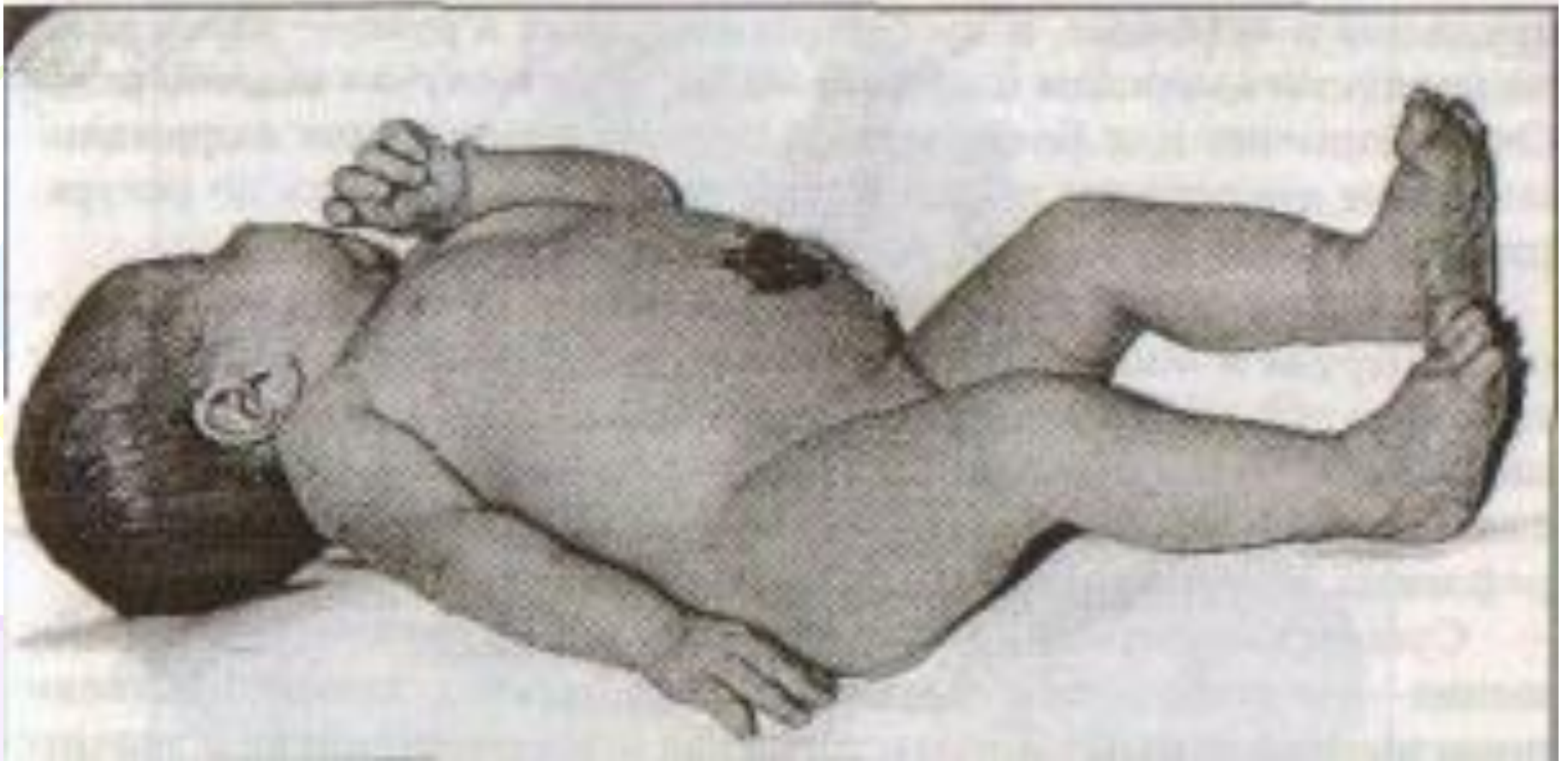Поражение лицевого нерва по периферическому типу у ребенка с родовой травмой.



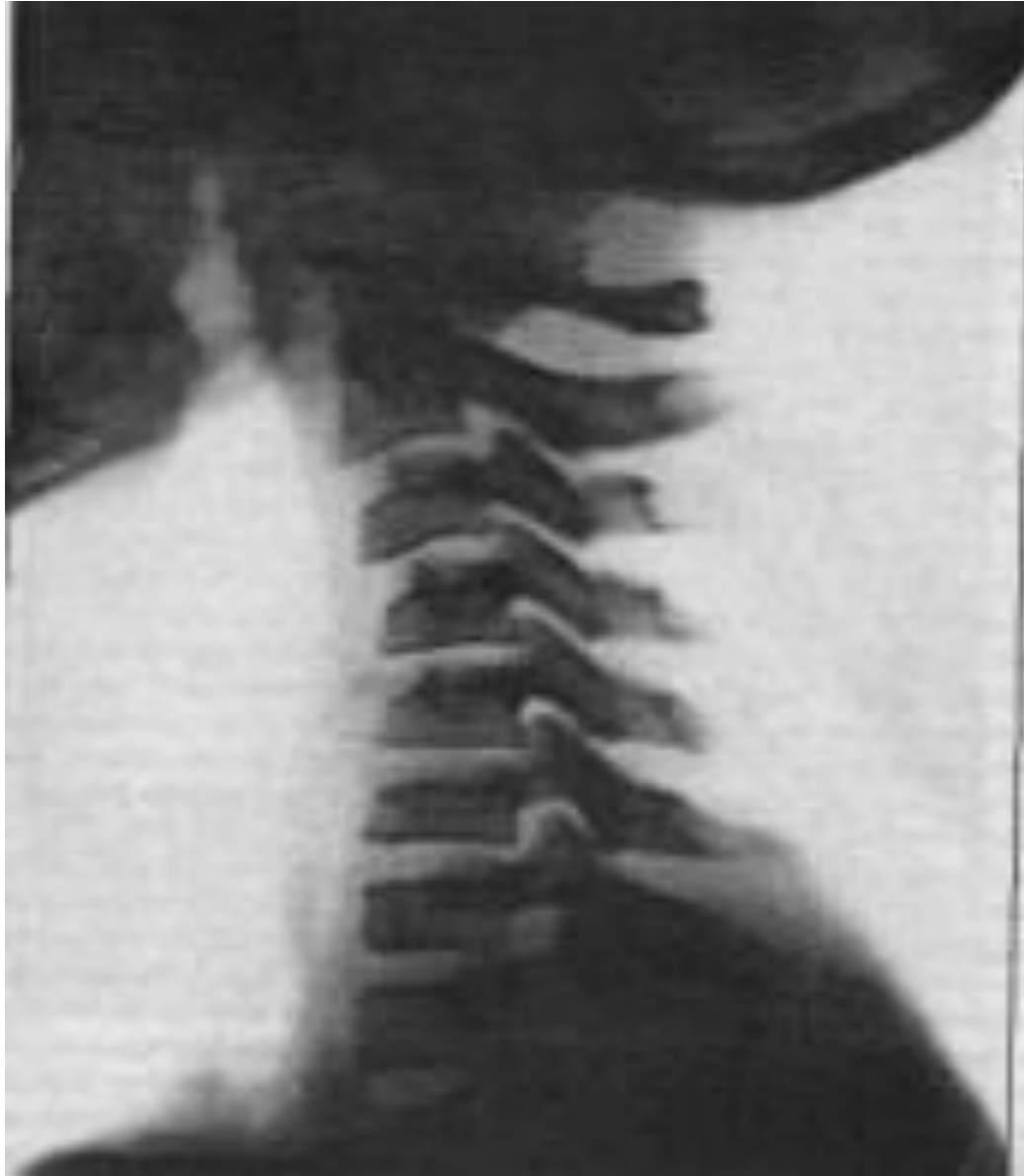Спастический тетрапарез



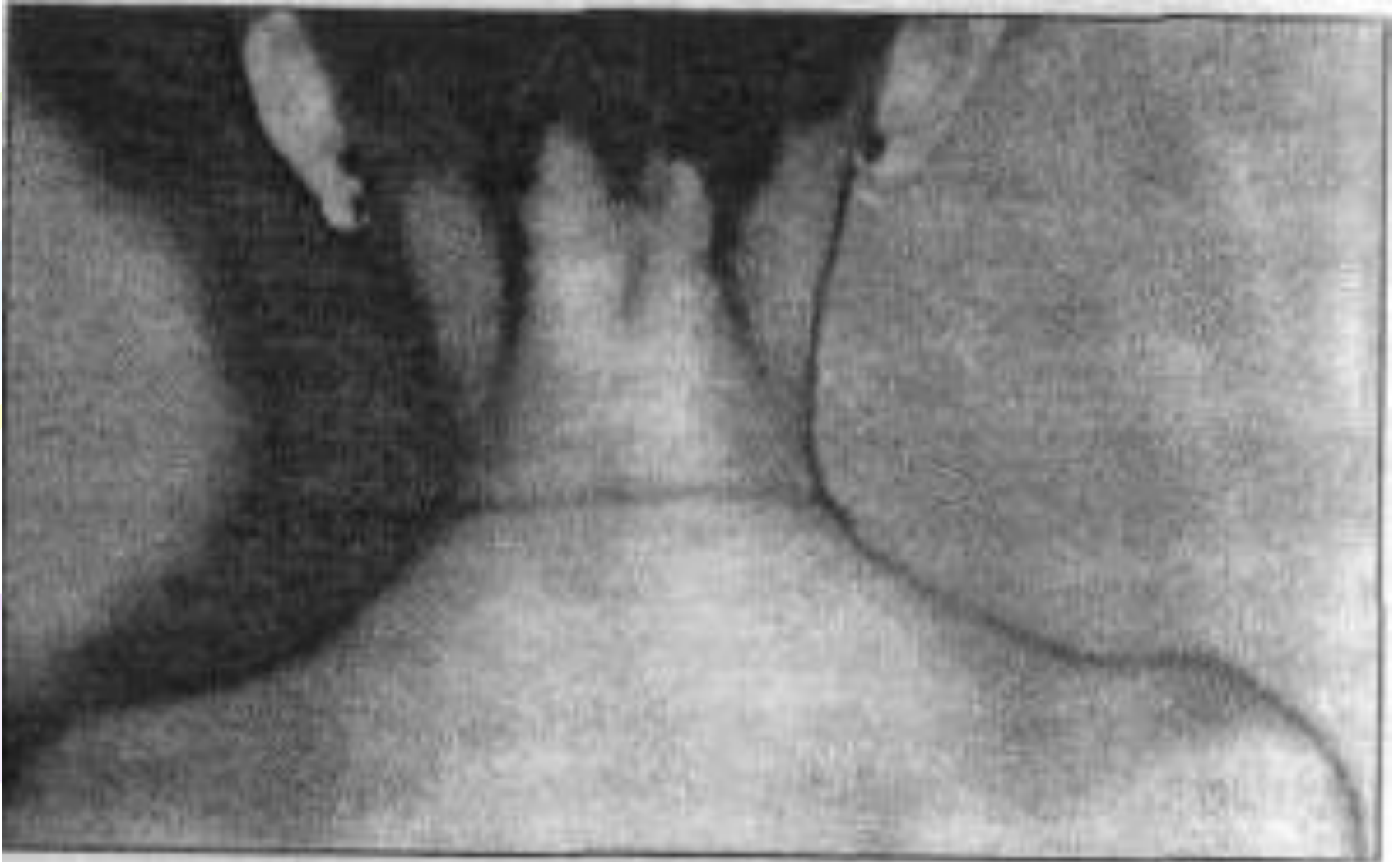
Родовая травма шейного утолщения спинного мозга.



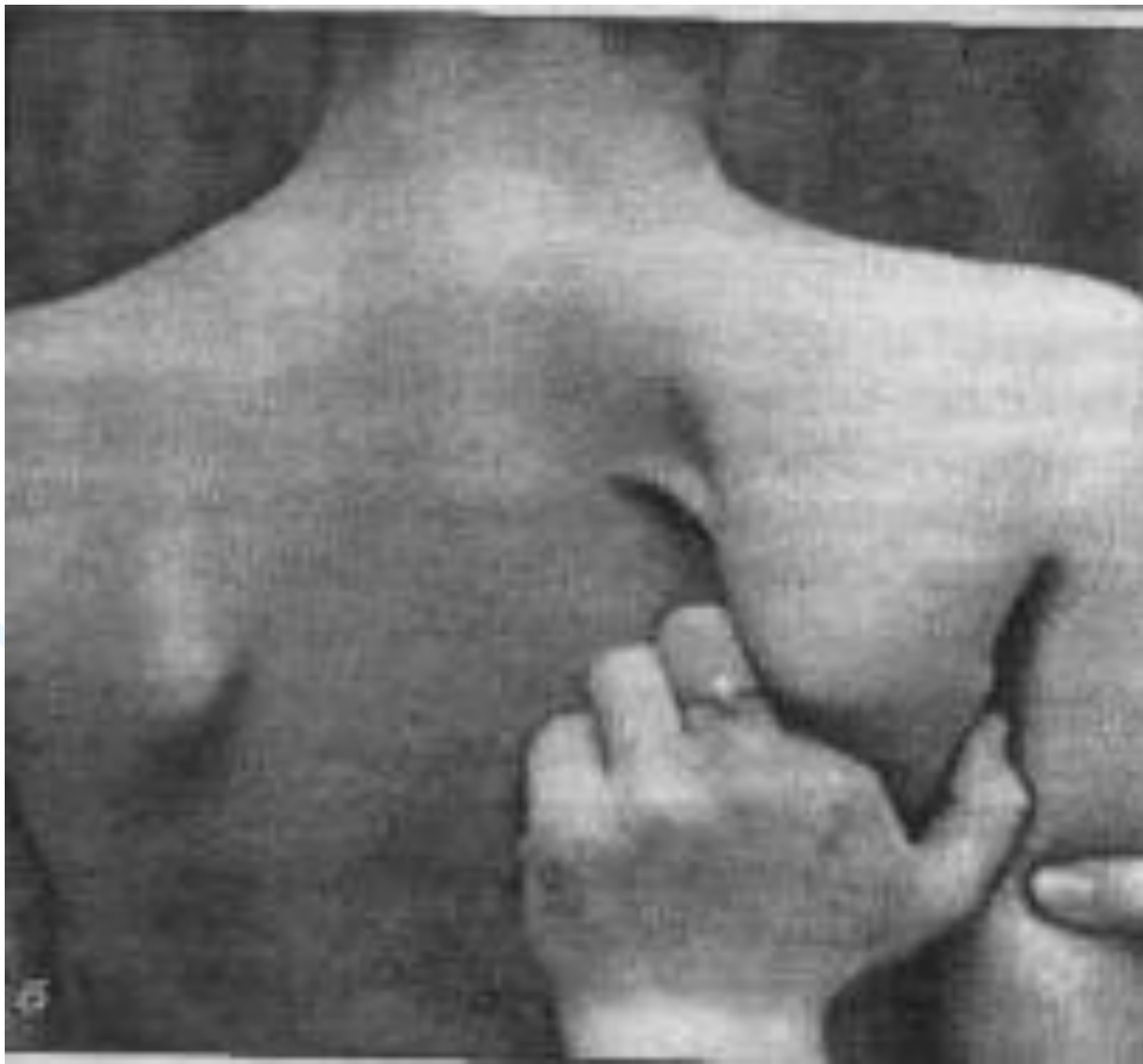Грубый локальный угловой кифоз



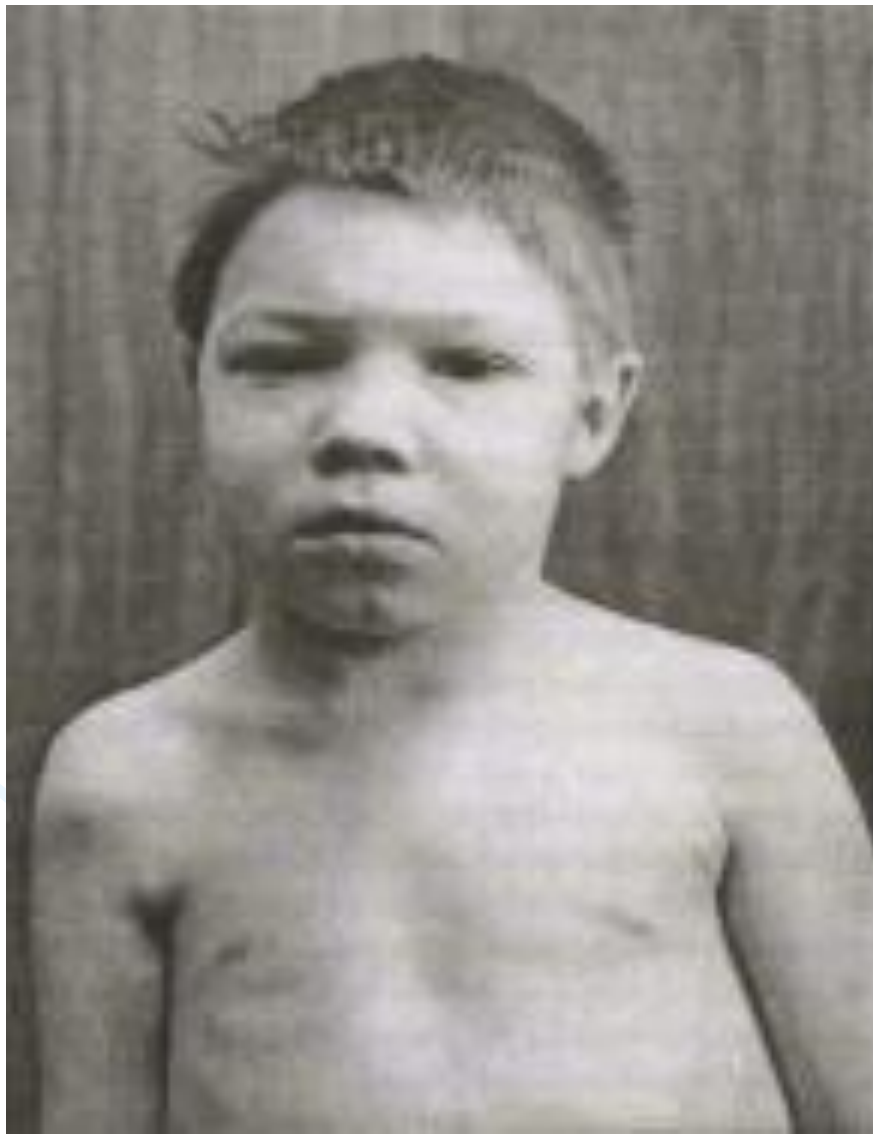Защитное напряжение шейно-затылочных мышц.



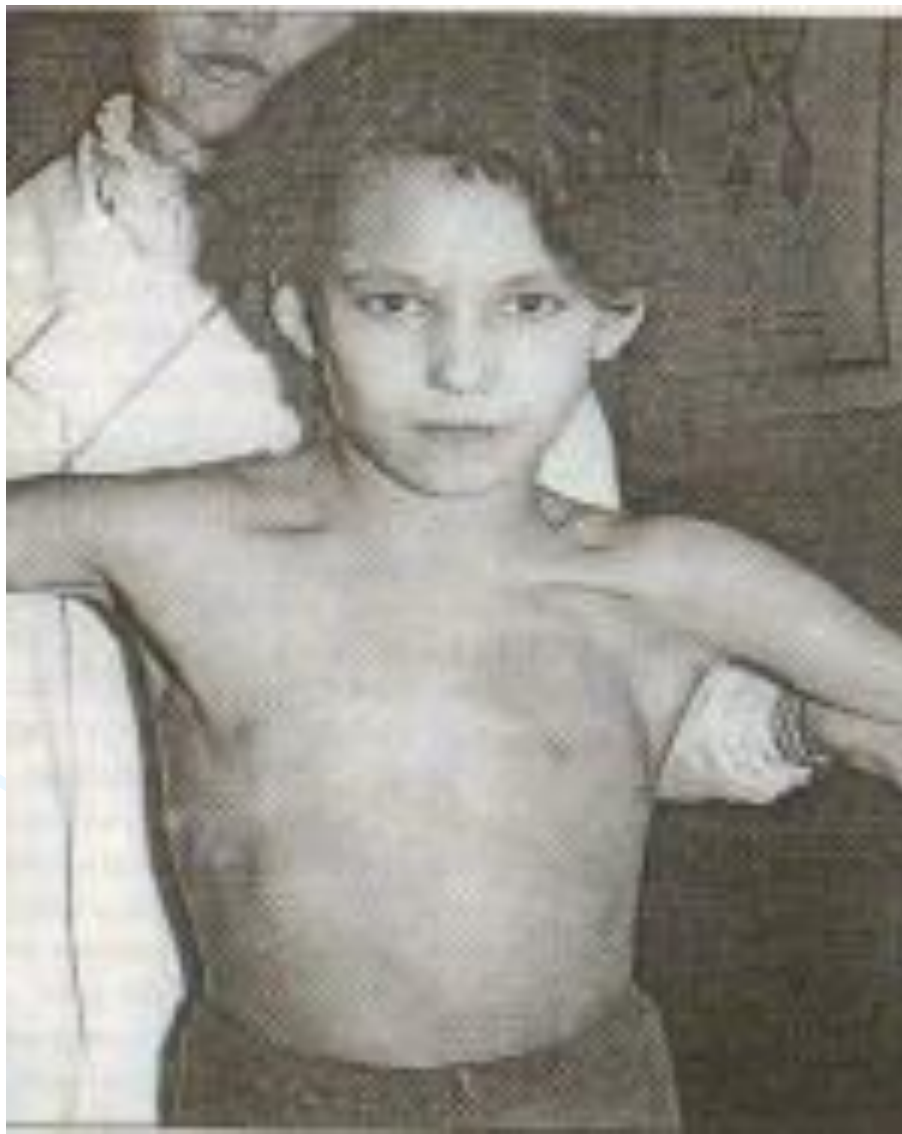Симптом «крыловидных лопаток» при натальной травме шейного утолщения спинного мозга



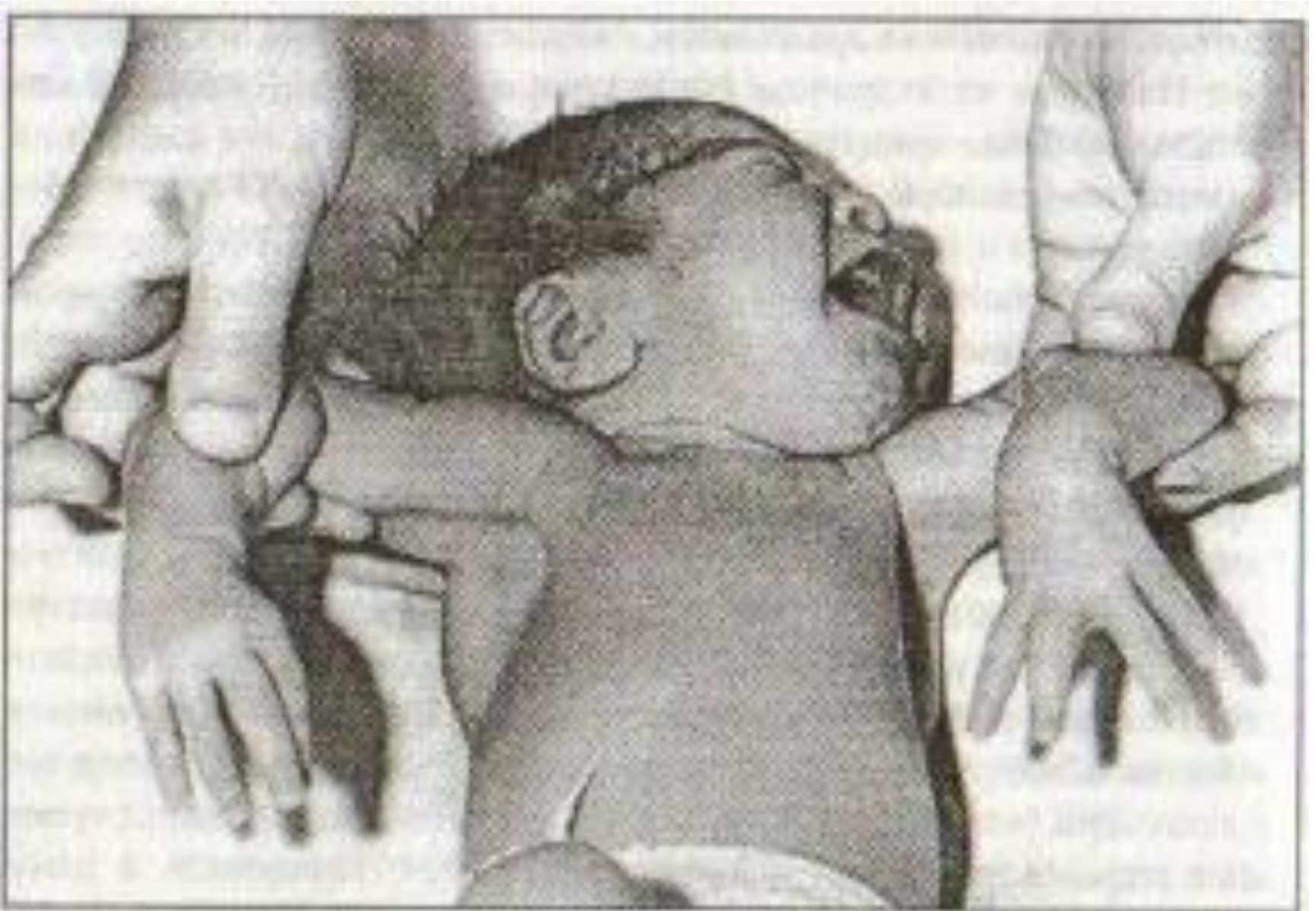Асимметрия стояния плечевого пояса у ребенка с вялым парезом руки



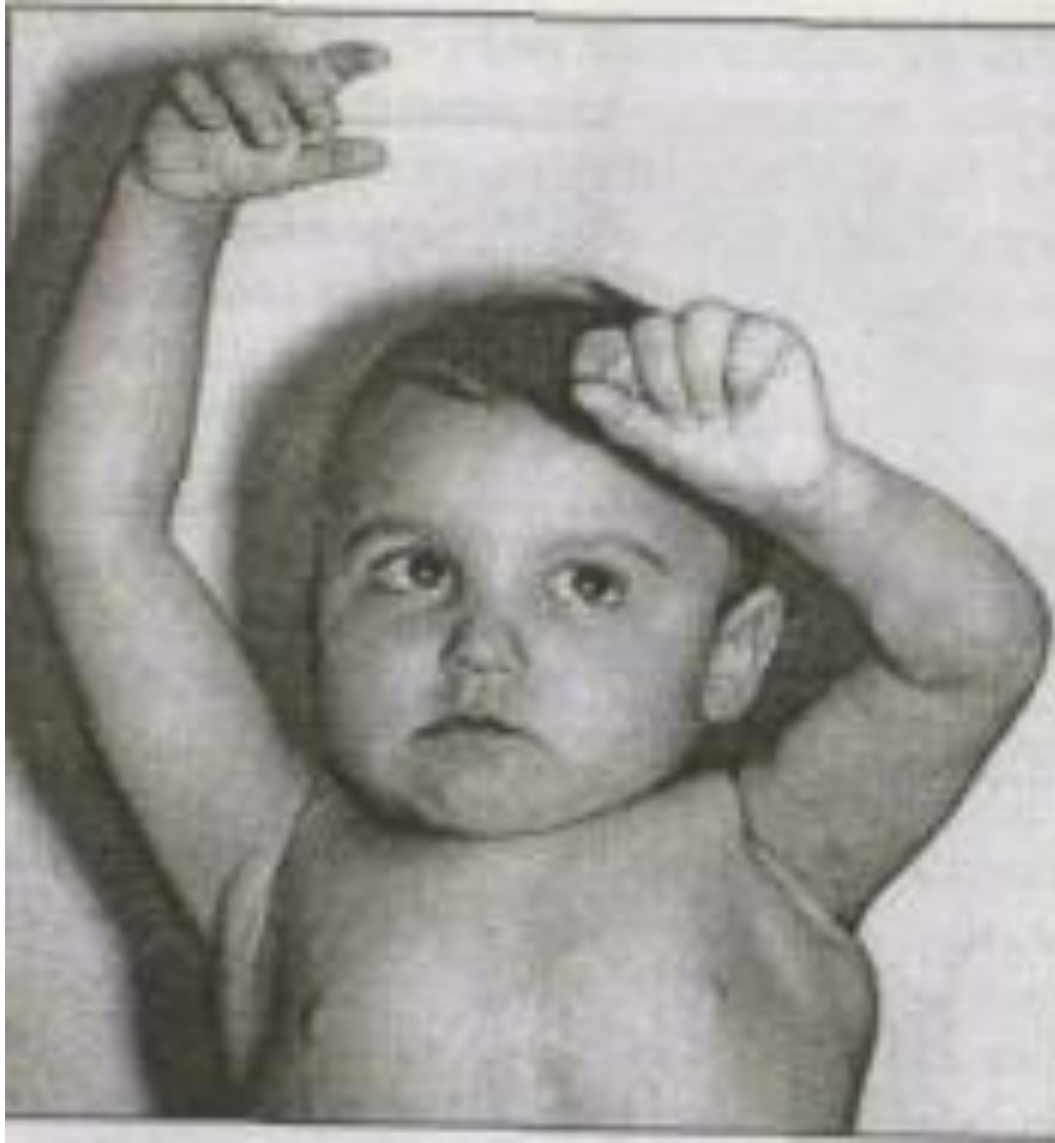Паралич Лангбайна. Атрофия большой грудной мышцы слева.



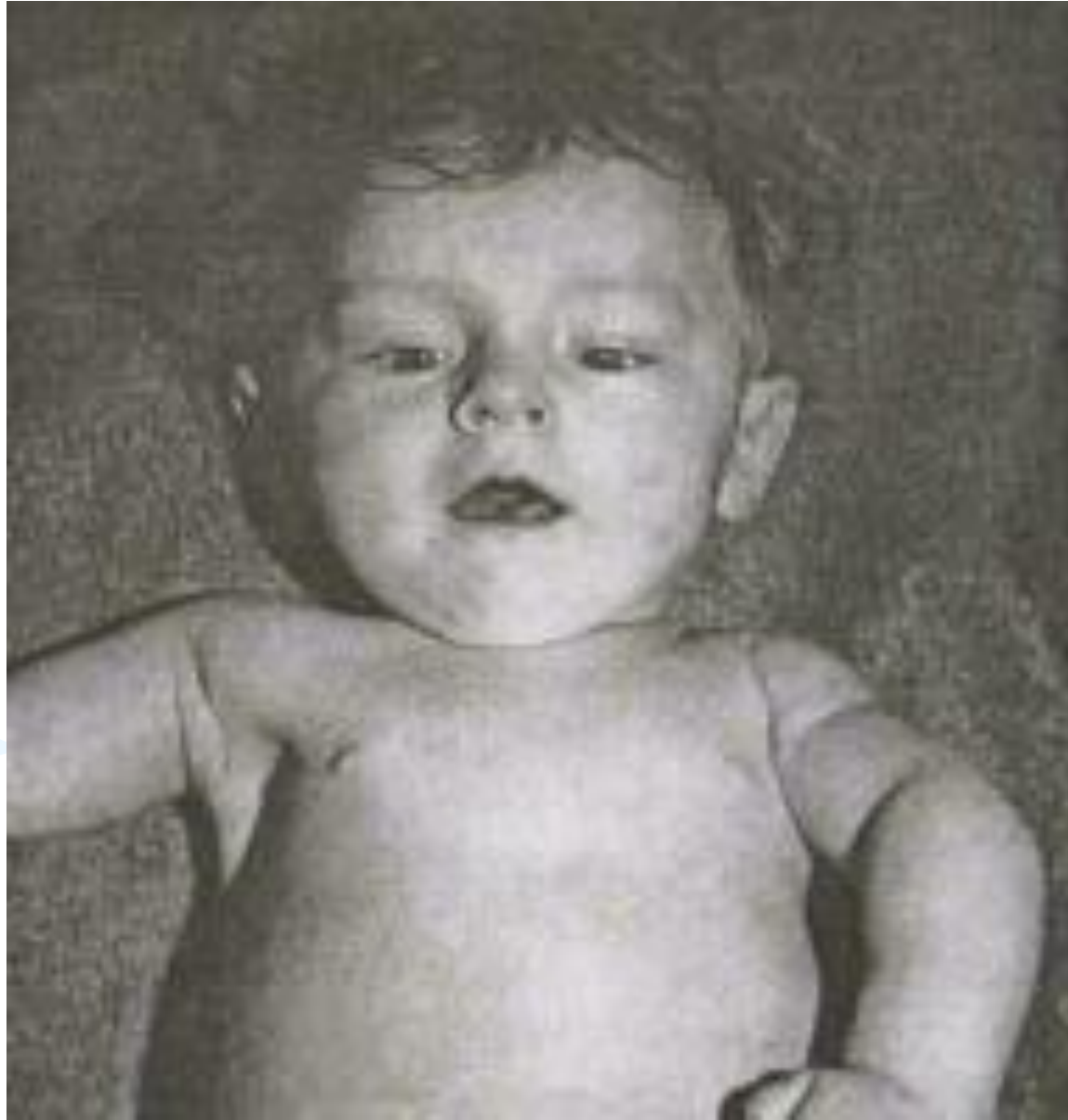Родовая травма шейного утолщения спинного мозга.



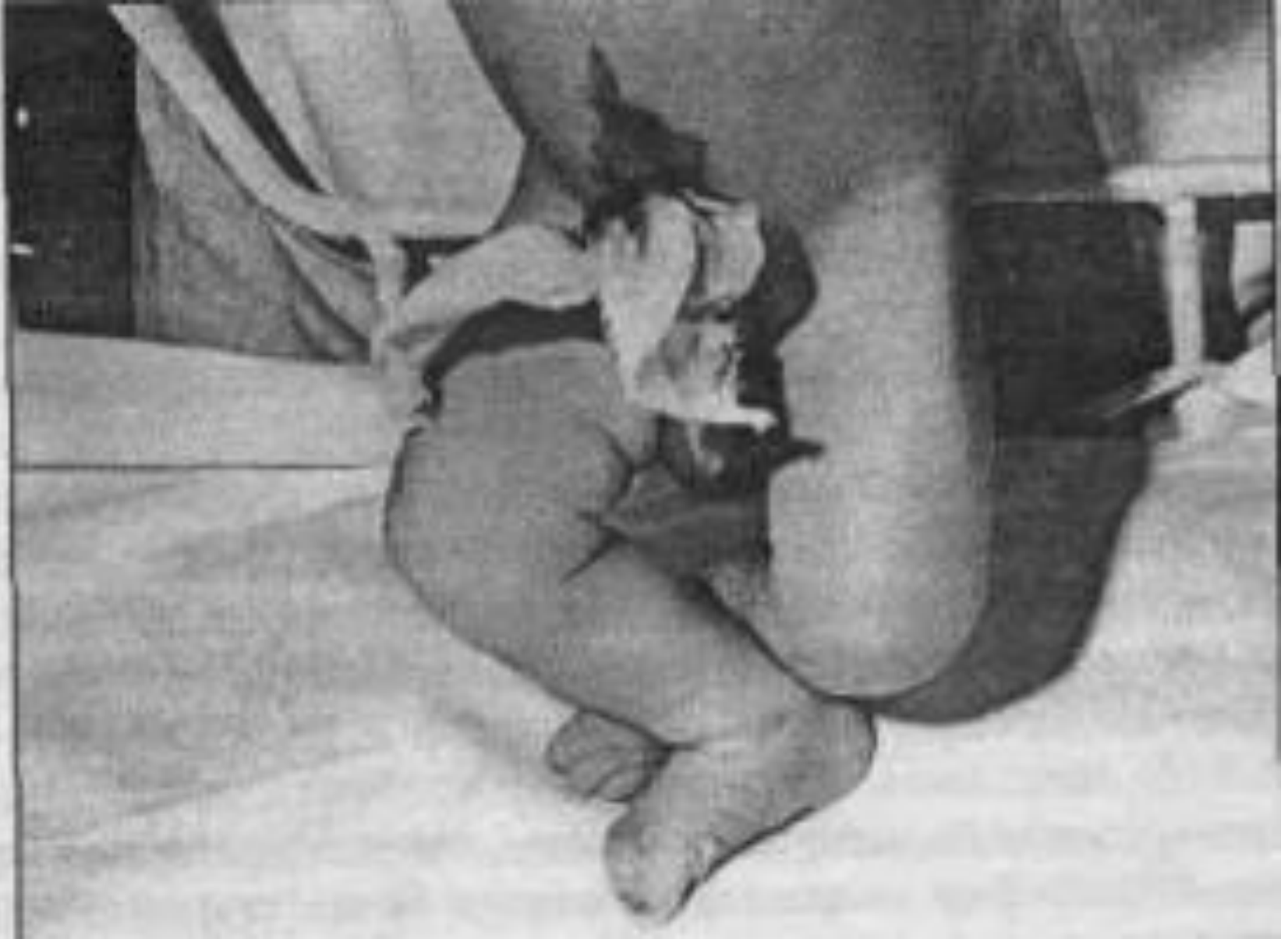Натальная травма шейного утолщения спинного мозга



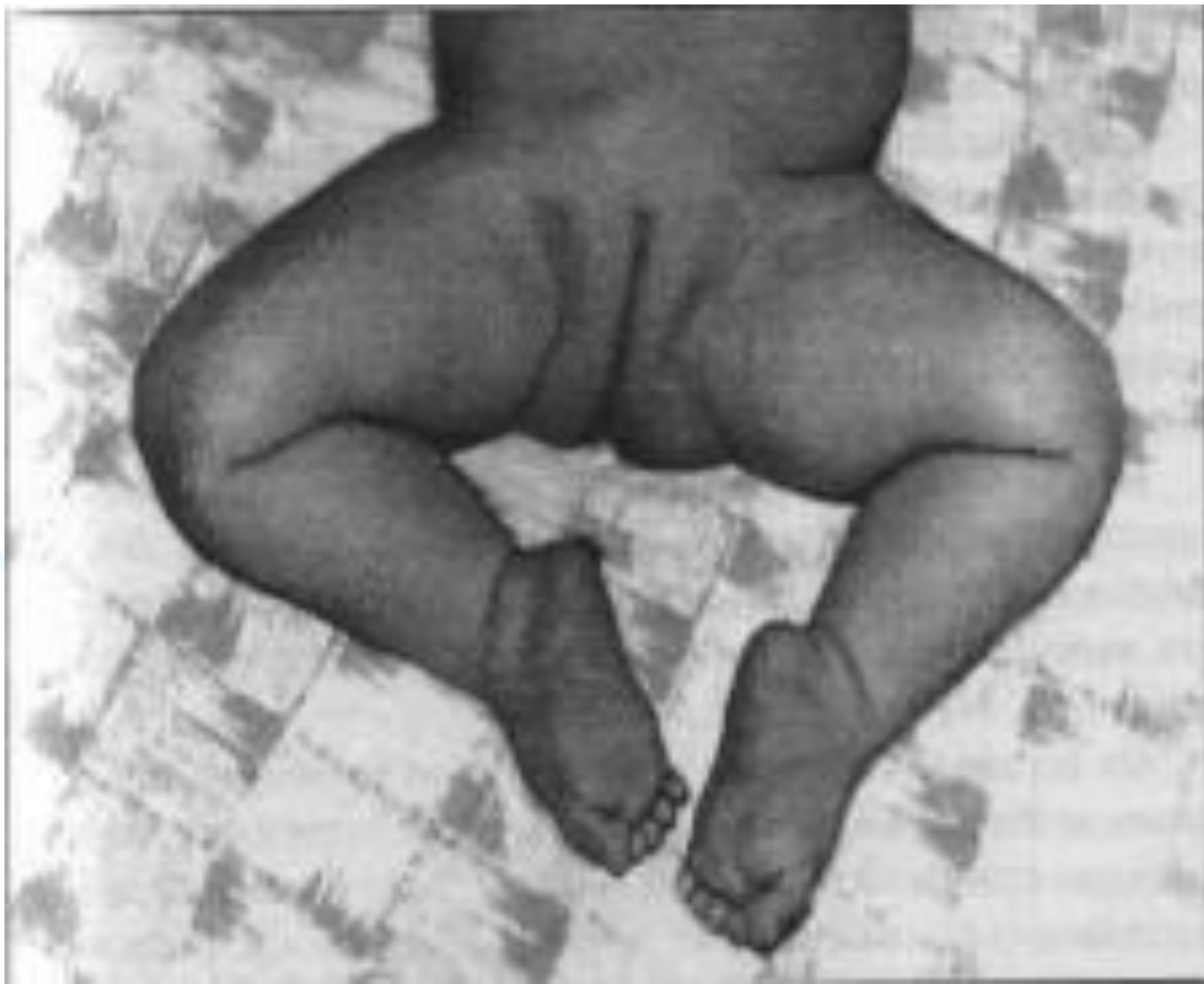Вялый проксимальный парез левой руки.



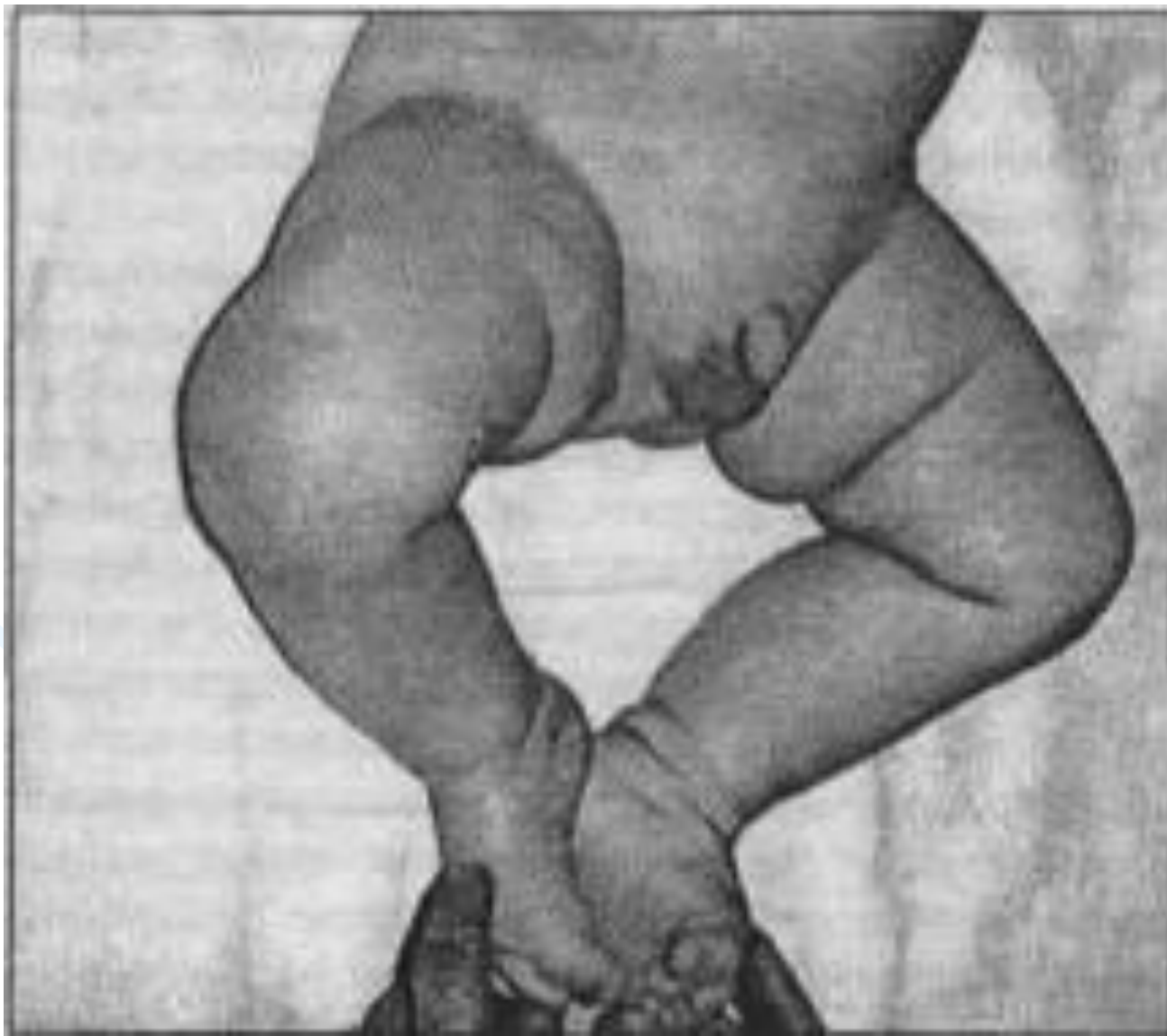
Нижний спастический парализ.



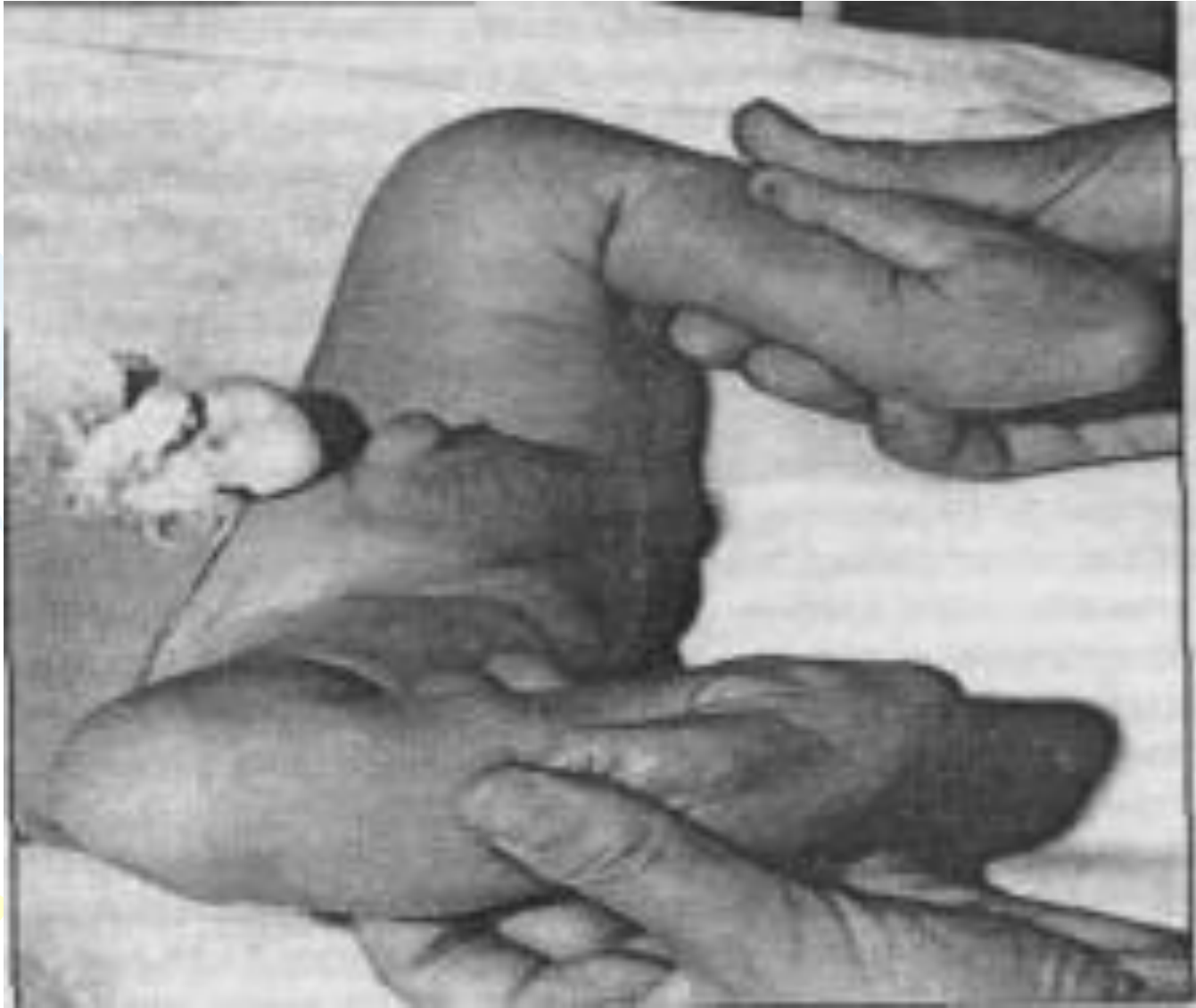Грубый нижний вялый парализ



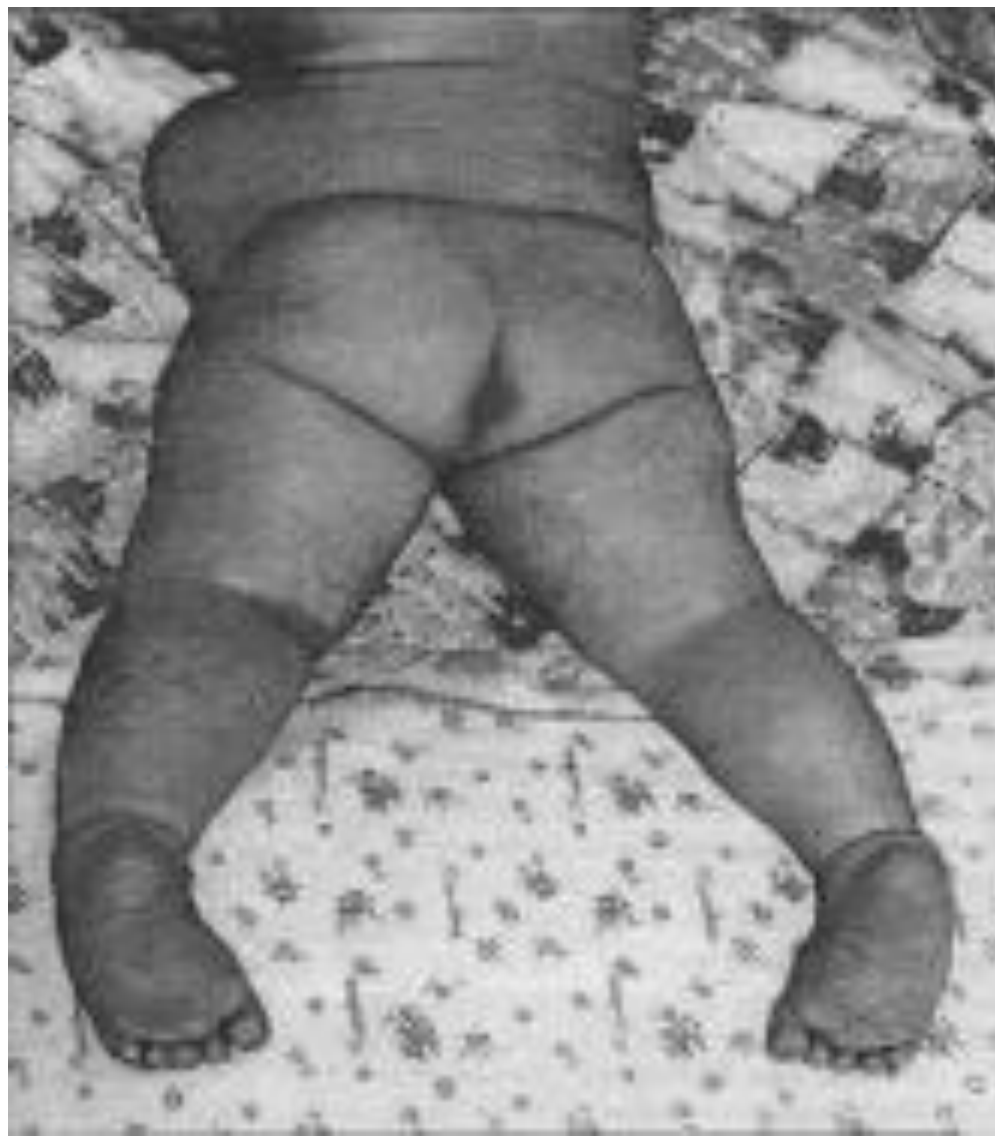Поза «лягушки» у ребенка с нижним вялым парапарезом.



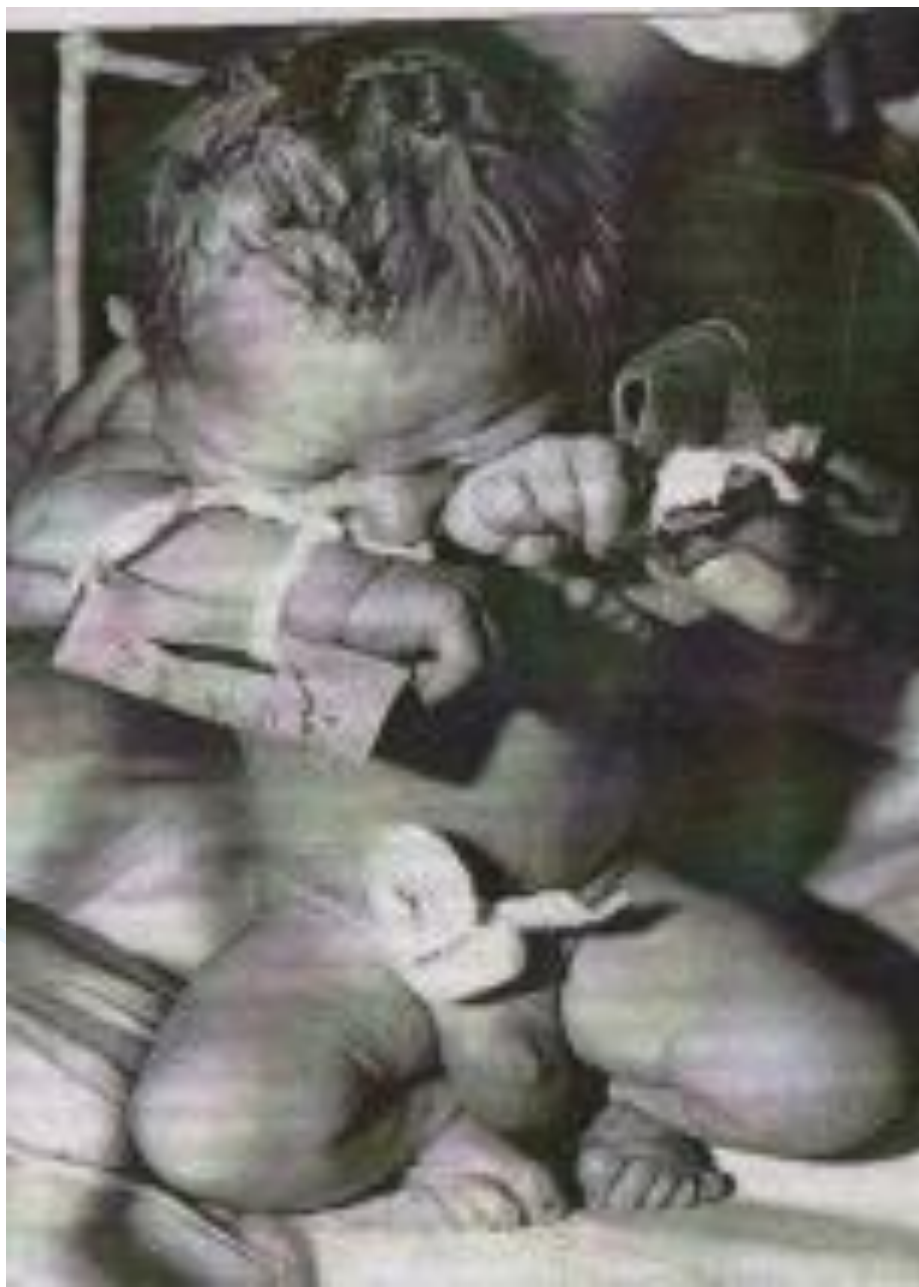Симптом пяточных стоп у ребенка с вялым преимущественно дистальным парезом ног.



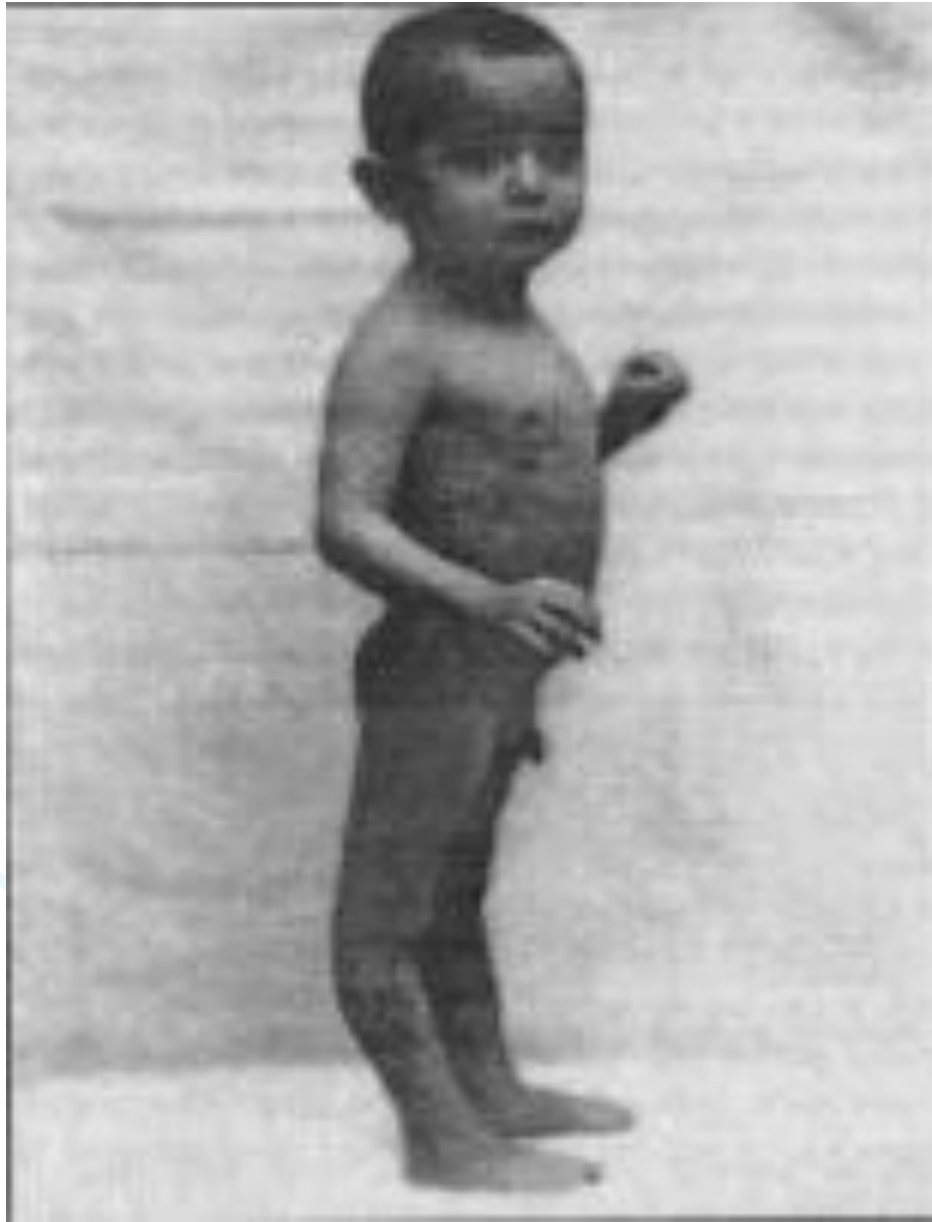Симптом «кукольной ножки» у ребенка с вялым спинальным парапарезом ног.



Отсутствие рефлекса опоры



Нижний вялый парапарез





Классификация кровоизлияний:


- Эпидуральные,
- Субдуральные,
- Внутримозговые,
- Внутрижелудочковые,
- Субарахноидальные.

Клиника при образовании гематомы:


- **Состояние тяжелое, взгляд безучастный, с/м «открытых глаз», диффузная мышечная гипотония, гипорефлексия,**
- **Очаговые с/мы: расширен зрачок на стороне гематомы, горизонтальный, вертикальный нистагм, «плавающие» движения глазных яблок.**
- **Судороги в отдельных гр.мышц, крупноразмашистый тремор.**
- **Ухудшение обусловлено нарастанием отека мозга.**



Эпидуральные кровоизлияния:



**(м/у внутренней поверхностью
костей свода черепа и твердой
мозговой оболочкой и не
распространяются за пределы
черепных швов.)**

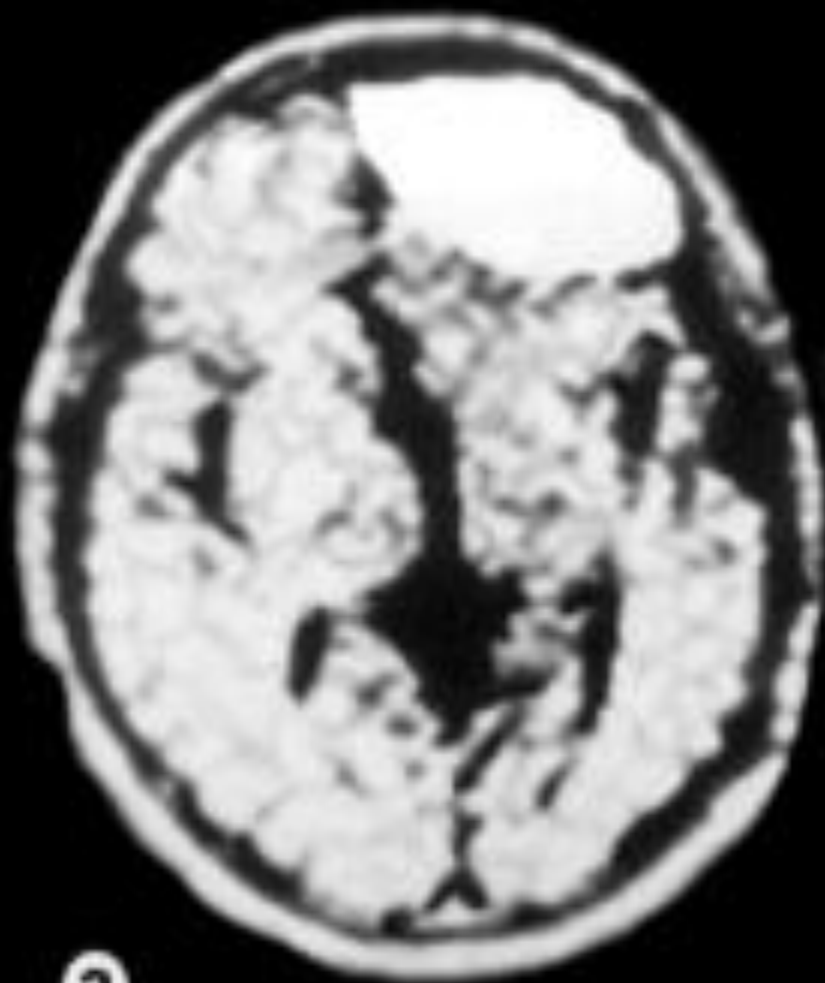


Клиника:

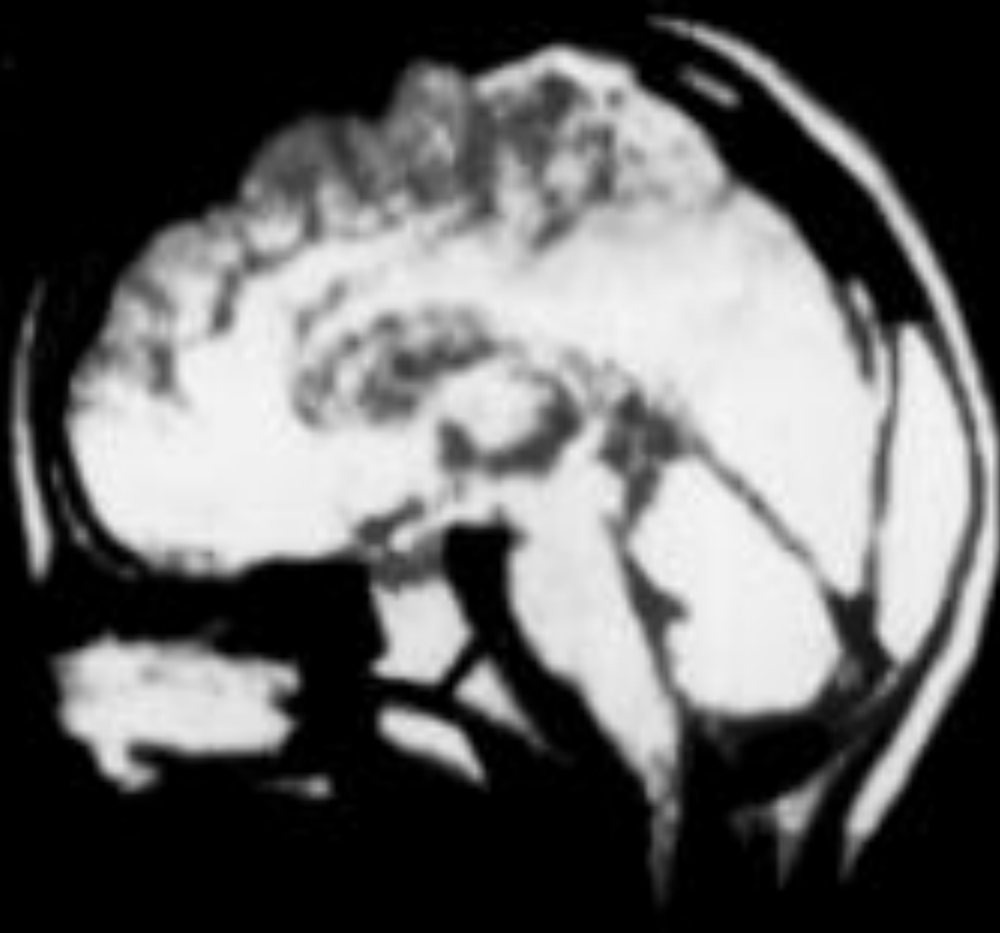
после нескольких часов, суток светлого промежутка наблюдается двигательное беспокойство, крик, состояние прогрессивно ухудшается.

Симптомы:

- широкий зрачок на стороне кровоизлияния
- фокальные или диф. тонико-клонические судороги
- на противоположной стороне кровоизлиянию гемипарез
- нарастает брадикардия, снижение давления
- застойные явления на глазном дне



a

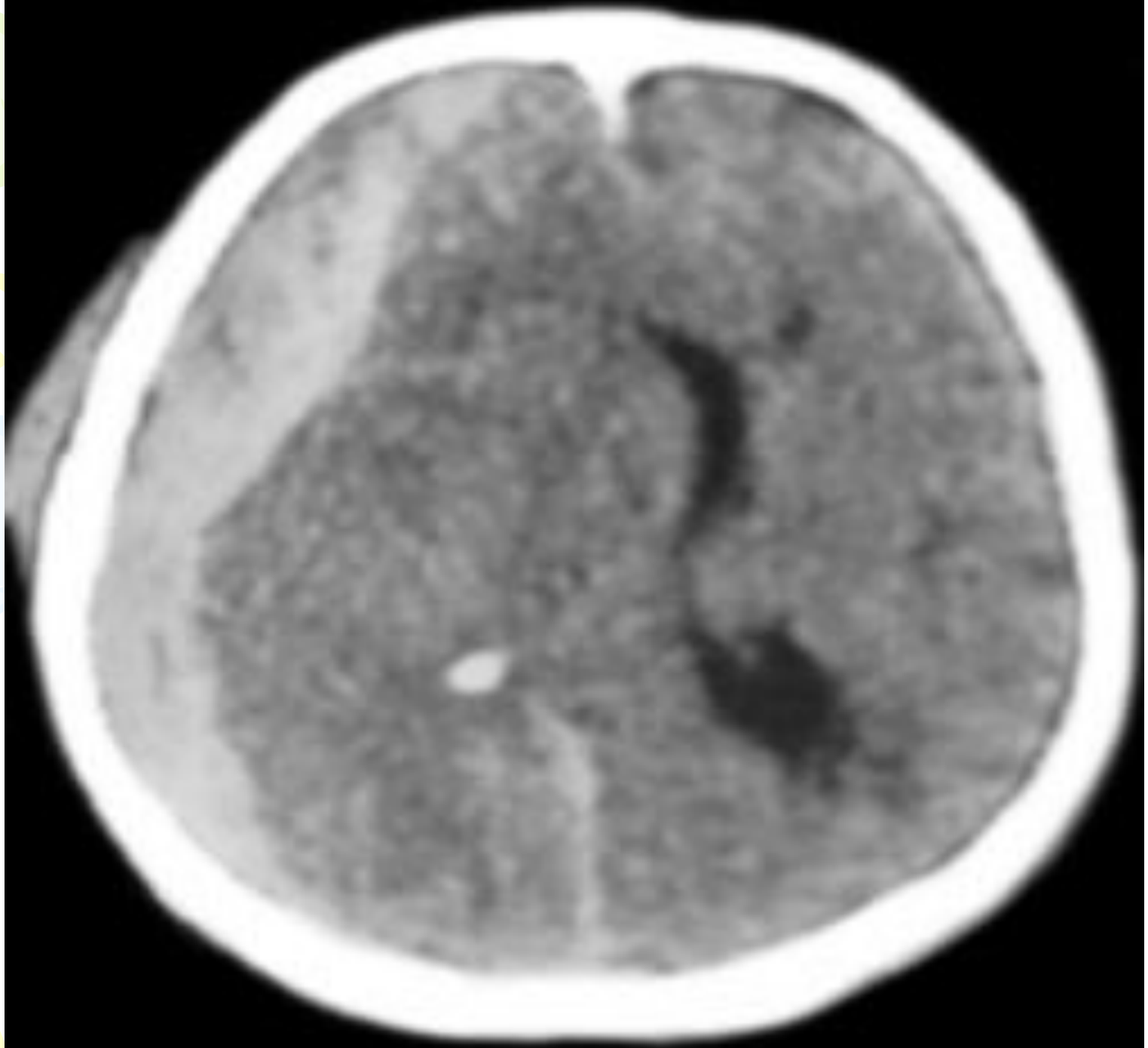


b



Субдуральные кровоизлияния

(возникают при деформации черепа со смещением его пластин, источник – вены впадающие в верхний сагитальный, поперечный синусы, сосуды мозжечкового намета)



Супратенториальные.

**Субтенториальные (разрыв
намета мозжечка,
кровоизлияние в заднюю
черепную ямку)**

При формировании:

- ***подострой* гематомы клиника
ч/з 4-14 дней после травмы.**
- **хронической гематомы- ч\з 3
недели, месяцы.**

Клиника супратенториального кр/я

**беспокойство, напряжение
родничков, запрокидывание
головы, расхождение
черепных швов, с/м Грефе,
зрачок расширен на стороне
гематомы, поворот глазных
яблок в сторону
кровоизлияния
контрлатерально гемипарез,
могут быть судороги.**

Клиника субтенториального кр/я :

Состояние тяжелое, симптомы сдавления ствола (регидность мышц затылка, отведение глаз в сторону даже при повороте головы, грубый вертикальный, ротаторный нистагм, «плавающие» глазные яблоки, с/м «закрытых век», нарушение сосания, глотания), прогрессирует расстройство дыхания, брадикардия, гипотония сменяется повышением мышечного тонуса, гипорефлексия.

Внутрижелудочковые и околожелудочковые кровоизлияния.

**Чаще возникают у глубоко
недоношенных, незрелых
детей, детей со ЗВУР, у
новорожденных
перенесшие хроническую
ВУ гипоксию с 26 по 34 нед.**

Внутрижелудочковые и околожелудочковые кр/я.

- Чаще возникают у глубоко недоношенных, незрелых детей, детей со ЗВУР, новорожд. перенесшие хр.ВУ гипоксию с 26 по 34 нед.**

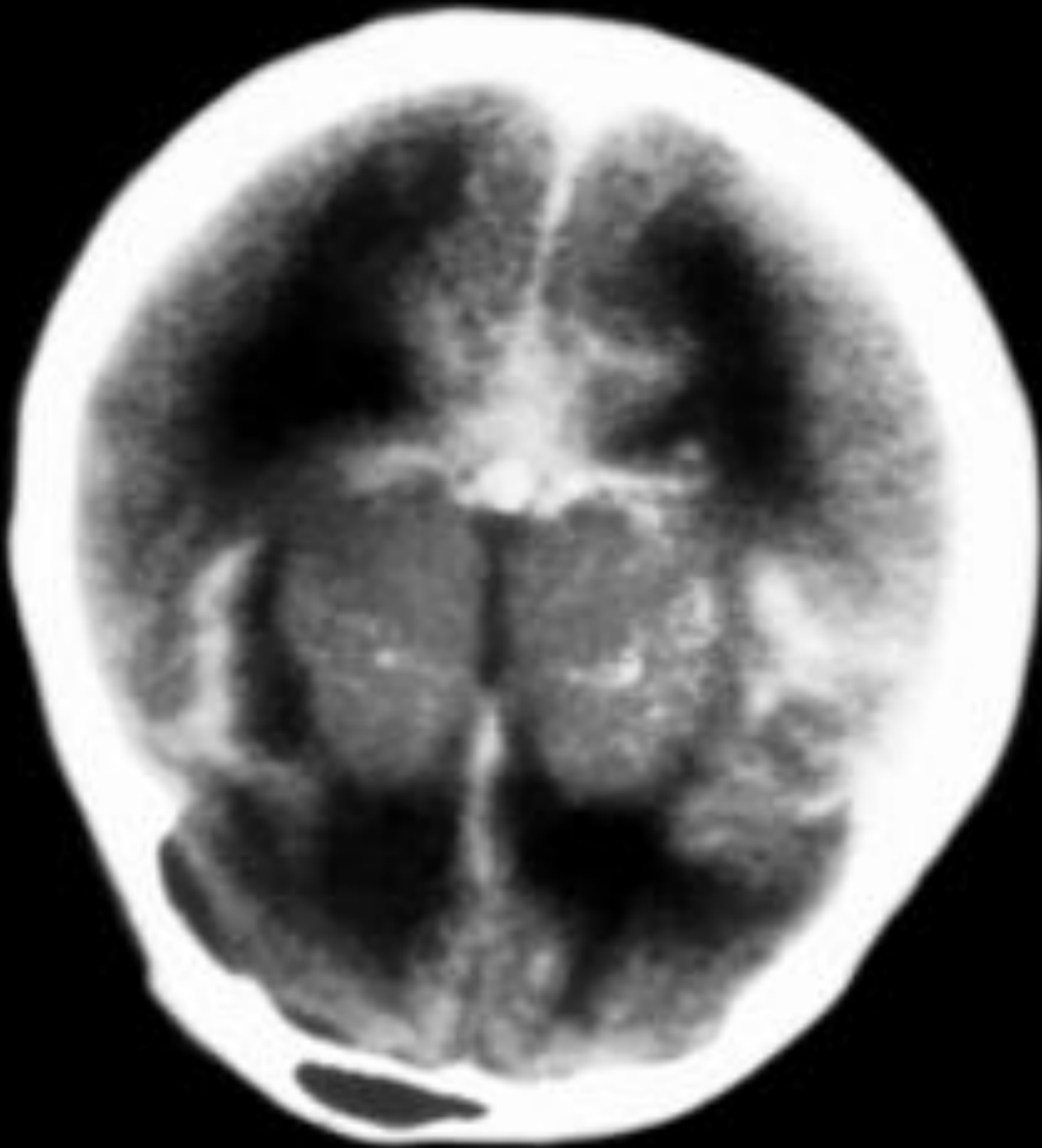

Субарахноидальное кровоизлияние.

- Обусловлено нарушением целостности менингеальных сосудов гипоксического или, при сочетании с субдуральными кровоизлияниями, травматического характера.
- Кровь осевшая на оболочках мозга, вызывает асептическое воспаление и приводит к рубцово-атрофическим изменениям, обуславливая нарушение ликвородинамики.



Клиника:

- **Менингеальный синдром**
- **Гипертензионный**
- **В соматическом статусе- желтуха, значительная потеря массы тела.**
- **В ликворе присутствие крови.**
- **В неврологическом статусе: психомоторное возбуждение, снижение сухожильных рефлексов, гипотония мышц.**



A decorative graphic on the left side of the slide features three balloons: a light green one at the top, a light blue one in the middle, and a light purple one at the bottom. Each balloon is attached to a streamer and has several small yellow triangular shapes around it, resembling confetti or streamer ends.

Внутричерепное кровоизлияние

- При повреждении концевых ветвей передних, задних мозговых артерий.**

Изменения на глазном дне:

- Расширение вен**
- Извитость сосудов**
- Петехиальные кровоизлияния**
- Перипапиллярный отек соска зрительного нерва**
- Спазм артерий**
- Нечеткость дисков зрительных нервов**

Данные рентгенологического исследования:

- ✦ Симптомы повышения внутричерепного давления – 72% ;**
- ✦ Травматические изменения костей черепа и позвонков – 41,2%.**

Характер патологии у детей, рожденных путем кесарево сечения

- Поражение головного мозга – 60%
- Поражение шейного отдела позвоночника – 22,7%
- Сочетанные травмы – 38,9%

Лечение перинатального поражения ЦНС проводится посиндромно:

1. В остром периоде: лечение в родильном зале реанимационные мероприятия.
2. Отек мозга:
 - Концентрированная сухая плазма 5-10 мл/кг в/в 1 раз в сутки,
 - Маннитол 0,5-1г сух. Вещества на 1 кг 1-2 р/сут в/в 10% р-р,
 - Лазикс 2-3 мг/кг в/в 2-3 р/сут,
 - Пирацетам 50-100 мг/кг в/в 2 р/сут.

3. Геморрагический синдром:

- Кровь или плазма по 10-15 мл/кг в/в 1 р/сут
- Витамин К 2-5 мг в/м 1 р.
- 12,5% р-р дицинона 1мл в/в 2-3 р/день.

4. Судорожный синдром:

- Седуксен 0,5% р-р 0,04-0,1 мл/кг в/м или в/в, при отсутствии эффекта повторить через 30-60 мин.,
- Депакин в сиропе 20мг/кг
- 25% р-р магнезии по 0,5-0,8 мл/кг в/м
- Реланиум

5. При наличии оперкулярных параксизмов, миоклонических судорогах

- Суксилен (до 100 мг/сут в 2-3 приема).

6. Дегидратационная терапия:

- Диакарб (от 30-80 мг/кг/сут),
- Одновременно препараты калия (панангин, аспаркам).

7. При срыгивании:

- 1% р-р Церукала в/м 0,1-0,2 мг
- 2,5% р-р Аминазина (по 1 кап./кг 2-3 раза в день,
- 2% р-р Но-шпы 0,2 мл 1-2 р/день в/м или 1 табл.(0,005г)-2 р.,
- 0,1% р-р Метацина по 0,015 мл/кг в/м

8. При симптоме двигательных нарушений:

- Мидокалм 0,005 – 2 р/день (3-4нед.),
- Баклофен 0,0005г 2-3 р/день (3-4нед.),
- Амизил 0,0001-0,0002г 1 р/день(3-4нед)

9. При мышечной гипотонии:

- Галантамин 0,5% р-р по 0,18 мг/кг п/к 1р/день N10.
- Прозерин 0,05% по 0,009мг/кг в/м 1 раз N10-15,
- Оксазил по 0,0001-0,0002г 1-2 р/день (3-4 недели)
- Дибазол по 0,001 2 р/день (3-4 нед.),
- Сангвиритрин по 0,0001-0,0002г - 1-2 р/день (4 недели).

10. Для улучшения процессов миелинизации:

- Витамины группы В

11. Рассасывающая терапия:

- Лидаза по 8-12 Ед в/м, ч/з день N10-15,
- Алоэ 0,3-0,5 в/м, ч/з день N10-15.

12. Для восстановления трофических процессов назначают ноотропы:

- Пирацетам 50-100 мг/кг 1-2 р/день, (курс от 2-3 нед. до 2-6 мес.)
- Энцефабол по 1 мл сиропа 2-3 р/день или по 0,025 г. через 30 мин после кормления (курс 2 нед.-3 мес.),
- Церебролизин по 0,3-0,5 мл в/м, 1 р/д. N20 через день,
- кортексин 5-10 мг, в/м



16. Физиолечение

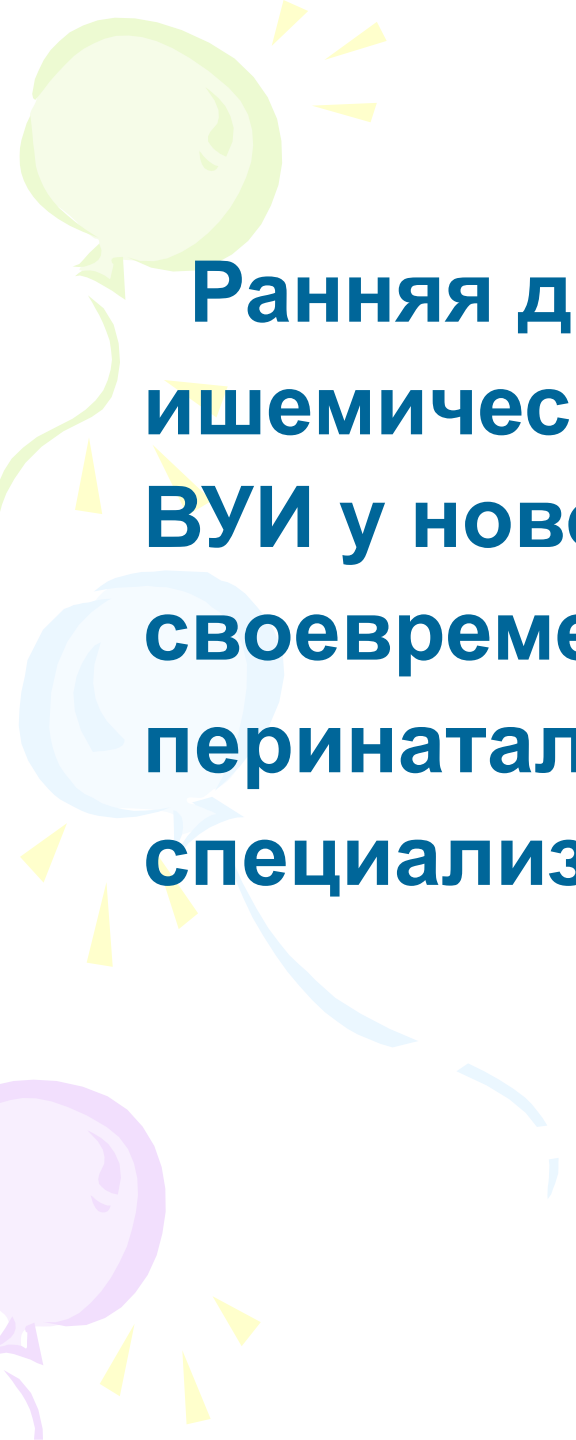
- Электрофорез ШОП со спазмолитиками и обезболивающими препаратами, а в дальнейшем препараты рассасывающего действия.

A decorative graphic on the left side of the slide features three balloons in shades of green, blue, and purple, each with yellow streamers and triangular flags. The text is positioned to the right of the top green balloon.

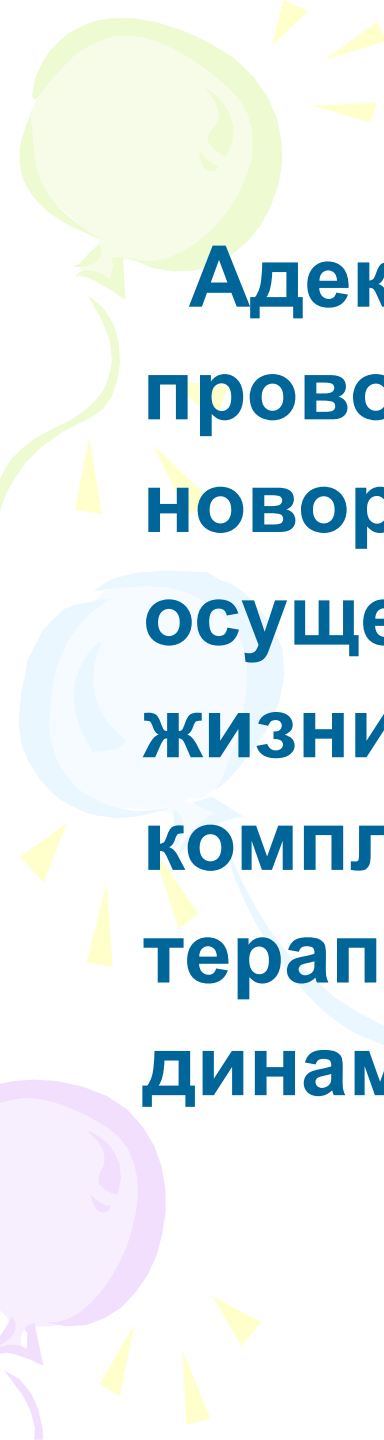
**- Массаж и лечебную гимнастику
начинат с 3-4 недели**



Всем детям с перинатальными поражениями необходимо проводить полное комплексное обследование, включающее в себя снимки черепа и шейного отдела в двух проекциях, осмотр глазного дна в динамике, Эхо-ЭГ, нейросонографию, исследование крови на ВУИ с определением титра антител к Ig A, M, G, реакции ПЦР.

A decorative graphic on the left side of the slide features three balloons: a light green one at the top, a light blue one in the middle, and a light purple one at the bottom. Each balloon is attached to a thin, wavy streamer that extends downwards. Small yellow triangular shapes are scattered around the balloons, resembling confetti or streamer details.

Ранняя диагностика гипоксически-ишемических, родовых повреждений, ВУИ у новорожденных позволит своевременно переводить детей с перинатальной патологией ЦНС в специализированное отделение.



Адекватная терапия должна проводиться с периода новорожденности и наблюдение надо осуществлять ежемесячно на 1-м году жизни, своевременно назначать комплексную реабилитационную терапию, осмотр узких специалистов в динамике.

**СПАСИБО
ЗА ВНИМАНИЕ !**

