

Кафедра факультетской хирургии с курсом
урологии

Наружные грыжи

Цель лекции: довести до сведения будущих врачей этиологию, патогенез, классификацию, клинику, диагностику и лечение наружных грыж

План

- 1. Актуальность
- 2. Причины возникновения наружных грыж
- 3. Паховые грыжи
- 4. Бедренные грыжи
- 5. Пупочные грыжи
- 6. Послеоперационные и рецидивные грыжи
- 7. Осложнения наружных грыж

Наружные грыжи – это выхождение внутренних органов брюшной полости, покрытых париетальным листком брюшины, через естественные и приобретенные дефекты мышечно-апоневротического слоя передней брюшной стенки

Причины возникновения грыж

- Предрасполагающие
- Производящие

Классификация

1. Внутренние

2. Наружные

- паховые (прямая, косая) (врожденная, приобретенная)
(скользящая)
- бедренные
- пупочные
- грыжи белой линии живота
- грыжи спигелевой линии
- поясничные, седалищные и промежностные грыжи

Классификация

1. Врожденные

2. Приобретенные

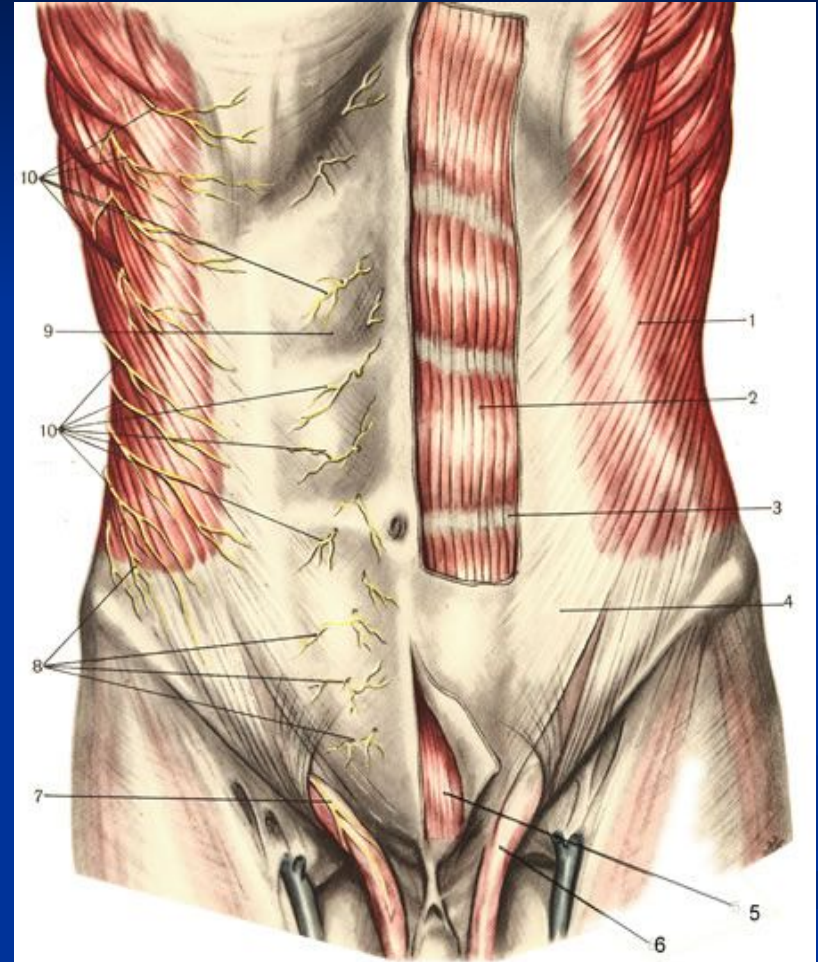
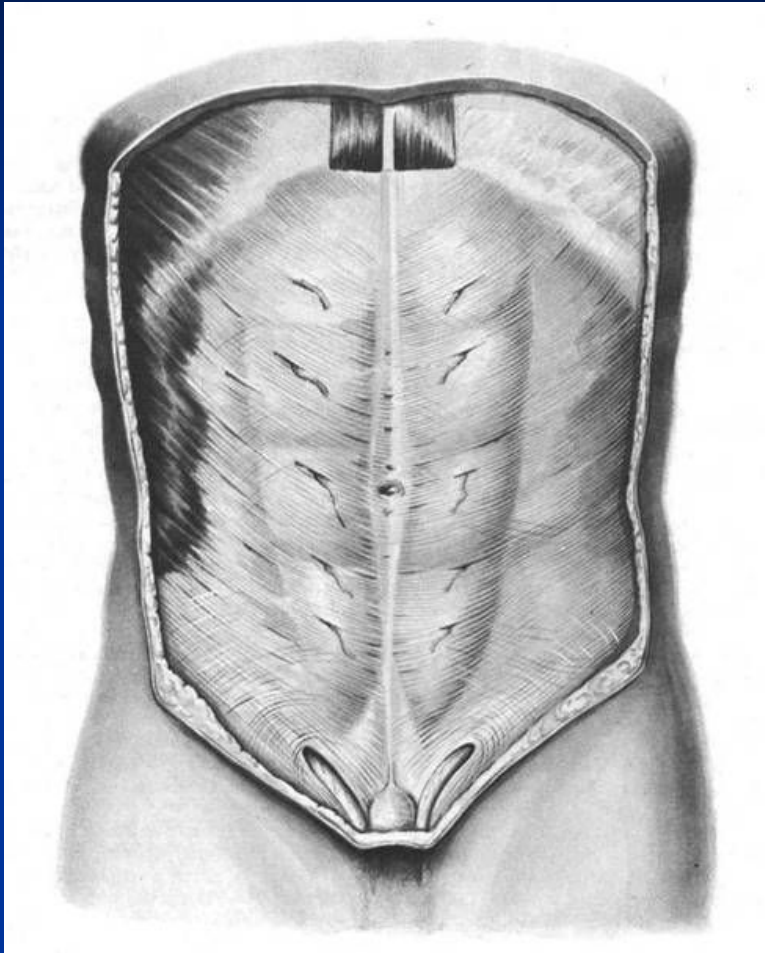
1. Неосложненные

- Вправимые
- Невправимые

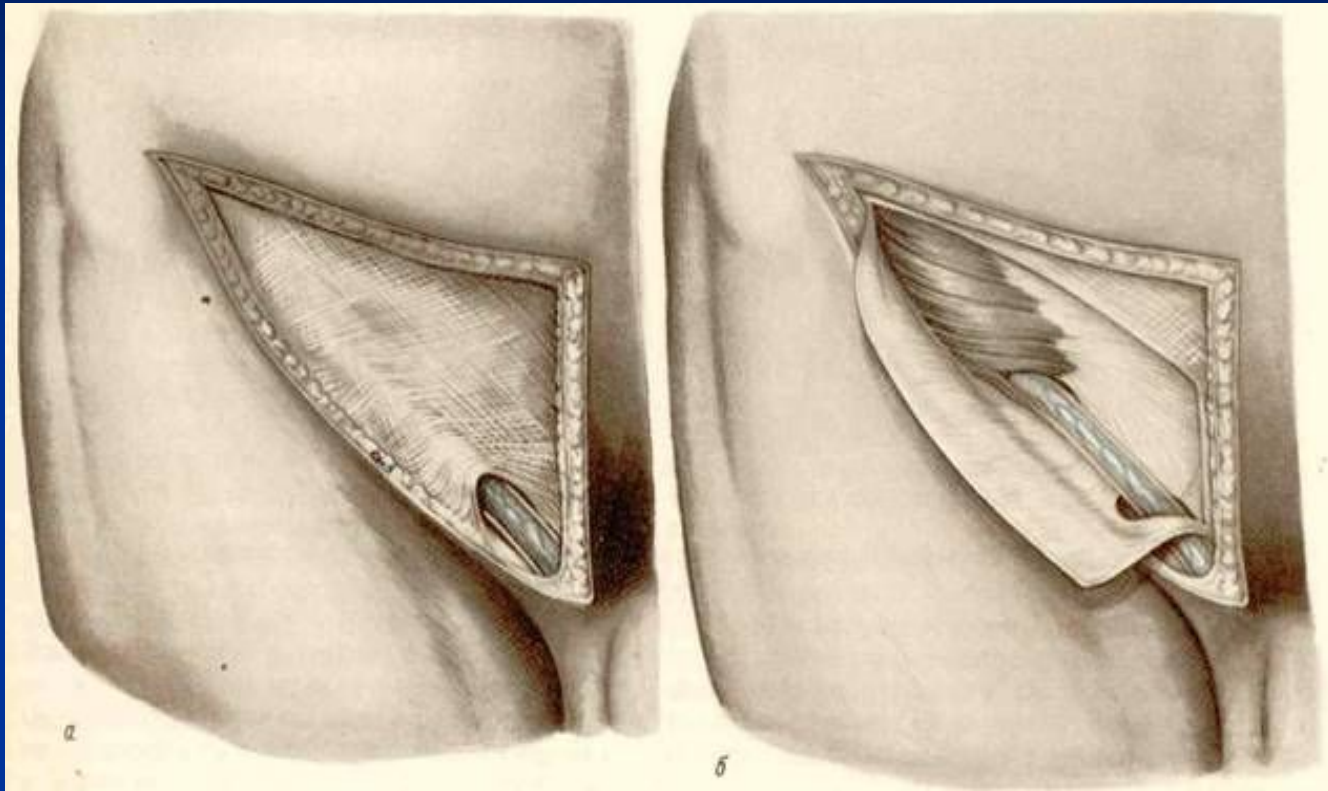
2. Осложненные

- Ущемление
- Копростаз
- Воспаление грыжевого мешка
- Повреждения и новообразования грыж

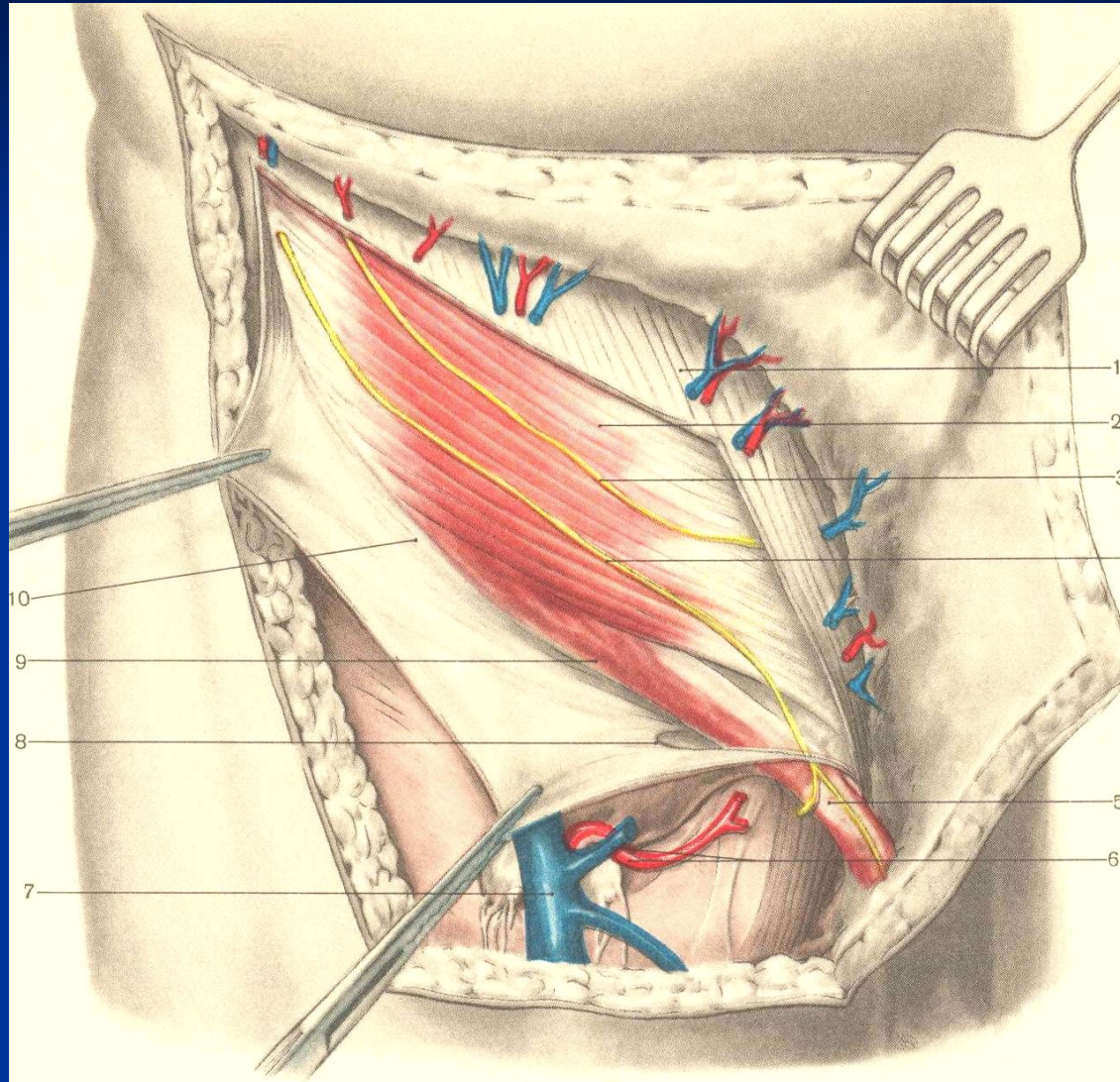
Паховый канал



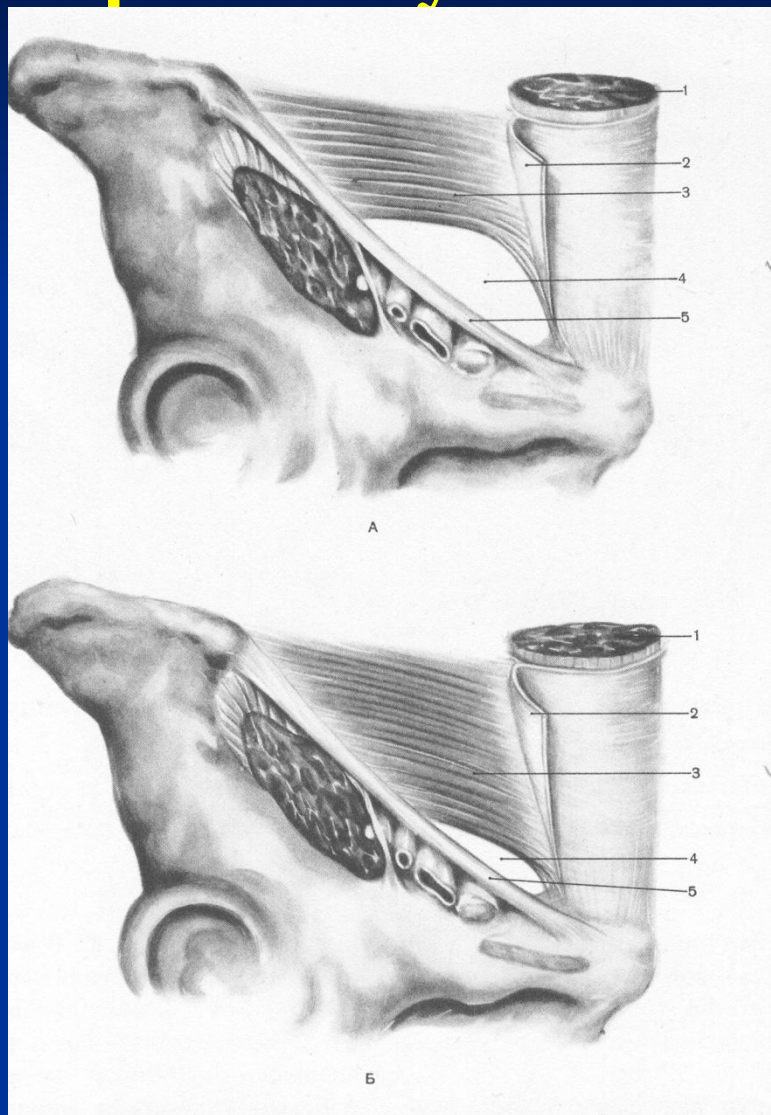
НАРУЖНОЕ ОТВЕРСТИЕ ПАХОВОГО КАНАЛА



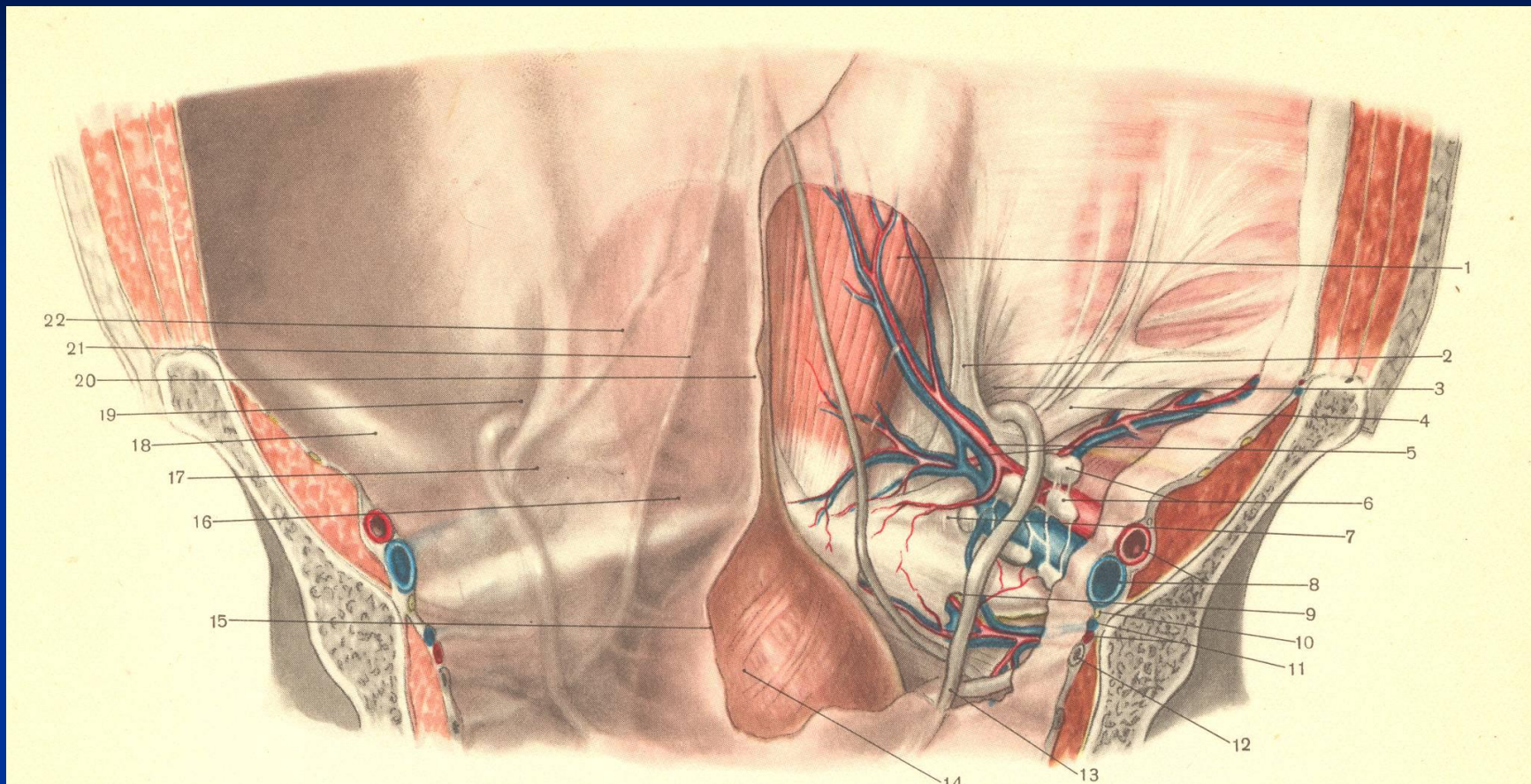
Топографія пахового треугольника



Топография пахового промежутка



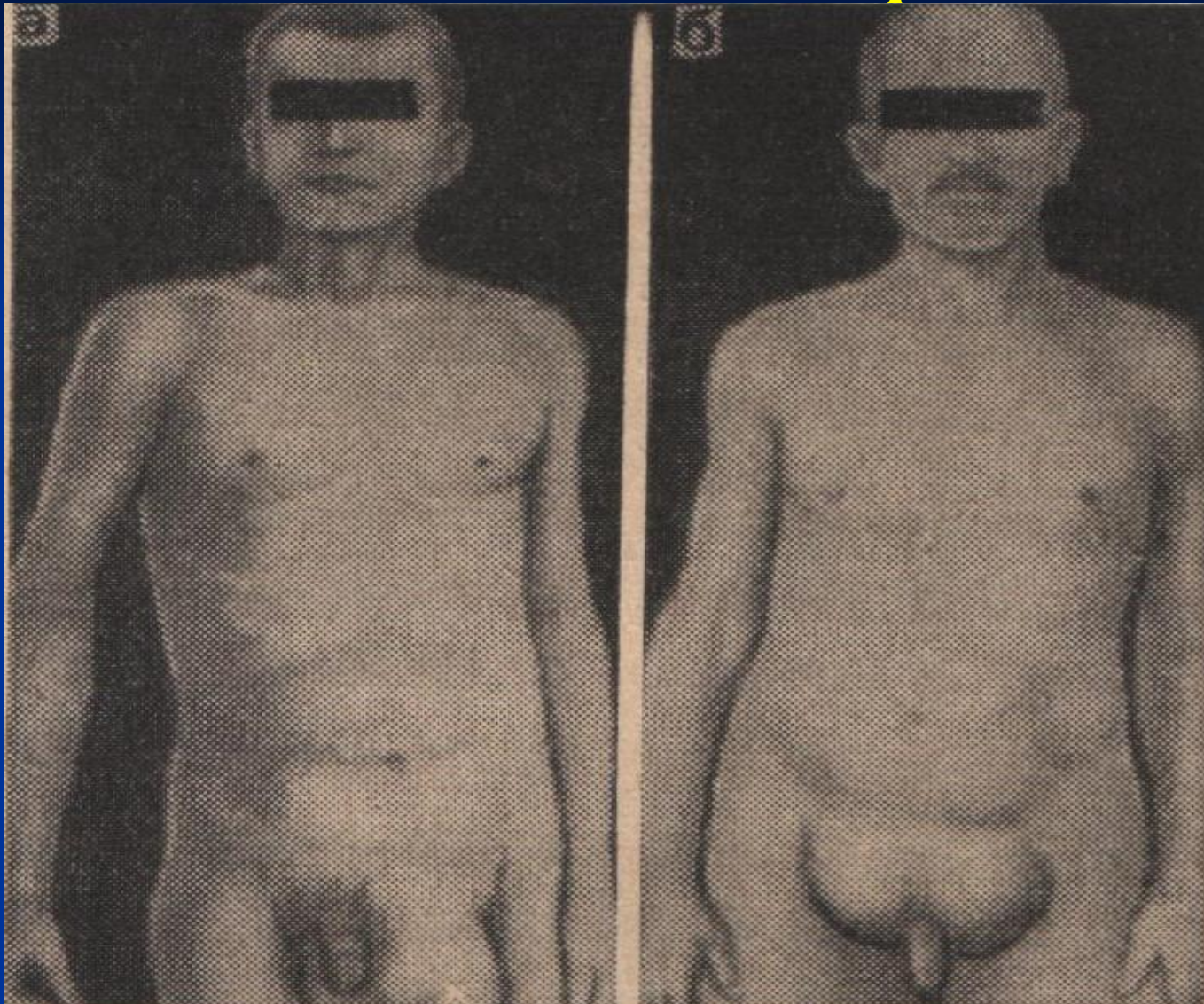
Топография передней брюшной стенки (вид сзади)



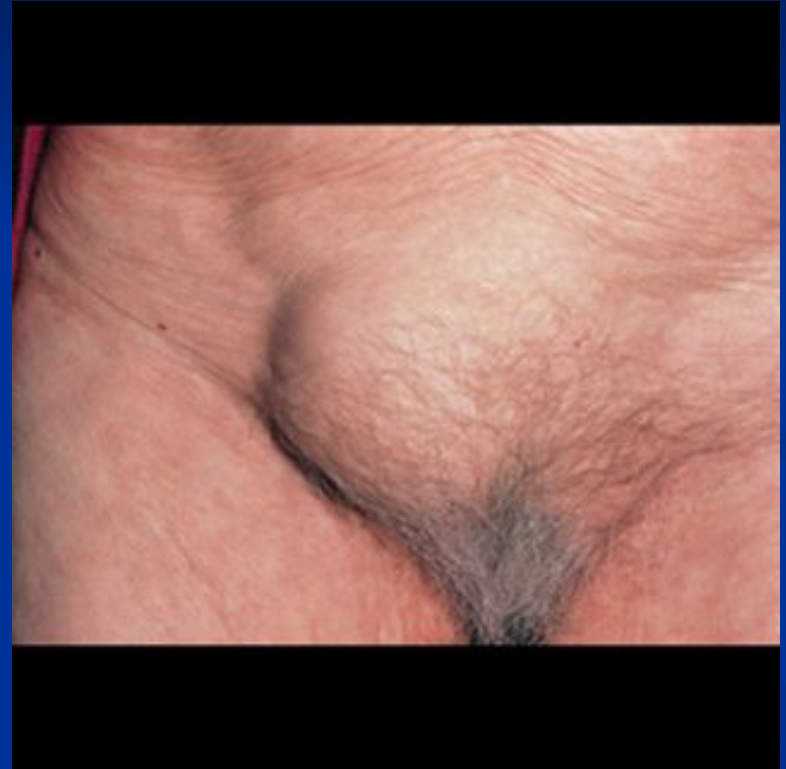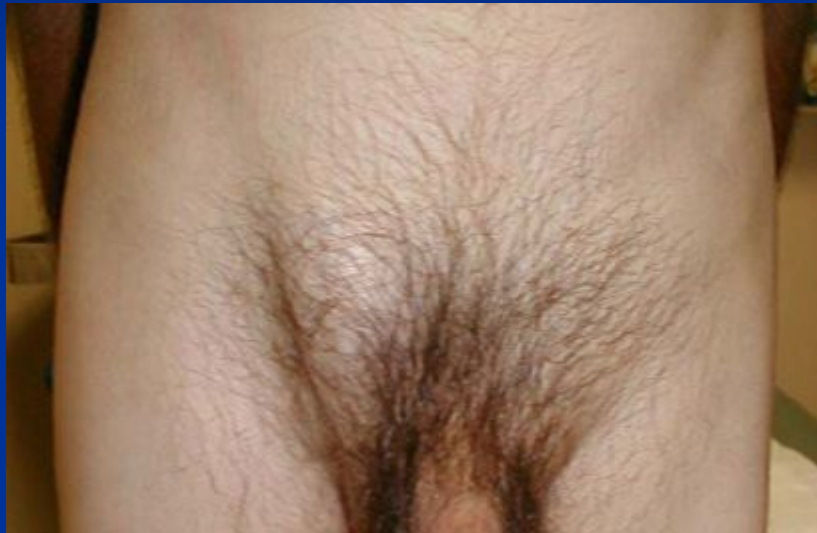ОТЛИЧИЯ МУЖСКОГО КАНАЛА ОТ ЖЕНСКОГО

- У МУЖЧИН ДЛИНА КАНАЛА В СРЕДНЕМ 6.7 СМ, В НЕМ ПРОХОДИТ СЕМЕННОЙ КАНАТИК.
- У ЖЕНЩИН-7.3СМ, НО ПО ВЫСОТЕ КАНАЛ МЕНЬШЕ, ЧЕМ У МУЖЧИН, В НЕМ ПРОХОДИТ КРУГЛАЯ СВЯЗКА МАТКИ.

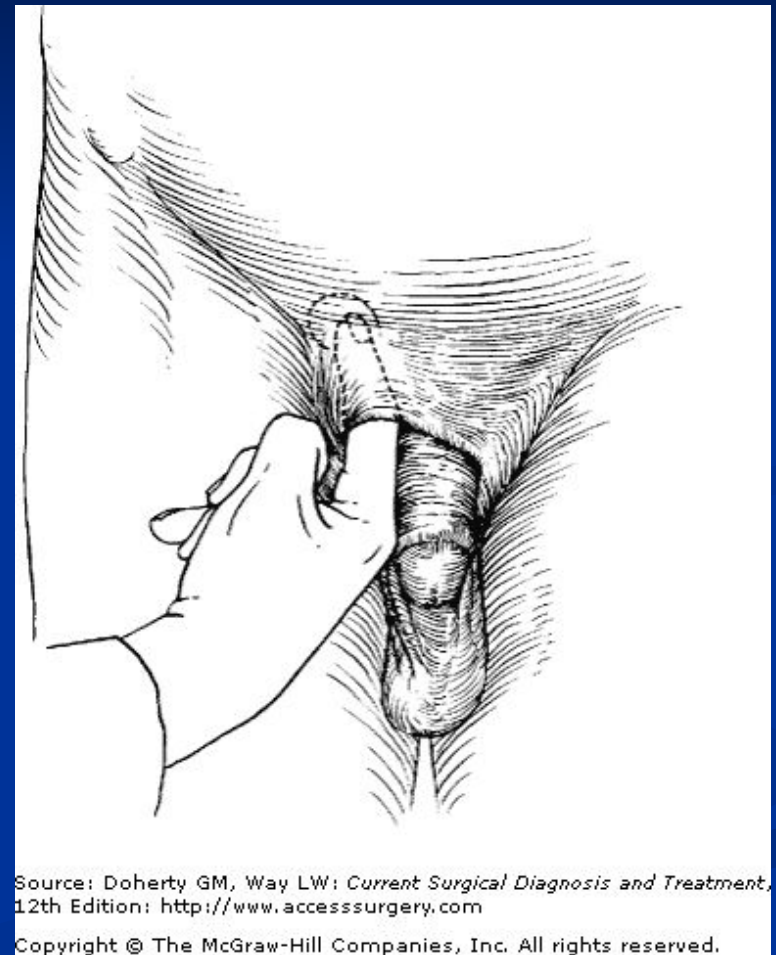
Виды паховых грыж



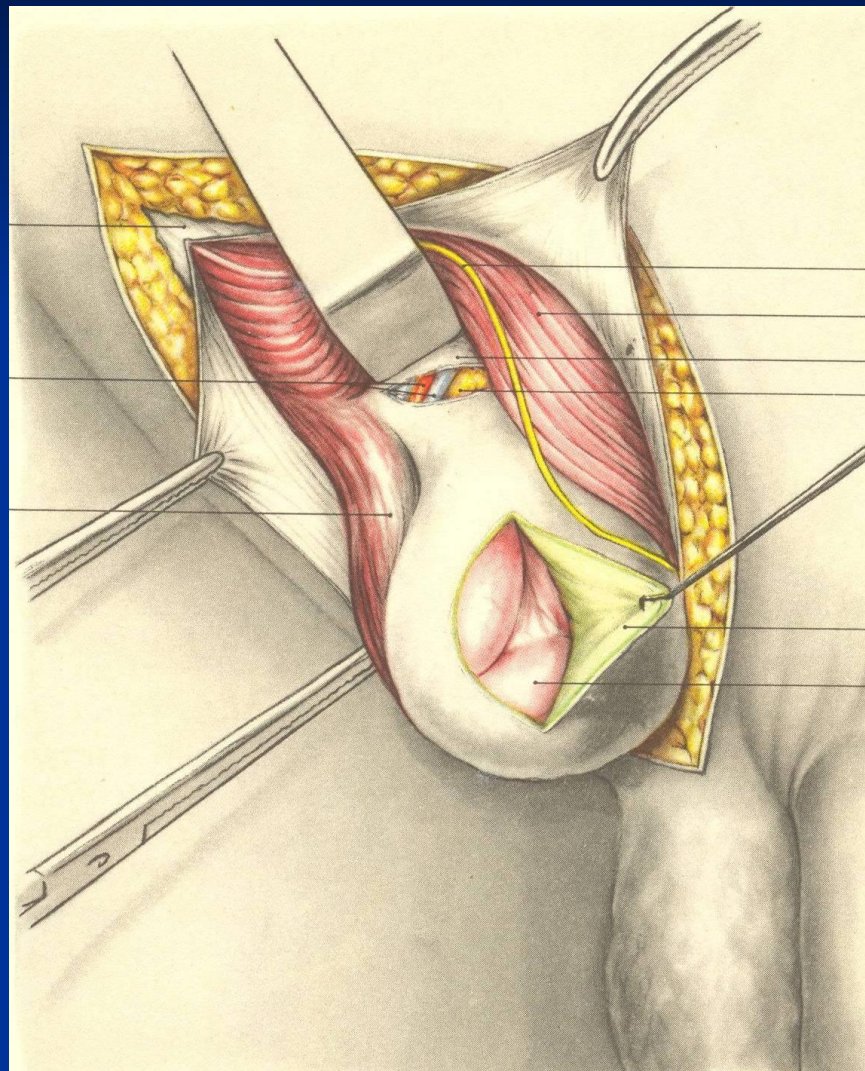
Паховые грыжи



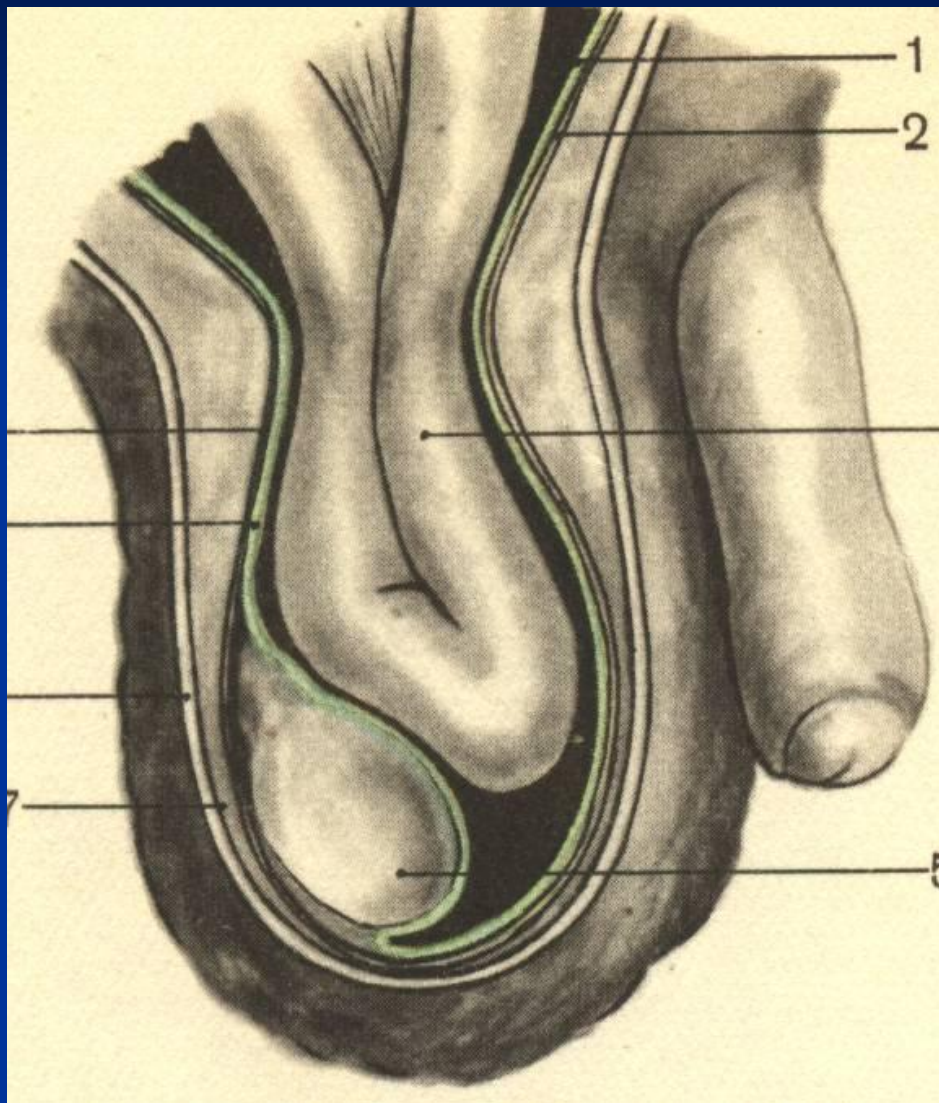
Исследование пахового канала



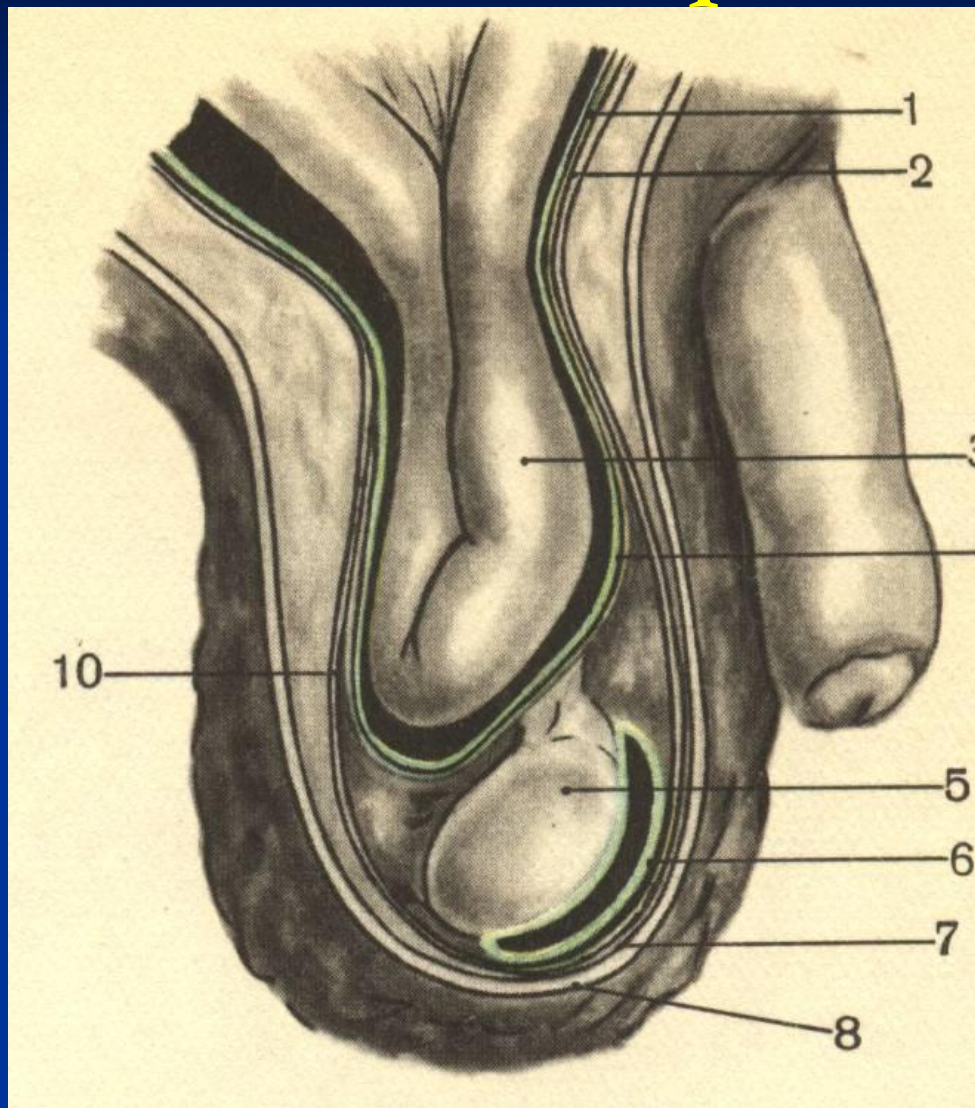
Топография прямой паховой грыжи



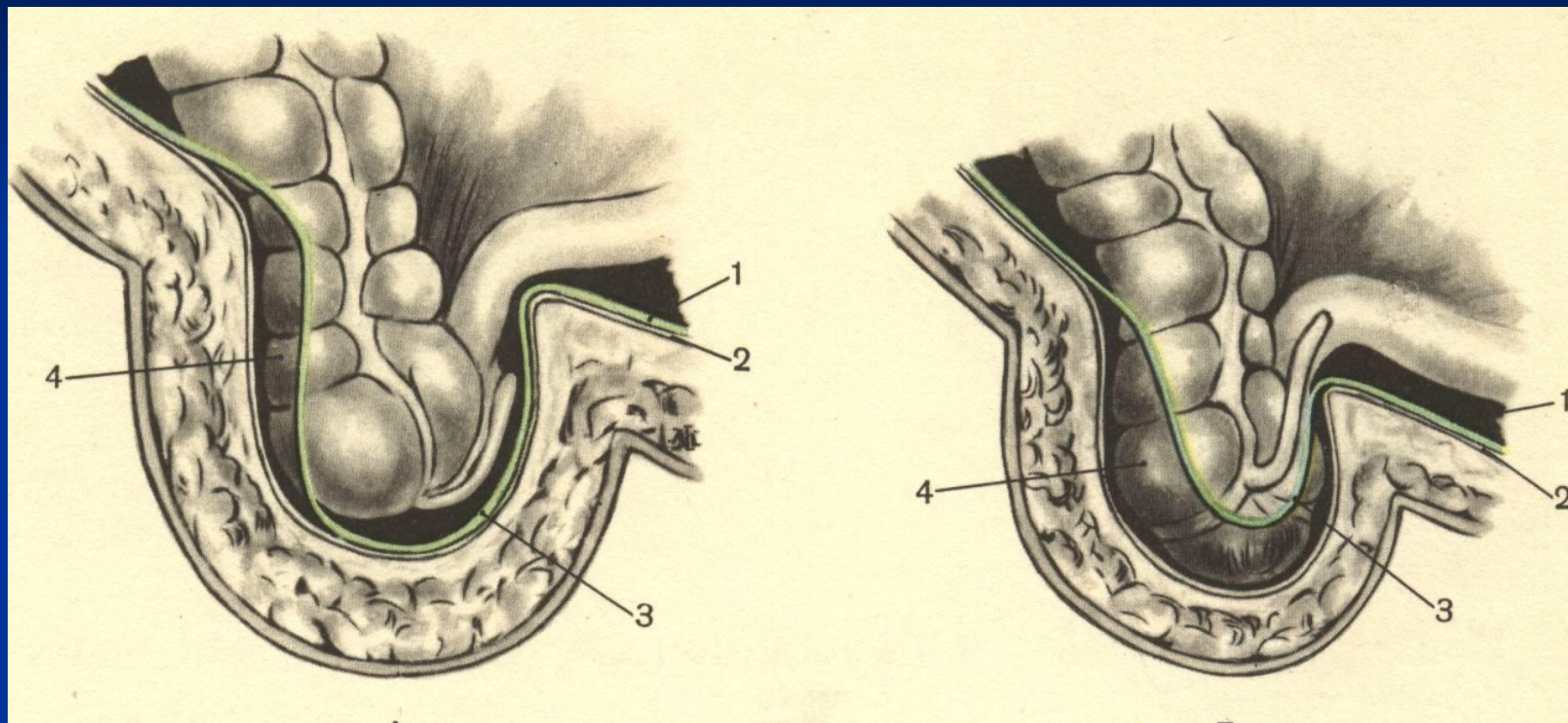
Топография врожденной косой паховой грыжи



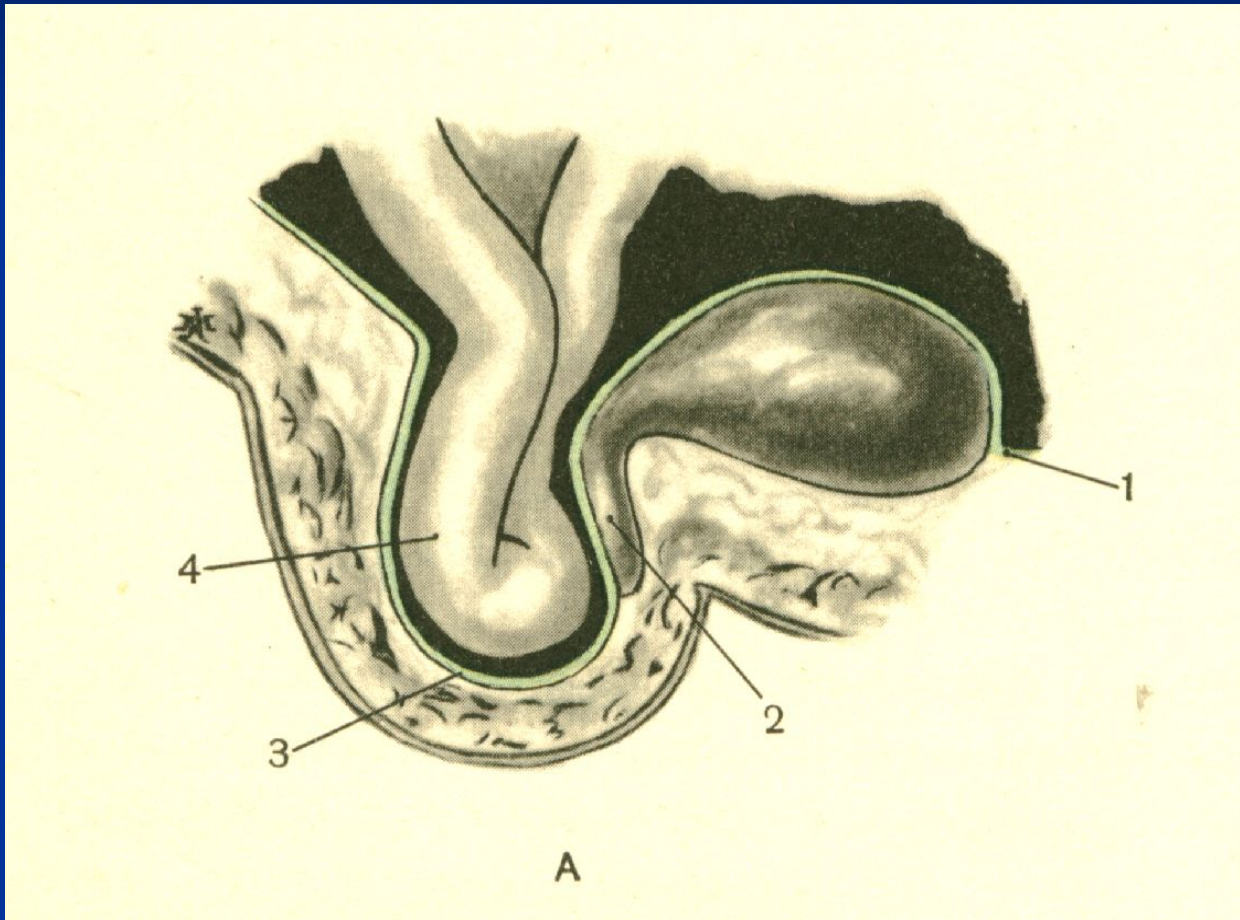
Топография приобретенной косой паховой грыжи



Топография скользящей паховой грыжи

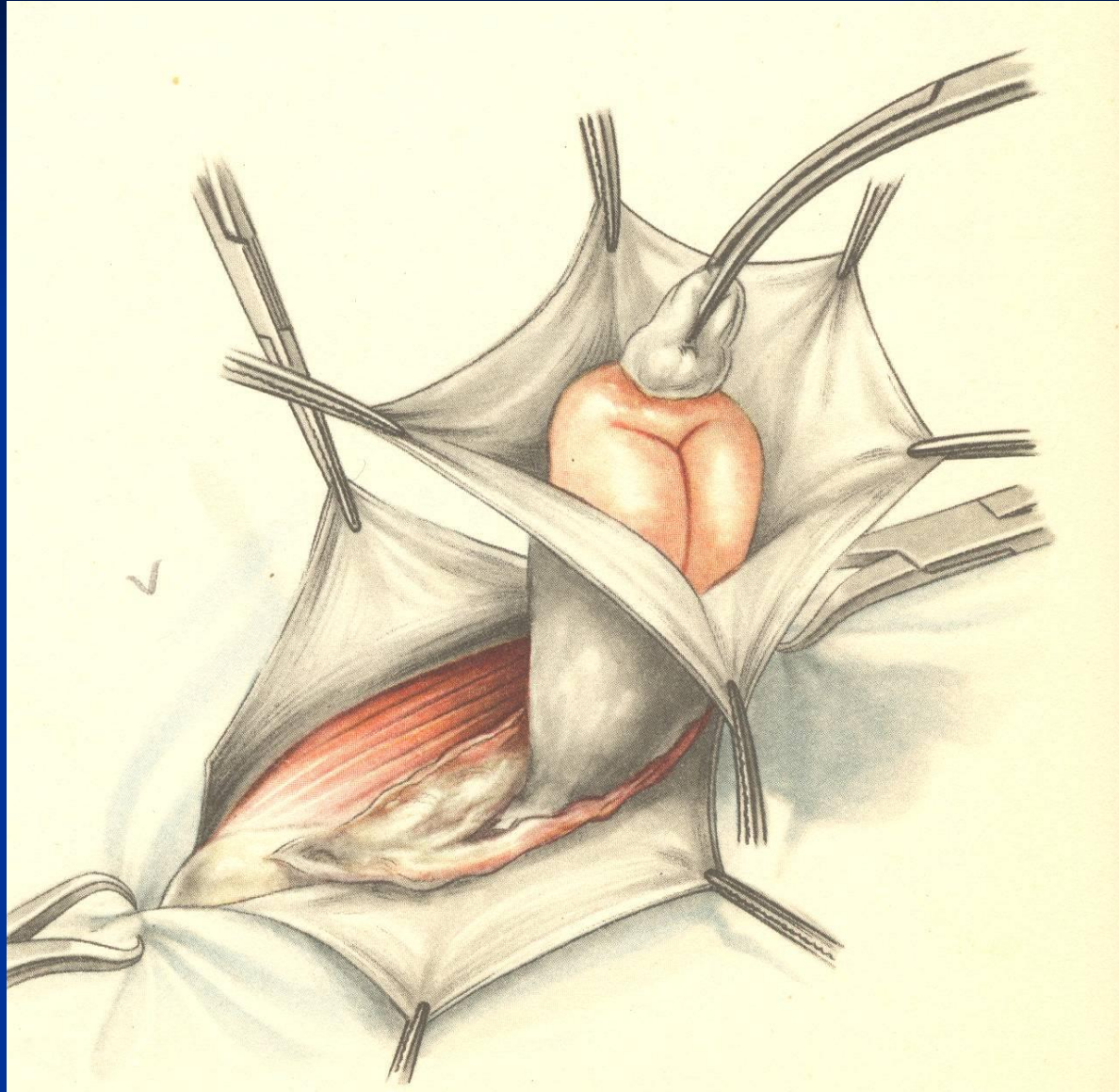


Скользящая грыжа мочевого пузыря



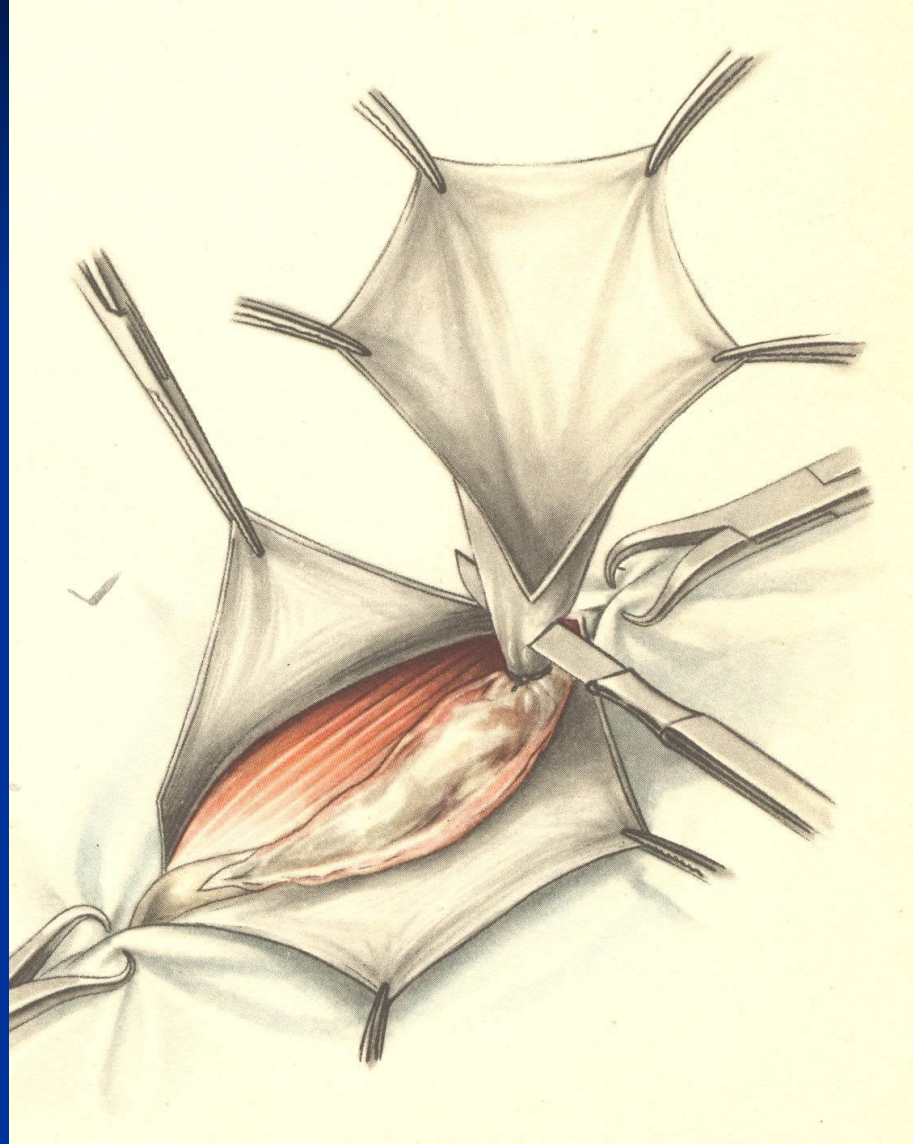
Грыжесечение

Вправление содержимого грыжевого мешка в
брюшную полость



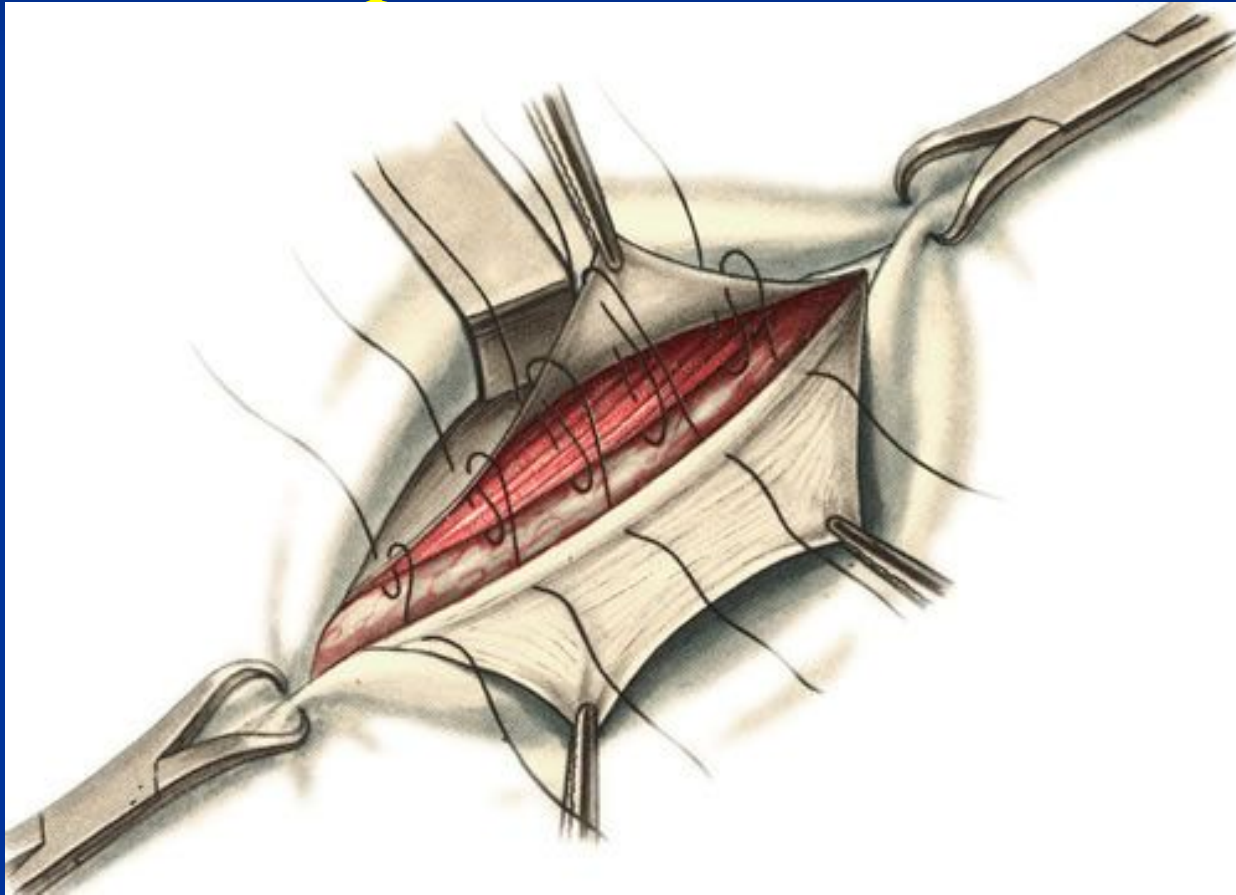
Грыжесечение

Отсечение грыжевого мешка у шейки

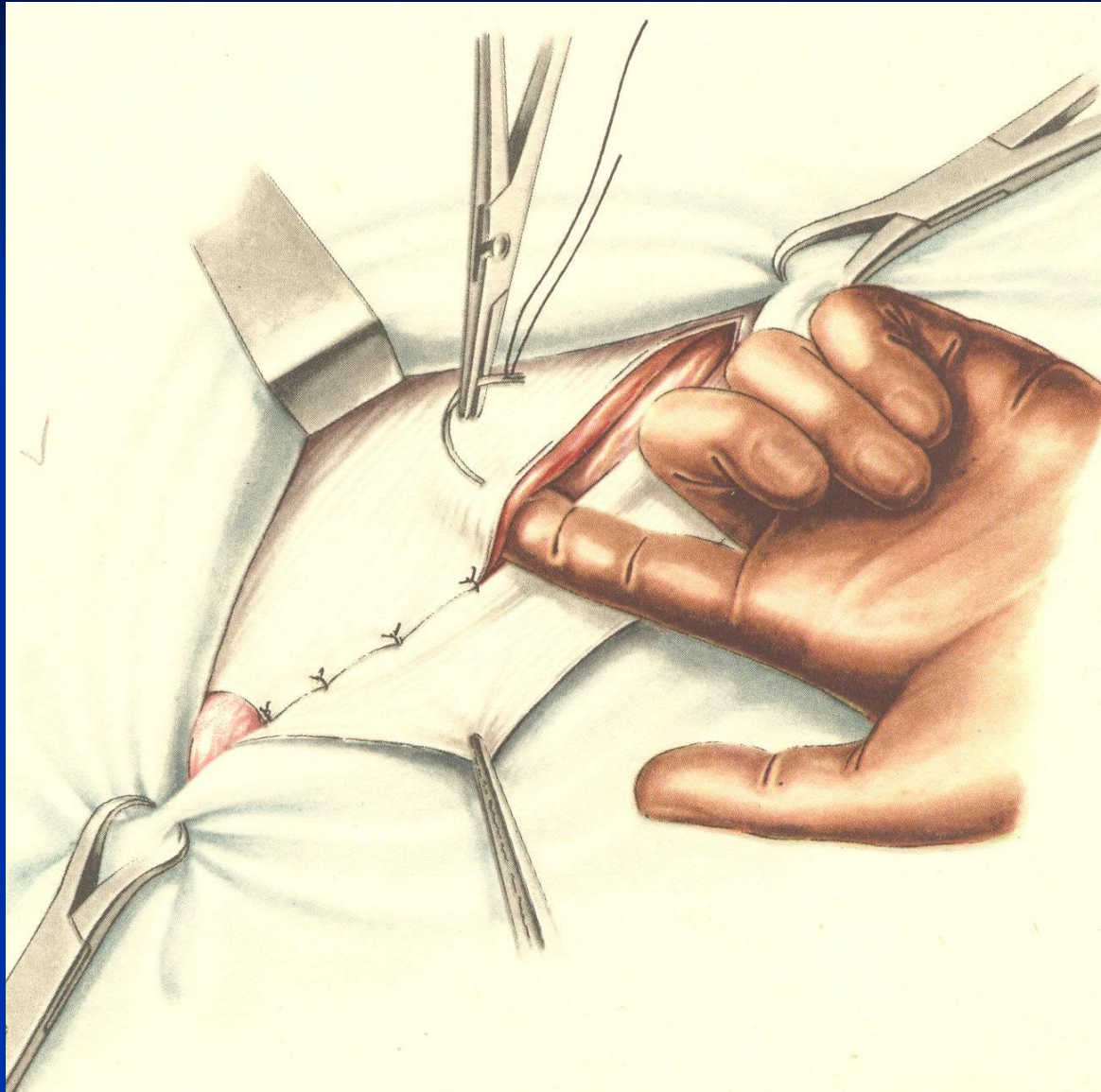


Пластика передней стенки пахового канала

- Пластика по Жирару-Спасокуоцкому со швами Кимбаровского

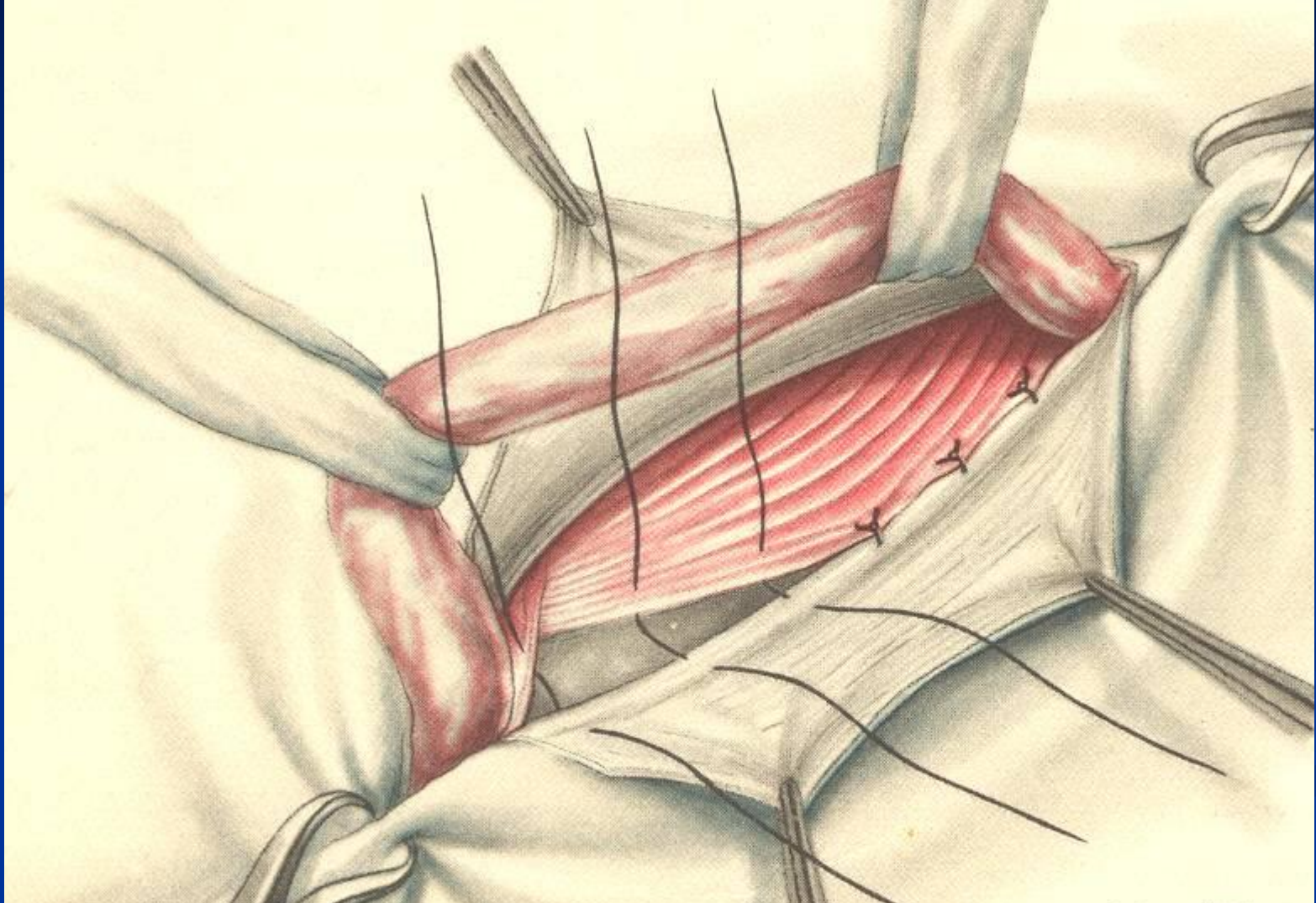


**Грыжесечение
Пластика пахового канала
(по С.И. Спасокукоцкому)**

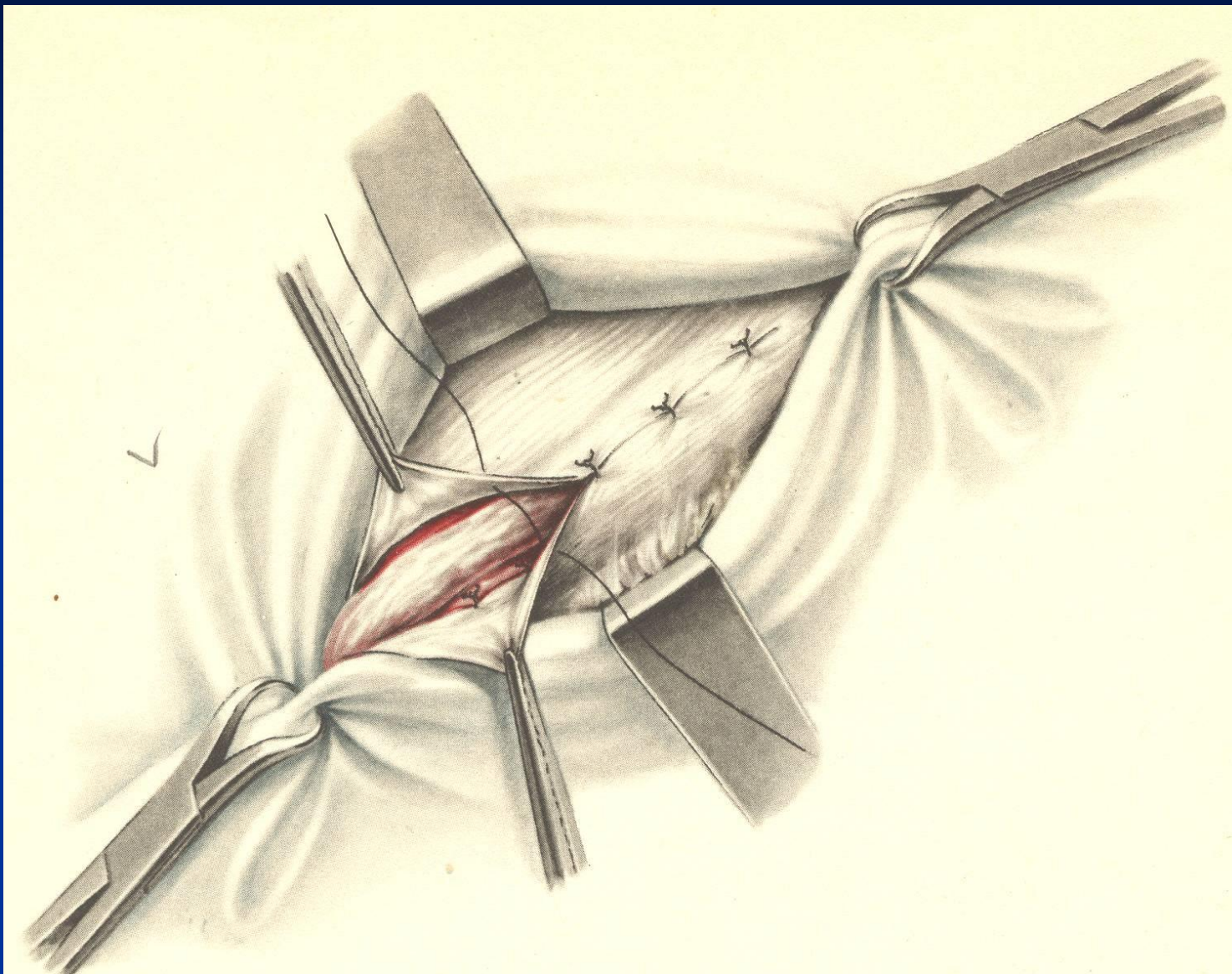


Грыжесечение

Пластика пахового канала (по Бассини)

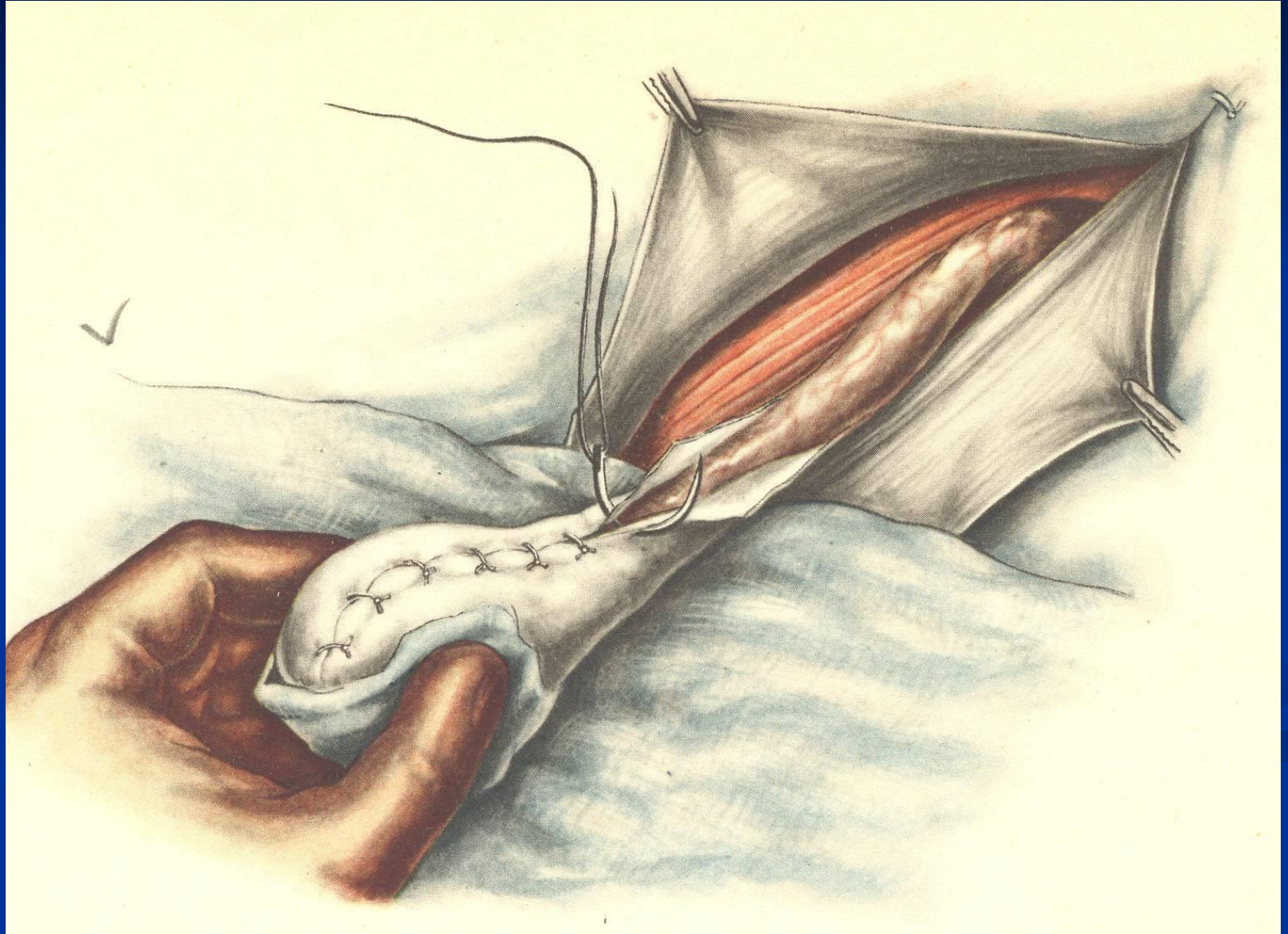


Грыжесечение Пластика пахового канала (по Бассини)



Грыжесечение

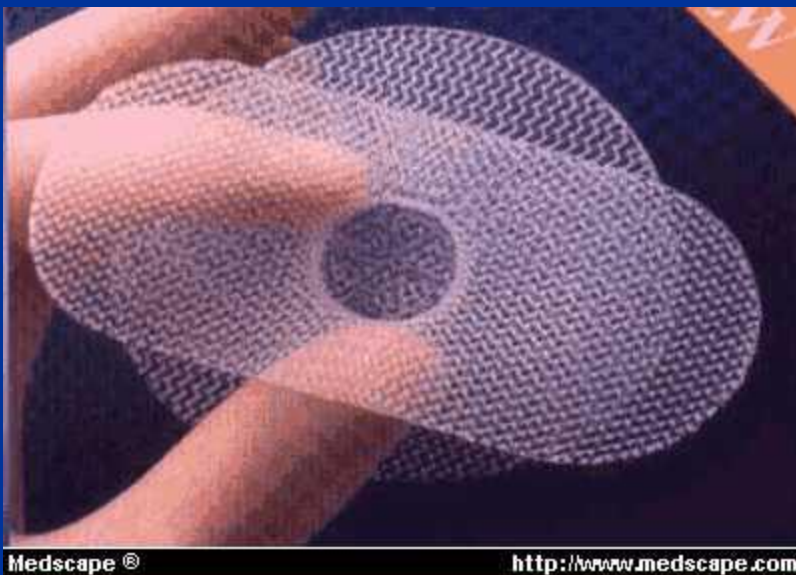

Врожденная паховая грыжа



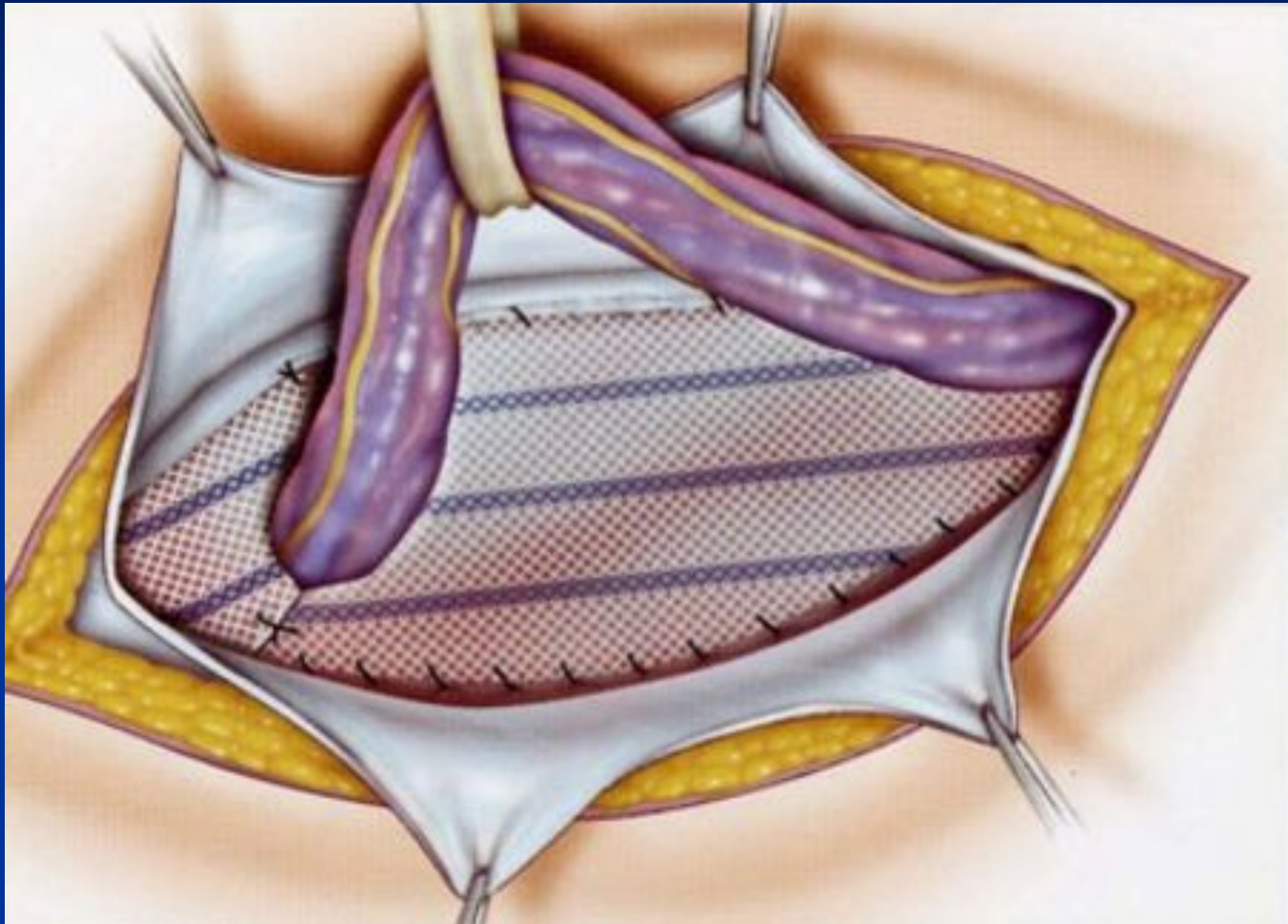
Виды пропиленовых сеток



Виды пропиленовых сеток

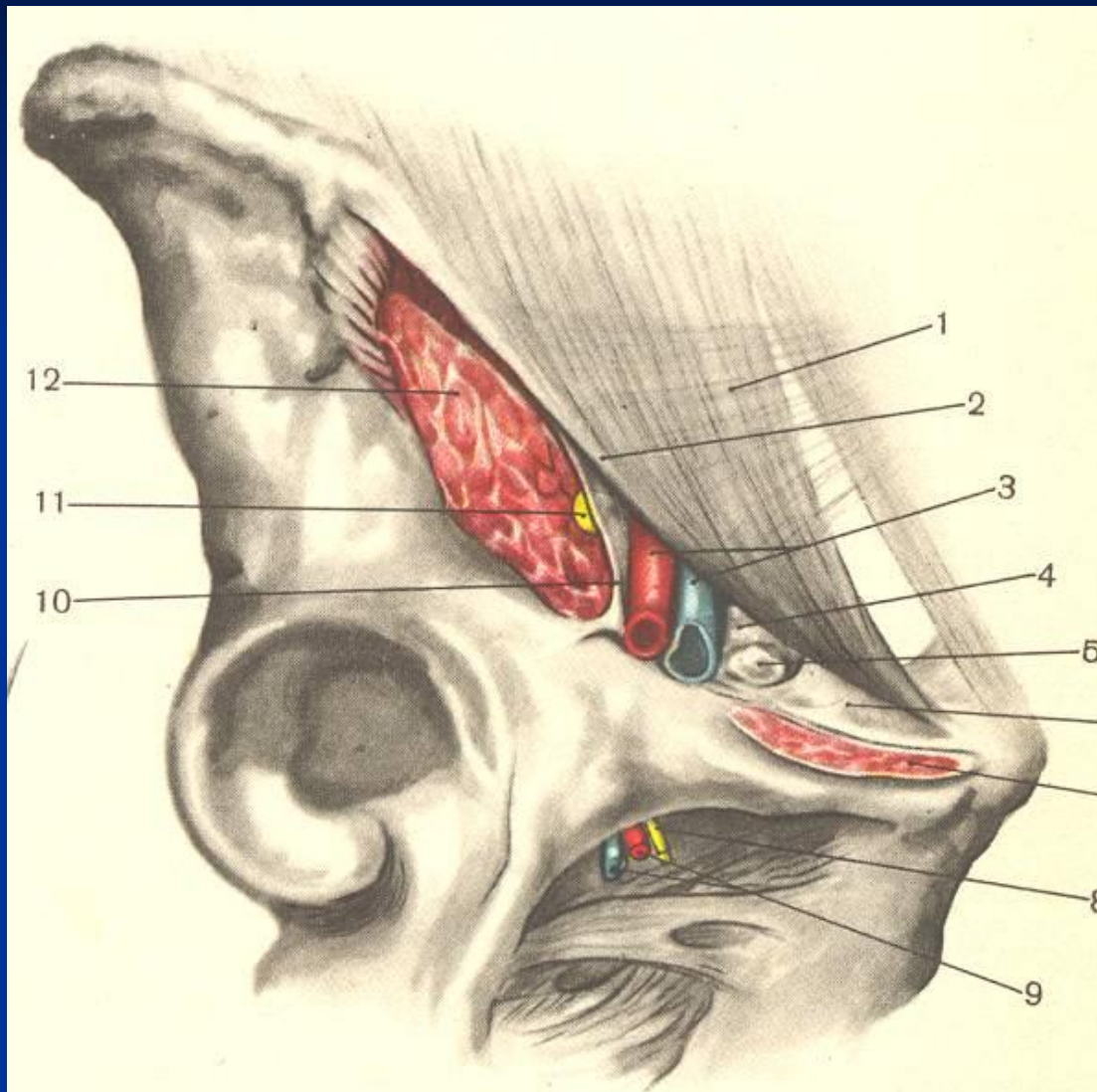


Пластика по Лихтенштейну



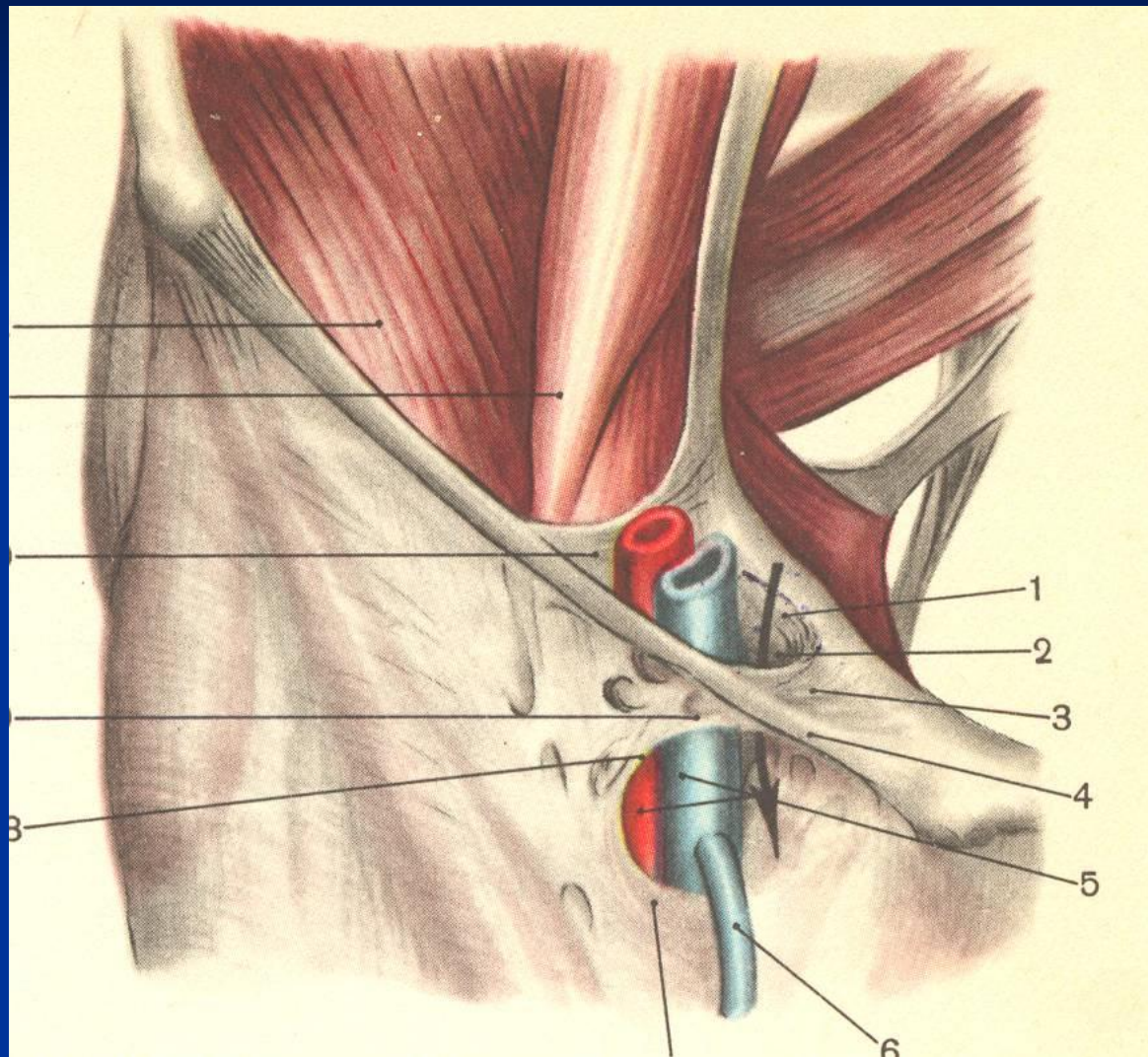
Бедренные грыжи

Мышечная и сосудистая лакунны



Бедренные грыжи

Бедренный канал



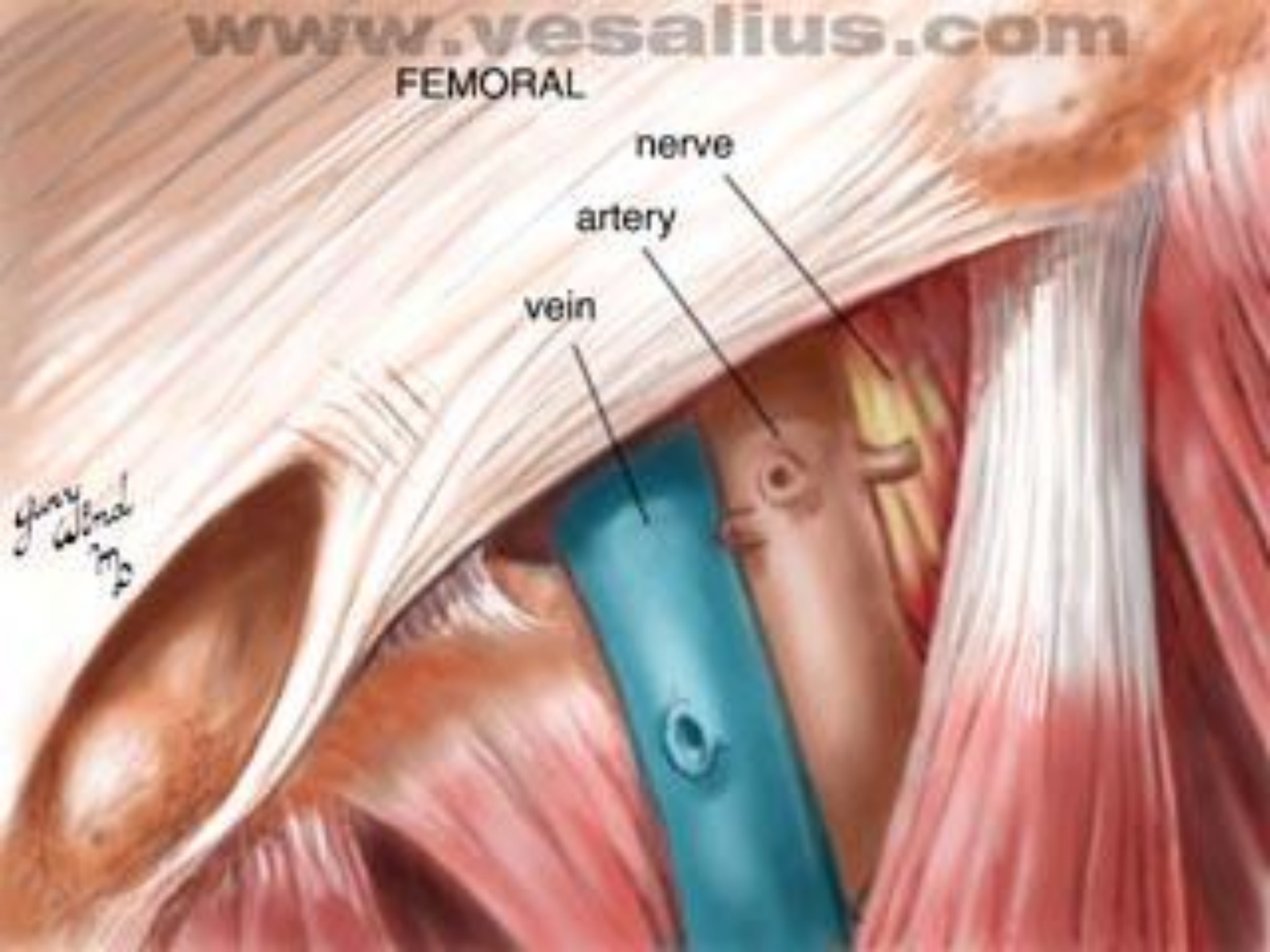
FEMORAL

nerve

artery

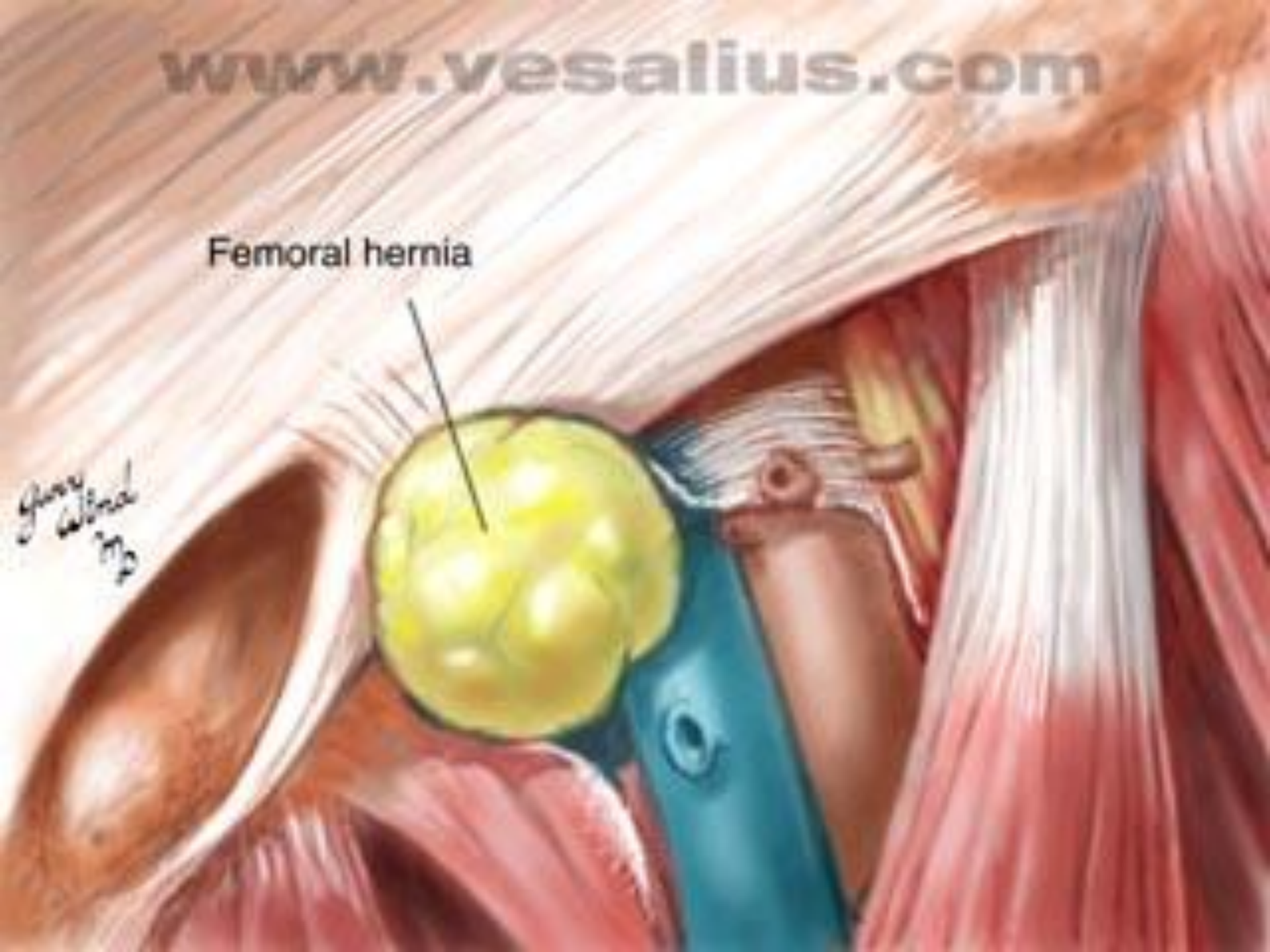
vein

الوريد
الشريان
العصب



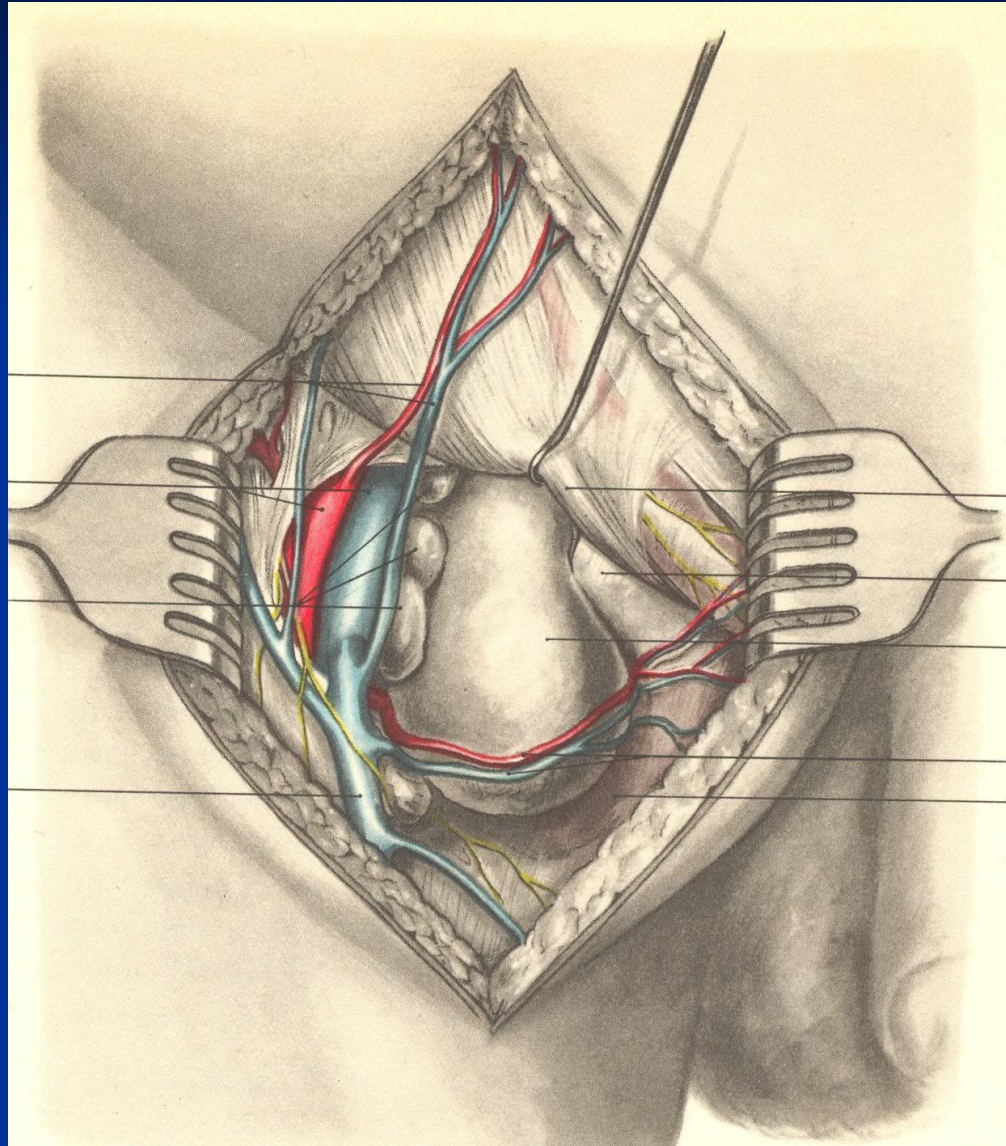
Femoral hernia

*Guerrero
Calderon
2013*

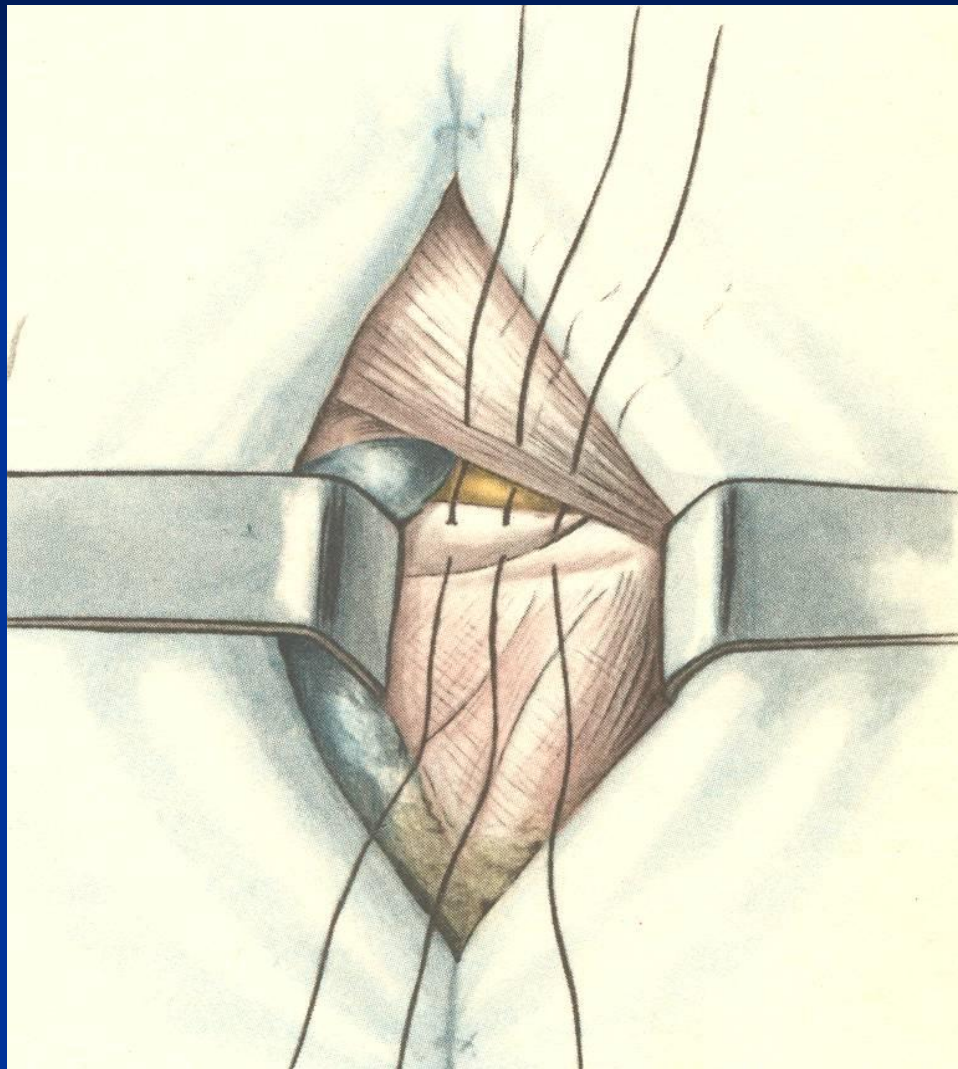


Бедренные грыжи

Топография бедренной грыжи

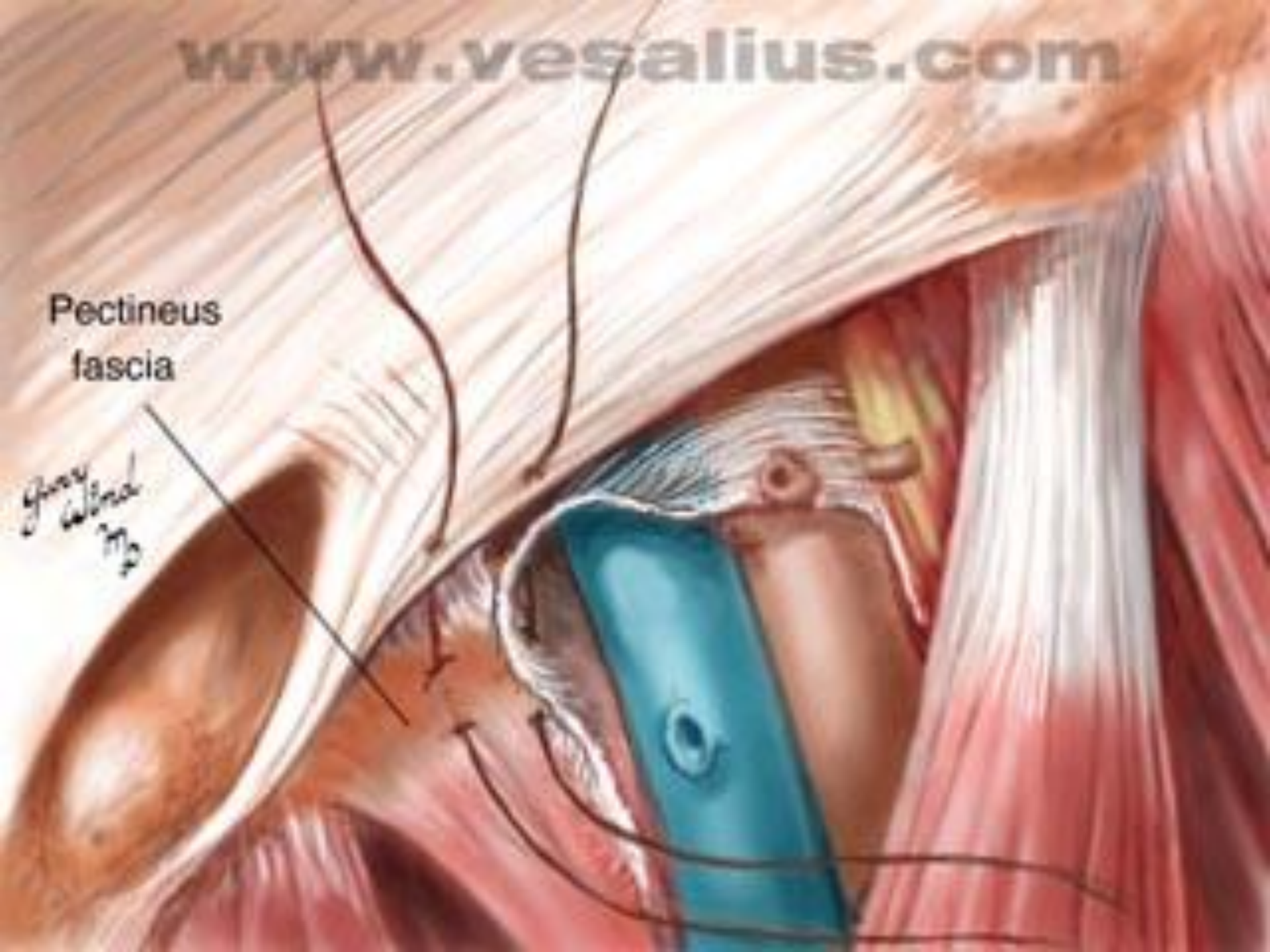


Операция при бедренной грыже

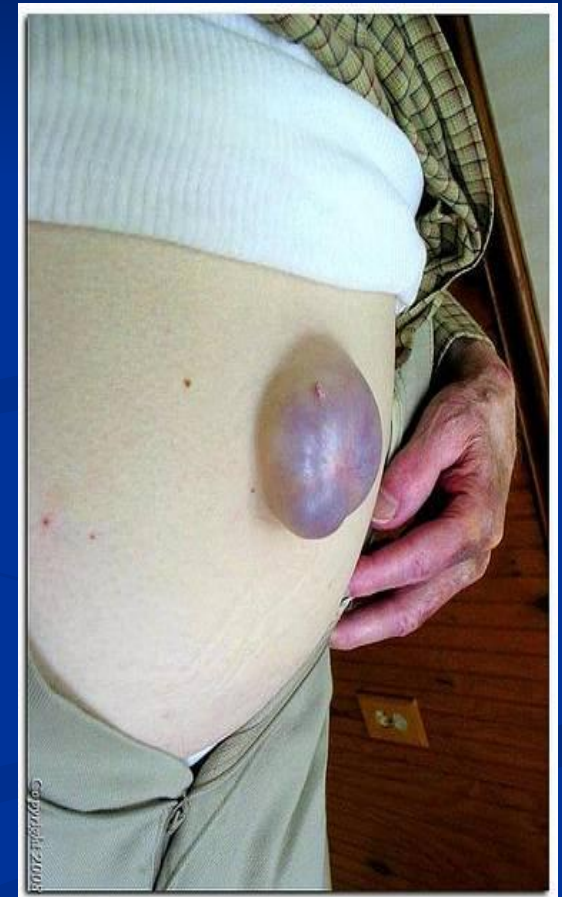
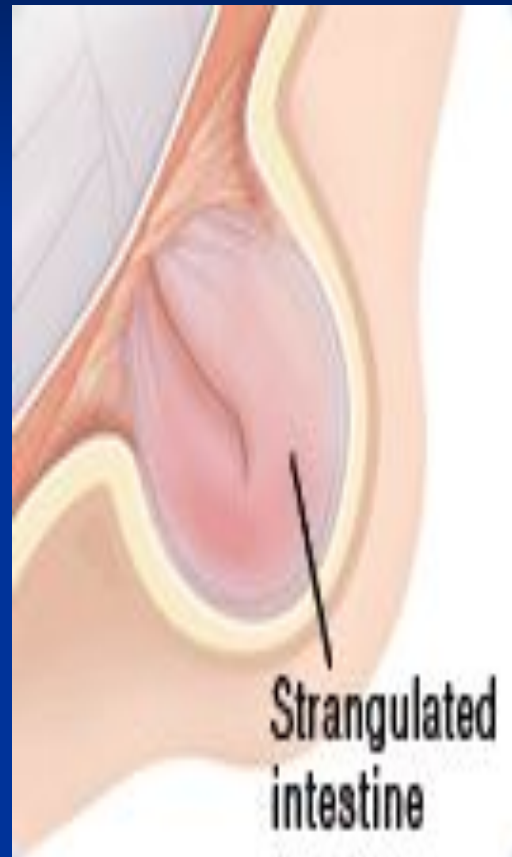
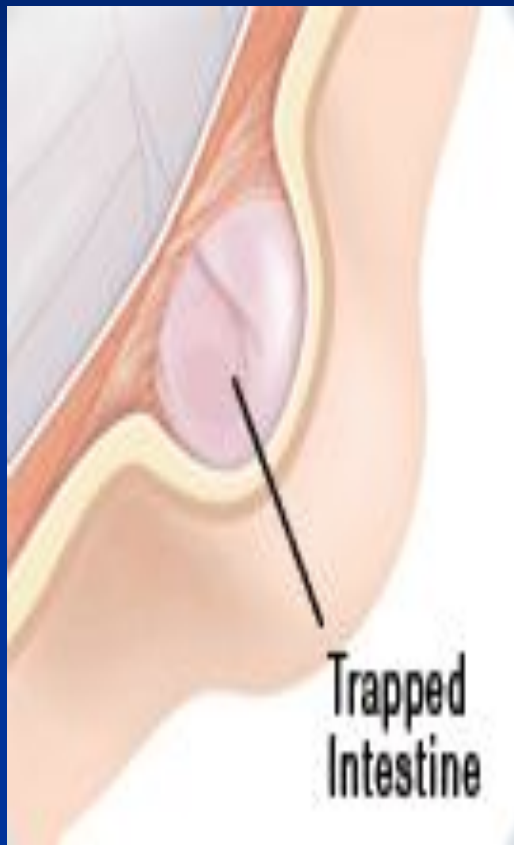Pectineus
fascia

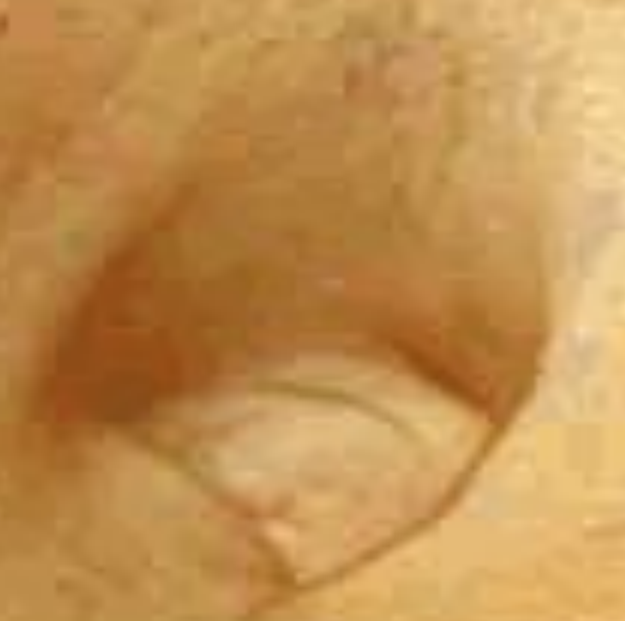www.vesalius.com



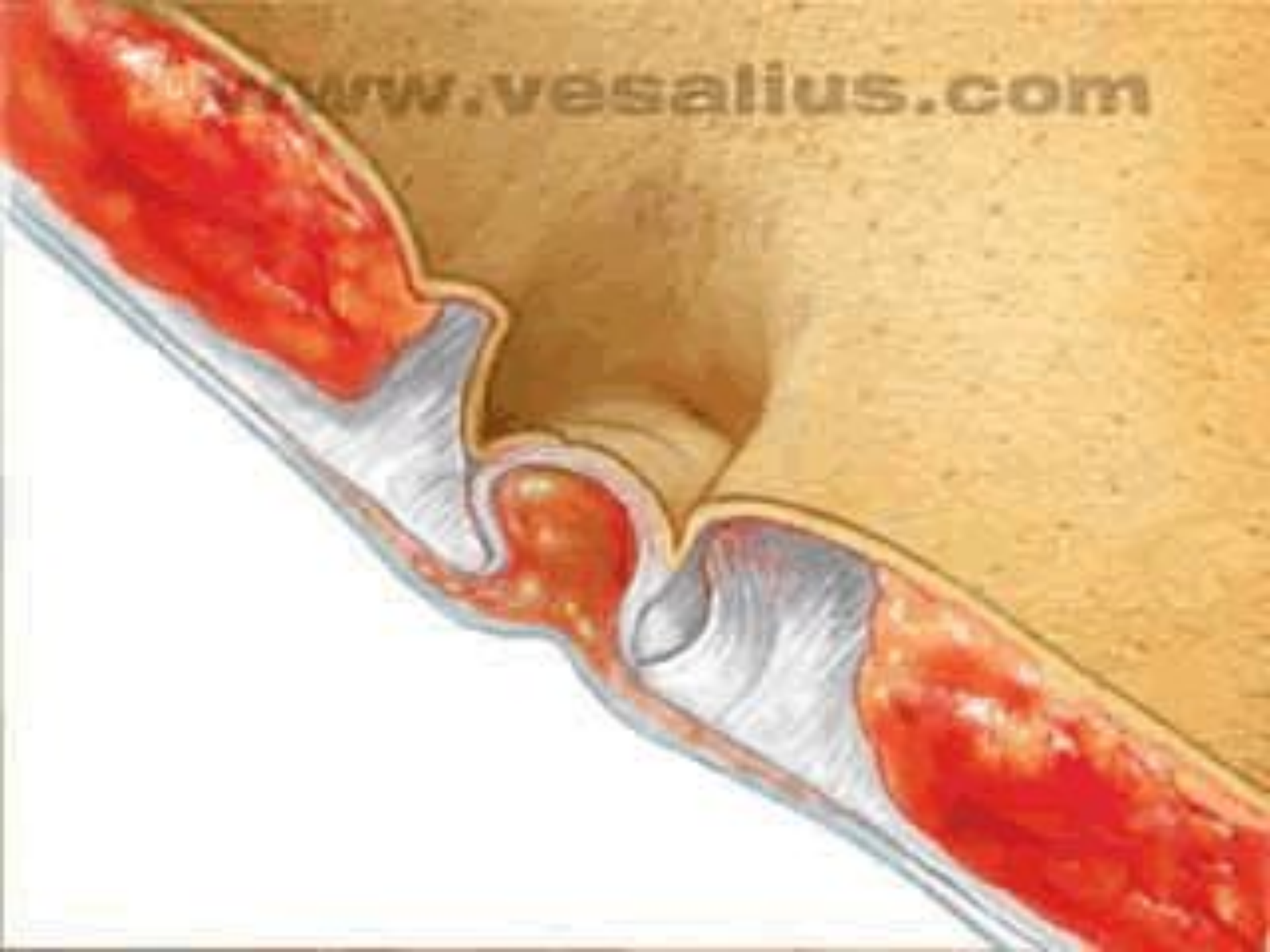
Пупочная грыжа

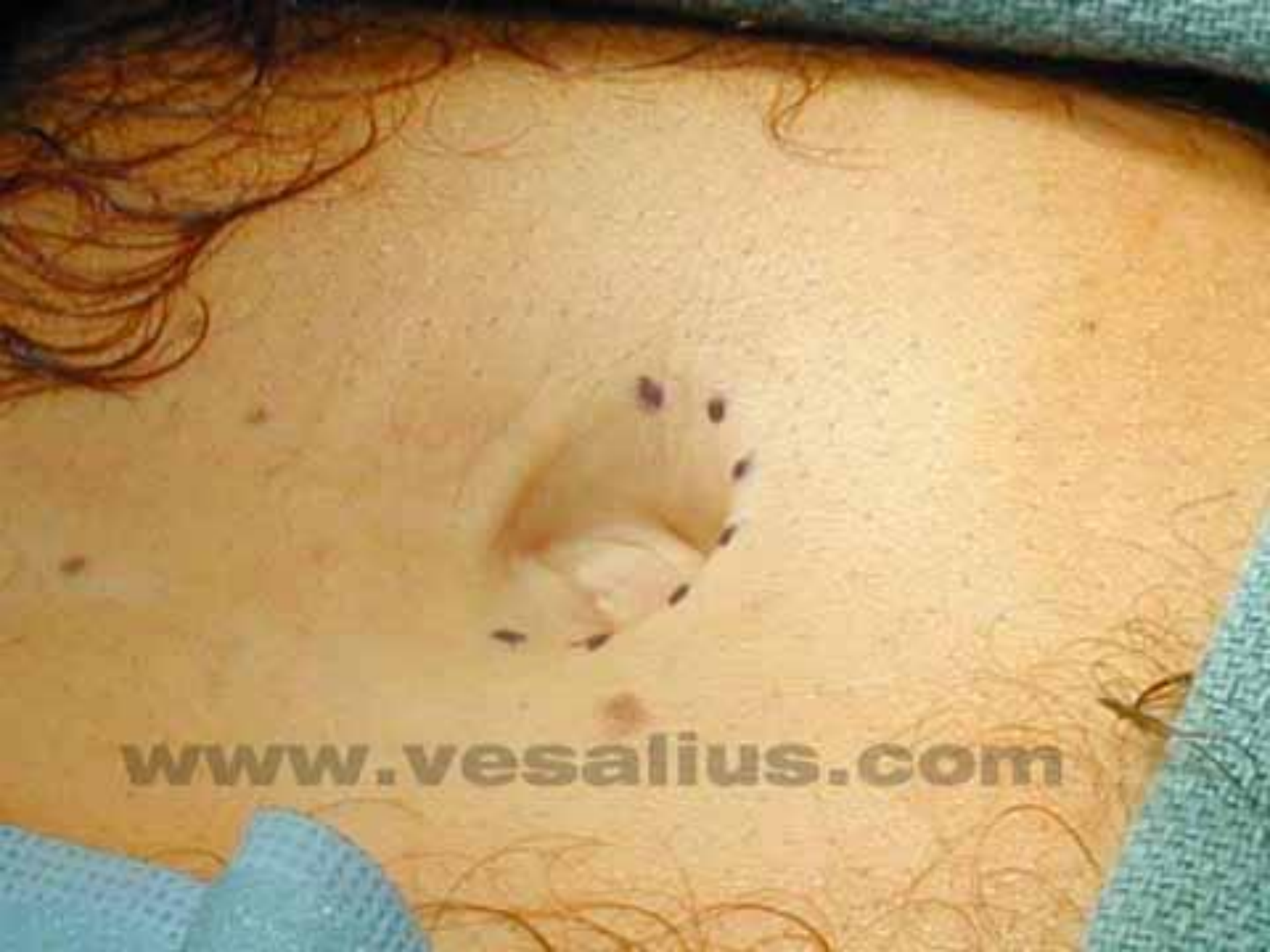

www.vesalius.com

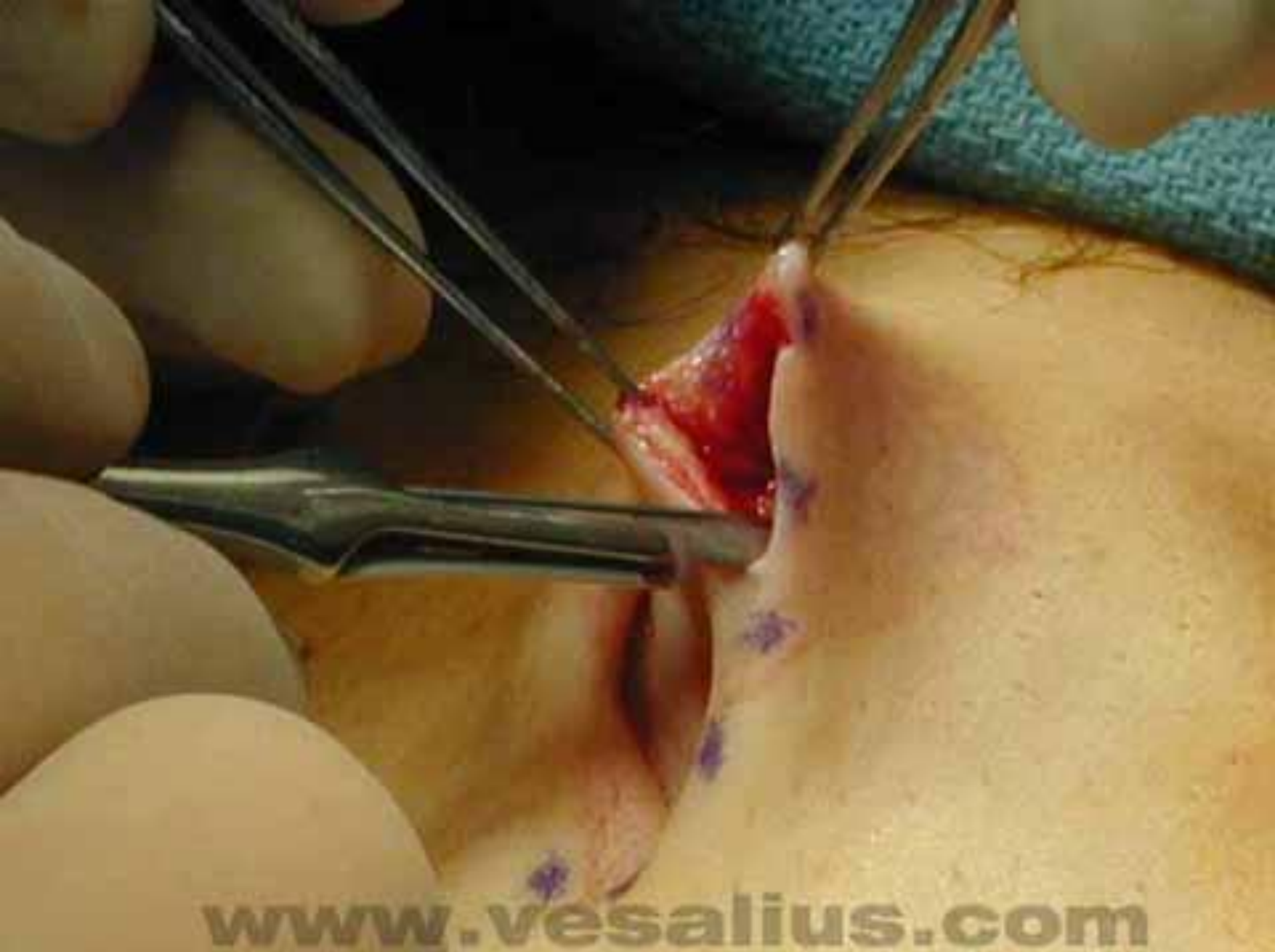

www.vesalius.com

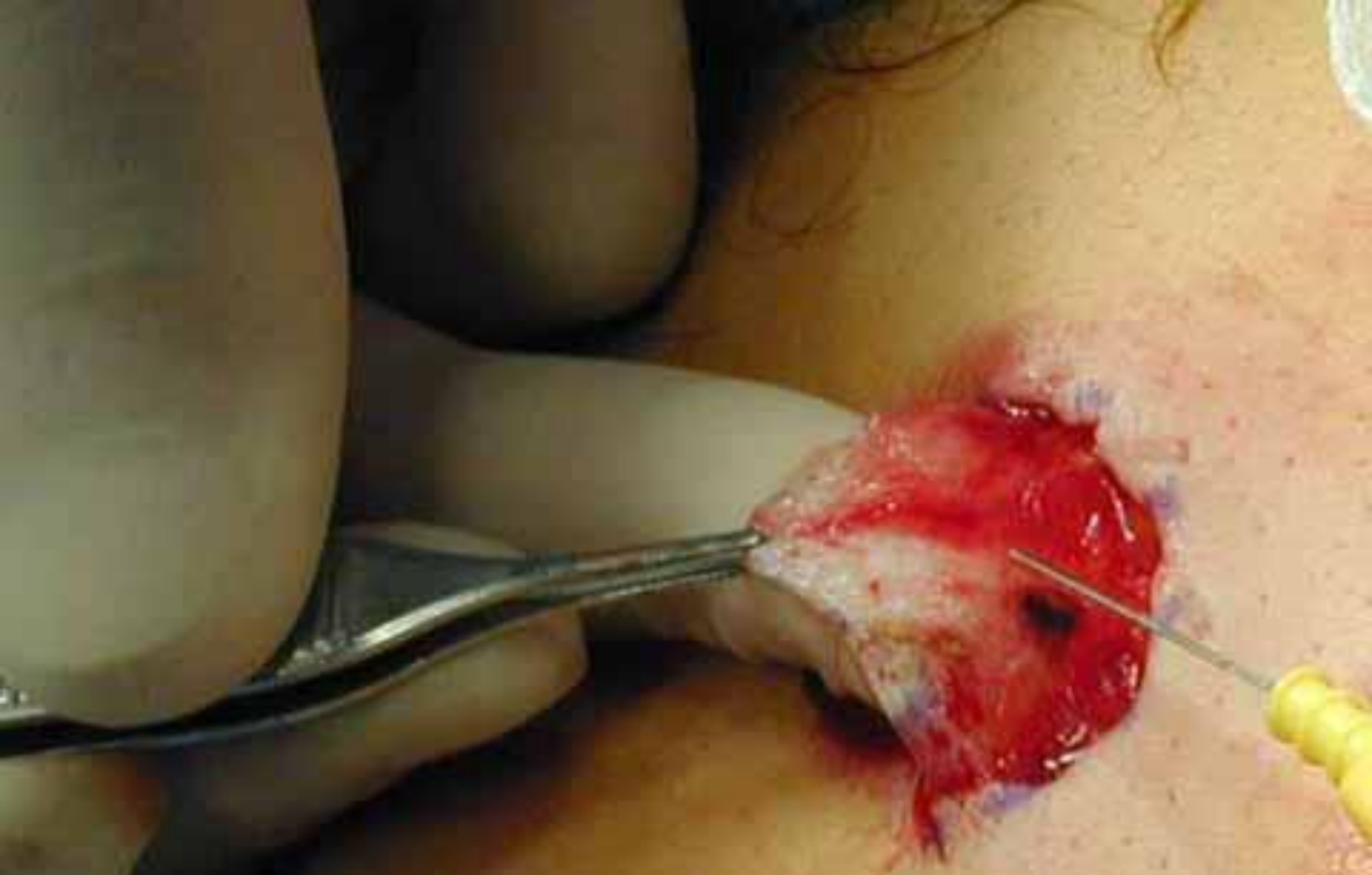



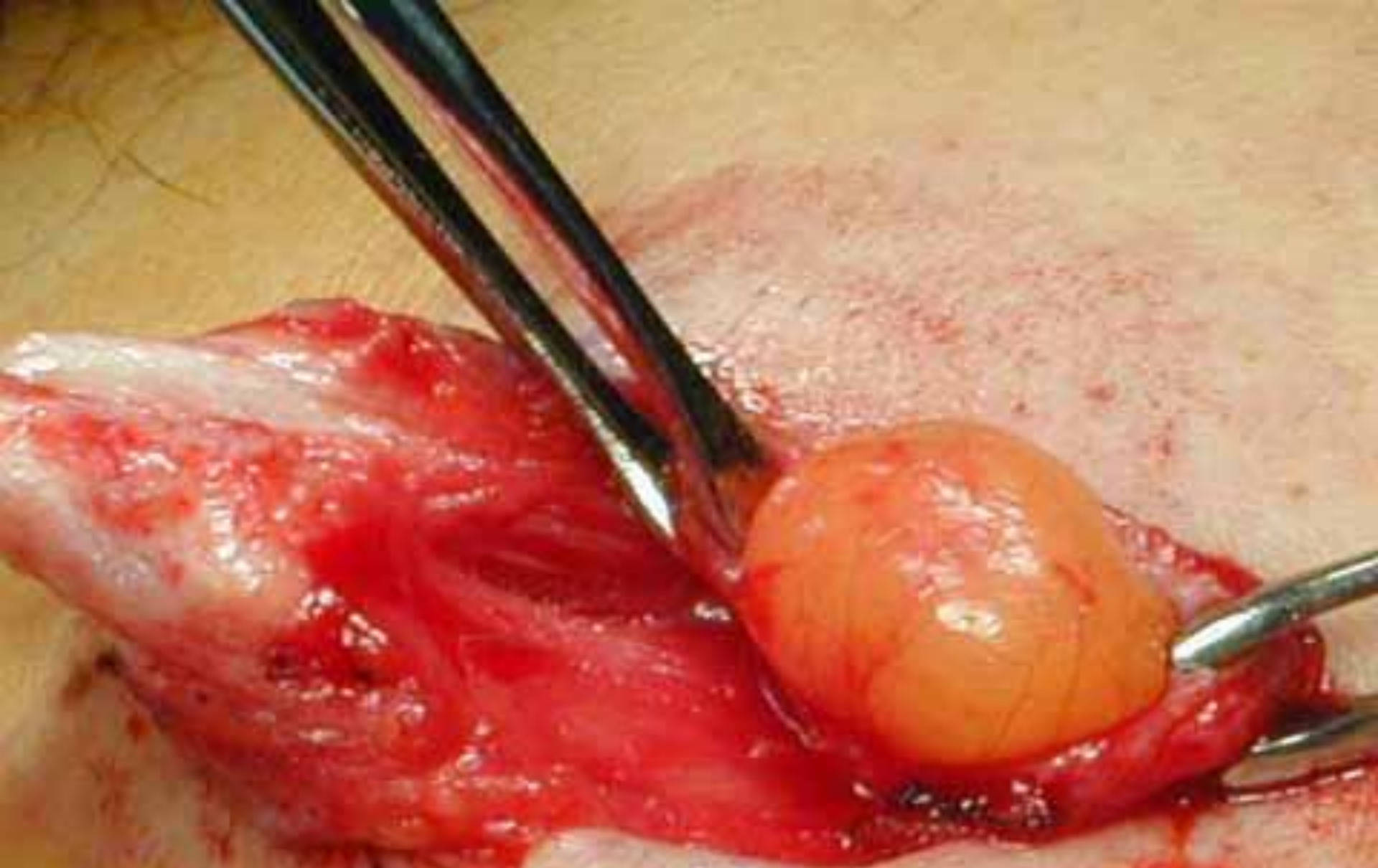
www.vesalius.com



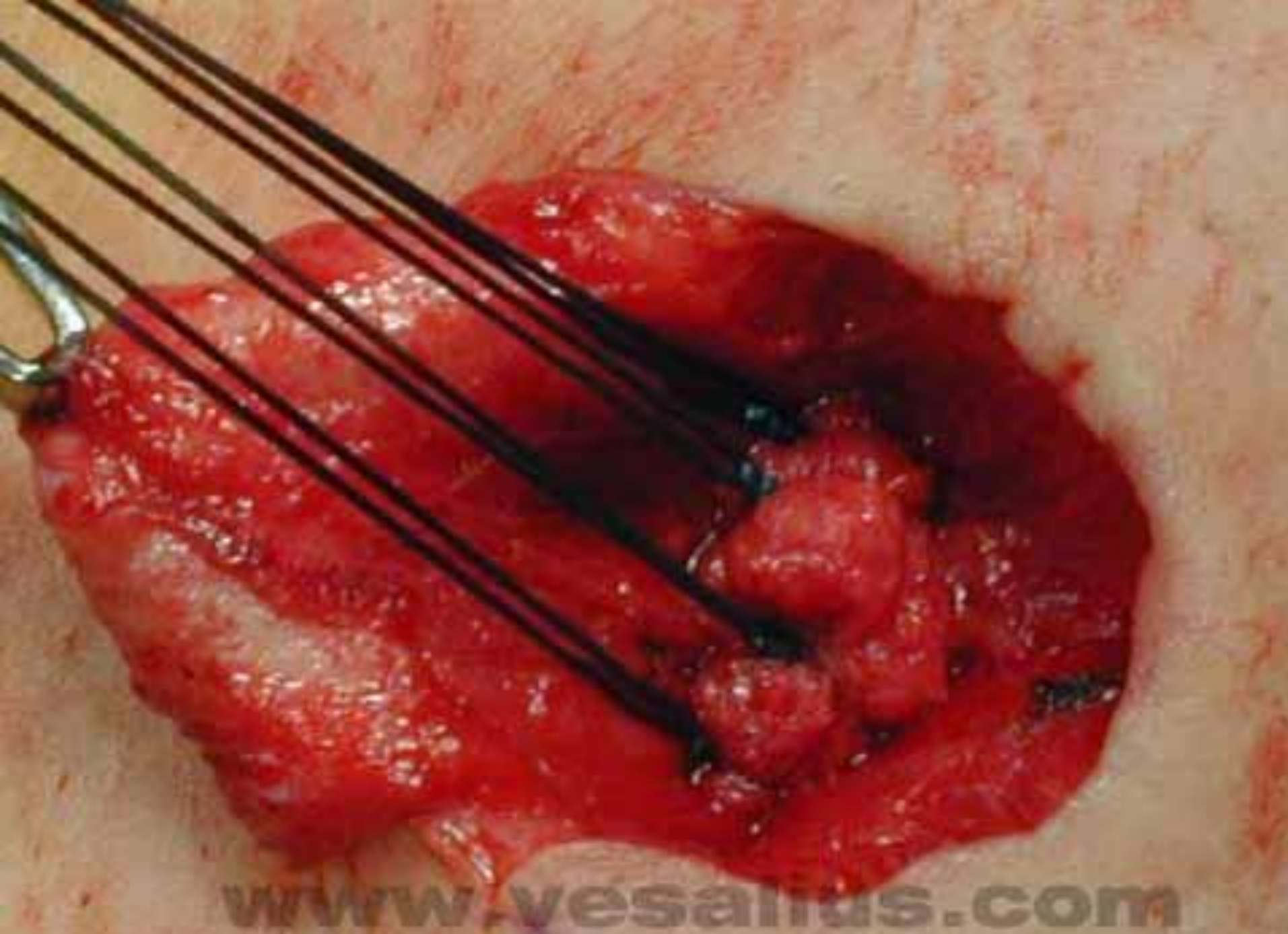www.vesalius.com



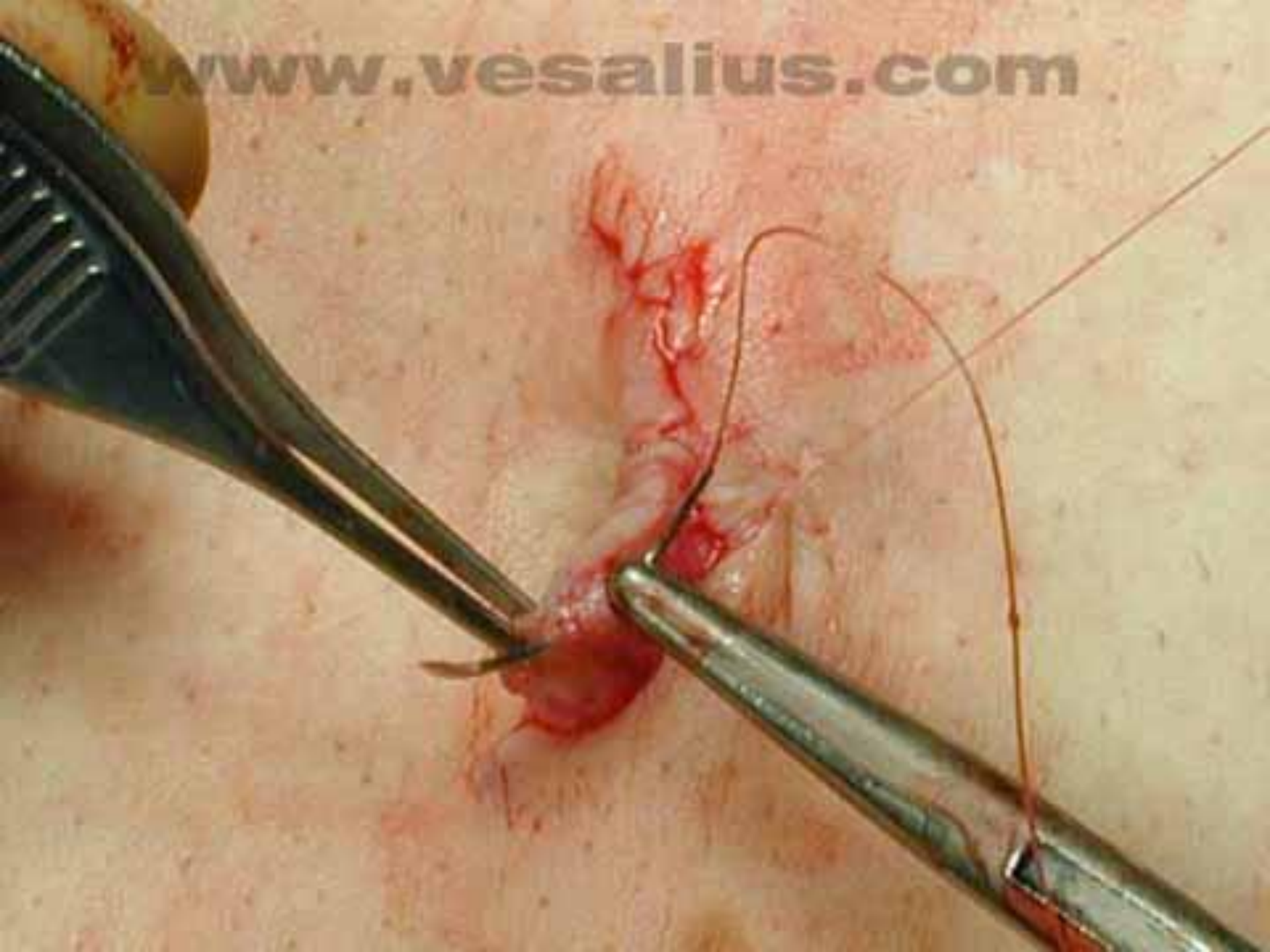www.vesalius.com



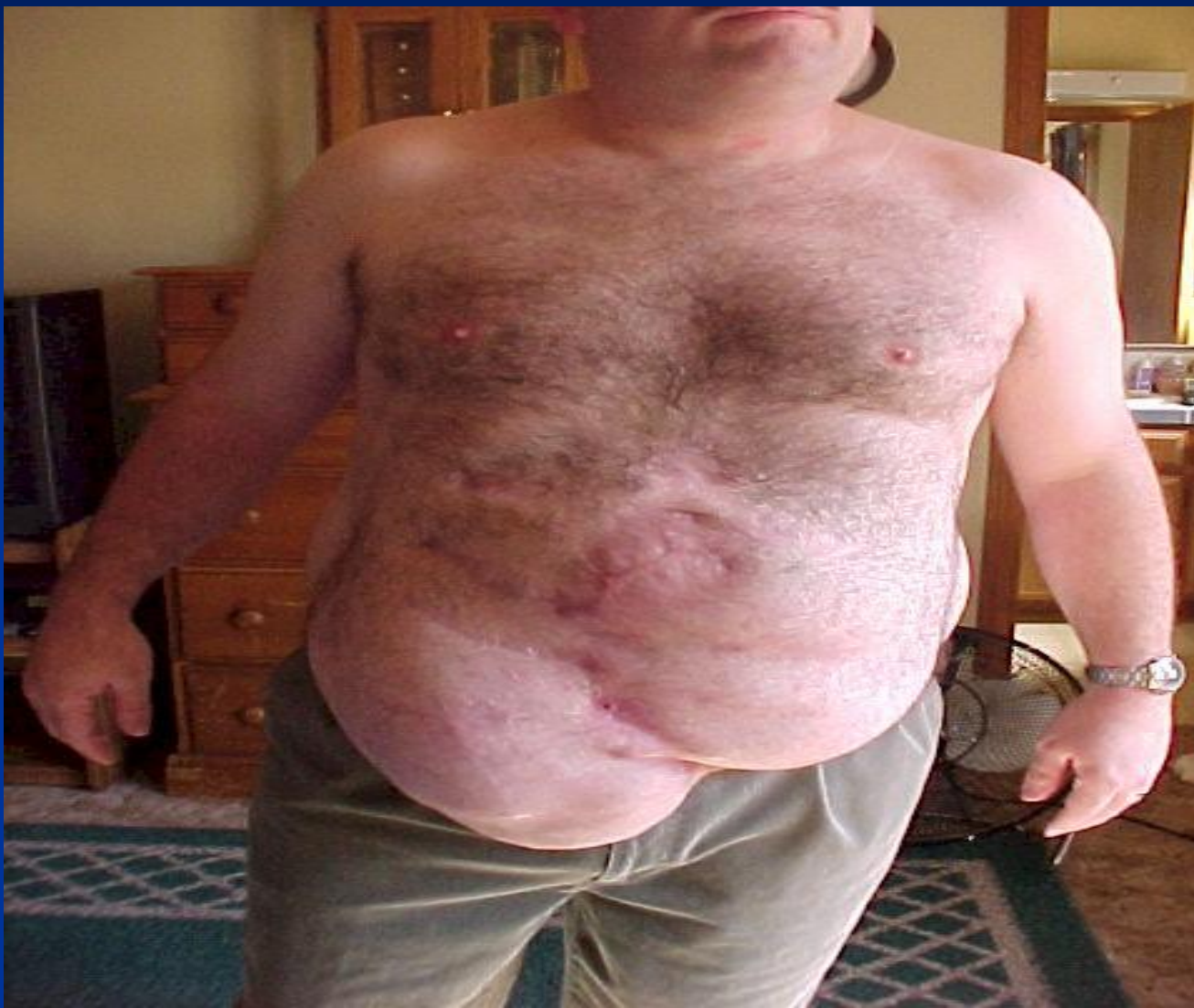www.vesalius.com



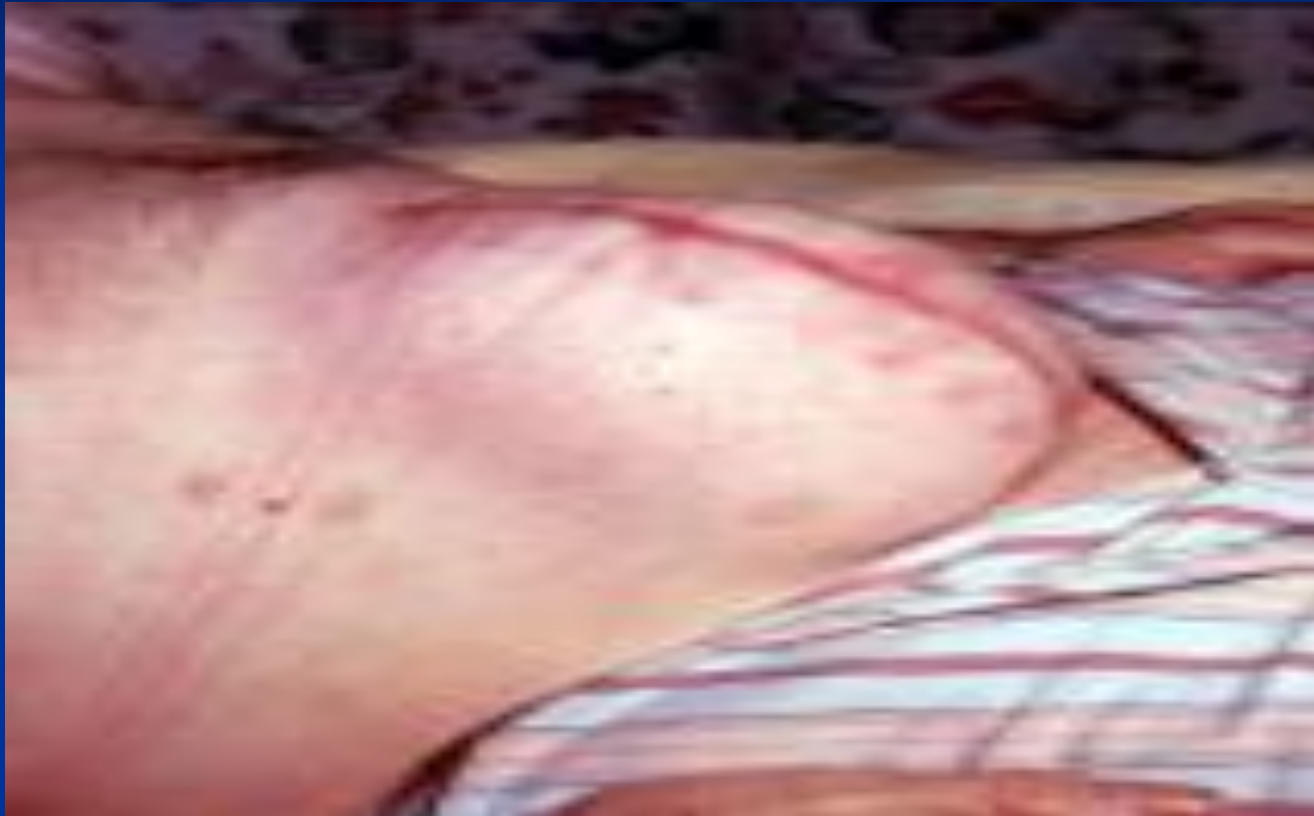
www.vesalius.com



Послеоперационные грыжи



Послеоперационные грыжи



Послеоперационные грыжи

Причины

- Нагноение раны
- Резкое повышение внутрибрюшного давления в раннем послеоперационном периоде (кашель, частая рвота и т.д.)
- Тампонирование и дренирование через рану

Осложнения наружных грыж

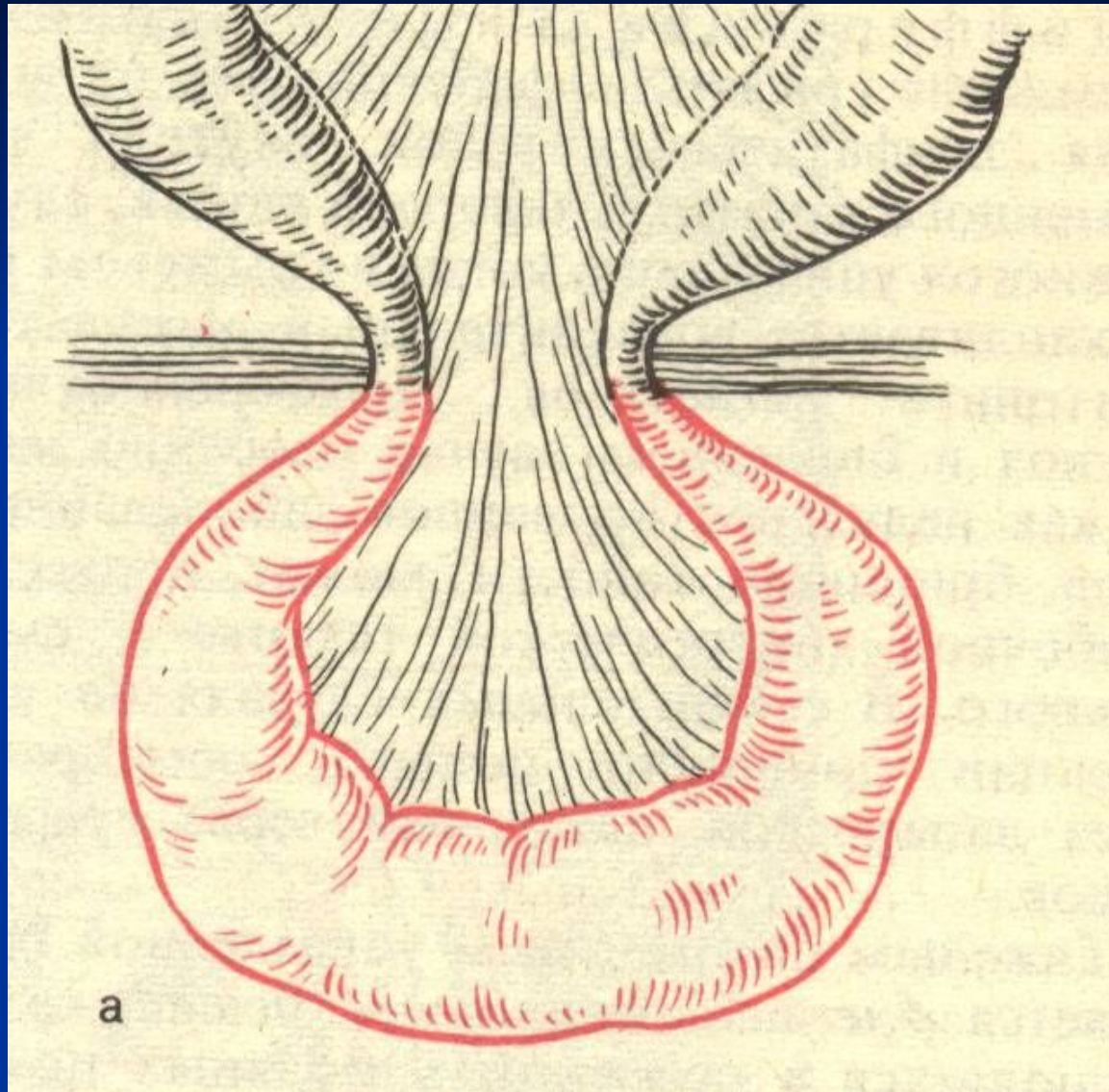
- 1. Воспаление грыжи
- 2. Туберкулез грыжи
- 3. Опухоль в грыже
- 4. Инородные тела в грыже
- 5. Копростаз
- 6. Ущемление грыжи

Классификация

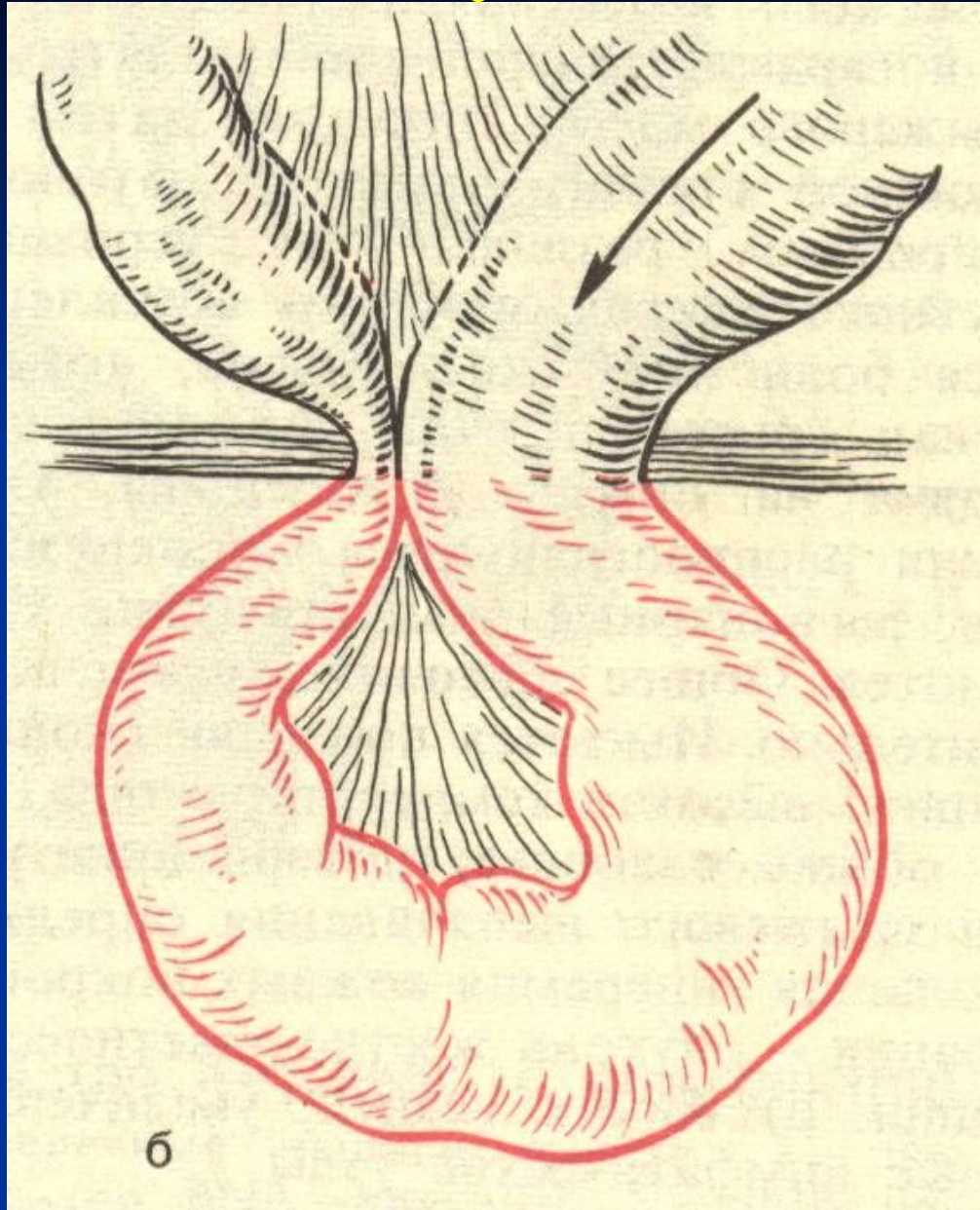
По виду ущемления:

1. Эластическое
2. Каловое
3. Ретроградное
4. Пристеночное (Рихтеровское)

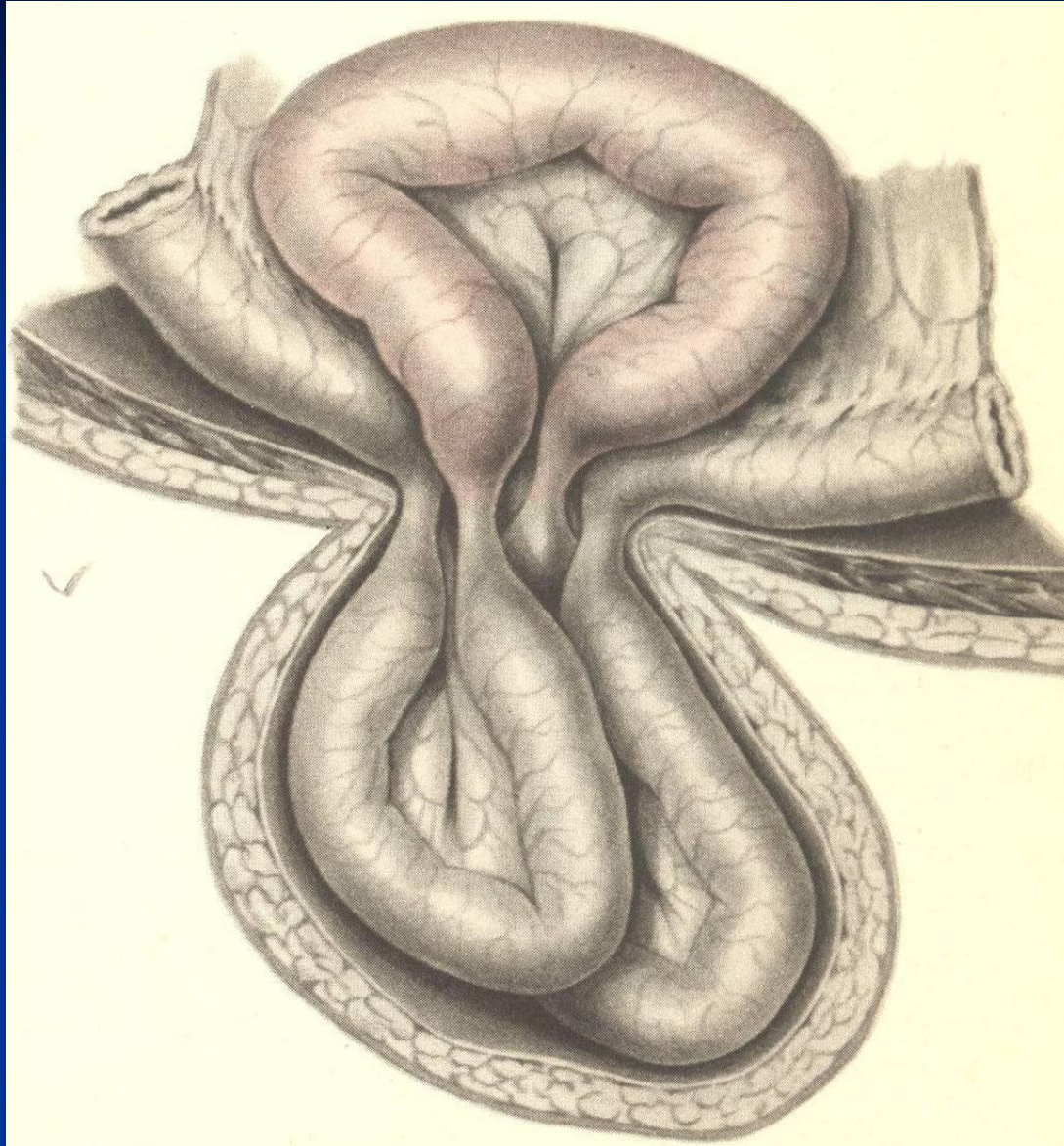
Эластическое ущемление



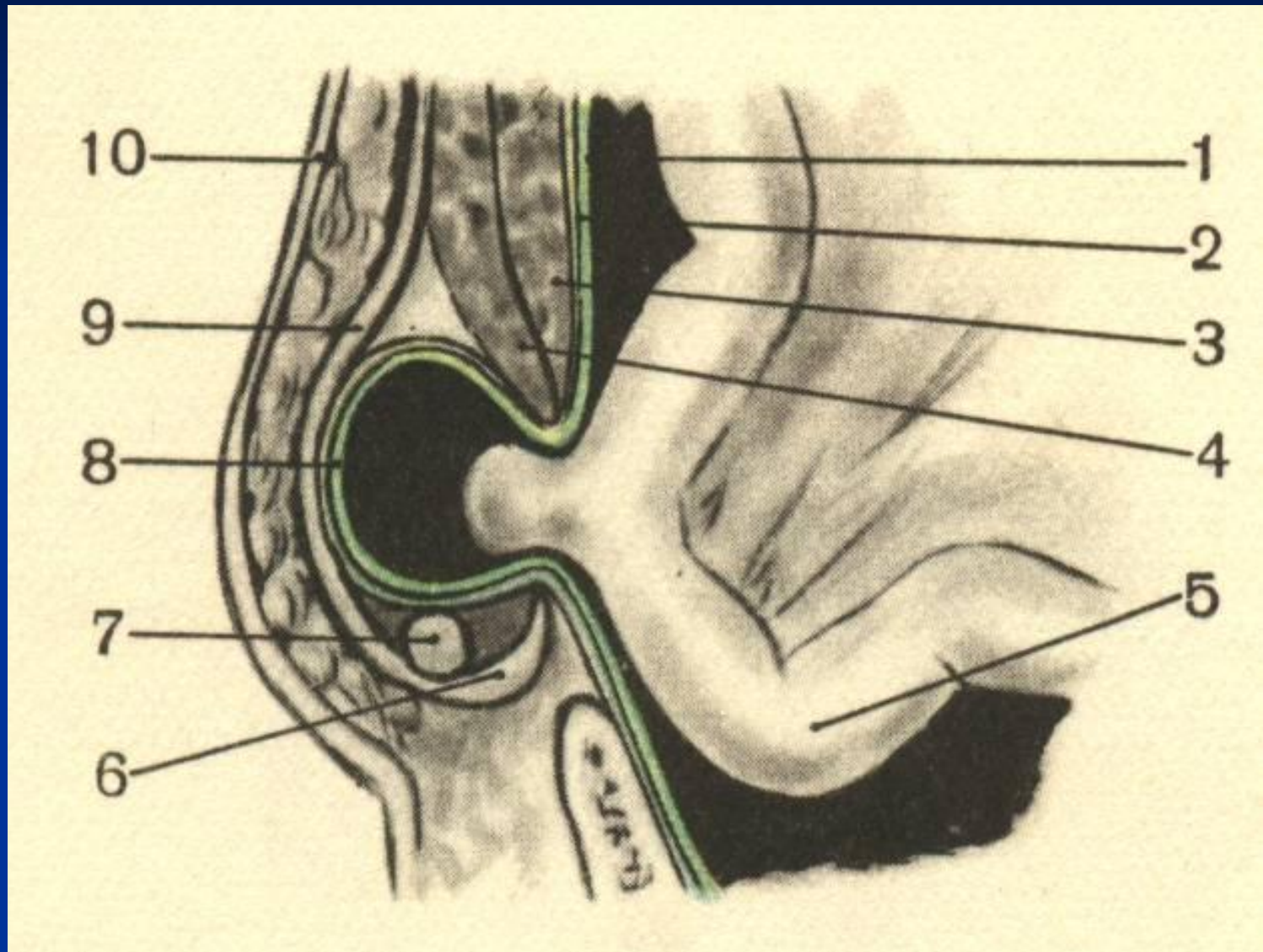
Каловое ущемление



Ущемленная грыжа. Ретроградное ущемление



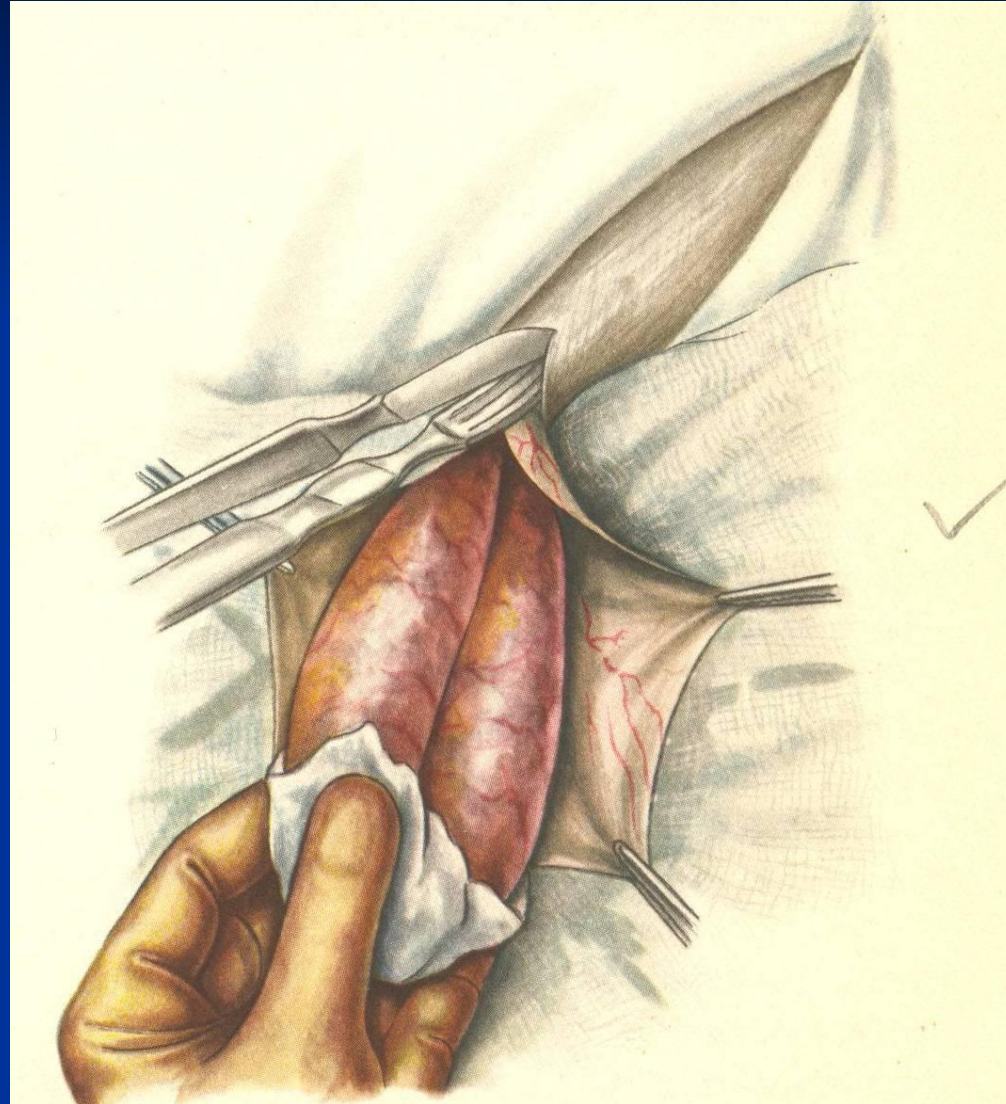
Пристеночное ущемление (Рихтеровское)



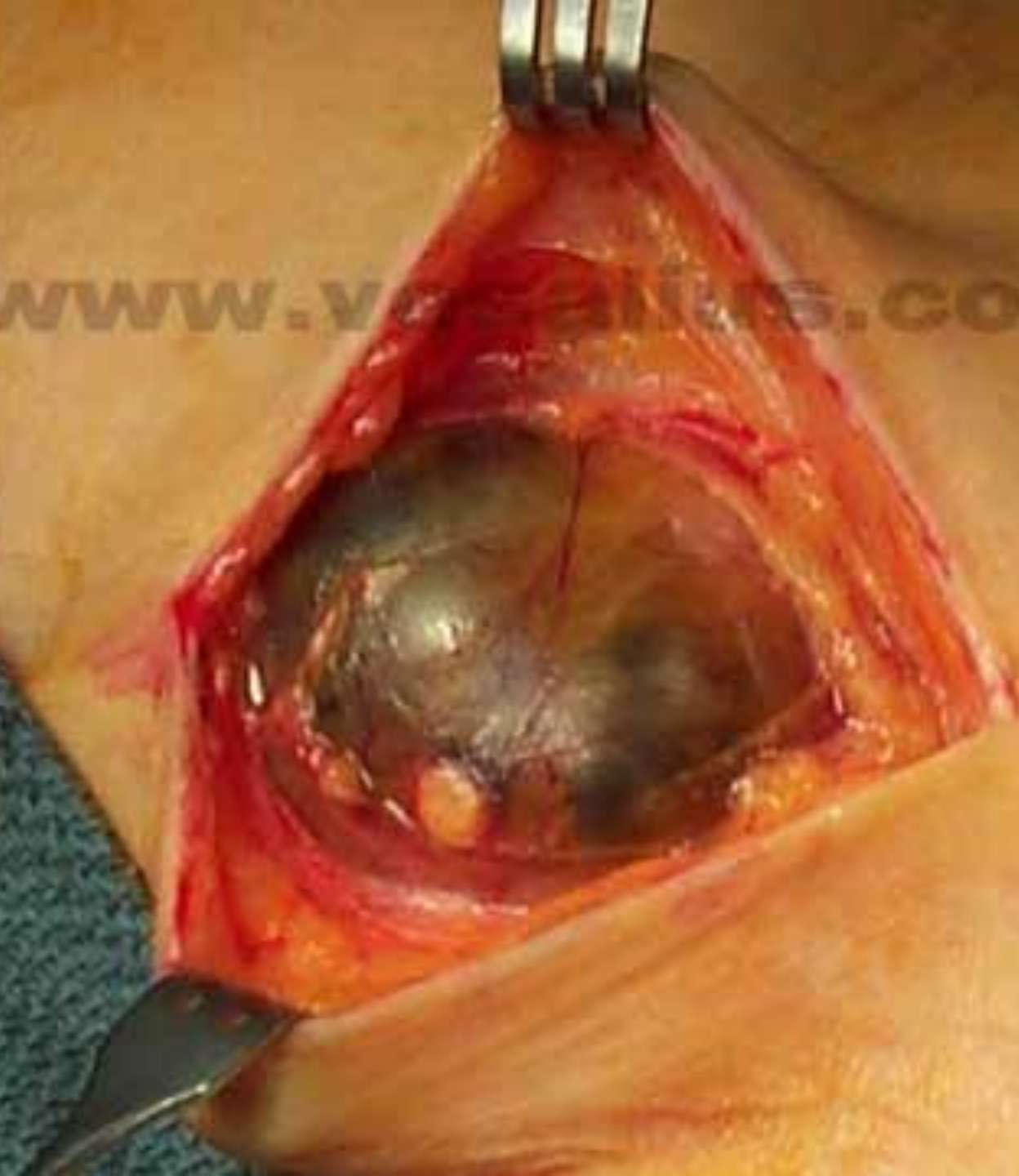Симптоматика ущемленной грыжи

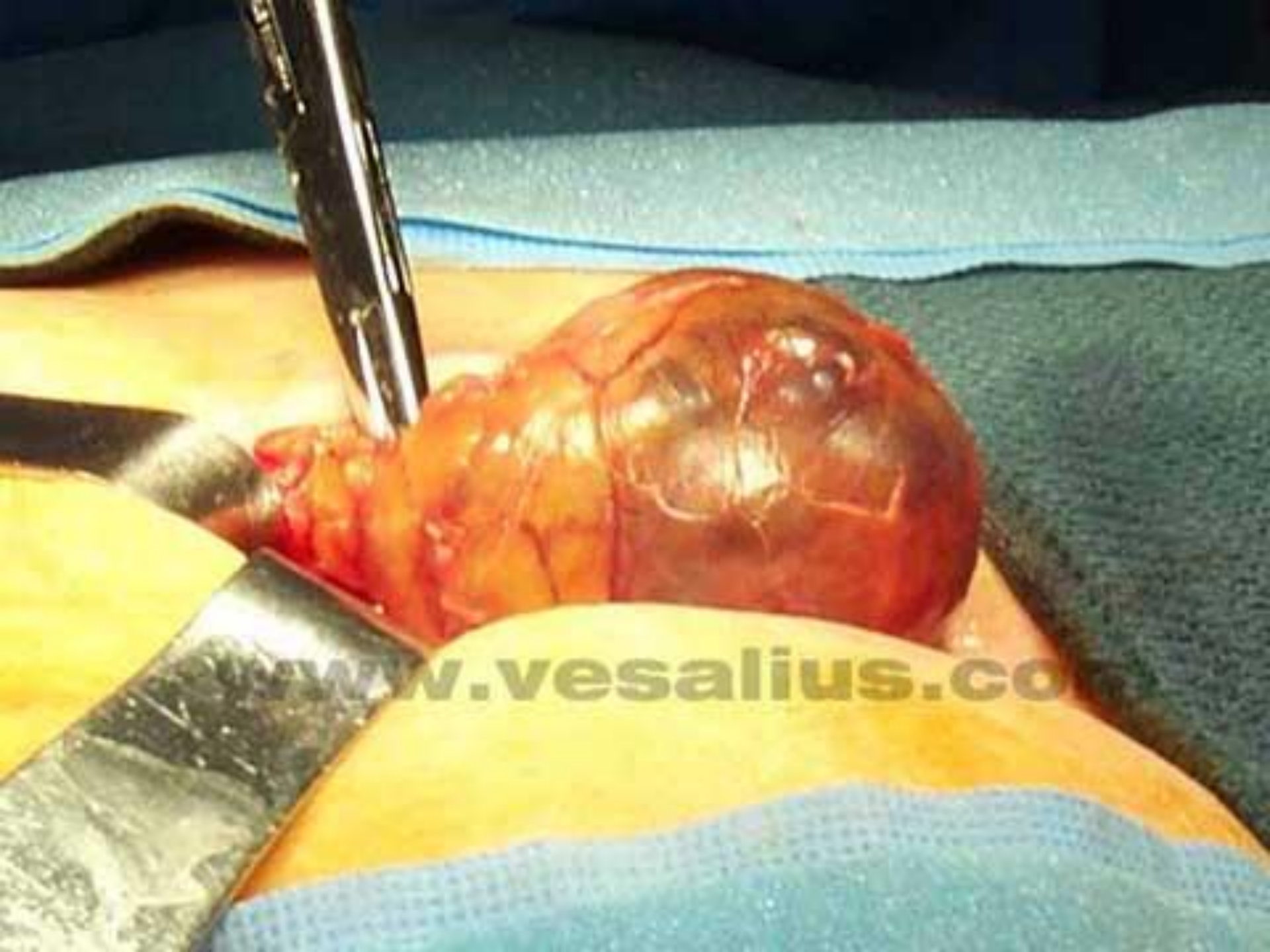1. Резкая боль в области грыжевого выпячивания
2. Невправимость грыжи
3. Острая кишечная непроходимость (если ущемлена кишка)
4. Быстрое увеличение грыжевого выпячивания в размерах.

Операция при ущемленной пахово-мошоночной грыже

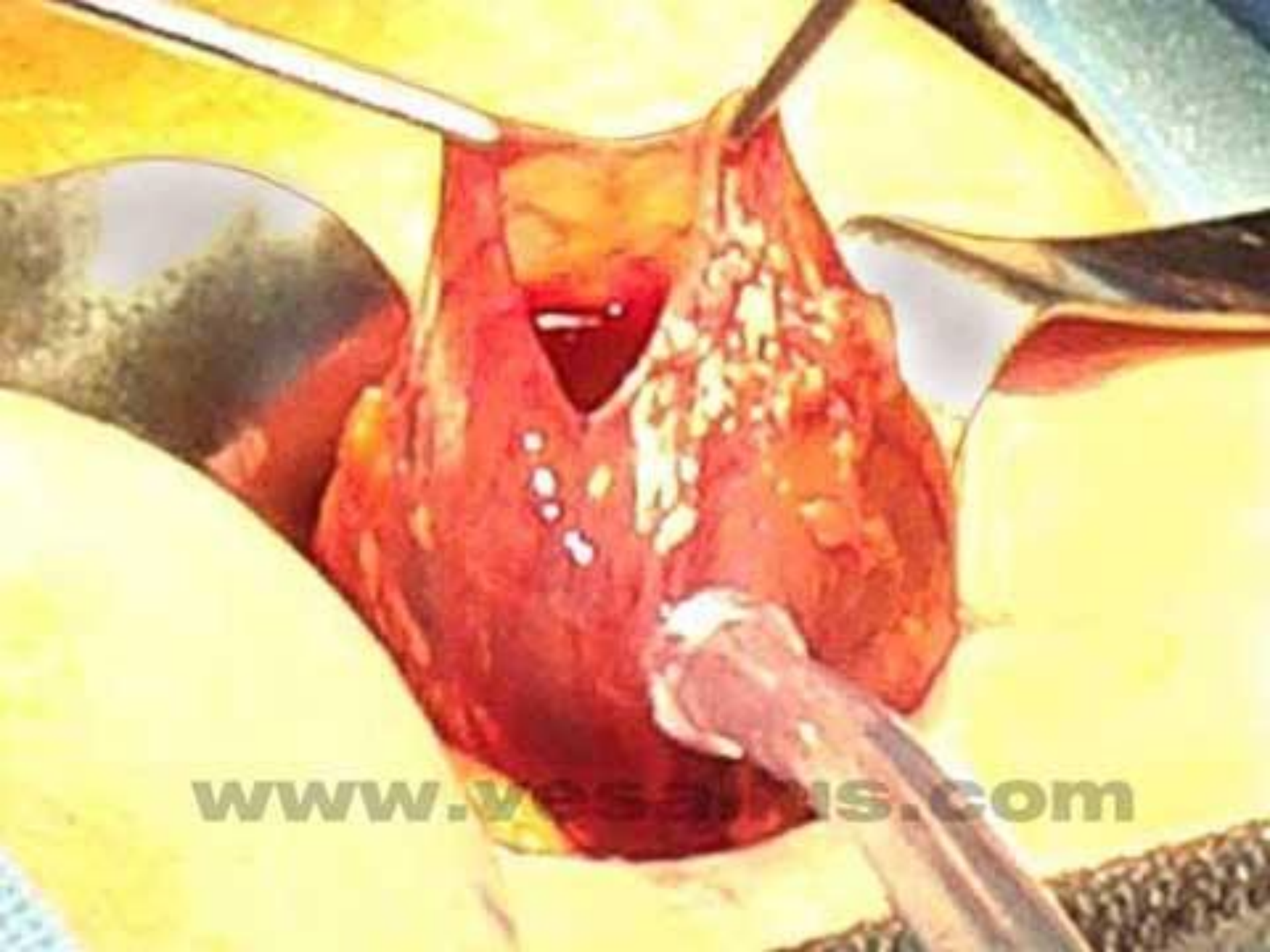


www.vetmed.com

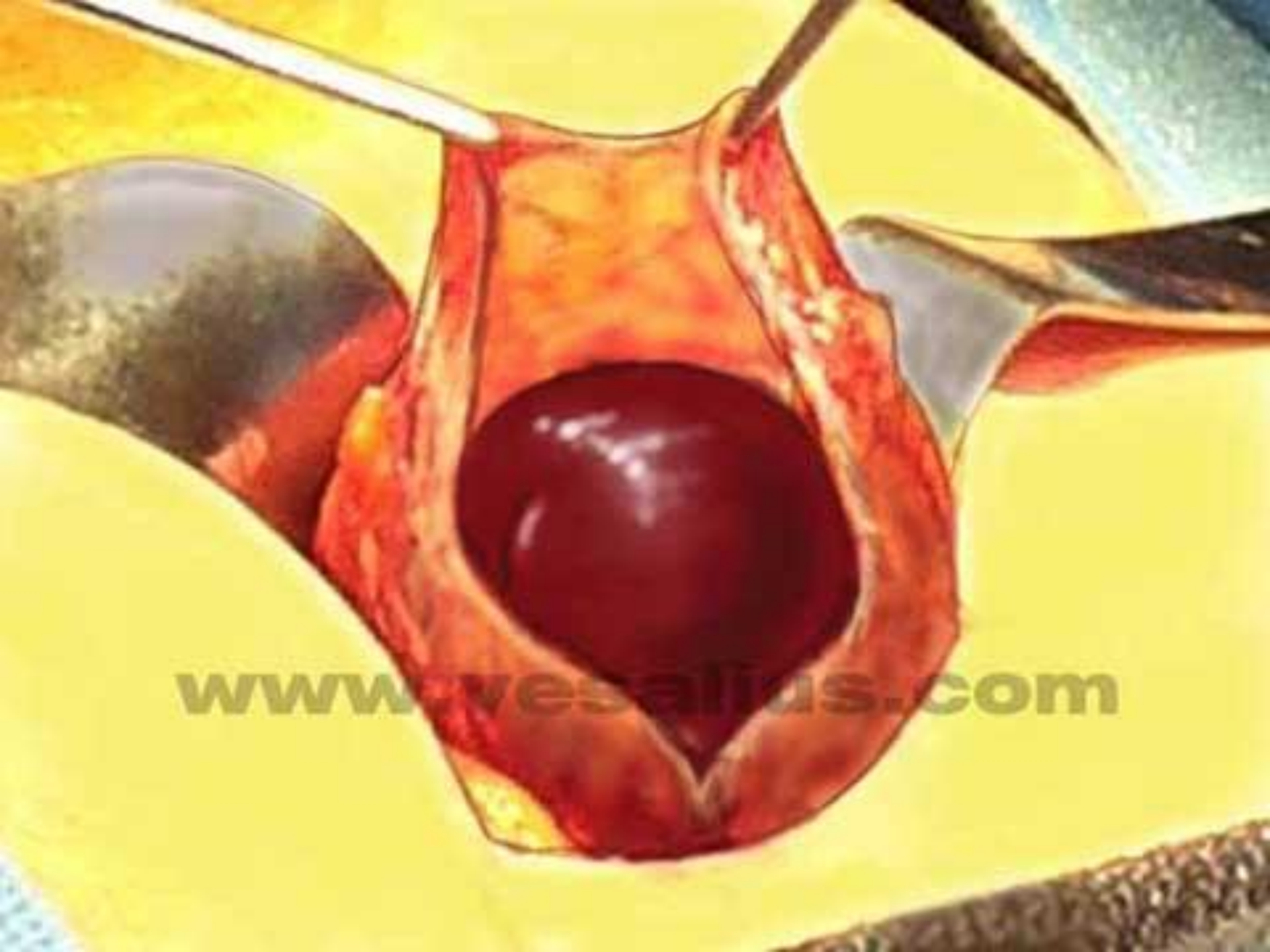



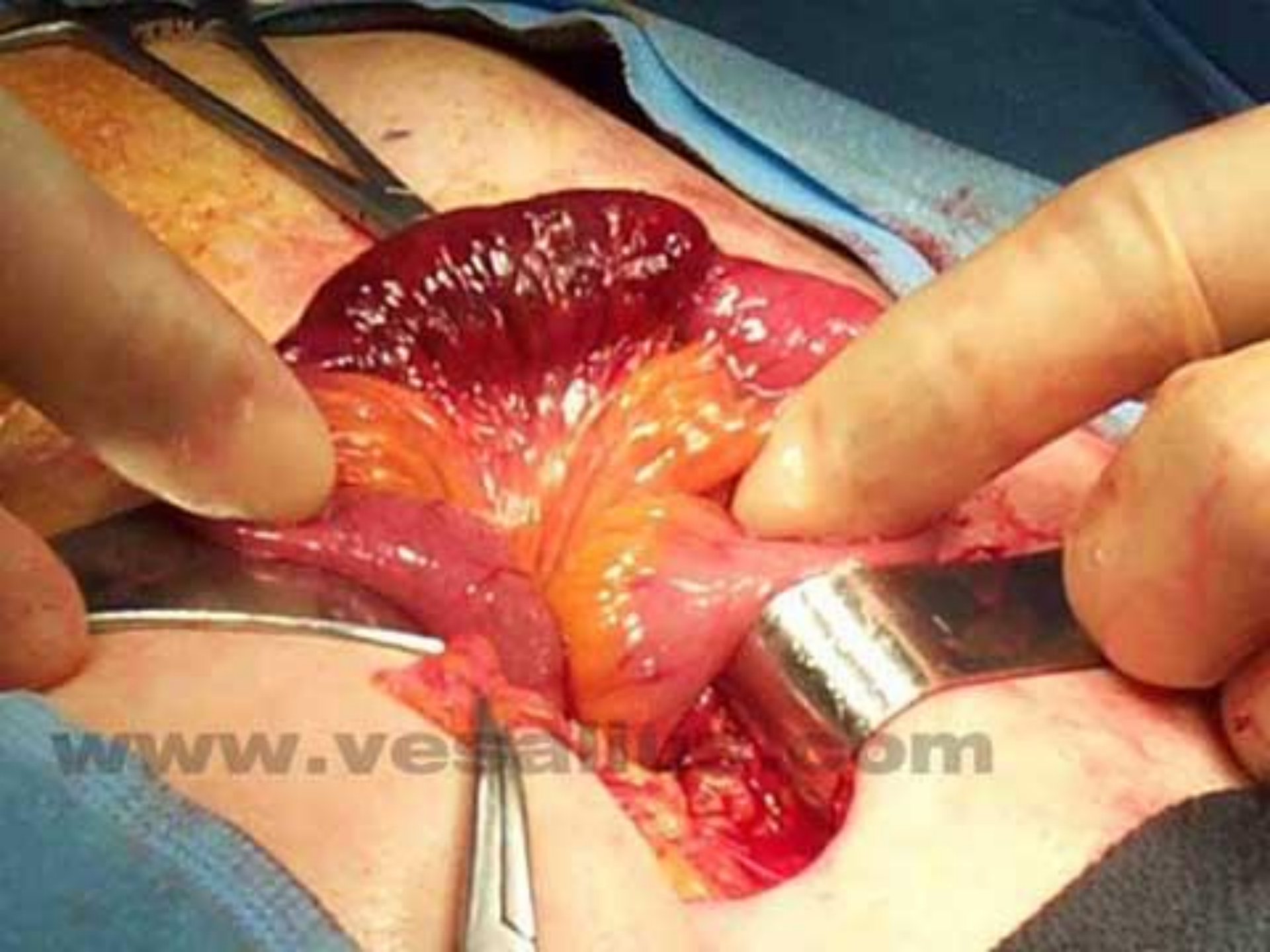
www.vesalius.co



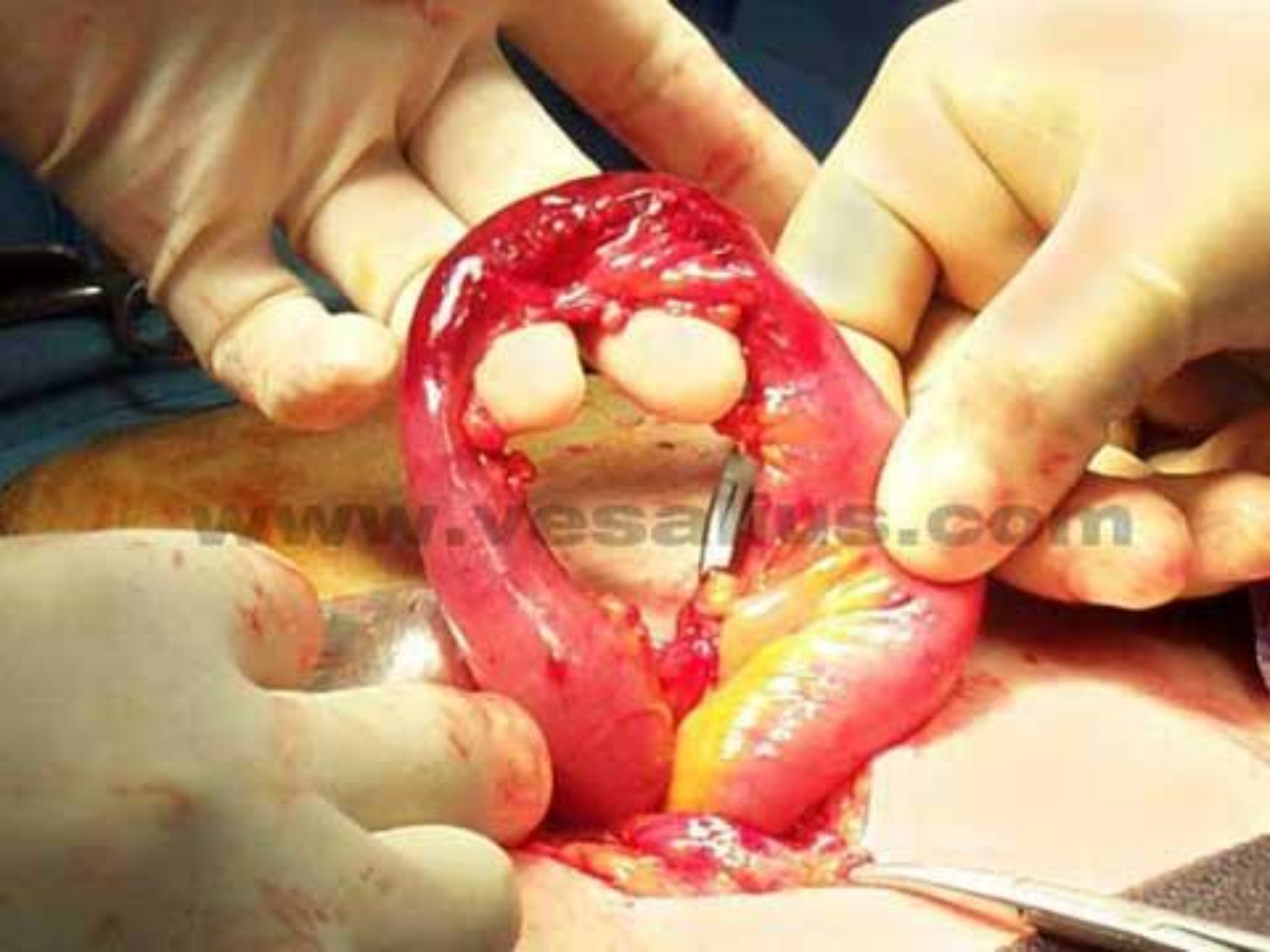www.vestis.com

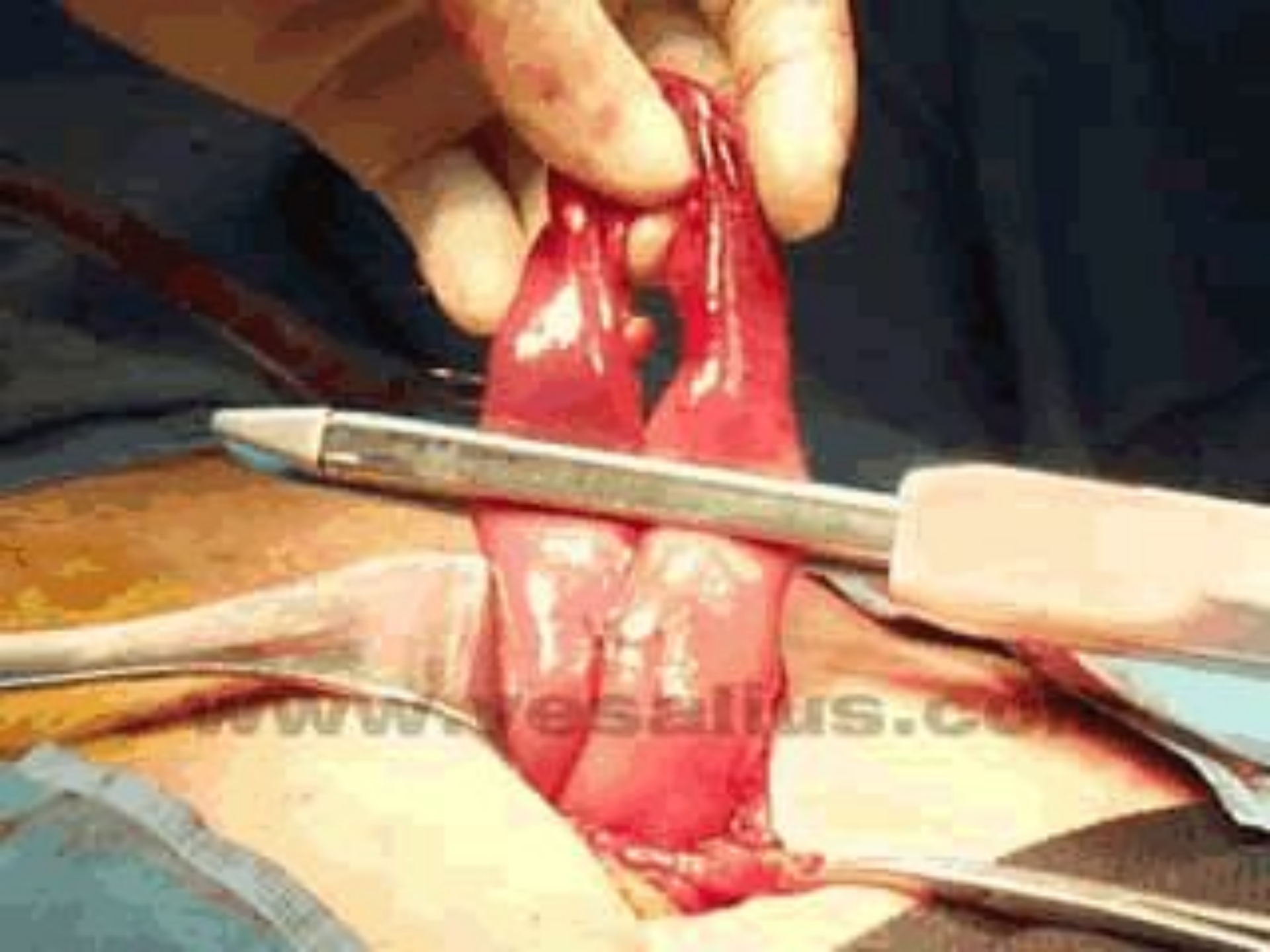

www.vesalis.com

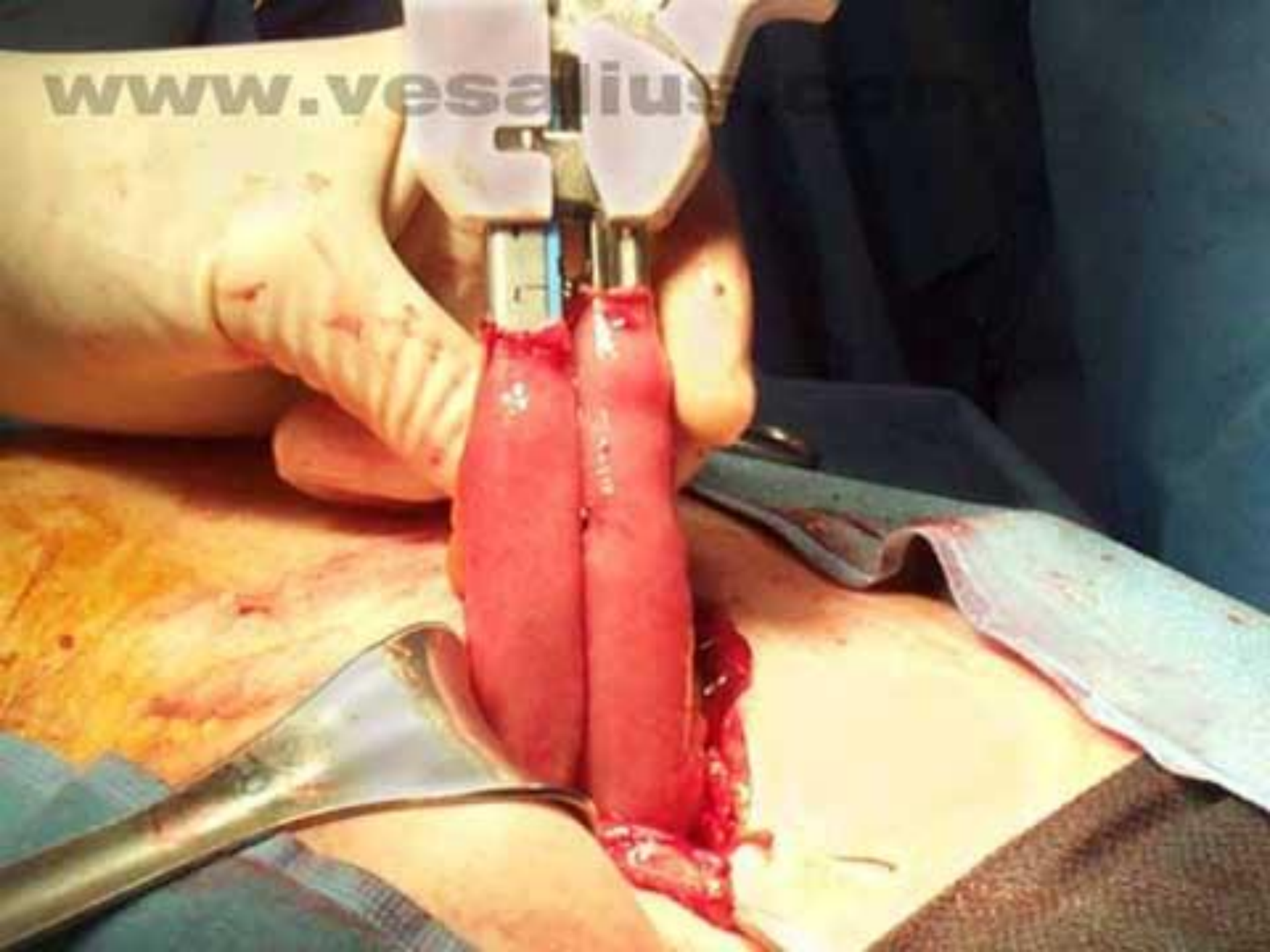


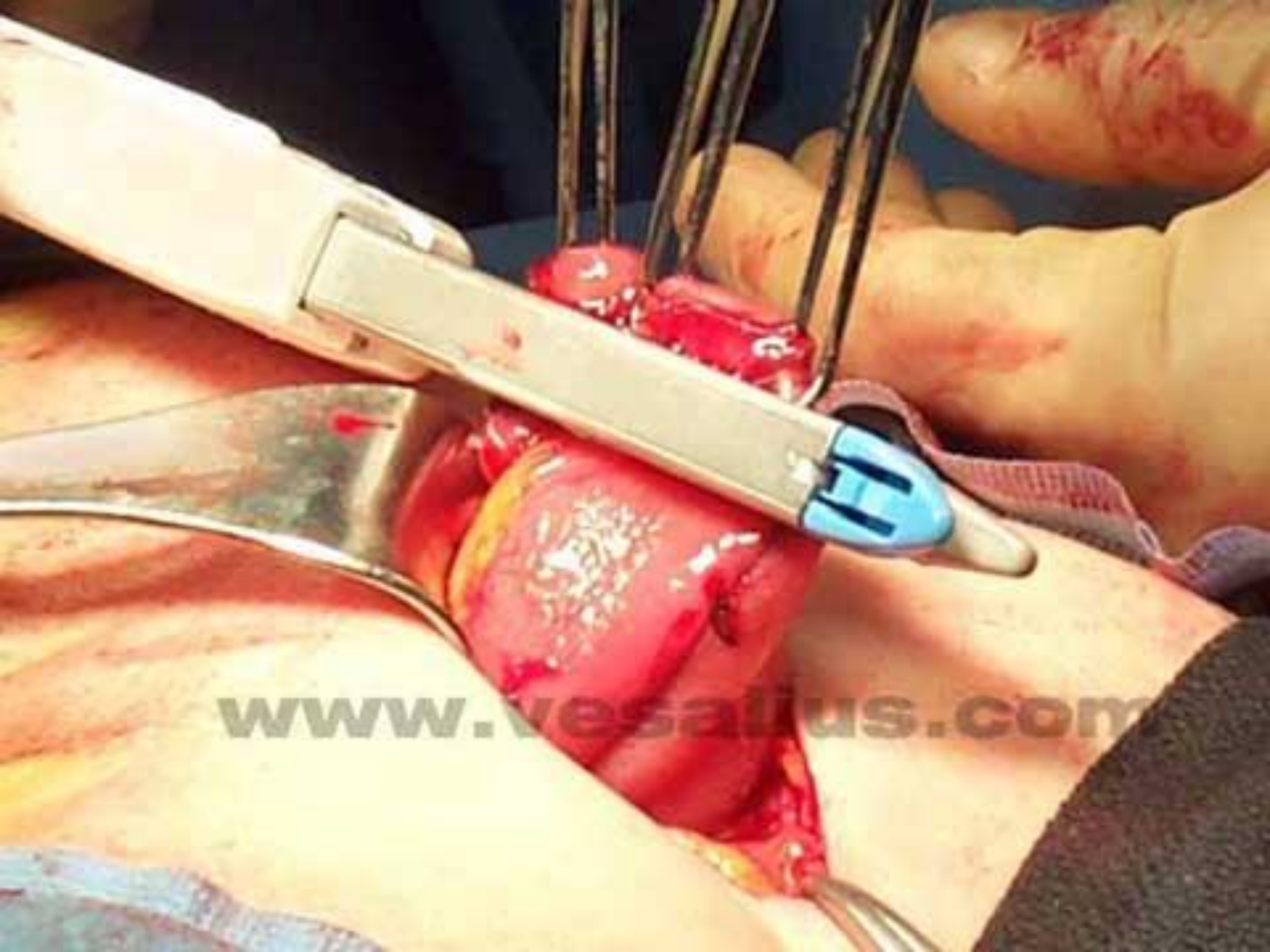www.vesalius.com



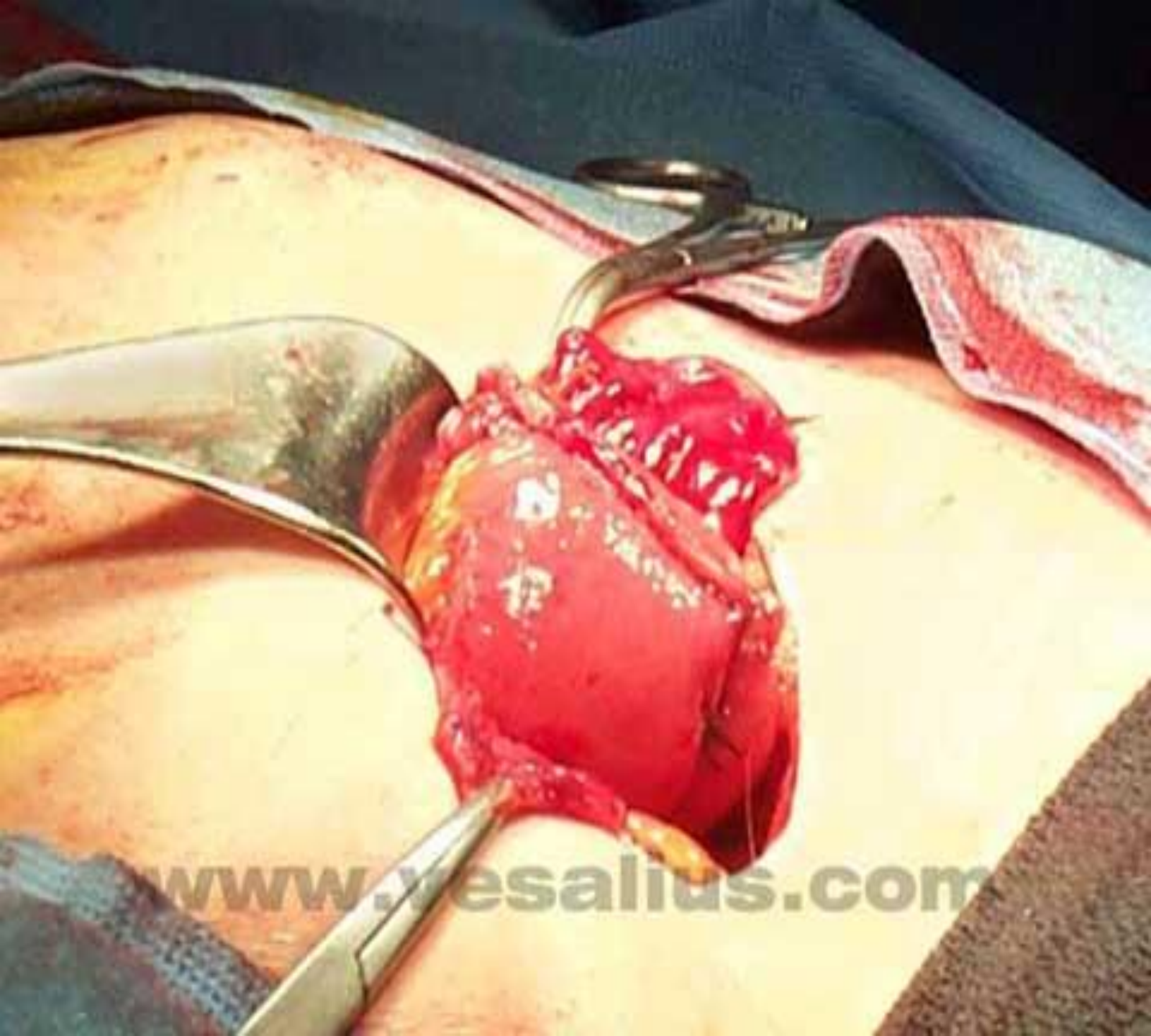

www.vesalius





www.vesalius.com



www.yesalius.com