Гипопитуитаризм.

Синдром пустого турецкого седла.

Подготовила: студентка лечебного факультета

5 курса 32 группы

Коклина Анастасия Владимировна

Руководитель: к.м.н.

асс. кафедры эндокринологии

Моргунова Татьяна Борисовна

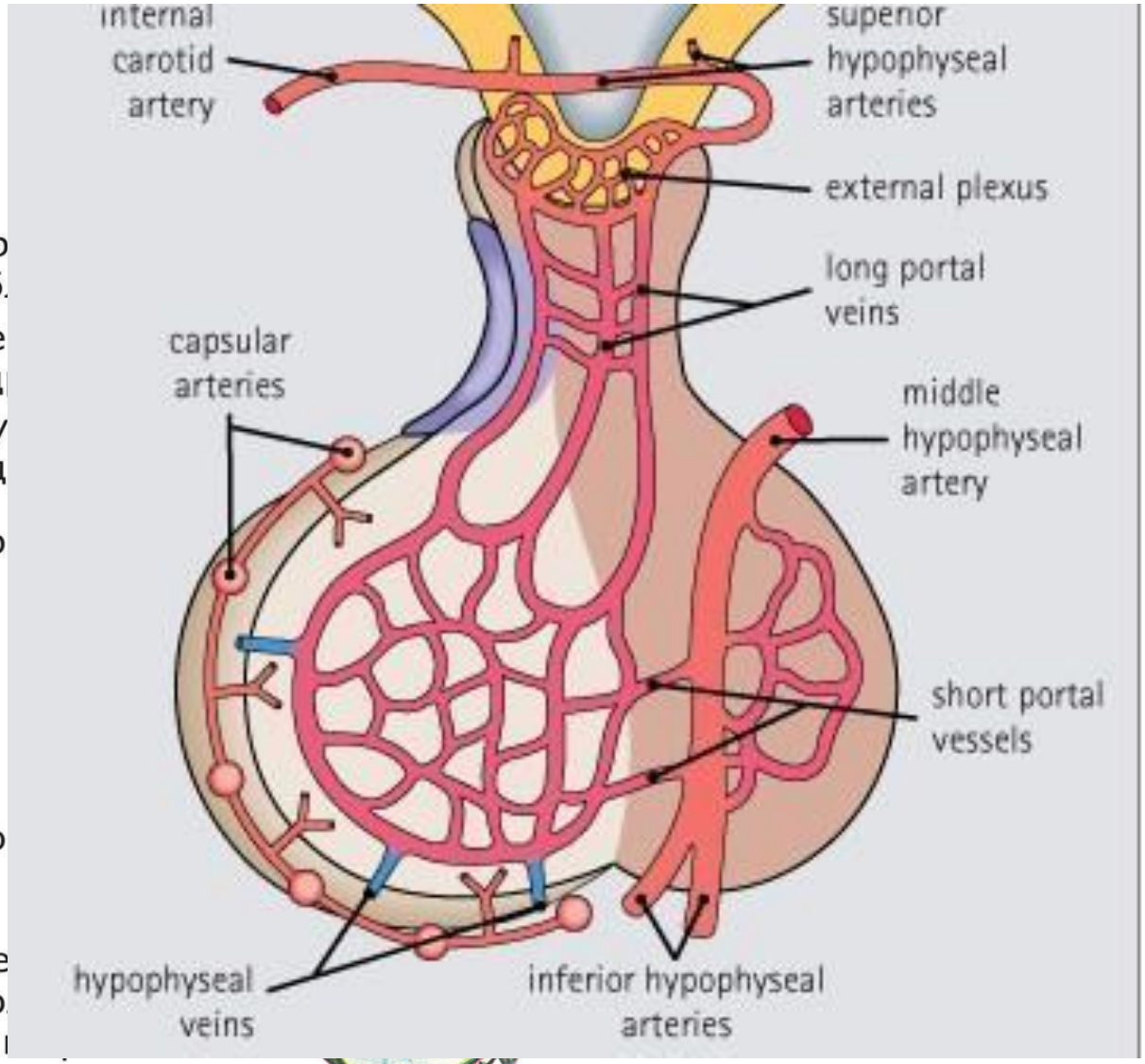

Пр рное
об
Ве
яд
Су
яд ое тело
Зр
й тракт
Во
Пе
до
ги

Этиология

Врожденный

Приобретенный

Первичный

Вторичный

Гипопитуитаризм

Изолированный >75%

Парциальный

Пангипопитуитаризм >90%

СТГ-дефицит

Вторичный гипогонадизм

Вторичный гипотиреоз

Вторичный гипокортицизм

Врожденный гипопитуитаризм

Наследственный изолированный дефицит гормона роста

- ИДГР IA (аутосомно-рециссивный), резистентность к лечению!
- ИДГР IB (аутосомно-рециссивный)
- ИДГР II (аутосомно-доминантный)
- ИДГР III (Х-сцепленный)
- дефект рецептора ГР-РГ

Наследственный множественный дефицит гормонов аденогипофиза

- *PROP-1* вторичные гипогонадизм и гипокортицизм
- *POU1F1 (PIT1)* дефицит СТГ + Пролактина + ТТГ
- *HESX-1* синдром de Morsier

1. Гипоплазия зрительных нервов и хиазмы
2. Агенезия/гипоплазия прозрачной перегородки и мозолистого тела
3. Гипоплазия гипофиза и гипопитуитаризм

«ФЕДЕРАЛЬНЫЕ КЛИНИЧЕСКИЕ РЕКОМЕНДАЦИИ ПО ДИАГНОСТИКЕ И ЛЕЧЕНИЮ ГИПОПИТУИТАРИЗМА У ДЕТЕЙ И ПОДРОСТКОВ», РОЭ 2013

Нанизм – гипофизарная карликовость

Нормальное интеллектуальное развитие!

- Выраженная низкорослость (рост ниже 3-й перцентили или ниже 2 стандартных отклонений (< -2.0 SDS))
- Постнатальное отставание в росте
- Пропорциональное телосложение
- Мелкие черты лица («кукольное лицо», лицо «херувима»)

Педиатр, будь внимателен!

- Гипогликемии натощак (< 3 ммоль/л),
- Длительная желтуха, неонатальный холестаз
- Задержка костного созревания
- Позднее закрытие большого родничка

- Позднее прорезывание зубов, запоздалая смена зубов.
- Иногда – недоразвитие эмали, неправильный рост зубов.
- Нередко – множественный кариес зубов

- Истончение кожи
- Высокий голос
- Тонкие ломкие сухие волосы
- Медленный рост волос, ногтей

- Микропенис у мальчиков
- Задержка спонтанного пубертата

Приобретенный гипопитуитаризм

- Опухоли гипоталамо-гипофизарной области (краниофарингиома, аденомы гипофиза, др.)
- Лучевая терапия опухолей головы и шеи
- Токсические последствия химиотерапии
- ЧМТ
- Ишемический/геморрагический инфаркт гипофиза (синдром Шиена-Симмондса)
- Энцефалит, менингит
- Инфильтративные болезни (саркоидоз)
- Синдром пустого турецкого седла, кисты

СТГ-дефицит у взрослых

- ↑ доли жировой ткани (за счет висцерального)
- Дислипидемия, гиперхолестеринемия, ↑риск атеросклероза
- ↓МПКТ, риск патологических переломов
- ↓мышечной силы и толерантности к физической нагрузке
- ↓сократительной способности миокарда
- ↓интенсивности основного обмена
- Нарушения сна
- Психологические нарушения по типу астении

Эндокринология. Национальное руководство. И. И. Дедова, Г. А. Мельниченко , 2013.

Вторичный гипогонадизм



- Снижение либидо
- Нарушения эрекции, отсутствие семяизвержения
- Уменьшение оволосения



- Бесплодие
- Олиго/аменорея
- Атрофия слизистой влагалища
- Урогенитальные расстройства
- Атрофия молочных желез
- Снижение либидо
- Нарушение памяти

Остеопороз
Нарушения липидного обмена

Вторичный гипокортицизм



- **Гипотензия**
- Снижение массы тела
- Общая слабость
- Повышенная утомляемость
- Склонность к гипогликемии
- Утренние тошнота и рвота
- Нарушение аппетита
- Боли в животе

NB! Гиперпигментации не будет!

Вторичный гипотиреоз

Симптоматика более стертая, чем при первичном!

- брадикардия
- гипотензия/гипертензия
- сухость кожи
- зябкость
- запоры
- избыток массы тела
- медлительность

1. Стимул … вой гипогли … т
2. ИФР-1
3. ТТГ и Т
4. ЛГ, ФСГ
4. УЗИ ор … ки
5. МРТ го
6. Денсит
7. Биохим

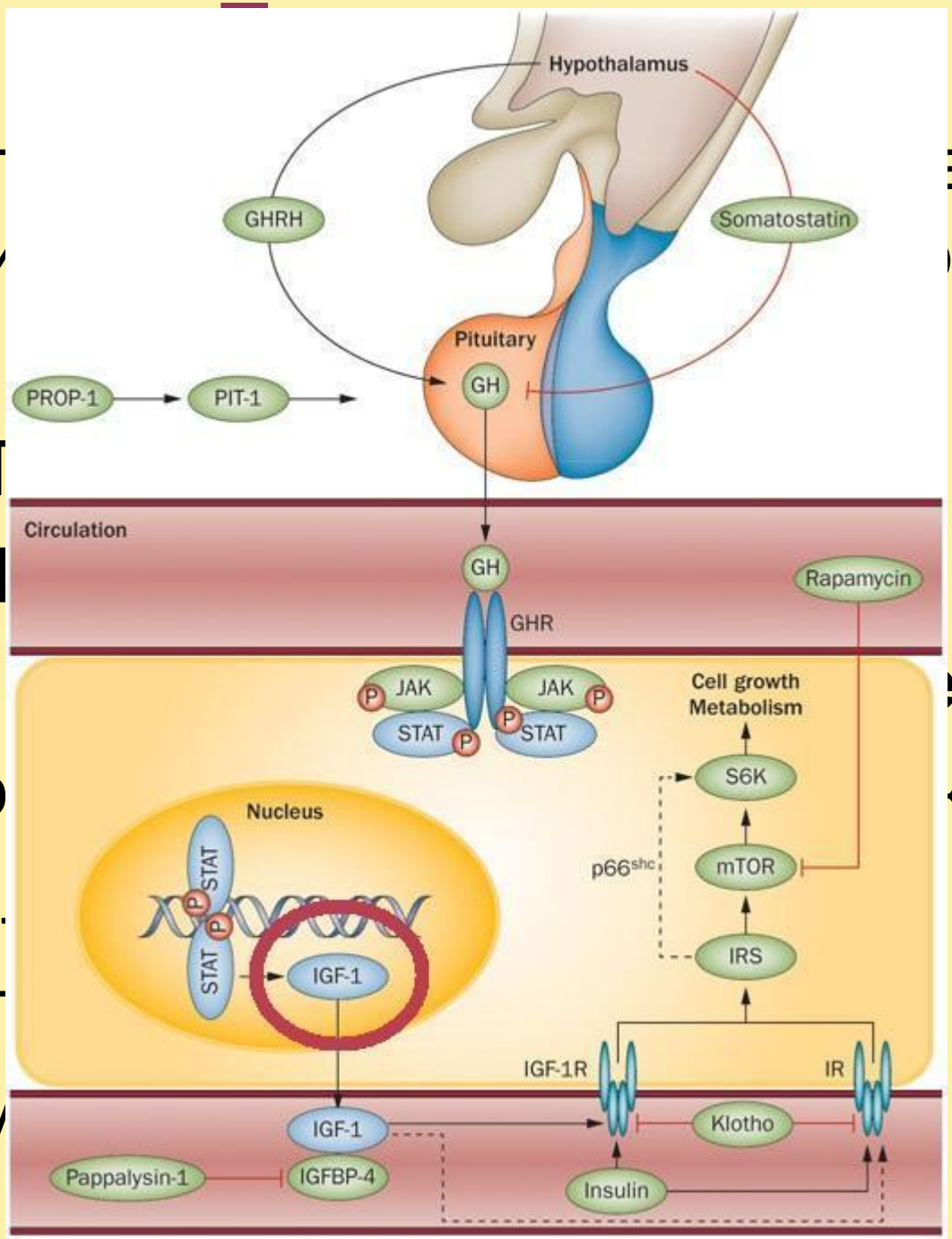

…ерон(муж)

Стимулирующий тест с инсулиновой гипогликемией

-
-
-
-

NE

озноб сердцебиение потливость тревожность головокружение

голод нечеткое зрение усталость головная боль раздражительность

Оценка результатов

СТГ- дефицит

Тотальный дефицит

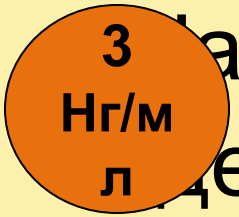

Частичный дефицит

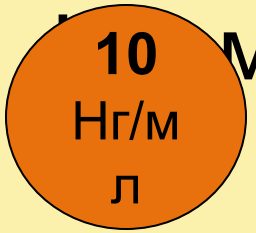

Норма

Кортизол

Вторичный гипокортицизм

Норма

Другие пробы

Препарат	Доза	Забор крови, мин	Побочные эффекты
Глюкагон	100мкг/м^2	0, 60, 90, 120, 150, 180	Тошнота, рвота, поздняя гипоклигемия
Клонидин	0,15 мг/м^2	-30, 0, 15, 30, 60, 90, 120, 150	Артериальная гипотензия, сонливость
Сомато-либерин	1мкн/кг	-30, 0, 15, 30, 45, 60, 90, 120	

Лечение

- Заместительная терапия

- Профилактика остеопении и дислипидемии:

1. Коррекция рациона питания
2. Прием препаратов кальция
3. Лечебная физкультура

- Лечение остеопении и остеопороза

Заместительная терапия СТГ-дефицита

У детей

- Препараты соматотропина 0,033мг/кг п/к
- Ежедневно 20.00-23.00
- До закрытия зон роста (Rh-контроль)
- После исключения опухолевых образований и тяжелых соматических заболеваний
- После компенсации остальных дефицитов!
- Контроль – ИФР1

У взрослых **?**

Заместительная терапия ВНН

- Гидрокортизон 10-20мг,кортизон 15-25мг, преднизалон
- Два приема: утренний (≥65% дозы) и дневной
- Критерий коррекции дозировки– **клиническая картина!!!**
- Стресс – 1,5-2 дозы, парентерально
- Минералкортикоиды – не нужны

Эндокринология. Национальное руководство. И. И. Дедова, Г. А. Мельниченко , 2013.

Заместительная терапия вторичного гипотиреоз

- Препараты левотироксина 1,6-1,8мг/кг
- Строго за 30 мин до еды
- Критерий эффективности – уровень свободного Т4

Заместительная терапия вторичного гипогонадизма у женщин

<u>До 45 лет</u>

- эстрогены +гестагены
- эстрогены 2-3мг/сут
- в циклическом режиме
- 28-дневный прием

<u>45-65 лет</u>

- эстрогены 1-2мг/сут
- монофазный прием



Заместительная терапия вторичного гипогонадизма у мужчин

Препараты:

- ХГЧ
- Тестостерона
- Гонадотропины (Прегнил)
- ГН-РГ в имульсном режиме

Контроль:

- Концентрация тестостерона
- ОАК (Hb, Ht)
- Бх крови
- Простатспецифический АГ



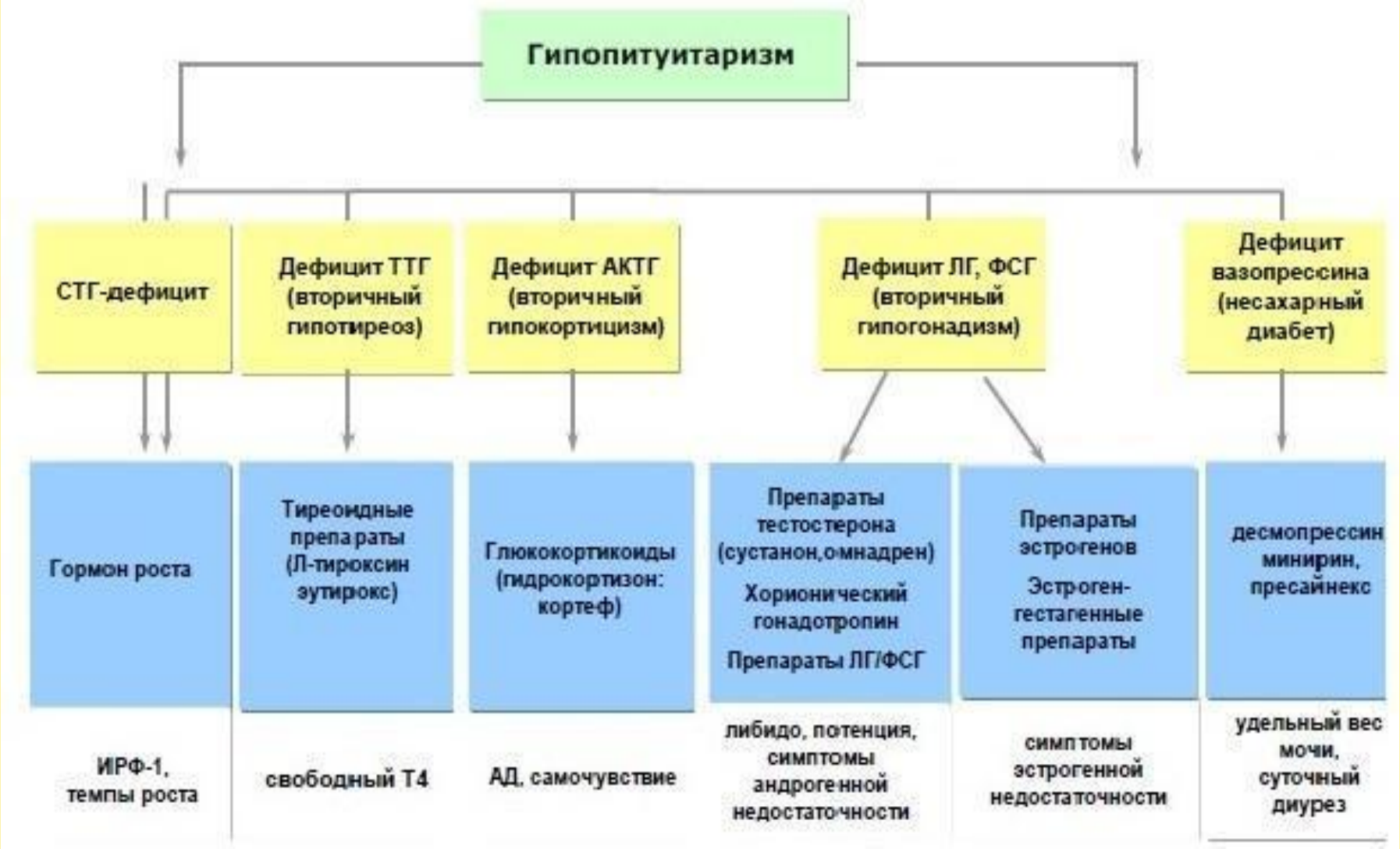

«ФЕДЕРАЛЬНЫЕ КЛИНИЧЕСКИЕ РЕКОМЕНДАЦИИ ПО ДИАГНОСТИКЕ И ЛЕЧЕНИЮ ГИПОПИТУИТАРИЗМА У ДЕТЕЙ И ПОДРОСТКОВ», РОЭ 2013

Синдром пустого турецкого седла

- Комплекс нейроэндокринных, неврологических, нейроофтальмологических нарушений,
- Развивающийся вследствие пролабирования мозговых оболочек в полость турецкого седла, приводящего к распластыванию гипофиза по его дну и стенкам

Эндокринология. Национальное руководство. под ред. И. И. Дедова, Г. А. Мельниченко , 2013.

Транзиторная/стойкая
Гипер/гипоплазия гипофиза

Врожденная/приобретенная
слабость диафрагмы

Повышение внутричерепного давления

Пролабирование мозговых оболочек

Перепады давления ликвора

Деформация гипофиза

Нарушение анатомических взаимоотношений
+
Недостаточное кровоснабжение

Нарушение гипоталомо-гипофизарной связи

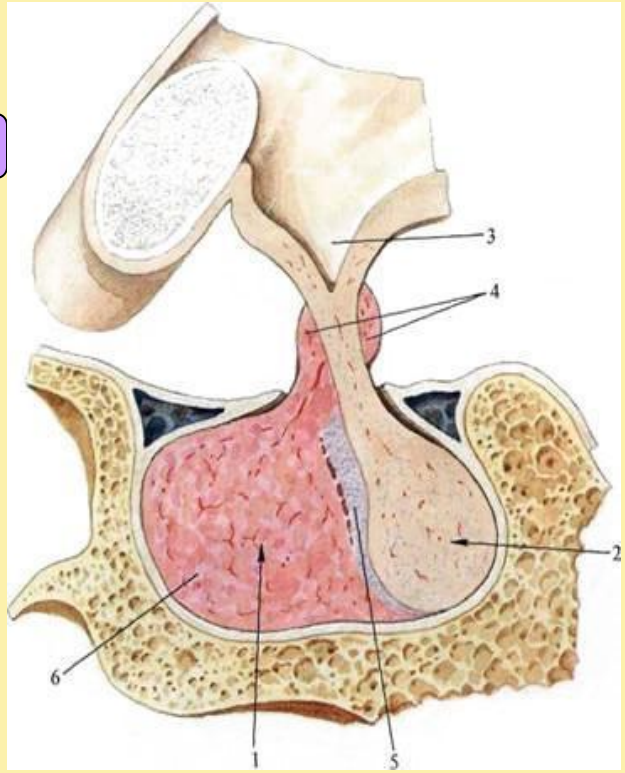

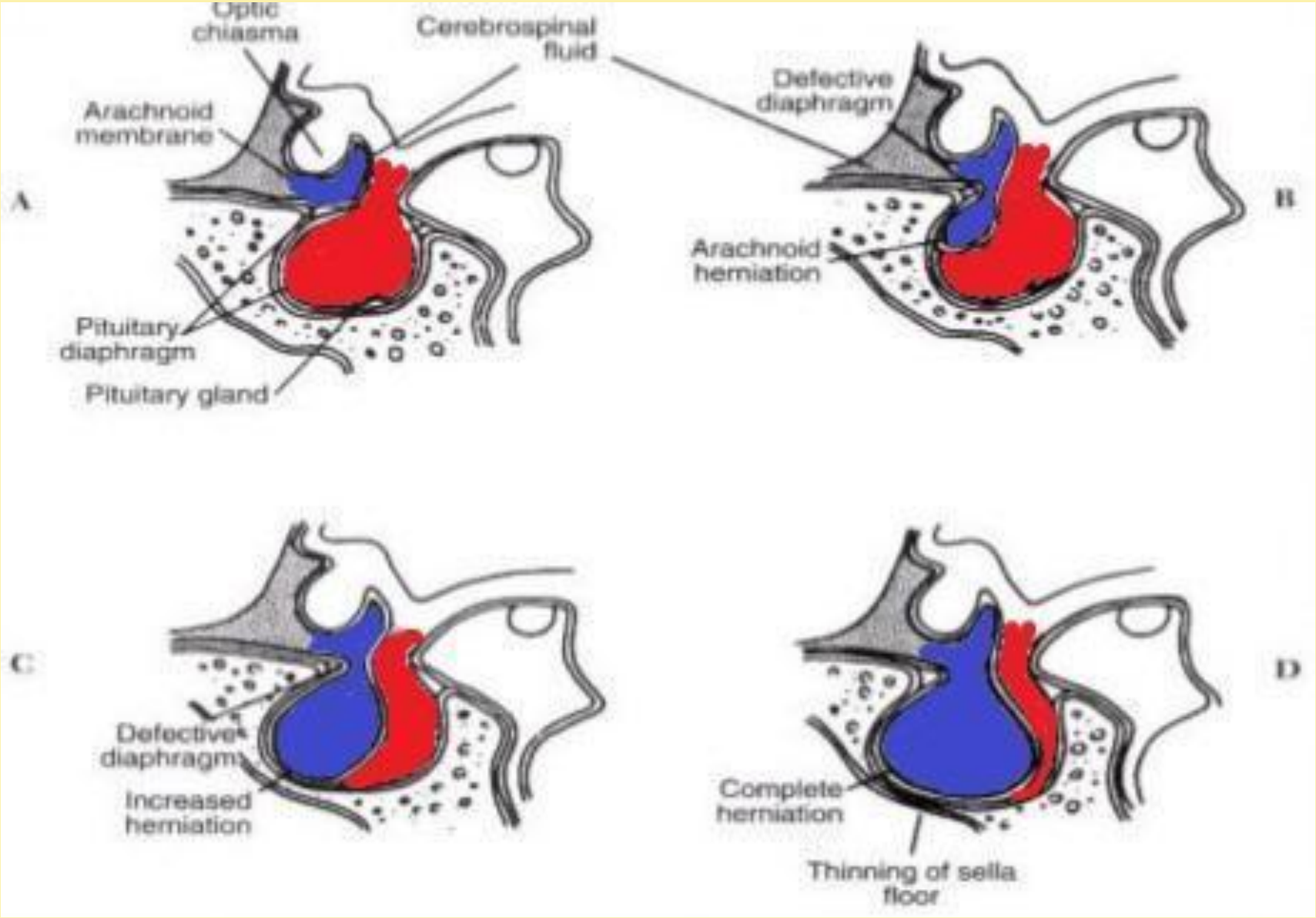
Optic chiasma
Cerebrospinal fluid
Arachnoid membrane
A
Pituitary diaphragm
Pituitary gland
Defective diaphragm
B
Arachnoid herniation
C
Defective diaphragm
Increased herniation
D
Complete herniation
Thinning of sella floor

•Головная боль
•Вегетативные нарушения
•Психологические расстройства

• ↓остроты зрения, диплопия
•Выпадение полей зрения, фотопсии
•Отек и гиперемия диска ЗН
•Ретробульбарные боли
•Слезотечение

Неврологическая симптоматика

Клиническая картина

Зрительные нарушения

Эндокринные нарушения

•Гиперпролактинемия
•Гипопитуитаризм
•С-м гиперсекреции гормонов
•Несахарный диабет
•Метаболические нарушения

МРТ вертикальный размер гипофиза **<3 мм** (при норме 5-10 мм!)

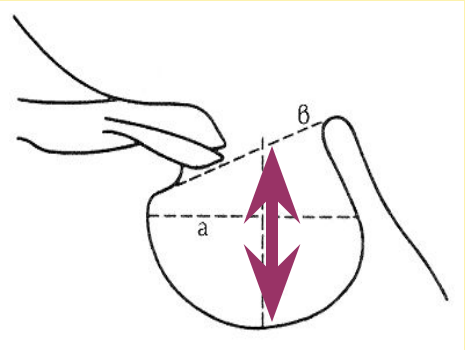

Ведение пациентов : есть жалобы?

Нет

Скрининг св.Т4

Да

Обследование

Невролог/нейрохирург
Эндокринолог
Офтальмолог

Показания:
•Сдавление зрительных нервов
•Ликворея

<u>Хирургическое</u>
•Хиазмапексия (транссфеноидальная)
•Тампонада турецкого седла

<u>Медикаментозное</u>
•**Коррекция эндокринных нарушений**
•Симптоматическое лечение вегетативных расстройств
•Обезболивание

Будьте на коне и при турецком седле!

Спасибо за внимание!