

***Ампутации и экзартикуляции
конечностей***

Ампутация – усечение (удаление) периферической части конечности на протяжении кости (или костей).

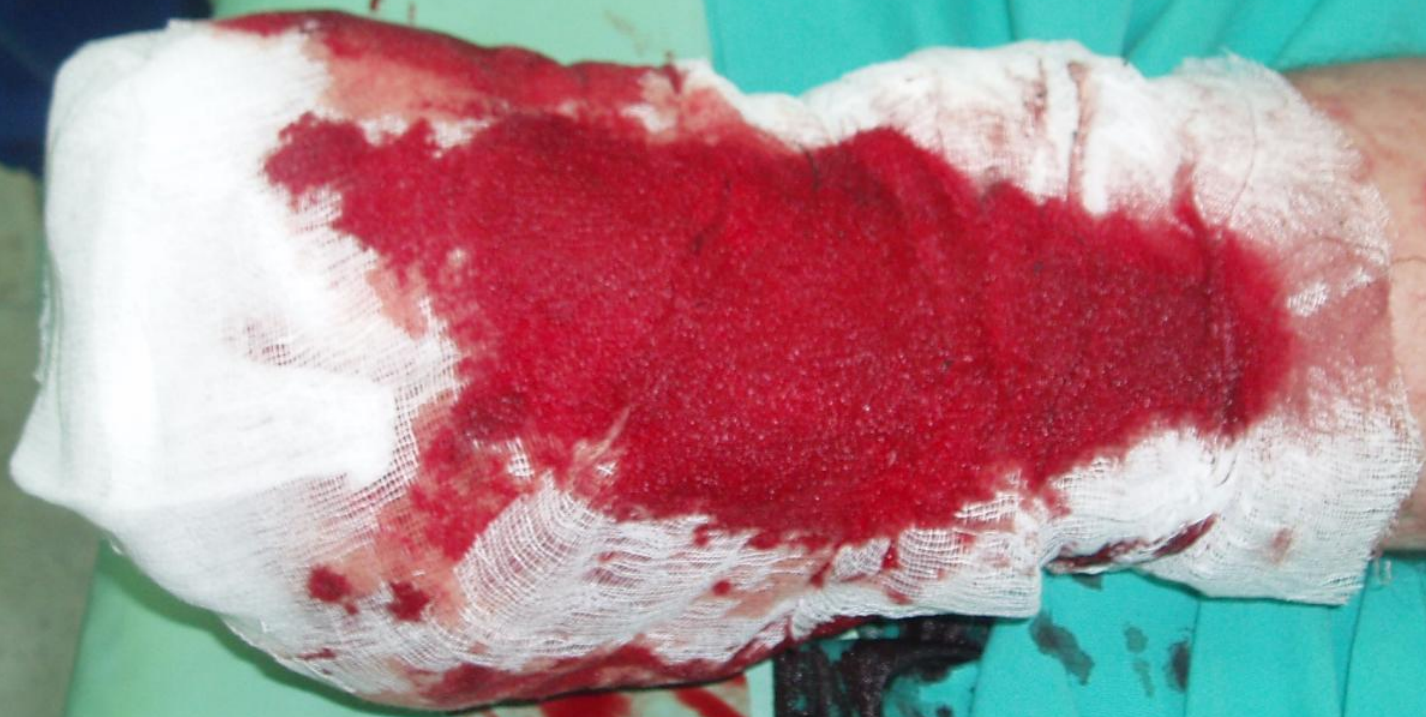Экзартикуляция – вычленение периферической части конечности на уровне сустава.

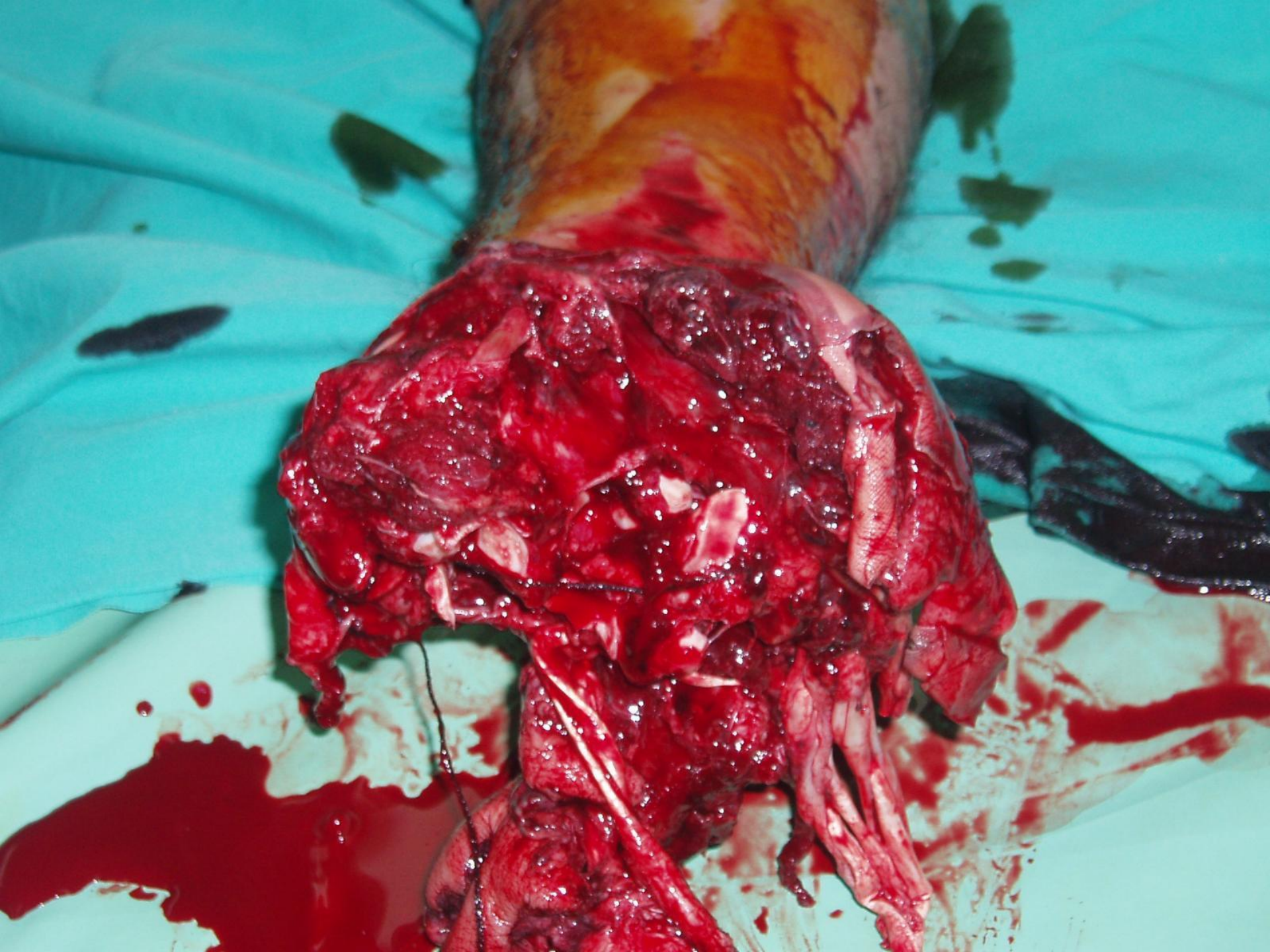1. Ампутации и экзартикуляции следует делать только по абсолютным показаниям после того, как исчерпаны все способы консервативного лечения, т.к. это калечащие операции, превращающие физически полноценного человека в инвалида.
2. Ампутации должны удовлетворять требованиям протезирования, которые способствуют созданию такой культы, с помощью которой больной мог бы опираться на протез и управлять им. Современные протезы для нижних конечностей делаются с так называемой смешанной опорой: прямой, т.е. на конец культы и косвенной – на боковые ее поверхности.

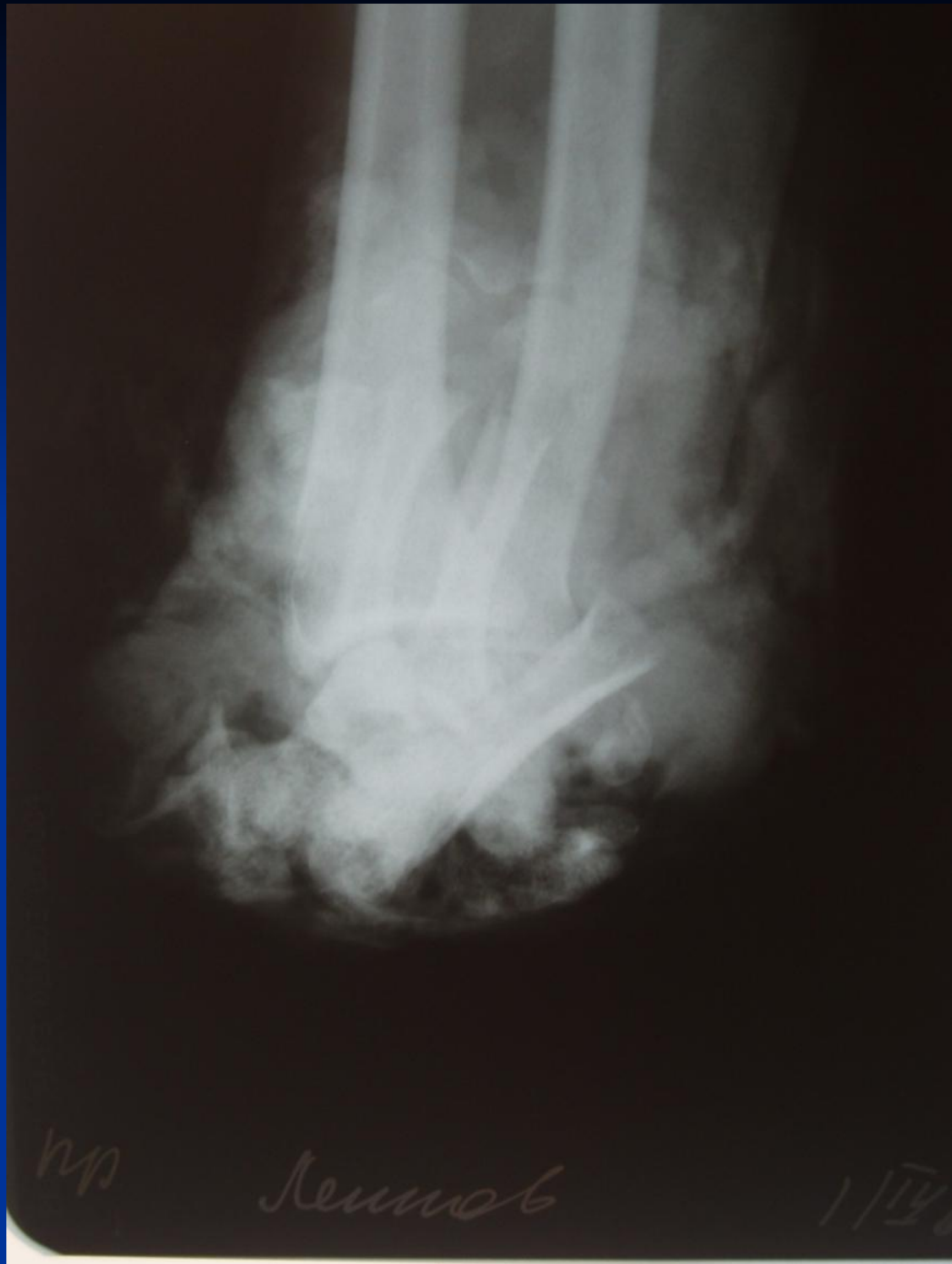Показания к производству ампутаций

АБСОЛЮТНЫЕ:

- 1. Травматический отрыв конечности**
- 2. Открытые множественные переломы костей со значительным повреждением мягких тканей, сосудов и нервов**
- 3. Злокачественные опухоли**
- 4. Гангрена конечности различной этиологии**
- 5. Наличие в конечности очага тяжелой инфекции (сепсис, анаэробная инфекция)**



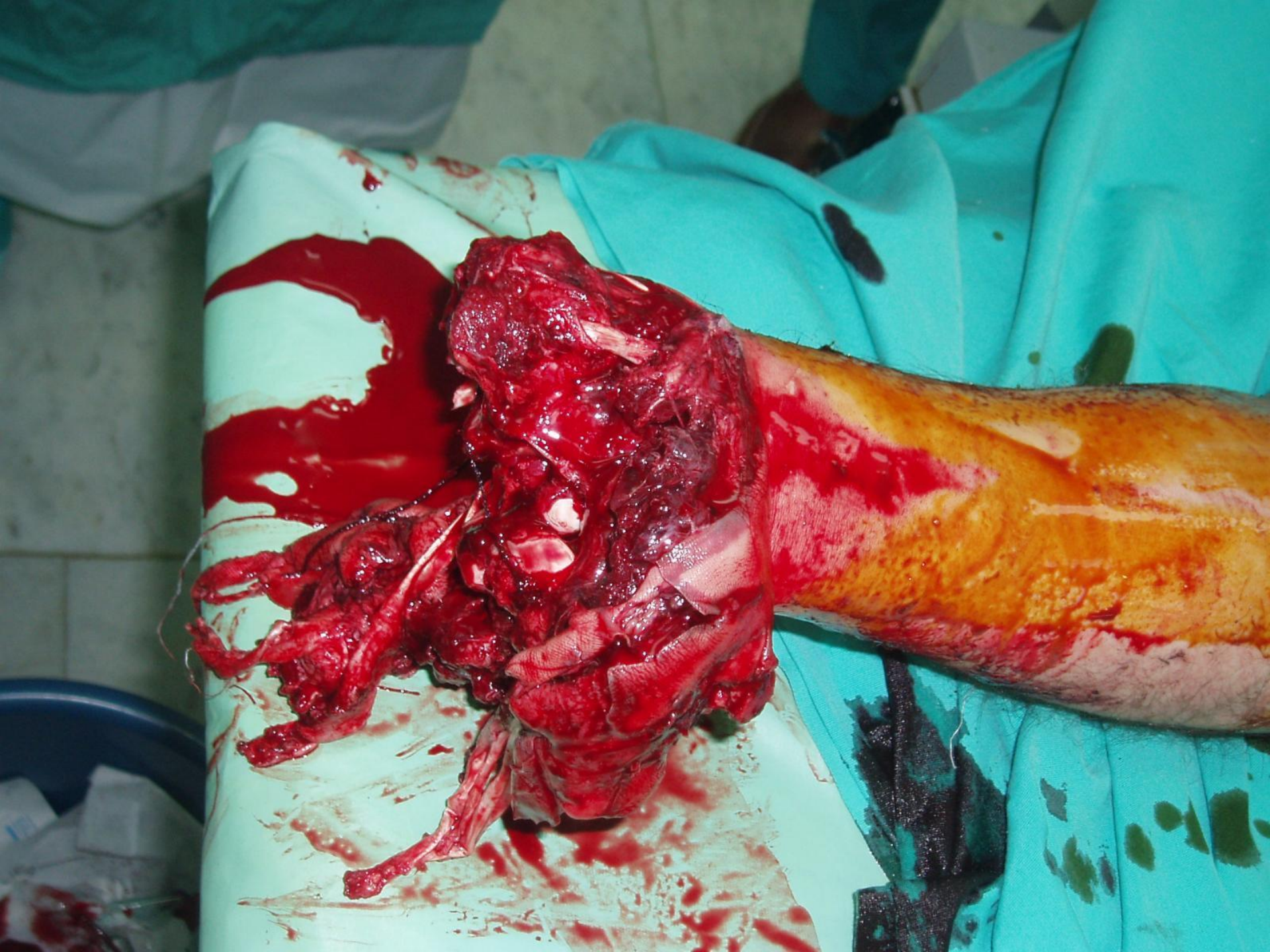


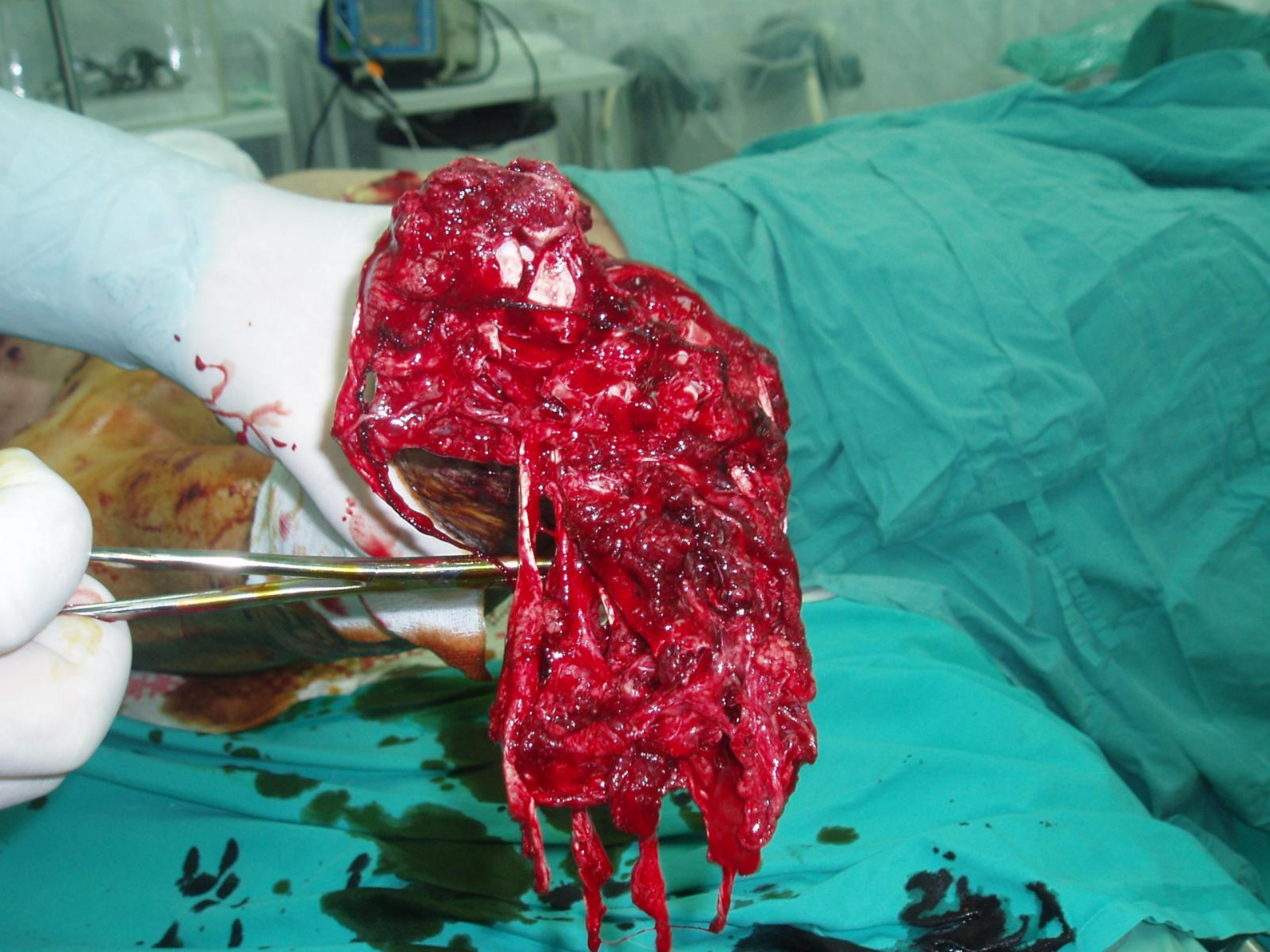

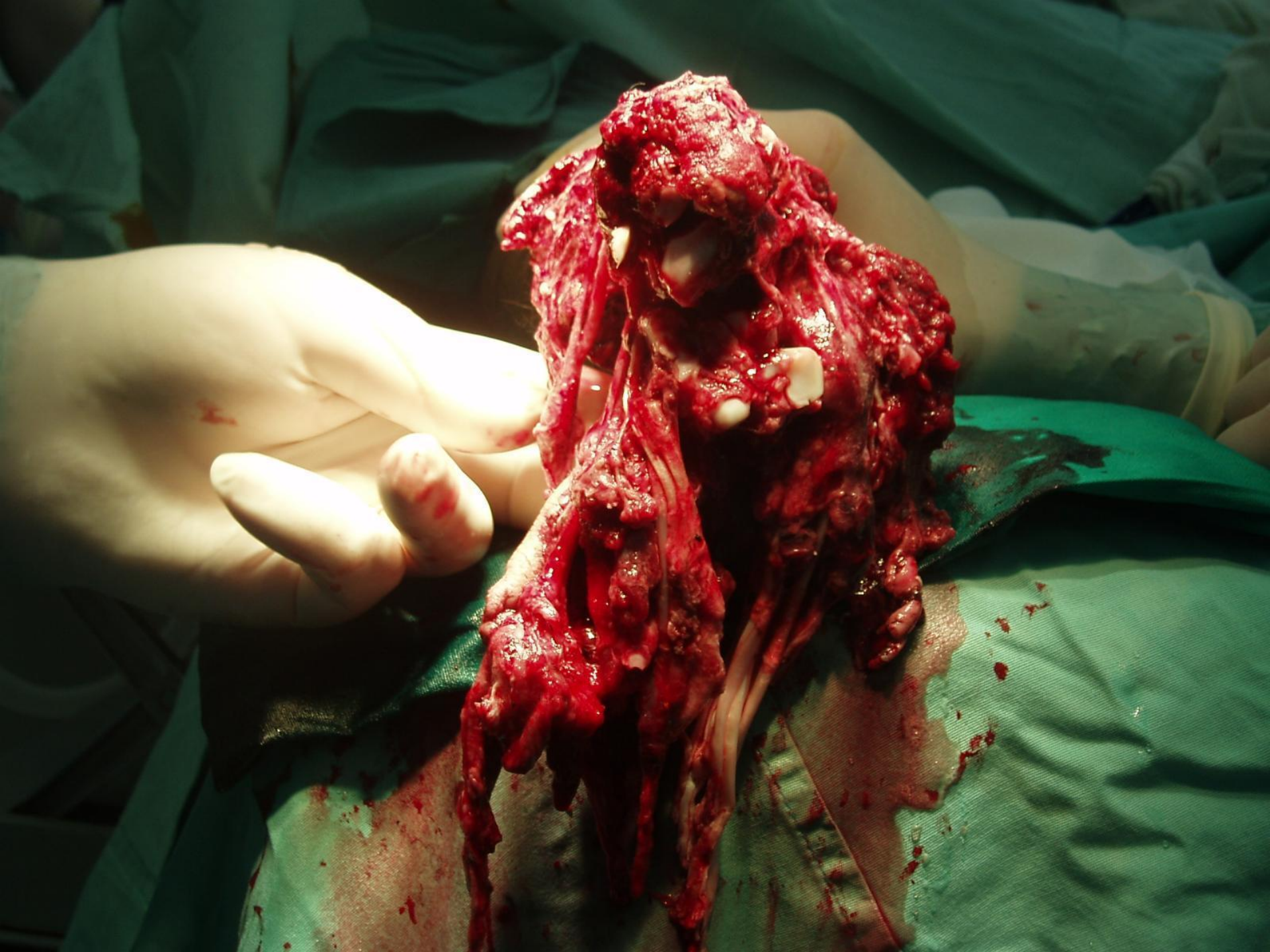np

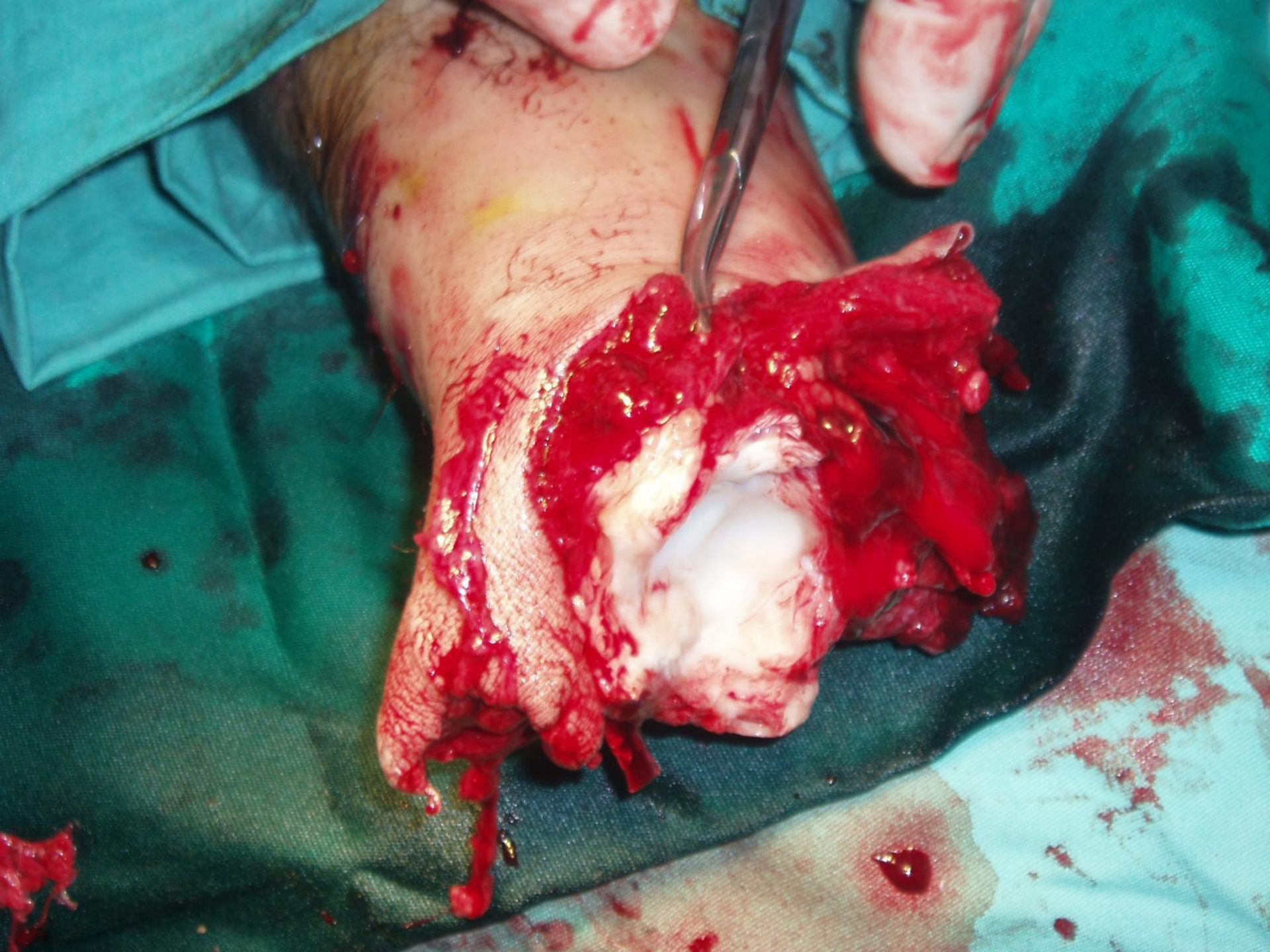Lennob

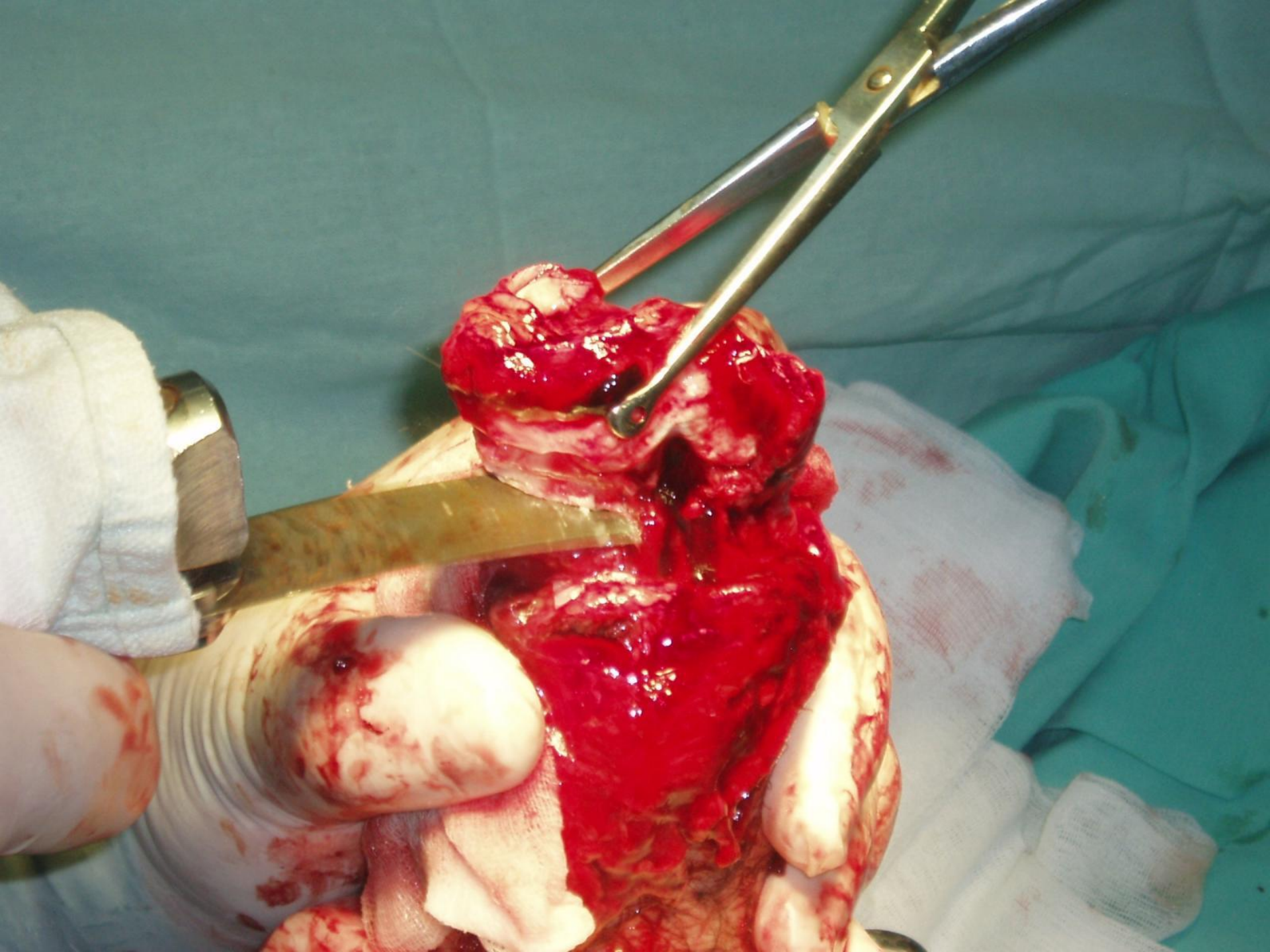
1/14

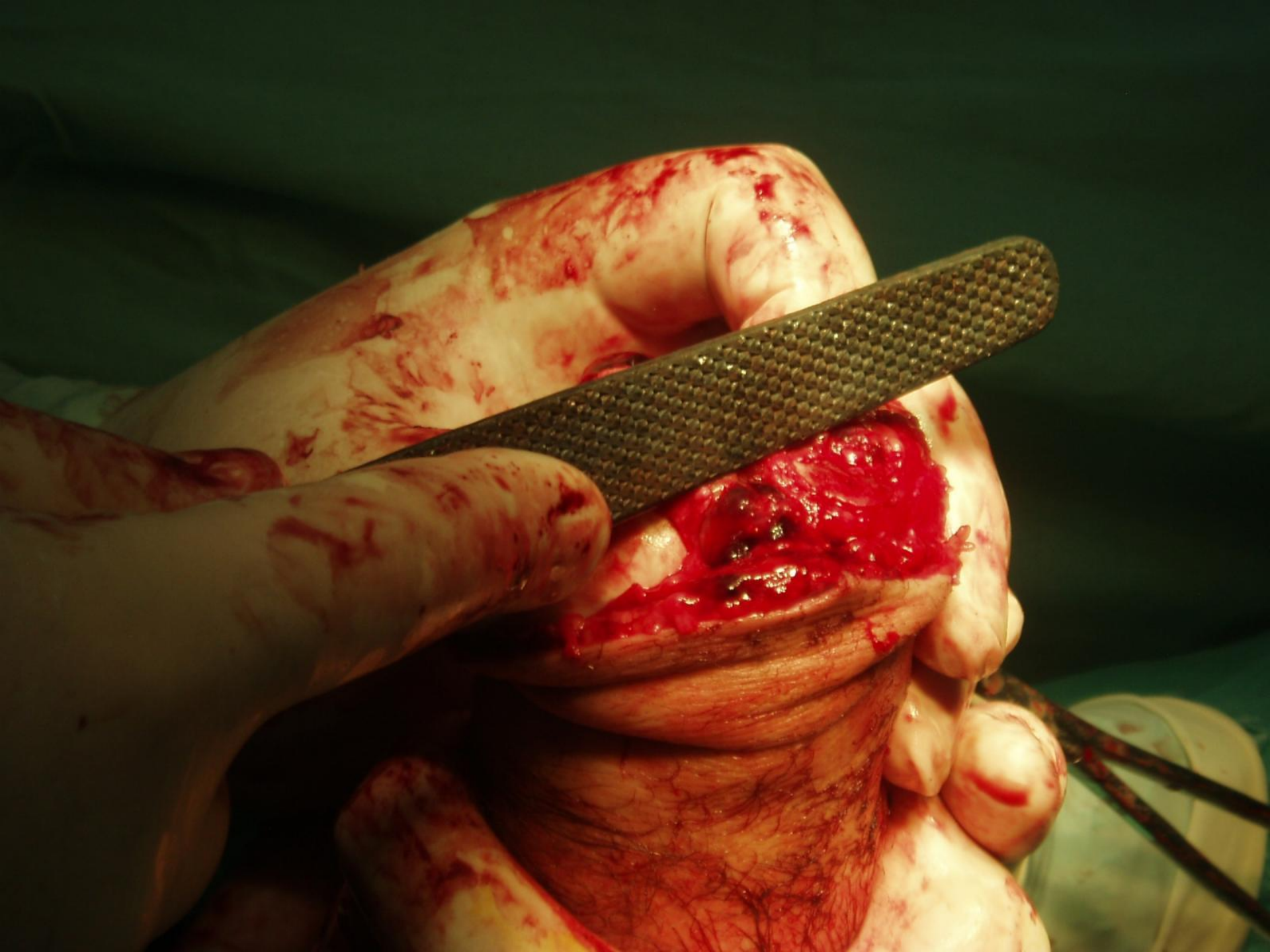

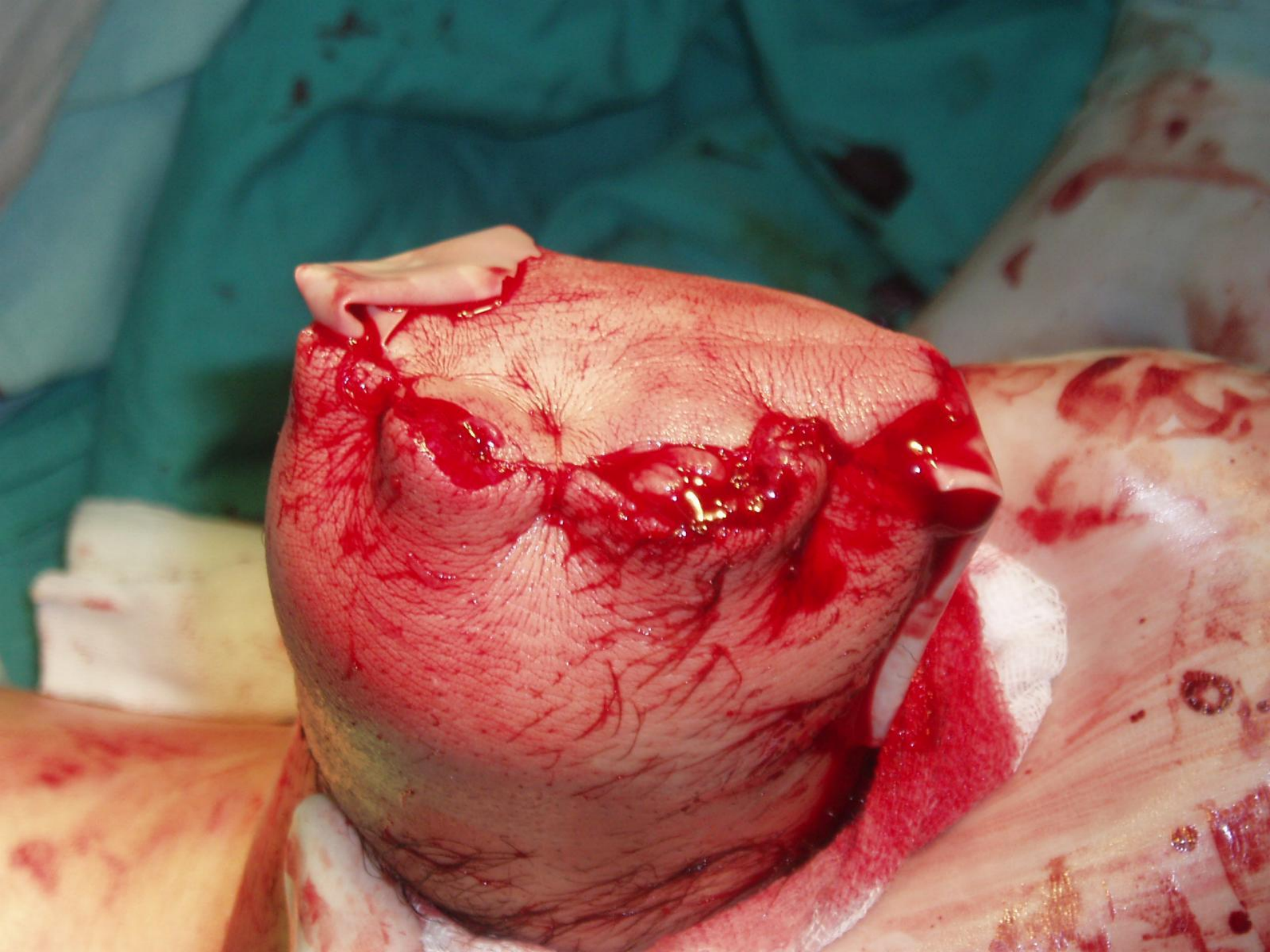












Показания к производству ампутаций

ОТНОСИТЕЛЬНЫЕ:

1. Хронический распространенный туберкулез костей и суставов у лиц пожилого и старческого возраста
2. Хронический остеомиелит костей с угрозой остеомиелитного перерождения внутренних органов
3. Обширные нейро-трофические язвы, не поддающиеся ни консервативному, ни оперативному лечению
4. Врожденные уродства и недоразвитие конечности, не поддающееся хирургической коррекции и протезированию
5. Тяжелые посттравматические и паралитические деформации, не поддающиеся хирургическому лечению, которые делают конечность функционально непригодной

Основные этапы ампутации

1. Наложение жгута и обезболивание
2. Рассечение кожи, подкожной клетчатки и собственной фасции.
3. Рассечение мышц.
4. Перевязка (с прошиванием) магистральных сосудов, обработка и пересечение нервных стволов
5. Обработка надкостницы.
6. Перепиливание кости.
7. Формирование культи.

Выбор уровня ампутации

- *Уровень ампутации – это уровень перепила кости*
- *При выборе уровня ампутации следует руководствоваться принципом Н.И. Пирогова “ампутировать так низко, как только возможно”. Поэтому ампутации конечностей следует проводить в пределах здоровых тканей. У детей предпочтительны не ампутации, а экзартикуляции, т.к. они не нарушают роста костей.*

Классификация ампутаций в зависимости от сроков выполнения

Первичная ампутация производится в порядке ПХО для удаления нежизнеспособной части конечности, в течение первых 24 часов, т.е. до развития воспаления в ране. При ожогах и отморожениях целесообразно выждать до появления демаркационной линии.

Вторичные ампутации делают в более поздние сроки, в пределах 7-8 дней, т.е. на фоне воспаления или при осложнении течения раневого процесса, угрожающем жизни больного.

Поздние ампутации производятся при тяжелых, неподдающихся лечению остеомиелитах, угрожающих амилоидозом паренхиматозных органов, а также при множественных анкилозах в порочном положении, делающих конечность бесполезной.

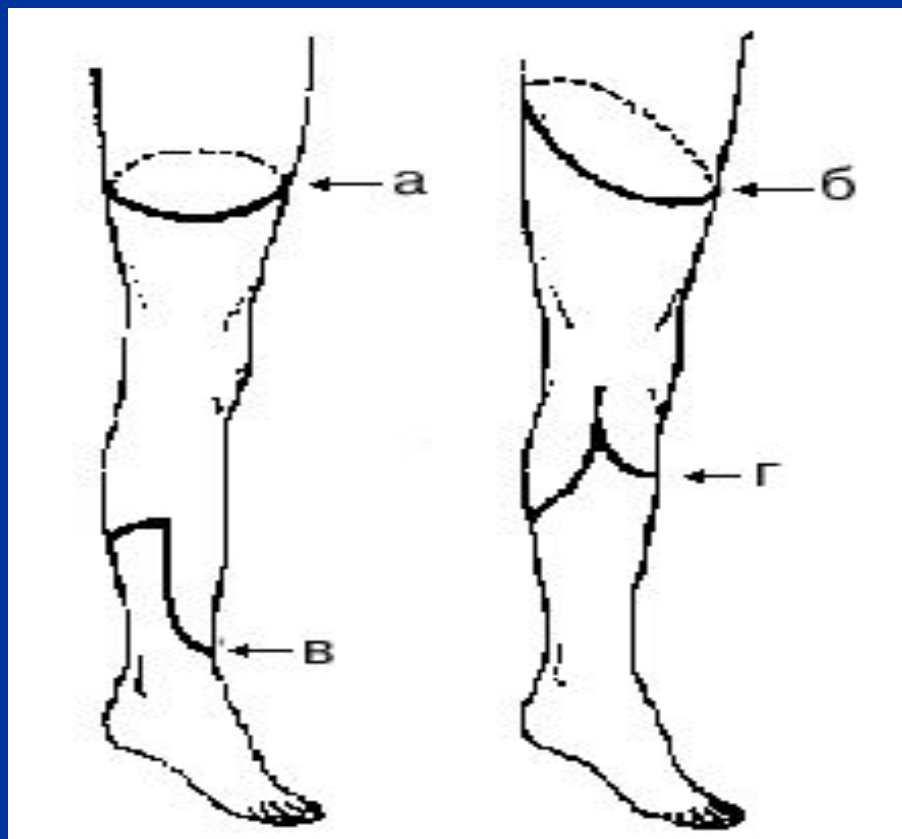
Реампутация – повторная ампутация, которая выполняется при наличии порочной культи, каузалгиях, концевых остеомиелитах и т.д.

Классификация ампутаций по форме рассечения мягких тканей

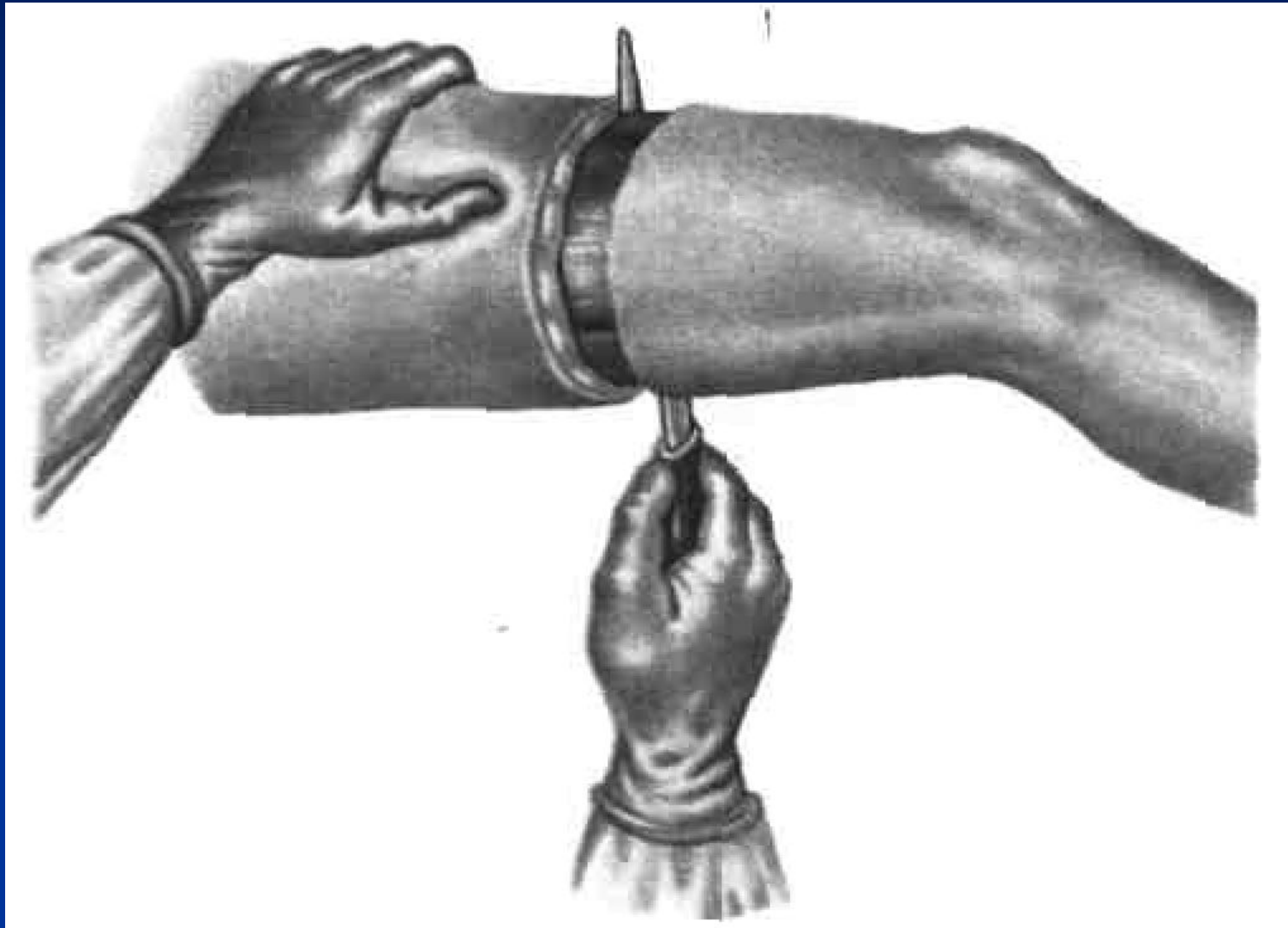
а) Циркулярные

б) Овальные

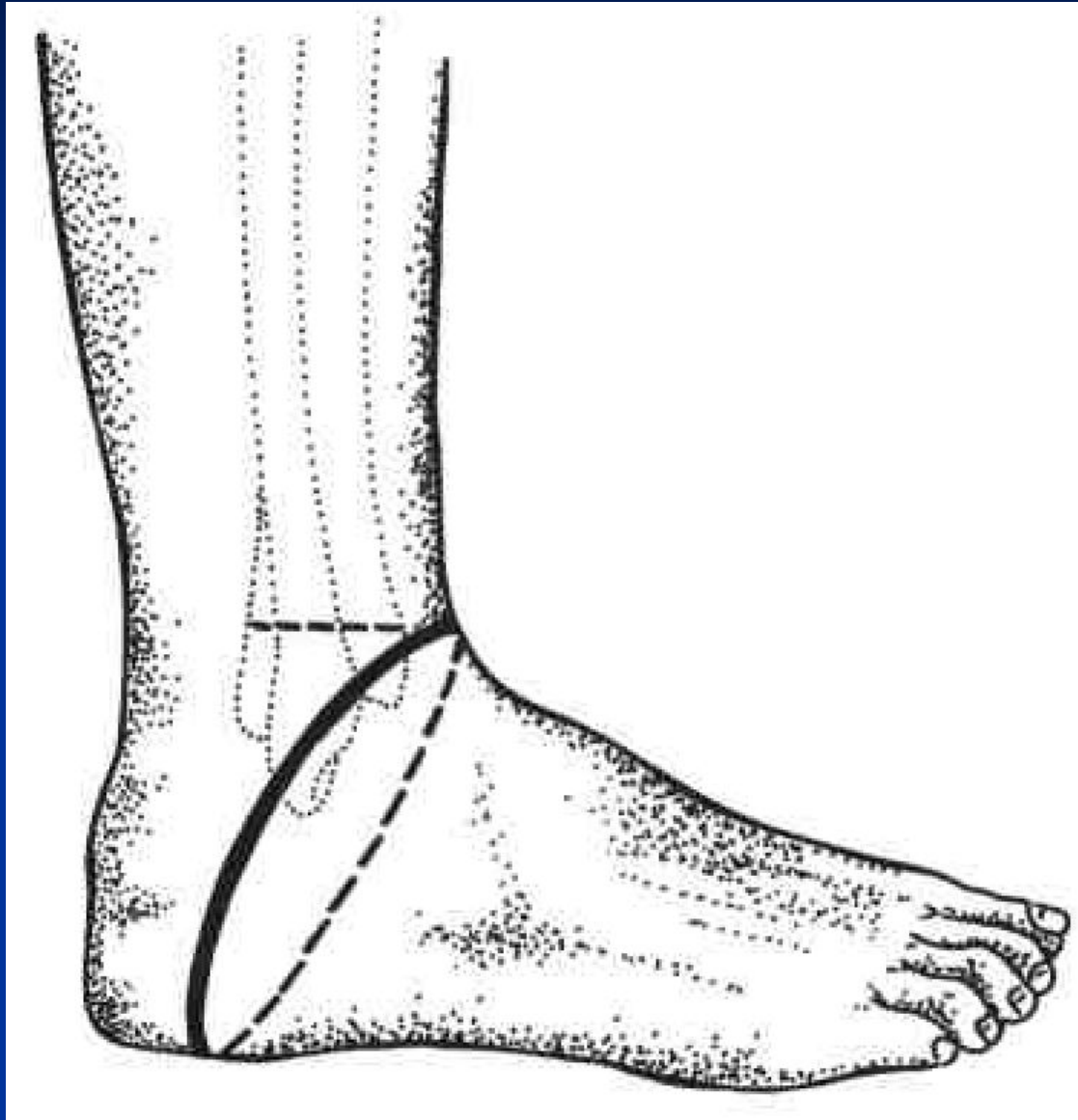
в,г) Лоскутные



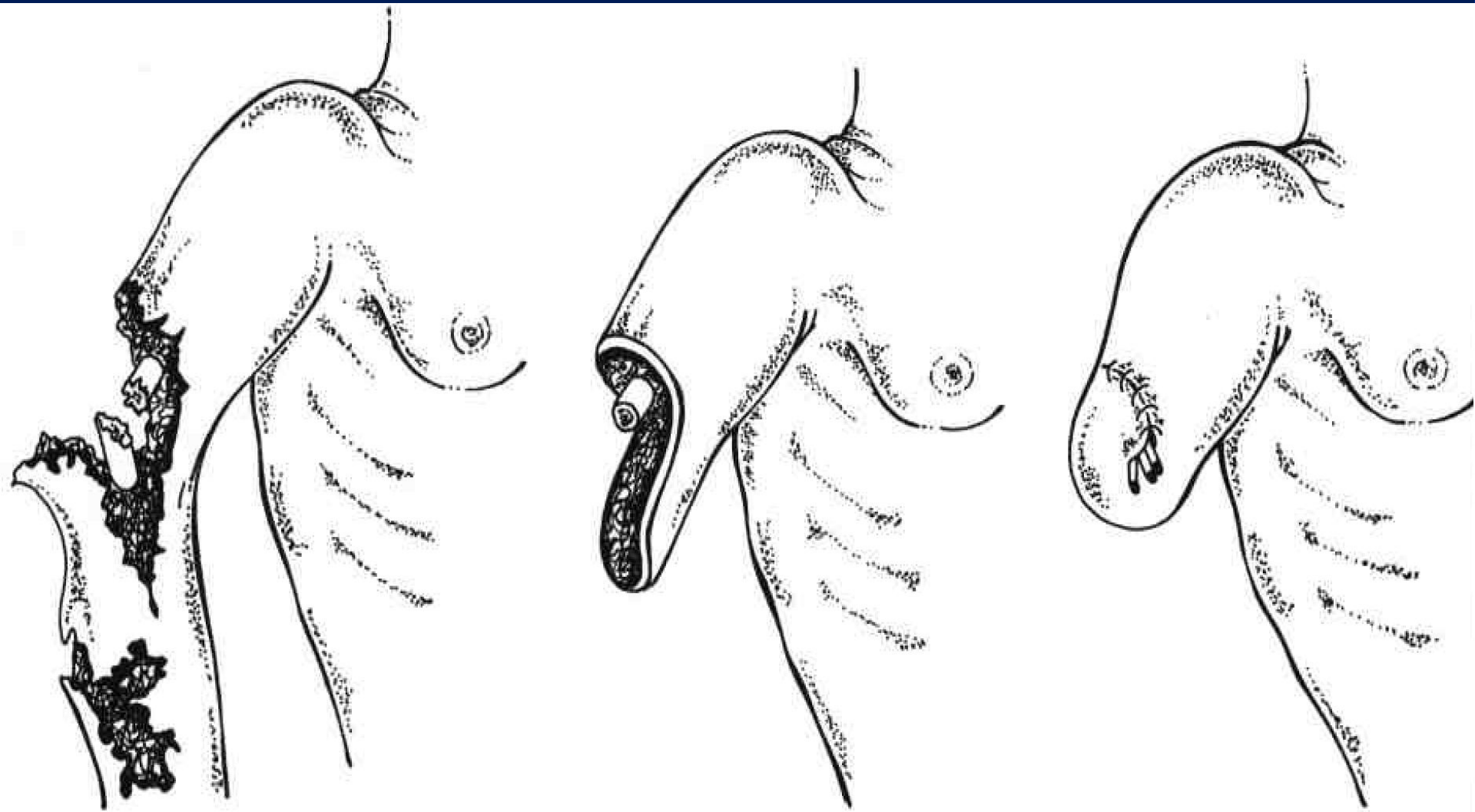
Циркулярная ампутация



Овальная ампутация



Лоскутная ампутация

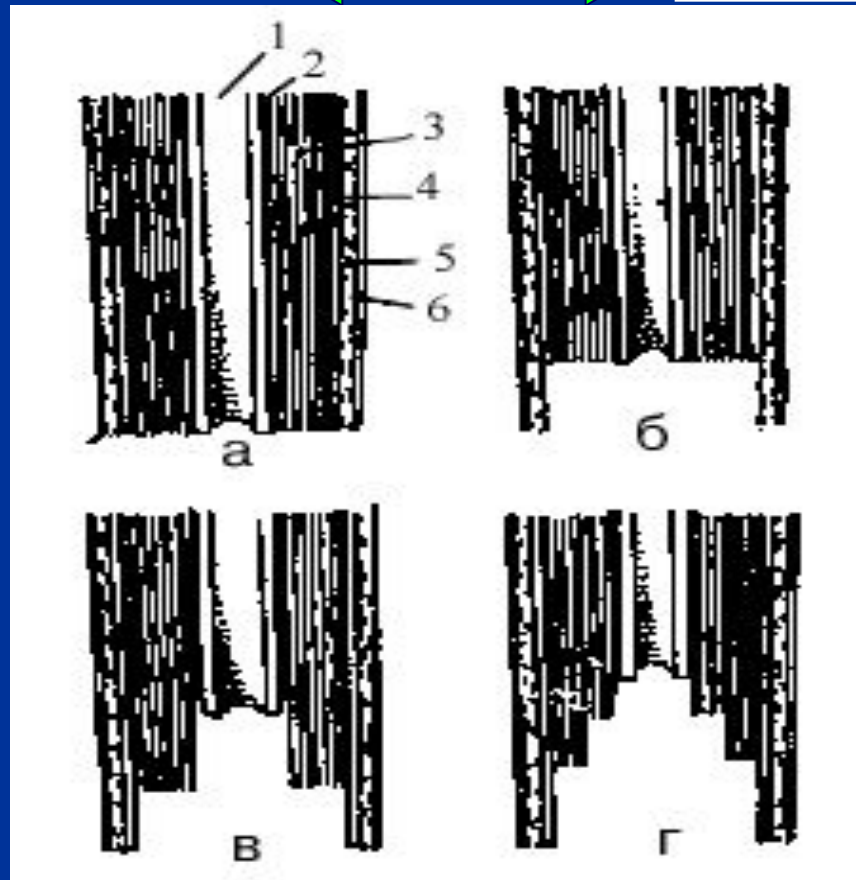


Классификация циркулярных ампутаций

а,б) Одномоментные

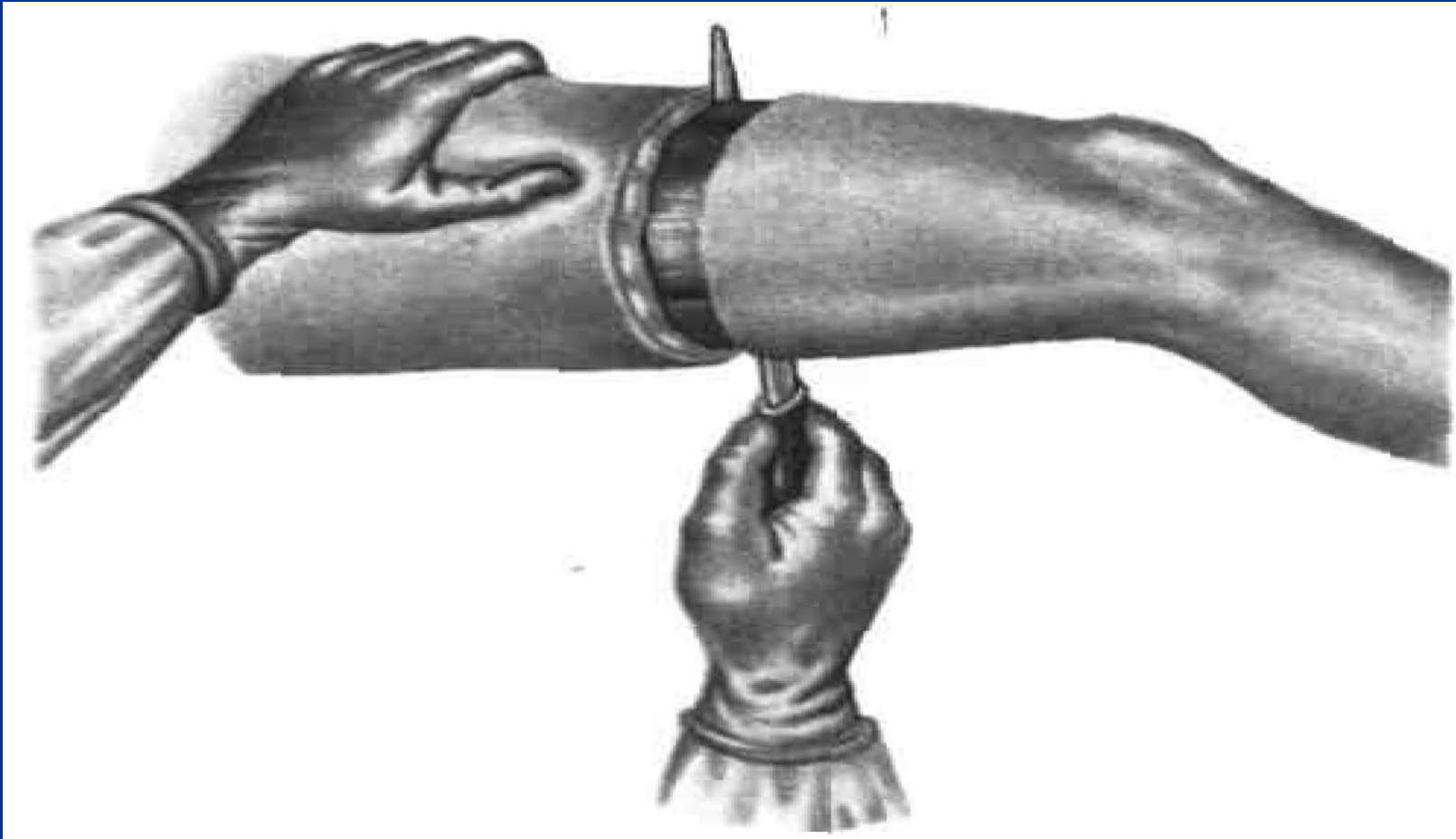
в) Двухмоментные

г) Трехмоментные

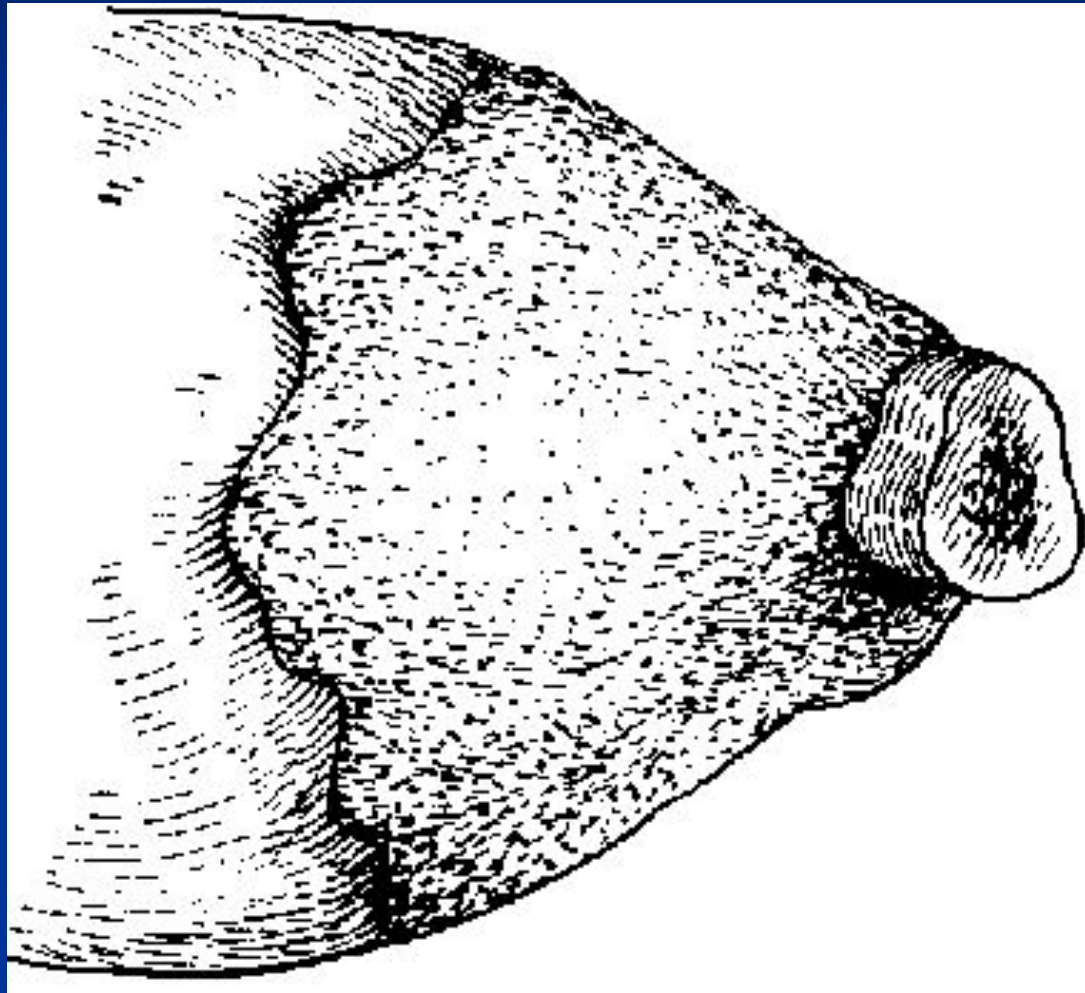


Циркулярные ампутации

Одномоментные, или гильотинные ампутации заключаются в пересечении мягких тканей и перепиливании кости на одном уровне.

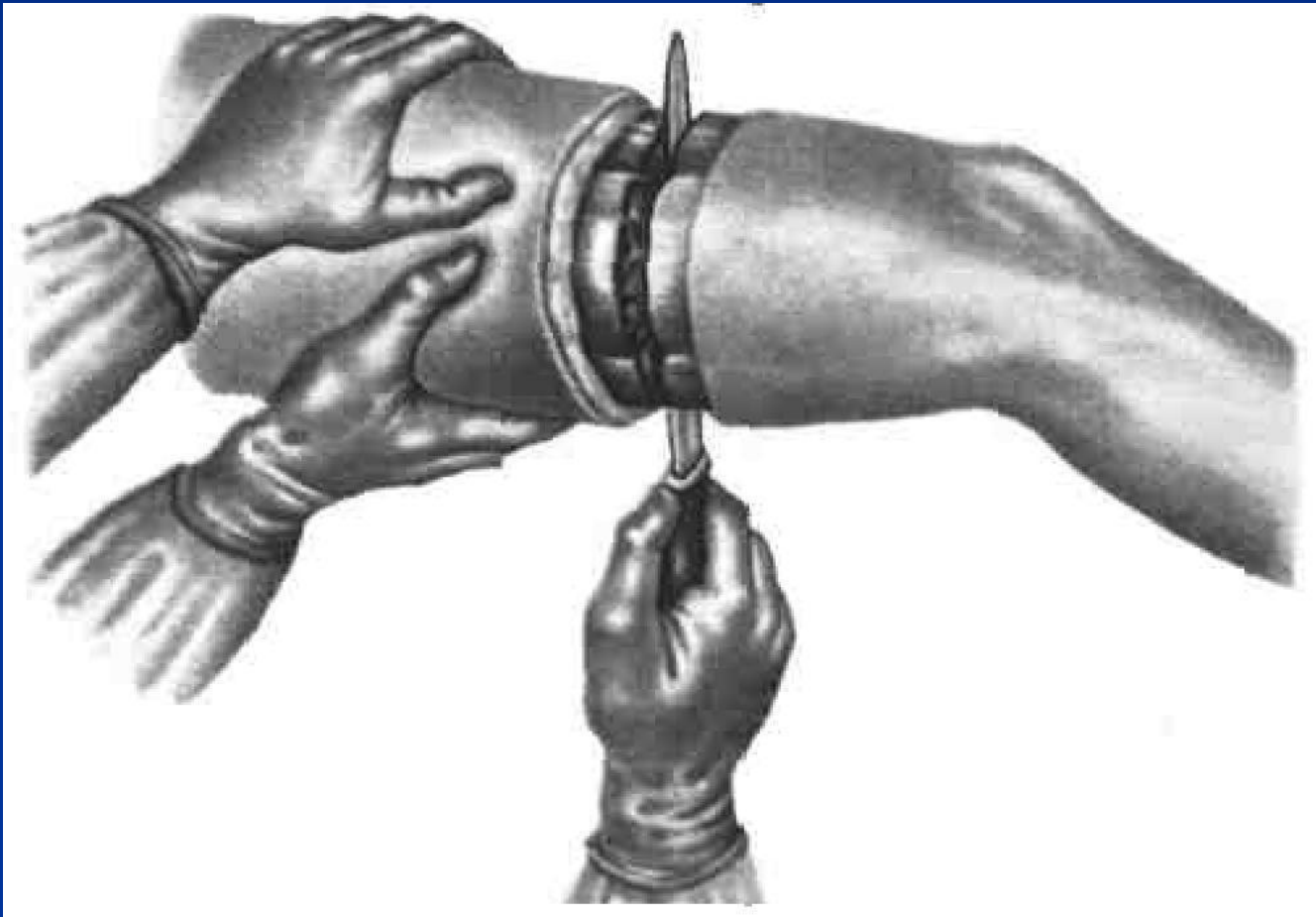


**Недостатки: после гильотинной
ампутации всегда необходима
реампутация для создания полноценной
опорной культы**



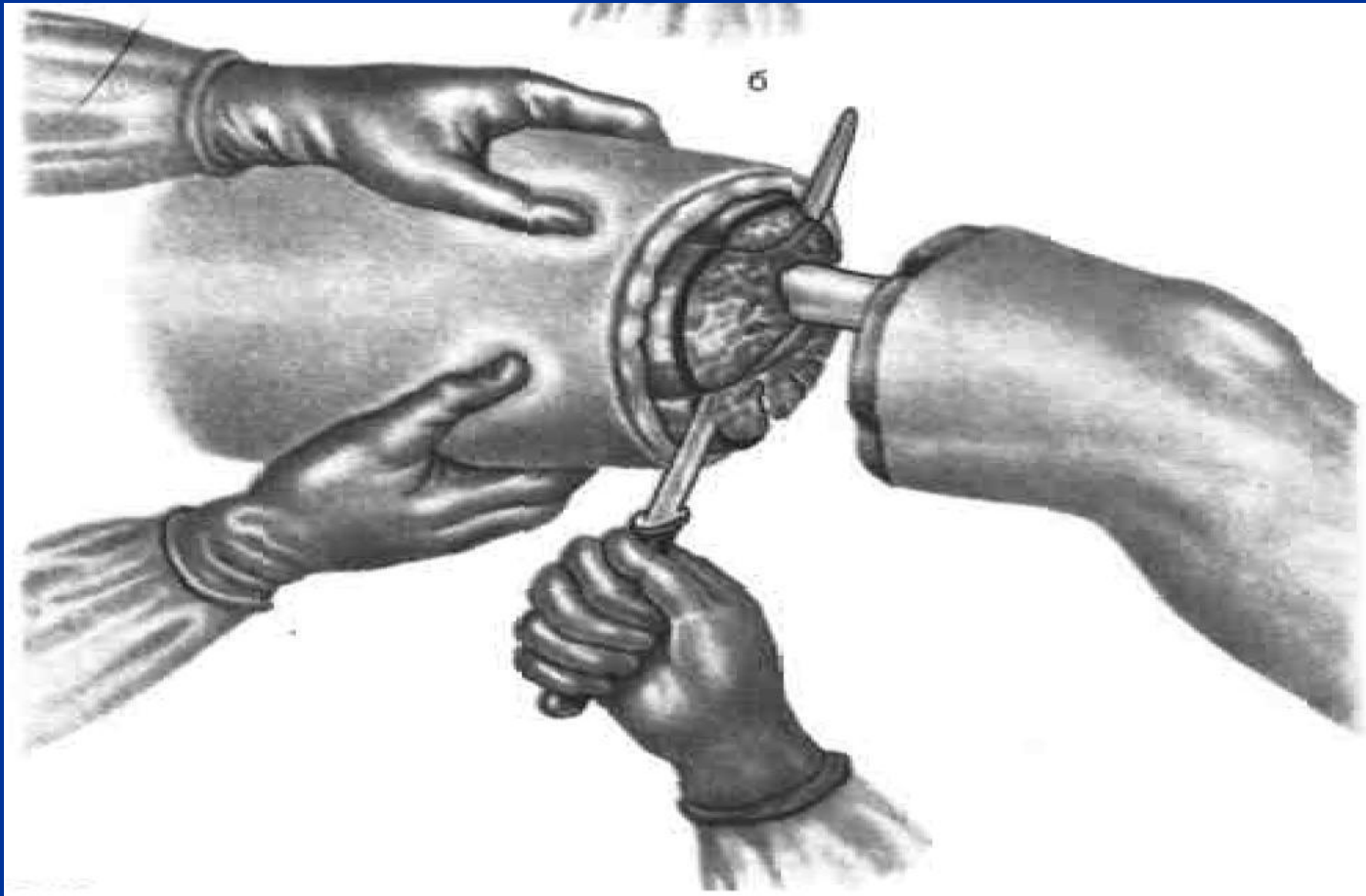
Циркулярные ампутации

- **Двухмоментная ампутация** – ампутации, при которой **мышцы и кость пересекают в различных плоскостях.**
- **Рассекают кожу, подкожную клетчатку и фасцию.**
- **По краю оттянутой в проксимальном направлении кожи пересекают мышцы и по краю сократившихся мышц перепиливают кость.**



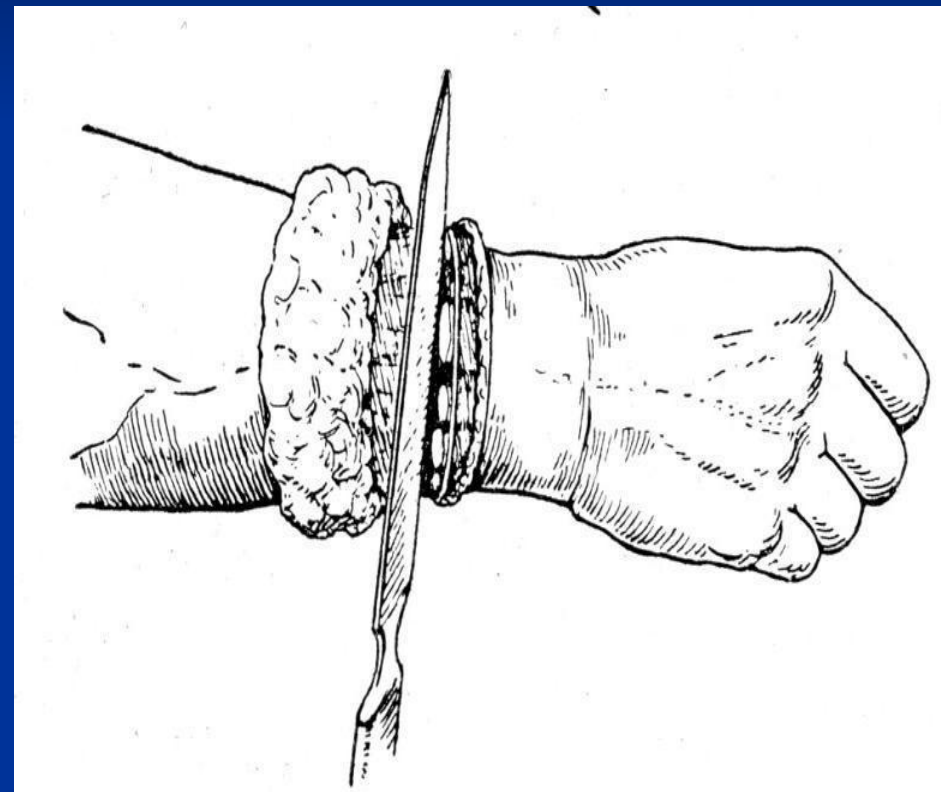
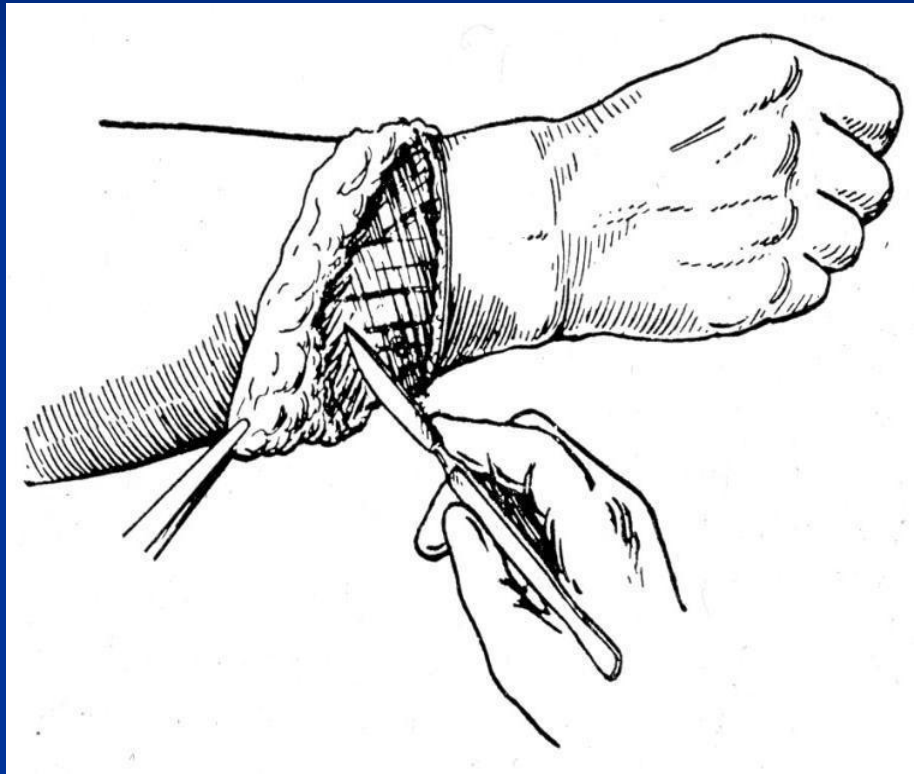
Трехмоментная (конусо-круговая) ампутация :

1. *Рассекают кожу, подкожную клетчатку и фасцию.*
2. *По краю сократившейся кожи рассекают поверхностные мышцы, а после оттягивания кожи в проксимальном направлении производят повторное пересечение глубокого слоя мышц до кости.*
3. *По краю сократившихся мышц перепиливают кость.*



Циркулярные ампутации

Разновидностями циркулярных способов являются так называемая ампутация с «манжеткой», применяющаяся исключительно на предплечье и на голени в нижней трети.



Циркулярные ампутации

Преимущества:

- 1) *усечение конечности производится на более низком уровне с образованием более длинной культы.*
- 2) *кожа отделяется от подлежащих тканей на меньшем протяжении и лучше кровоснабжается.*

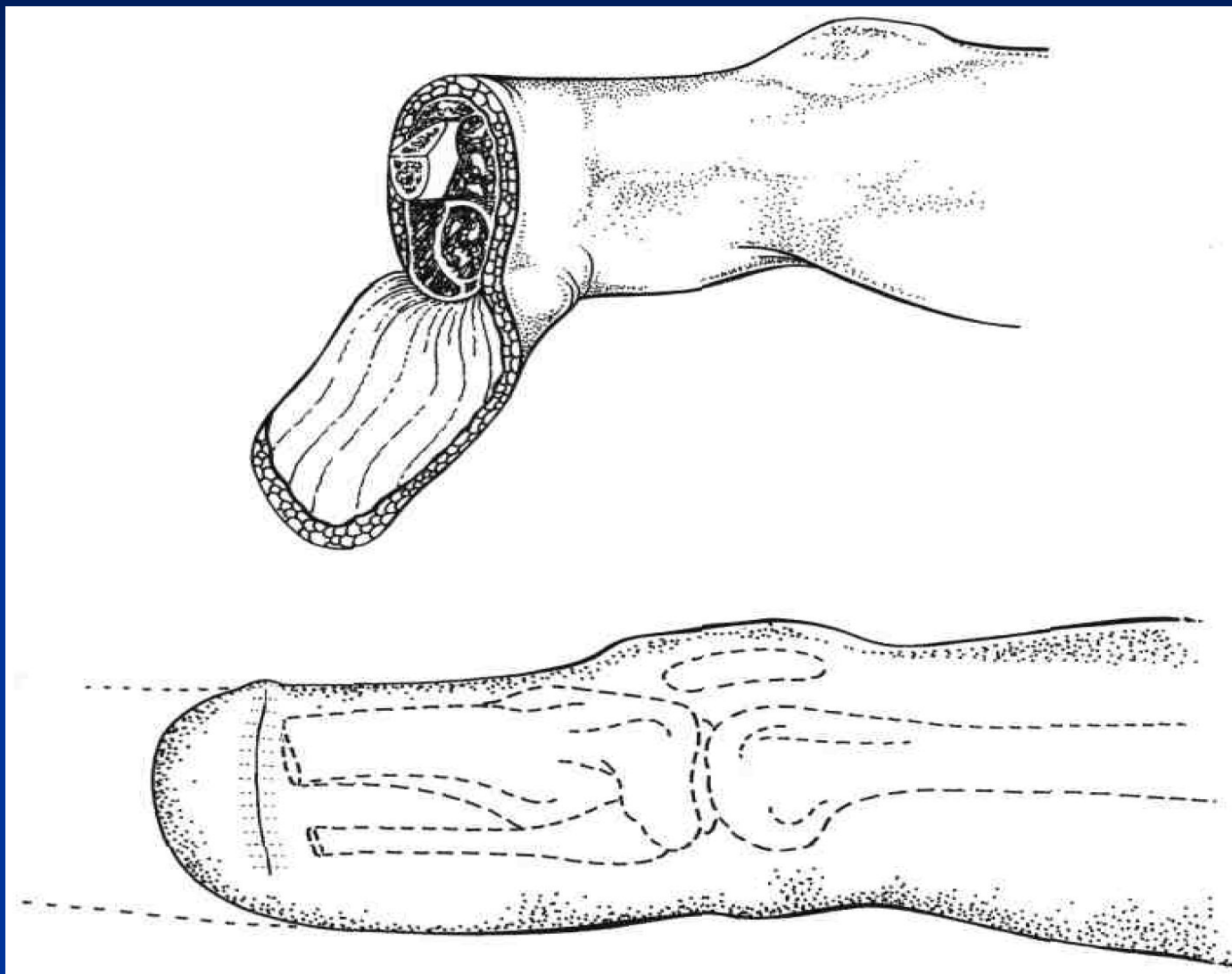
Недостатки: *рубец помещается на опорной поверхности культы и постоянно соприкасается с “посадочной” подушкой протеза.*

Лоскутные ампутации

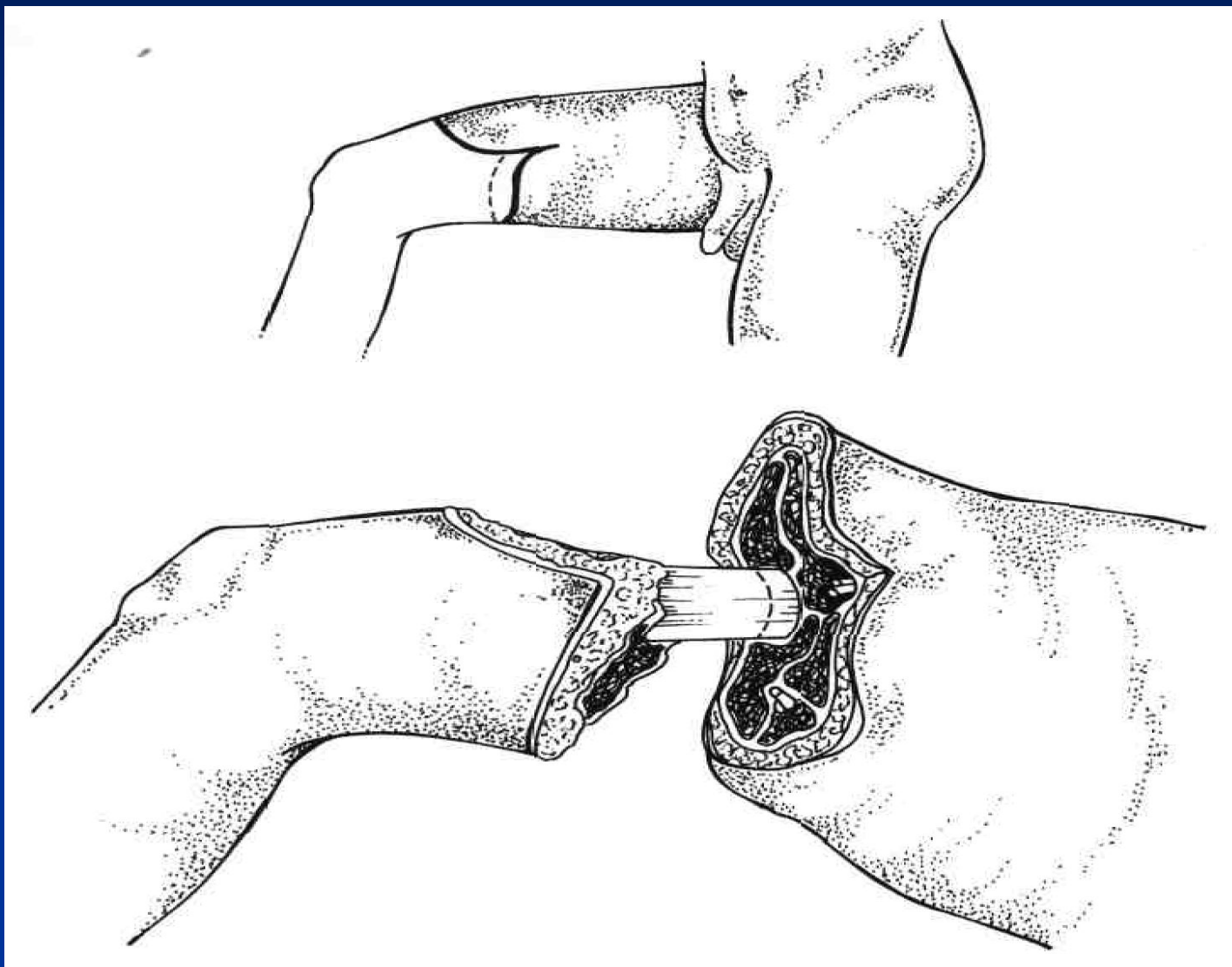
Однолоскутные ампутации – ампутации, при которых один лоскут имеет длину равную диаметру конечности.

Двухлоскутные ампутации – ампутации, при которых два лоскута по длине составляют в сумме диаметр конечности, при этом обычно один из лоскутов делают длиннее, а другой короче

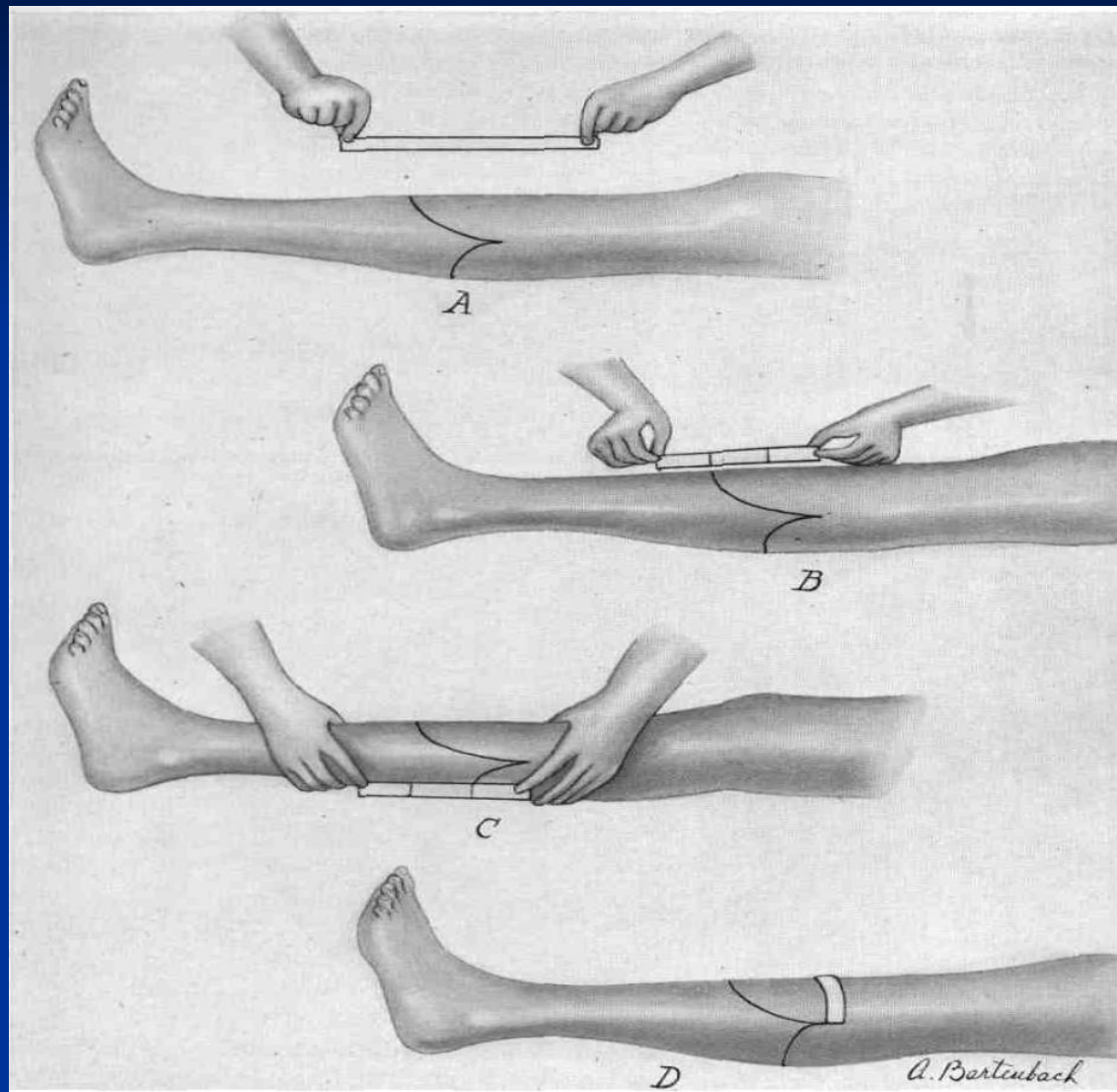
Однолооскутные ампутации



Двухлокутные ампутации



Двухлоскутные ампутации



Обработка сосудов и нервов при ампутации

Обработка магистральных кровеносных сосудов.



- 1) Находят сосуды в операционной ране.**
- 2) Изолируют артерию от вены.**
- 3) Самостоятельно перевязывают каждый сосуд.**

Крупные сосуды обязательно прошиваются во избежание соскальзывания лигатуры.

Обработка нервов.

- 1) В ране находят и осторожно выделяют крупные стволы нервов.**
- 2) Вводят субэпинеурально 2% р-р новокаина (2-5 мл).**
- 3) Пересекают нервы на 4-6 см выше уровня мягких тканей одним ударом лезвия безопасной бритвы, предупреждая этим возможность вовлечения развивающейся концевой невромы в рубец.**

Способы обработки опиала кости



Апериостальный
(безнадкостничный)
по Бунге

Субпериостальны
й (поднадкостничный)
по Пти

Способы обработки опиала кости

Апериостальный метод Бунге

Суть метода заключается в циркулярном рассечении надкостницы с последующим ее смещением распатором дистально на 0,3-0,5 см ниже предполагаемого уровня распила кости. При этом производят вычерпывание небольшой порции костного мозга.

Субпериостальный метод Пти

Суть метода заключается в циркулярном рассечении надкостницы и отворачивании ее по типу манжетки проксимально на 0,1–0,2 см с последующим прикрытием опиала кости. По предложенному способу не следует вычерпывать костный мозг.

Способы обработки опиленной кости

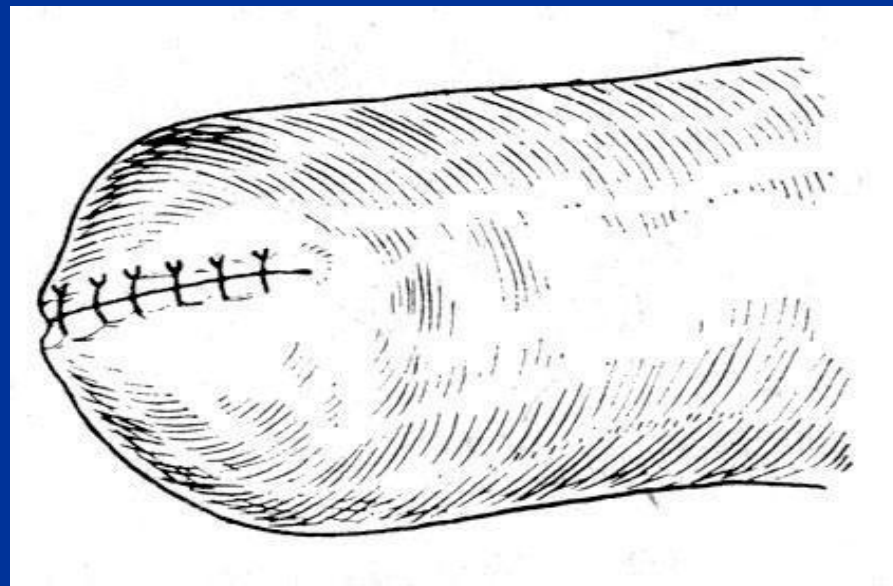
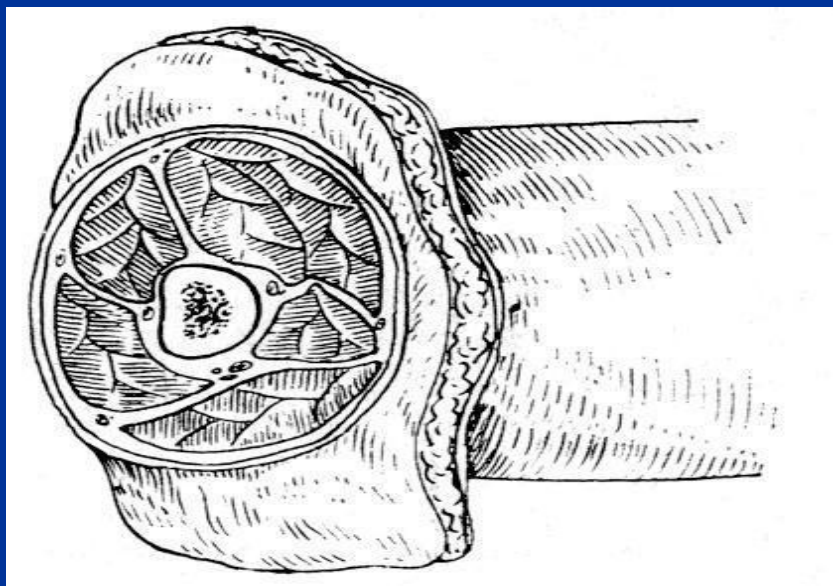
При ампутации конечности, где имеется две кости или больше рекомендуется пилить кости вместе и заканчивать распил одновременно. Исключением являются кости голени, где малоберцовая кость должна быть распилена несколько выше большеберцовой. После перепиливания кости распил закрывают надкостницей, сшивая ее края или инвагинируя ее в костномозговой канал по Волкову.

Надкостницу нельзя удалять более чем на 0,2—0,3 см от места распила для избежания образования концевых секвестров, требующих оперативного удаления или реампутации. Сохранение на конце кости обрывков надкостницы может иметь следствием образование костных шипов — остеофитов.

Способы прикрытия костного опиала

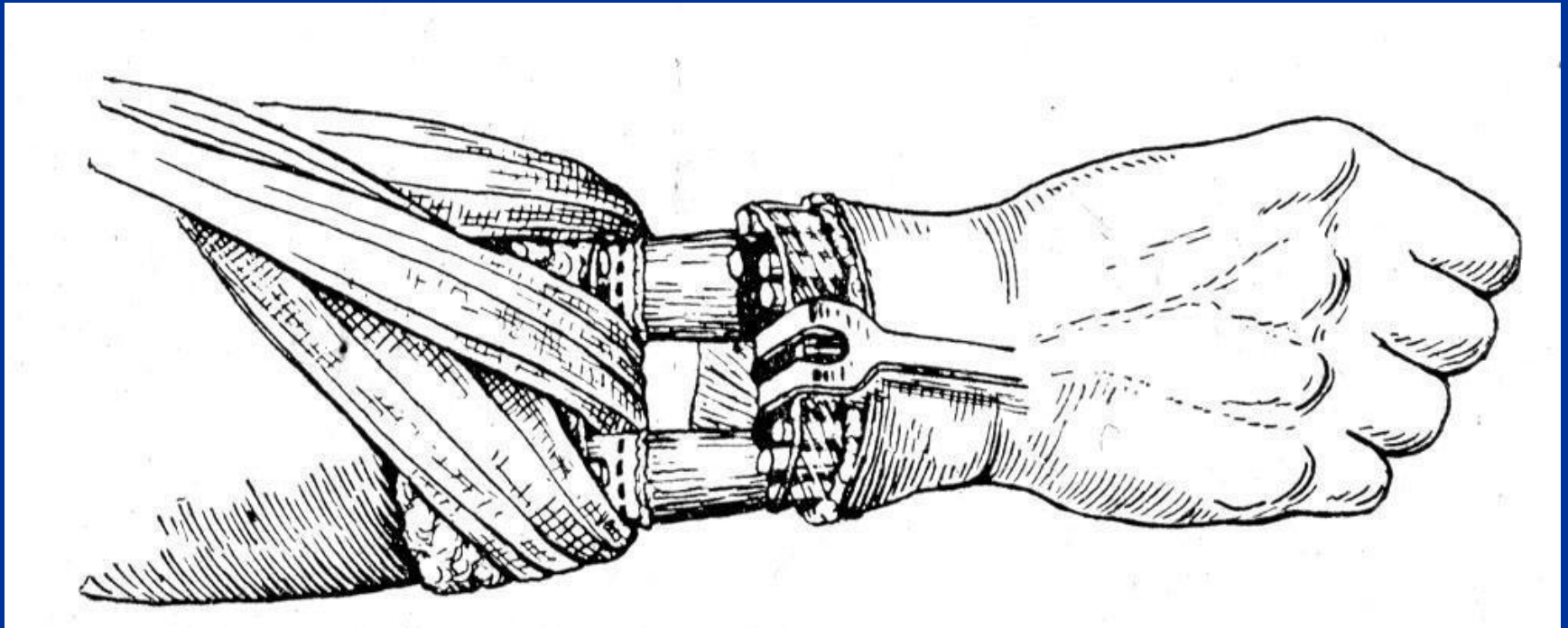
1. С использованием миопластического лоскута.
2. С использованием кожно-фасциального лоскута.
3. С использованием фасцио-пластического лоскута.
4. С использованием тендо-пластического лоскута.
5. С использованием костно-пластического лоскута.

Ампутация плеча в средней трети двухлоскутным способом



1. **Рассекают кожу и собственную фасцию в виде двух (переднего длинного и заднего короткого) лоскутов и отпрепаровывают их кверху.**
2. **На уровне основания отвернутых лоскутов пересекают мышцы; при этом *m. biceps brachii* пересекают дистальнее остальных.**
3. **Несколько проксимальнее места предполагаемого распила кости рассекают надкостницу и немного сдвигают вниз, затем перепиливают кость.**
4. **Производят перевязку сосудов плеча и усечение нервов.**
5. **Края пересеченной фасции соединяют узловыми швами и накладывают швы на кожу.**

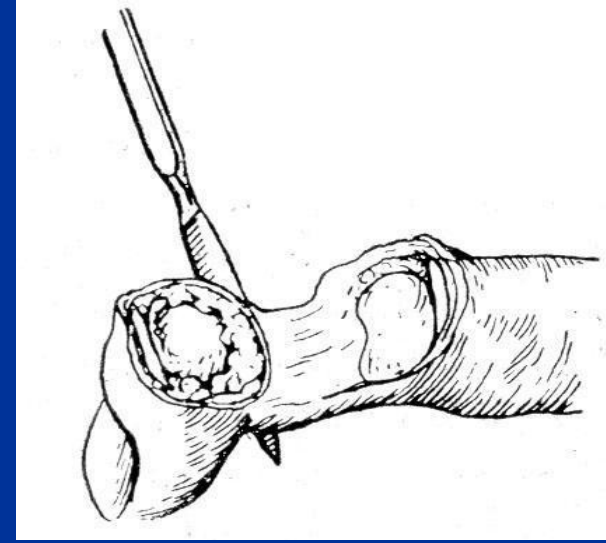
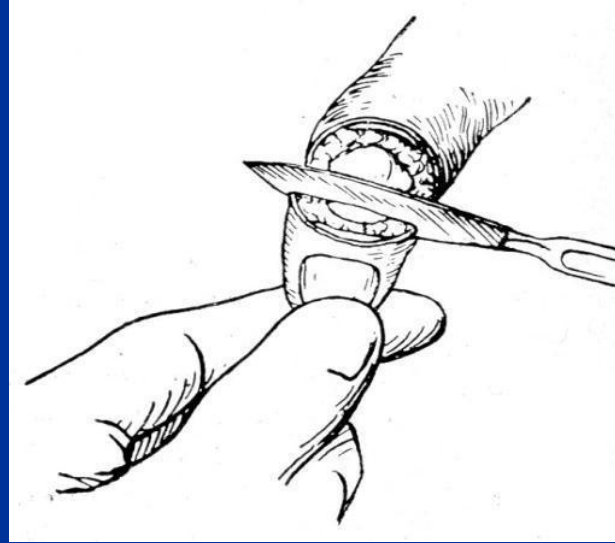
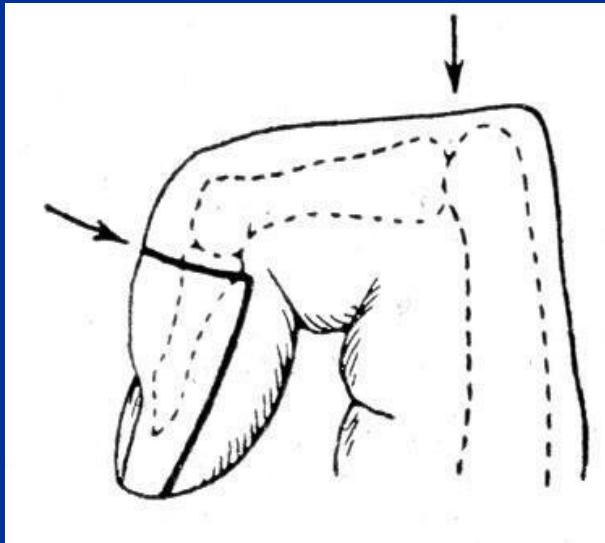
Ампутация предплечья в нижней трети циркулярным способом с “манжеткой”



4. **Рассекают межкостную перегородку, обрабатывают надкостницу и распиливают кости. У детей лучевую кость перепиливают на 1-1,5 см проксимальнее локтевой. Концы усеченных мышц сшивают над опилом костей**
5. **Над опилом костей соединяют друг с другом ладонный и тыльный лоскуты фасций без мышц.**
6. **Швы на кожу.**

Ампутация ногтевой фаланги

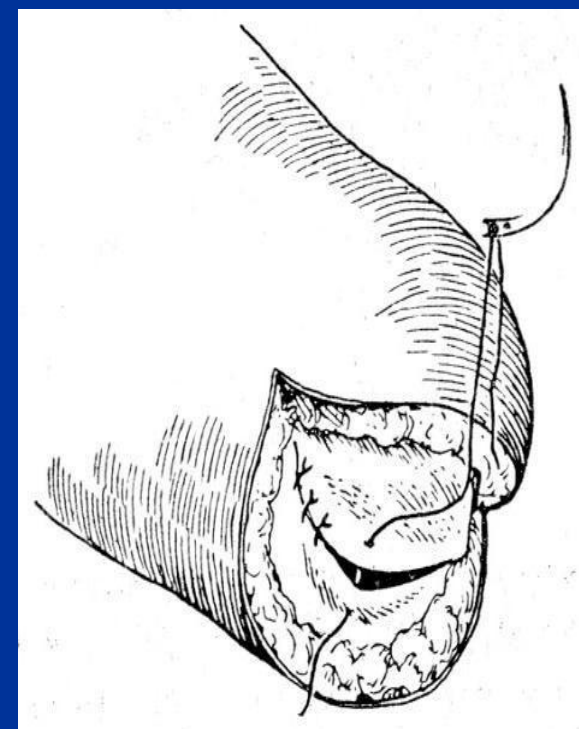
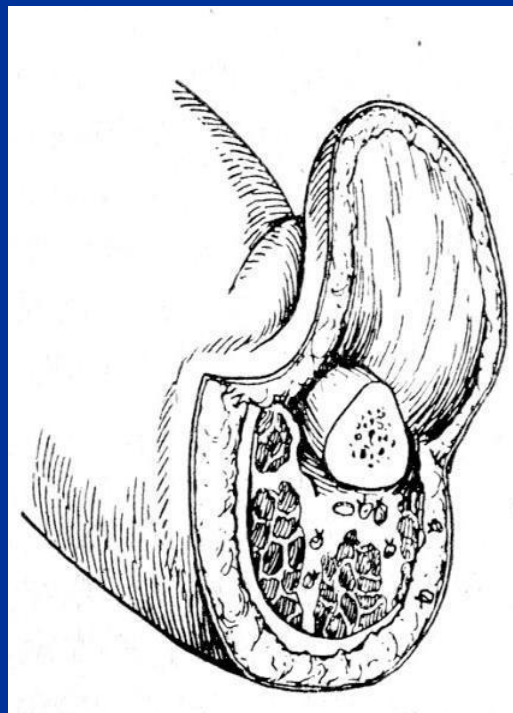
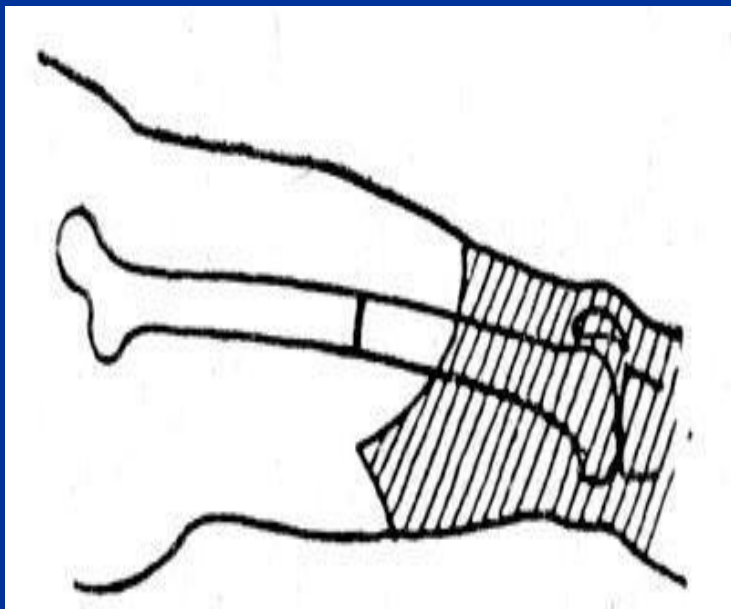
Основной принцип ампутации фаланг пальцев кисти: лоскут выкраивается с ладонной стороны, а рубец располагается на тыльной.



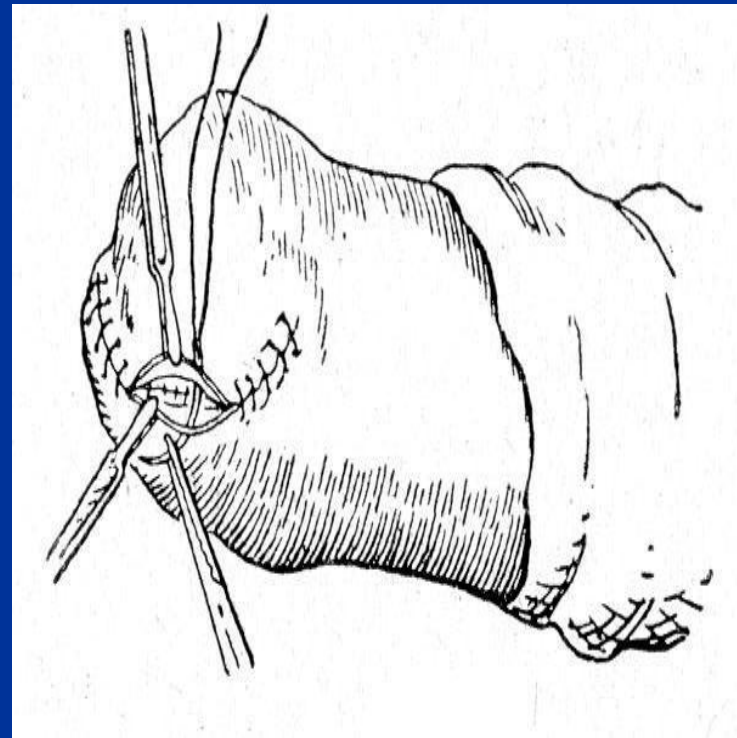
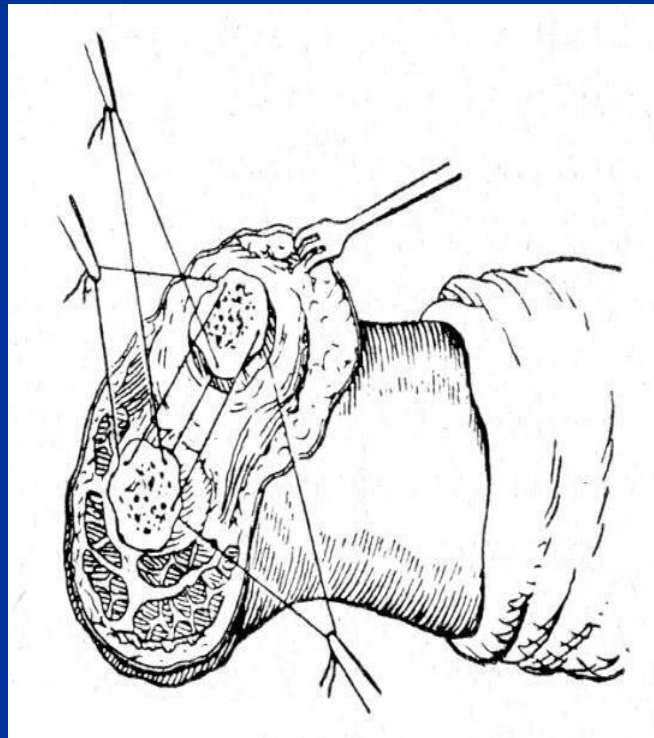
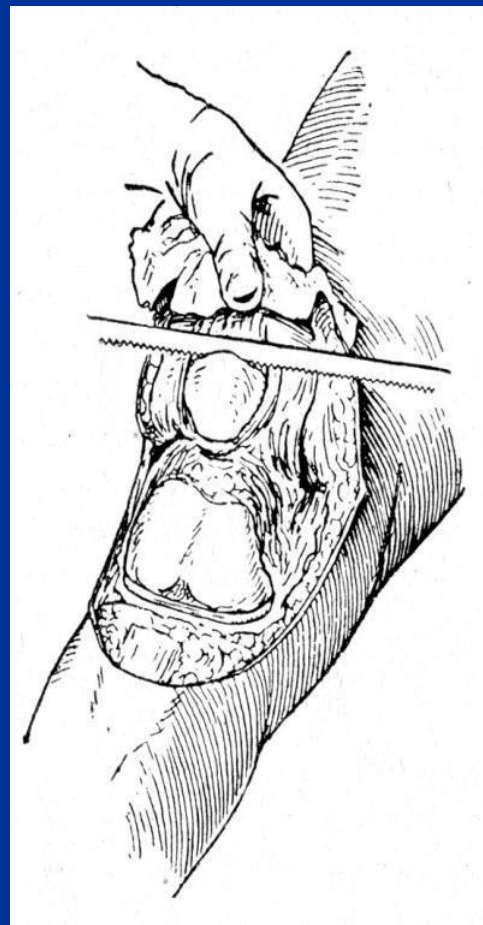
1. Хирург захватывает удаляемую фалангу, сгибает ее и намечает проекцию суставной линии.
2. По намеченной суставной линии скальпелем рассекают все мягкие ткани на тыле пальца и проникают в полость сустава с рассечением боковых связок.

Ампутация бедра двухлоскутным фасциопластическим способом

Наилучшим местом ампутации бедра является
граница между средней и нижней его третью

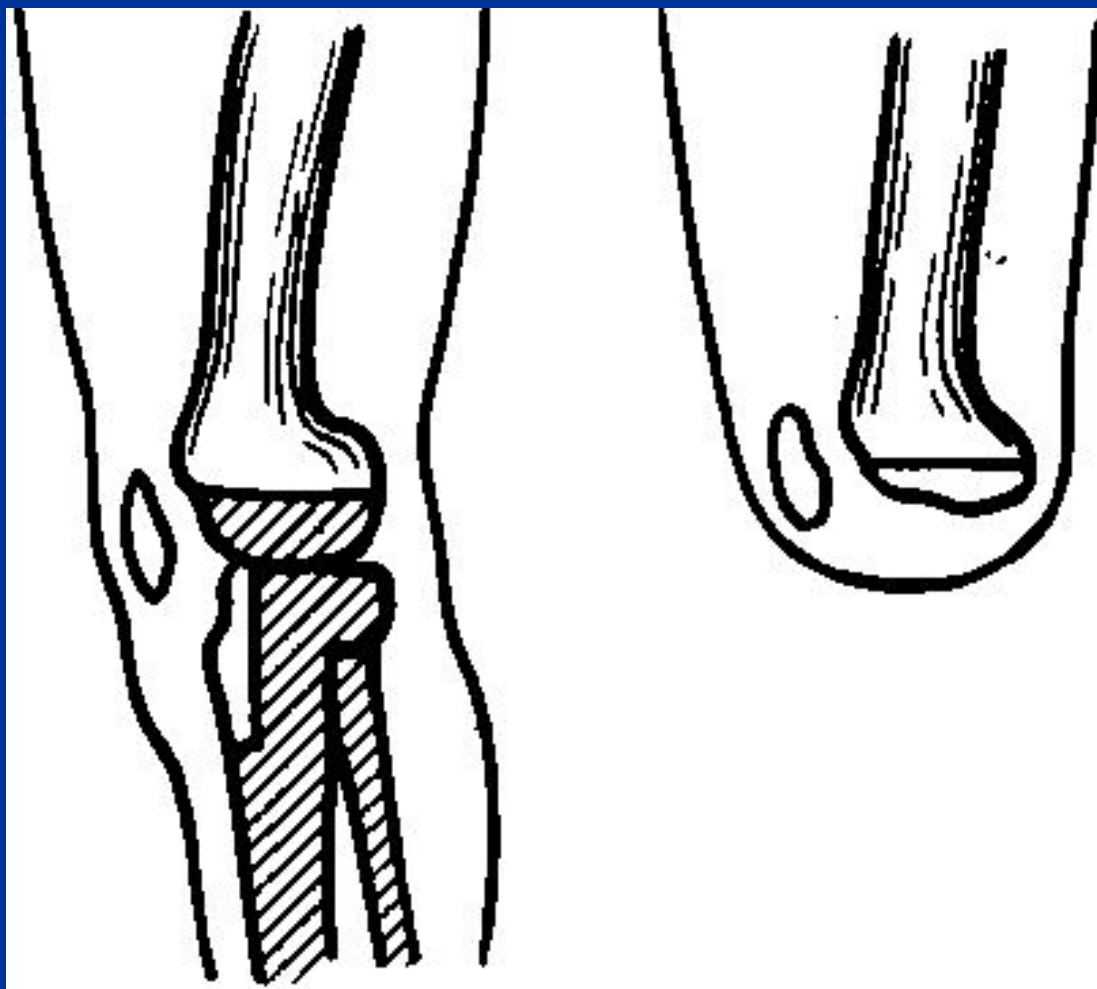


Костно-пластическая ампутация бедра по Гритти-Шимановскому-Альбрехту

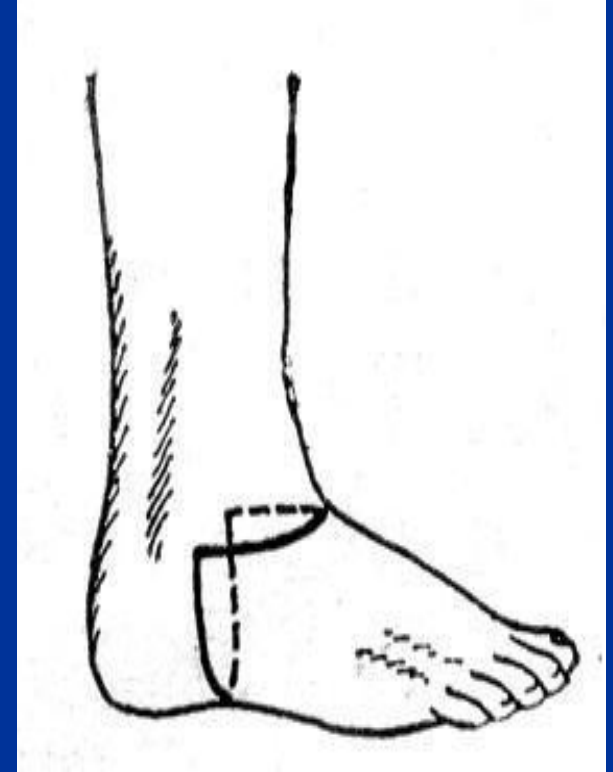
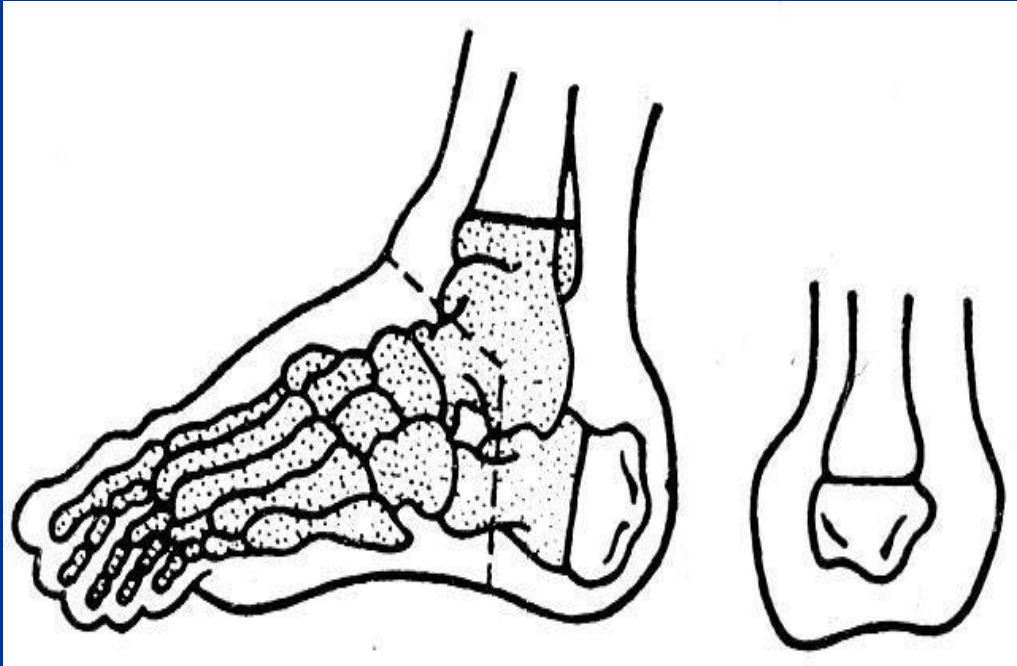


Костно-пластическая ампутация бедра в модификации И.Ф.Сабанеева

*И.Ф.Сабанеев предложил использовать в качестве опорной части культы
– бугристость большеберцовой кости.*

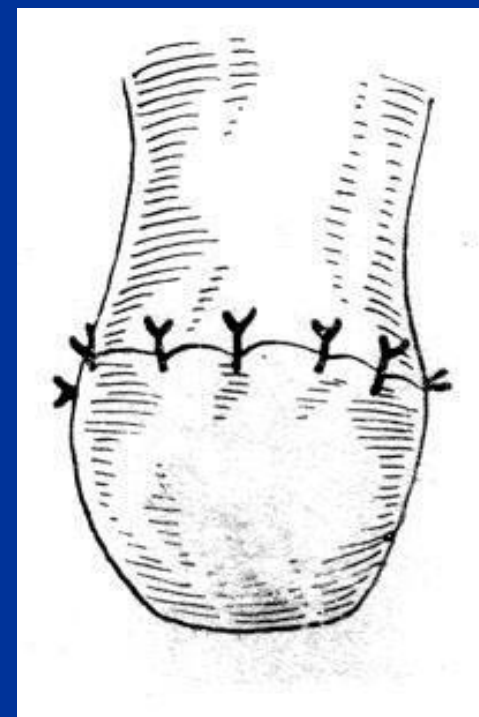
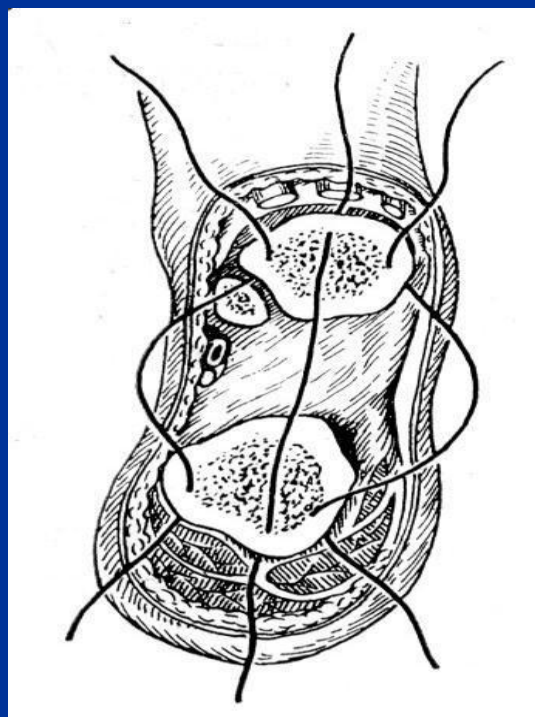
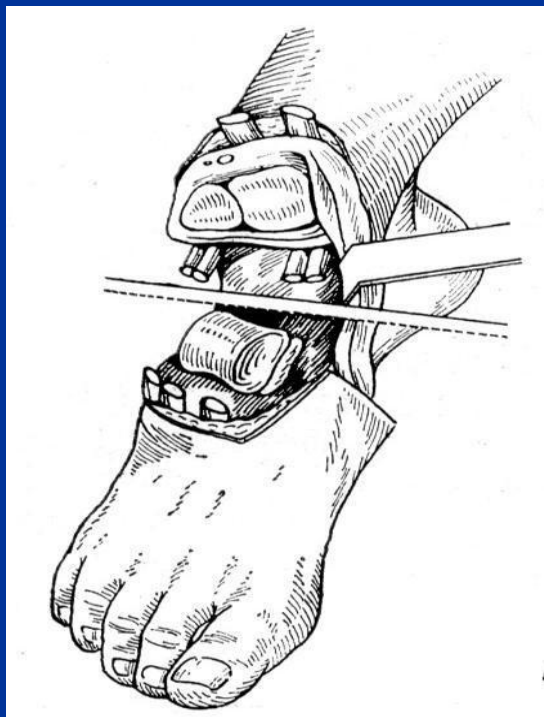


Костно-пластическая ампутация голени по Н.И. Пирогову



1. На тыльной поверхности стопы проводят поперечный разрез мягких тканей от нижнего конца одной лодыжки до нижнего конца другой, вскрывающий голеностопный сустав.
2. Второй разрез, стремяобразный, ведут от конца первого разреза через подошву, перпендикулярно ее поверхности, в глубину до пяточной кости.

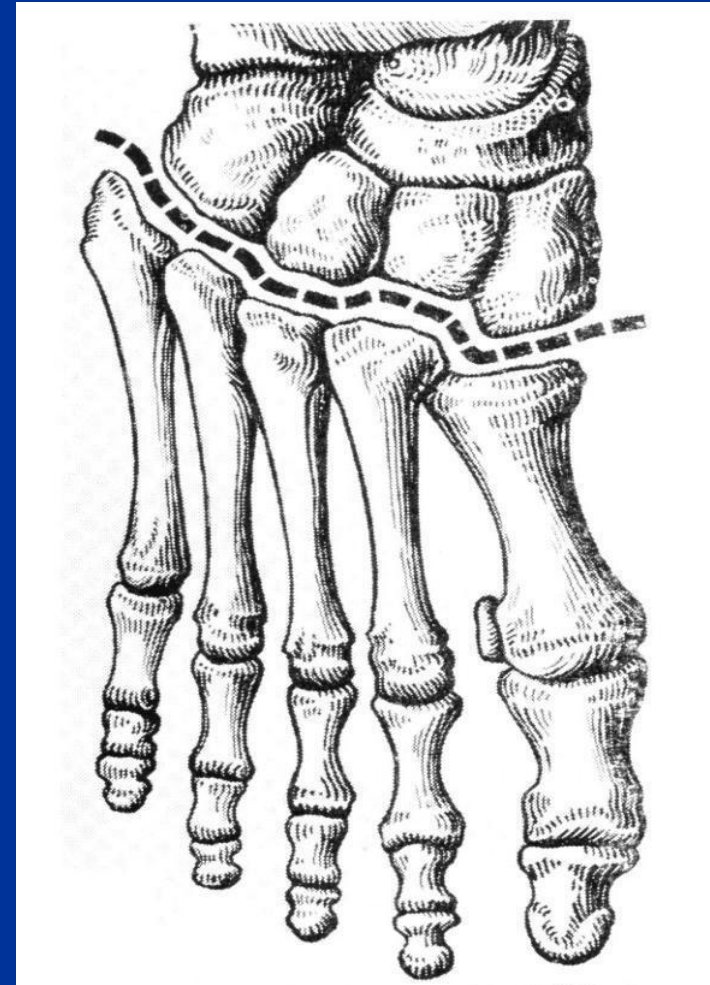
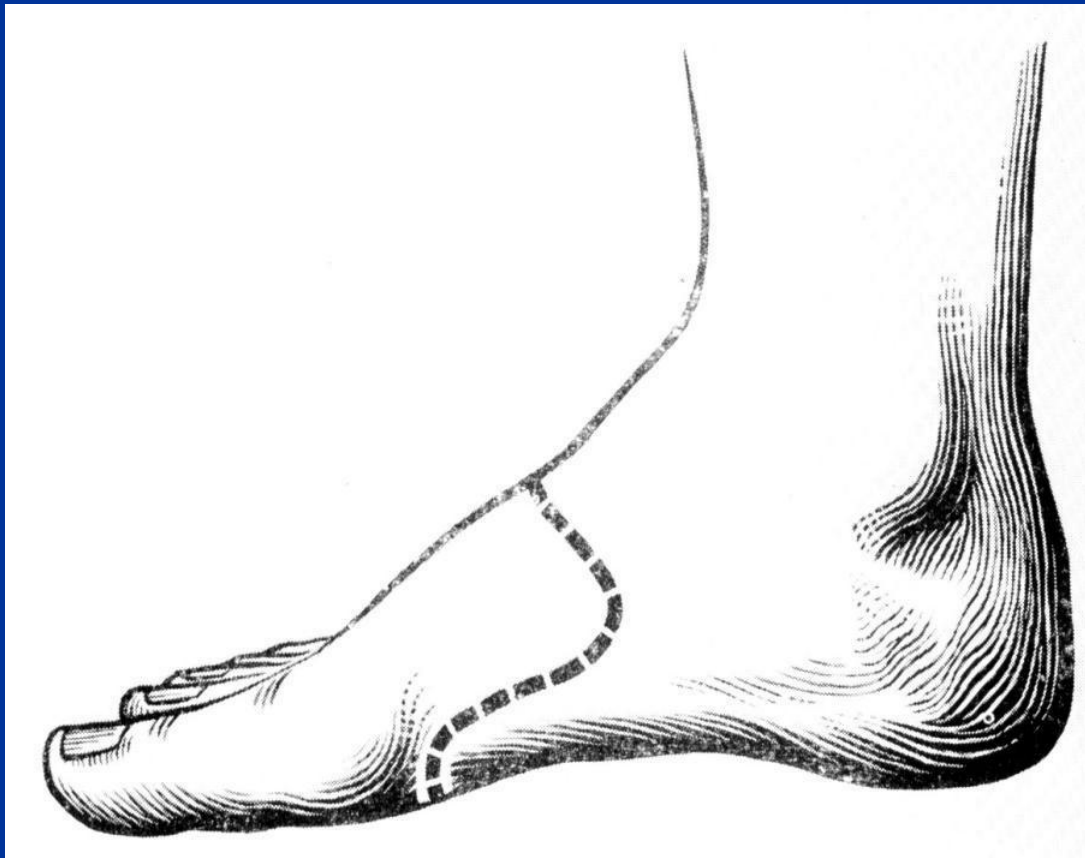
Костно-пластическая ампутация голени по Н.И. Пирогову



- 3. Перепиливают подошву, удалив при этом весь передний отдел стопы вместе с таранной и частью пяточной кости.**
- 4. Распил сохраненной части пяточной кости прикладывают к распилу большеберцовой кости после спиливания нижних эпиметафизов голени.**

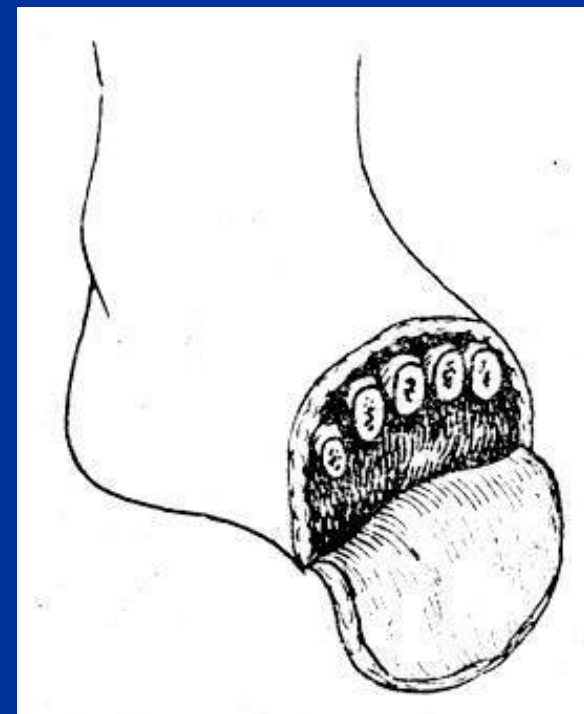
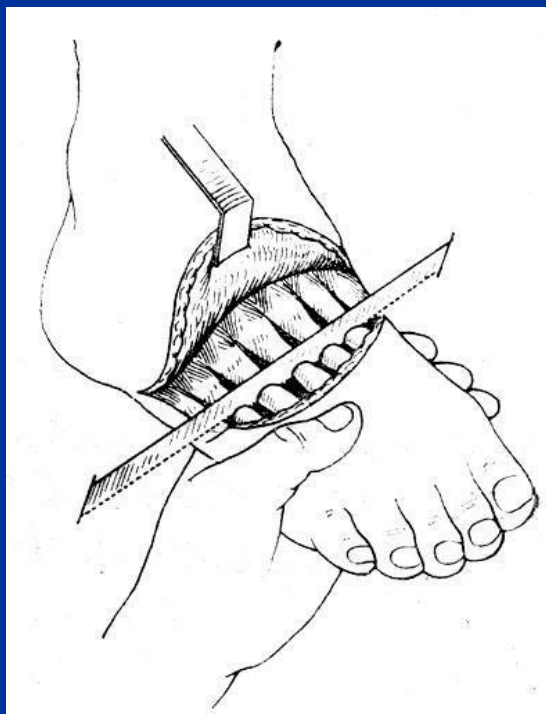
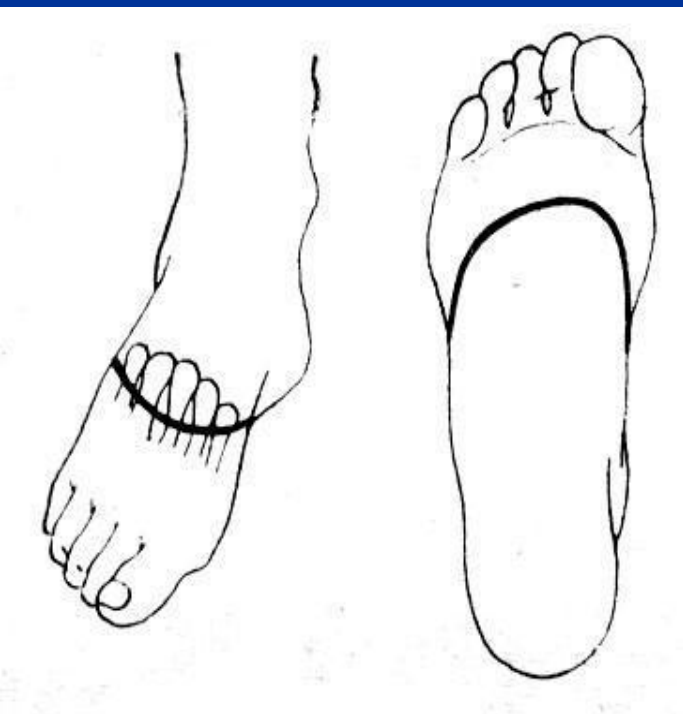
Преимущества: формирование хорошей культы с опорой на пяточный бугор без заметного укорочения длины конечности, что не требует проведения протезирования.

Вычленение стопы в предплюсне-плюсневом суставе по Лисфранку



1. На тыльной поверхности стопы проводят послойный выпуклый спереди разрез, начинающийся кзади от бугристости V плюсневой кости и заканчивающийся кзади от бугорка I плюсневой кости.

Предплюсне-плюсневая ампутация стопы по Шарпу

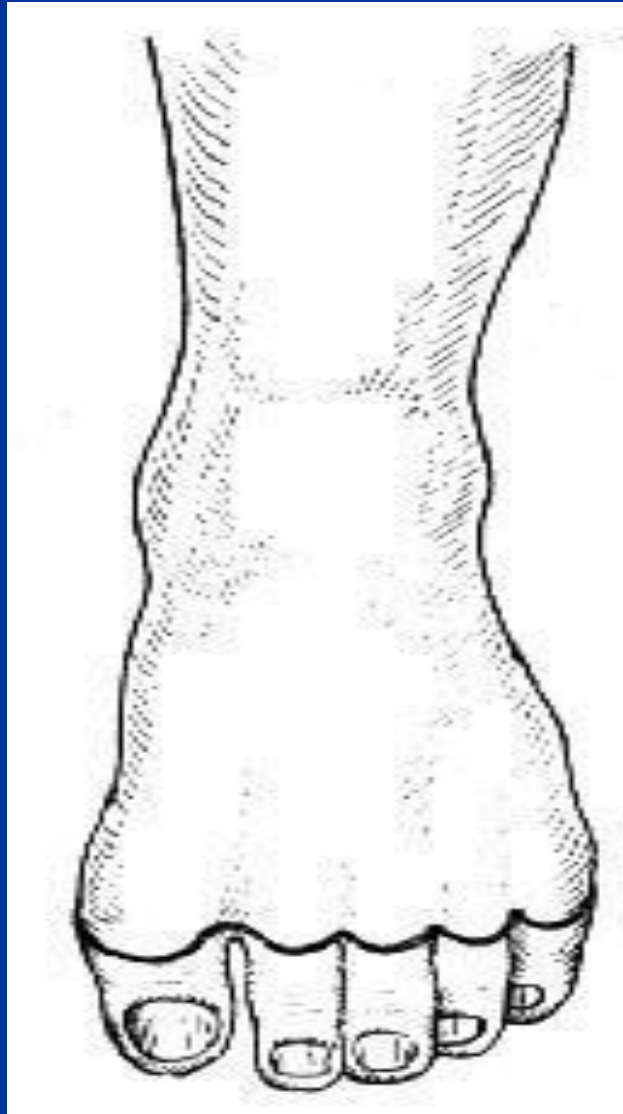


1. **Кожный разрез.**
2. **Рассечение мягких тканей.**
3. **Перепиливание плюсневых костей.**
4. **Выкраивание подошвенного лоскута.**

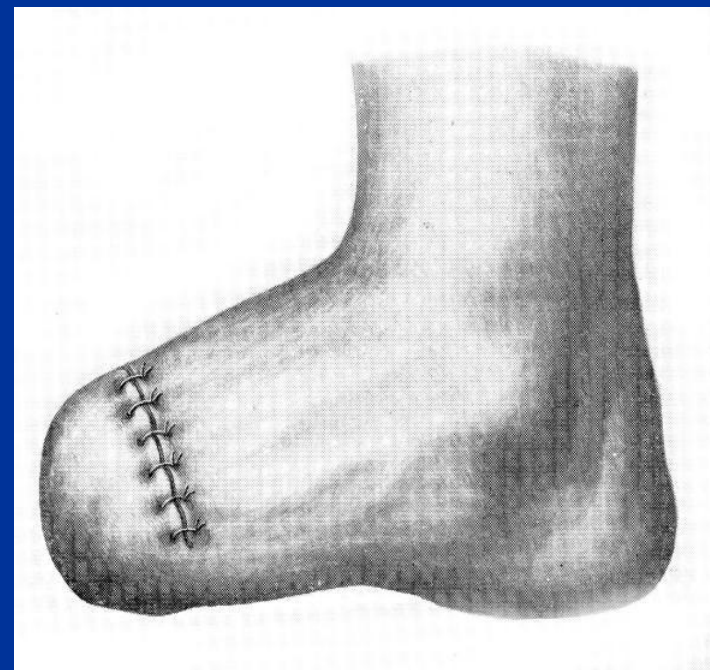
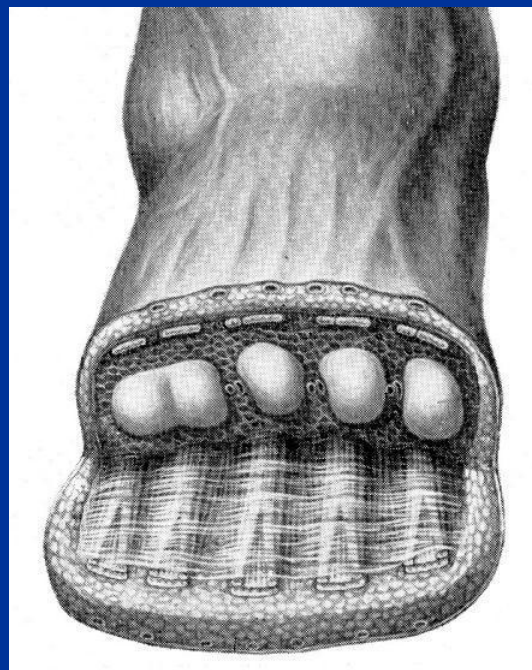
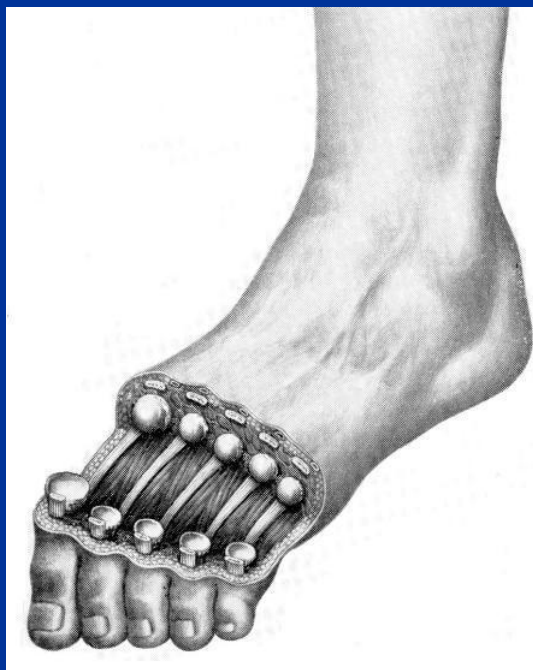
Преимущества: сохраняются форму подошвы.

Экзартикуляция стопы по Гаранжо

Показания: травма всех пальцев стопы с размозжением или их некрозом вследствие отморожения.



Экзартикуляция стопы по Гаранжо



.Отпрепаровывают тыльный и подошвенный лоскуты до головок плюсневых костей.

.Сгибают все пальцы в подошвенную сторону и одним разрезом слева направо вскрывают суставы.

.После вычленения пальцев в промежутках между головками плюсневых костей находят пальцевые артерии и перевязывают их. При этой операции сохраняется опасность ранения *r. dorsalis a. tibialis ant.*

.Рассекают подошвенную часть суставной капсулы и поочередно слева направо производят вылушивание каждого пальца. С головок плюсневых костей хрящ не срезают.

.Подошвенный кожный лоскут сшивают с тыльным лоскутом.

Особенности производства ампутаций у детей

1. После ампутации рост мягких тканей отстает от роста костей, поэтому у детей следует оставлять избыток мягких тканей перед опилом кости.
2. Из-за неравномерного роста парных костей после ампутации, лучевую и малоберцовую кости перепиливают на 3-4 см. проксимальнее.

Особенности производства ампутаций у детей

3. Зона максимальной активности роста на голени находится в проксимальном эпифизе, а на бедре – в дистальном эпифизе, поэтому предпочтение отдается экзартикуляциям.
4. Ампутации у детей всегда приводят к перестройке и деформациям всего опорно-двигательного аппарата, поэтому необходимы своевременные лечебно-физкультурные мероприятия.