АВТОНОМНАЯ НЕРВНАЯ СИСТЕМА И ЕЕ РОЛЬ В РЕГУЛЯЦИИ ВИСЦЕРАЛЬНЫХ ФУНКЦИЙ

Лекция 7

I. Структурно-функциональная организация автономной нервной системы и ее рефлекторных дуг

- Автономная НС представлена образованиями, контролирующими, без участия сознания, гладкую мускулатуру органов, сердце и железы.
- Состоит из следующих частей:
  - симпатическая;
  - парасимпатическая;
  - метасимпатическая.

Соматическая рефлекторная дуга (слева) и дуга автономного рефлекса (справа)

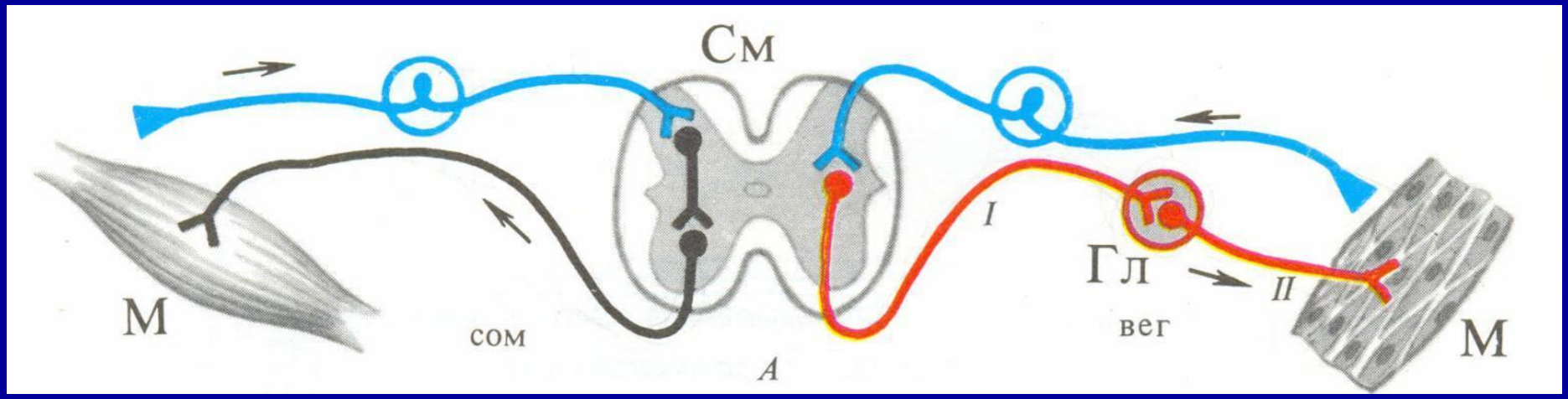

Афферентная часть дуги:

- Рецепторы: механо-, хемо-, термо-, осмо- и ноцицепторы, а также полимодальные.
- Чувствительные волокна – отростки биполярных клеток спинномозговых узлов или их аналогов (тройничный узел и др.)

Центральная часть дуги:

- Вставочный (преганглионарный) нейрон – в сером веществе либо ствола, либо – спинного мозга.
- От вставочных нейронов сигнал передается к эффекторным клеткам, а также к высшим отделам ЦНС, вызывая субъективные ощущения.

Гормональные
Метаболические
Механические
Температурные
эффекты
Реакция эффекторного органа
Преганглионарные волокна
Ганглий
Постганглионарные волокна
Спинной мозг
Ствол мозга
Эффекторный орган

Эффекторная часть дуги:

Эффекторные (ганглионарные) нейроны – в периферических ганглиях.

- Экстрамуральные ганглии – либо около позвоночника, либо вблизи внутренних органов.
- Интрамуральные – в тканях внутренних органов.

II.Отделы вегетативной нервной системы.

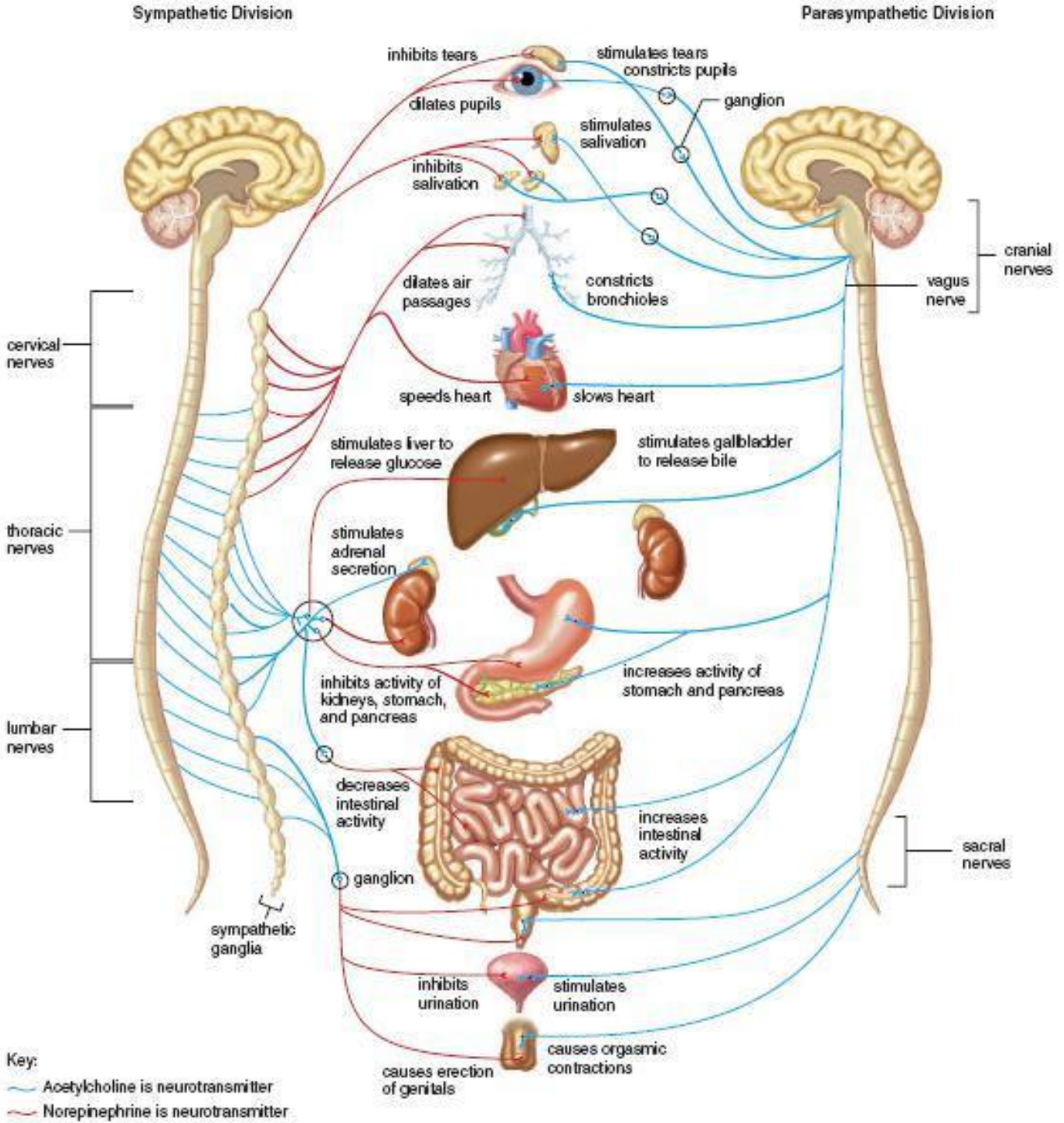
Sympathetic Division
Parasympathetic Division
inhibits tears
stimulates tears
constricts pupils
ganglion
dilates pupils
stimulates salivation
inhibits salivation
cranial nerves
vagus nerve
dilates air passages
constricts bronchioles
cervical nerves
speeds heart
slows heart
stimulates liver to release glucose
stimulates gallbladder to release bile
thoracic nerves
stimulates adrenal secretion
inhibits activity of kidneys, stomach, and pancreas
increases activity of stomach and pancreas
lumbar nerves
decreases intestinal activity
increases intestinal activity
sacral nerves
ganglion
sympathetic ganglia
inhibits urination
stimulates urination
causes orgasmic contractions
causes erection of genitals
Key:
Acetylcholine is neurotransmitter
Norepinephrine is neurotransmitter

1. Симпатический отдел:

- Центральный аппарат – симпатическое ядро в боковых рогах серого вещества спинного мозга (грудные – поясничные сегменты).
- Периферический отдел – парные паравертебральные (симпатические стволы) и непарные превертебральные ганглии (солнечное сплетение, верхний и нижний брыжеечные узлы).

Симпатические стволы (паравертебральные ганглии)

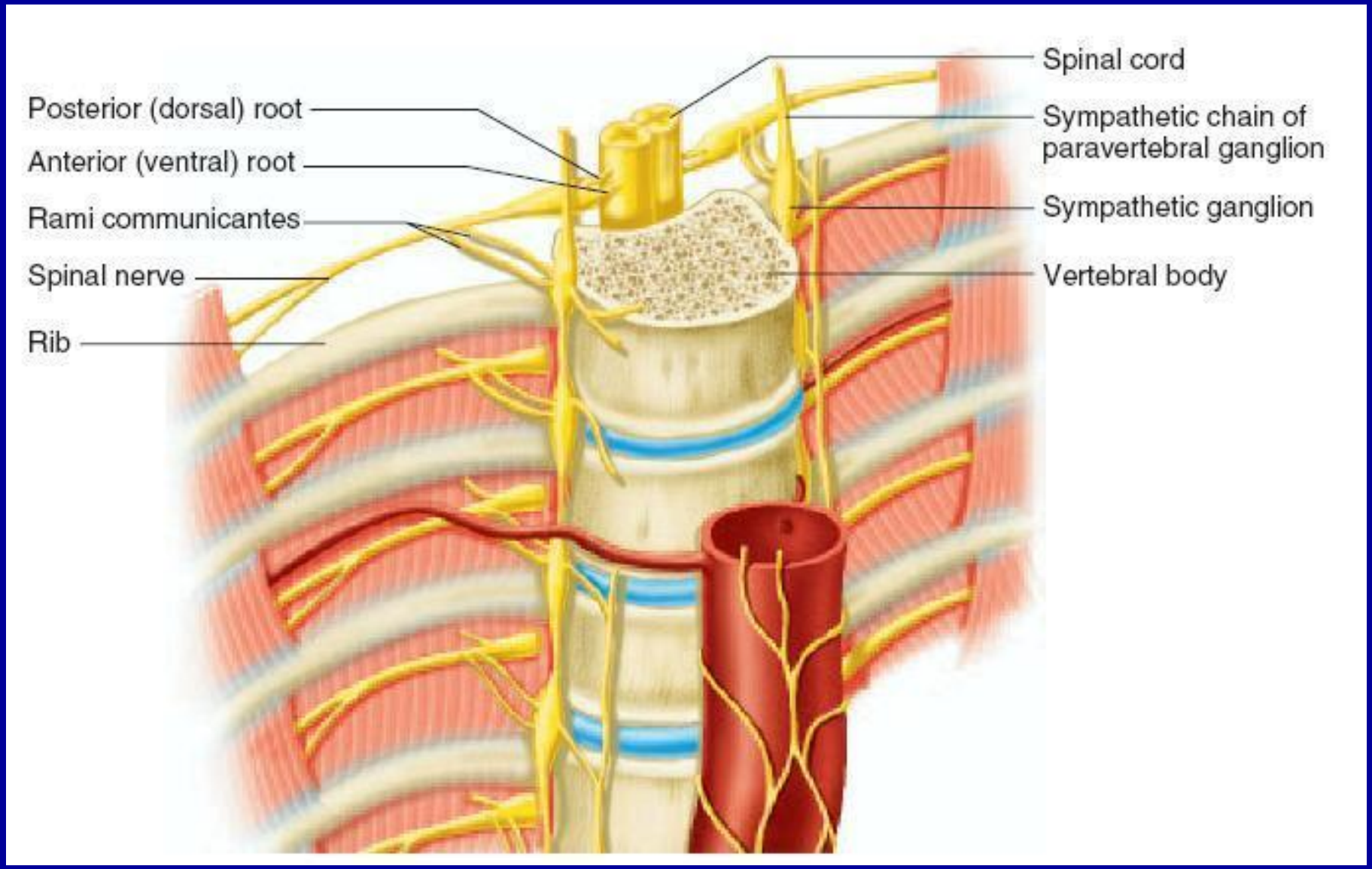

Ядра, в которых располагаются вставочные симпатические нейроны, пара-вертебральные и превертебральные узлы

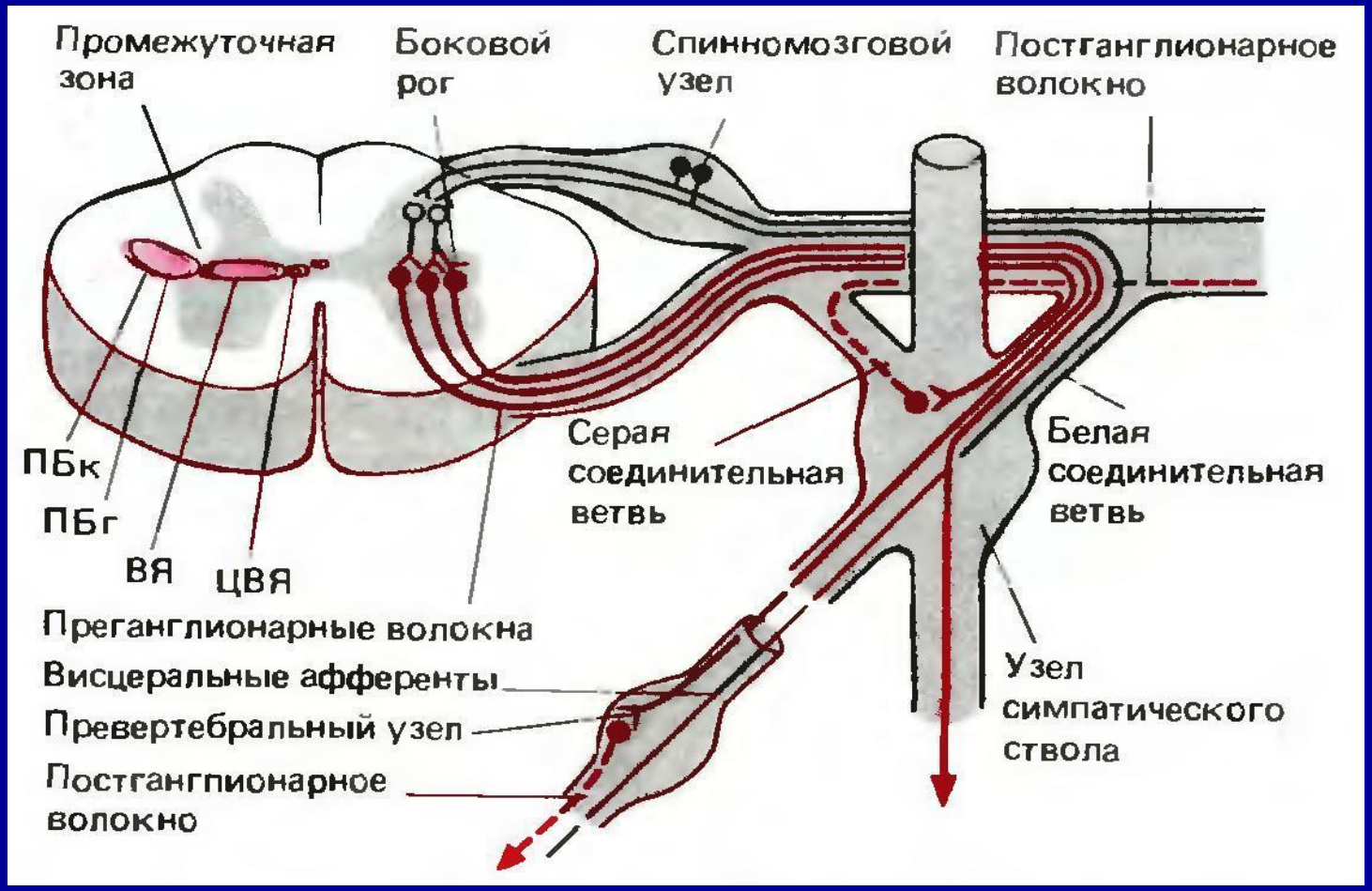

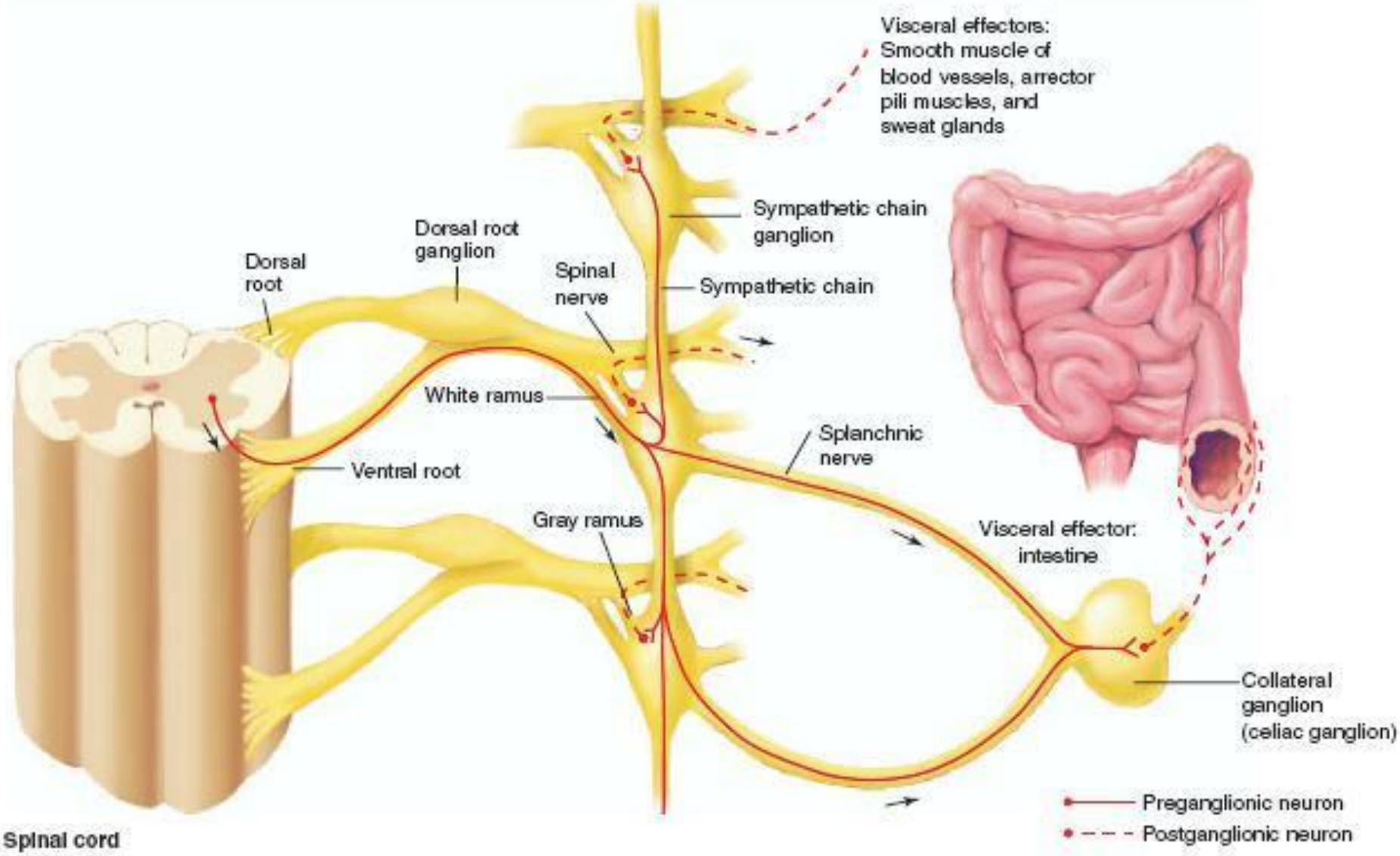
Visceral effectors:
Smooth muscle of
blood vessels, arrector
pili muscles, and
sweat glands
Sympathetic chain
ganglion
Dorsal root
ganglion
Dorsal
root
Spinal
nerve
Sympathetic chain
White ramus
Splanchnic
nerve
Ventral root
Gray ramus
Visceral effector:
intestine
Collateral
ganglion
(celiac ganglion)
Preganglionic neuron
Postganglionic neuron
Spinal cord

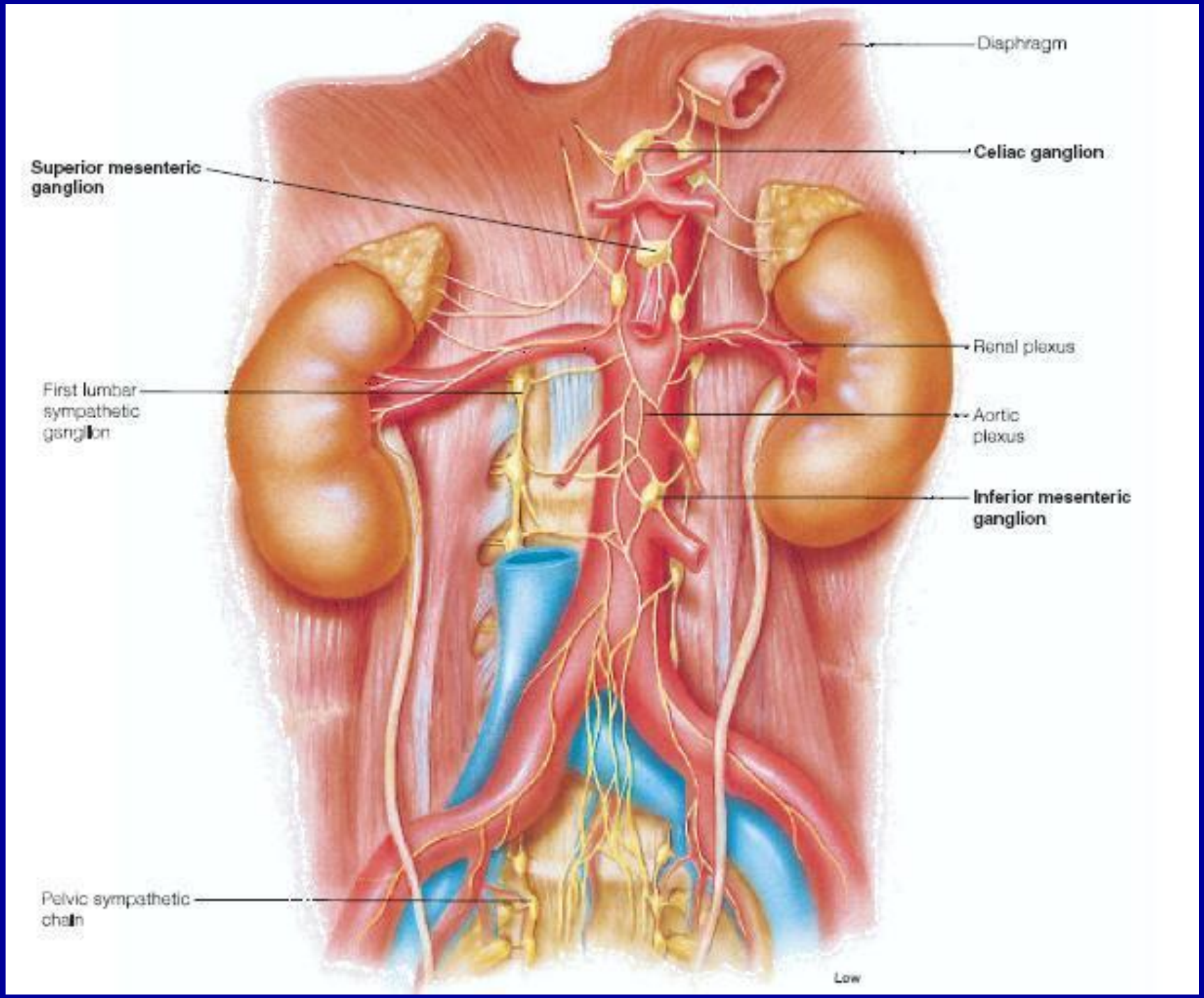
Diaphragm
Celiac ganglion
Superior mesenteric ganglion
Renal plexus
First lumbar sympathetic ganglion
Aortic plexus
Inferior mesenteric ganglion
Pelvic sympathetic chain
Low

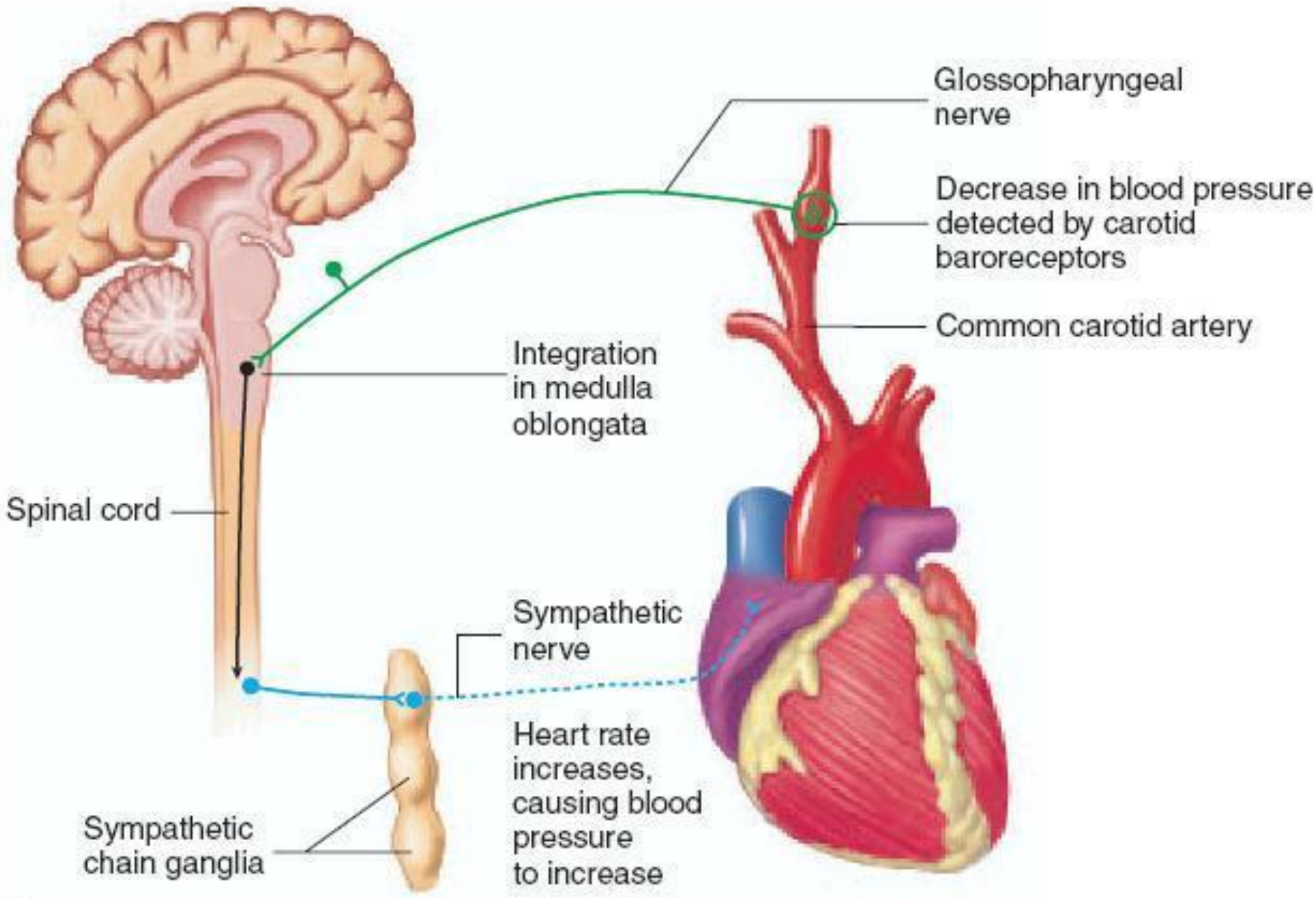
Glossopharyngeal nerve
Decrease in blood pressure detected by carotid baroreceptors
Common carotid artery
Integration in medulla oblongata
Spinal cord
Sympathetic nerve
Heart rate increases, causing blood pressure to increase
Sympathetic chain ganglia

(b)

2. Парасимпатический отдел:

Центральные структуры :

- в среднем мозгу (ядро Якубовича, глазодвигательный нерв);
- в продолговатом мозгу (три пары ядер, волокна в составе лицевого, языкоглоточного, блуждающего нервов);
- в спинном мозгу (крестцовые сегменты, тазовый нерв).

Периферические ганглии ***возле или внутри*** органов

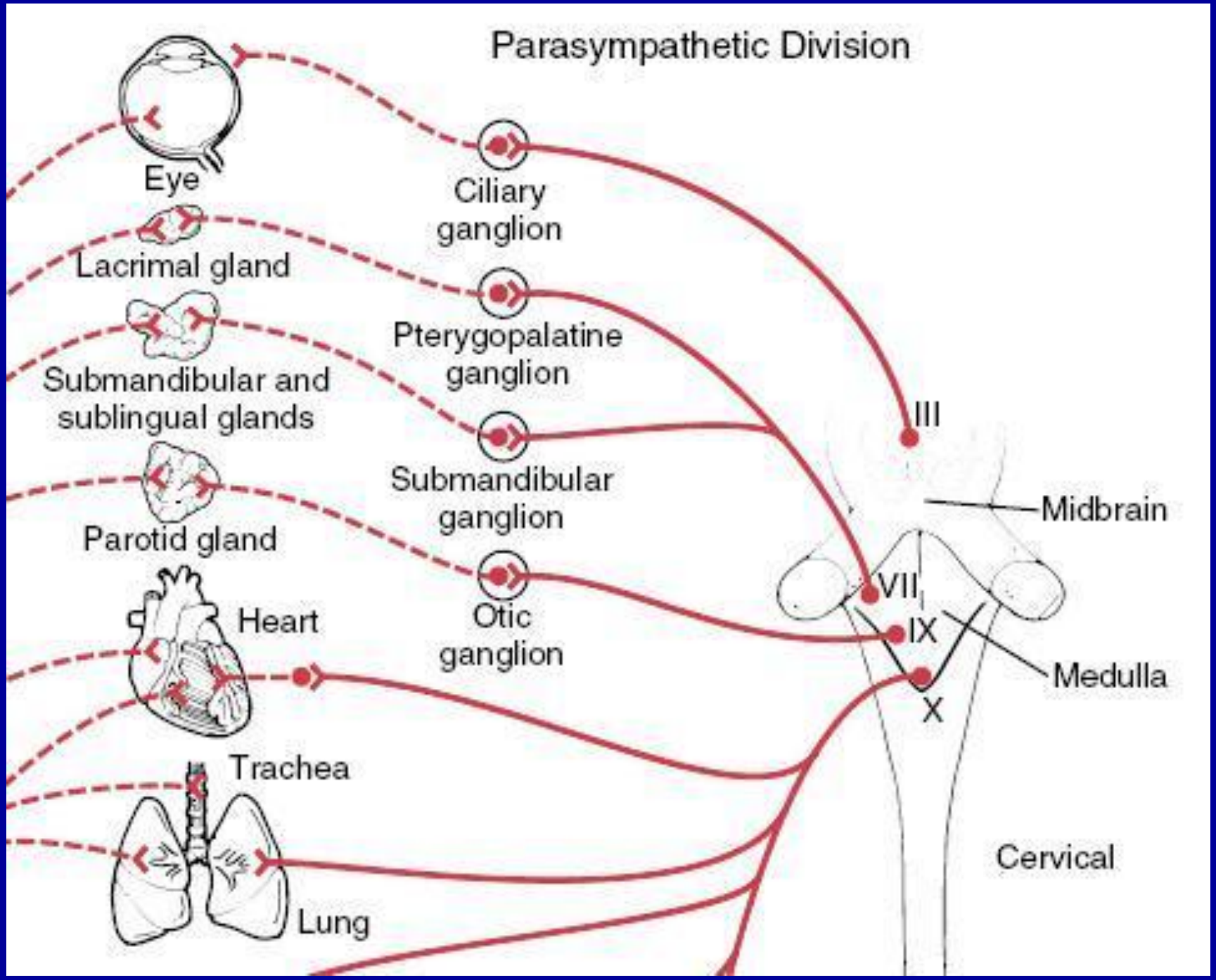
Parasympathetic Division
Eye
Ciliary ganglion
Lacrimal gland
Pterygopalatine ganglion
Submandibular and sublingual glands
Submandibular ganglion
Parotid gland
Otic ganglion
Heart
Trachea
Lung
III
Midbrain
VII
IX
X
Medulla
Cervical

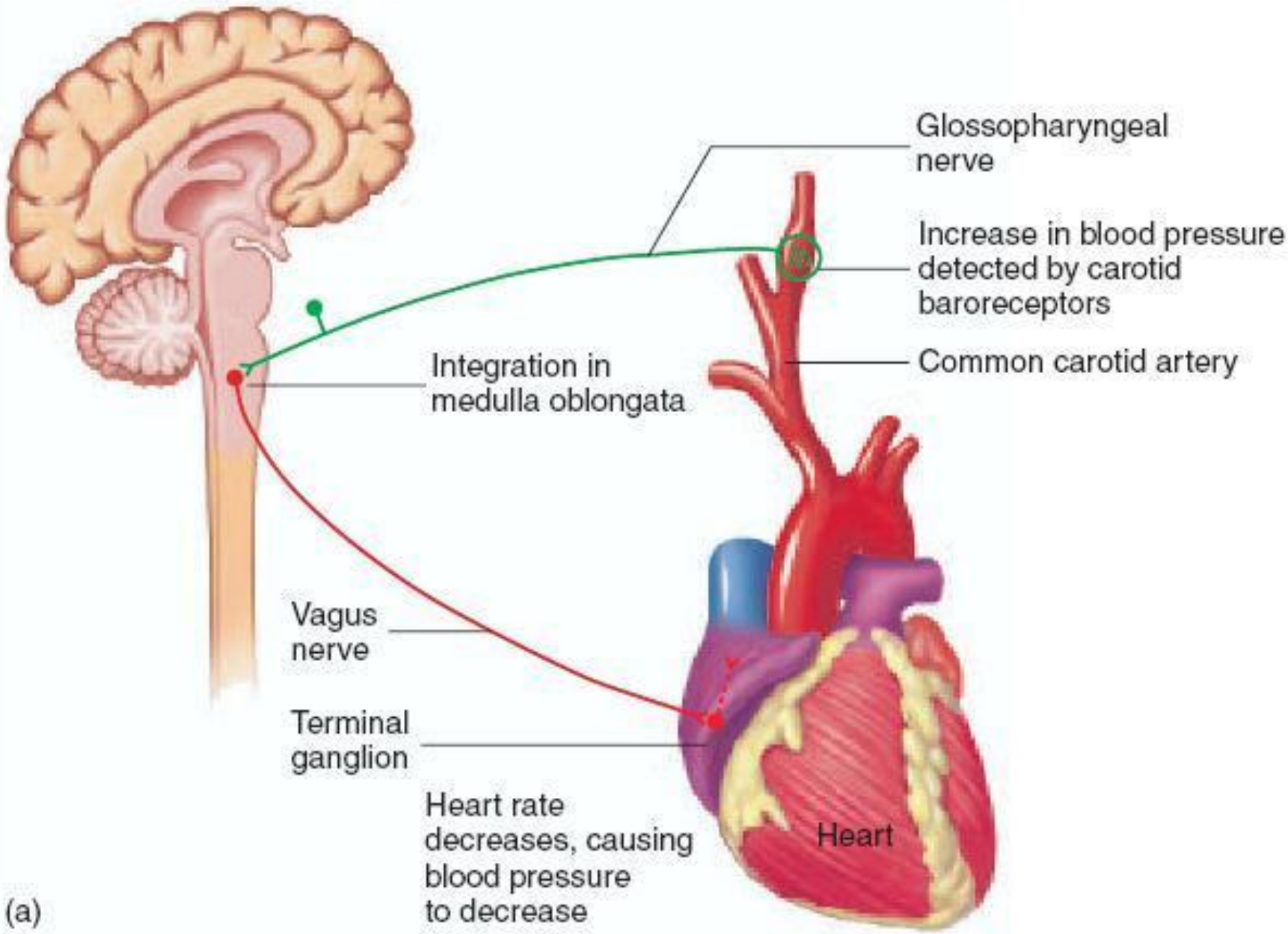
Glossopharyngeal nerve
Increase in blood pressure detected by carotid baroreceptors
Common carotid artery
Integration in medulla oblongata
Vagus nerve
Terminal ganglion
Heart rate decreases, causing blood pressure to decrease
Heart
(a)

Структуры симпатического и парасимпатического отделов

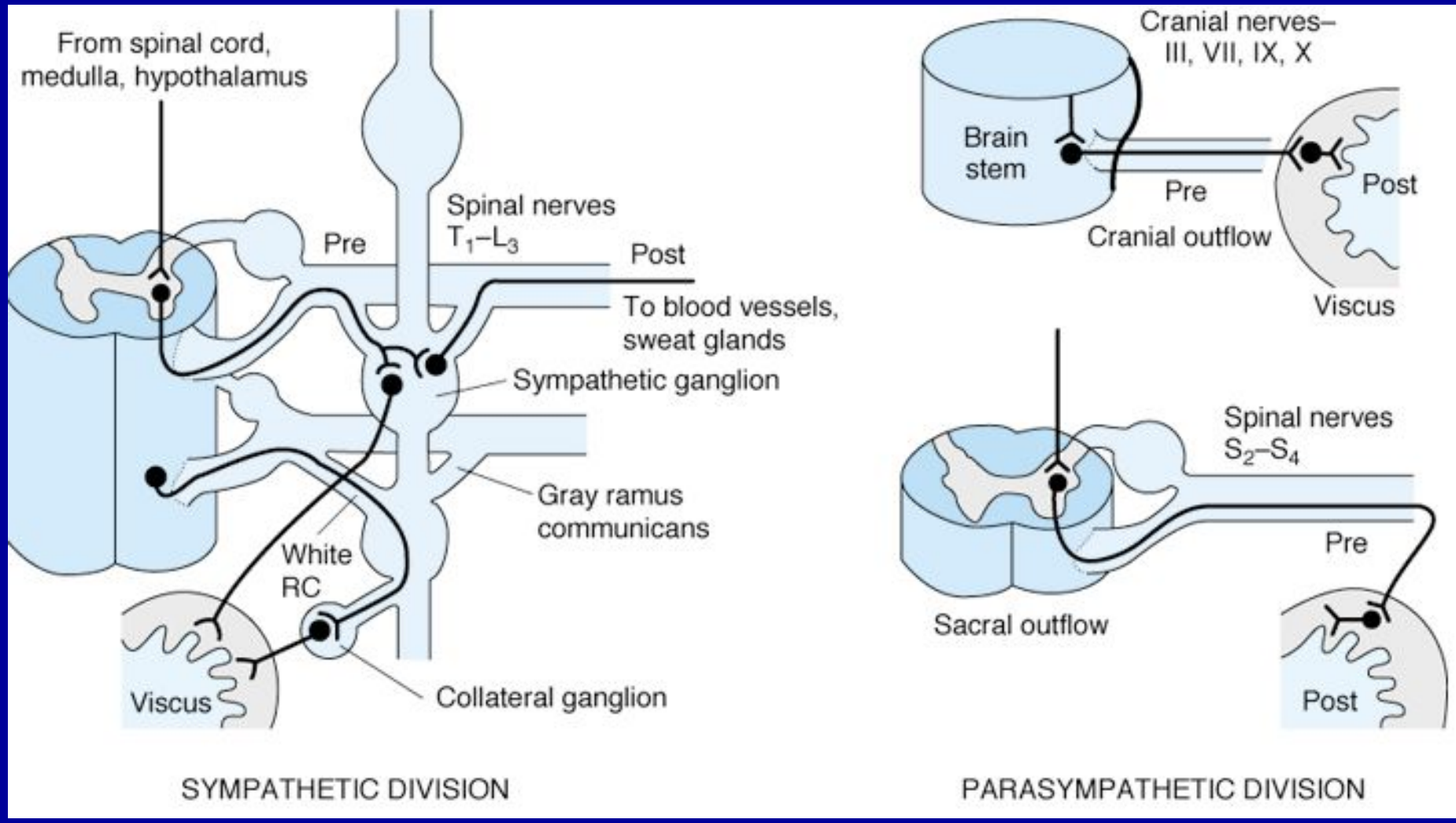

3. Метасимпатический отдел

- Интрамуральные ганглионарные структуры в стенках полых висцеральных органов, наделенных моторным ритмом.
- Входы от симпатической и парасимпатической частей.
- Собственные сенсорные, вставочные и эффекторные звенья.
- Высокая независимость от ЦНС.

Симпатические и метасимпатические элементы автономной нервной системы

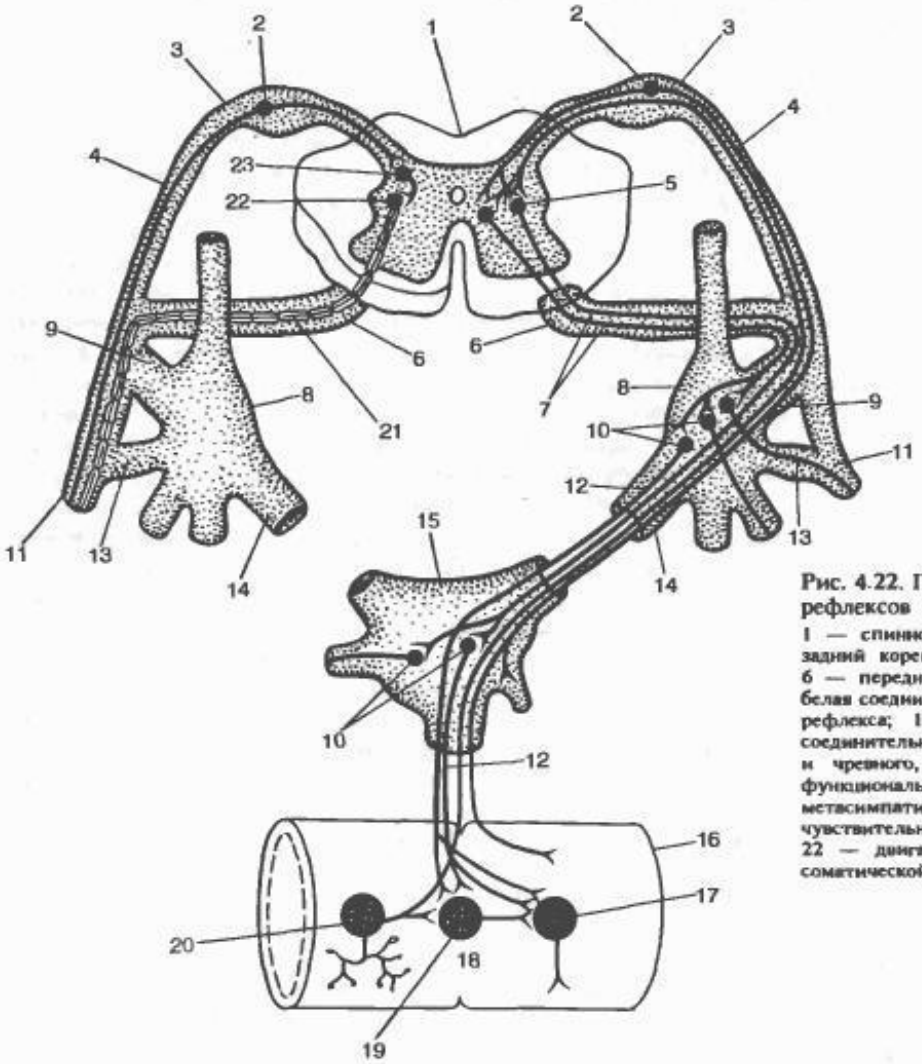

Рис. 4.22. Принципиальная схема дуги автономного (справа) и соматического (слева) рефлексов (по А. Д. Ноздрачеву).

1 — спинной мозг; 2 — тело чувствительного нейрона; 3 — спинальный ганглий; 4 — задний корешок; 5 — вставочный (преганглионарный) нейрон дуги автономного рефлекса; 6 — передний корешок; 7 — преганглионарное волокно; 8 — околопозвоночный узел; 9 — белая соединительная ветвь; 10 — двигательный (постганглионарный) нейрон дуги автономного рефлекса; 11 — соматический нерв; 12 — постганглионарное волокно; 13 — серая соединительная ветвь; 14 — висцеральная ветвь; 15 — предпозвоночный узел (брыжеечного и чревного, или солнечного, сплетения); 16 — кишка; 17 — эффекторный нейрон функционального модуля метасимпатической нервной системы; 18 — функциональный модуль метасимпатической нервной системы; 19 — интернейрон функционального модуля; 20 — чувствительный нейрон функционального модуля; 21 — двигательное соматическое волокно; 22 — двигательный нейрон соматической рефлекторной дуги; 23 — вставочный нейрон соматической рефлекторной дуги.

III.Нейромедиаторы автономной нервной системы и их функции

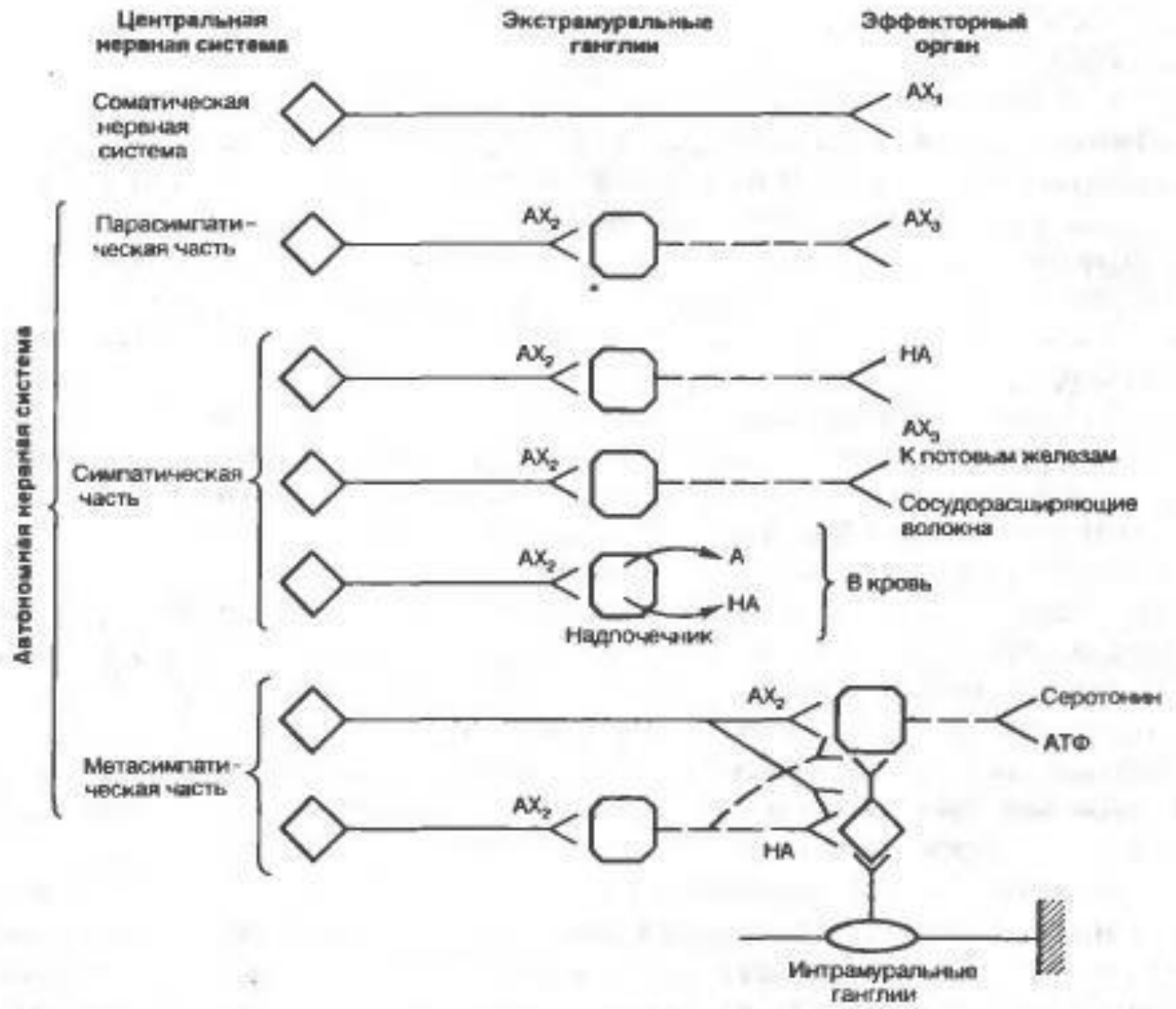

Рис. 4.27. Принципиальная схема химической передачи возбуждения в эфферентном звене рефлекторной дуги соматического и автономного (вегетативного) рефлекса.

АХ — ацетилхолин; А — адреналин; НА — норадреналин; $АХ_1$ блокируется ядом курарс; $АХ_2$ блокируется ганглиоблокаторами (гексонием); $АХ_3$ блокируется атропином.

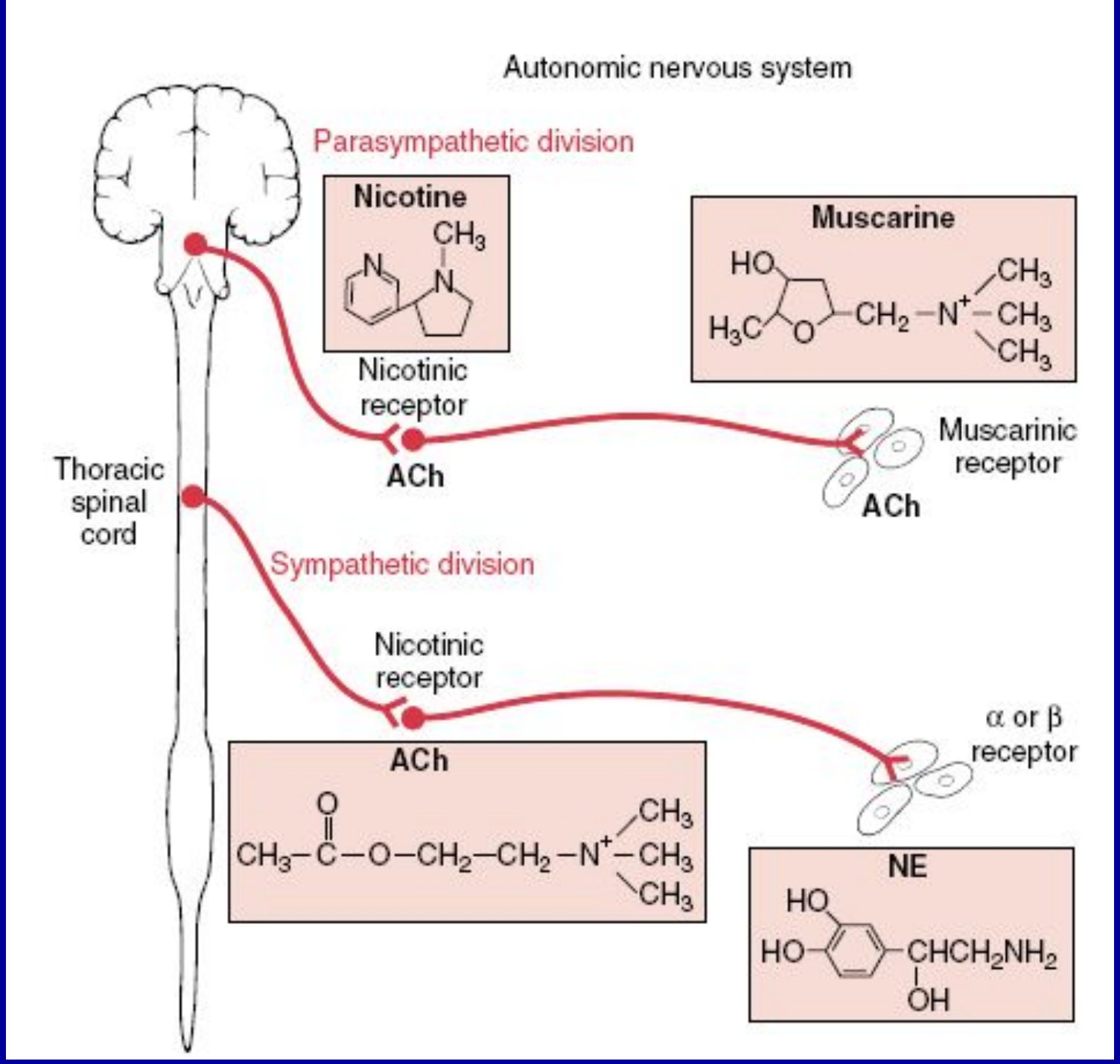
Autonomic nervous system
Parasympathetic division
Nicotine
CH3
N
N
Muscarine
HO
CH3
H3C
O
CH2 – N+ – CH3
CH3
Nicotinic receptor
ACh
Muscarinic receptor
ACh
Thoracic spinal cord
Sympathetic division
Nicotinic receptor
α or β receptor
ACh
O
CH3 – C – O – CH2 – CH2 – N+ – CH3
CH3
NE
HO
HO
CHCH2NH2
OH

Основные медиаторы автономной НС :

1. Ацетилхолин (АЦХ)

- в окончаниях преганглионарных нейронов
- в постганглионарных парасимпатических окончаниях
- в части постганглионарных симпатических волокон – потовые железы

АЦХ действует на никотиновые (возбуждающие) и мускариновые холинорецепторы (возбуждающие и тормозящие)

Nicotinic ACh receptors

Postsynaptic membrane of
- All autonomic ganglia
- All neuromuscular junctions
- Some CNS pathways

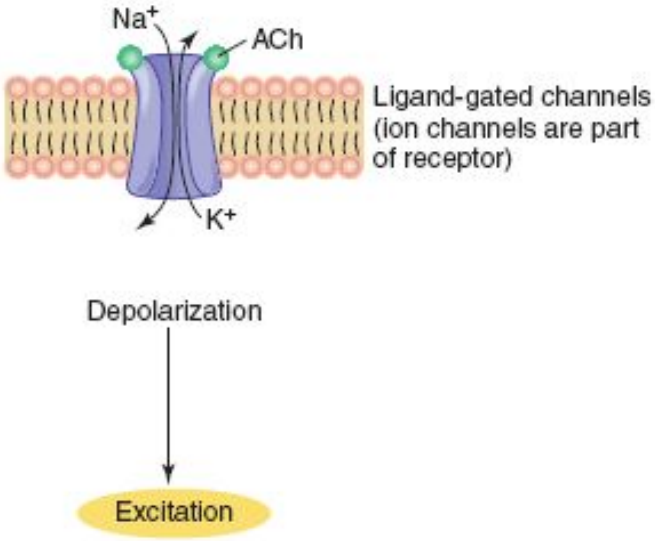

Muscarinic ACh receptors

- Produces parasympathetic nerve effects in the heart, smooth muscles, and glands
- G-protein-coupled receptors (receptors influence ion channels by means of G-proteins)

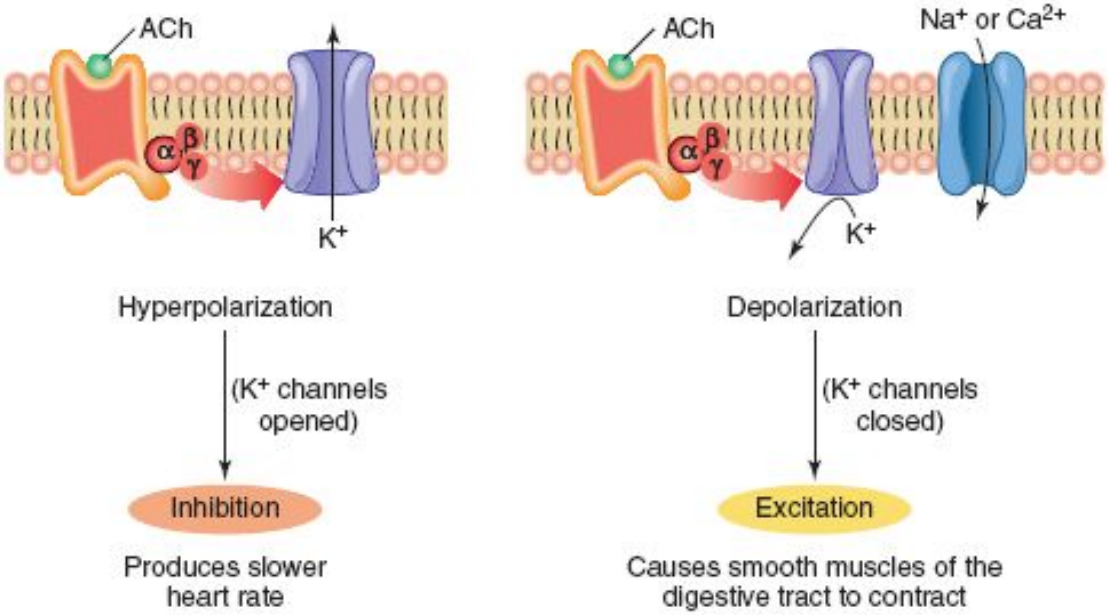

2. Норадреналин (НА) – в симпатических окончаниях сосудов сердца, печени, селезенки и других структур.

Адренорецепторы:

- α-адренорецепторы – сужение висцеральных и кожных сосудов
- β-адренорецепторы – усиление и учащение сердечных сокращений (β_1), расширение бронхиол (β_2).

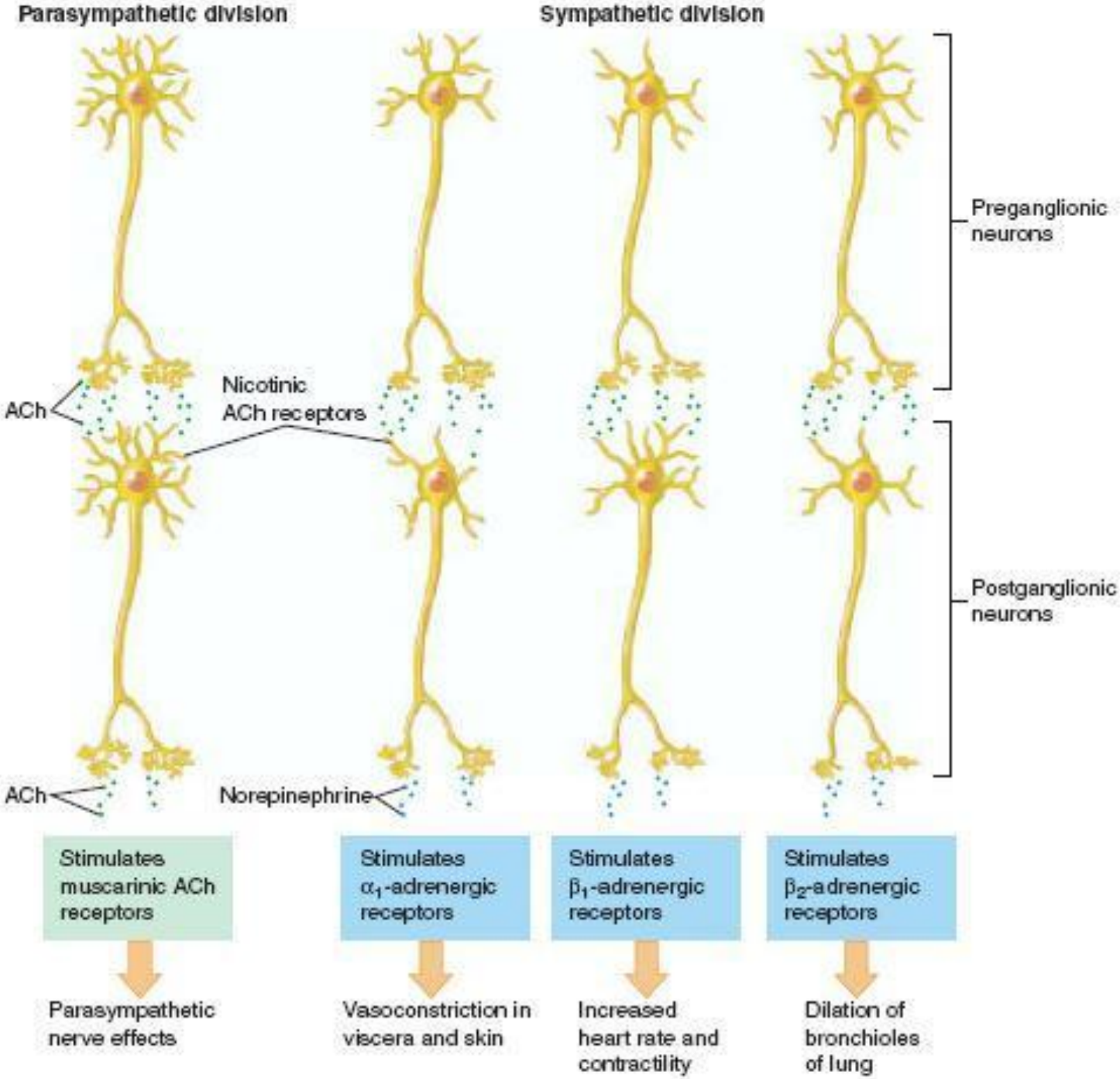
Parasympathetic division
Sympathetic division
Preganglionic neurons
Postganglionic neurons
ACh
Nicotinic ACh receptors
ACh
Norepinephrine
Stimulates muscarinic ACh receptors
Stimulates α_1-adrenergic receptors
Stimulates β_1-adrenergic receptors
Stimulates β_2-adrenergic receptors
Parasympathetic nerve effects
Vasoconstriction in viscera and skin
Increased heart rate and contractility
Dilation of bronchioles of lung

Действие НА→ аденилатциклаза → цАМФ → возбуждение клетки, активация энергетического обмена

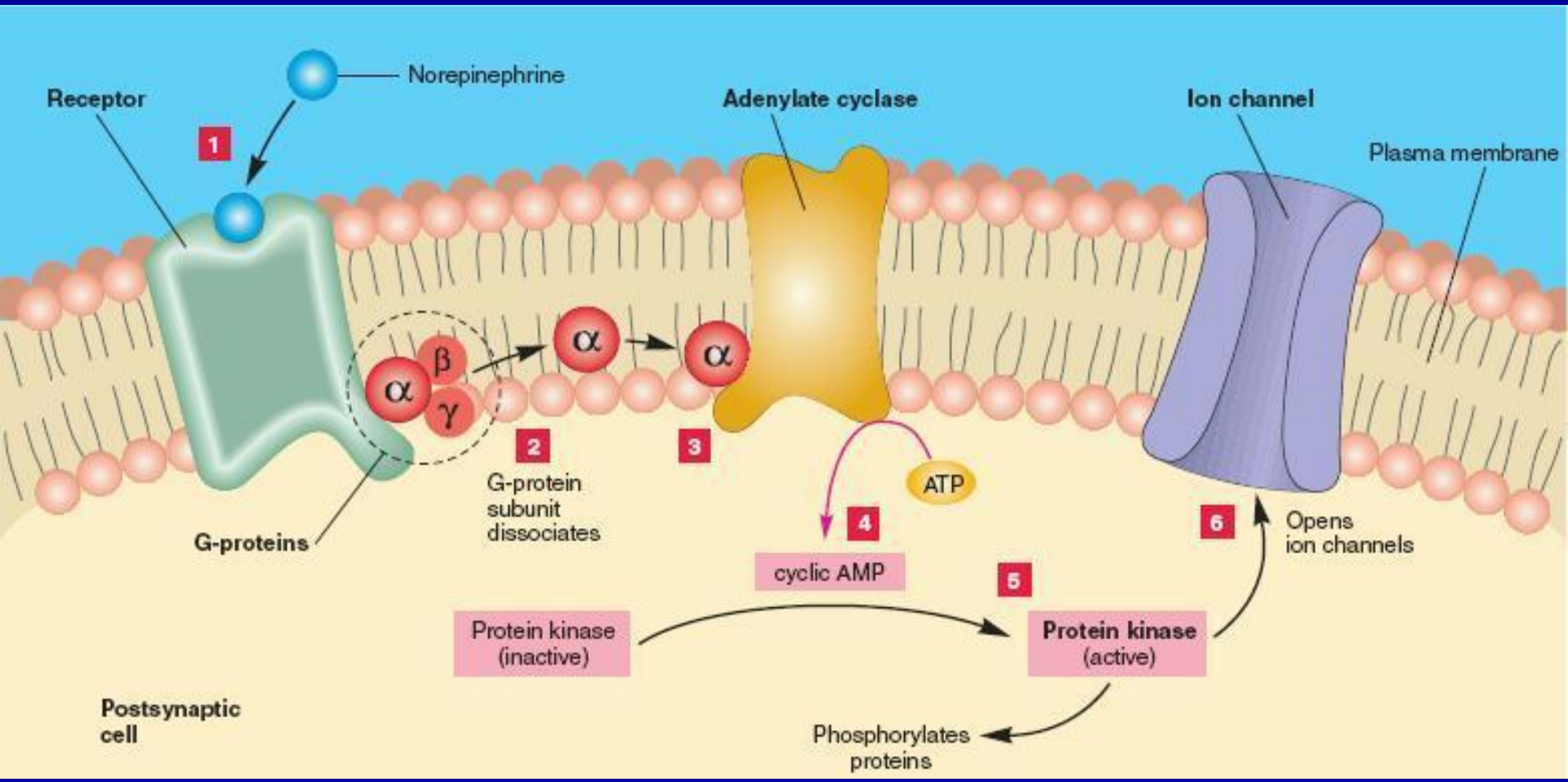

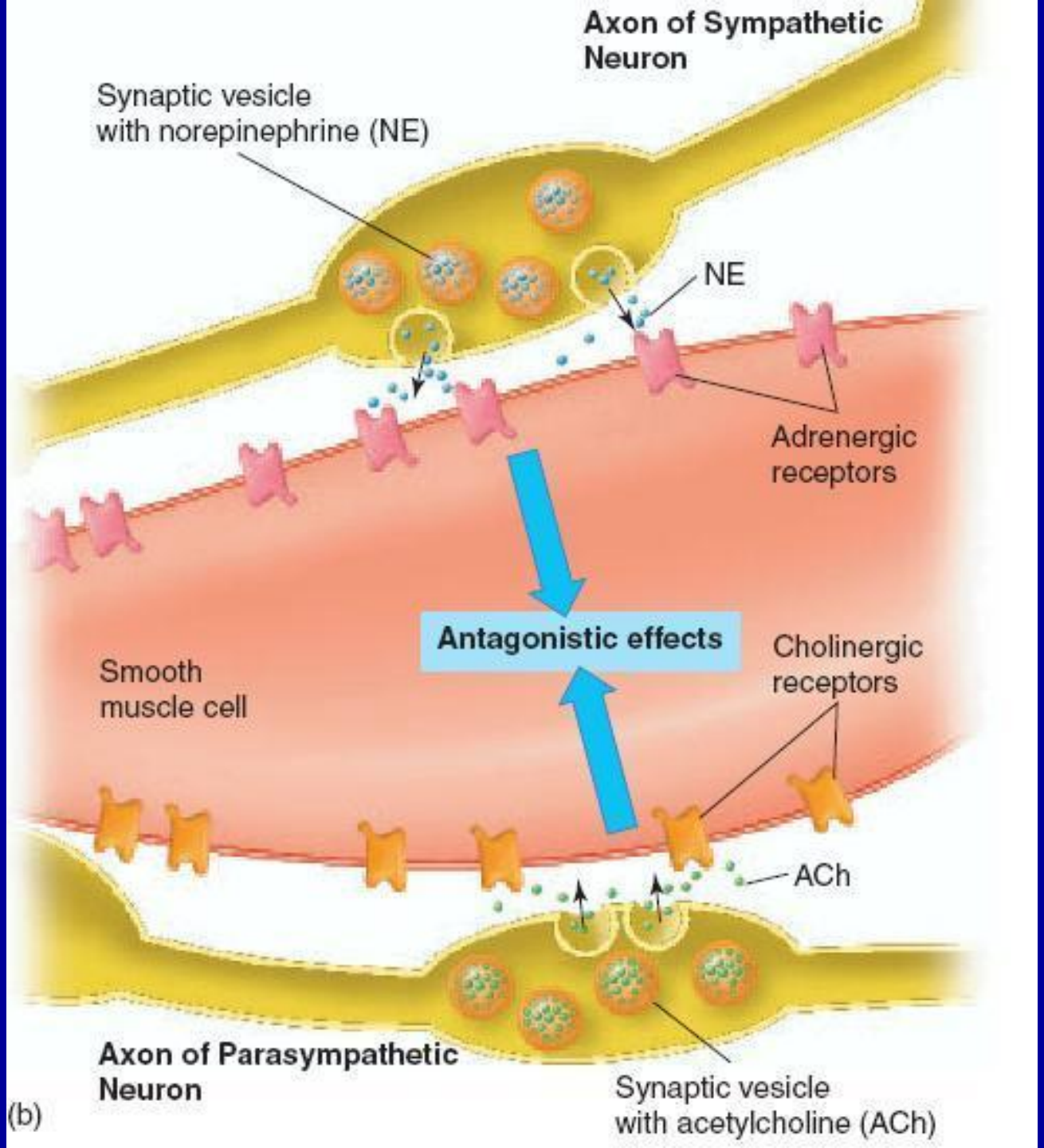
Axon of Sympathetic Neuron
Synaptic vesicle with norepinephrine (NE)
NE
Adrenergic receptors
Antagonistic effects
Smooth muscle cell
Cholinergic receptors
ACh
Axon of Parasympathetic Neuron
Synaptic vesicle with acetylcholine (ACh)
(b)

3. Серотонин – метасимпатический медиатор.

- Сокращение или расслабление гладкой мускулатуры сосудов.
- Ритмические сокращения пищеварительной системы

Автономная НС содержит трансдукторы – клетки, отвечающие эндокринно:

1) хромаффинные клетки мозгового слоя надпочечников;

2) нейроны гипоталамических ядер

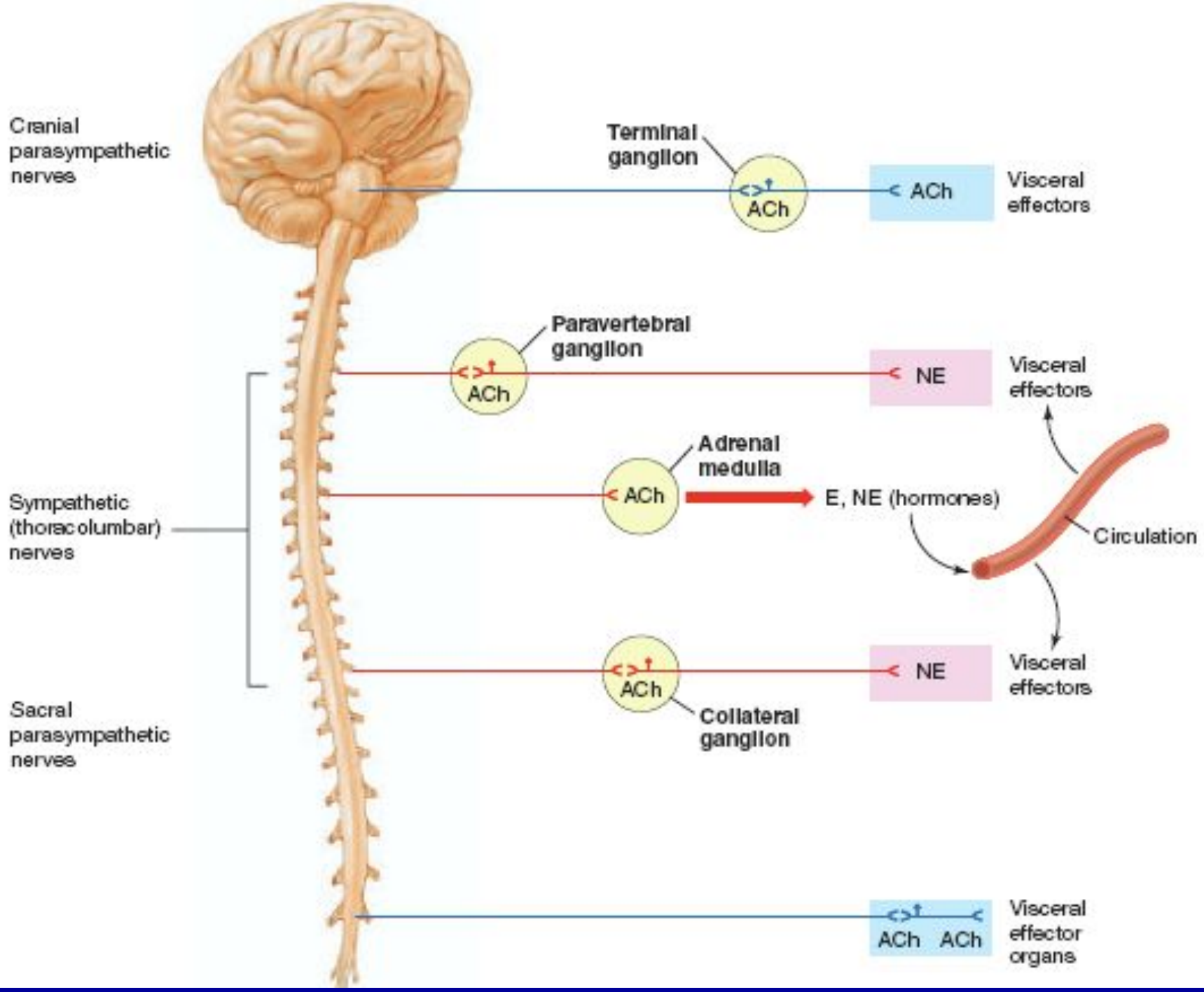
Cranial parasympathetic nerves
Terminal ganglion
ACh
ACh
Visceral effectors
Paravertebral ganglion
ACh
NE
Visceral effectors
Adrenal medulla
ACh
E, NE (hormones)
Circulation
Sympathetic (thoracolumbar) nerves
ACh
NE
Visceral effectors
Collateral ganglion
Sacral parasympathetic nerves
ACh ACh
Visceral effector organs

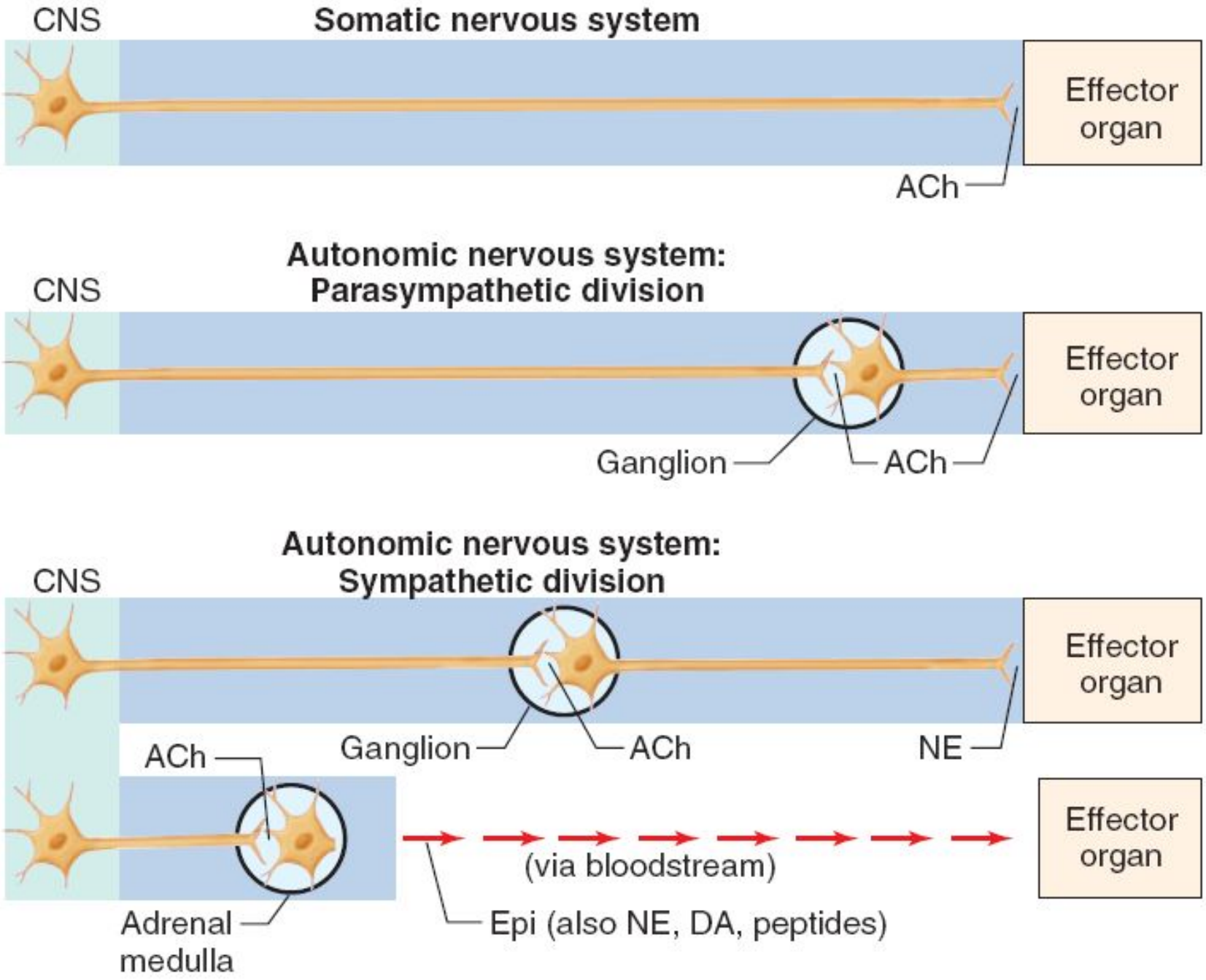
CNS
Somatic nervous system
Effector organ
ACh
Autonomic nervous system:
Parasympathetic division
CNS
Effector organ
Ganglion
ACh
Autonomic nervous system:
Sympathetic division
CNS
Effector organ
ACh
Ganglion
ACh
NE
Effector organ
(via bloodstream)
Adrenal medulla
Epi (also NE, DA, peptides)

IV. Влияние автономной нервной системы на функции органов

Изучение – с помощью электрического или химической стимуляции, хирургического или фармакологического выключения

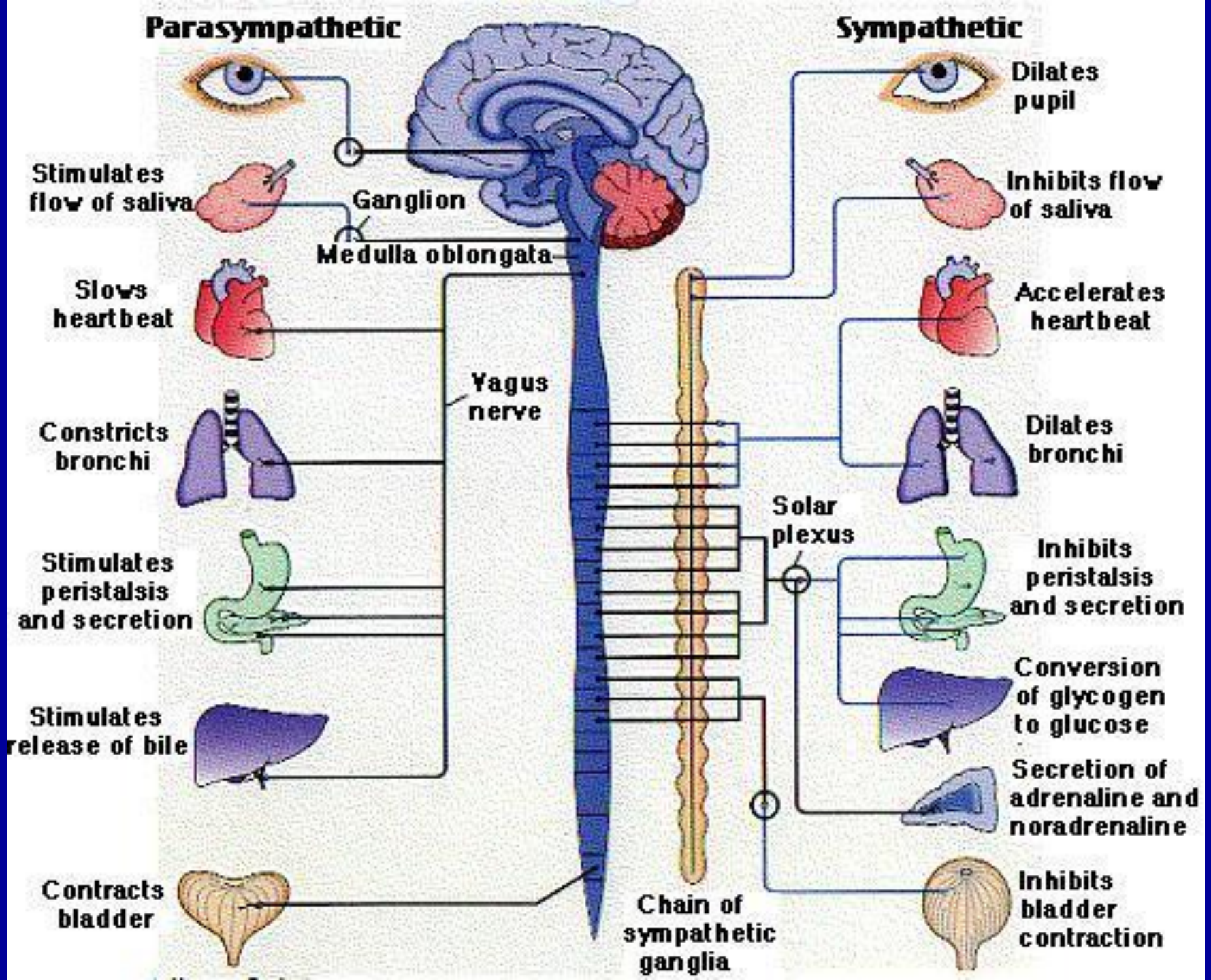
Parasympathetic
Sympathetic
Dilates pupil
Stimulates flow of saliva
Ganglion
Medulla oblongata
Inhibits flow of saliva
Slows heartbeat
Accelerates heartbeat
Vagus nerve
Constricts bronchi
Dilates bronchi
Solar plexus
Stimulates peristalsis and secretion
Inhibits peristalsis and secretion
Conversion of glycogen to glucose
Stimulates release of bile
Secretion of adrenaline and noradrenaline
Contracts bladder
Chain of sympathetic ganglia
Inhibits bladder contraction

Таблица 19.1. Влияние вегетативной нервной системы на различные органы (Guyton, 1976)

Органы	Эффект раздражения симпатических нервов	Эффект раздражения парасимпатических нервов
Глаза		
зрачки	Расширение	Сужение
цилиарные мышцы	Не проявляется	Сокращение
Железы		
носовые слезные околоушные подчелюстные желудочные поджелудочная	Сужение сосудов	Обильное выделение водянистого секрета, содержащего ферменты
Потовые железы	Обильное потоотделение (медиатор — ацетилхолин)	Не проявляется
Апокринные железы	Выработка густого пахучего секрета	Не проявляется
Сердце		
миокард	Учащение и усиление сокращений	Замедление сокращений; уменьшение силы сокращения предсердий
Коронарные сосуды	Расширение	Сужение
Легкие		
бронхи	Расширение	Сужение
сосуды	Умеренное сужение	Не проявляется
Кишечник		
моторика	Снижение перистальтики и тонуса	Усиление перистальтики и тонуса
сфинктеры	Повышение тонуса	Снижение тонуса
Печень	Выброс глюкозы	Не проявляется
Желчный пузырь и протоки	Угнетение сокращений	Усиление сокращений
Почки	Уменьшение диуреза	Не проявляется
Мочеточники	Торможение сокращений	Усиление сокращений
Мочевой пузырь		
детрузор	Торможение	Усиление сокращений
треугольная мышца	Усиление сокращений	Торможение
Половой член	Эякуляция	Эрекция
Сосуды большого круга		
органов брюшной области	Сужение	Не проявляется
мышц	Сужение (адренэргическое)	» »
	Расширение (холинэргическое)	» »
кожные	Сужение (адренэргическое)	Расширение
	Расширение (холинэргическое)	

Симпатический отдел– система тревоги. Действие : прямое на орган-мишень и генерализованное – за счет выброса адреналина из надпочечников.

Раздражение симпатических волокон:

- увеличение силы и частоты сердечных сокращений
- расслабление мускулатуры бронхов
- снижение моторной активности желудка и кишечника и т.д.

Парасимпатический отдел – система поддержания гомеостаза. Раздражение блуждающего нерва:

- уменьшается частота и сила сердечных сокращений
- суживаются бронхи
- расширяются сосуды пищеварительной системы и т.д.

- Метасимпатическая часть автономной НС контролирует и регулирует процессы внутренних органов («микропроцессор»).
- При этом ЦНС освобождается от избыточной информации.

Симпатические и парасимпатические центры, а также эффекторные нейроны метасимпатической части находятся в состоянии тонуса

- преобладание тонуса парасимпатической части – ваготония,
- симпатической – симпатикотония

Все отделы автономной НС действуют согласованно, запускают следующие рефлексы:

1. Висцеровисцеральные (рефлекс Гольца).
2. Висцеросоматические.
3. Висцеросенсорный рефлекс (зоны Захарьина–Геда).
4. Соматовисцеральный рефлекс (используется в рефлексотерапии).

Области отраженной боли

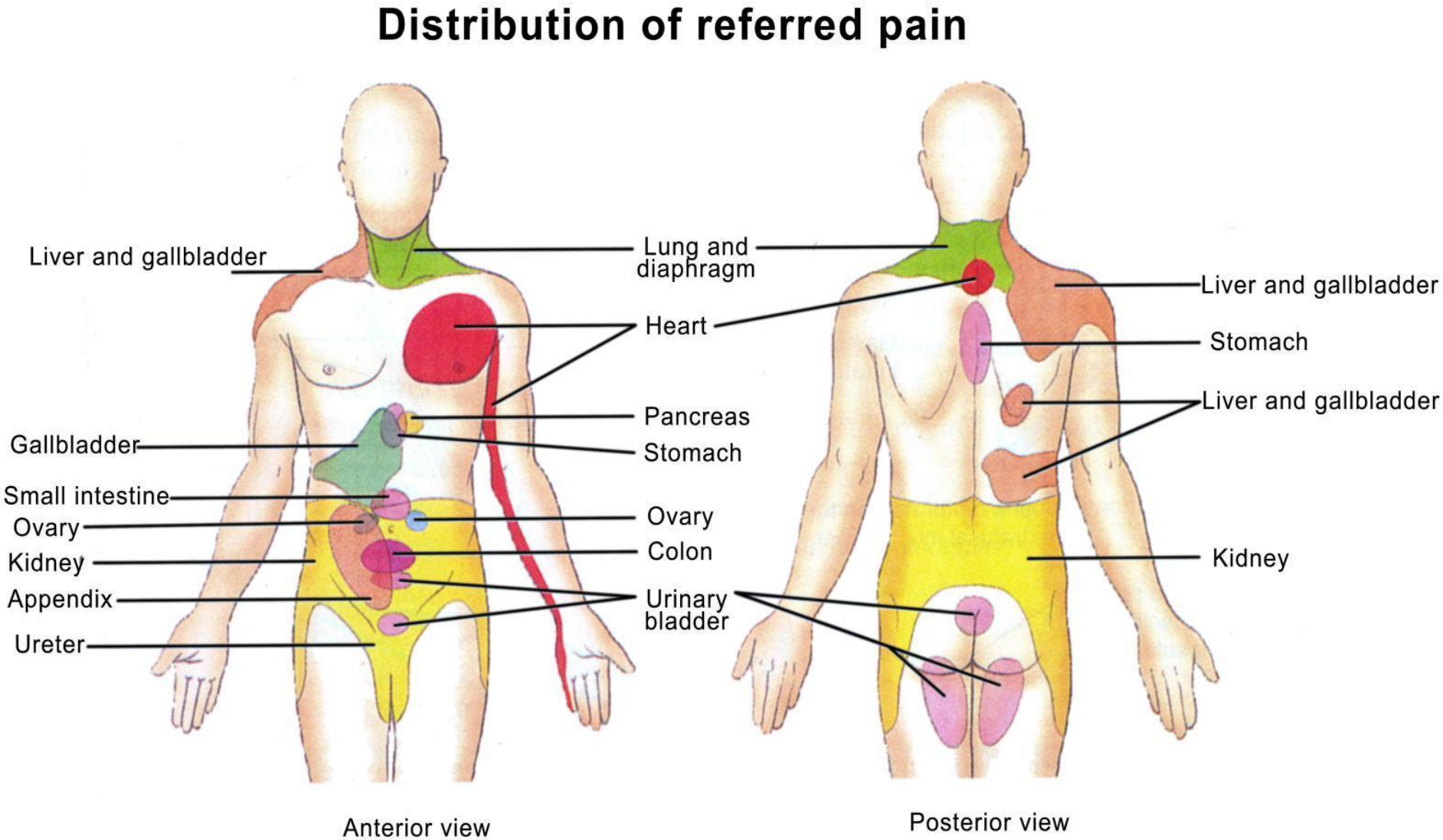

V.Центральная регуляция висцеральных функций

Структуры ЦНС, контролирующие автономную нервную систему

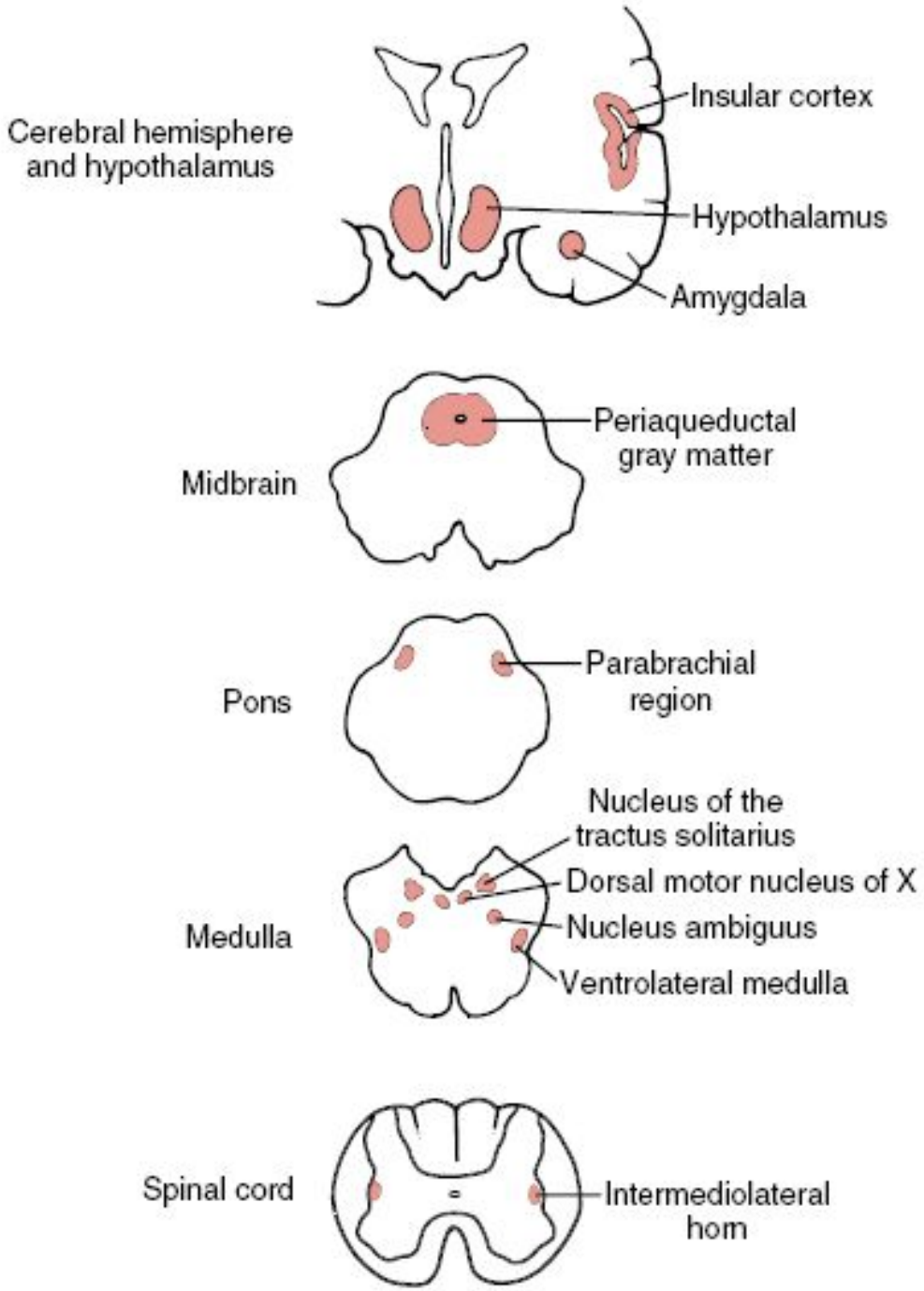

Иерархическая структура автономной НС:

1. Метасимпатические ганглии.
2. Превертебральные ганглии брыжеечных и солнечного сплетений.
3. Центры спинного мозга.
4. Ствол.
5. Лимбическая система (гипоталамус и т.д.).

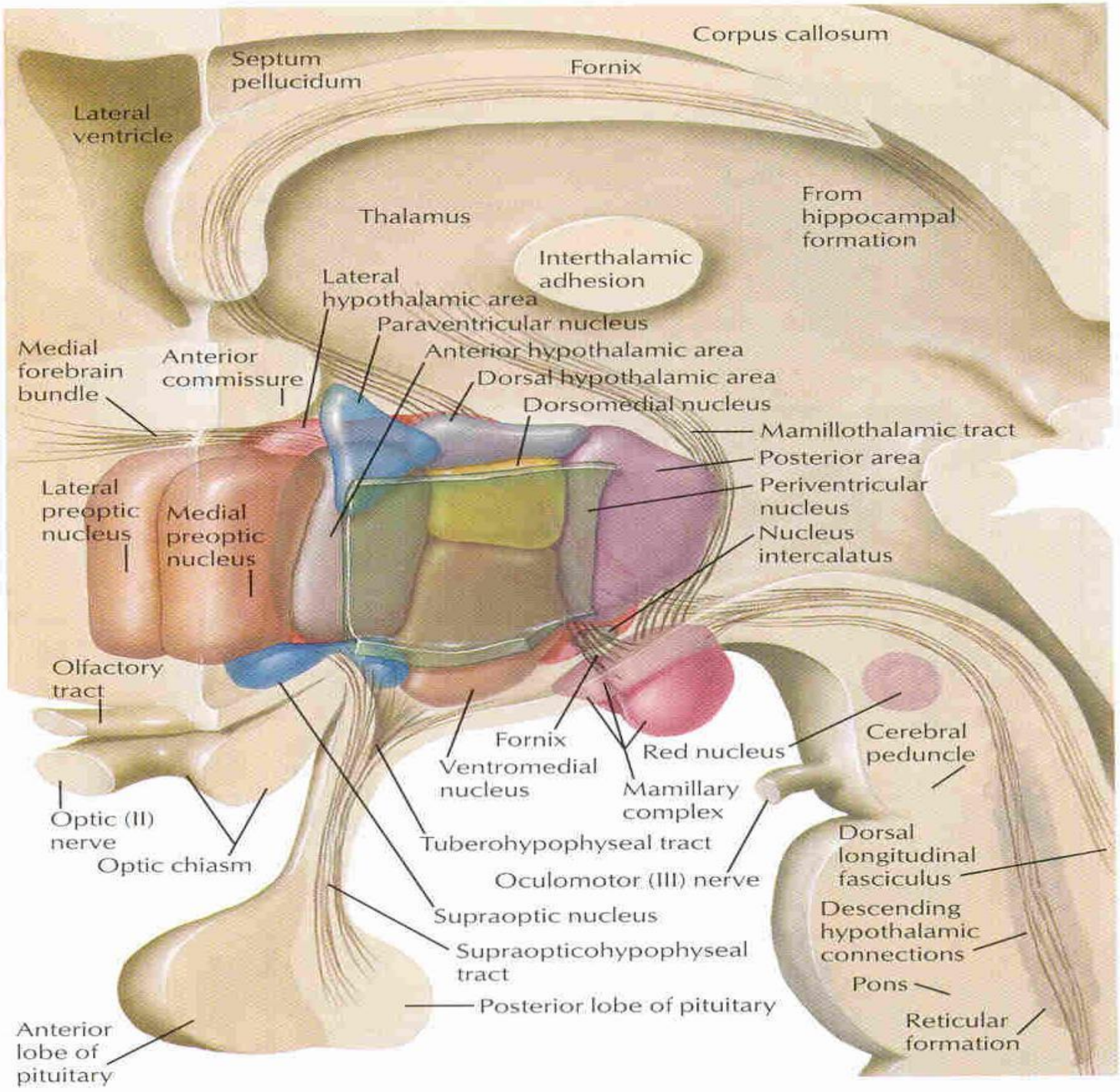
Corpus callosum
Septum pellucidum
Fornix
Lateral ventricle
From hippocampal formation
Thalamus
Interthalamic adhesion
Lateral hypothalamic area
Paraventricular nucleus
Anterior hypothalamic area
Medial forebrain bundle
Anterior commissure
Dorsal hypothalamic area
Dorsomedial nucleus
Mamillothalamic tract
Posterior area
Periventricular nucleus
Nucleus intercalatus
Lateral preoptic nucleus
Medial preoptic nucleus
Olfactory tract
Fornix
Ventromedial nucleus
Red nucleus
Mamillary complex
Cerebral peduncle
Optic (II) nerve
Optic chiasm
Tuberohypophyseal tract
Oculomotor (III) nerve
Dorsal longitudinal fasciculus
Supraoptic nucleus
Descending hypothalamic connections
Supraopticohypophyseal tract
Pons
Posterior lobe of pituitary
Reticular formation
Anterior lobe of pituitary

Ядра гипоталамуса

- задняя группа – эффекты, аналогичные раздражению симпатических нервов.
- передняя группа – эффекты, парасимпатических нервов.
- средняя группа – регуляция метаболизма, контроль пищевого поведения.

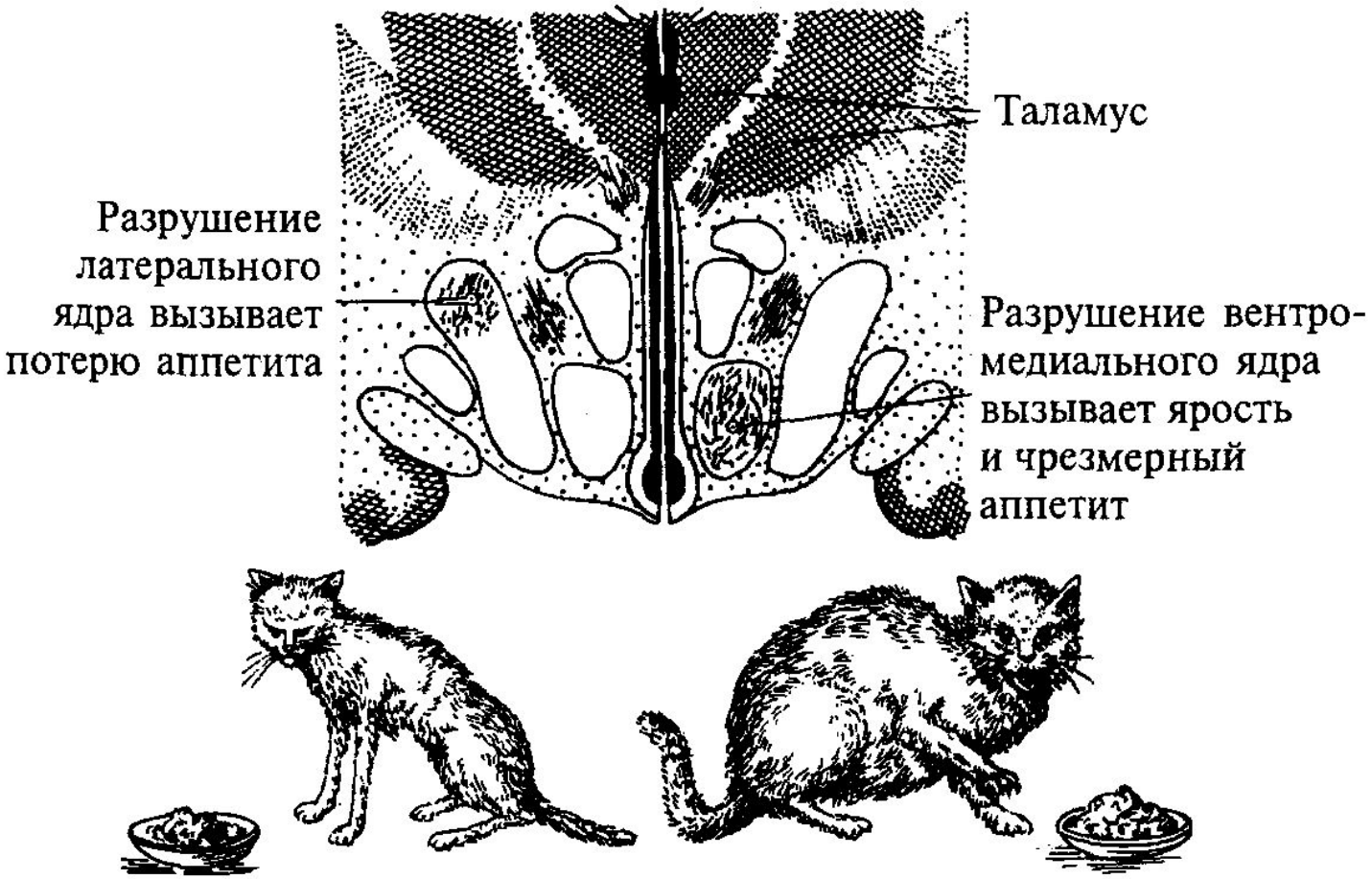

Рис. 4.9. Влияние повреждения латерального (слева) и вентромедиального (справа) ядер гипоталамуса на пищевое поведение кошки.

Благодарю за внимание!