Абсцессы и гангрена легких

ФАКТОРЫ НЗЛ

СНИЖЕНИЕ ИММУНИТЕТА

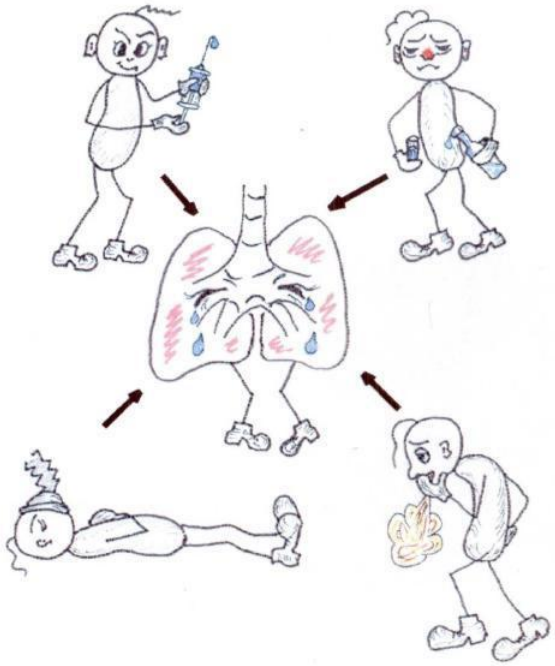

ВИРУЛЕНТНОСТЬ И МИКСТНОСТЬ ИНФЕКЦИОННОГО АГЕНТА

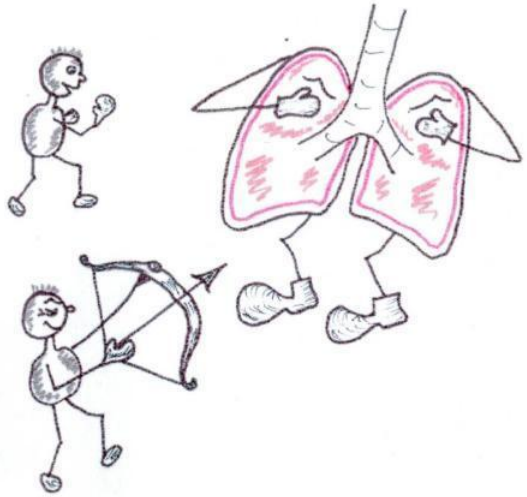

НАРУШЕНИЕ ДРЕНАЖНОЙ ФУНКЦИИ БРОНХОВ

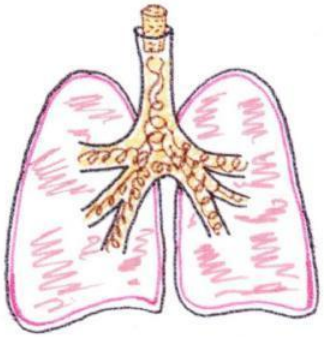

НАРУШЕНИЕ КРОВОСНАБЖЕНИЯ

- Острые неспецифические инфекционные гнойно-деструктивные заболевания лёгких объединяют понятия ***абсцессы и гангрены*** лёгких, которые представляют собой тяжёлые патологические состояния, характеризующиеся воспалительной инфильтрацией и последующим гнойным или гнилостным распадом лёгочной ткани в результате воздействия так называемого неспецифического инфекционного возбудителя.

СОВРЕМЕННАЯ КЛАССИФИКАЦИЯ ОСТРЫХ ИНФЕКЦИОННЫХ ДЕСТРУКЦИЙ ЛЕГКИХ (И.С.Колесников,1988, Н.В.Путов, 2000)

- ***По морфологическим изменениям:***
- Острый гнойный абсцесс
- Острый гангренозный абсцесс (ограниченная гангрена)
- Распространенная гангрена

- ***По патогенезу:***
- Первичные
- Вторичные

- **Острый абсцесс**

- это гнойный или гнилостный распад некротических участков лёгочной ткани, чаще в пределах 1-2 сегментов с наличием одной или нескольких полостей деструкции, заполненных гноем и отграниченных от неповреждённых отделов пиогенной капсулой, окружённой зоной перифокального воспалительного инфильтрата.

- **Гангрена лёгкого**

- гнойно-гнилостный некроз значительного участка лёгочной ткани (от доли до всего лёгкого), без четких признаков отграничения, имеющий тенденцию к дальнейшему быстрому распространению и проявляющийся крайне тяжёлым общим состоянием больного.

- **Гангренозный абсцесс**

- это гнойно-гнилостный некроз участка лёгочной ткани, но с менее выраженным, чем при гангрене, омертвлением паренхимы, склонный к отграничению с формированием полости с пристеночными или свободно лежащими секвестрами лёгочной ткани.

- **Абсцедирующая пневмония**

- деструкция на фоне пневмонического инфильтрата или формирование множественных очагов просветления на фоне интенсивного затемнения, что характерно для абсцесса.

Патогенетическая характеристика:

- **Бронхогенные**
- А) аспирационные
- Б) постпневмонические
- В) обтурационные
- **Тромбоэмболические**
- А) микробные тромбоэмболические
- Б) асептические тромбоэмболические
- **Посттравматические**
- **Прочего происхождения**
- (в том числе при переходе нагноения с соседних органов)

Виды абсцессов:

а – постпневмонический; б – аспирационный; в – тромбоэмбольческий; г – обтурационный; д – посттравматический.

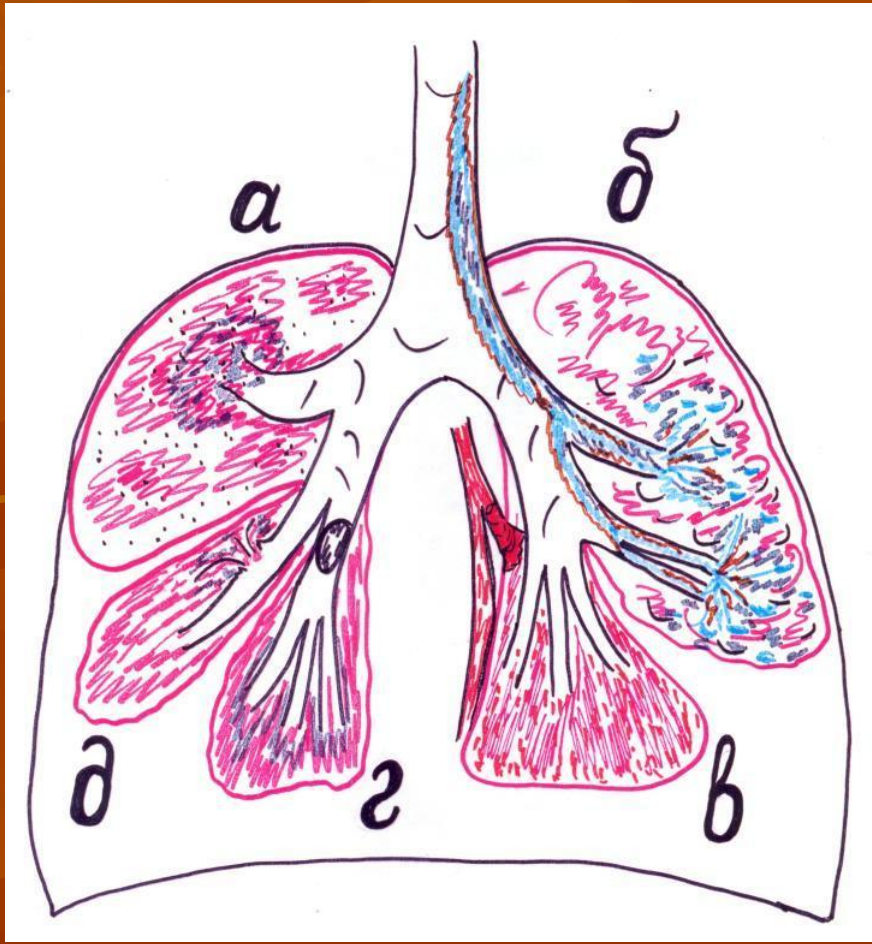

- ***По этиологии:***
- Вызванные аэробной микрофлорой
- Вызванные анаэробной микрофлорой
- Вызванные другой небактериальной флорой (простейшими, грибами и т.д.)
- Вызванные смешанной микрофлорой (в том числе вирусно-бактериальные)
- ***По месторасположению:***
- Центральные (прикорневые)
- Периферические (кортикальные, субплевральные)

- ***По распространенности:***
- **Абсцессы**
- единичные
- множественные
- односторонние
- двусторонние
- диссеминированные
- **Гангрены**
- лобарные
- субтотальные
- тотальные (по Я.Н.Шойхету, 2000 г.)
- двусторонние

- ***По тяжести течения***
- **Лёгкой** степени тяжести (без дыхательной недостаточности, только бронхолегочная симптоматика)
- **Средней** степени тяжести (дыхательная недостаточность, сепсис)
- **Тяжёлой** степени тяжести (дыхательная недостаточность, сепсис, дисфункция органов)
- **Крайне тяжёлой** степени тяжести (септический шок, симптомы полиорганной недостаточности)

- ***По наличию осложнений:***
- Пиопневмоторакс или эмпиема плевры
- Кровотечение или кровохарканье
- Сепсис
- Флегмона грудной стенки
- Респираторный дистресс-синдром
- Поражение противоположного лёгкого
- Гнойный перикардит, медиастинит и др.
- Гнойные метастазы в другие органы с их септическим поражением и вторичной интоксикацией

ПАТОГЕНЕЗ ЛЕГОЧНОЙ ДЕСТРУКЦИИ

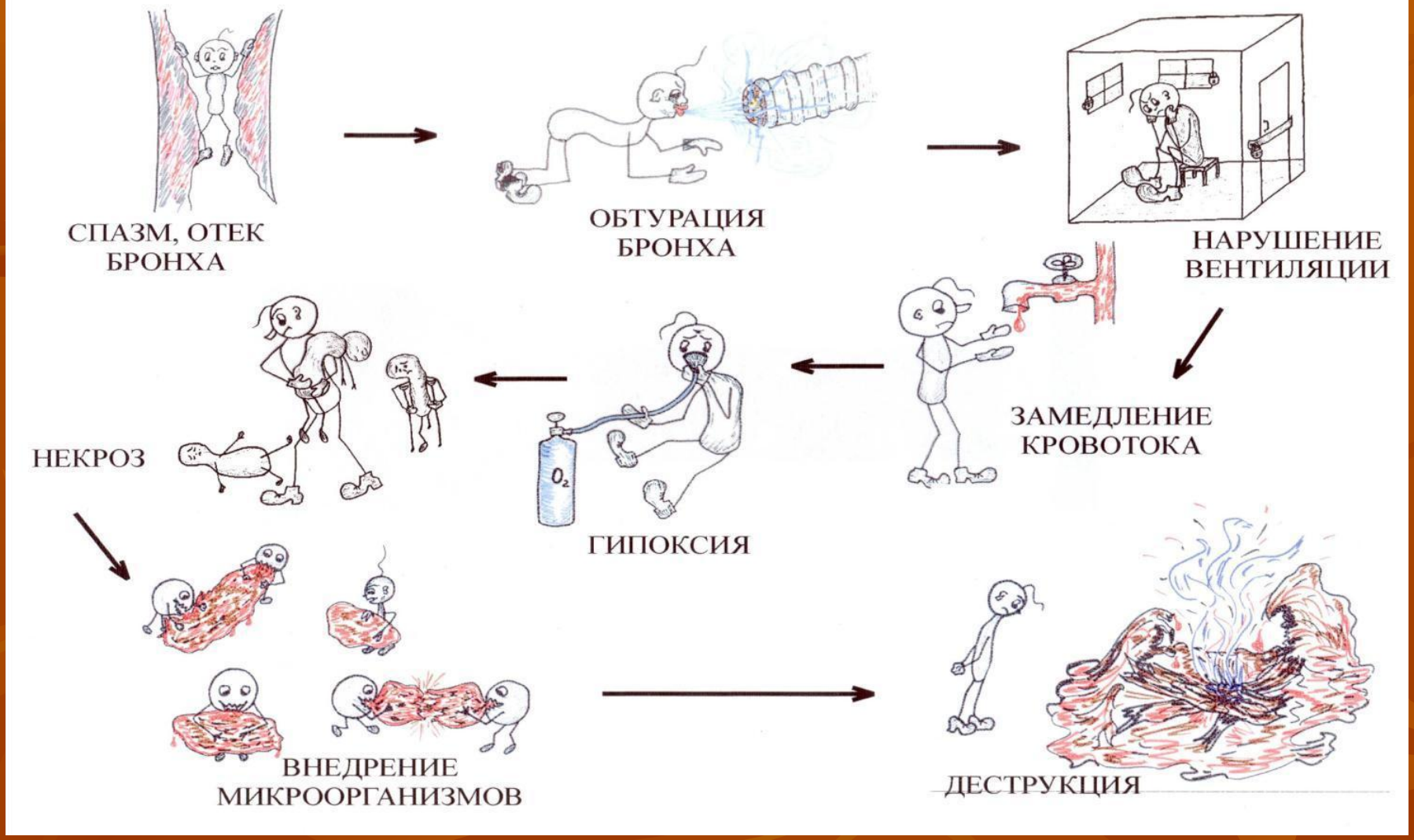

	АБСЦЕСС	БЭБ	ЭМПИЕМА
КАШЕЛЬ			
ОДЫШКА			
БОЛЬ В ГР. КЛЕТКЕ			

Периоды клинического течения острого абсцесса лёгкого :

- *период острого инфекционного воспаления и гнойно-некротической деструкции*, **заканчивающейся формированием лёгочного гнойника,**
- *период открытого лёгочного гнойника*, **наступающего после прорыва последнего в бронхи**

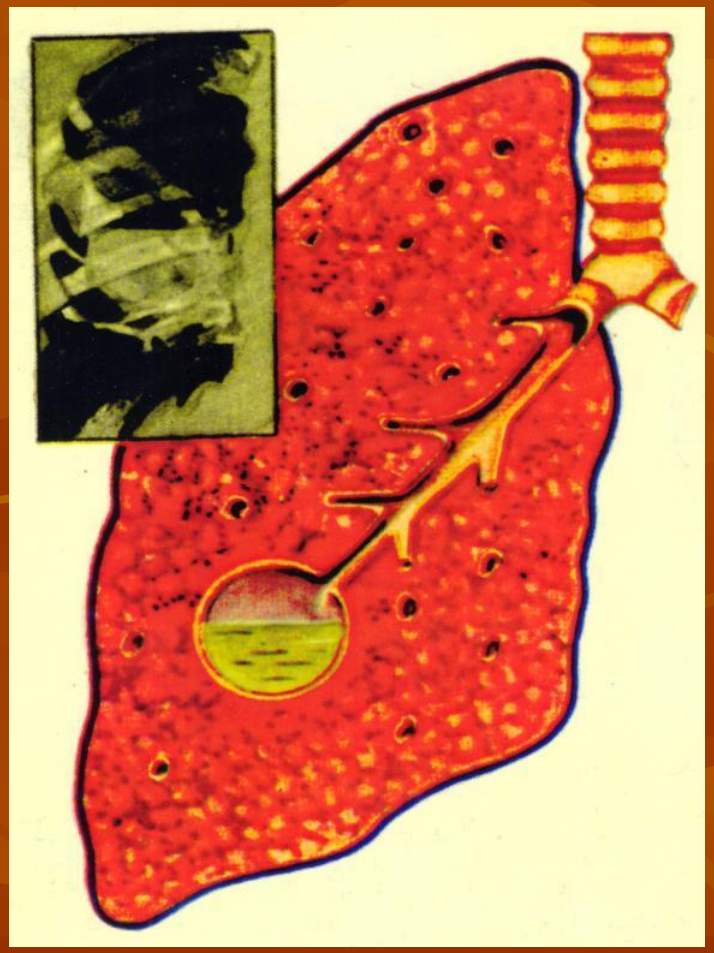

ТЕЧЕНИЕ ОСТРОГО АБСЦЕССА

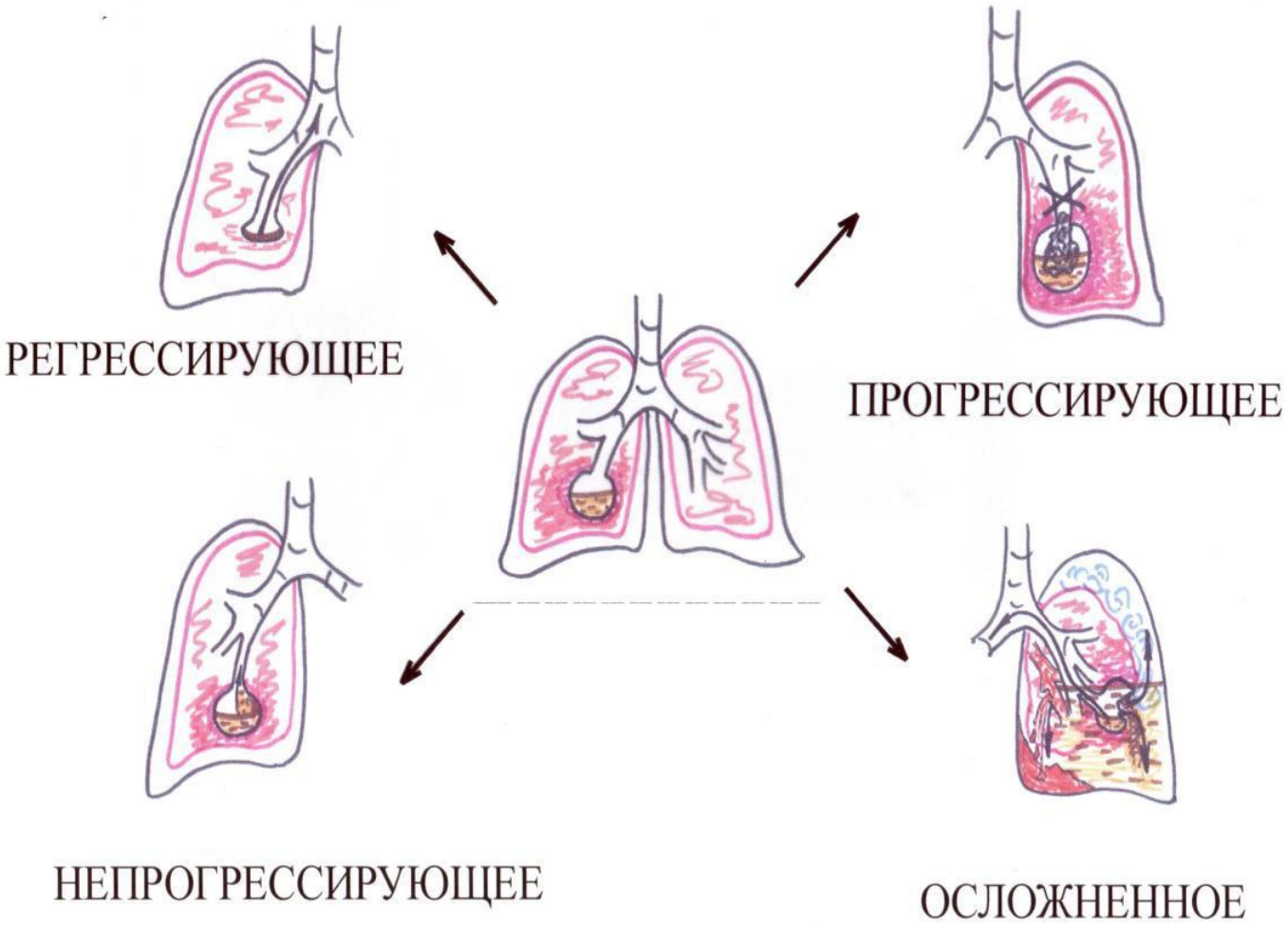

Острый абсцесс верхней доли левого лёгкого

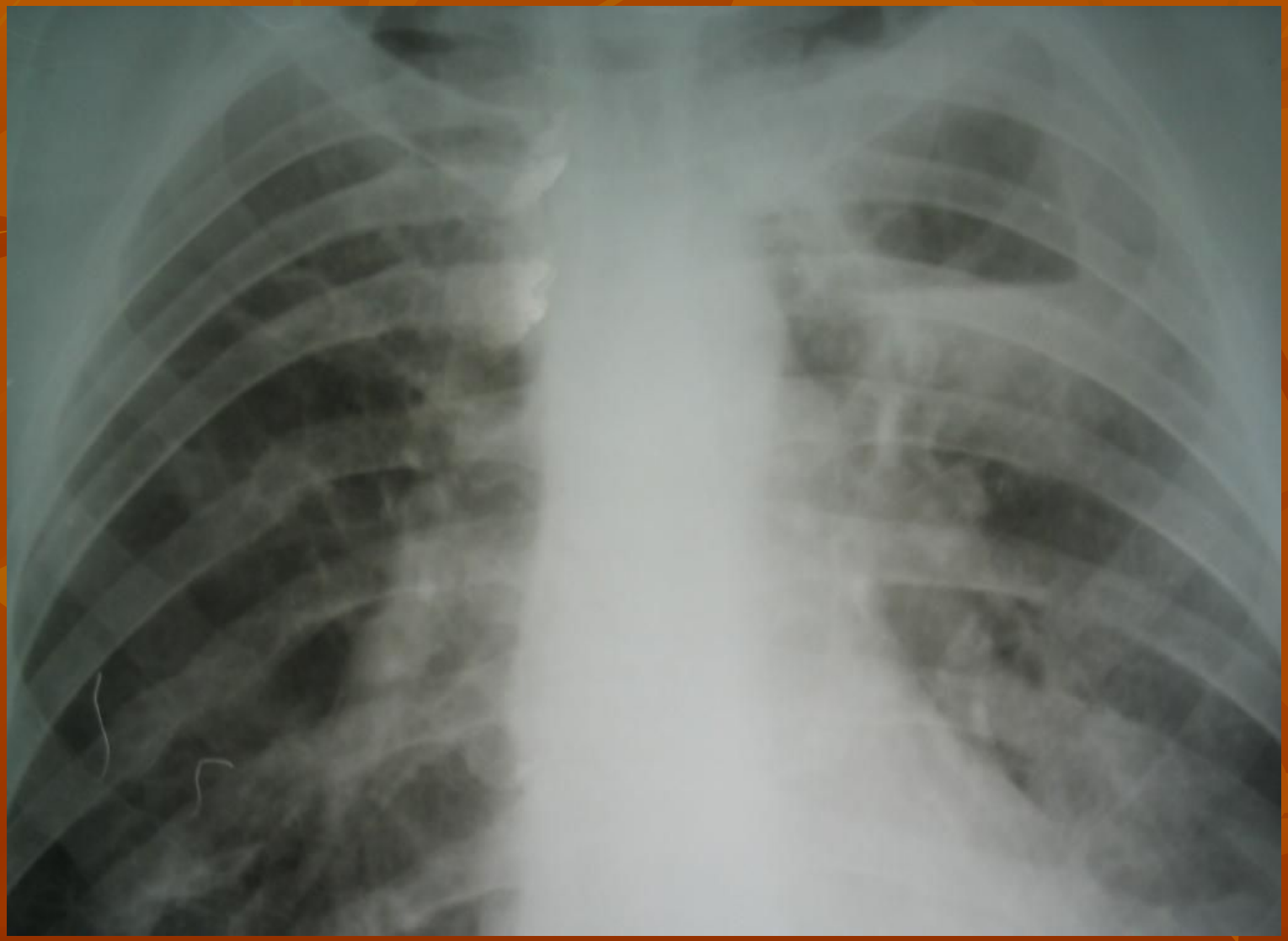

Острый билобарный абсцесс правого лёгкого

непрогрессирующего течения

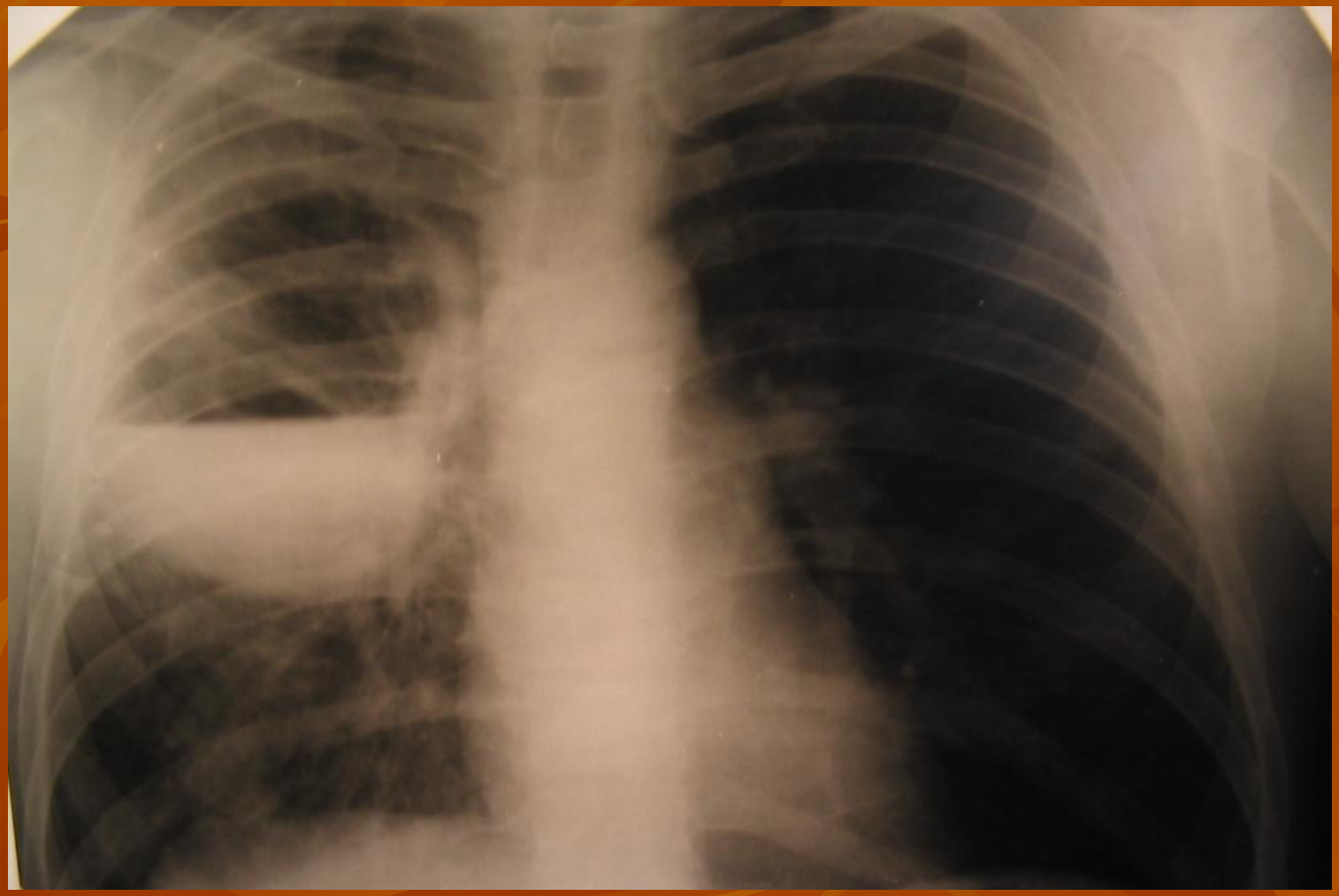

Абсцессы верхней доли и S6 левого легкого

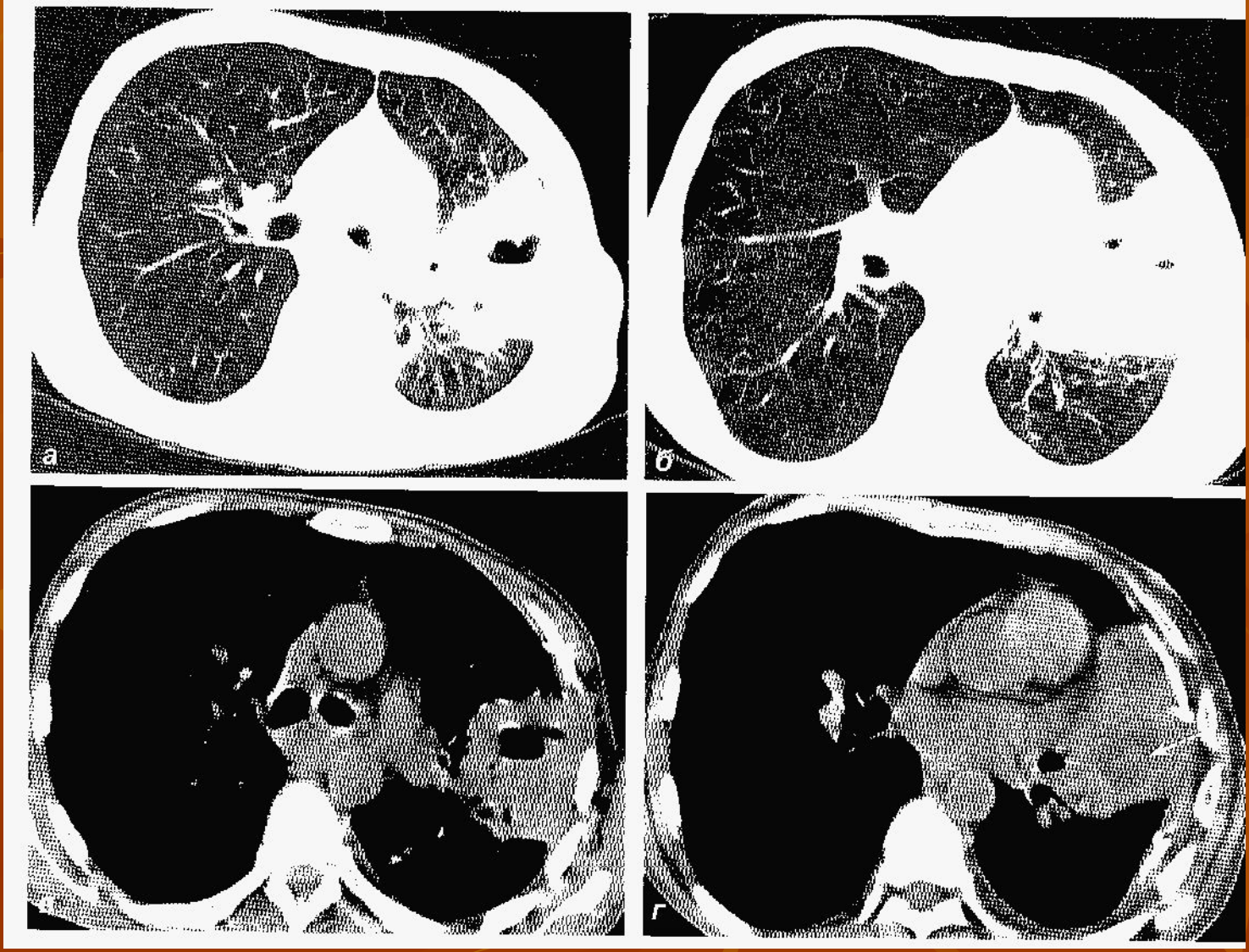

Блокированный абсцесс верхней доли (S1) правого легкого

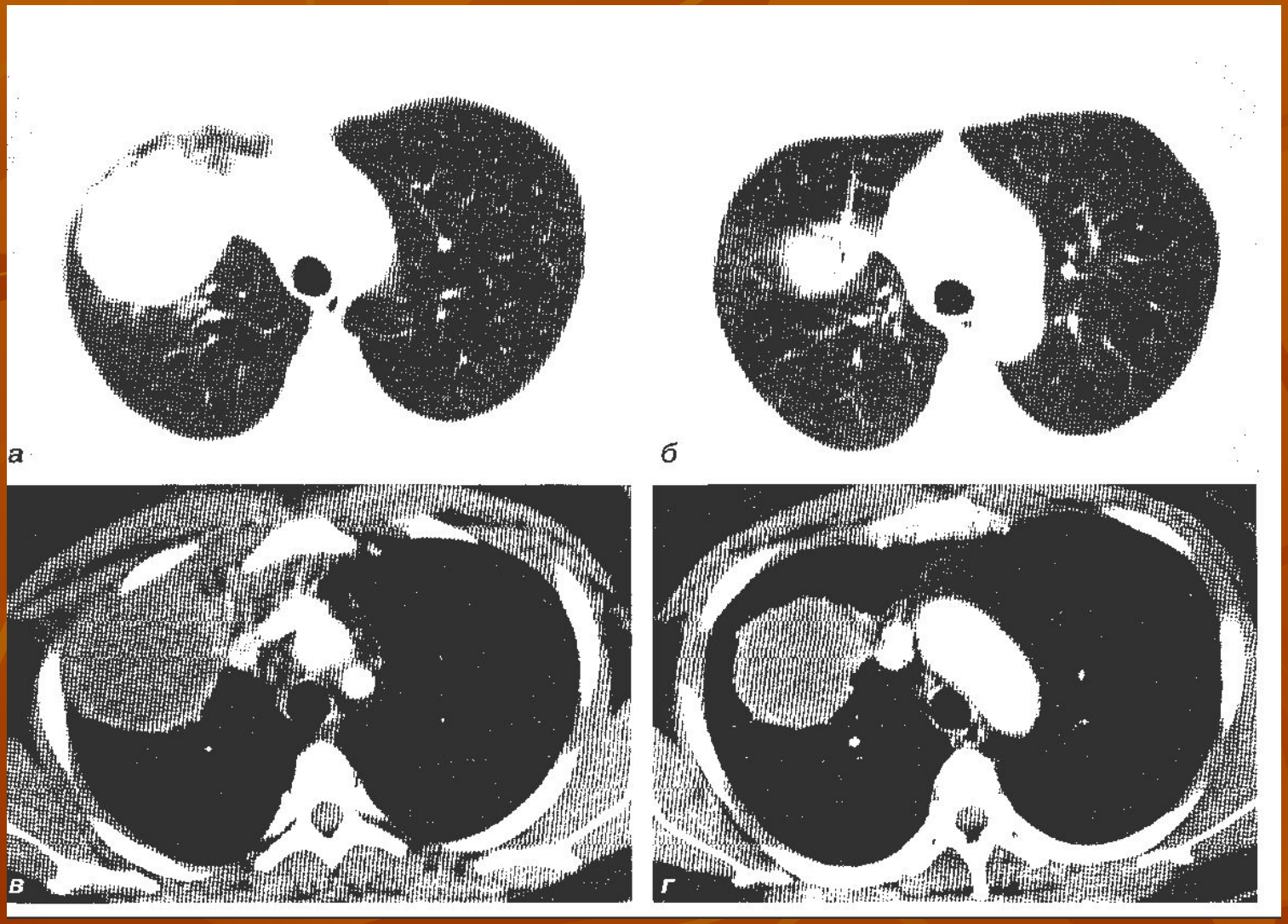

Основные причины формирования хронического абсцесса

- недостаточный дренаж бронха
- секвестры в полости абсцесса
- повышение давления в полости абсцесса
- образование плевральных сращений, препятствующих спадению и облитерации полости
- эпителизация полости из устьев дренирующих бронхов

Хронический абсцесс нижней доли левого легкого

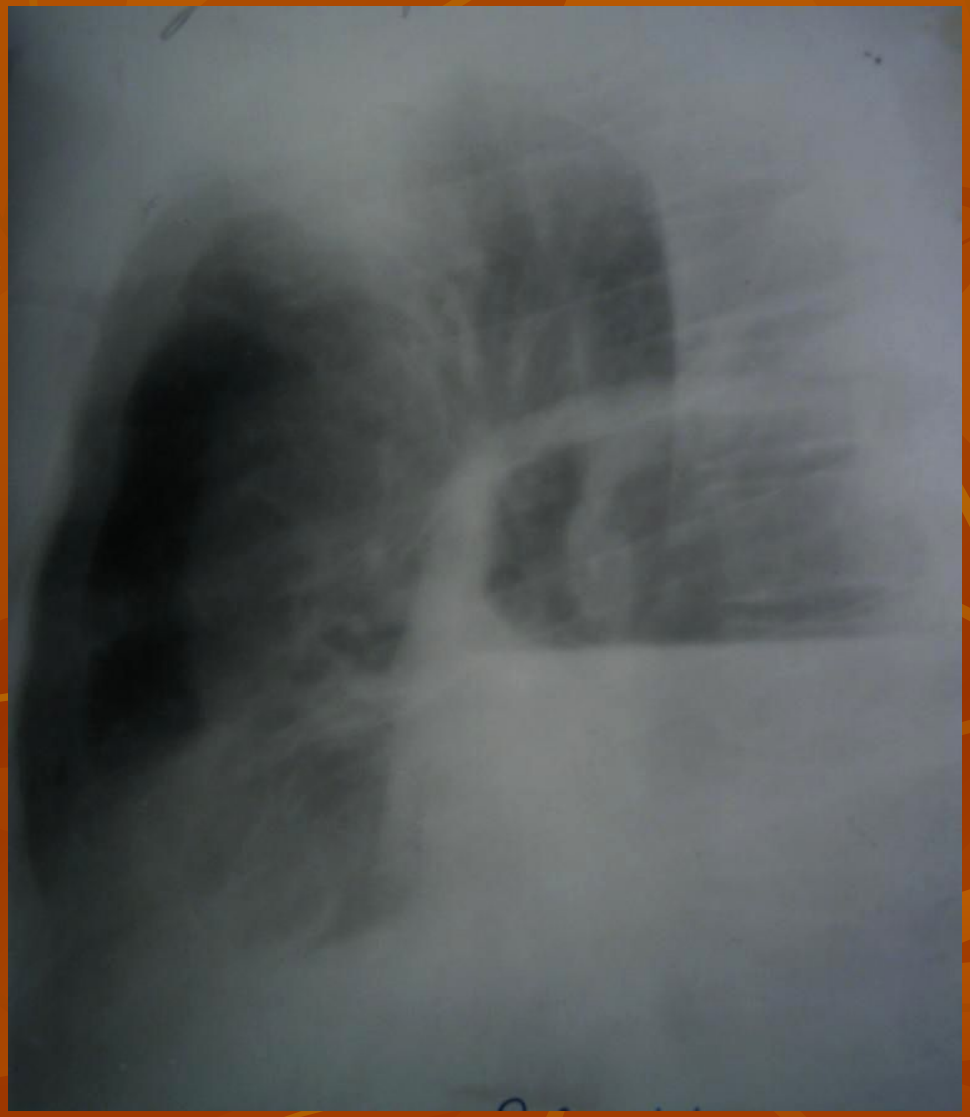

Хронический абсцесс нижней доли (S6) левого легкого

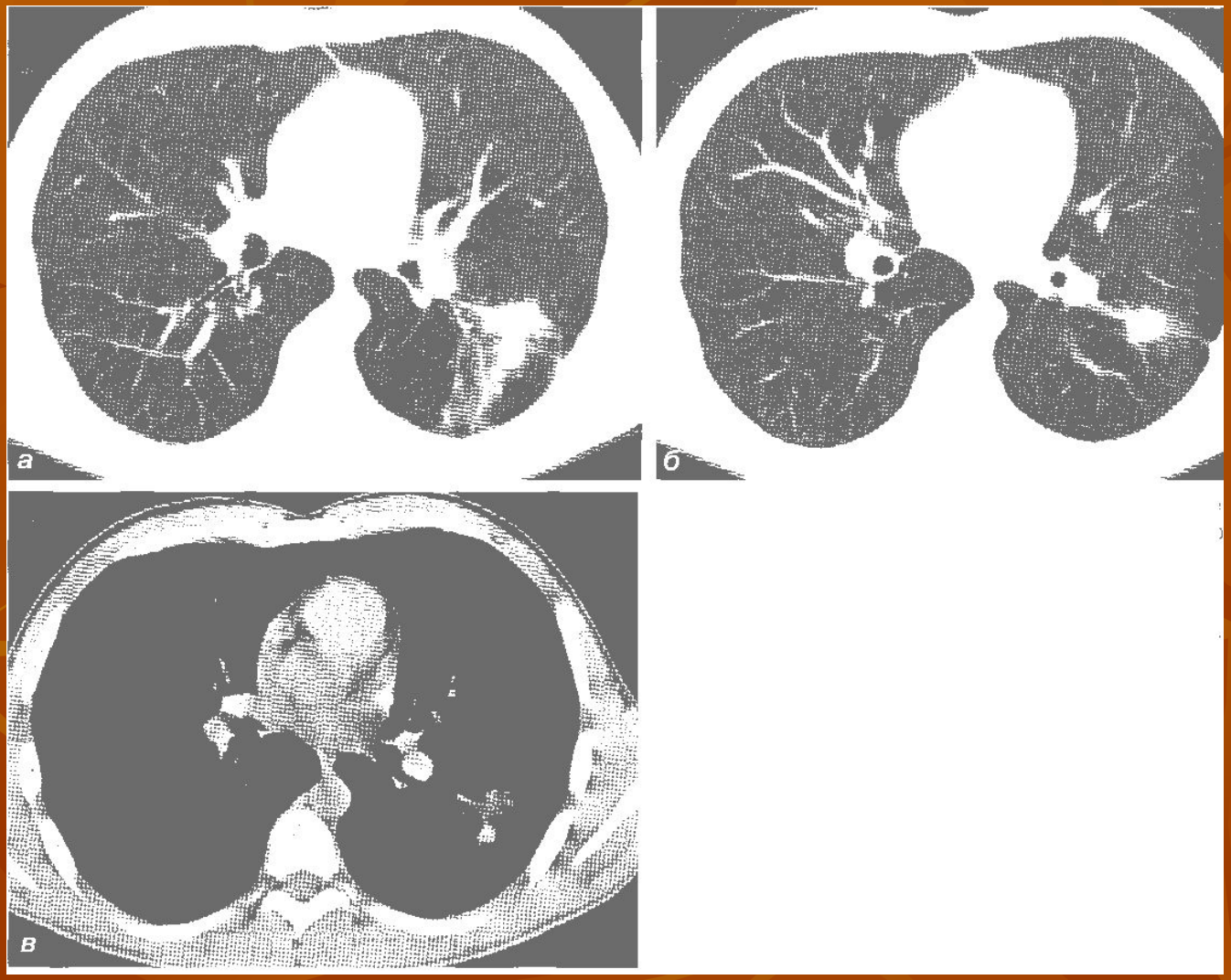

Хронический абсцесс верхней доли (S2) правого легкого

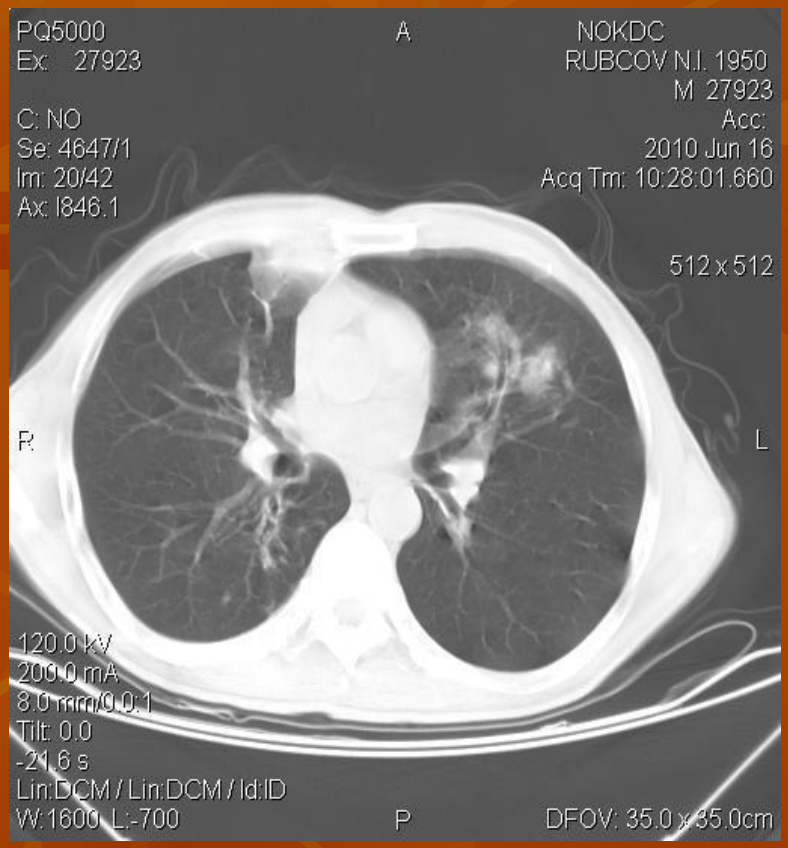

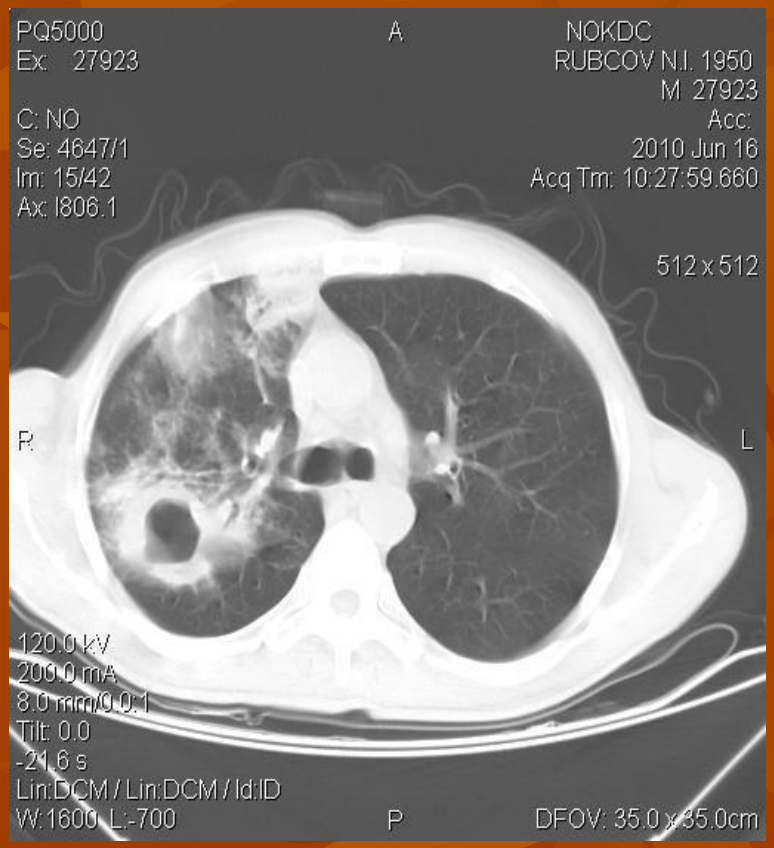

Острый гангренозный абсцесс правого лёгкого

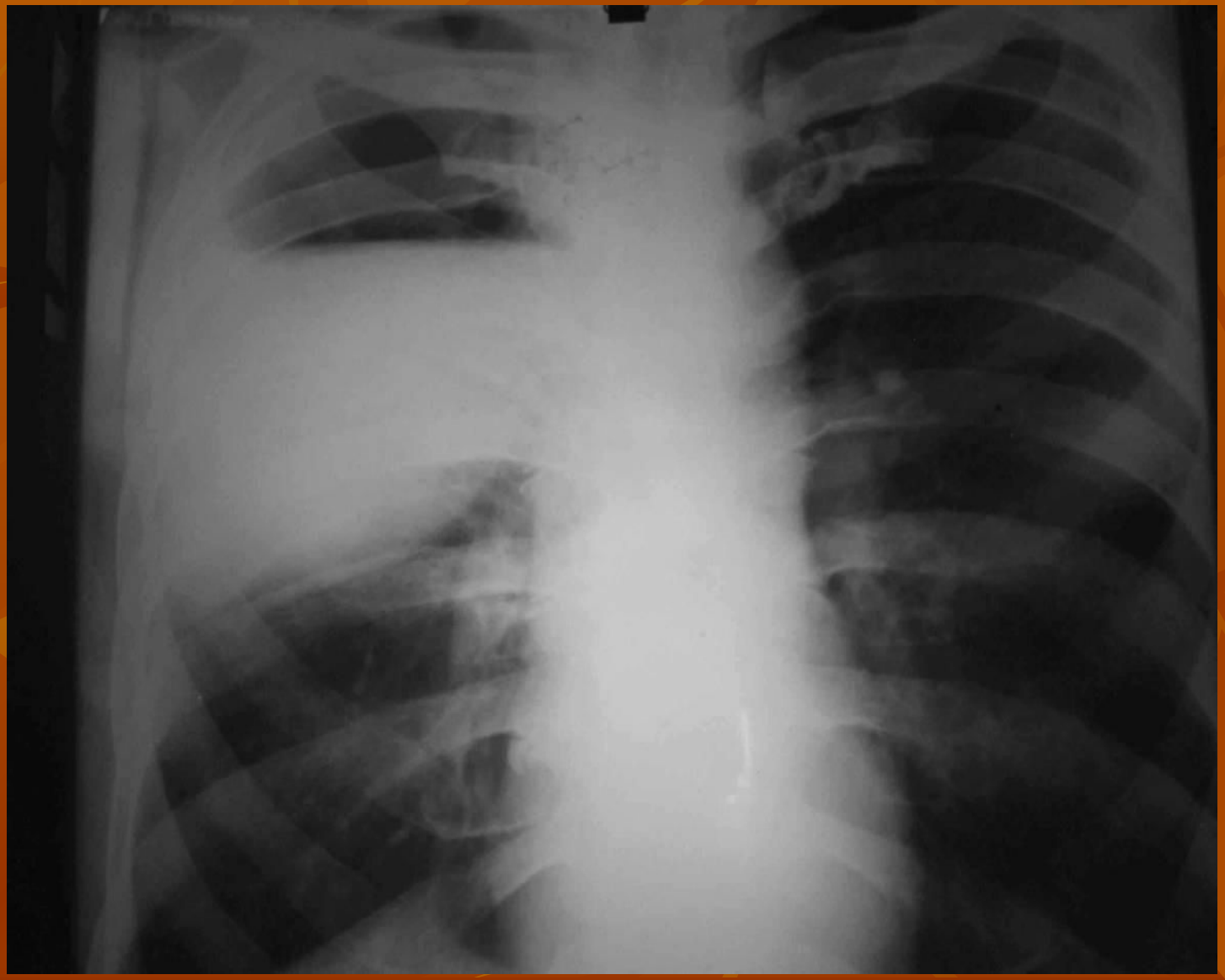

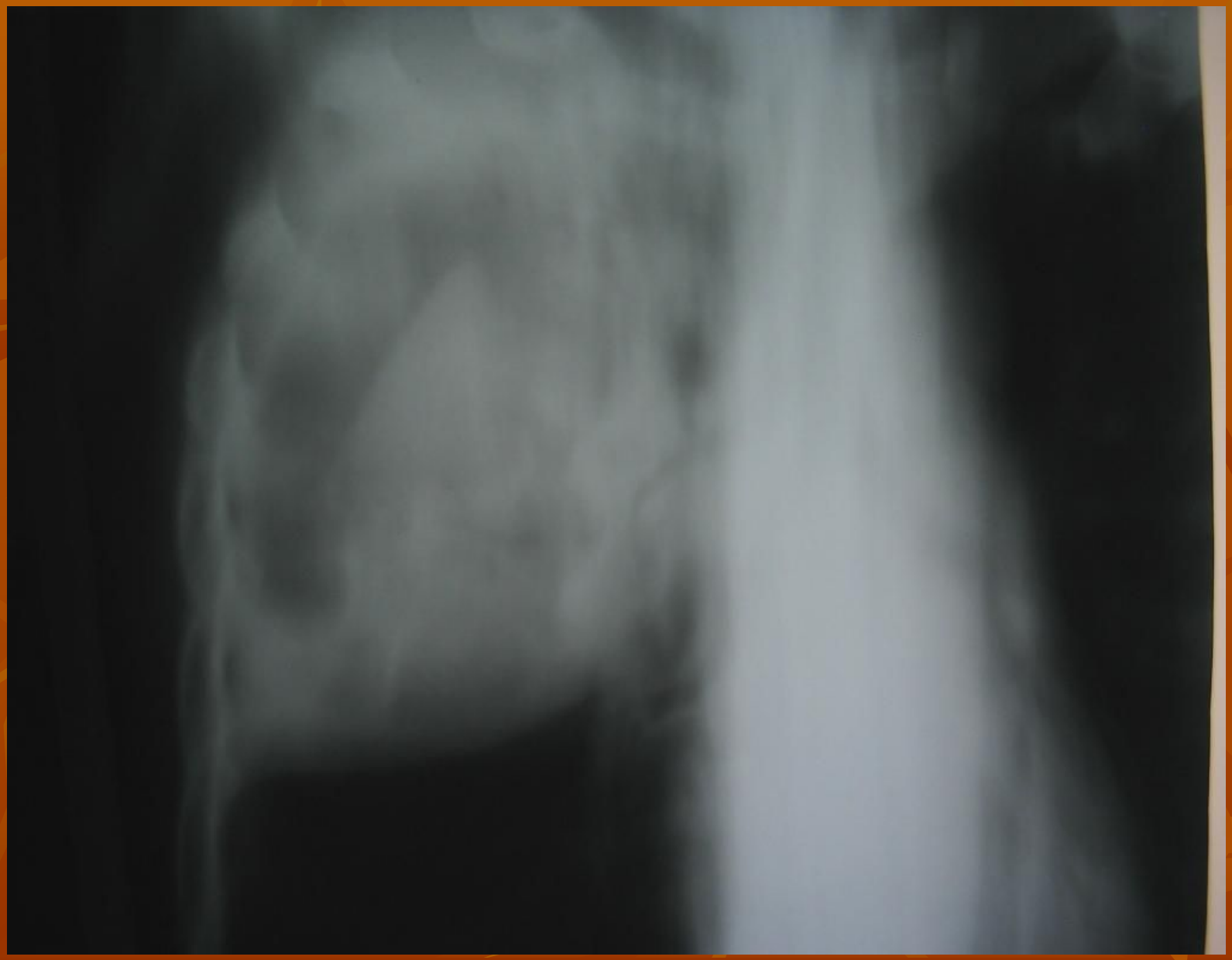

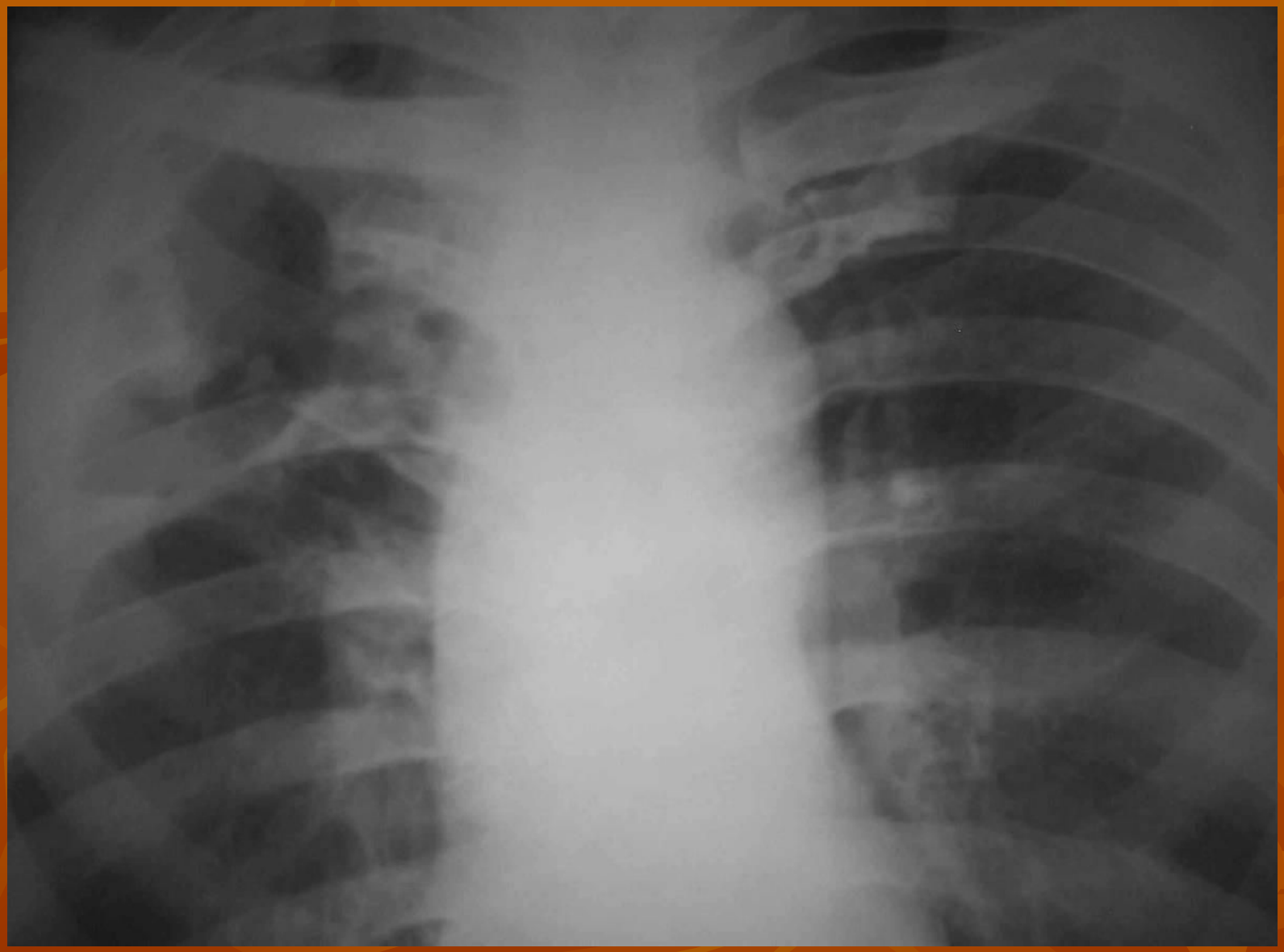

Гангренозный абсцесс нижней доли левого легкого

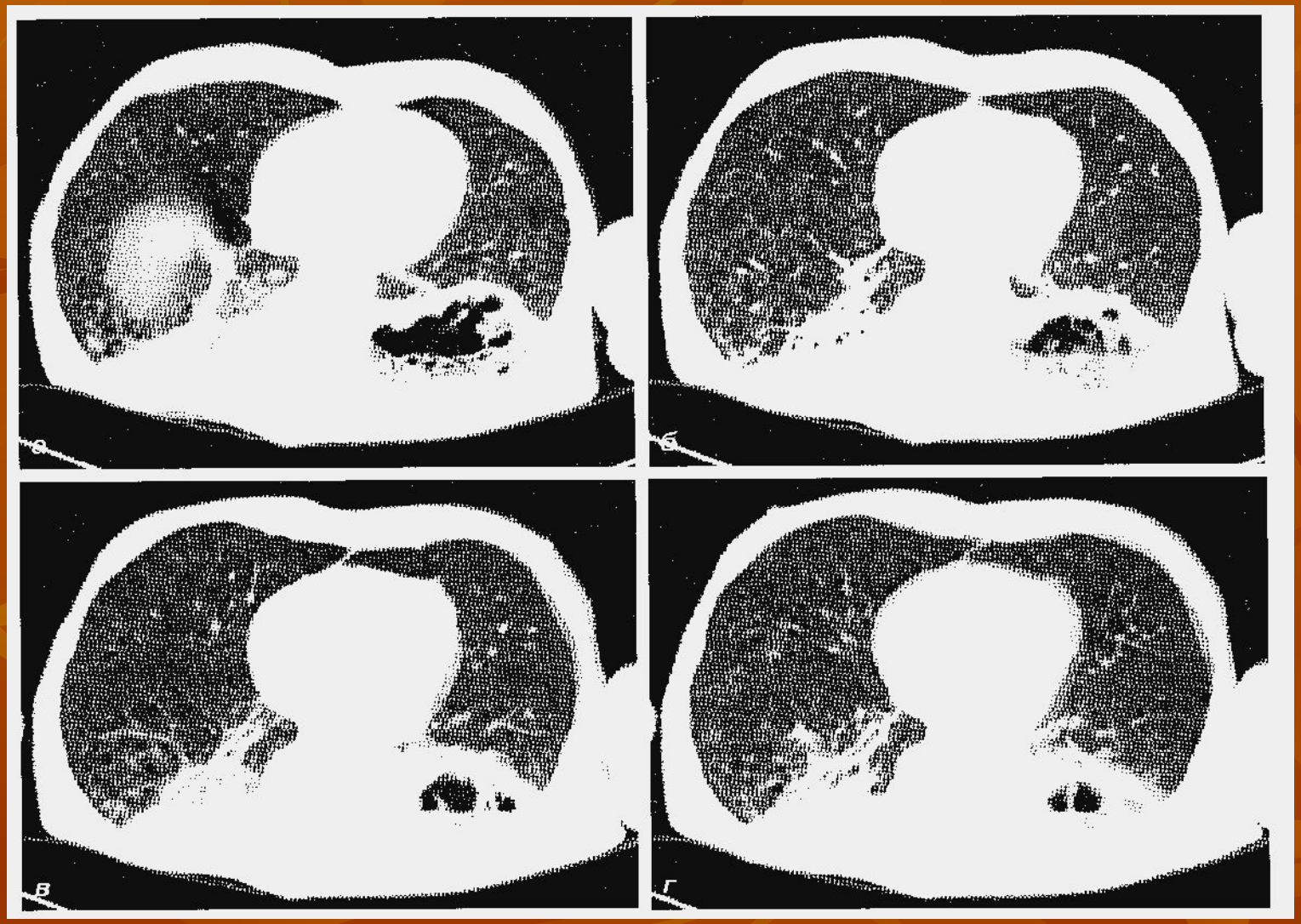

Деструктивная пневмония в верхней доле слева: инфильтрация с полостями распада

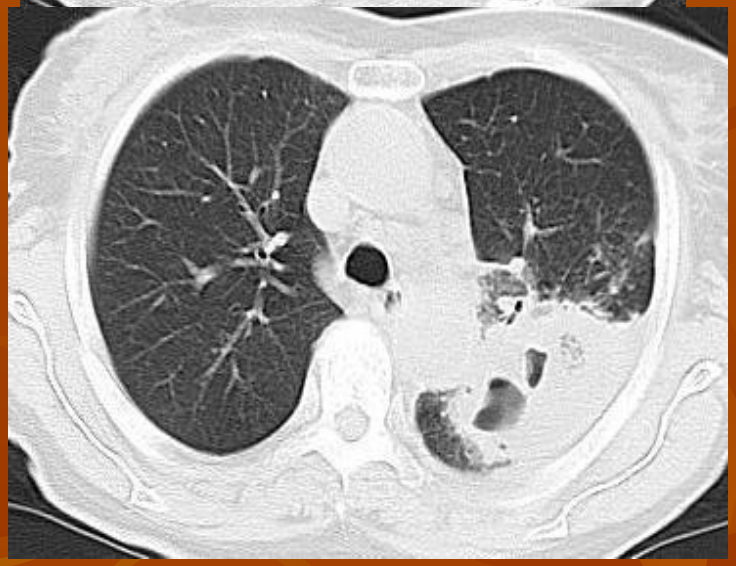

Гангрена правого легкого

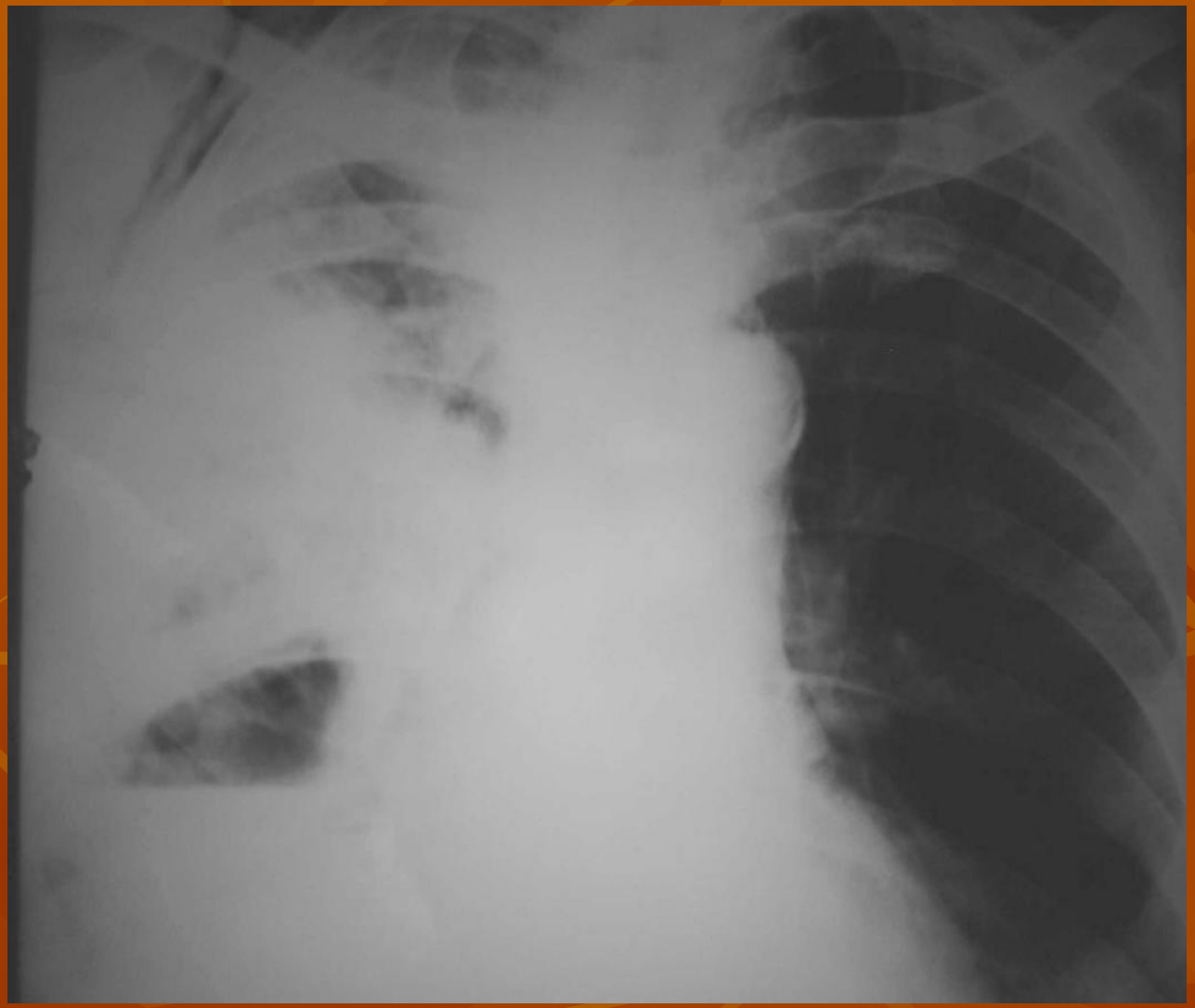

Распространенная гангрена левого легкого

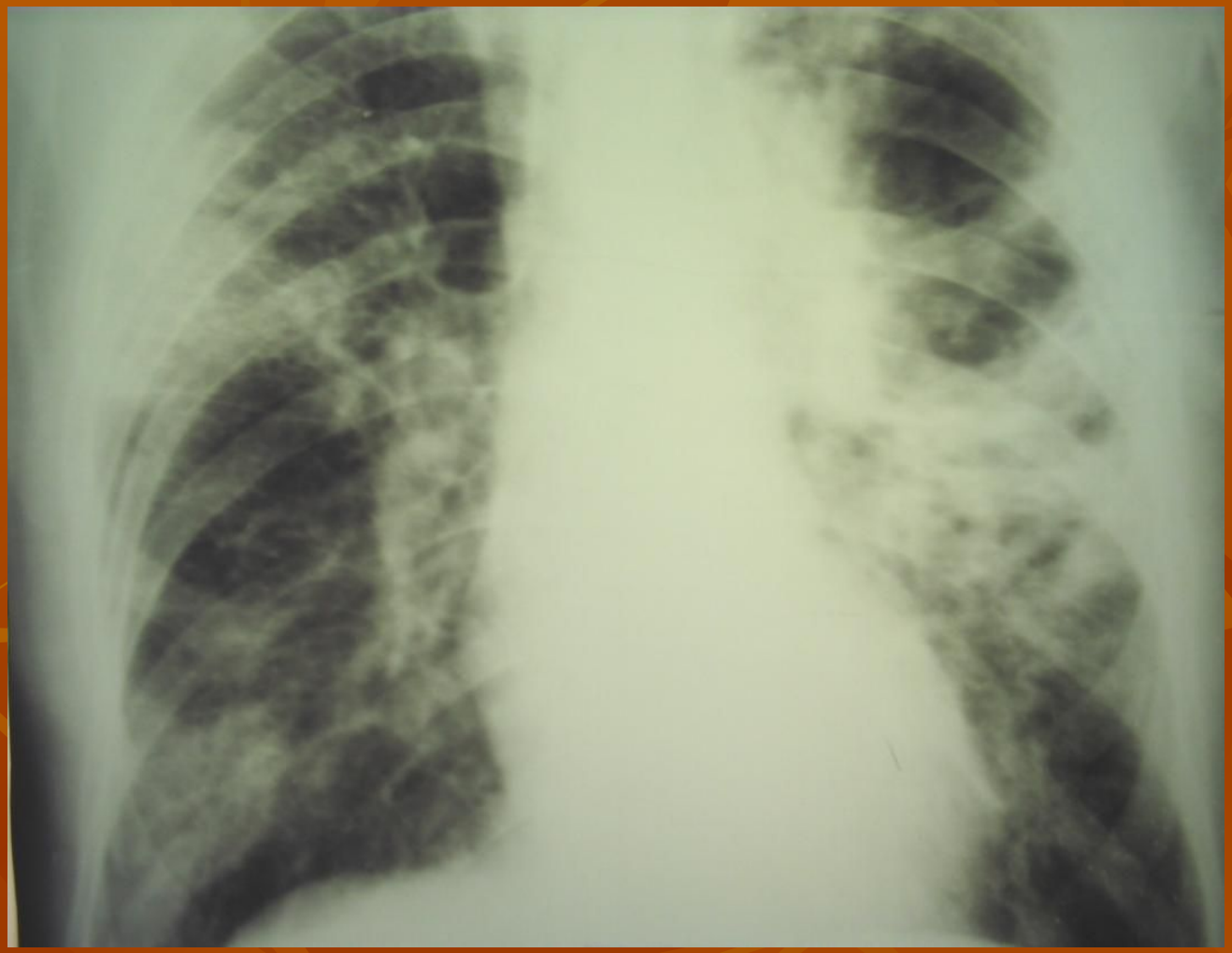

Боковая проекция

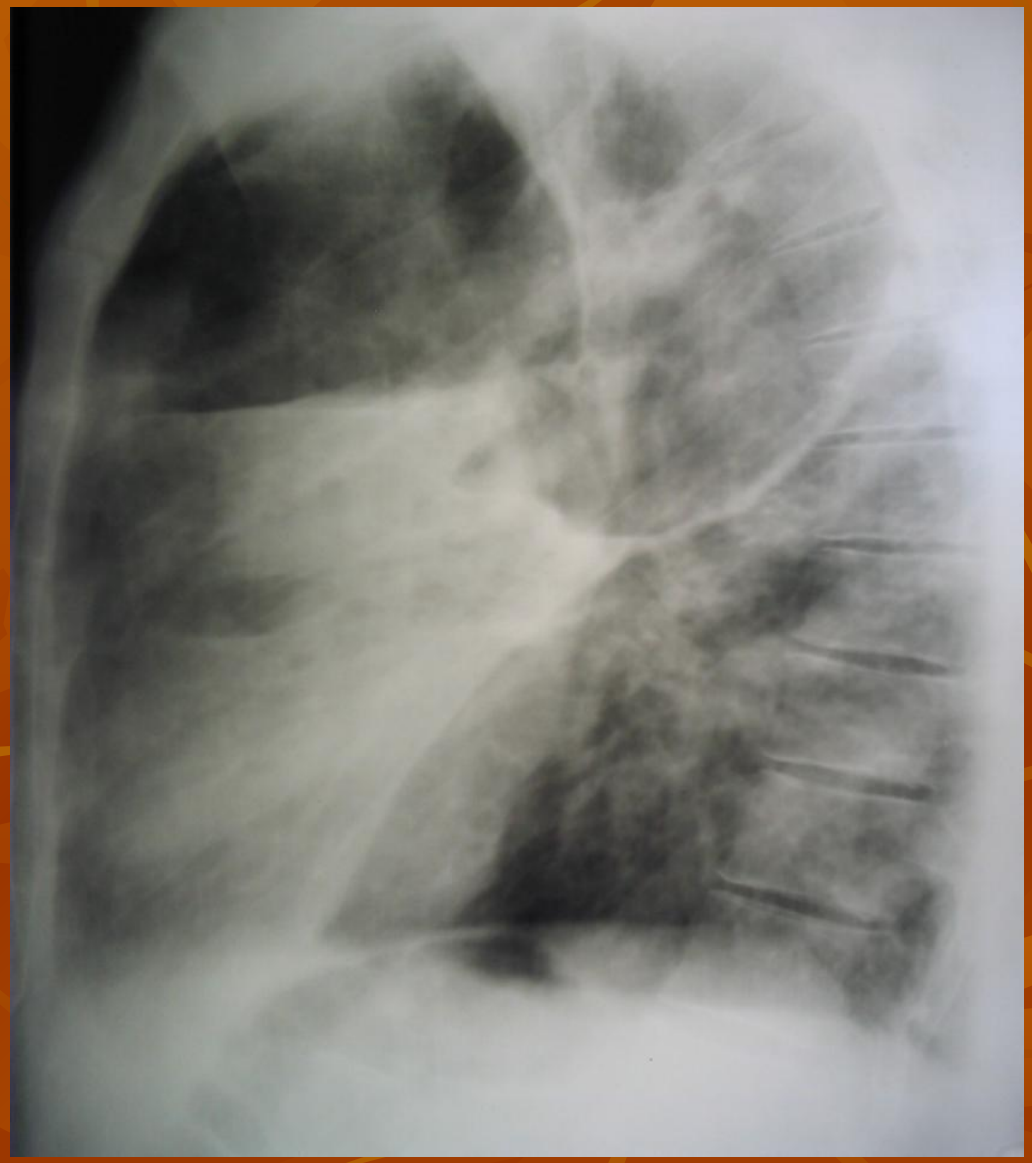

Двусторонняя гангрена легких

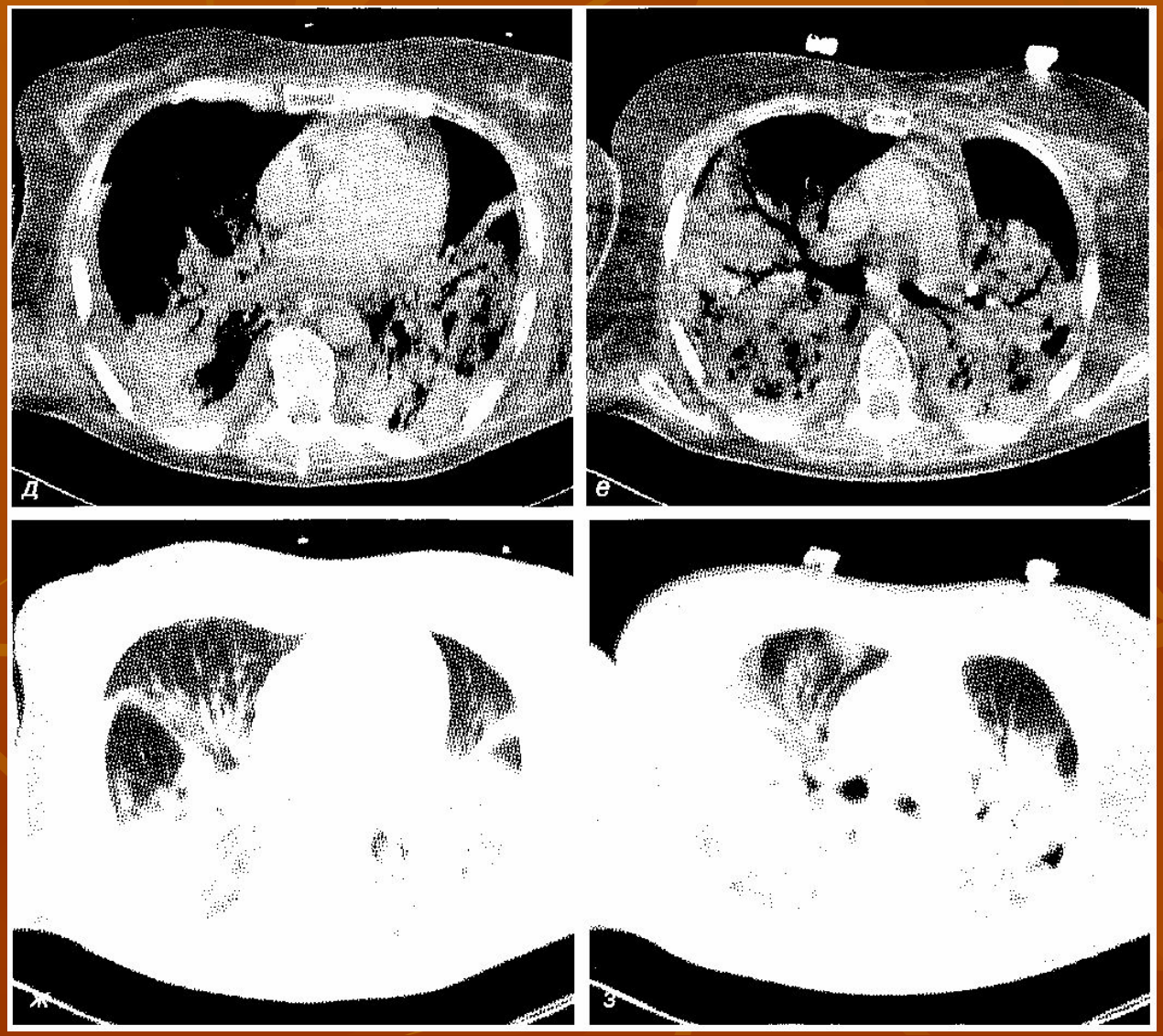

Гангрена правого легкого

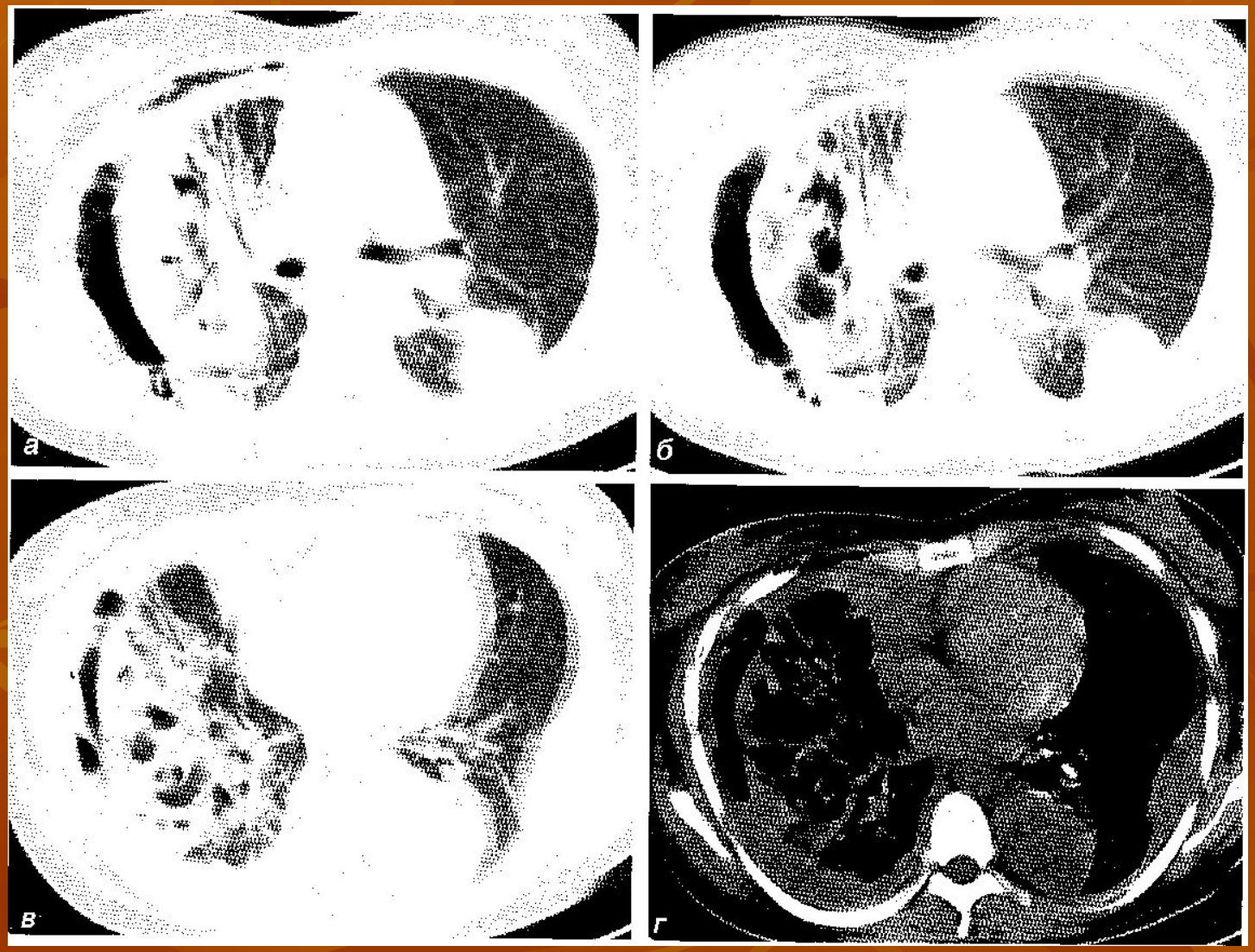

Гангренозный абсцесс верхней доли левого легкого

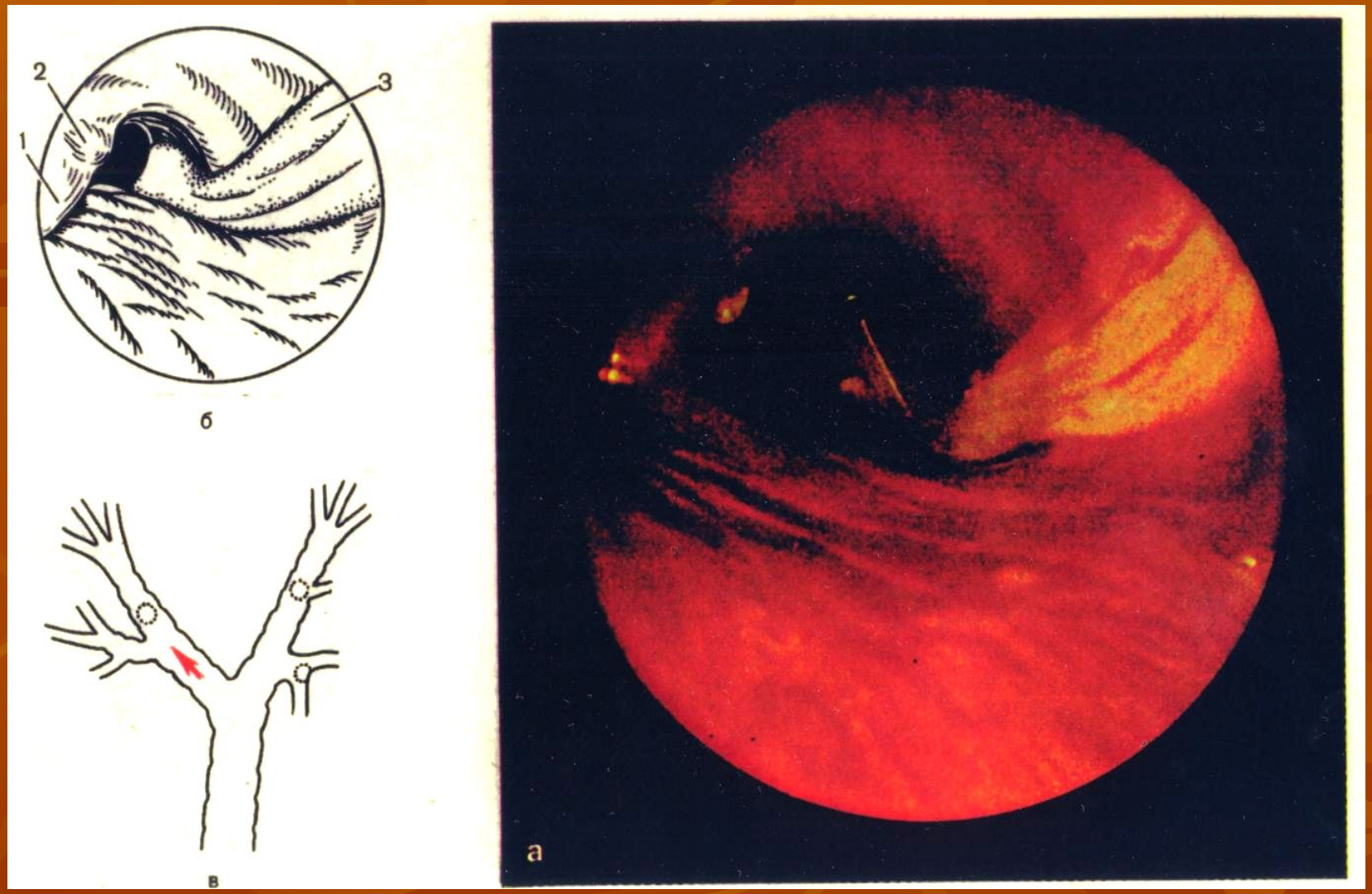

Двусторонняя гангрена легких

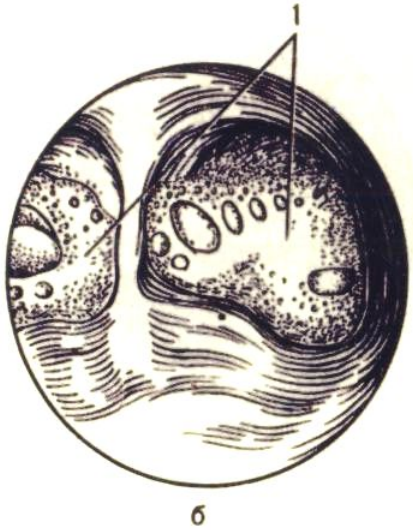

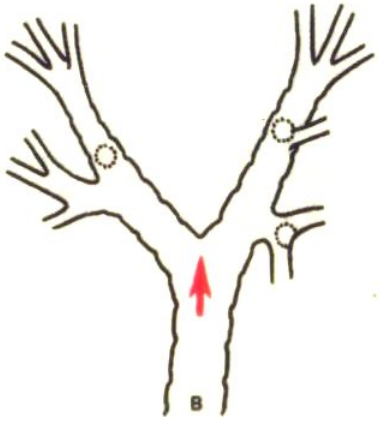

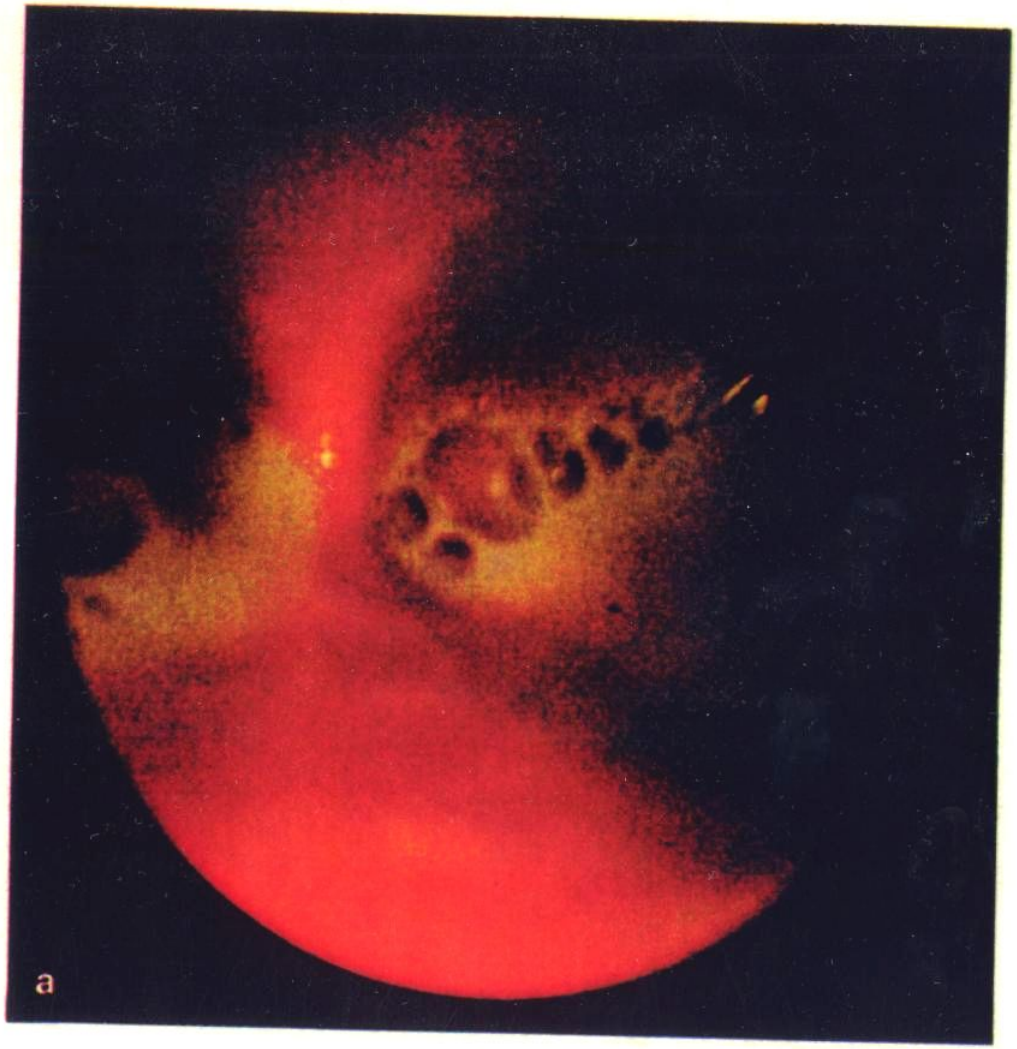

исходы острой инфекционной деструкции лёгких:

- ***полное выздоровление***, характеризуется заживлением полости деструкции и наблюдается в 25-40% случаев
- ***клиническое выздоровление***, при котором остаётся стойкая, обычно тонкостенная, нередко эпителизированная полость без клинических проявлений (35-50% случаев)
- ***хронический абсцесс***, при котором в остаточной внутрилёгочной полости периодически обостряется гнойный инфекционный процесс (15-20%)
- ***летальный исход*** (5-10%)

Дифференциальная диагностика: периферический рак (полостная форма) нижней доли правого легкого

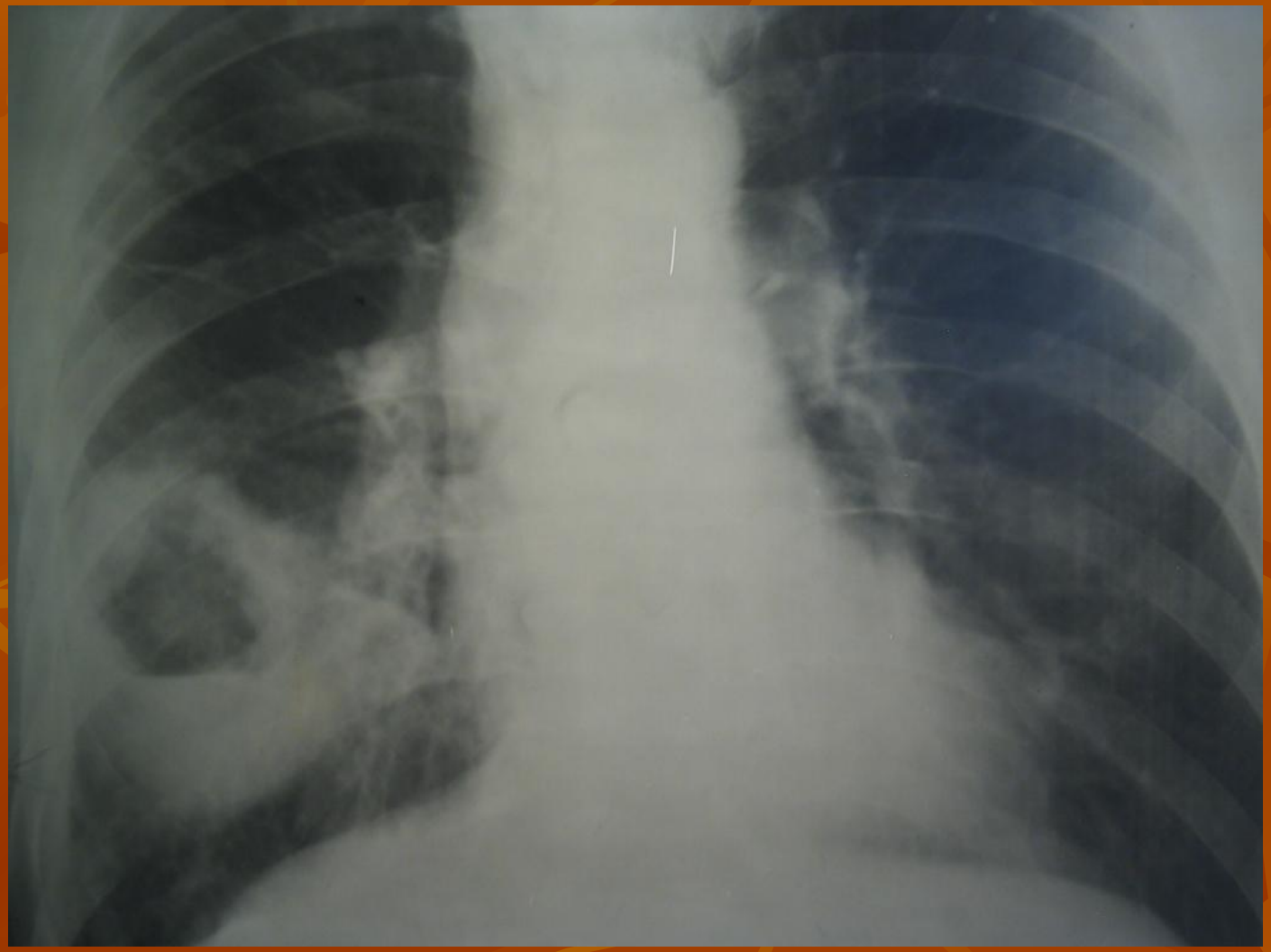

Нагноившаяся киста нижней доли правого легкого

Осумкованная междолевая эмпиема справа

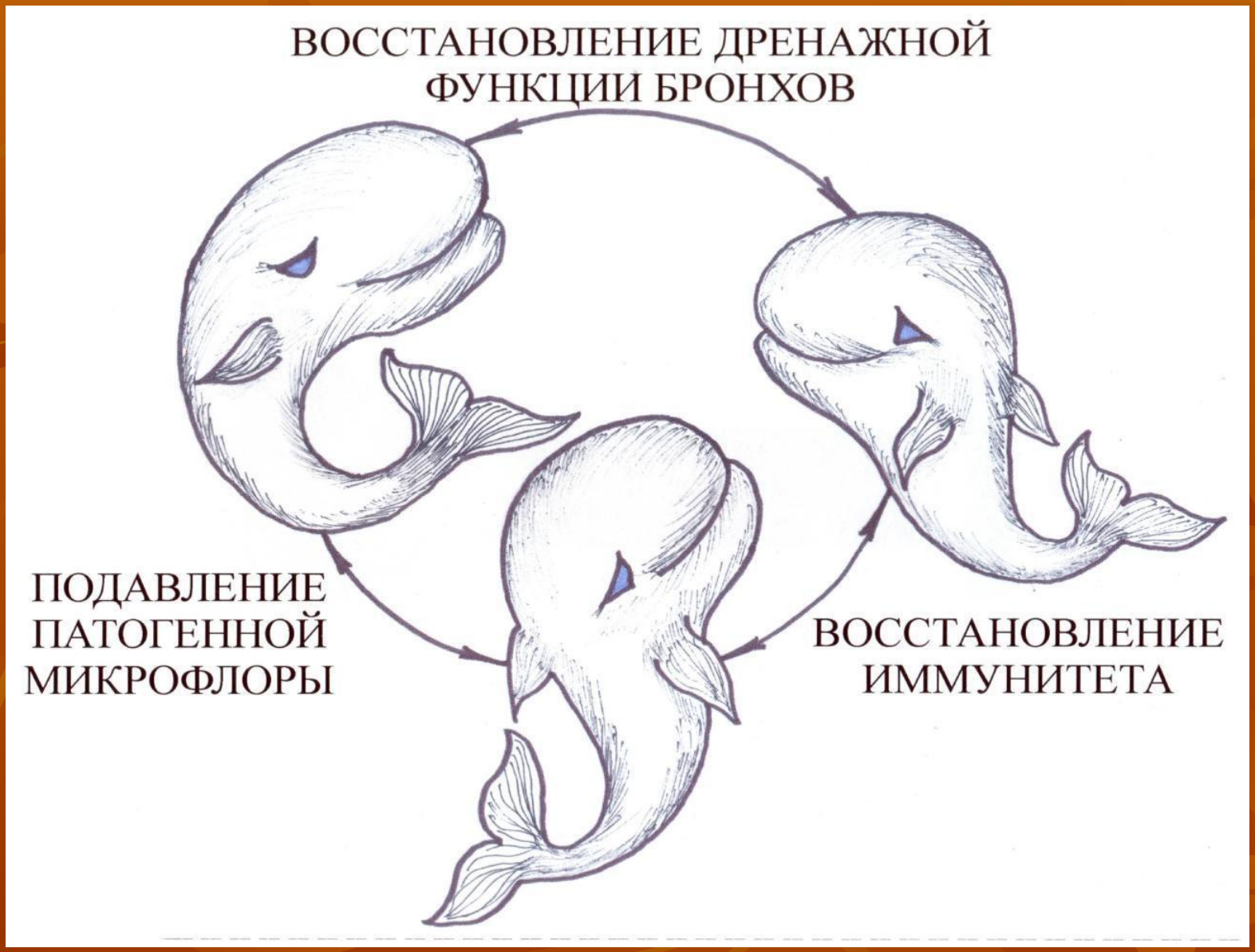
ВОССТАНОВЛЕНИЕ ДРЕНАЖНОЙ ФУНКЦИИ БРОНХОВ
ПОДАВЛЕНИЕ ПАТОГЕННОЙ МИКРОФЛОРЫ
ВОССТАНОВЛЕНИЕ ИММУНИТЕТА

ВОССТАНОВЛЕНИЕ ДРЕНАЖНОЙ ФУНКЦИИ БРОНХОВ

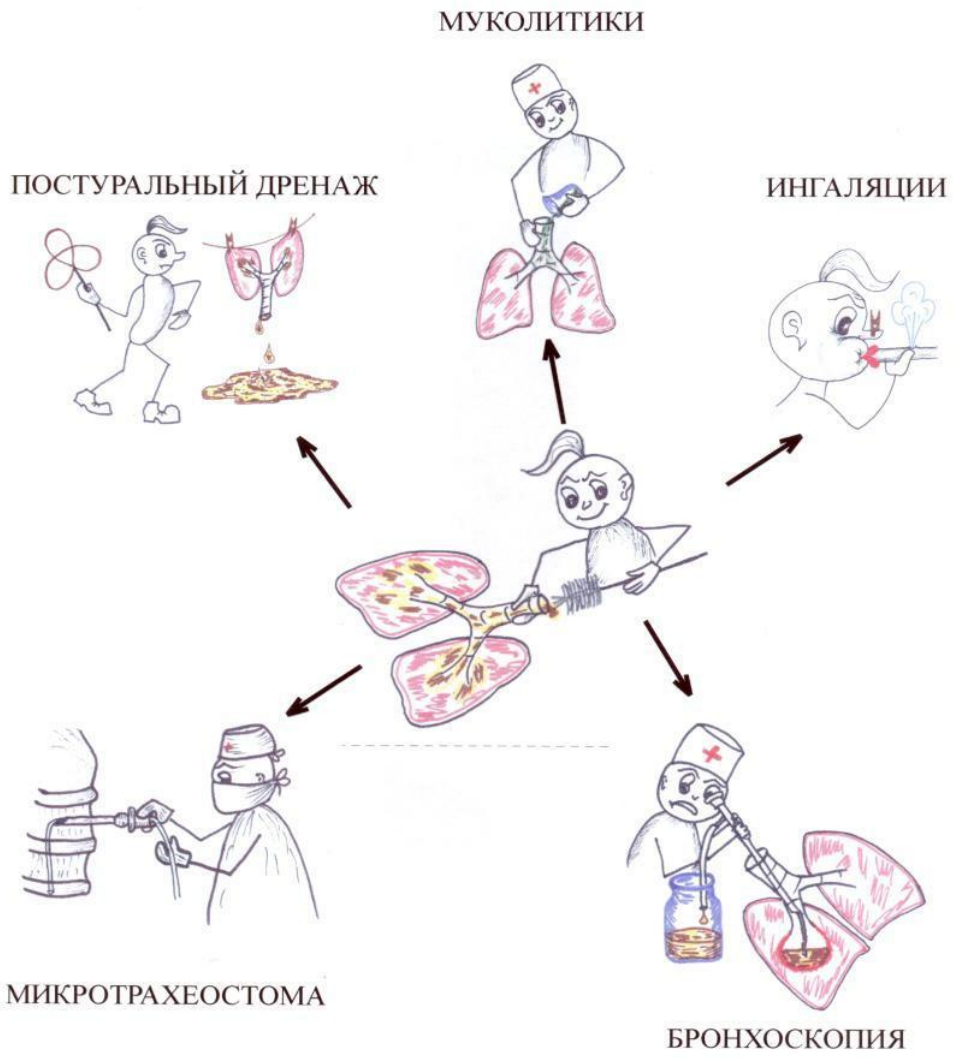

Постуральный дренаж

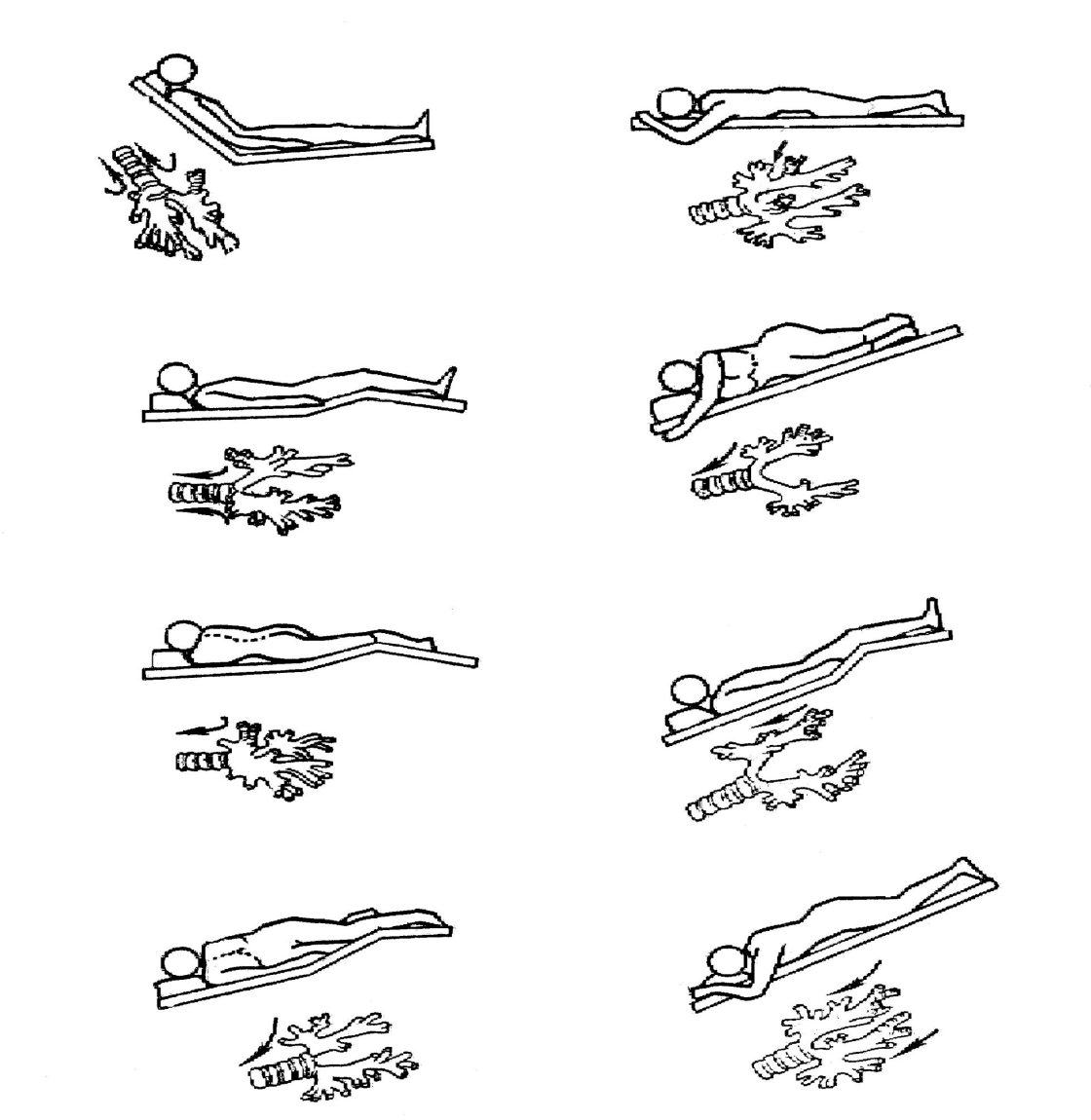

Наложение микротрахеостомы

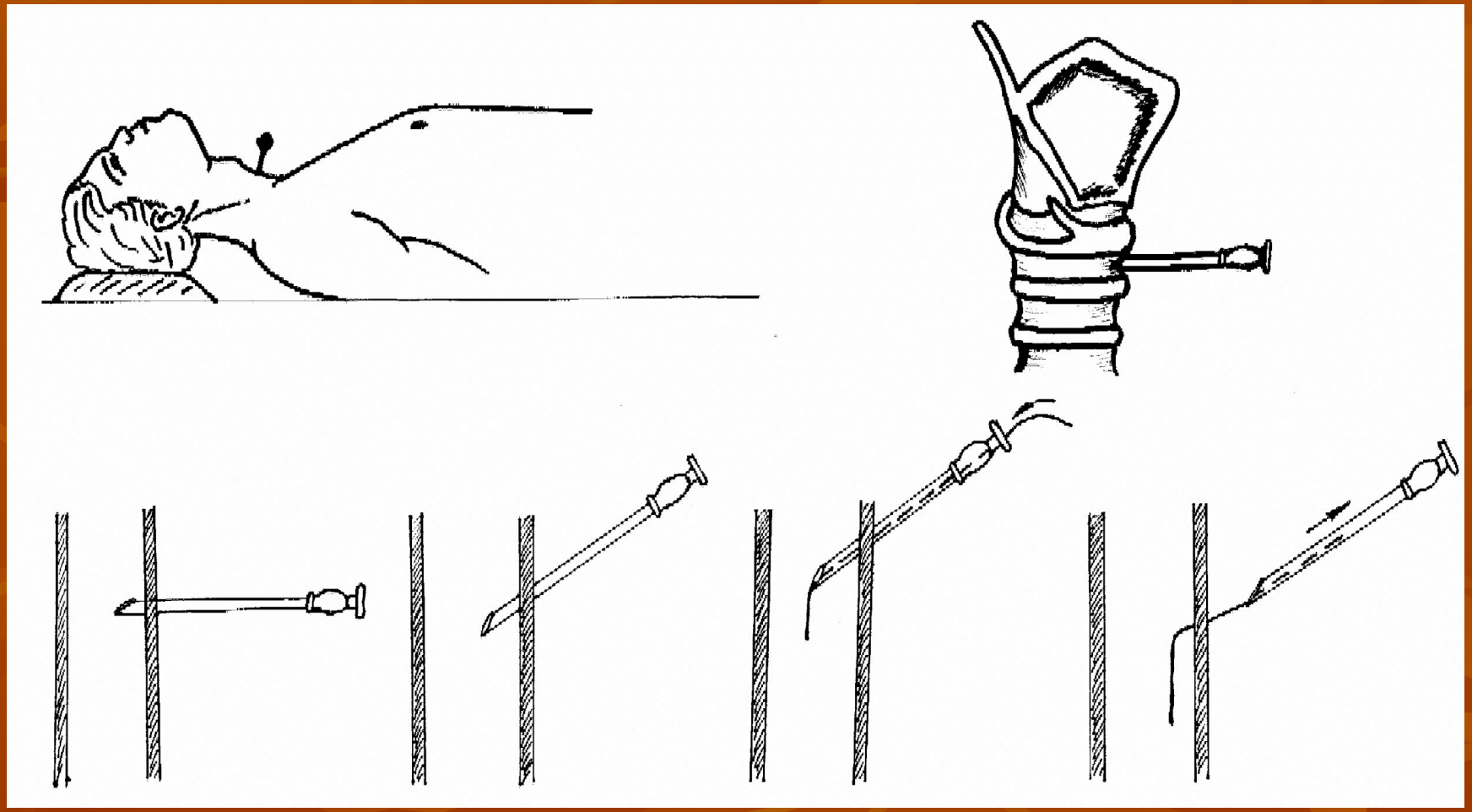

МЕТОДЫ ЛЕЧЕНИЯ ОНЗЛ

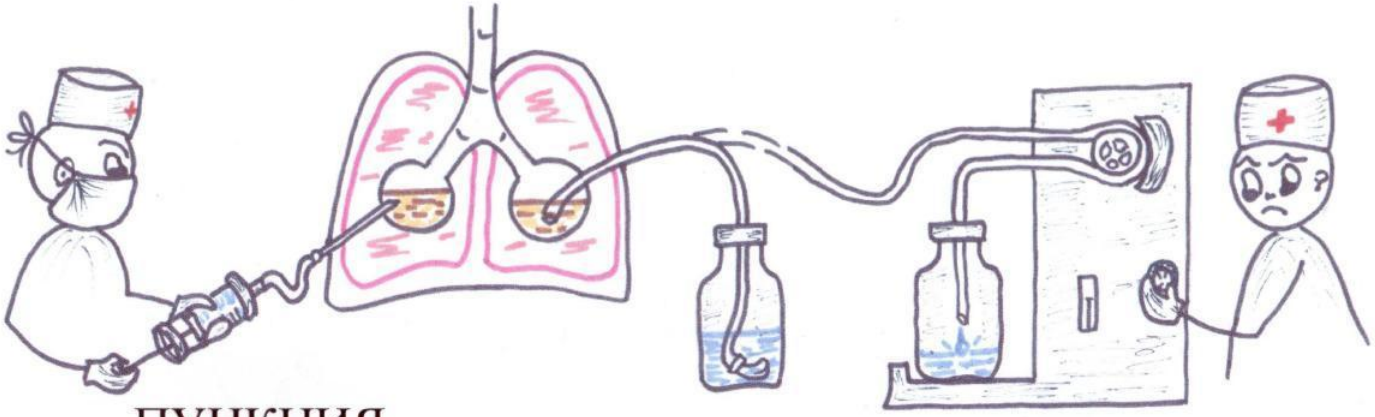

ПУНКЦИЯ

ПАССИВНОЕ

АКТИВНОЕ

ЗАКРЫТОЕ

РЕЗЕКЦИИ ЛЕГКИХ

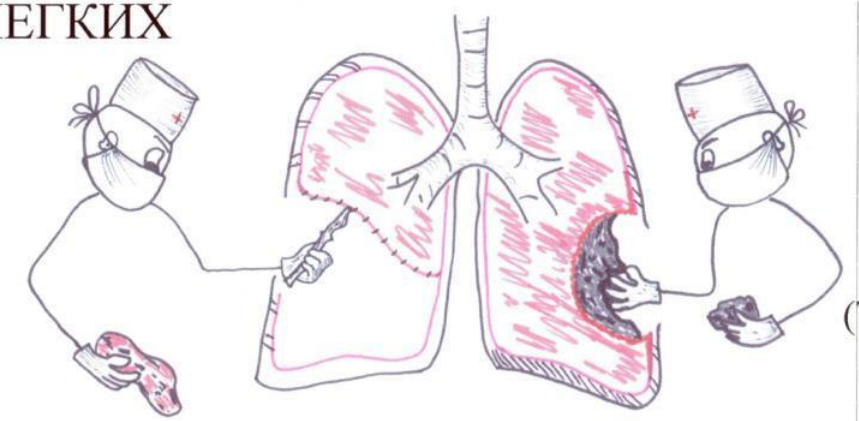

ДРЕНИРОВАНИЕ

ОТКРЫТОЕ (ТОРАКОСТОМА)

Показания к хирургическому лечению

- ***Неотложные (вынужденные)***
- Осложненное течение (кровотечение, пиопневмоторакс с элементами напряженного)
- Прогрессирующая гангрена
- ***Плановые***
- - Гангрена легкого (7-10 дней)
- - Неэффективность консервативного лечения в течение 2-4-х недель (гангренозный, блокированный абсцесс)
- - Хронический абсцесс
- - Подозрение на полостную форму рака
- - Рецидив воспаления в «сухой полости»

Противопоказания к операции

- - Декомпенсированное состояние других органов и систем
- - Терминальная стадия течения деструктивного процесса в легких (стадия метаболической дезинтеграции -полиорганная недостаточность)
- - Функциональная легочная недостаточность, при которой невозможен должный объем резекции легких

АЛГОРИТМ

лечения острого абсцесса и гангрены легких

(Шойхет Я.Н., 2002)

Интенсивная терапия и реанимация (до 2 недель) → Консервативное лечение (от 2 до 6 недель) → Реабилитация

ПОКАЗАНИЯ К ОПЕРАЦИИ

1. Кровотечение
2. Напряжённый пиопневмоторакс
3. Флегмона грудной стенки
4. Угроза асфиксии при большом количестве мокроты

1. Кровотечение
2. Пиопневмоторакс
а) напряжённый
б) с бронхиальным свищом и большим сбросом воздуха
в) со стабилизированной остаточной плевральной полостью
3. Флегмона грудной стенки
4. Угроза асфиксии
5. Прогрессирующая гангрена

1. Отсутствие эффекта
2. Переход процесса в хронический
3. Устранение процесса в одном лёгком при деструкции в другом
4. Снижение функции лёгких, устраняемое хирургическим путём

ХИРУРГИЧЕСКОЕ ЛЕЧЕНИЕ

Предоперационная подготовка

- **Детоксикационная терапия**
- **- санация гнойного очага**
- **- инфузионная детоксикация**
- **- экстракорпоральная детоксикация** (гемосорбция, плазмоферез):
- ***Гемокоррекция реологического воздействия***
- **-** криоплазменный антиферментный комплекс (свежезамороженная плазма с гепарином и ингибиторами протеаз)
- - криосупернатантная фракция плазмы (с удаленным криоприципитатом)
- ***Непрямое электрохимическое окисление крови*** (0,06%озонированный гипохлорид натрия)

- **Коррекция гомеостаза**
- - белково-энергетический баланс
- - водно-электролитный баланс
- - кислотно-щелочной баланс
- **Купирование тканевой гипоксии**
- - устранение респираторной гипоксии (санация бронхов и восстановление воздушности легочной ткани)
- - устранение гемической и гемодинамической гипоксии (восстановление глобулярного и плазменного ОЦК)
- - устранение тканевой гипоксии (антиоксиданты, антигипоксанты, ГБО)
- **Иммунокоррекция**
- - иммуномодуляция, специфическая вакцинация, лейкотрансфузия и комбинированная экстракорпоральная иммунокоррекция (цитоферез с спленоплазмоперфузией)

Виды оперативных вмешательств

- **Дренирующие операции**
- торакоцентез, торакотомия, пневмотомия - торакоабсцессостомия
- **Видеоэндоскопические операции:**

- видеоторакоскопия
- - эндоваскулярная окклюзия легочной артерии (перевязка легочной артерии)
- - селективная окклюзия бронхов
- **Резекции легких:**
- - лобэктомия
- - билобэктомия
- - пневмонэктомия

Торакоабсцессоскопия (эндофото)

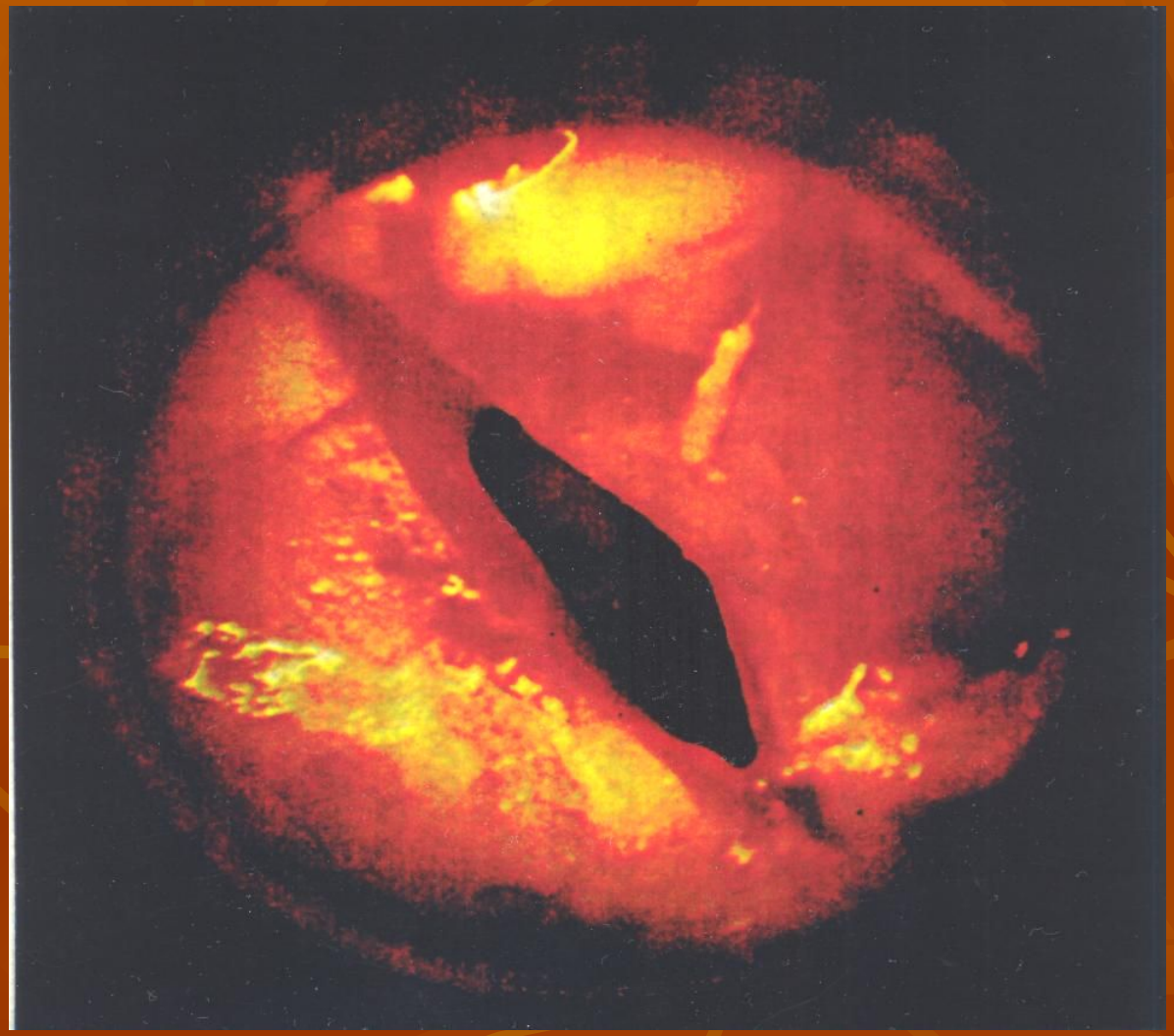
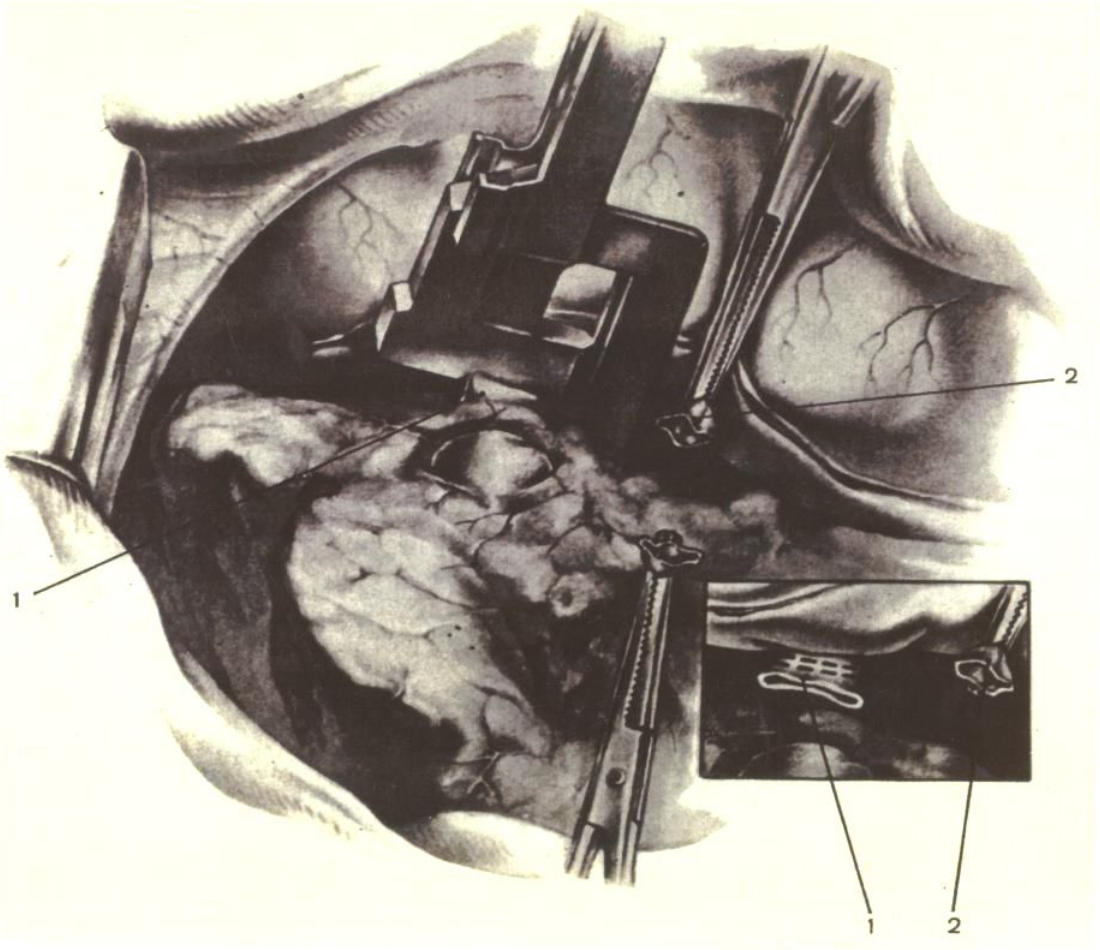
Применение сшивающего аппарата УО-40