[:: www.RANDRS.ru ::]

Қ.А.Ясауи атындағы Халықаралық қазақ – түрік университеті

СӨЖ

Тақырыбы:

«Тістің қатты тіндерінің анатомиялық-топографиялық және гистологиялық құрылымы»

Орындаған: Әбдеш А
Қабылдаған : **Шотаев С**
Тобы : **стк-101**

www.RandRs.ru

ЖОСПАР

1.ТІСТІҢ ҚАТТЫ ТІНДЕРІНІҢ ГИСТОЛОГИЯЛЫҚ ҚҰРЫЛЫМЫ
2.ЭМАЛЬ ҚҰРЫЛЫМЫ, ҚЫЗМЕТІ
3.ДЕНТИН ҚҰРЫЛЫМЫ, ҚЫЗМЕТІ
4.ЦЕМЕНТ ҚҰРЫЛЫМЫ, ҚЫЗМЕТІ
5.ШАЙНУ ТІСТЕРІНІҢ ҚАБЫРҒАСЫНЫҢ ҚАЛЫҢДЫҒЫ
6.ФРОНТАЛЬДЫ ТІСТЕРДІҢ ҚАБЫРҒАСЫНЫҢ ҚАЛЫҢДЫҒЫ
7.ТІСТЕРДІҢ АНАТОМО-ТОПОГРАФИЯЛЫҚ ҚҰРЫЛЫМЫ
ПАЙДАЛАНҒАН ӘДЕБИЕТТЕР

www.RandRs.ru

ЭМАЛЬ ҚҰРЫЛЫМЫ

Эмаль(*enamelum*) организмдегі ең қатты тін болып саналады.
Кіреуке тіс сауытының
сыртын қаптап тұрады.
Кіреукенің химиялық құрамы: су — 3,8%, органикалық заттар —1,2%, бейорганикалық заттар — 95%, соның ішінде кальций — 37%, фосфор — 17% құрайды.
Кіреукенің пайда болуы тіс бүртікшесі ұшында дентиннің пайда болуынан кейін басталады.
I кезеңде энамелобласттар (амелобласт) коллаген типтес емес ақуыз — амелогениндерді және энамелиндерді бөледі.
Кіреукенің негізгі ақуызы барлық ақуыздардың 90% құрайтын энамелобласттар бөлетін амелогенин болып келеді.
Бұл ақуыздар гидроксиапатиттер кристалының ұзындыққа, қалыңдыққа, еніне қарай өсуін реттеп отырады деп есептейді. Кіреукеде ақуыздардың қабаттануымен қатар гидроксиапатит кристаллдарының пайда болуы кіреукенің минералдануына әсер етеді.

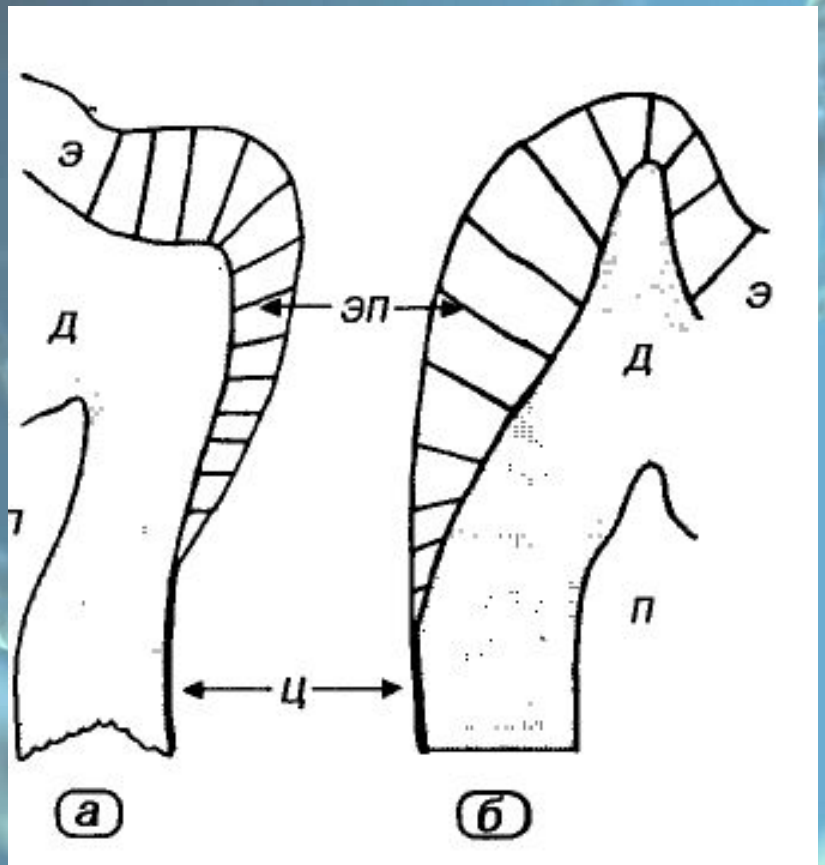

Рис. 5-1. Ход эмалевых призм в коронке временного (*а*) и постоянного (*б*) зубов.

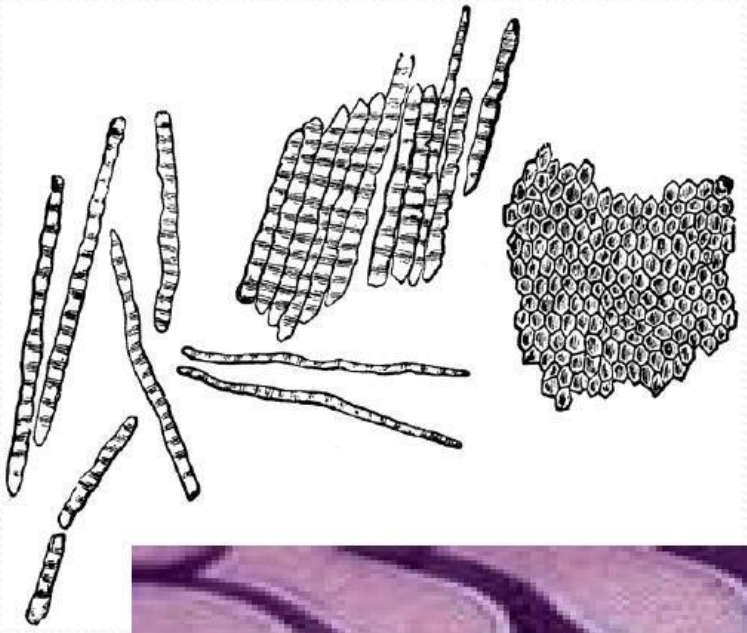

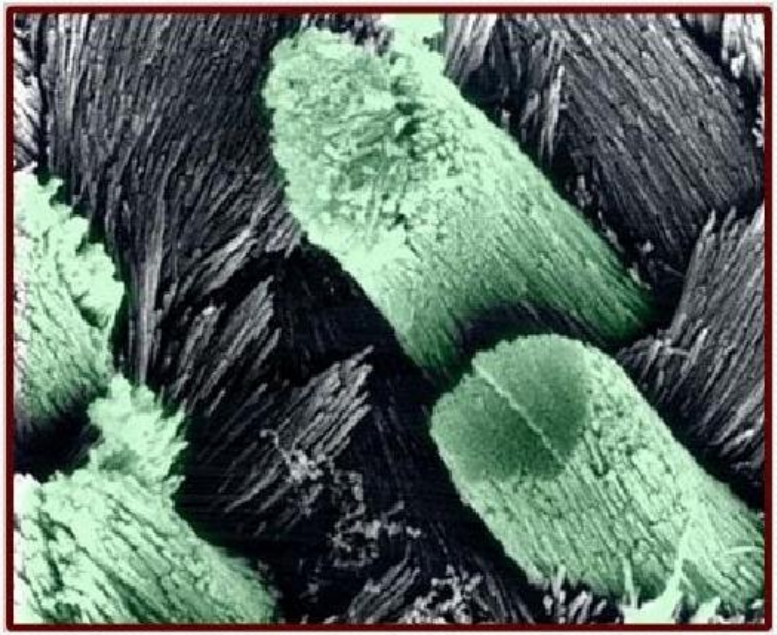

Кіреуке призмалары, гидроксиаппатит кристалдарының байланысы.

[:: www.RANDRS.ru ::]

Сауыттың беткейін толықтай қоршап тұрған және параллельді қатармен орналасқан біліктер – ***перикимат*** деп аталады. Кіреуке призмаларында оның тәуліктік минералдануын суреттейтін көлденең жолақтар бар. Призмалар көлденең кескінде көп пішінді, сопақша немесе дұрыс емес пішінді болып келеді. Призмалардың доға тәріздес түрі ең көп кездеседі.

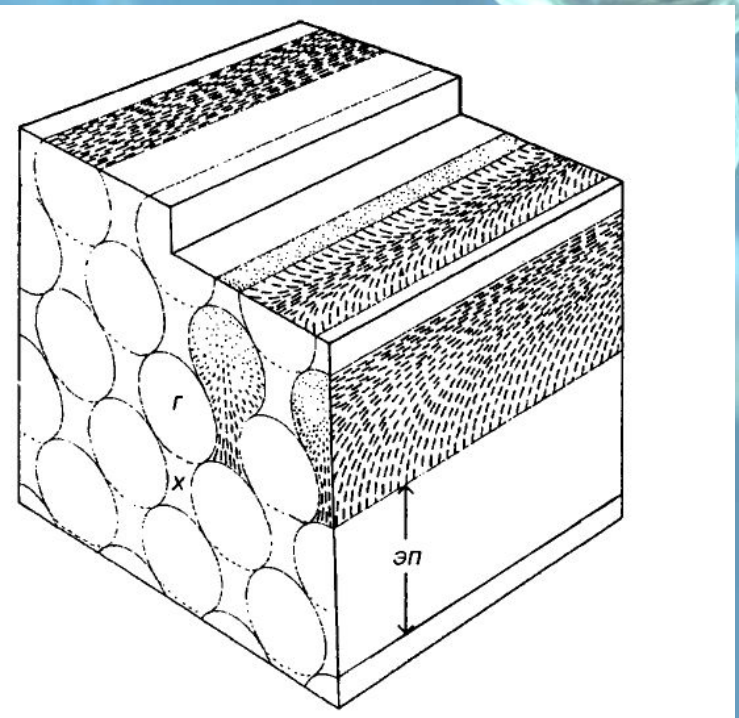



[:: www.RANDRS.ru ::]

Кіреуке пластинкасы дентин-кіреуке байланысынан басталып тіс сауытының беткейіне дейін барады. Олардың ең көп орналасқаны тіс мойыны болып табылады.

Кіреуке шоғырлары дентин-кіреуке байланымын бойлай тек қана кіреукенің ішкі қабатында орналасады. Бұл өсініділер органикалық затқа бай кіреуке аймағы болып келеді.

Органикалық заттар ақуыздардан, липидтерден және көмірсуларынан тұрады. Аминдіқышқылды құрамы бойынша кіреуке ақуыздарын кератин тобына жатқызуға болады.

Дентин-кіреуке байланымы талшықты құрылым түріндегі дентинге және кіреукеге бойлай енген көптеген органикалық заттан тұрады.

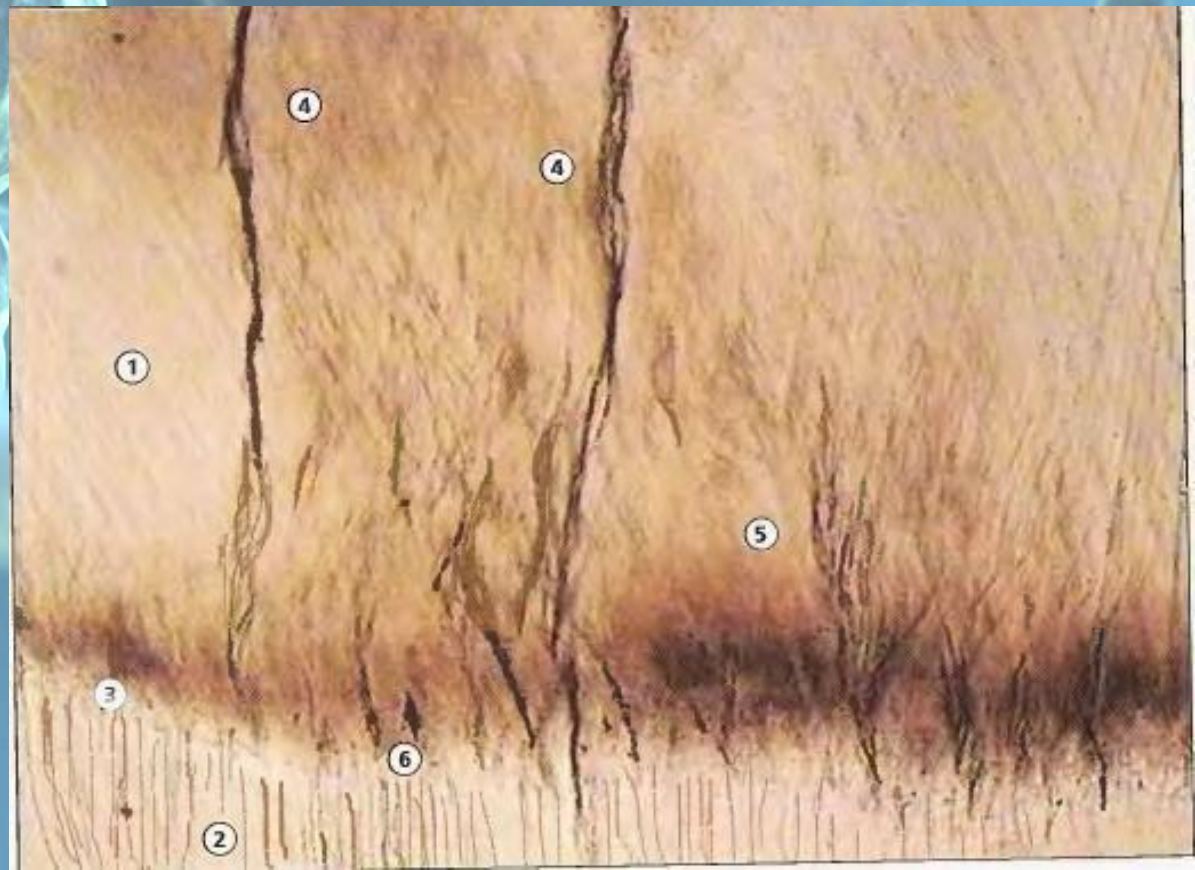

Дентин

Тістің негізгі құрамы дентиннен тұрады. Сауыт бөлігіндегі дентин кіреукемен, ал түбір бөлігіндегі дентин цементпен жабылған. Дентиннің 70% дан көбі бейорганикалық заттардан тұрады. Дентиннің негізгі заттары диаметрі 1–5 мкм болатын дентин түтікшелеріне енген. Тіс ұлпасынан түтікшелер кіреуке және цементке қарай шеңберленген бағытпен жүреді. Дентин түтікшелерінің диаметрі орталықтан шетке қарай кішірейеді. Қалыпты жағдайда олардың саңлауы одонтобласт өсінідлерімен толыққан. Дентиннің негізгі заттары құрамында коллаген талшықтары болады. Тіс тіндерінің қалыптасуы кезінде пайда болған дентин *біріншілік дентин* деп аталады. *Ұлпамаңындағы дентин* — ішкі, дентин қабатының ең қалың қабаты. Онда коллаген талшықтары негізінен тангенциальді орналасқан және олар Эбнер талшықтары деп аталады.

Гидроксиапатиттің кристалдары дентинде оптикалық микроскоппен көрінетін глобул түрінде жиналады. Глобулдер әртүрлі көлемде болады: сауыт бөлігінде ірілеу, ал түбір аймағында ұсақтау болады

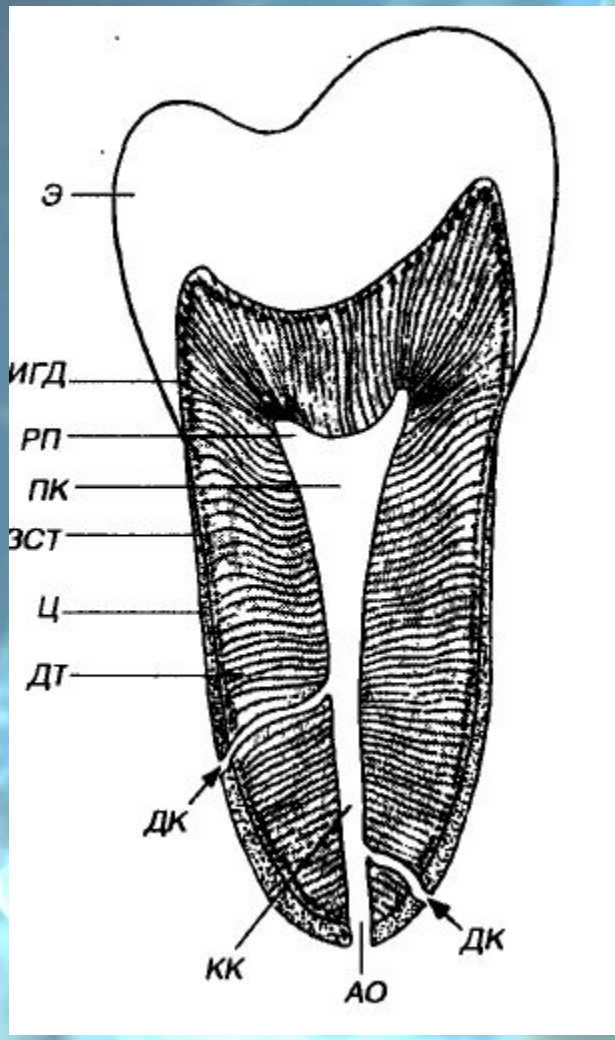

www.RandRs.ru

Глобулдер арасында минералданбаған дентин аймағы –интерглобулярлы дентин орналасады. Оның глобулярлы дентиннен айырмашылығы кальций тұздары болмайды. Интерглобулярлы дентин аймағында дентин түтікшелері өз бағытын өзгертпестен үзілмей жүріп отырады.



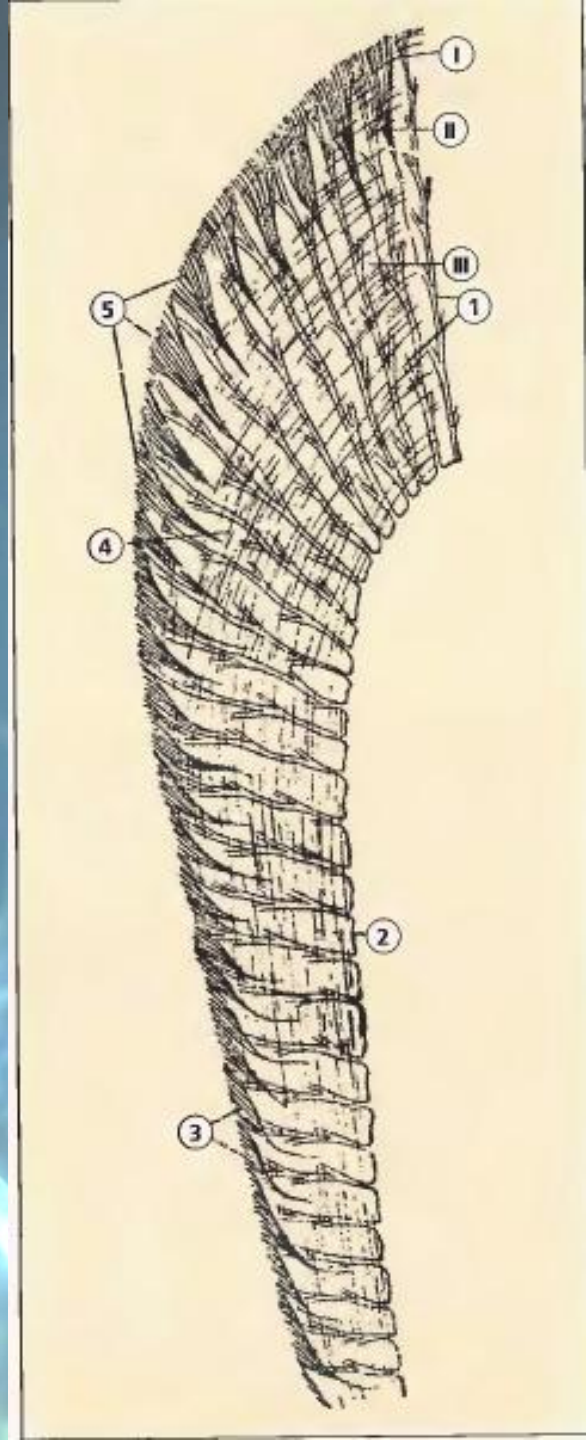

[:: www.RANDRS.ru ::]

Тіс түбірі аймағында дентин-цемент байланысы маңында интерглобулярлы дентин өте ұсақ тығыз орналасып, күңгірт жолақты дәнді Томс қабатын құрайды. Одонтобласт қабатына жататын ұлпамаңындағы дентиннің жартысы *предентин* деп аталады. Предентин қатаймаған немесе толық минералданбаған, оның қалыңдығы 10-50мкм. Предентин құрамында дентин түтікшелеріне перпендикулярлы бағытталған коллаген талшықтары болады.Предентин адам өмірінің барлық уақытында түзіледі. Жаңа қабаттардың пайда болуына қарай ескі қабаты минералданады. Предентиннің тұрақты қабаттану нәтижесінде тіс қуысы біртіндеп тарыла бастайды.

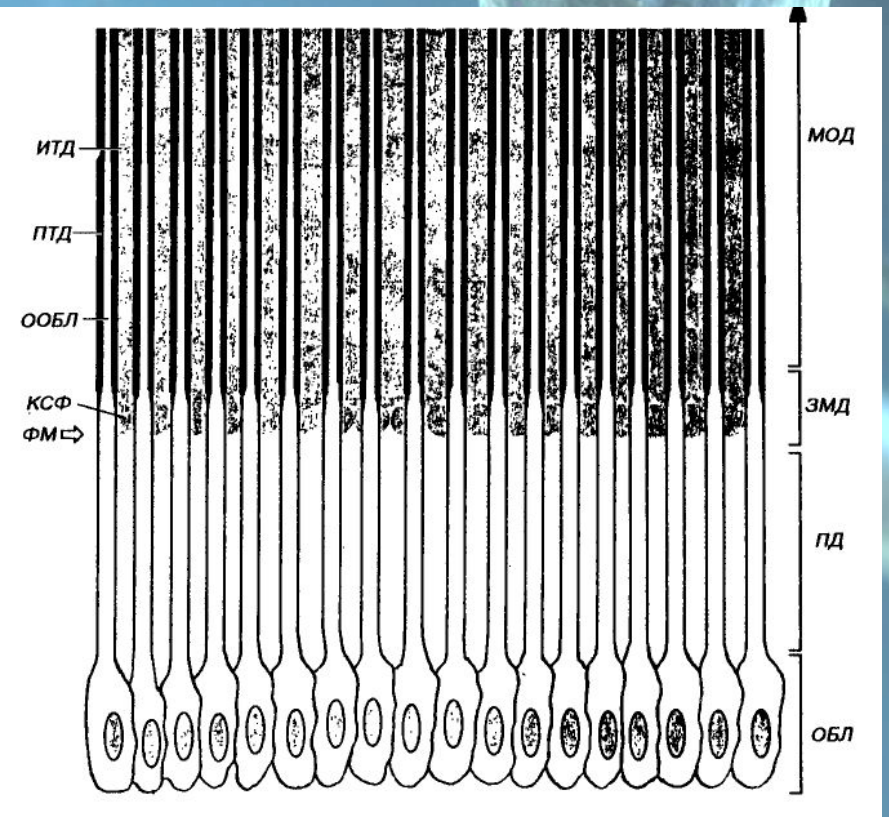

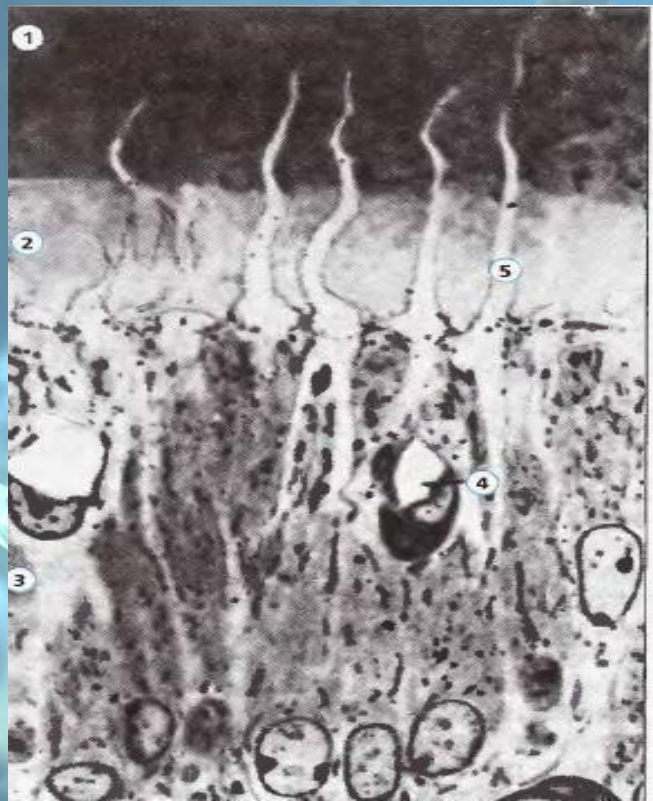

Цемент

Цемент түбір дентинін толықтай жауып жатқан тығыз, қатайған тіс тіні болып табылады. Цементтің қалыңдығы тістің мойын бөлігінде 20-50 мкм болса, ал түбір ұшына қарай бағытында цемент қабаты қалыңдап 1500 мкм құрайды. 60% жағдайда цемент кіреукемен қабаттасады, ал 30% кіреукемен түйісе орналасса, 10% жағдайда цемент және кіреуке жиегінде ашық дентин аймағы қалады. Кіреуке-цемент байланысы әр тістер тобында және бір тістің әр беткейінде бірдей емес.

Цемент өзінің құрылымы және химиялық құрамы жағынан дөрекіталшықты сүйекке ұқсас келеді, бірақ сүйектен айырмашылығы қан тамырлары болмайды.

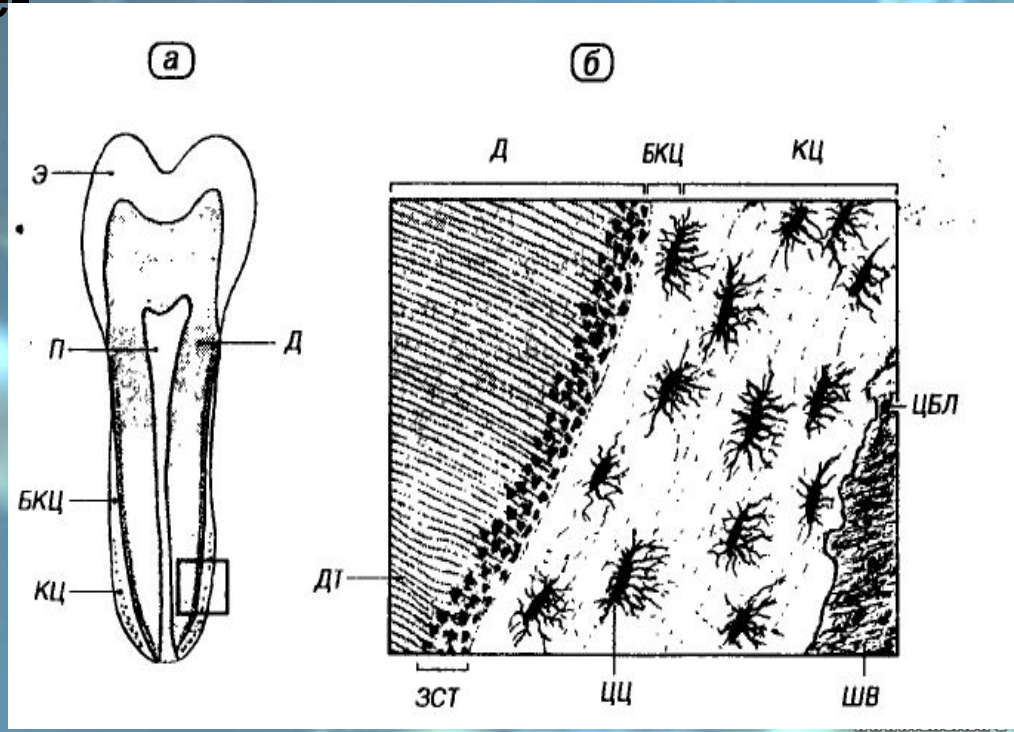

ШАЙНУ ҰСТЕРІНІҢ ҚАБЫРҒАСЫНЫҢ КАЛЫНДЫҒЫ

Зубы	Контактная мезиальная		Контактная дистальная		Вестибулярная		Оральная	
	20-24 года	40 лет и старше	20-24 года	40 лет и старше	20-24 года	40 лет и старше	20-24 года	40 лет и старше
1	2	3	4	5	6	7	8	9
На уровне экватора								
14,24	2,07 ± 0,32	2,34 ± 0,48	2,01 ±0,64	2,26 ± 0,42	2,51 ± 0,63	2,78 ± 0,46	2,81 ±0,86	5,19± 1,44
15,25	2,06 ± 0,32	2,22 ± 0,32	2,20 ± 0,46	2,42 ± 0,42	2,53 ± 0,30	2,72 ± 0,42	4,27 ± 2,26	5,44± 1,28
16,26	2,34 ± 0,33	2,63 ± 0,43	2,70 ±0,31	*	2,95 ± 0,37	3,21 ± 0,37	3,26 ± 0,49	*
17,27	2,42 ± 0,49	*	*	*	2,91 ± 0,41	3,14 ± 0,42	3,32 ± 0,40	*
34,44	2,15 ± 0,40	2,46 ± 0,44	2,28 ± 0,43	2,57 ± 0,46	2,73 ± 0,50	2,92 ± 0,45	3,19 ± 0,79	3,49 ± 0,70
35,45	2,17 ± 0,40	2,45 ± 0,37	2,32 ± 0,42	2,64 ± 0,39	2,75 ± 0,47	2,97 ± 0,48	4,01 ±0,96	4,46 ± 0,84
36,46	2,36 ± 0,37	*	2,68 ± 0,53	*	3,43 ± 0,35	3,66 ± 0,42	2,73 ± 0,54	*
37,47	2,53 ± 0,34	*	2,95 ± 0,23	*	3,39 ± 0,24	3,66 ± 0,52	*	*
На уровне шейки								
14,24	1,65 ±0,52	1,94 ± 0,24	1,77 ± 0,56	2,02 ± 0,27	1,97 ± 0,62	2,28 ±0,40	2,08 ± 0,32	2,40 ± 0,42
15,25	1,80 ± 0,24	2,07 ± 0,24	1,89 ± 0,20	2,12 ±0,25	2,04 ± 0,24	2,26 ± 0,37	2,23 ± 0,36	2,49 ± 0,43
16,26	2,32 ± 0,37	2,67 ± 0,54	2,54 ± 0,31	2,94 ± 0,52	2,79 ± 0,40	3,14 ± 0,48	2,68 ± 0,41	2,98 ± 0,47
17,27	2,31 ±0,42	2,61 ±0,40	2,53 ± 0,33	2,85±0,55	2,53 ± 0,45	2,89 ± 0,42	2,65 ± 0,39	2,96 ± 0,47
34,44	1,85 ± 0,23	2,06 ± 0,24	1,89 ± 0,25	2,18 ± 0,28	2,06 ± 0,33	2,30 ± 0,47	2,12 ± 0,29	2,41 ±0,41
35,45	1,91 ±0,19	2,17 ± 0,31	1,97 ± 0,24	2,25 ± 0,30	2,10 ± 0,38	2,32 ± 0,50	2,17 ± 0,42	2,44 ± 0,52
46,46	2,20 ± 0,36	2,52 ± 0,41	2,36 ± 0,42	2,66 ±0,33	2,71 ±0,59	2,98 ± 0,43	2,35 ±0,41	2,61 ±0,51
37,47	2,27 ± 0,40	2,63 ± 0,41	2,47 ± 0,54	2,80 ± 0,50	2,64 ± 0,49	2,98 ± 0,47	2,36 ± 0,44	2,64 ± 0,45

ФРОНТАЛЬДЫ ІІСТЕРДІҢ ҚАБЫРҒАСЫНЫҢ ҚАЛЫНДЫҒЫ

Челость	Возраст, лет	М				М			
		бугорки							
		переднее		заднее		переднее		заднее	
		щечный	язычный	щечный	язычный	щечный	язычный	щечный	язычный
Верхняя	20-24	4,30 ± 0,88	4,83± 1,23	4,85± 1,10	5,14± 1,01	3,16 ± 0,94	3,69 ± 0,97	3,86± 1,01	4,28± 1,04
	40 и старше	3,76± 1,46	3,80± 1,08	4,21 ± 1,79	4,47± 1,62	3,38± 1,13	3,75 ± 0,99	3,98 ± 0,98	4,17± 1,25
Нижняя	20-24	4,28± 1,19	4,78± 1,32	4,65± 1,17	5,07± 1,43	3,20 ± 0,81	3,82 ± 0,69	3,88 ± 0,97	4,08 ± 0,79
	40 и старше	3,45± 1,03	4,11 ± 1,42	3,80± 1,05	4,03± 1,38	2,93± 1,17	3,54 ± 1,30	3,41 ± 1,43	3,66± 1,42
		P_2		P_1		M_2	M_1	P_2	P_1
		бугорки от середины переднезадней фиссуры до полости							
		щечный	язычный	щечный	язычный	щечный	язычный	щечный	язычный
Верхняя	20-24	4,21±0,68	4,97 ± 0,74	3,99 ± 0,516	4,59 ± 0,65	3,94 ± 0,79	3,85 ± 0,72	1,31 ± 1,126	4,17± 1,10
	40 и старше	3,90±1,20	4,23± 1,30	3,58± 1,52	4,15± 1,42	4,37 ± 0,99	4,48 ± 0,99	4,55 ± 0,88	4,35± 1,04
Нижняя	20-24	4,01 ±0,72	4,58 ± 0,77	3,85 ± 0,81		4,28 ± 0,76	4,05 ± 0,79	4,02 ± 0,97	
	40 и старше	3,78± 1,47	4,60 ± 0,99	3,82± 1,28		4,53± 1,33	4,42 ± 1,09	4,53 ± 0,996	

Жоғарғы фронтальды тістер

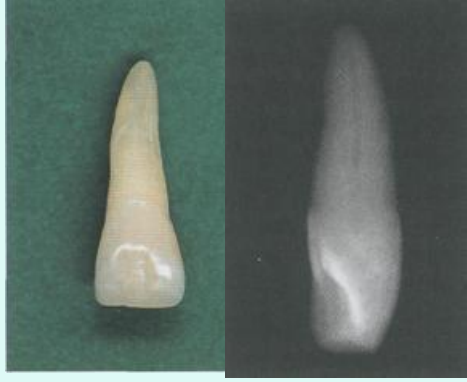

Тіс доғасының ортасында 8 күрек тіс 4 сүйір тіс орналасқан, сондықтан оларды алдыңғы тістер деп атайды. Олар жоғарғы, төменгі, сонымен бірге медиалды, латералды күрек тістер болып бөлінеді. Күрек тісте бір түбір және вестибуло-лингвалді бағытта жіңішкерген тығыздалған кең жиекті сауыты бар. Жоғарғы жақсүйекте медиалды күрек тістердің сауыты латералдыдан ірі, ал төменгі жақсүйекте кіші болып келеді.

Вестибулярлы қалыпта сауыты кең, томпайған, мойнына қарай жіңішкерген. Сауыттың пішіні әр түрлі: тік бұрышты, трапециятәрізді, сопақша. Медиалды және кесуші жиегі тік бұрышта қиылысады, ал дисталды және кесуші жиегі бұрышы тұйық және дөңгеленген. Кесуші жиегінде дисталді бағытта үлкен емес тесігі бар. Кесуші жиекте 3 төмпешік бар, олар буылтыққа ұқсас вестибулярлы беткейінде орналасқан. Медиалды және дисталды буылтықтар ортаңғыға қарағанда айқын білінеді.

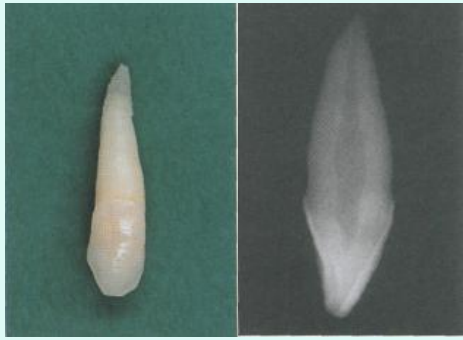

Төмпешіктер мен буылтықтар арасында әлсіз айқын жүлгелер байқалады. Кесуші жиектің төмпешіктері мен вестибулярлы беткейдің буылтықтары тек жас адамдарда байқалады. Жоғарғы медиалды күрек тістердің сауыты медиалды жағынан қашау тәрізді болып келеді. Оның вестибуляр контуры шығыңқы, ал лингвалды домаланған. Түбірі медио-дисталды бағытта тығыздалған. Түбір ұшы дөңгеленген. Сауыт пен түбір арасында иілік тістің медиалды жиегінде көп, дисталдыға қарағанда. Бұл белгілер тістің сол және оң тістердің тіс доғасындағы орнын көрсетеді. Вестибулярлы беткейінде түбір дөңес контурлы. Түбір контуры лингвалды беткейде фронталді жазықтықта тік, шығыңқы және дөңгеленген болуы мүмкін.

Төменгі фронтальді тістер

Сауыты тар, кесуші жиегіне қарай кішкене кеңейген. Кесуші және медиалды бұрыштары арасында, сонымен бірге латералды жиектермен бірдей. Сауыттың кесуші жиегінде 3 төмпешік бар, олардан вестибулярлы беткейде мойын бағытына қарай 3 буылтық жүреді. Медиалды және дисталды буылтықтар жиі білінеді. Сауыттың мойыналды жартысы дөңес және жалпақ. Кейбір кезде кесуші жиегінде төмпешіктер мен буылтықтар вестибулярлы беткейінде болмайды. Кіреуке шекарасы тістің кесуші жиегіне ашылған доға түзеді. Вестибулярлы қалыпта сауыт қашау пішінді болады. Медиалды күрек тіске қарағанда, кесуші бүйірі жуан, мойын бағытында тістің қыры бір шама жақындай түседі. Вестибулярлы беткейде кіреуке шекарасы доға пішінді болады. Шығыңқы жағымен түбірге бағытталады. Кесуші бүйірі медиалды және дисталды бүйірлерімен біріктіргенді түрлі бұрыштар түзеді: медиалды бұрышы аса үшкір, дисталды – доғал және кішкене дөңгелектенген. Сауыттың дисталды бүйірі мен түбір арасындағы қисықтық күштірек ерекшеленеді, сондықтан, төменгі кесуші латералды бөлігінде түбір белгісі айқын ерекшеленеді.

Сауыт бұрышының белгісі айқын көрінген. Кесуші бүйірде төмпешік жақсы айқындалған. Вестибулярлы беткейдегі кішігірім буылтықтан келе жатқан төмпешіктер кесуші бүйіріне жақын айқындалады. Лингвалды беткейдегі күрек тістер дәл сондай медиалды беткейге ұқсас, бірақ та ол жиі ішке кіріңкі болады. Бүйір жақ беткейінен күрек тістер сына тәрізді пішінде болады.

Тіс түбірі медиалды-дисталды бағытта сығыңқы және дисталды ауытқиды.

Түбірдің бүйір беткейінің ортасында жүлгелер анықталады, және де дисталды бағыттағы жүлге айқын көрінеді . Сауыттың биіктігі – 8-10,5 мм, ені 5-6 мм, мойынның медиалды дисталды өлшемі 4-4,5 мм, вистибула лингвалды 6-6,5 мм түбір ұзындығы 12,5 -15 мм.

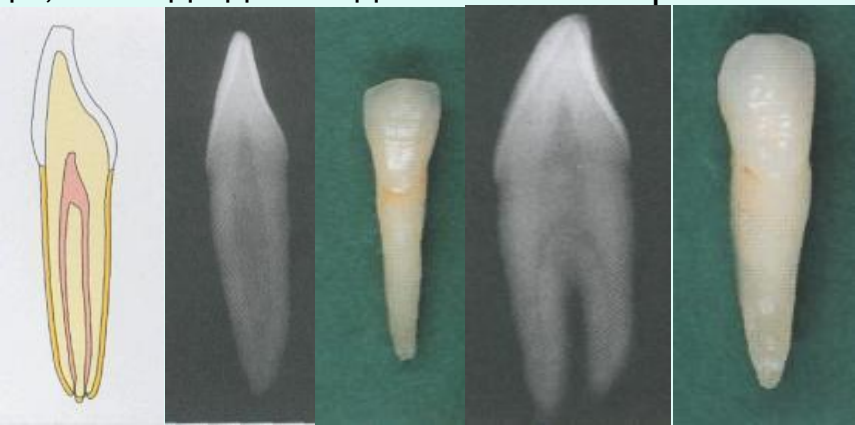

Жоғарғы премолярлар

- **Жоғарғы премолярлар** олардың 2 түбірі , ал төменгісінде біреуден. Премолярдың түйісу беті кең және екі төмпешігі вестибулярлы және лингвиалды болады. Жоғарғы кіші азу тіс төменге қарағанда ірірек. Олар бірінші және екінші премоляр болып бөлінеді.
- **Бірінші жоғарғы премоляр .**Сауыттың вестибулярлы беті ит тістің сауытына ұқсас, сферикалды пішінді болады. Кіреуке цементті шекарасы және түбір дөңесіне бағытталған.
- Сауыттың медиалды және дисталды беттері түбірдің аттас беттерімен кішкене бұрыш жасайды. Көбінесе дисталды беттер арасындағы бұрыш медиалды арасына қарағанда үлкенірек. Соған байланысты жоғарғы жақсүйектің бірінші премолярына сауыттың қисықтығының белгісінің кері сипатына сәйкес. Шайнау бетінде екі шайнау төмпешігі-ұрттық ірірек және тілдік сәл кішірек. Олардың арасында төмпешік аралық жүлде орналасқан. Сауыттың шайнау бетінің жиегінде жиектік қырлар медиалды және дисталды болады. Сауыттың бүйір жиегінің ортасында қырлардың биіктігі кішірейеді.
- **Екінші жоғарғы премоляр .**Біріншіге өте ұқсас. Айрықша ерекшелігі сауыт релефінің тегіс болуы. Вестибулярлы беті сопақша пішінді. Биіктігі бойынша шайнау төмпешіктері бірдей.
- Бүйір қырлары мен төмпешік аралық жүлгенің тарамдалуы нашар дамыған. Шайнау бетінде қосымша орталық төмпешіктері сирек кездеседі. Ереже бойынша тісте бір түбір және бір түбірлік өзек болады. Кейбір кездерде екіге айырылған түбір, көп жағдай да (20%) бір түбірдің өзінде екі түбірлік өзек кездеседі. Ұрттық беткей сауытының биіктігі 7,5-8,5 мм, лингвалды 6,5-7,5 мм, сауыт ені 6-7 мм, сауыттың медио-дисталды 4,5-5,5 мм, сауыттың ұртық лингвалды өлшемі 8-9,5 мм, сауыт ұзындығы 12,5-16,5 мм. Төменгі кіші азу тістер. Жоғарғы премолярлармен салыстырғанда түбір ұзындығының ұзын болуы, ол әдетте жалғыз медио-дисталды бағытта қысыңқы болып келеді.

Төменгі премолярлар

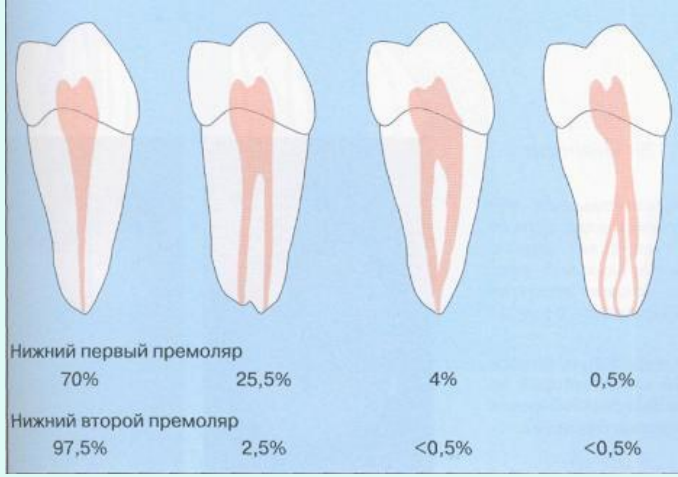

Бірінші төменгі премоляр . Сауытының пішіні бойынша ит тістерге ұқсас тек ит тістерге қарағанда олардың екі төмпешігі вестибулярлы және лингвалды болады. Вестибулярлы жоғарғы бетінде негізгі төмпешік-вестибулярлы орналасады. Бірінші төменгі премолярдың айрықша ерекшелігі вестибуляры бетінде валик болмауы.

Сауыттың дисталды бұрышы дөңгелектенген бұрыш сауытынан үлкен емес және қысқа бұрыштық қырлар өтеді. Сауыт негізіне қарай бүйір қырлары жақындайды, сауытпен түбір арасындағы иін дисталды жағынан жақсы көрінеді, яғни түбір белгісі айқын көрінеді. Сауыт горизанталды кесіндісінде кішкене сопақша пішінді. Сауыттың вестибулярлы бетіндегі қисықтығы дөңес. Сауыттың лингвалды бетіндегі қисықтығы да дөңес.

Шайнау беті әр түрлі құрылыста, ол лингвалды төмпешіктің құрылысын өзгеруіне байланысты. Егер лингвалды төмпешік ірі болса, олардың арасында және вестибулярлы төмпешікте терең жүлге өтеді.

Түбірі көбінесе жалғыз, кей кезде еселенген. Жалғыз түбірі медио-дисталды бағытта ығысқан, оның ұрттық беті лингвалдіге қарағанда жалпақтау. Өзек жалпақ кей кезде екі еселенеді. Екі түбірлі кезінде медиалды ұрттық бағытта ығысқан, ал дисталды-лингвалды бағытта. Бұл жағдайда екі түбірде ұзына бойлы жүлгелер болады. Сауыттың биіктігі ұрттық бетінде 7,5-11 мм, ал лингвалды 5-6 мм, сауыт ені 6-8 мм, мойынның ұрттық лингвалды диаметрі – 8,2-8,6 мм, медио-дисталды – 5,4-5,8 мм, түбір ұзындығы 13-16см.

Екінші төменгі премоляр .Екінші төменгі премоляр бірінші премолярға қарағанда пішіні бойынша үлкенірек. Онда түбір белгісі анық көрінген. Вестибулярлы бетінің жоғарғы жиегінде төмпешік әлсіз көрінген, сондықтан жоғарғы жиегі ішке дөңестенген. Шайнау беті екі төмпешікті, вестибулярлы және лингвалды төмпешіктері бар. Кейде үш немесе төрт төмпешіктері бар тіс кездеседі. Вестибулярлы және лигвалды төмпешіктер арасында терең көлденең жүлге орналасқан, кейін олар соңғы тарамдарға бөлінеді. Сауыттың лингвалды беті тегіс және дөңес. Вестибулярлы және лингвалды бетінде кіреуке-цемент шекарасы төмен, ал бүйір беттерінде-жоғары бағытталған.

Жоғарғы молярлар

Барлығы он екі үлкен азу тістер бар; алты жоғарғы және алты төменгі, тіс доғасының әрбір жағынан үшеуден орналасады. Олар бірінші, екінші, үшінші (ақыл тіс, dens serotinus) азу тістер. Үлкен азу тістердің сауыты ең ірі, шайнау беттері де кең, 3-5ке дейін төмпешіктері, бірнеше түбірлері болады. Шайнау кезінде олар үлкен қызмет атқарады. Үлкен азу тістер тіс доғасында кіші азу тістердің артында орналасқан, сондықтан оларды артқы тістер деп атайды. Үлкен азу тістердің өлшемдері біртіндеп бірден үшке қарай өзгереді.

Жоғарғы азу тістер. Олар төменгіден ірірек. Сауыттың шайнау бетінің пішіні дөңгелек бұрышы ромб тәрізді. "Н" әрпіне ұқсас, төрт төмпешікке бөлінген. Бұл тістердің үш түбірі бар: Лингвалды дөңгелек және екі ұрт-тегіс. Мынаны ескеру керек, отандық стомотологиялық әдебиеттерде кіші азу тістер мен үлкен азу тістердің лингвалды түбірді таңдай түбір деп атайды. Әдетте лингвалды төмпешіктерді алдыңғы таңдай және артқы таңдайлық деп атайды. Үшінші үлкен азу тістер өзгермелі, басқаларға қарағанда кішірек. .

Бірінші жоғарғы үлкен азу тіс. Сауыттың пішіні бұрышы дөңгелектеніп келген, тік бұрышты призмаға ұқсайды. Сауыттың ұрт беті төрт бұрышты ұзына бойлы ұрттың орталық жүлгесі бар. Бұл беттің төменгі жигенінде екі биік төмпешік үшбұрыш пішінімен: медиалды (параконус) және дисталды (метаконус).

Екінші жоғарғы азу тіс .Сауыт медио-дисталды бағытта сығылған. Ұрттық беті бірінші молярдан аз ерекшелінеді. Басым айырмашылық тістің шайнау бетінде, редукция процессімен байланысты лингвалды-дисталды (артқы таңдайлық) және ұрттық дисталды төмпешіктерге байланысты. 30-40% жағдайда екінші моляр кездеседі, оның лингвалды дисталды төмпешігі тұтасымен редуцирленген, ал лингвалды медиалдысы үлкен және лингвалды жылжыған. Кейде (5-10%) үш төмпешікті молярдың әртүрлігімен сипатталатын компреционды формасы кездеседі. Осы жағдайда үш төмпешік сауыттың ұрттық медиалды бұрышынан лингвалды дисталды бұрышна баратын ұзына диагоналы бойынша орналасады. Кейде (5%) екі төмпешікті моляр кездеседі, оның ұрттық дисталды және артқы таңдайлық төмпешігі редуцирленген. Екі төмпешікті моляр жоғарғы премолярлы пішіні бойынша ұқсас.

Жоғарғы үшінші моляр . Пішіні мен көлемі бойынша өте өзгермелі тіс. Жайнау беткейінде үш төмпешікті екі ұрттық және бір лингвалды (таңдайлық) төмпешіктері бар кейде төрт төмпешікті болуы сирек екі төмпешікті түрі де кездеседі. Тіс өлшемдері кішірейіп бұл кезде төмпешіктері қалмайды. Егер бір төмпешік қалса, тіс штифовидті деп аталады. Сирек үшінші үлкен азу тісте косымша төмпешік дисталды бетінде дисталды-молярлы төмпешік, вестибулярлы бетінде паромолярлы төмпешіктер кездеседі.

Үшінші үлкен азу тісте үш немесе екі түбір болады. Соңғы жағдайда ұрттық түбірлері бірігеді. Үш түбірлерінде терең жүлгемен бірігуі мүмкін. Штифовидты тісте жіңішке бір түбір бар.

Бірінші жоғарғы моляр, оң:
а-вестибулярлы беті; б-медиалды беті; в-лингвалды беті; г-вестибулярлы-лингвалды кескін; д-медио-дисталды кескін; е-шайнау беті;

Екінші жоғарғы моляр, оң:
а-вестибулярлы беті; б-медиалды беті; в-лингвалды беті; г-вестибулярлы-лингвалды кескін; д-медио-дисталды кескін; е-шайнау беті;

Жоғарғы молярлар сипаттамасы

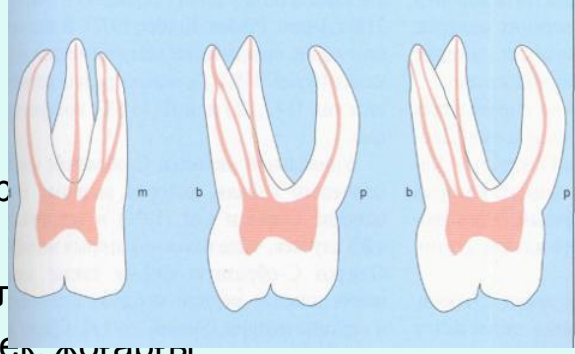

- Сауыт негізінде ұрттың үштен бір бөлігінде томпақ-белдеу (cirgulum) орналасқан, ол екі төмпешікті байланыстыралды. Ұрттық бетінде екі түбір Медиалды, дисталды. Шайнау беті үлкен, пішіні ромбтәрізді. Онда төрт төмпешік: ұрт- медиалды (параконус), ұрт- дисталды (метаконус), лингвал дисталды немесе артқы таңдайлық (гипоконус) орналасқан. Ескерту керек, жоғарғы бірінші азу тістің алдынғы – таңдайлық төмпешіктің таңдайлық бетінде қосымша төмпешік- tuberculum anomale corabelli кездеседі, оның көмегімен бірінші жоғарғы молярдың жақсүйекке қатысты жағымен қатесіз идентифицирлеуге болады. Сауыттың медиалды және дисталды жиектерінің төмпешіктері жиектік қырмен байланысқан. Аталған төмпешіктер бір- бірімен жүлгемен ажыратылған. Бұл жүлге ұрт медиалды жүлгемен қысқа қисық жүлгемен сауыттың ортасында орналасқан, оны орталық шұңқыр деп атайды.
- Ұрттық бет пен алдыңғы таңдайлық төмпешікте үш қырдан бар: орталық және екі бүйір медиалды және дисталды. Қырлар орталық шұңқырға бағытталған. Сауыттың лингвалды беті орташа жүлгемен екі жартыға бөлінген. Жүлге айқын бөлінген тіс мойыны тұсында таңдай түбірінің түбірлік ұзына бойлық жүлгесіне ауысады.
- Жанасу беті ұрт пен лингвадды бетіне қарағанда пішіні үлкен. Жоғарғы бірінші азу тістің үш түбірі бар: таңдайлық немесе лингвалды және екі ұрт – алдыңғы (медиалды немесе мезиалды) және артқы дисталды. Барлық түбірлер кеңінен орналасқан, сондықтан олардың бірігуі мүмкін емес. Таңдайлық түбір артқа қарай ығысқан. Түбірлер бифуркация жағынан қарағанда бірінші жоғарғы азу тісте немесе түбір негізінде тік бұрышты әржақты үшбұрыш пішінді болады. Ұзын катеті таңдай және артқы ұрттық түбілер негізі арасында қысқа катеті ұрттық түбірдердің негізі арасындағы сызық, гипотенузасы ұрт алды және таңдай түбірлері арасындағы сызық.
- Таңдайлық түбір ұрт лингвалды бағытқа негізделген. Алдыңғы ұрт түбірі ең кеңі, медио -дисталды бағытта. Артқы ұрттық түбір ең қысқа, ол кішкене жіңішкерген, онда ұзына бойлы жүлгелер болмайды. Жаңадан тістің қуысы кең және сауыт пішінін қайталайды. Ұрттық бетінде тіс сауытының биіктігі 6-8, 5 мм, тіс негізіндегі медио-дисталды размері 9-11 мм, ұрттық лингвалды 11-13 мм, түбір ұзындығы 13-16 мм.

Төменгі молярлар

- **Төменгі үлкен азу тістер.**Төменгі азу тістердің сауыты текшетәрізді. Оның шайнау бетінде төрт төмпешік орналасқан, бұл тістердің екі түбірі болады- медиалды және дисталды.
- **Бірінші төменгі үлкен азу тіс (сурет -20).**Вестибулиярлы бетінде тіс сауыты түбіріне қарай тарыла бастайды. Оның үш қыраты балады. Олар кескіш жиегіне қарай айқындала түскен және сол жерде төмпешік болып аяқталады Шайнау бетінде бес төмпешік орналасқан. Шайнау бетінің ұрттық жағында ұрттық- медиалды (протокопид), ұрттық дисталды (гипокопид) және дисталды (мезокопид) төмпешіктер орналасады, олар екі жүлгемен бөлінген: вестибулярлы және вестибуло-дисталды. Сауыттың лингвалды бөлігінің шайнау бетінде екі төмпешік: лингвалды-медиалды (метокопид) және лингвалды – дисталды (эретокопид). Олар лингвалды жүлгемен бөлінген.
- Медиалды түбір дисталдыдан қарағанда ұзынырақ, пішіні сынатәрізді, жиегінде қыры бар, олардың арасында жалпақ ойыс байқалады. Ұшы вестибулярлы ығысқан. Дисталды түбірі медиалдыдан жіңішке, оның ұшы төмен немесе алға бағытталған. Түбірдің бұл бағытын дисталды өзекте эндодонтикалық әдісте ескеру керек.
- Бірінші төменгі үлкен азу тістің сауытының қуысы текшетәрізді, бес мүйізі бар. Медиалды түбірдің екі өзегі бар. Дисталды түбірде екі өзек сирек кездеседі. Тіс сауытының биіктігі 6-8 мм, сауыттың медио – дисталды өлшемі 10-13 мм, ұрт –лингвалды 9-12 мм, түбір ұзындығы 13-16 мм.
- **Екінші төменгі үлкен азу тіс (сурет 21).**Сауыты текше пішінді. Ұрттық бетінде вертикалды жүлге, сауытты екі бөліп тұрады. Кейбір кезде қосымша төмпешік протоктомид кездеседі.
- Екі түбір медиалды және дисталды параллель жүріп, олардың ұштары дисталды ығысқан. Лингвалды бетінде кейде төменгі медио-лингвалды томпақ кездеседі. Сауыт қуысы текше пішінді. Медиалды түбіре 2 өзек, дисталдыда біреу. Тіс сауытының биіктігі 6-8,5 мм, медио –дисталды өлшемі 9-12 мм. Ұрт – лингвалды 8-11 мм, сауыт ұзындығы 9-12 мм.
- **Үшінші төменгі үлкен азу тіс**немесе ақыл тіс.Пішіні мен көлемі бойынша өзгермелі. Алдынғы үлкен азу тістерден кішірек, жоғарғы ақыл тістен ірірек. Сауыттың шайнау бетінде 50% жағдайда төрт шайнау төмпешіктері, 40% -5, 10%- те үн немесе алтау. Түбірлері қысқа, дисталды ығысқан, кей жағдайда ығысады. Сауыт қуысы бұрыспішінді, шайнау бетінің орналасуымен байланысты мүйіздері болады. Медиалды түбірде екі түбірлік өзек ал дисталдыда біреу болады. Тіс сауытының биіктігі 5,5мм- ден аспайды, медио- дисталды размері 6-11мм, ұрт –лингвалды 6-9мм, түбір ұзындығы 8-11мм.

Бірінші төменгі моляр, оң: а-вестибулярлы беті; б-медиалды беті; в-лингвалды беті; г-вестибулярлы-лингвалды кескін; д-медио-дисталды кескін; е-шайнау беті;

Екінші төменгі моляр, оң: а-вестибулярлы беті; б-медиалды беті; в-лингвалды беті; г-вестибулярлы-лингвалды кескін; д-медио-дисталды кескін; е-шайнау беті;

ПАЙДАЛАНҒАН ӘДЕБИЕТТЕР

1. Ортопедическая стоматология под. Ред. Копейкина Москва 2003г.
2. Аболмасов Н.Г., Аболмасов Н.Н., Бычков В.А., А. Аль-Хаким - Ортопедическая стоматология Москва 2003г.
3. Гольдштейн Рональд - Эстетическая стоматология. Том 1 МЕДгиз 2005г.
4. В.Н. Копейкин «Руководство по ортопедической стоматологии» Москва. 1999.
5. И.К. Луцкая. Руководство по стоматологии. Ростов на Дону. 2002.
6. С.Л. Быков Гистология полости рта СПБ 2002г.

www.RandRs.ru