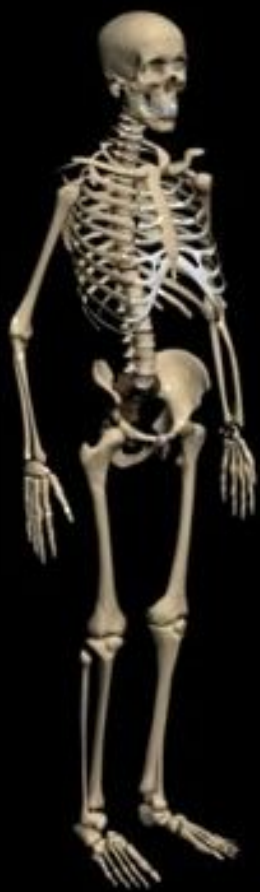

*Заведующий кафедрой, академик Военно-медицинской академии, доктор  
медицинских наук, профессор, полковник медицинской службы*

**Гайворонский Иван Васильевич**

# **Функциональная анатомия соединений костей конечностей**



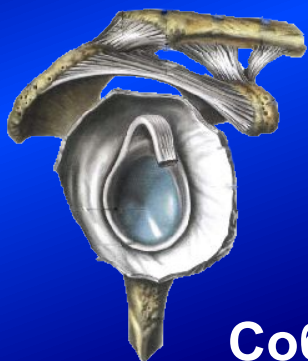# ***Вопросы лекции***

1. Медицинское и спортивное значение знаний о функциональной анатомии соединений костей конечностей (СКК)
2. Функциональная анатомия СК пояса верхней конечности
3. Функциональная анатомия СК свободной верхней конечности
4. Функциональная анатомия СК пояса нижней конечности
5. Функциональная анатомия СК свободной нижней конечности
6. Сравнительная характеристика соединений костей верхней и нижней конечности

# *Медицинское и спортивное значение знаний о функциональной анатомии СКК*

1. Ранения, повреждения и травмы (внутрисуставные переломы, вывихи, растяжения и разрывы связок)
2. Инфекционные и обменно-дистрофические заболевания (артриты, артрозы, анкилозы, контрактуры)
3. Высокий процент инвалидности, обусловленной аномалиями развития или тяжелыми травмами и заболеваниями
4. Знание потенциальных возможностей СКК для спортивной медицины

# Соединения костей верхней конечности

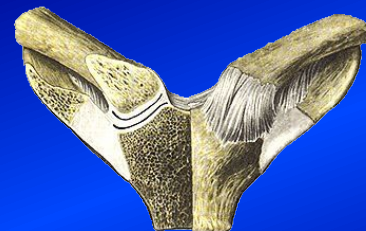

Собственные  
соединения  
лопатки

## Соединения пояса

Лопатка с ключицей  
Акромиально-ключичный  
сустав

С грудной клеткой  
Грудино-ключичный сустав  
Синсаркоз лопатки

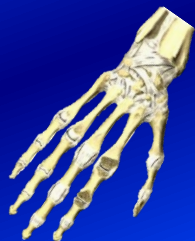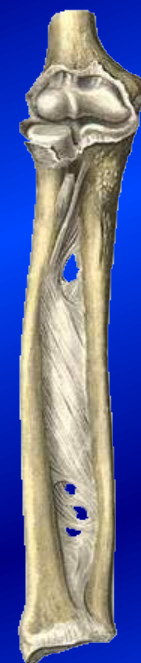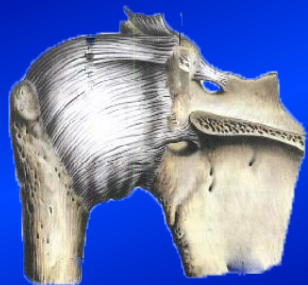


## Соединения пояса со свободным отделом

Плечевой сустав

## Соединения свободной конечности

Локтевой сустав  
Дистальный лучелоктевой сустав  
Лучезапястный сустав  
Соединения костей кисти



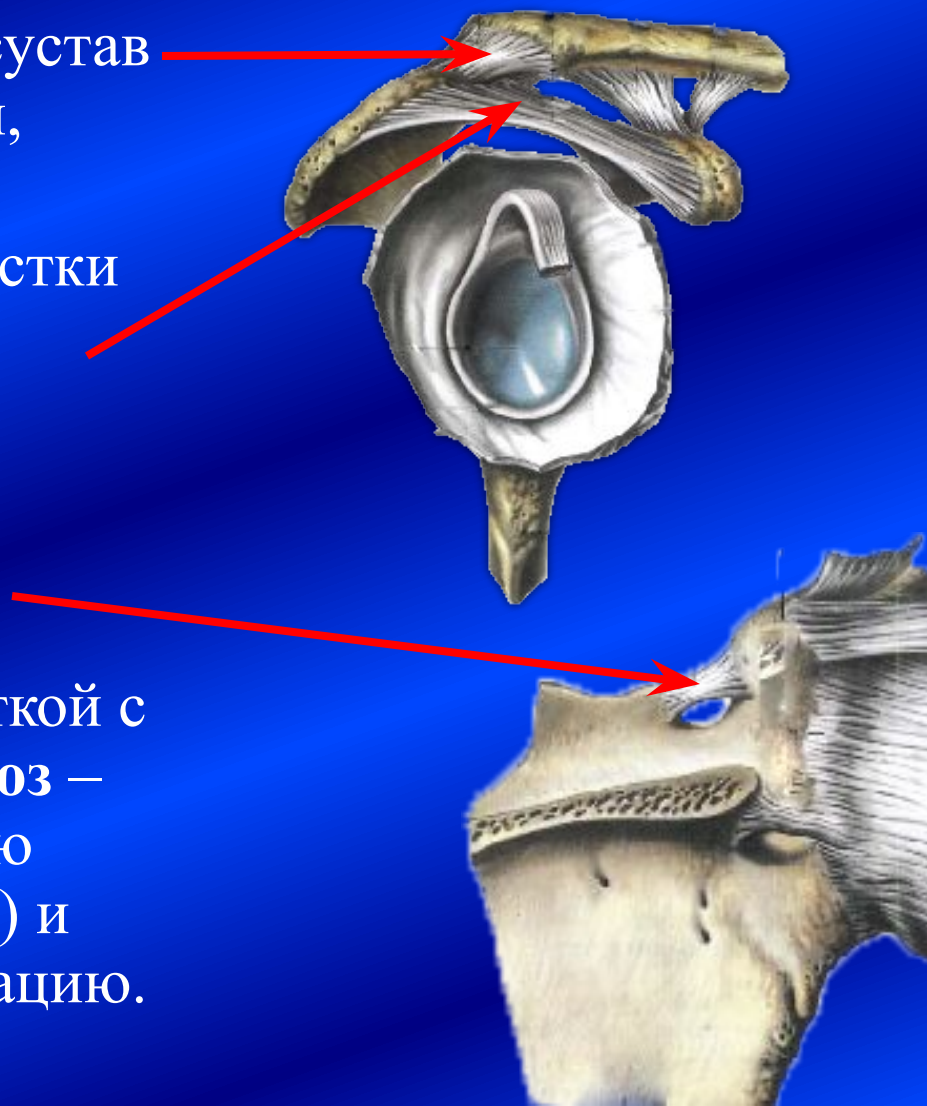
# **Особенности СК пояса верхней конечности**

1. Кости пояса – лопатка и ключица – не имеют соединений с осевым скелетом (позвоночным столбом)
2. Левая и правая стороны автономны (не связаны между собой)
3. Прочно фиксированы к грудной клетке
4. Большая степень свободы движений в соединениях друг с другом и с грудной клеткой (2-3-осные суставы + мышцы)



# Соединения лопатки

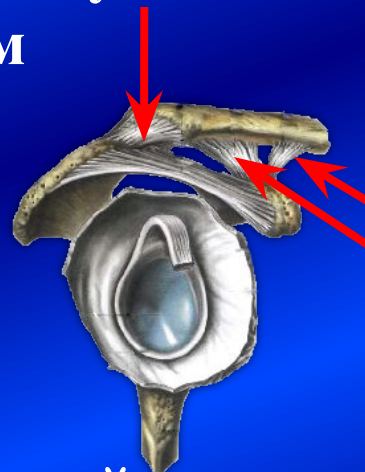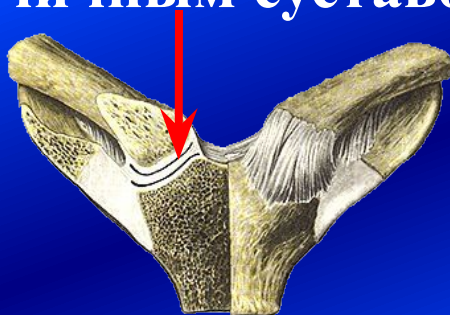
1. Акромиально-ключичный сустав – плоский, малоподвижный, укреплен связками.
2. Свод плеча фиксирует отростки и ограничивает движение в плечевом суставе кверху.
3. Поперечная связка лопатки ограничивает канал для сосудисто-нервного пучка.
4. Соединение с грудной клеткой с помощью мышц – **синсаркоз** – обеспечивает максимальную свободу движений (6 видов) и мощную автономную фиксацию.



# Соединения ключицы

1. Грудино-ключичный сустав – в 95 % случаев – седловидный, в 5 % - шаровидный, 2(3)-осный сустав – обеспечивает высокую степень свободы движений (5-6 видов) и сильную фиксацию к груди (укреплён *ligg. interclaviculare, sternoclaviculare anterius et posterius, costoclaviculare*).

2. Акромиально-ключичный сустав – комбинированный с грудино-ключичным суставом



3. Клювовидно-ключичная связка = трапециевидная + коническая – фиксирует акромиальный конец ключицы.

Ключица отводит лопатку с боковой поверхности грудной клетки на заднюю и обеспечивает её фиксацию.

# Плечевой сустав

1. Шаровидный, 3-осный, с максимальной разницей площадей суставных поверхностей  
→ максимальная степень свободы движений (6 видов).

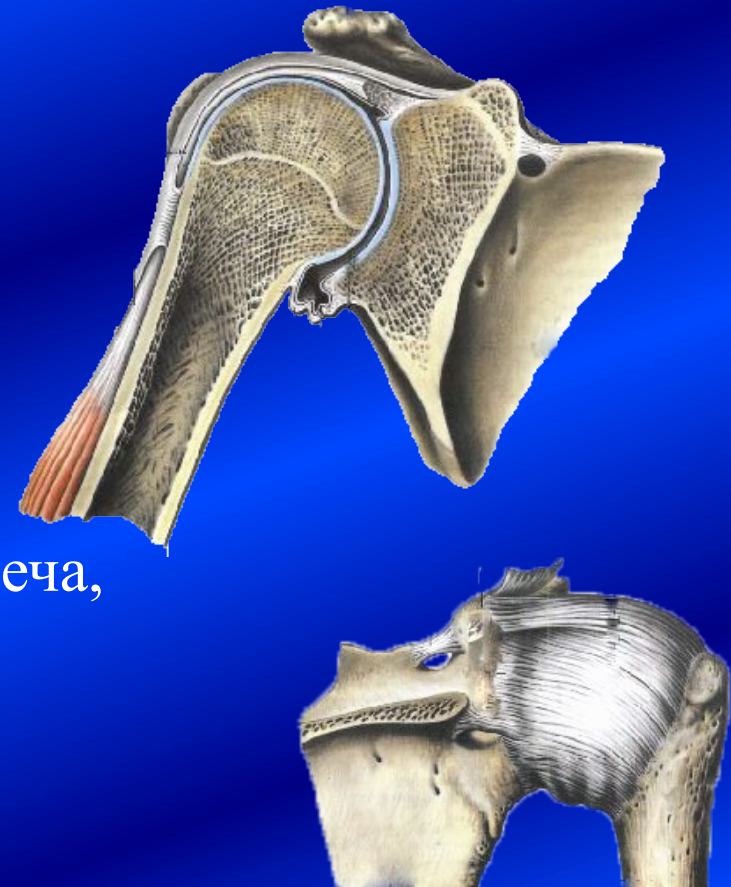2. Тонкая эластичная капсула, имеющая 3 выворота:

- а) подлопаточный,
- б) подмышечный
- в) межбугорковый.

В связи с этим возможны вывихи кпереди, кзади, книзу и ущемления капсулы и бурситы.

3. Через сустав проходит сухожилие длинной головки двуглавой мышцы плеча, которая является мощным рычагом, обеспечивающим сгибание.

Воспалительные процессы сухожилий - тендовагиниты



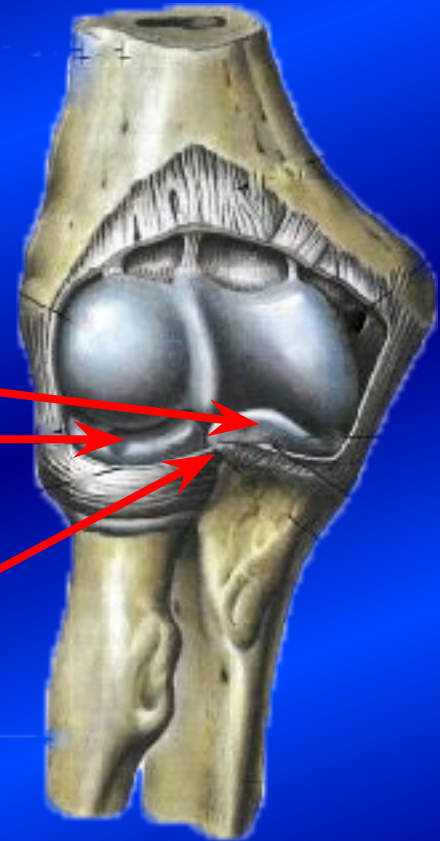

# Локтевой сустав

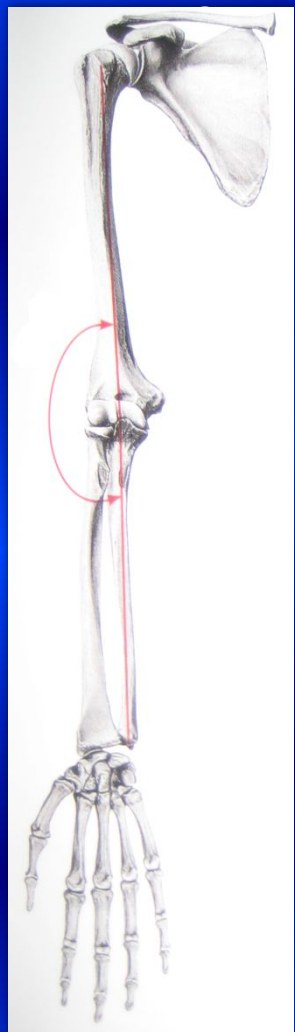
Сложный сустав, включающий  
3 простых сустава:

- плечелоктевой,
- плечелучевой,
- лучелоктевой проксимальный.

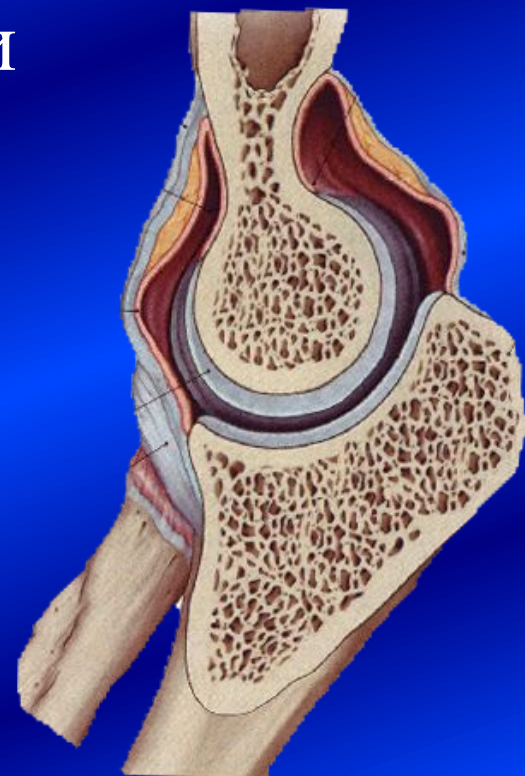
В одной капсуле находится 6  
(!) суставных поверхностей.



# Локтевой сустав. Плечелоктевой сустав



— разновидность блоковидного (винтообразный) — 1-осный обеспечивает прочную фиксацию костей в локтевом суставе и функционально выгодное положение при сгибании (рука укладывается на противоположную сторону груди).



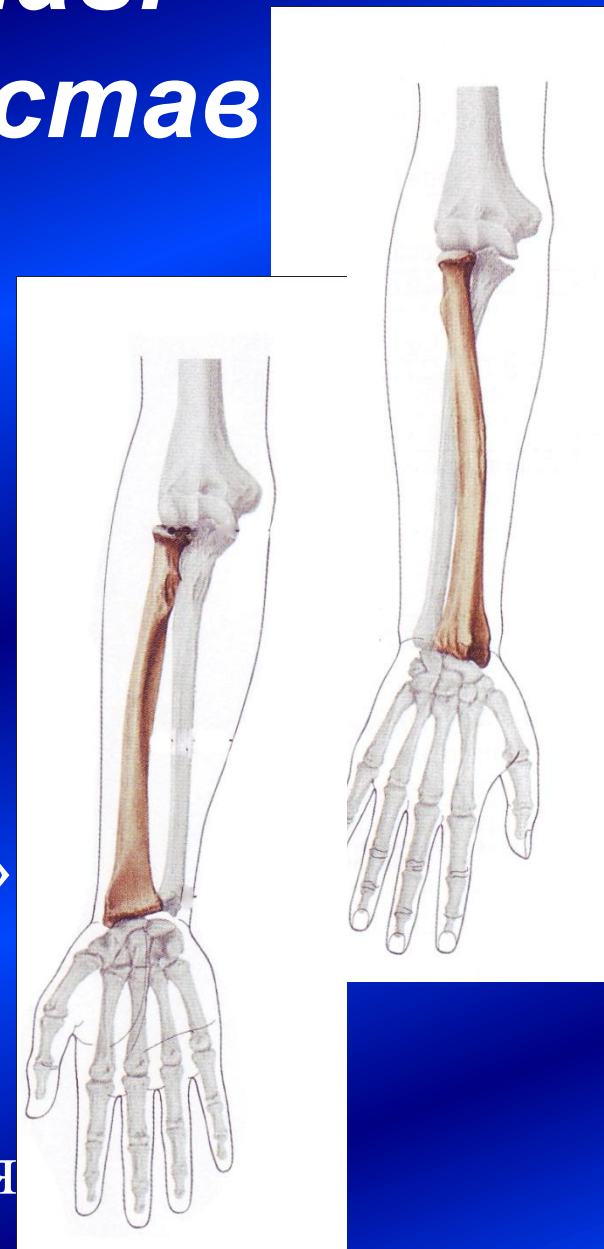
# Локтевой сустав. Плечелучевой сустав

- шаровидный (3-осный), но функционирует как 2-осный – совершает 3 движения (сгибание, разгибание и вращение).

Lig. anulare radii и membrana interossea препятствуют приведению и отведению в локтевом суставе

- Эти движения становятся возможны при создании «клешни» (при отрыве дистальной части предплечья) и рассечении мембраны.

Важнейший сустав для осуществления пронации и супинации кисти.



# Локтевой сустав.

## Лучелоктевой проксимальный сустав

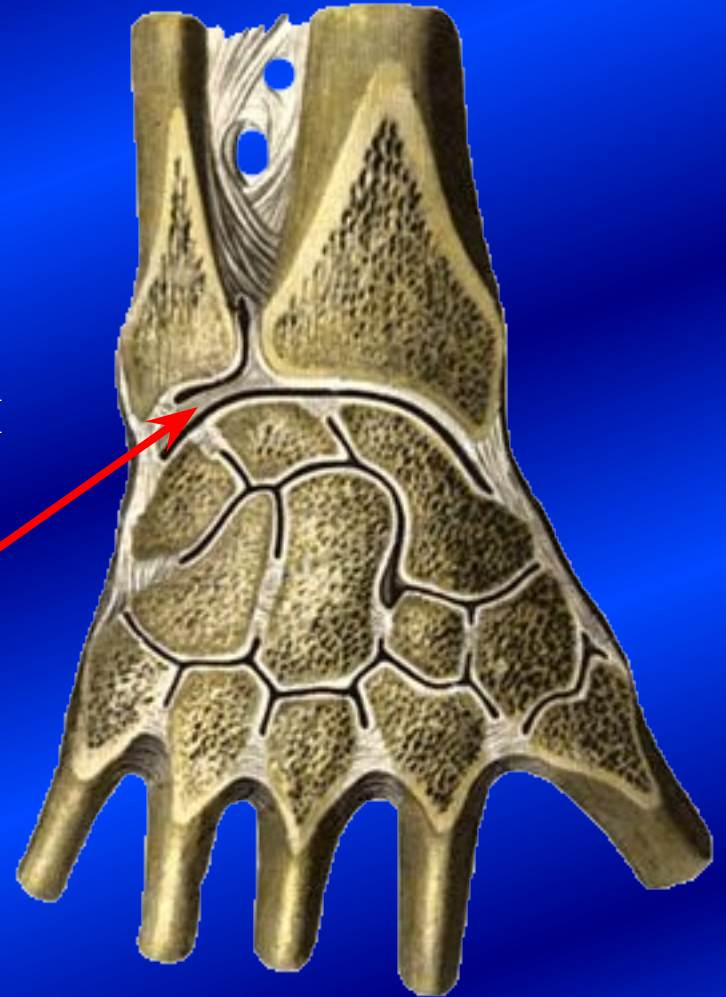
- – цилиндрический (вращательный), 1-осный, комбинированный с дистальным
- – обеспечивает пронацию и супинацию кисти.
- Капсула локтевого сустава тонкая эластичная спереди и сзади, что позволяет осуществлять максимальное сгибание и разгибание.  
С боков укреплена коллатеральными связками.





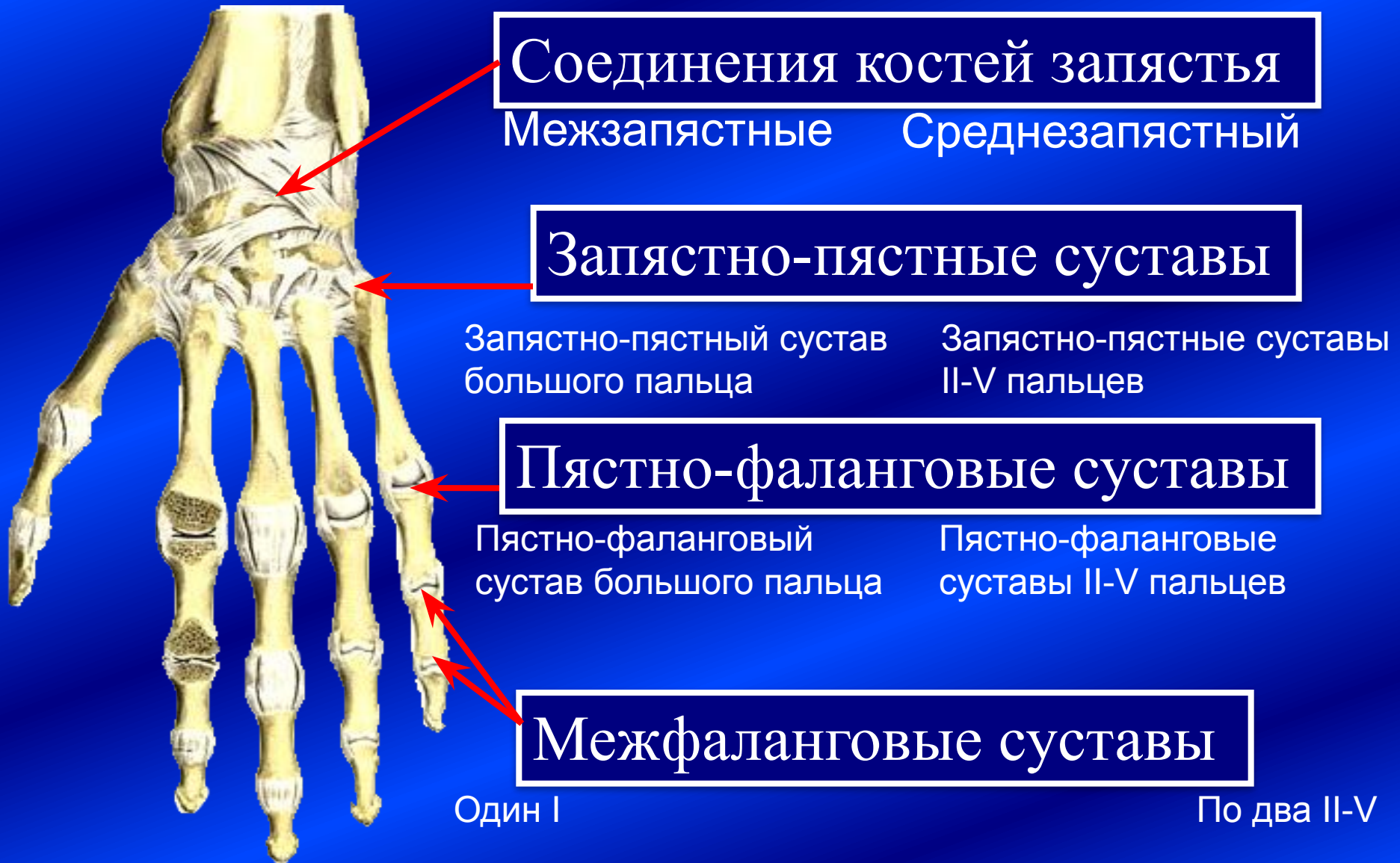# Лучезапястный сустав

- эллипсоидный, 2-осный
- обеспечивает прочную фиксацию кисти и 5 видов движений. Это возможно в результате изоляции локтевой кости – дистальный её конец отделён треугольным диском.
- комбинированный со среднезапястным суставом, обеспечивающим ладонную вогнутость кисти.





# Соединения костей кисти

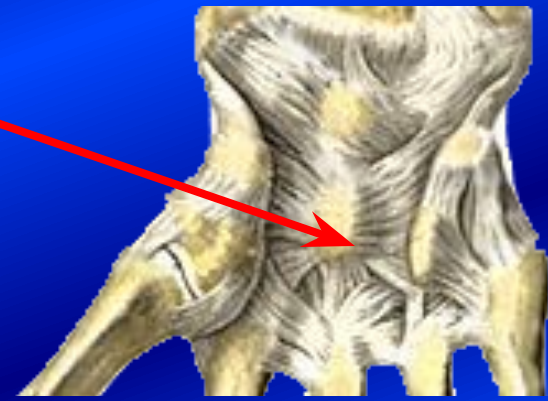
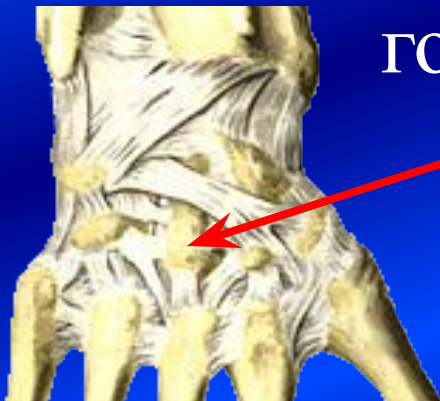
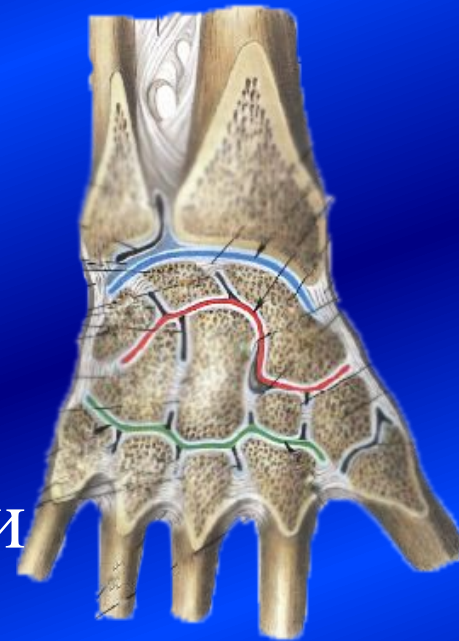# Лучезапястный + Среднезапястный = Сустав кисти

- Сустав кисти - это комбинированный сустав. Укреплён ладонными, тыльными, коллатеральными и межкостными связками.

Центром прикрепления тыльных и ладонных связок является

головчатая кость.



# Запястно-пястные суставы

**Сустав большого пальца**

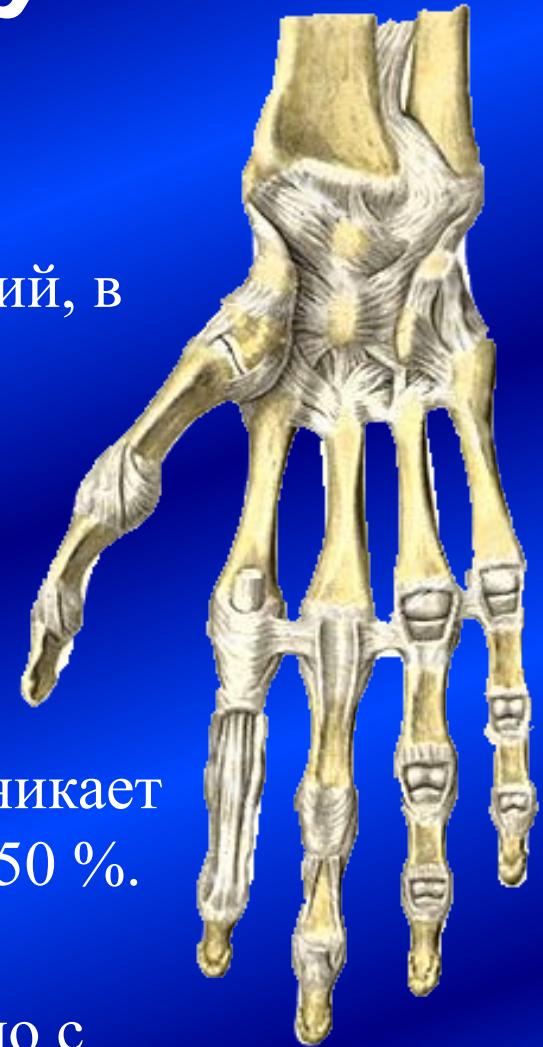
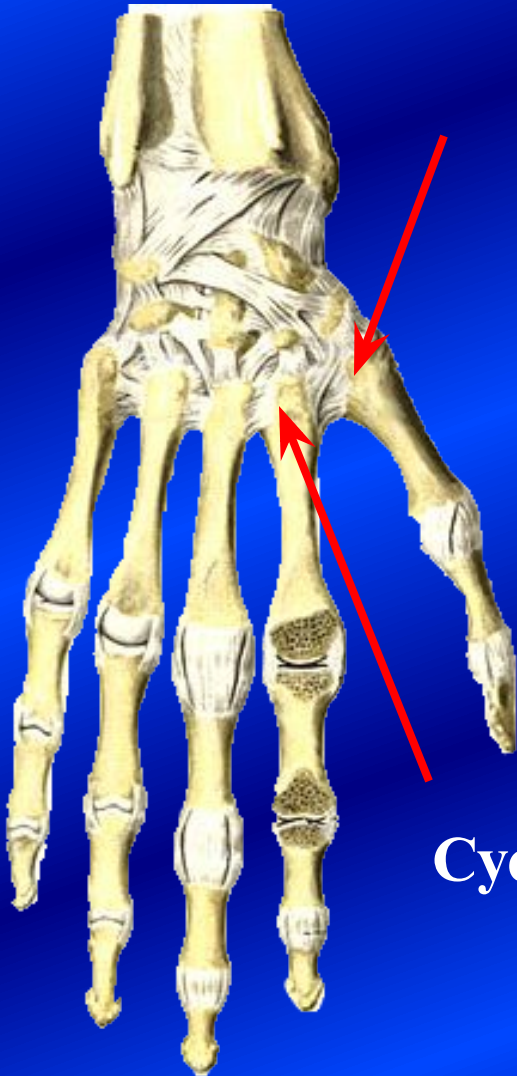
– седловидный, 2-осный  
обеспечивает 5 движений, в  
том числе и  
**противопоставление.**

Это основной сустав для  
охватывающих движений  
кистью.

При его повреждении возникает  
потеря функции в объёме 50 %.

**Суставы II-V – плоские**

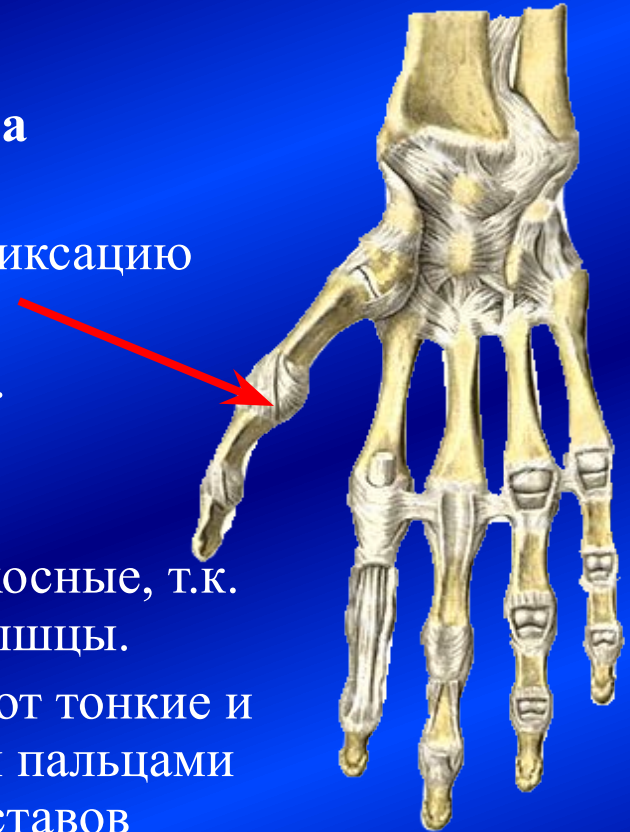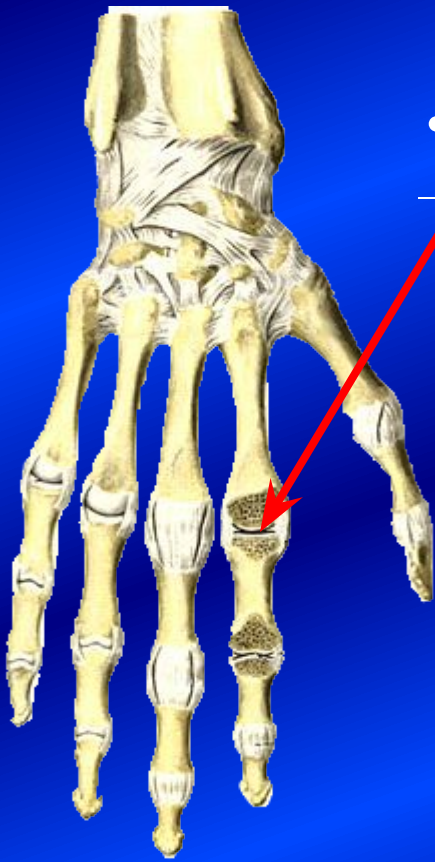малоподвижные, совместно с  
костями пясти и запястья  
создают твёрдую основу кисти.





# Пястно-фаланговые суставы

- **Сустав большого пальца**
  - блоковидный, 1-осный, обеспечивает прочную фиксацию костей большого пальца относительно друг друга.
- **Суставы II-V пальцев**
  - шаровидные, 3-осные, но функционируют как двухосные, т.к. отсутствует вращение мышцы. Эти суставы обеспечивают тонкие и разнообразные движения пальцами рук, т.к. капсулы этих суставов обширны. Для фиксации этих суставов существует поперечная глубокая пястная связка

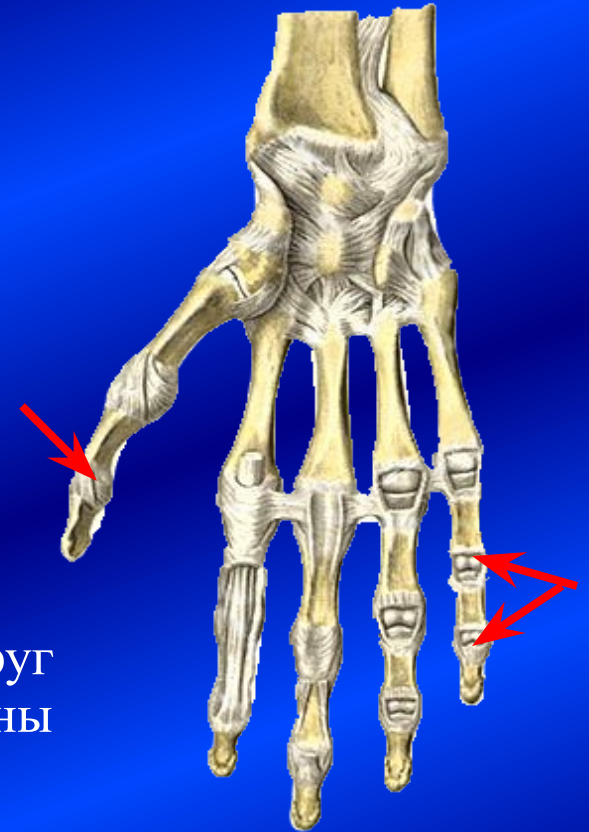
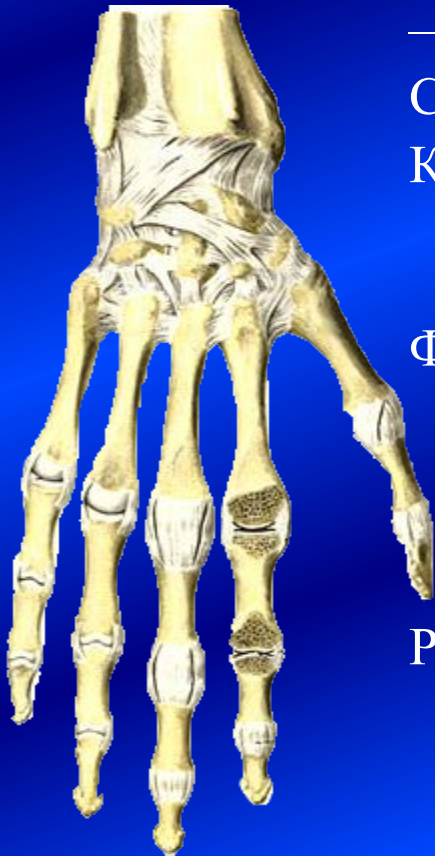

# Межфаланговые суставы

- 9 суставов
  - один у первых пальцев
  - по два – у II-V пальцев.Суставы блоковидные, 1-осные. Капсулы с боков укреплены мышцами и коллатеральными связками.

Фаланги пальцев прочно фиксируются по отношению друг к другу и в то же время способны в большом объёме совершать сгибание.

Разгибанию препятствуют сухожилия сгибателей пальцев, находящихся на ладонной поверхности пальцев.

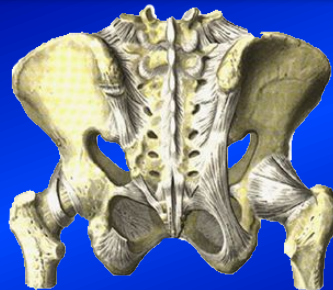




# Соединения костей нижней конечности

## Соединения пояса

Кости пояса между собой  
Синхондроз → Синостоз,  
Запирательная мембрана,  
Лобковый симфиз



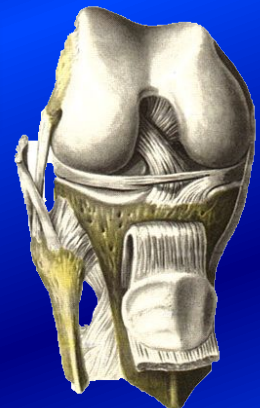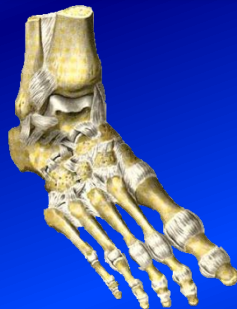С осевым скелетом  
Крестцово-подвздошный сустав

## Соединения пояса со свободным отделом

Тазобедренный сустав

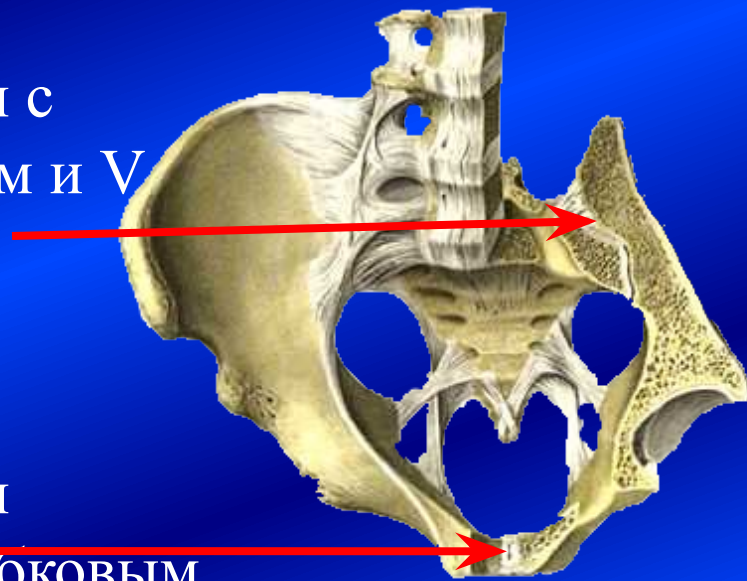
## Соединения свободной конечности

Коленный сустав  
Межберцовые соединения  
Голенистопадный сустав  
Соединения костей стопы

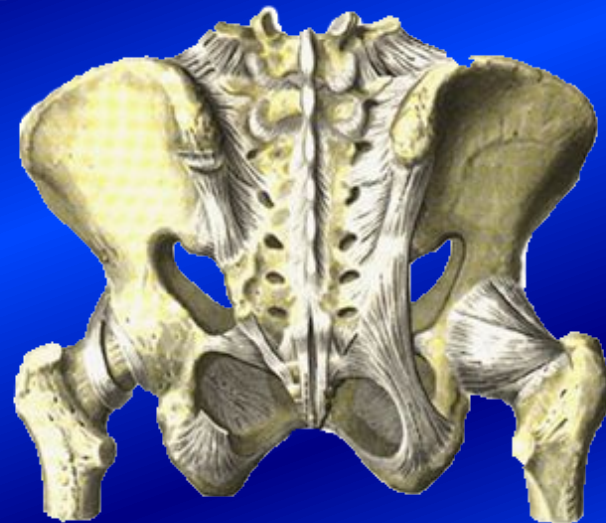

# Особенности соединений костей пояса нижних конечностей

1. Тазовые кости соединяются с осевым скелетом – крестцом и V поясничным позвонком – связками и крестцово-подвздошным суставом.
2. Тазовые кости соединяются между собой связками и лобковым симфизом.

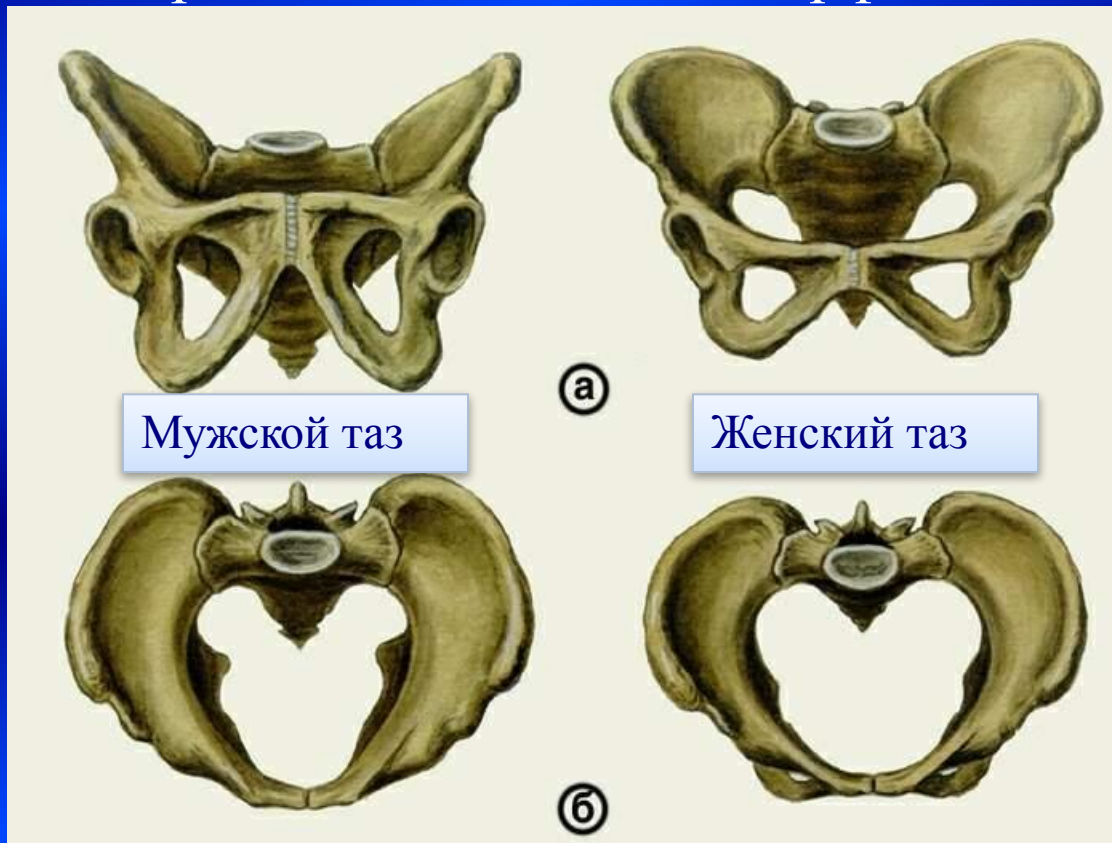


В результате формируется замкнутое кольцо – таз.



# Таз

1. Таз – это мощная арочная конструкция, в которой различают переднюю, заднюю и вертикальную дуги, выдерживающие большие нагрузки (от 700 до 2000 кг).
2. Таз имеет признаки полового диморфизма:



# Малый таз как родовой канал

Размеры малого таза имеют решающее значение для рождения плода. во входе в малый таз наибольший – поперечный размер, в полости – косой, в выходе – прямой. Поэтому в процессе родов плод вращается.

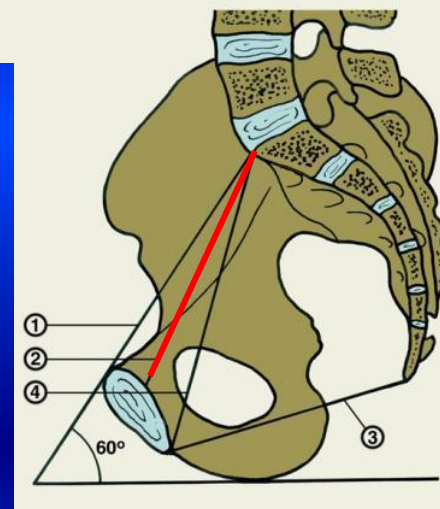
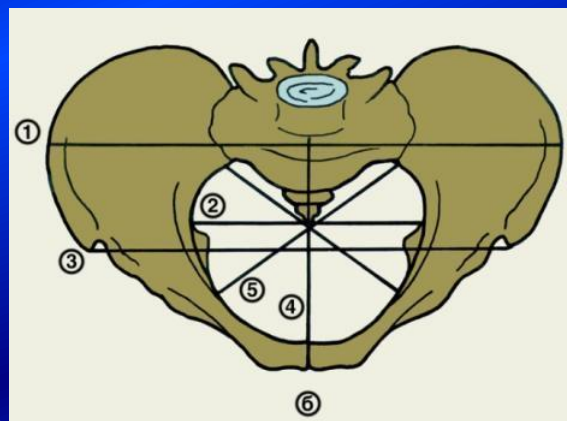
- Прямые размеры – конъюгаты.

У женщины измеряют:

- поперечный размер входа, выхода;
- прямой размер входа (анатомическую конъюгату),
- диагональную конъюгату (конъюгату выхода).

Наиболее важной является **истинная (гинекологическая) конъюгата** – она должна быть не менее 11 см.

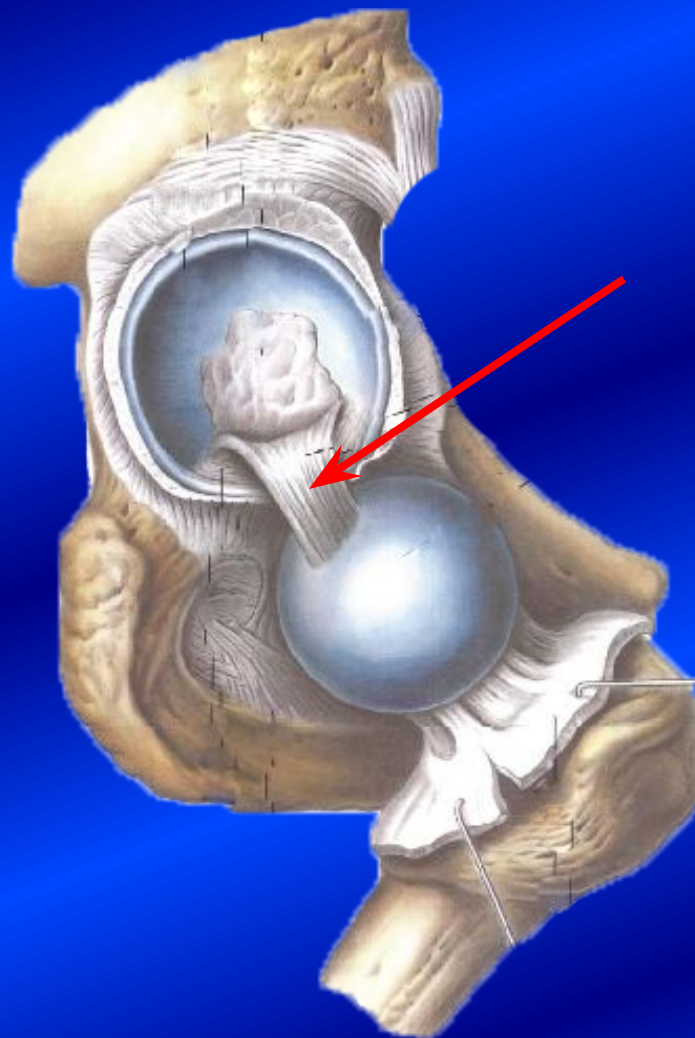
- Косвенные наружные размеры таза:
  - distantia interspinosa – 25-27 см
  - distantia cristarum – 27-29 см
  - distantia trochanteria – 30-31 см





# Тазобедренный сустав

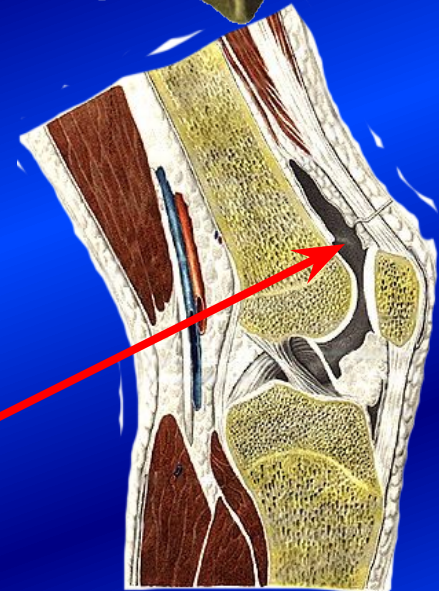
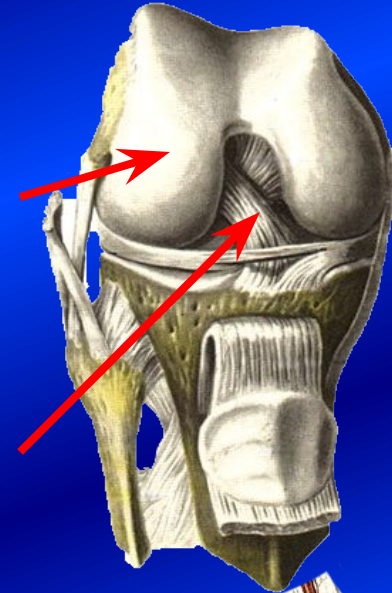
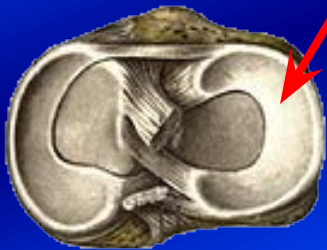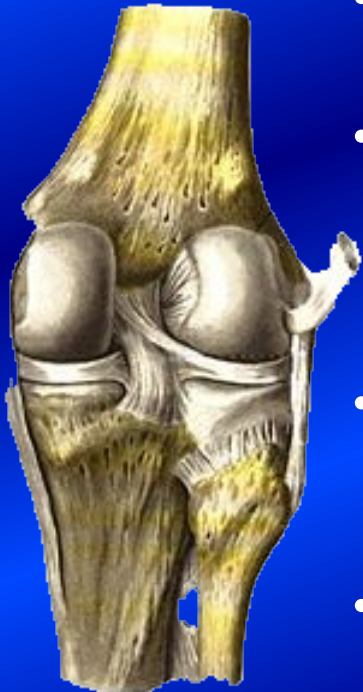- – разновидность шаровидного (ореховидный), 3-осный. Вертлужная впадина углублена за счёт суставной губы, поэтому соотношение площадей суставных поверхностей 2:3.
- Капсула – тугая, укреплена четырьмя связками: lig. iliofemorale, lig. pubofemorale, lig. ischiofemorale, zona orbicularis, сдерживающими определённые движения.
- Шейка бедра расположена вне полости сустава.
- Внутрисуставная связка головки бедра является проводником сосудов.





# Коленный сустав

- Мыщелковый, 2-осный, блоковидно-вращательный.
- Мыщелки бедра имеют различный радиус кривизны (маленький сзади), поэтому в согнутом состоянии возможно вращение.
- Внутрисуставные крестообразные связки фиксируют сочленяющиеся кости (разрыв связок).
- Мениски обеспечивают конгруэнтность суставных поверхностей (ущемление менисков).
- Многочисленные синовиальные сумки дополнительно вырабатывают синовиальную жидкость.



# Соединения костей голени

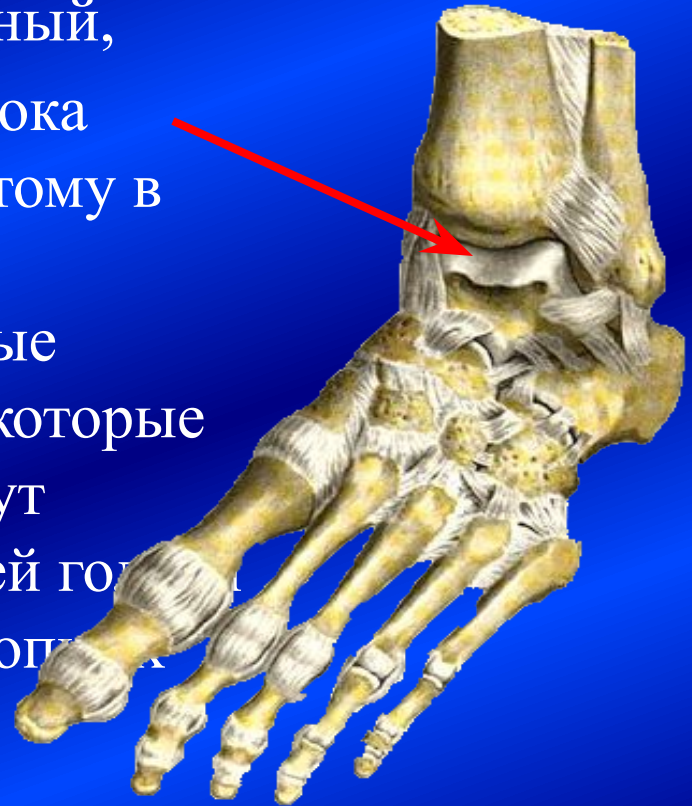
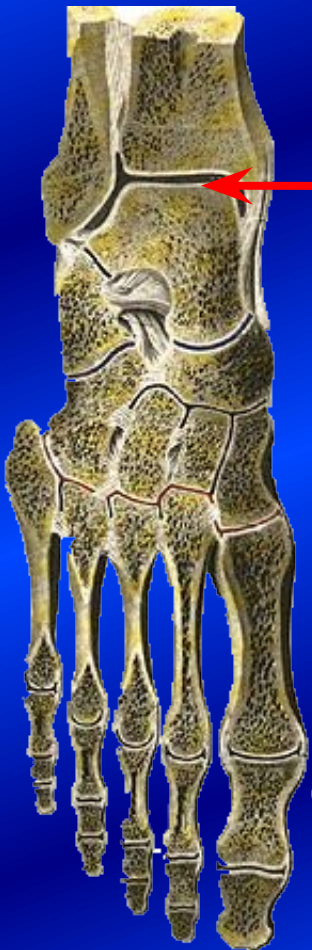- Межберцовый сустав – плоский малоподвижный, в нём совершаются скользящие движения; укреплён передней и задней связками головки малоберцовой кости.
- Межкостная мембрана.
- Межберцовый синдесмоз, соединяющий дистальные концы берцовых костей, укреплён передней и задней межберцовыми связками.



# Голеностопный сустав

- Сустав блоковидный, 1-осный,
- Особенность – сужение блока таранной кости сзади, поэтому в положении подошвенного сгибания возможны боковые (качательные) движения, которые во время ходьбы, бега могут привести к перелому костей голеностопа и разрыву связок голеностопных суставов

(с медиальной стороны lig. deltoideum, с латеральной - lig. talofibulare anterius et posterius, lig. calcaneofibulare).





# Суставы предплюсны

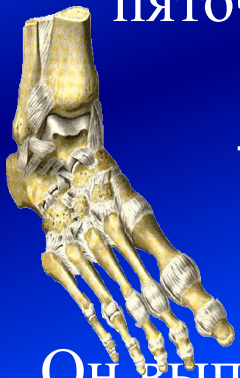- Между таранной, пяточной и ладьевидной костями имеются подтаранный и таранно-пяточно-ладьевидный суставы.

**подтаранный**

**+ таранно-пяточно-ладьевидный**

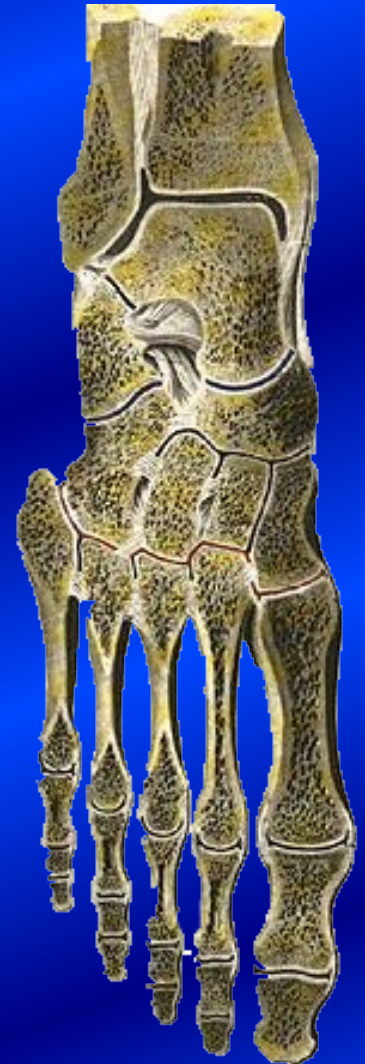**+ голеностопный**

**= сустав стопы**



Он выполняет опорно-амортизационную функцию.

- Между кубовидной и пяточной костью – пяточно-кубовидный сустав (вращательный).
- Между дистальными отделами предплюсны – клино-ладьевидный сустав (плоский).
- Кости предплюсны фиксированы прочно межкостной связкой, короткой и длинной подошвенной связками.



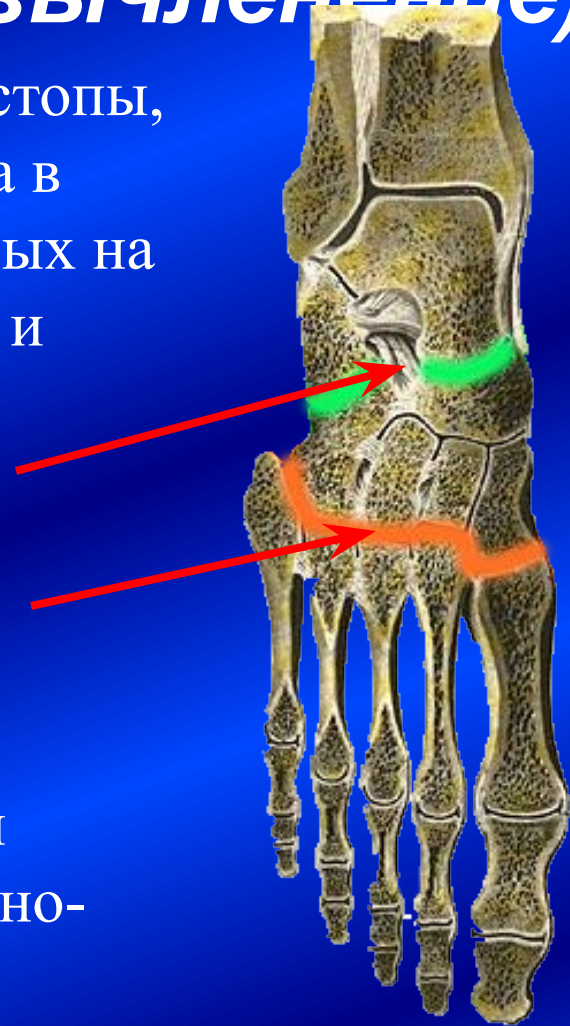
# Клиническая анатомия суставов стопы, обосновывающая экзартикуляцию (вычленение)

**Шопаров сустав** – поперечный сустав стопы, включающий 2 автономных сустава в области предплюсны, расположенных на одной линии: пяточно-кубовидный и таранно-пяточно-ладьевидный.

Ключ сустава – раздвоенная связка (lig. bifurcatum).

**Лисфранков сустав** – это предплюсно-плюсневые суставы, также расположенные примерно на одной линии, за исключением I предплюсно-плюсневого сустава.

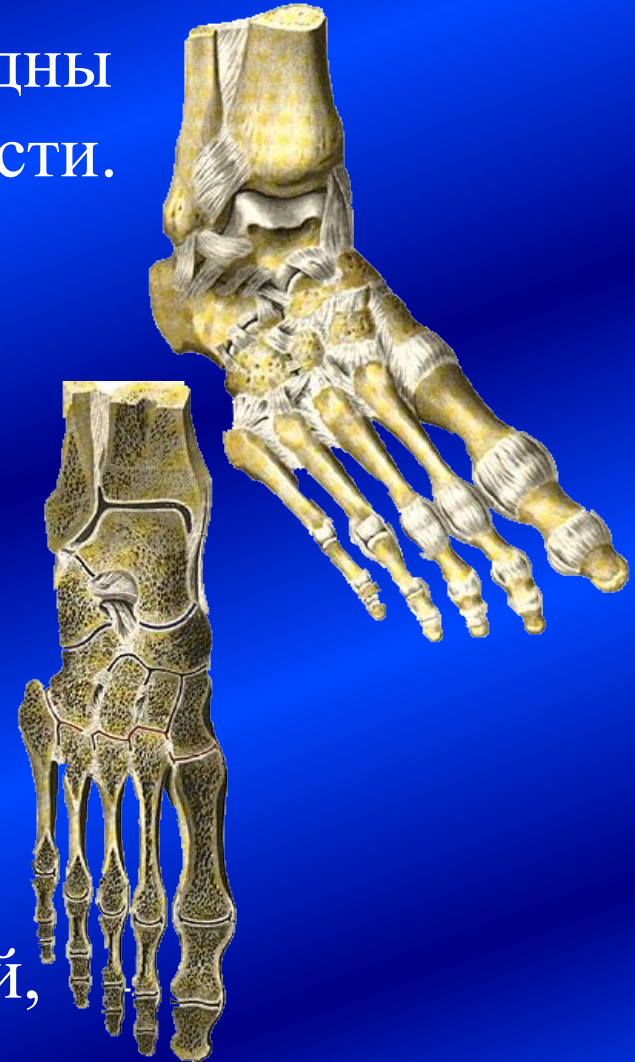Ключ сустава – межкостная предплюсне-





# Плюсне-фаланговые и межфаланговые суставы

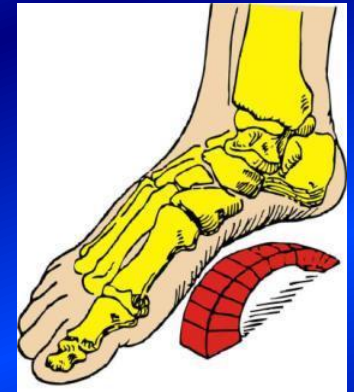- По своей форме и функции сходны с гомологичными суставами кисти.
- Однако, в стопе человека отмечается редукция фаланг (рудиментация, особенно II – V пальцев) – они укорочены, сдавлены с боков в области головок, истончены, в области суставов отсутствуют сесамовидные кости, изменены формы суставных поверхностей, поэтому движения ограничены.



# Своды стопы

Точки опоры стопы: пяточный бугор сзади и головки плюсневых костей спереди.

Фаланги пальцев лишь касаются площади опоры.



## Продольные своды (5)

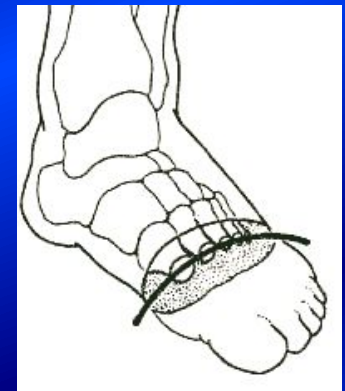
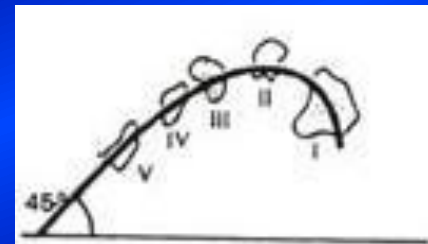
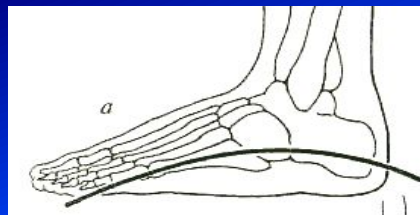
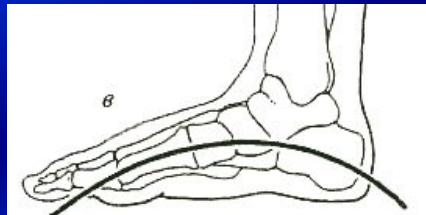
## Поперечные своды (2)

Рессорные Опорные

Предплюсневый Плюсневый

1-3

4-5



# Схема определения высоты первого продольного свода стопы и основные его параметры в норме

## Клинический метод,

основанный на измерении расстояний между доступными прощупыванию костными точками;

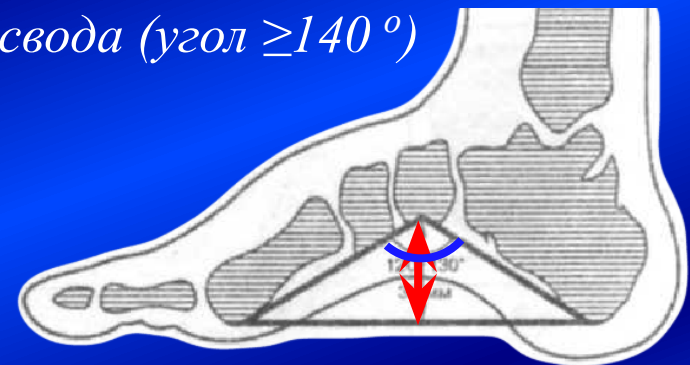
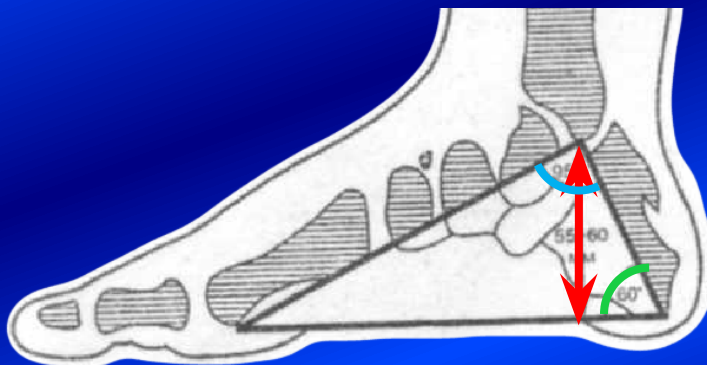- Высота не менее 55-60 см
- Угол у вершины лодыжки не больше  $95^\circ$ , угол у пяточного бугра –  $60^\circ$

## Рентгенологический метод,

основанный на измерении расстояний между указанными точками на рентгенограмме

- Высота не менее 35 см
- Угол у основания ладьевидной кости не более  $130^\circ$

*При плоскостопии снижается высота свода (угол  $\geq 140^\circ$ )*



\* Плоскостопие – деформация стопы, характеризующаяся уплощением продольного, реже поперечного свода в результате слабости связочно-мышечного аппарата

# **Сравнительная характеристика соединений костей конечности**

- *Общие признаки* – гомологичность отделов.
- *Отличия* обусловлены функциональными нагрузками. → Различаются размеры и форма суставных поверхностей гомологичных суставов, имеются вспомогательные аппараты.
  - **Верхняя конечность** – орган трудовой деятельности, обеспечивает выполнение тонких, точных, ловких и сильных движений.
  - **Нижняя конечность** – орган опорно-локомоторной деятельности.



***СПАСИБО ЗА ВНИМАНИЕ***