Національний медичний університет
ім. О.О.Богомольця

кафедра офтальмології

ГЛАУКОМА

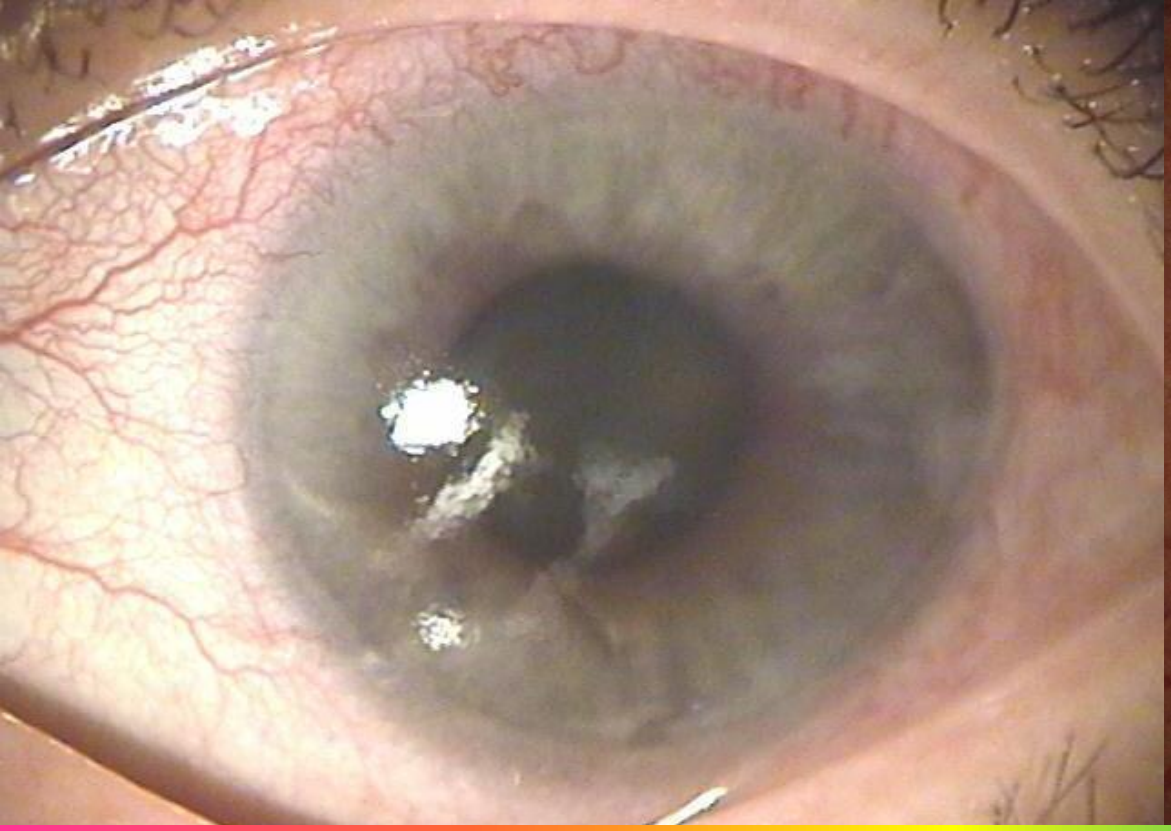

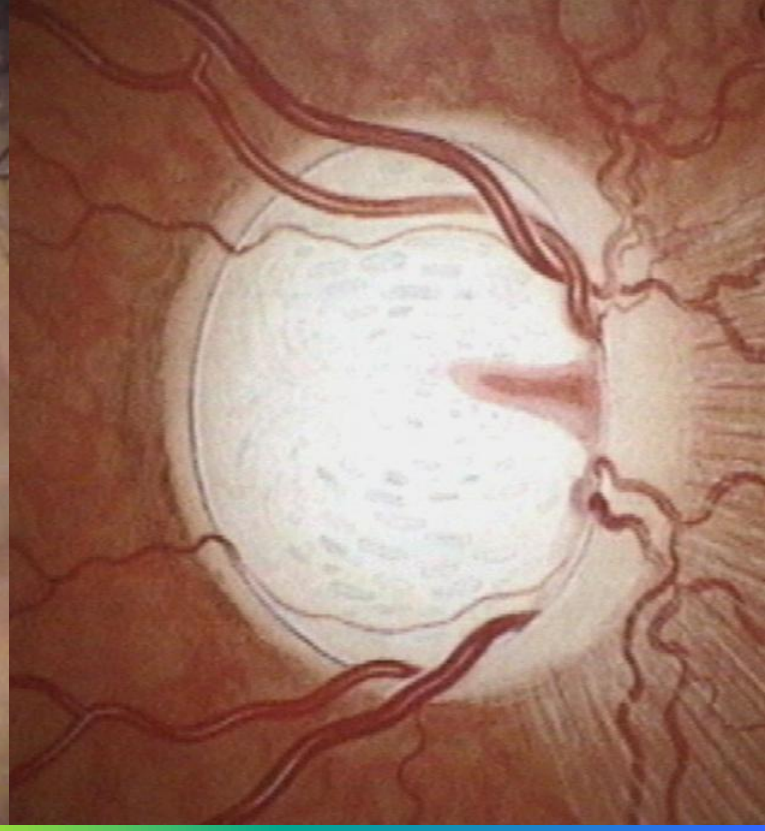

Истина - это ошибка, которую мы временно считаем правильной...

ГЛАУКОМА

от греч.

γλαυκος

сине-зеленый цвет моря

GrunStar (нем.)

Glaucoma (фр., англ.)

Jaskra (pol.)

«Блакитна вода» (укр.)

«Желто-зеленая вода» (рус.)

Glaukomas - совоокий

Генрих Шлиман (Троя)

ИСТОРИЯ ВОПРОСА

- Авиценна (980-1037), начав врачевать в 18 лет, описывал глаукому тысячу лет назад ... на рубеже 1-го тысячелетия
- В его "Каноне врачебной науки" переизданном в 1994 г. есть описание болезни глаз, - "холодного воспаления", связанного с нарушением жидкостей в организме

1000 лет назад - Авиценна

- Имеется вид воспаления глаз, которое имеет периоды и припадки, периоды изменения материи и периоды времени ее образования. Сила боли при воспалении глаза зависит либо от жгучего сока, который разъедает оболочки либо от обилия сока, КОТОРЫЙ РАСТЯГИВАЕТ ИХ.
- Материи вызывающие воспаление глаз исходят либо от тела вообще, либо от головы или из сосудов, которые приводят дурную материю к глазу а иногда дурные соки находятся в самом глазу.

Прогноз на 2008 год

в мире:

67 млн

больных первичной глаукомой

По данным международного общества глаукоматологов на 2008 год

в мире:

7.8 миллионов

слепых на оба глаза больных глаукомой

Показатели заболеваемости

- Статистические исследования показывают, что 1 из 200 старше 40 лет в общей популяции болеет открытоугольной глаукомой.
- Общая пораженность населения в этой возрастной группе составляет **1,5%.** Количество больных с возрастом увеличивается и достигает в группе старше 80 лет – 12%.

Показатели заболеваемости

- В общей группе населения первичная ОУГ составляет чуть меньше **1 %.**
- На сегодняшний день в России насчитывается более **500 тыс**. больных глаукомой, в США количество больных ПОУГ составляет **2,47 млн**. (при общей численности **276,6 млн**. человек).
- По данным Американской академии офтальмологов (1996) **116 тыс**. американцев ослепли в результате глаукомы

Показатели слепоты при ОУГ

- **в странах Европы составляет в среднем 12% всех случаев слепоты.**

В США слепые на оба глаза

- **4% белого населения**
- **8% негроидная раса**

Слепые на 1 глаз

- **8% белого населения**
- **16% негроидного населения**

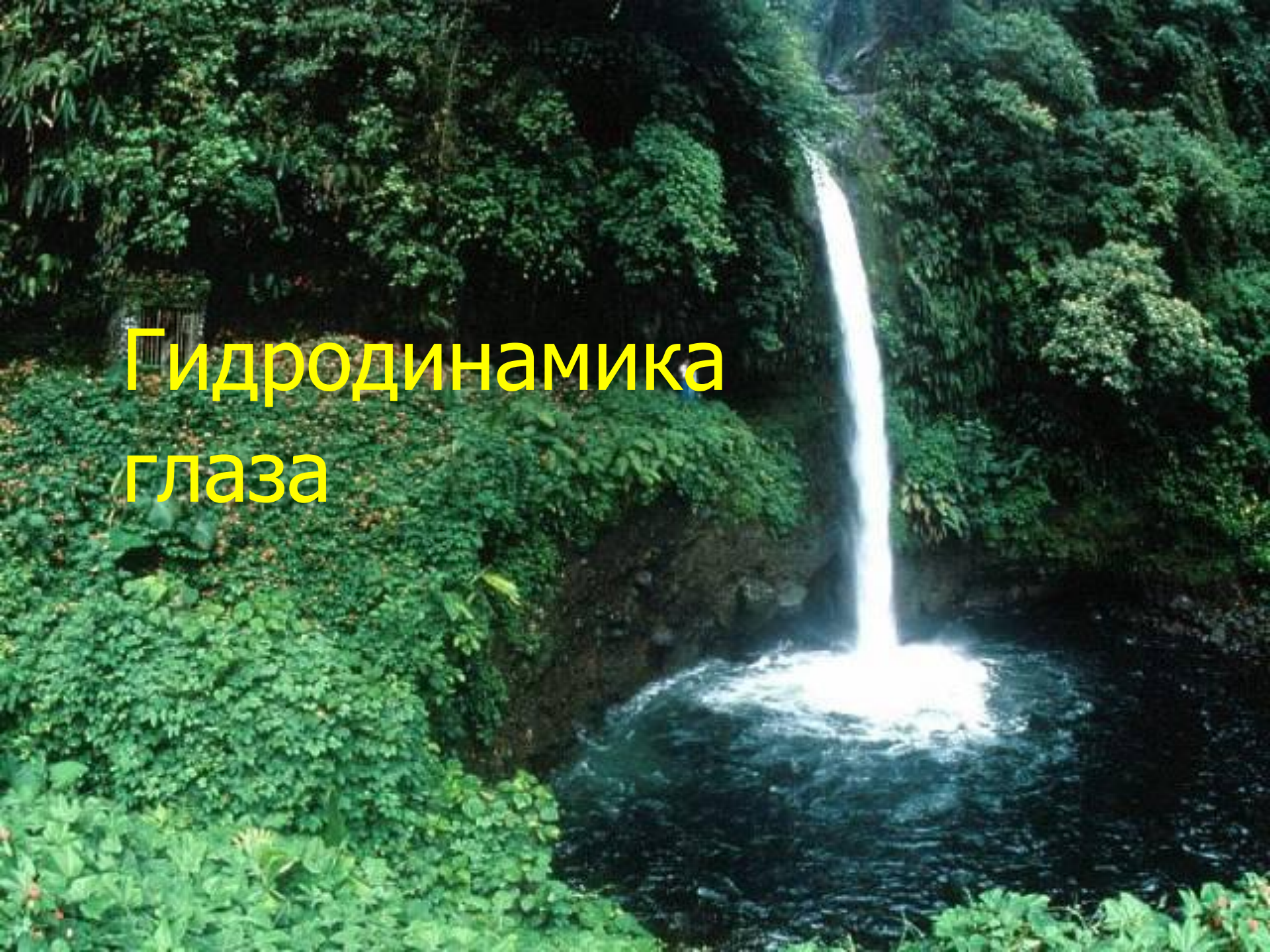

Гидродинамика глаза

Варіанти ширини КПК
(Shaffer, Нестеров)

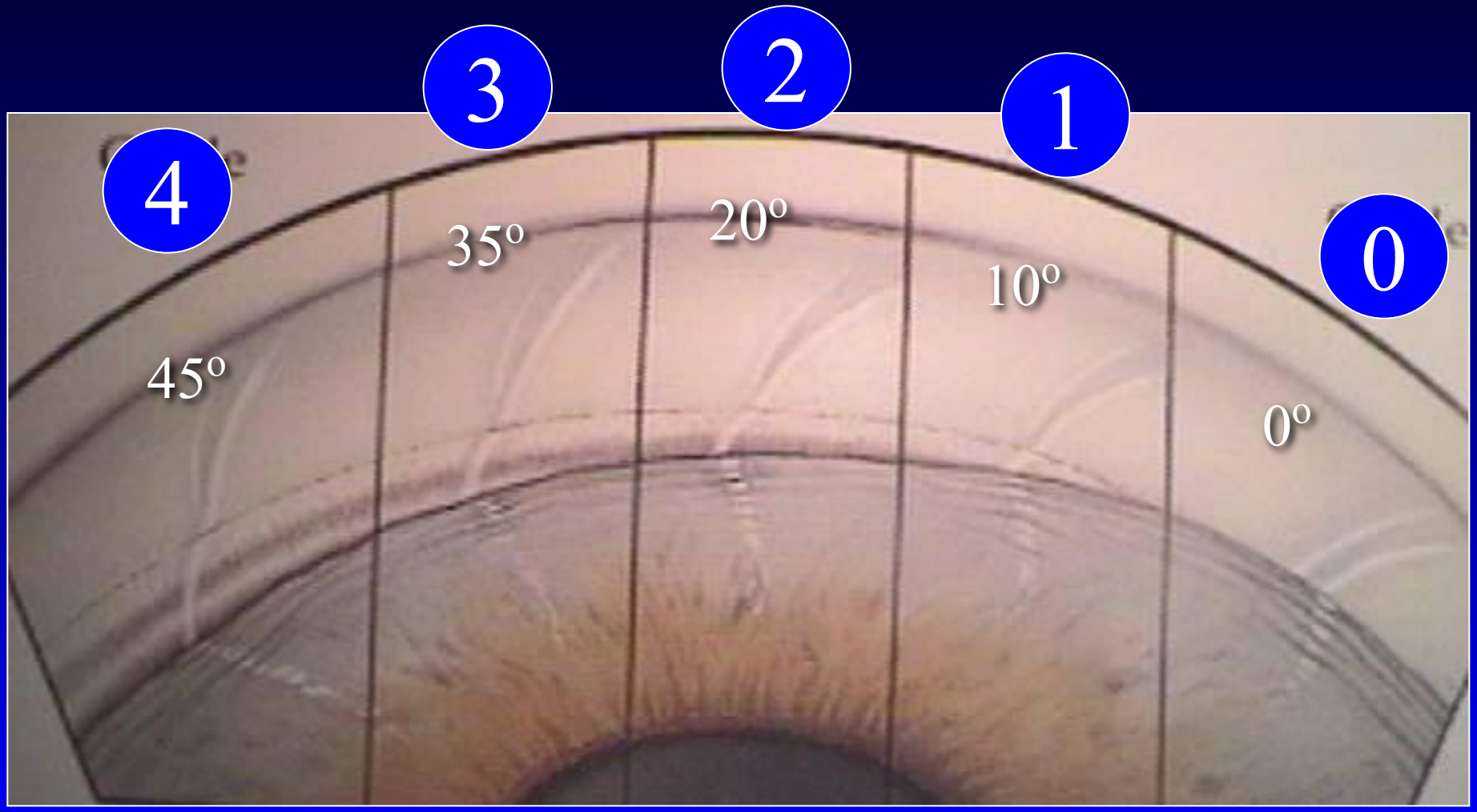

Анатомо-физиологические особенности дренажной системы глаза

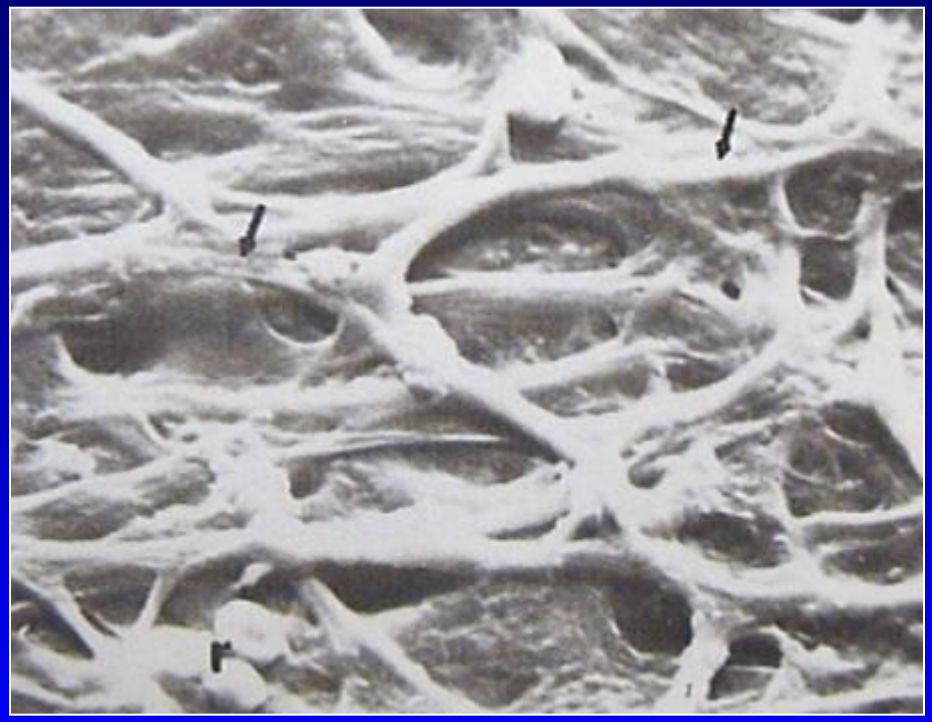

- Ткани дренажной системы аваскулярные
- Их метаболизм обеспечивается водянистой влагой
- Трабекула содержит массив эндотелиальных клеток покрывающих коллагеновые волокна

В клетках в ходе метаболических процессов образуются свободные радикалы и продукты перекисного окисления липидов переходящие на трабекулу и повреждающие ее

Секреція та шляхи відтоку внутрішньо-очної рідини

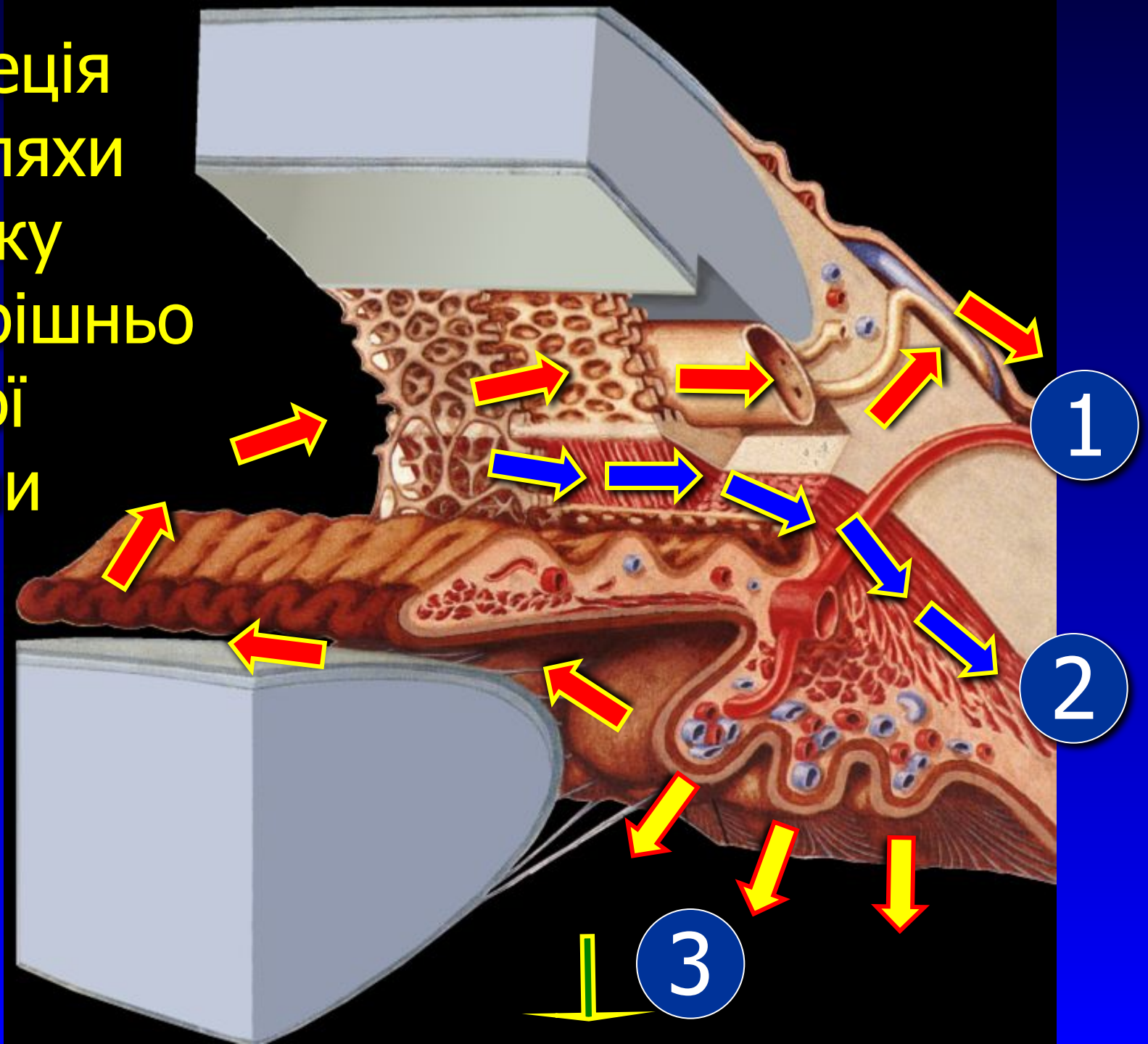

Етіологічна класифікація глаукоми

(D. Vaughan, T. Asbury, P. Riordan-Eva, 1999)

A. Первинна глаукома

1. Відкритокутова
   - а. Первинна відкритокутова глаукома
   - б. Глаукома з нормальним (низьким) тиском
2. Закритокутова
   - а. гостра
   - б. підгостра
   - в. хронічна

B. Вроджена глаукома

1. Первинна вроджена глаукома
2. Вроджена глаукома пов'язана з іншою патологією ока
3. Вроджена глаукома пов'язана з загальною вродженою патологією

C. Вторинна глаукома

1. Пігментна
2. Ексфоліативний синдром
3. Факогенна
4. Увеальна
5. Іридокорнеоендотеліальний синдром
6. Травматична
7. Післяопераційна
8. Неоваскулярна
9. Підвищений епісклеральний венозний тиск
10. Стероідна

D. Абсолютна глаукома

Кінцевий наслідок всіх різновидів неконтрольованої глаукоми - важкий стан ока, сліпота, часто - біль

Клиническая классификация, разработанная А.П.Нестеровым и А.Я.Буниным и принятая на III Всероссийской съезде офтальмологов (1975).

Форма глаукомы	Стадия	Состояние ВГД	Динамика зрительной функции
Закрытоугольная	Начальная **I**	Нормальное **(A)**	Нестабили-зированная
Открытоугольная	Развитая **II**	Умеренно повышенное **(B)**	Стабилизи-рованная
Смешанная	Далеко-зашедшая **III**	Высокое **(C)**	
	Терминаль-ная **IV**		

ОСТРЫЙ ПРИСТУП ГЛАУКОМЫ

ВРОЖДЕННАЯ ГЛАУКОМА

ВРОЖДЕННАЯ ГЛАУКОМА

ВНУТРИУТРОБНАЯ

НАСЛЕДСТВЕННАЯ

ПРИЧИНЫ ВНУТРИУТРОБНОЙ ВРОЖДЕННОЙ ГЛАУКОМЫ:

- Краснуха
- Грипп
- Токсоплазмоз
- Эндокринные нарушения
- Ионизирующее облучение

Наследственная форма врожденной глаукомы - аутосомно-рецессивное заболевание, в основе которого лежит недоразвитие дренажной зоны глаза

ПРИЧИНЫ ВРОЖДЕННОЙ ГЛАУКОМЫ

- Нерассосавшаяся эмбриональная ткань в углу передней камеры
- Переднее прикрепление корня радужки
- Недоразвитие трабекулы
- Отсутствие шлемова канала
- Недоразвитие интрасклеральных путей оттока

Клинические признаки врожденной глаукомы

- Фотофобия, блефароспазм, слезоточение
- Увеличение размеров роговицы (с 9 до 22 мм)
- Отек, набухание, помутнение роговицы. Разрывы десцеметовой оболочки
- Расширение лимба (с 1 мм до 3-4 мм)
- Стафиломы склеры
- Увеличение размеров глазного яблока (от 16 до 35 мм)
- Изменение структур УПК
- > ВГД
- Глаукоматозная экскавация

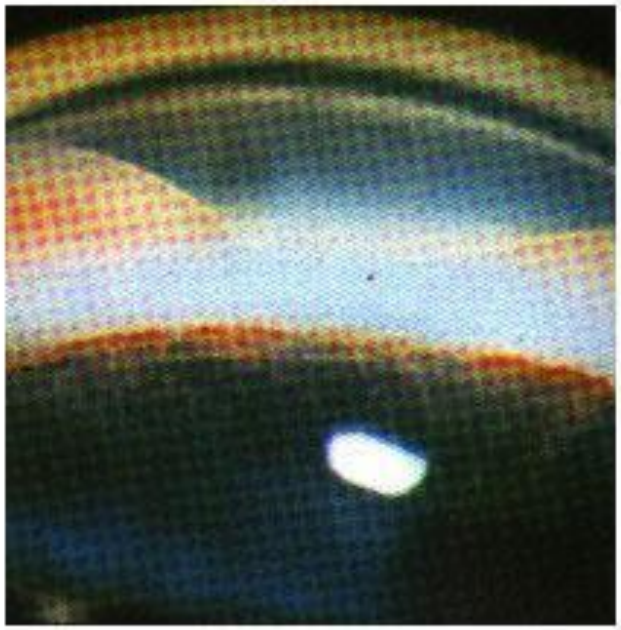

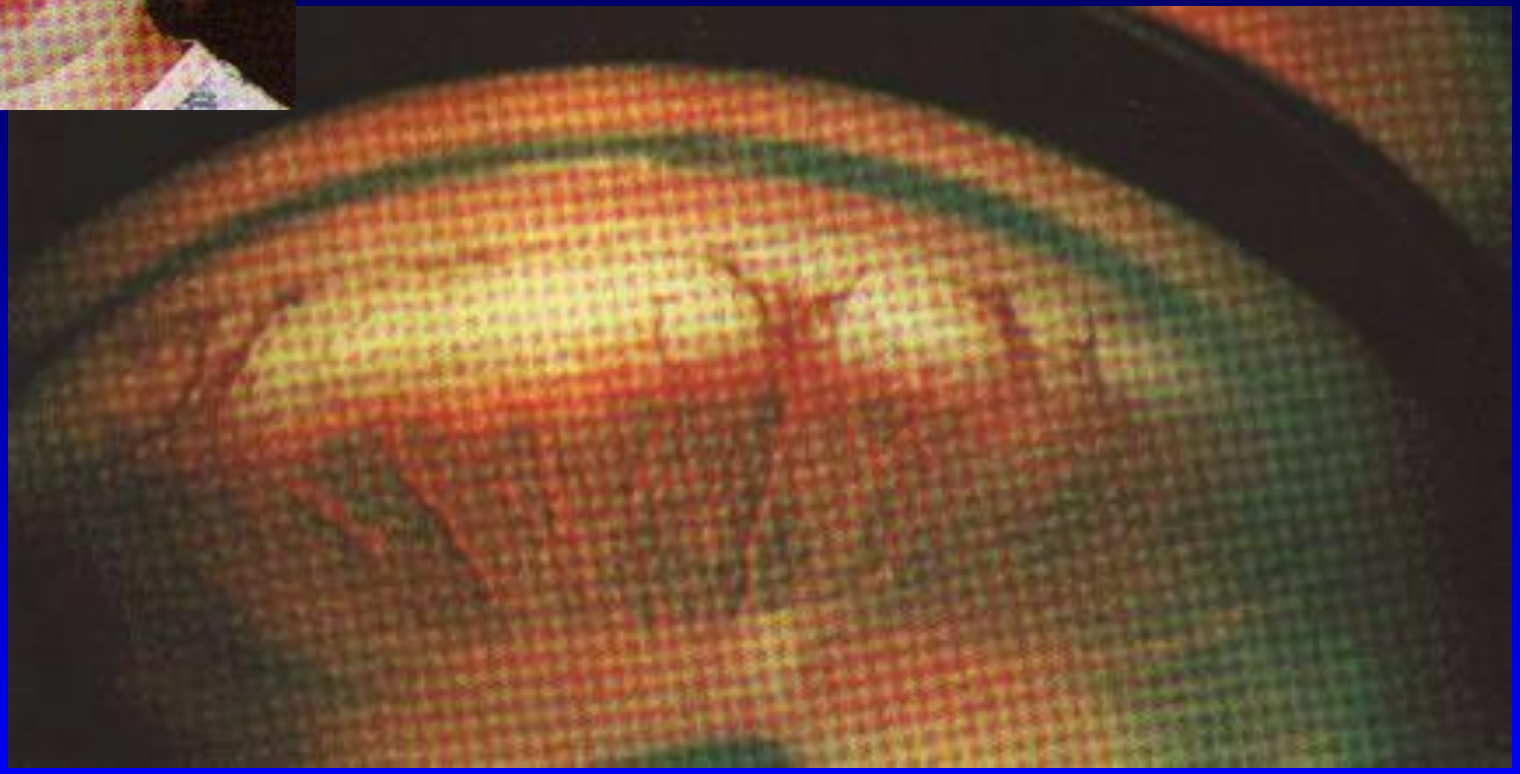

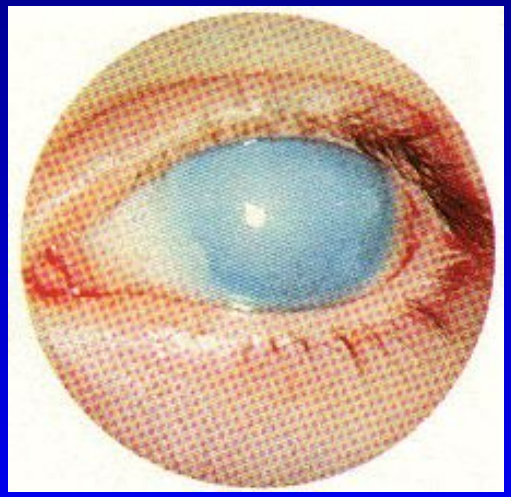

ПЕРВИЧНАЯ ОТКРЫТОУГОЛЬНАЯ ГЛАУКОМА

digitalblasphemy.com

ОБЪЕКТИВНЫЕ ИЗМЕНЕНИЯ ПРИ ОУГ

(в развитой и поздней стадиях заболевания)

- Симптом эммисария
- Симптом кобры
- Патологическая пигментация УПК
- Дисперсия пигмента радужки
- Атрофия стромы радужки
- Выщелачивание пигментной каймы
- Наличие псевдоэксфолиаций
- Глаукоматозная экскавация ДЗН
- Изменения гидродинамики глаза
- Изменения поля зрения

Клиника о/у глаукомы:

- Возникает и прогрессирует незаметно
- Отсутствие болевого синдрома и неприятных ощущений
- Жалобы на периодические появления радужных кругов
- затуманивания зрения
- иногда головная боль и в надбровной области

ПЕРВИЧНАЯ ЗАКРЫТОУГОЛЬНАЯ ГЛАУКОМА

Факторы риска острого приступа глаукомы

- Нервное напряжение
- Переутомление
- Пребывание в темноте
- Медикаментозный мидриаз
- Длительные наклоны головы
- Стресс
- Прием большого количества жидкости

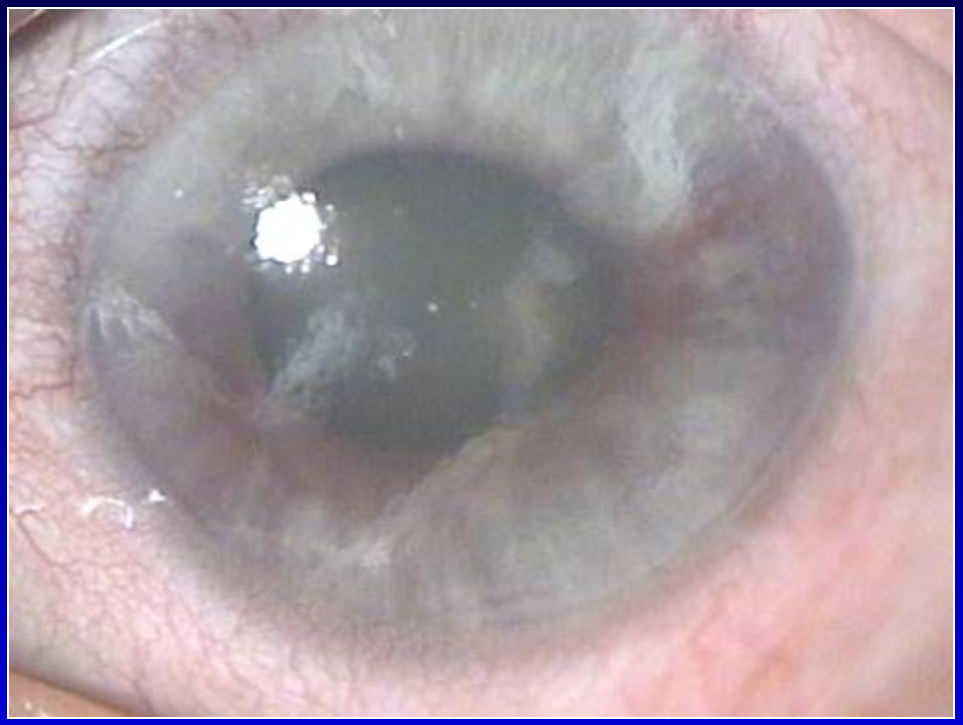

Схема развития острого приступа глаукомы

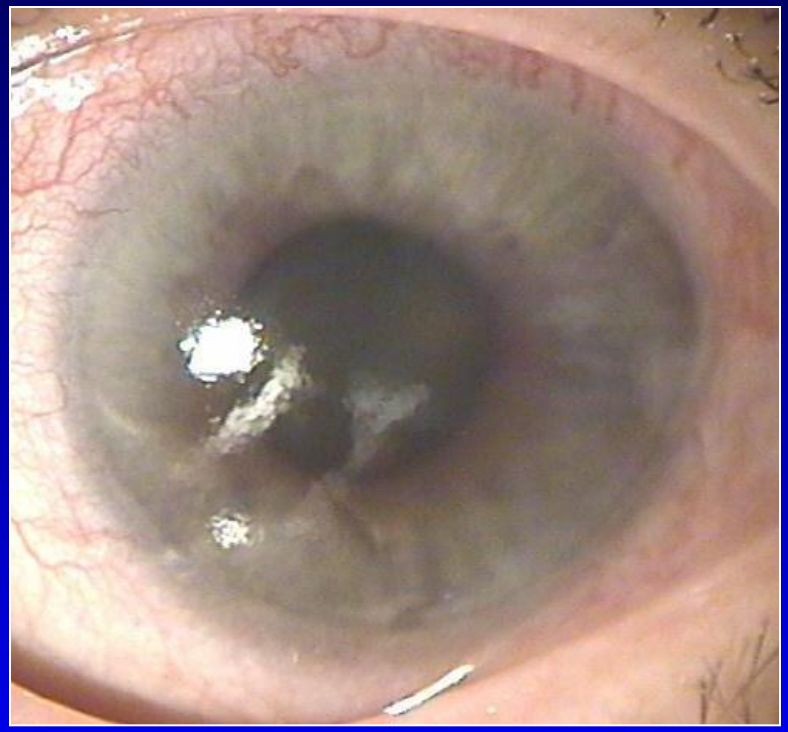

Смещение иридохрусталиковой диафрагмы

Функциональный блок

Ухудшение тока ВГЖ

Увеличение ВГД в задней камере

Бомбаж радужной оболочки

Оклюзия трабекулярной зоны

Отек стекловидного тела

Смещение иридохрусталиковой диафрагмы

Полный блок

Острый приступ глаукомы

звенья патогенеза глаукомы

Нарушение ауторегуляции

ОПТИЧЕСКАЯ НЕЙРОПАТИЯ

повы-шение ВГД

снижение перфузии

апоптоз

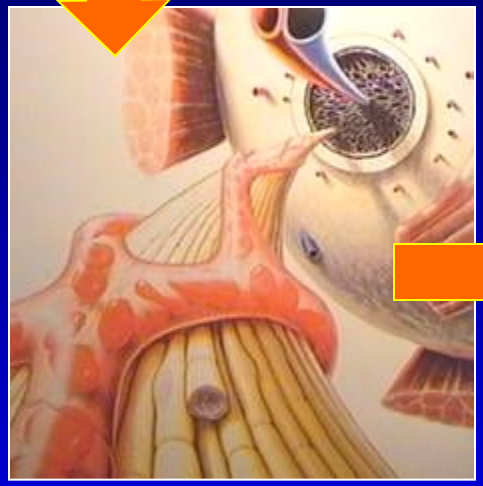

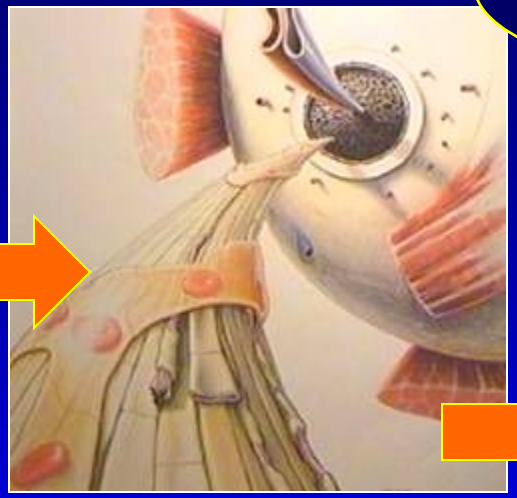

Специфи-ческая атрофия диска зрительного нерва с экскавацией

Нарушение гемодинамики в системе зрительного нерва

Контроль ВГД

- ВГД - давление содержимого глазного яблока на его стенки
- Функция ригидности глаза и его объема

- Зависит от
  - продукции ВГЖ
  - оттока ВГЖ
  - объема анатомических структур
  - резистентности и кровенаполнения сосудов глаза

Тонометрия

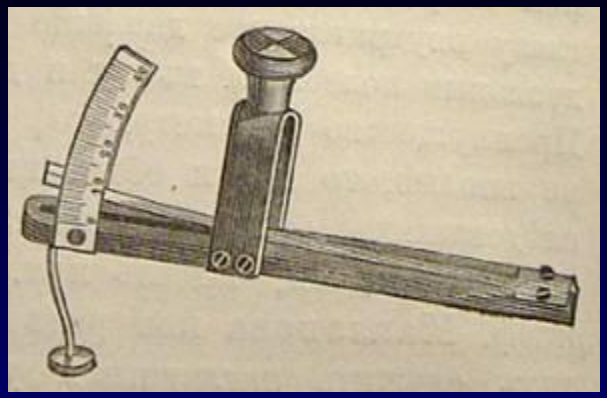

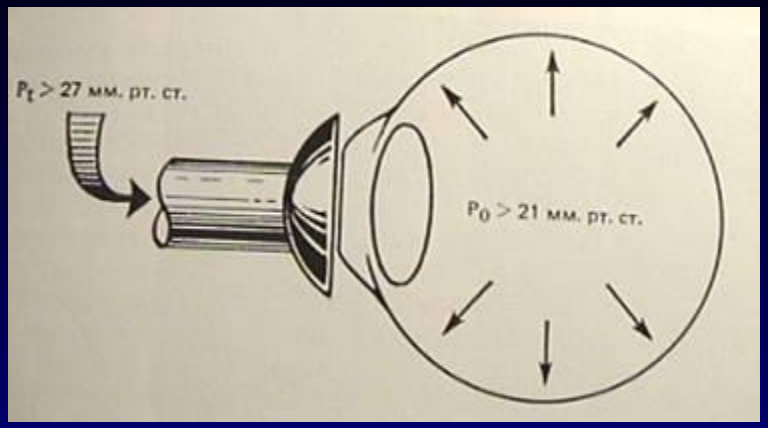

Рис. 160. Тонометръ проф. Маклакова.

Рис. 161. Образцы удачныхъ оттисковъ.

Тонометр Маклакова

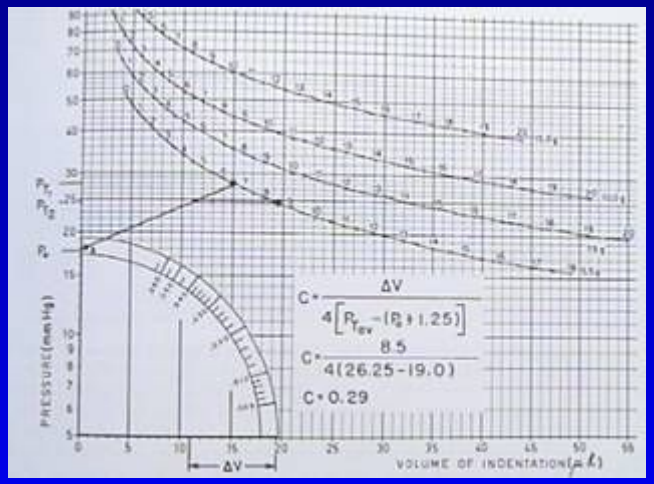

Апланационная тонометрия по Гольдману



Индикатор ВГД (ИВГД-01)

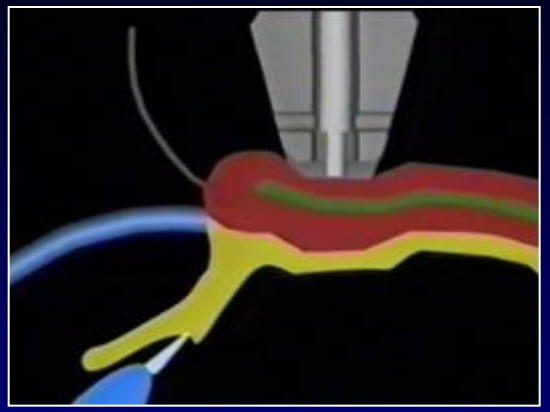

Импрессионная тонометрия по Шиотцу

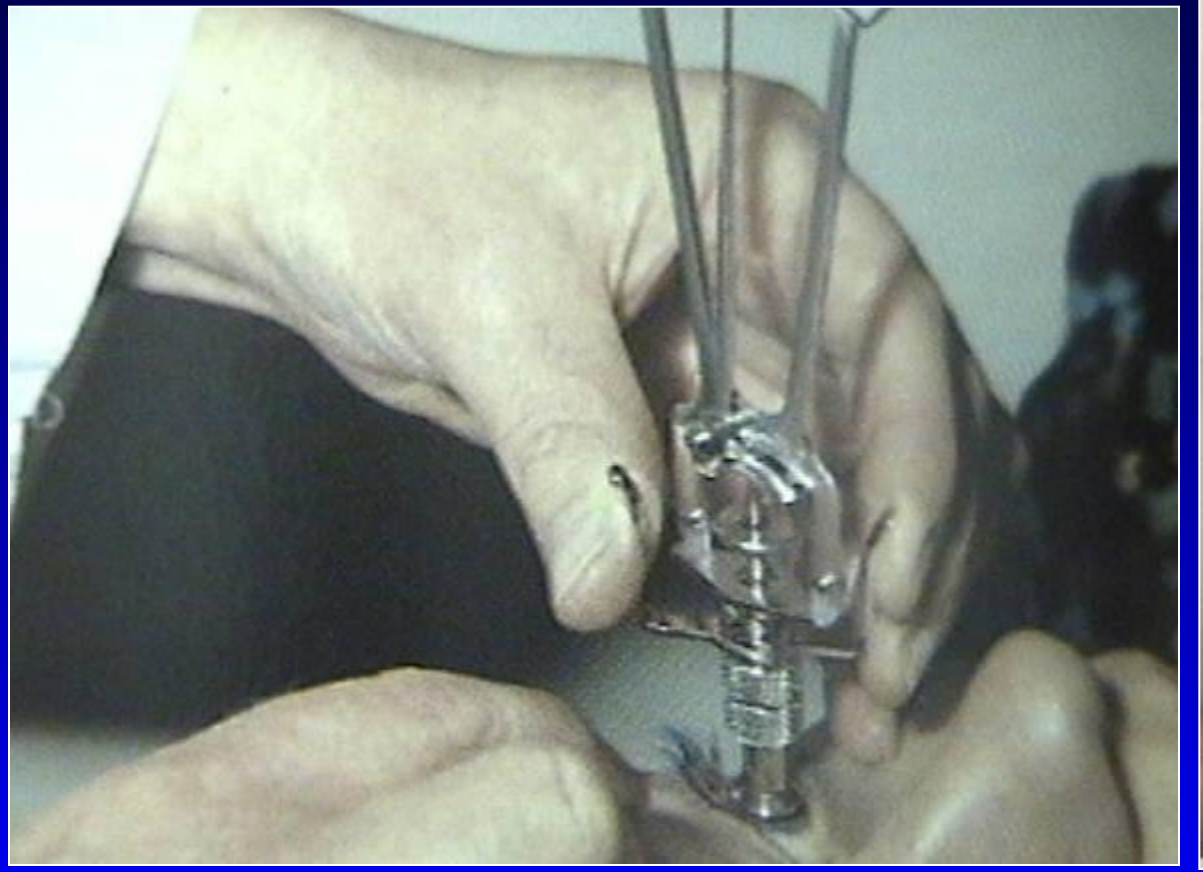

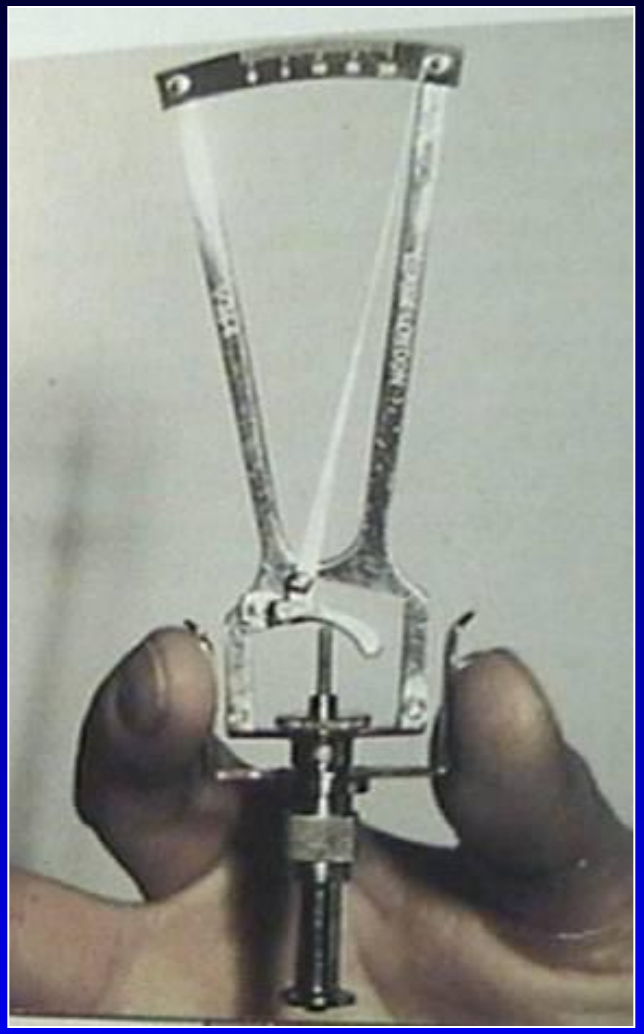

Портативные тонометры (Perkins)

Пневмотонометр

Тонография

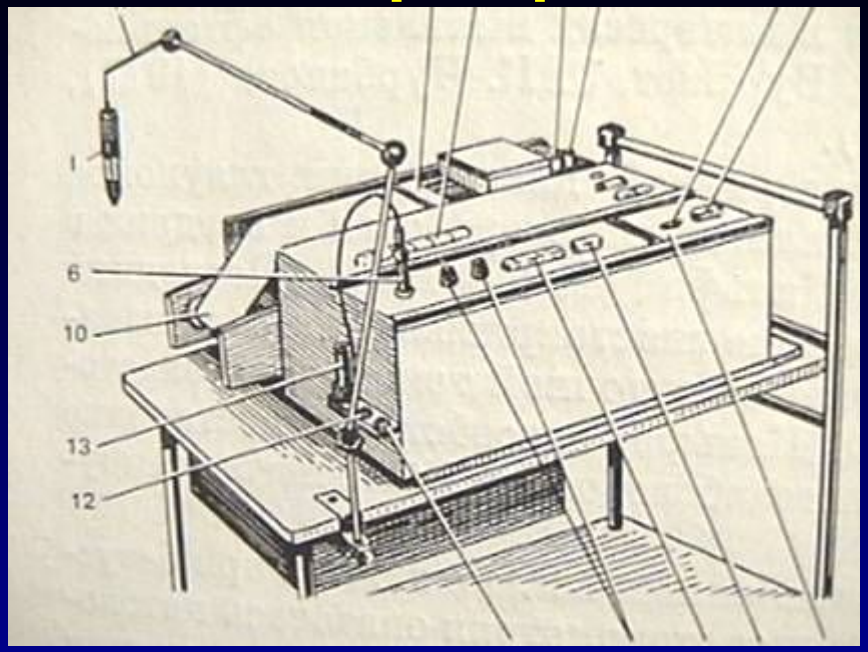
1
6
10
13
12

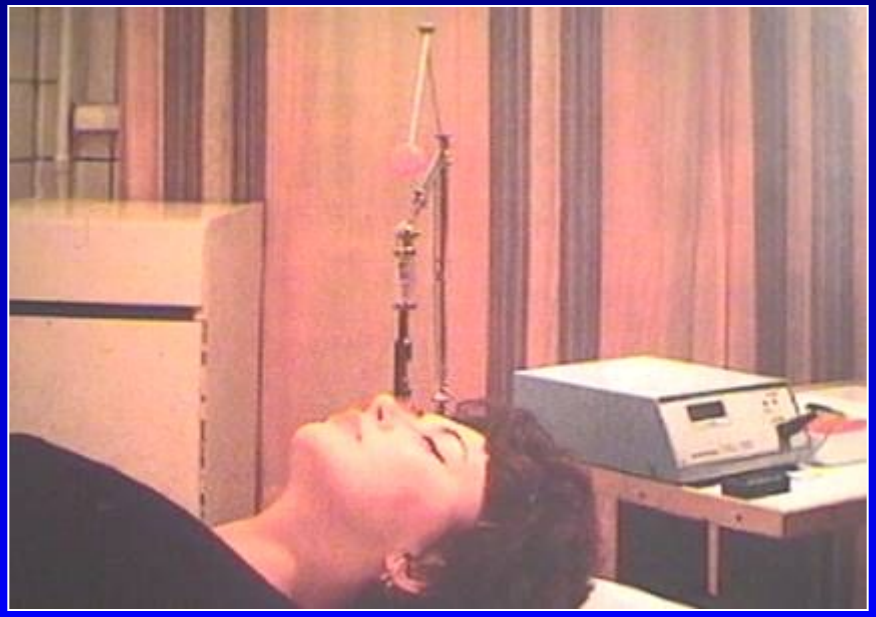

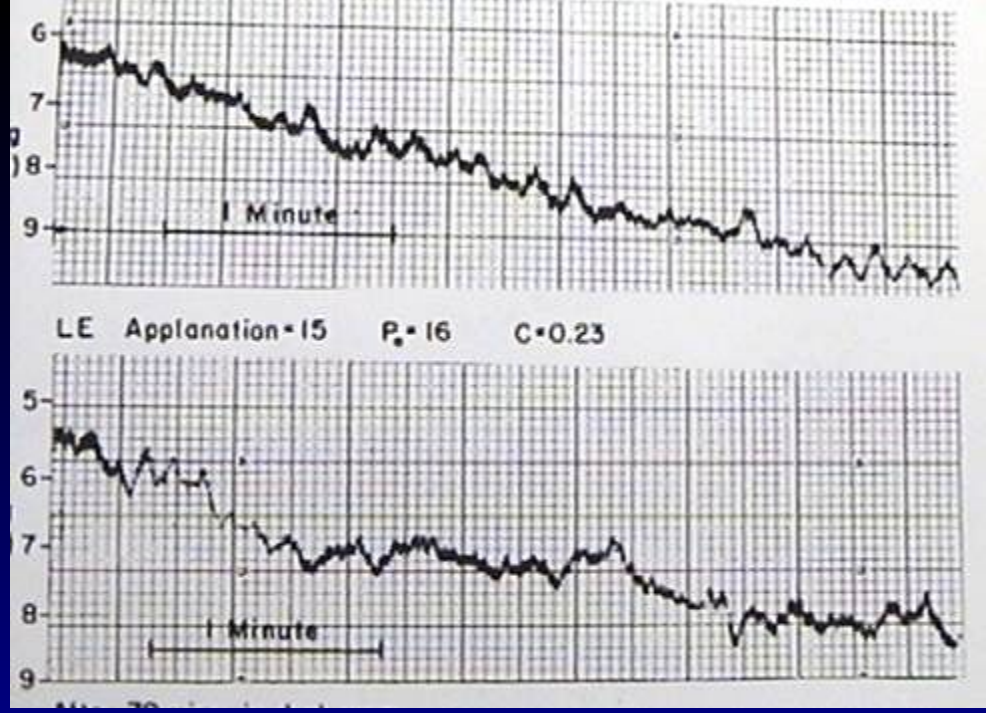
6
7
8
9
1 Minute
LE Applanation = 15 P_o = 16 C = 0.23
5
6
7
8
9
1 Minute

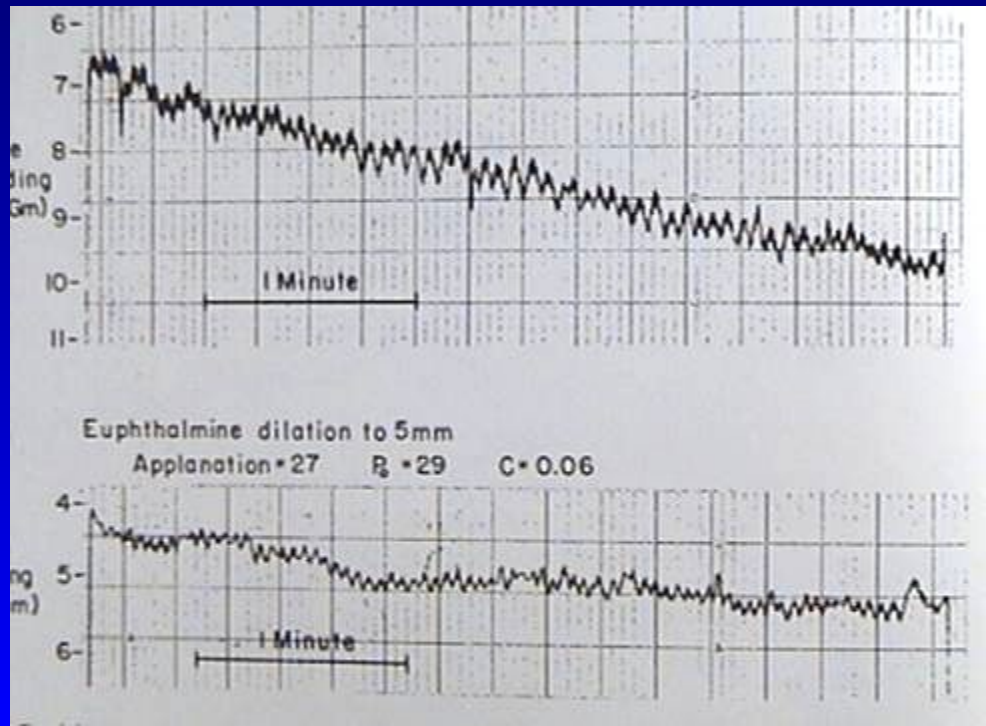
6
7
8
9
10
11
1 Minute
Euphthalmine dilation to 5mm
Applanation = 27 P_o = 29 C = 0.06
4
5
6
1 Minute

Гониоскопия

Угол передней камеры при глаукоме

Ход лучей при гониоскопии

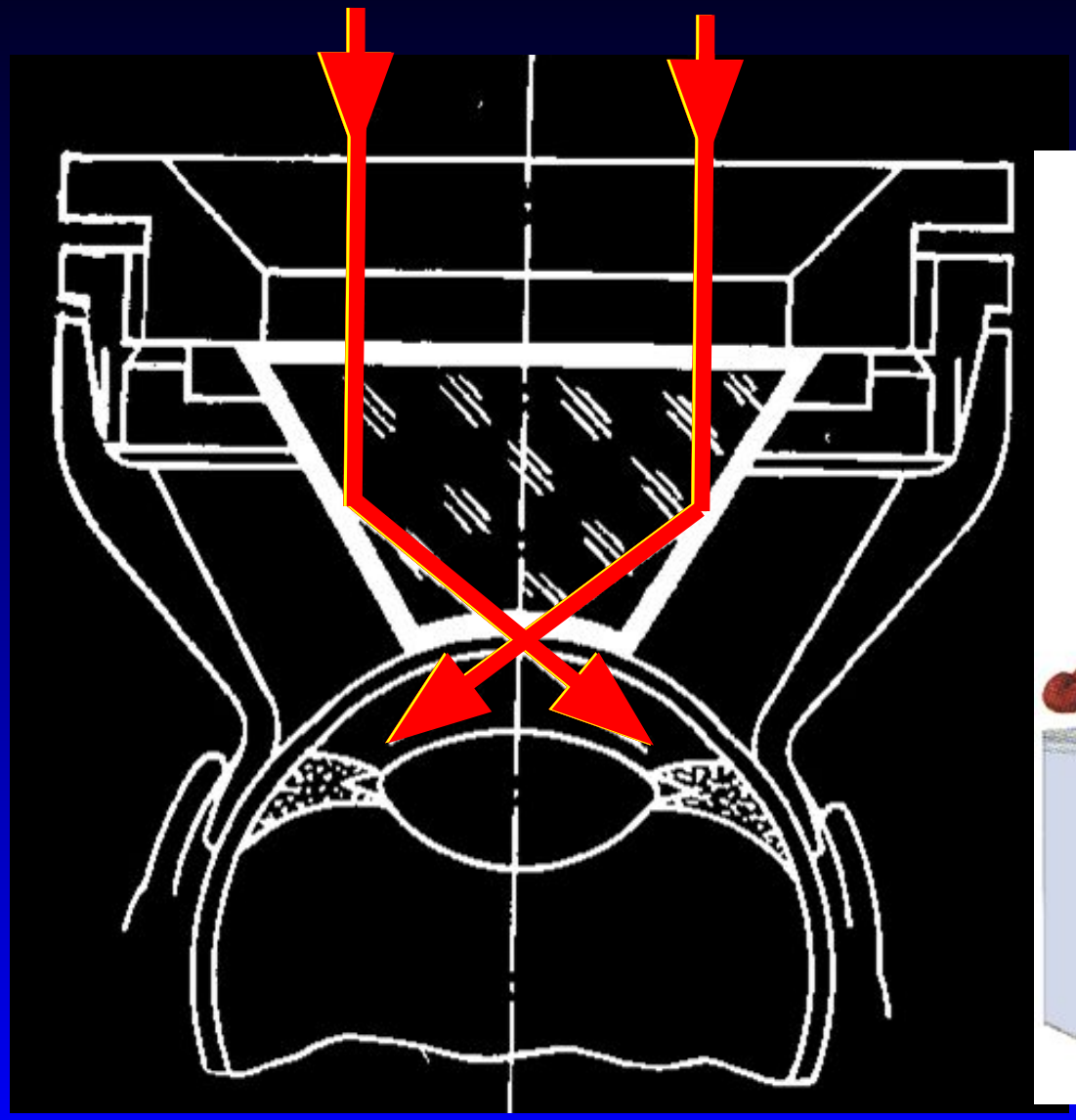

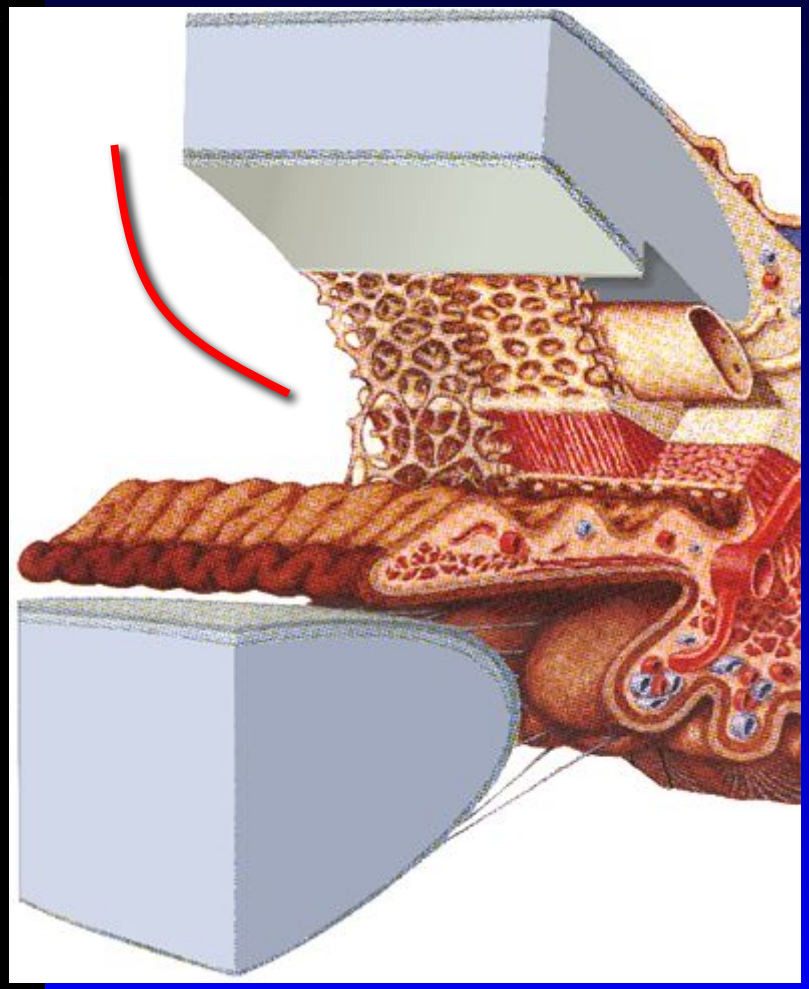

Гониоскоп Гольдмана

Четырехзеркальный гониоскоп Zeiss

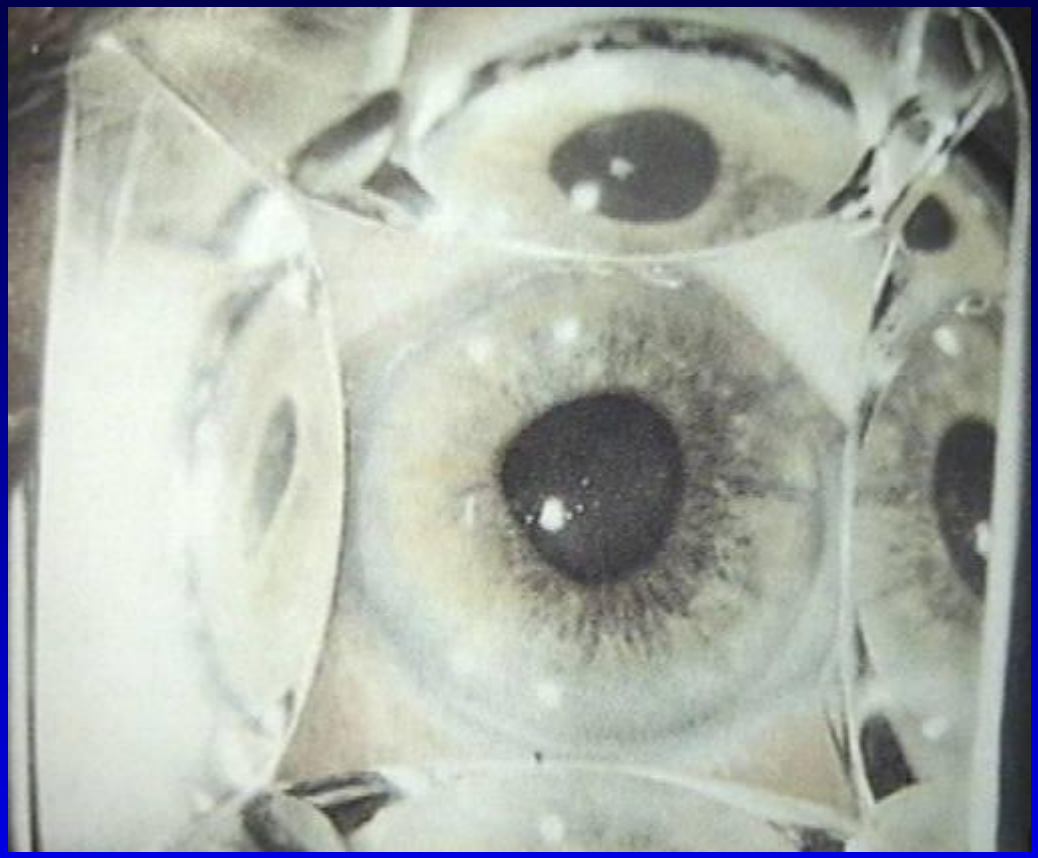

Гониоскоп Краснова

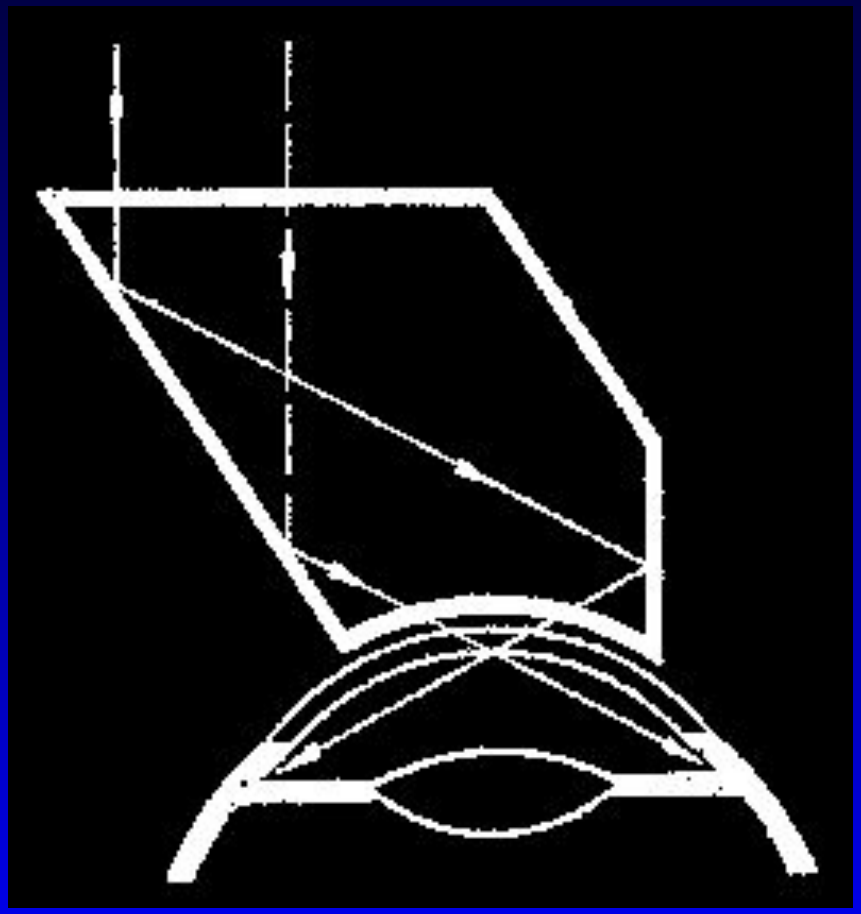

Хирургический гониоскоп

Гониоскоп Тодора Г.А.

Гониоскопия

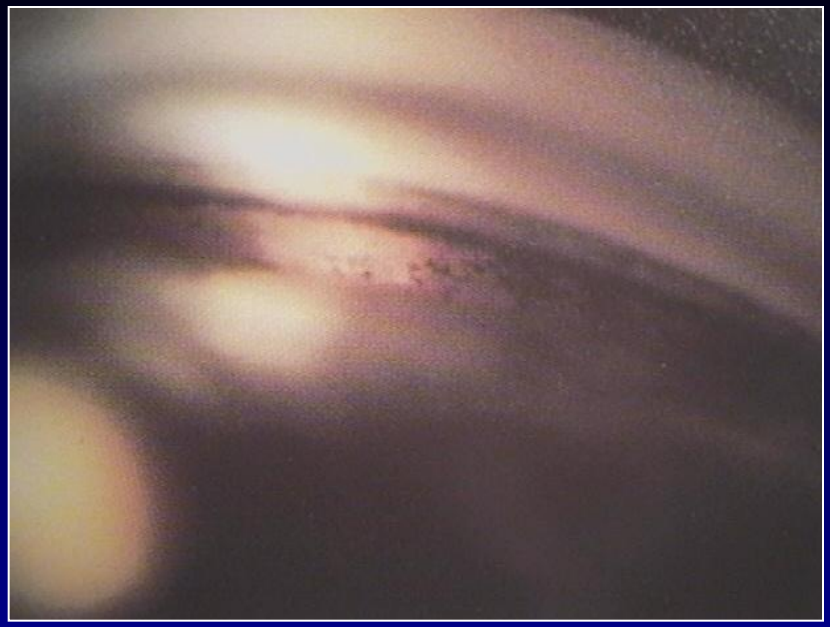

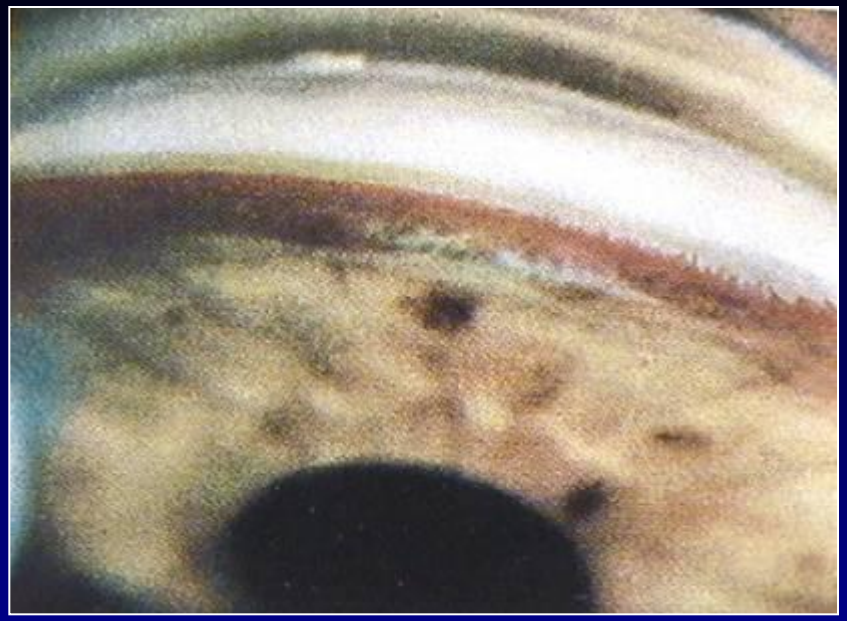

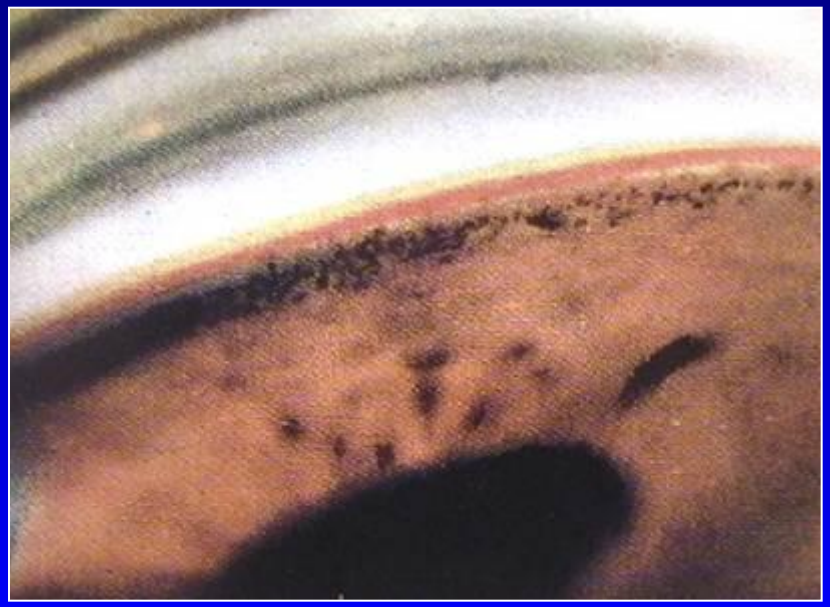

ИССЛЕДОВАНИЯ ПОЛЯ ЗРЕНИЯ

Объемная модель нормальной и патологической дифференциальной световой чувствительности как функция локализации в поле зрения

(BebieH., Fankhauser F., 1983)

«Остров зрения»

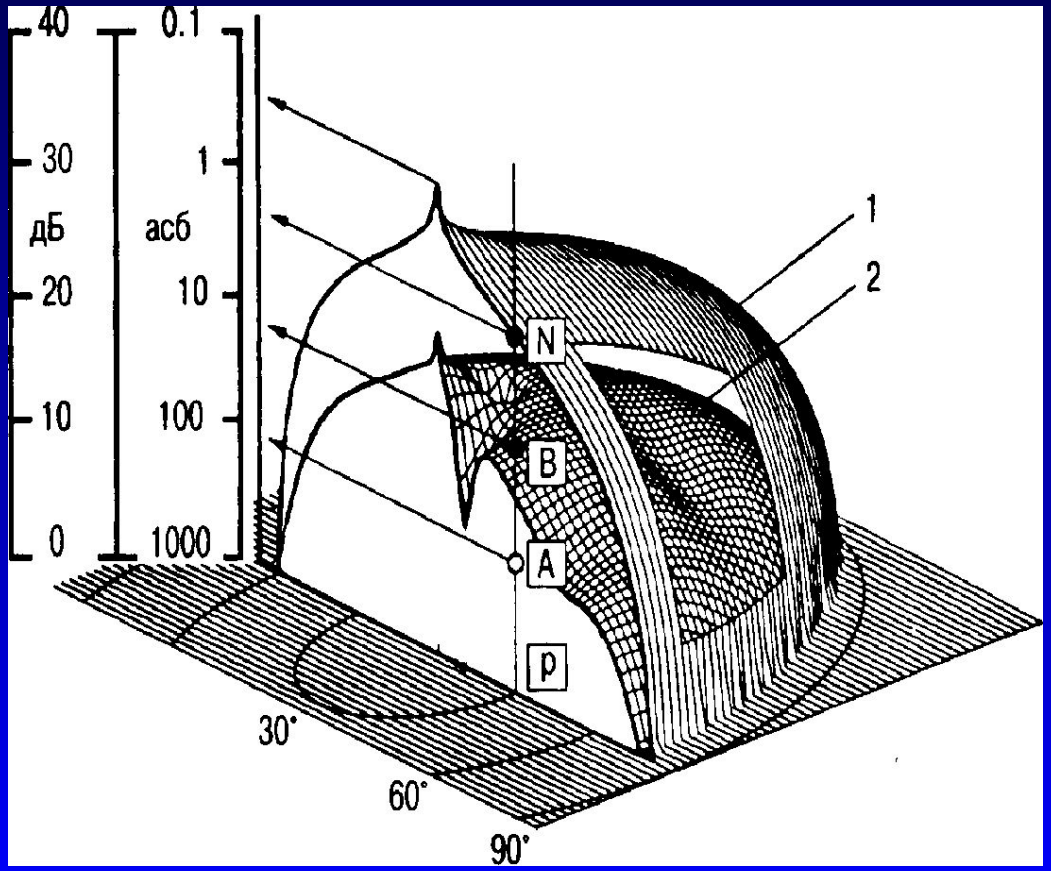

ПЕРИМЕТРИЯ

Анализатор ПЗ Humphrey

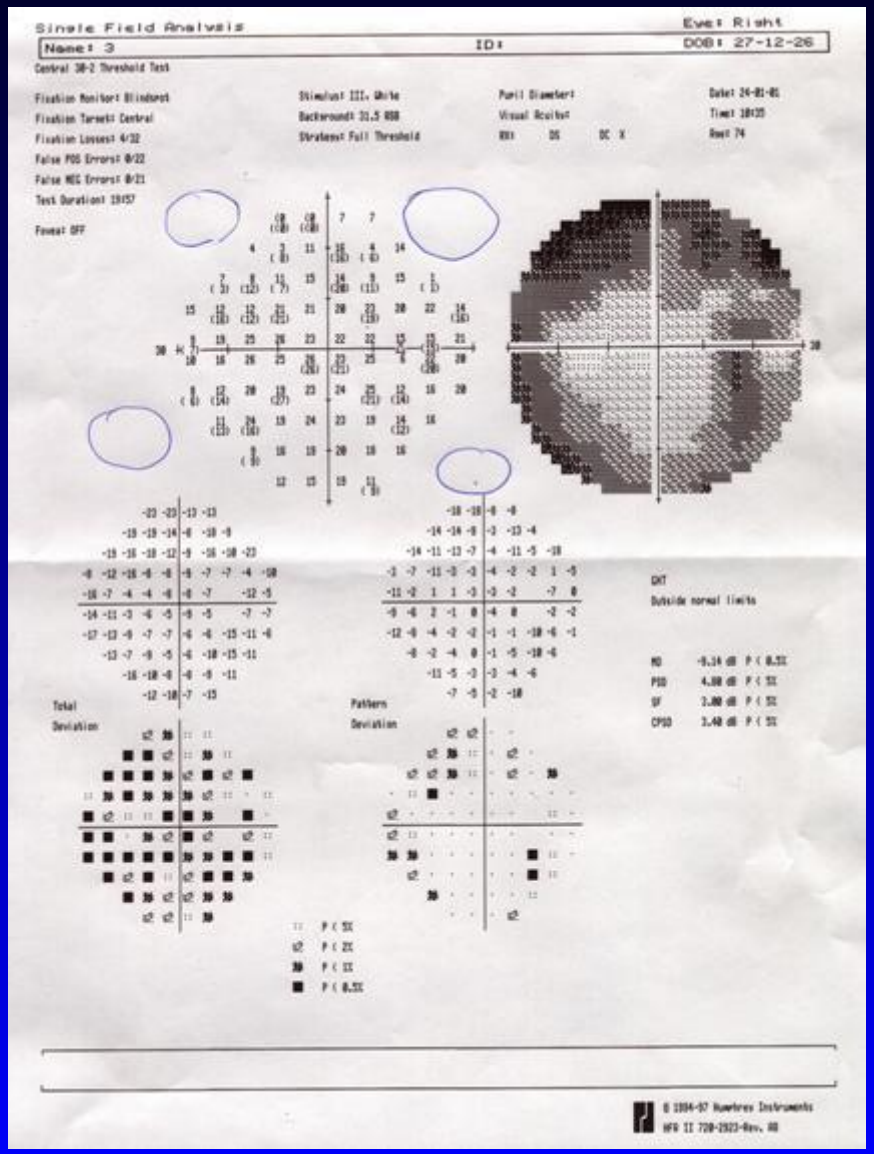

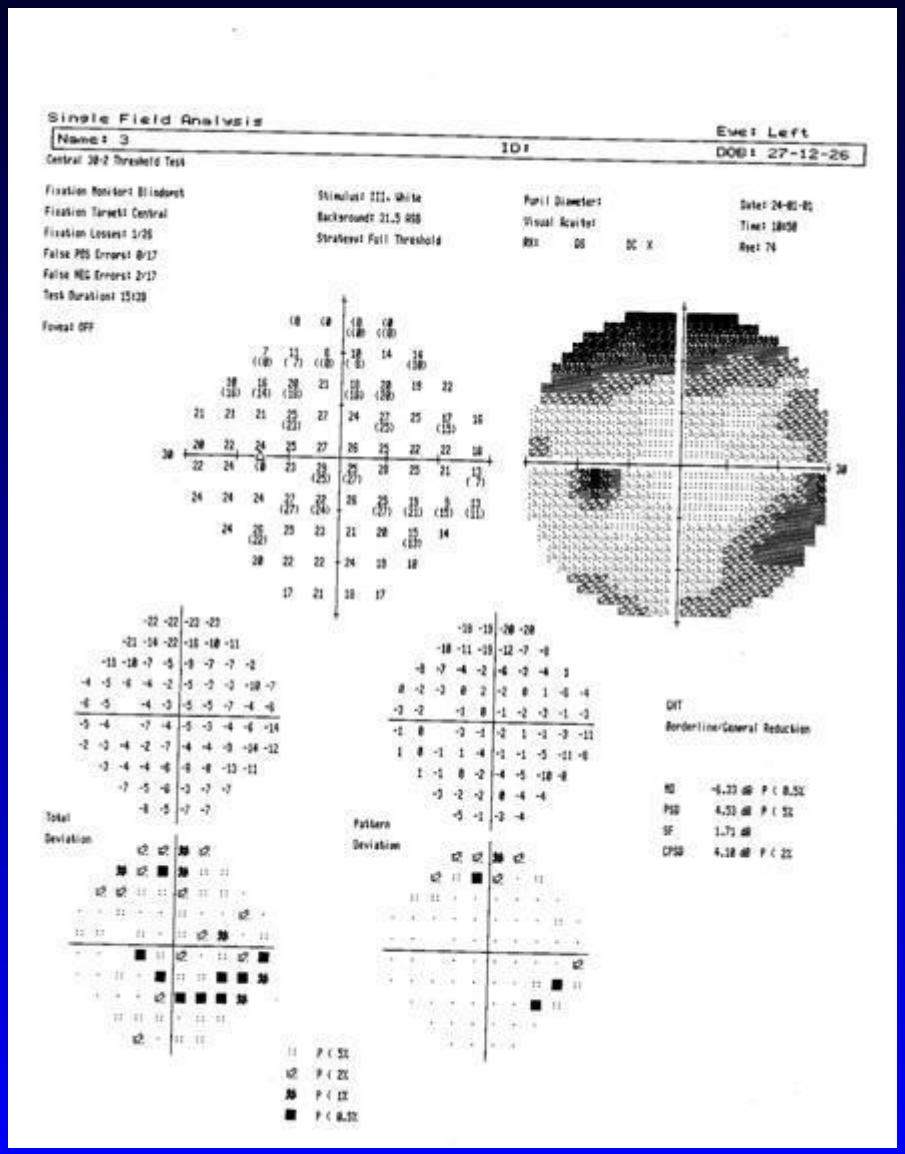

Особенности глаукомных изменений поля зрения

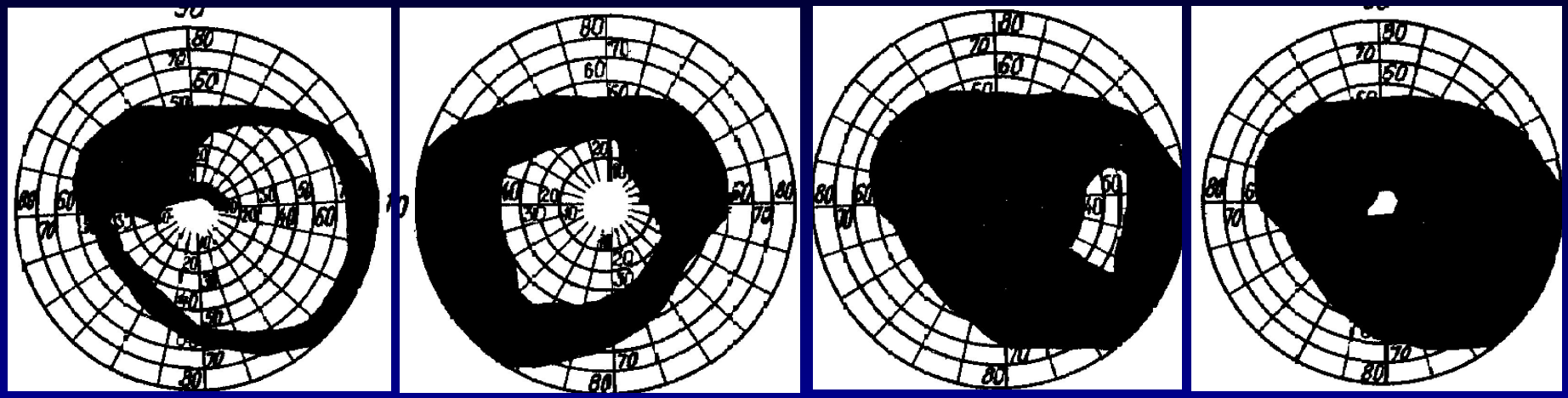

Изменения периферического поля зрения при глаукоме.

а — сужение поля зрения с носовой стороны, прорыв скотомы Бьеррума на периферию;
б — концентрическое сужение;
в — трубочное поле зрения;
г — остаточный островок поля зрения.

Пять стадий развития глаукоматозных дефектов поля зрения

(Authorn, 1978)

I

- В первой стадии выявляется относительный дугообразный дефект. Часто выявляется депрессия изоптер в области от 5 до 25 град. от точки фиксации, возможно выявление небольшой скотомы в той же области.

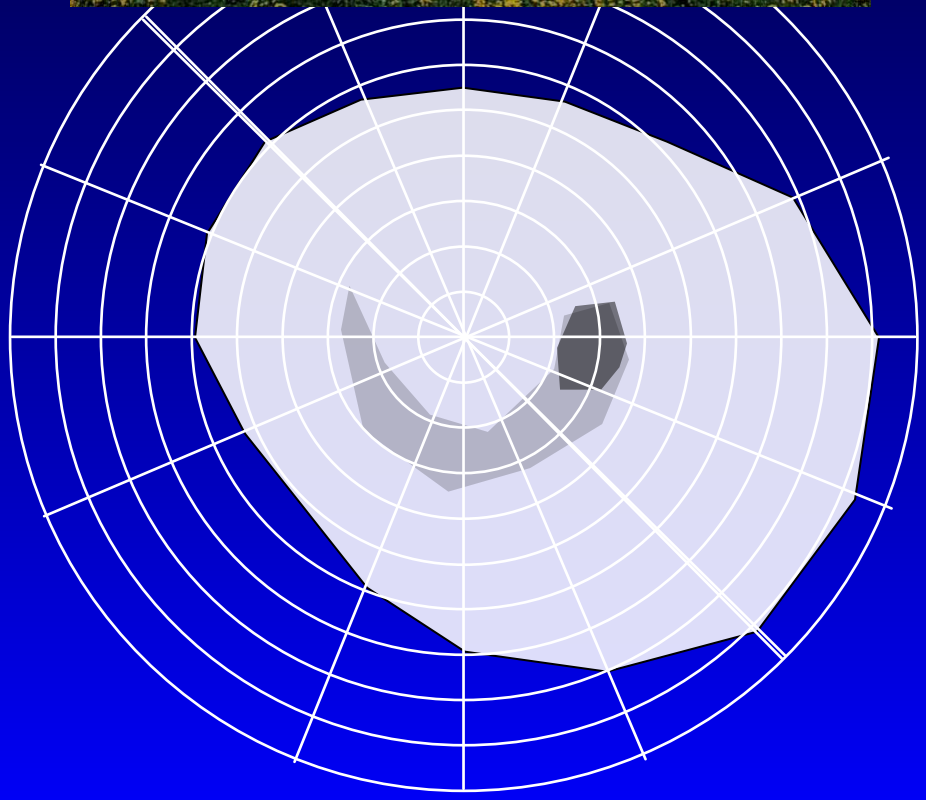

Пять стадий развития глаукоматозных дефектов поля зрения

(Authorn, 1978)

II

- Во второй стадии отмечается появление глубоких дефектов округлой формы, или скотом, не сливающихся со слепым пятном, часто выявляются в назальной области и увеличение размеров слепого пятна.

Пять стадий развития глаукоматозных дефектов поля зрения

(Authorn, 1978)



- В третьей стадии появляется дугообразная скотома, часто с про-рывом на периферию в назальной области, что приводит к форми-рованию классической назальной ступеньки



Пять стадий развития глаукоматозных дефектов поля зрения

(Authorn, 1978)



- В четвертой стадии возможно появление распространенной круговой или полукруговой скотомы, оставляющей в центре островок зрения, а также периферическое зрение.



Пять стадий развития глаукоматозных дефектов поля зрения

(Authorn, 1978)

V

- В пятой стадии центр зрительного холма практически коллапсирует и остается лишь остаточное зрение с височной стороны

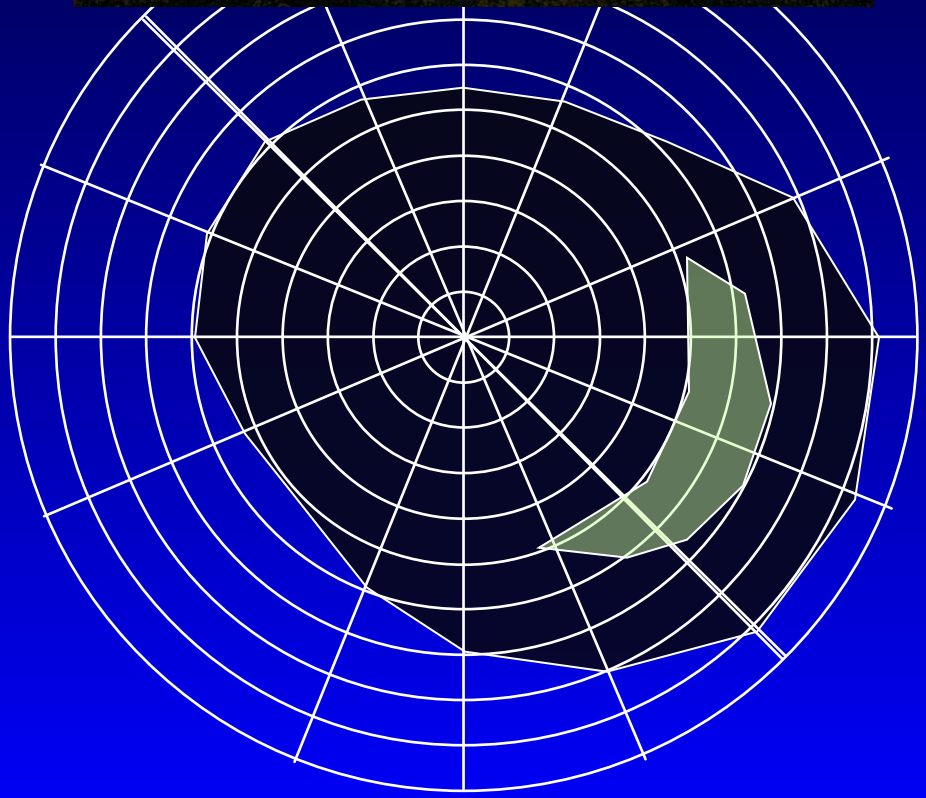

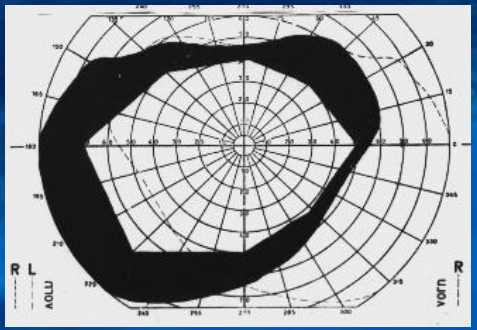
R L
AOLU
R
vorn


R L
AOLU
R L
vorn

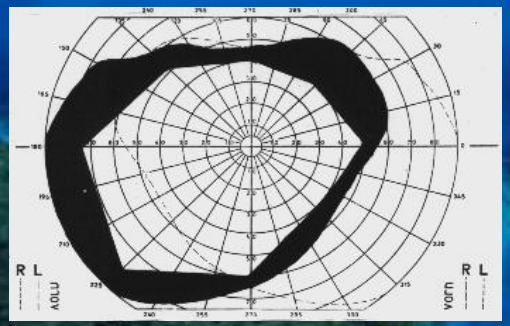
R L
AOLU
R L
vorn

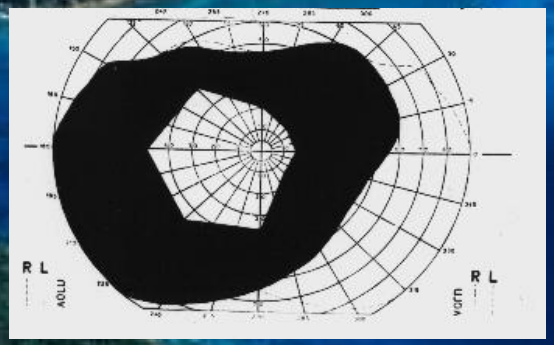
R L
AOLU
R L
vorn

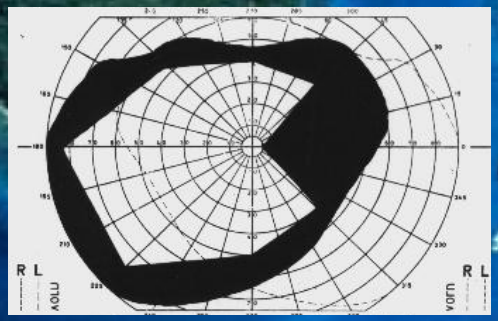
R L
AOLU
R L
vorn

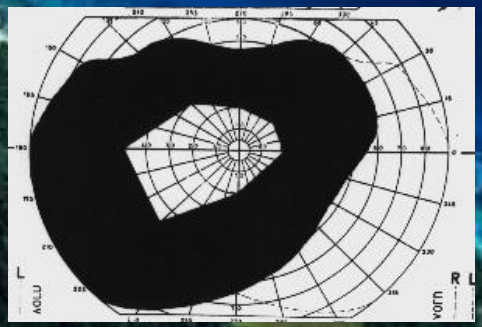
L
AOLU
R L
vorn


R L
AOLU
R L
vorn

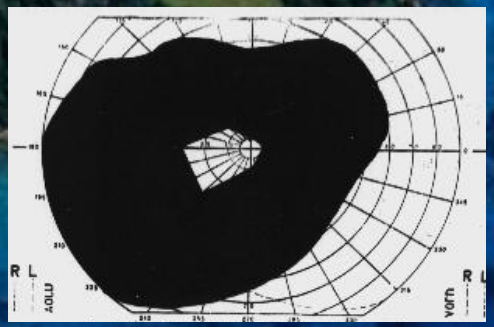
R L
AOLU
R L
vorn

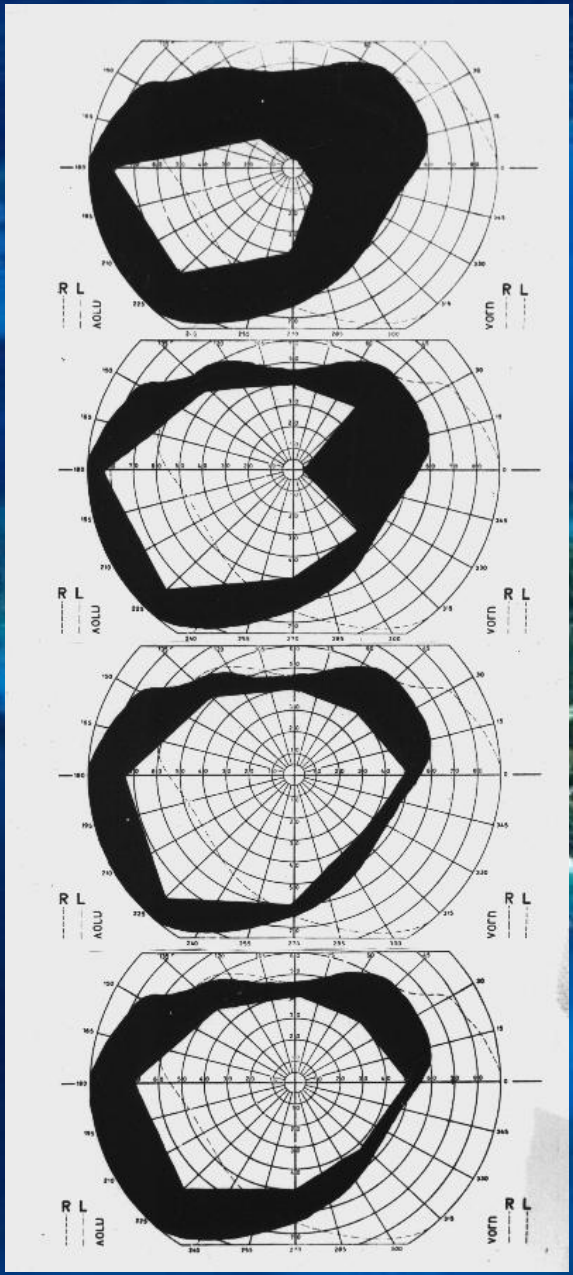
R L
AOLU
R L
VOTN
R L
AOLU
R L
VOTN
R L
AOLU
R L
VOTN
R L
AOLU
R L
VOTN

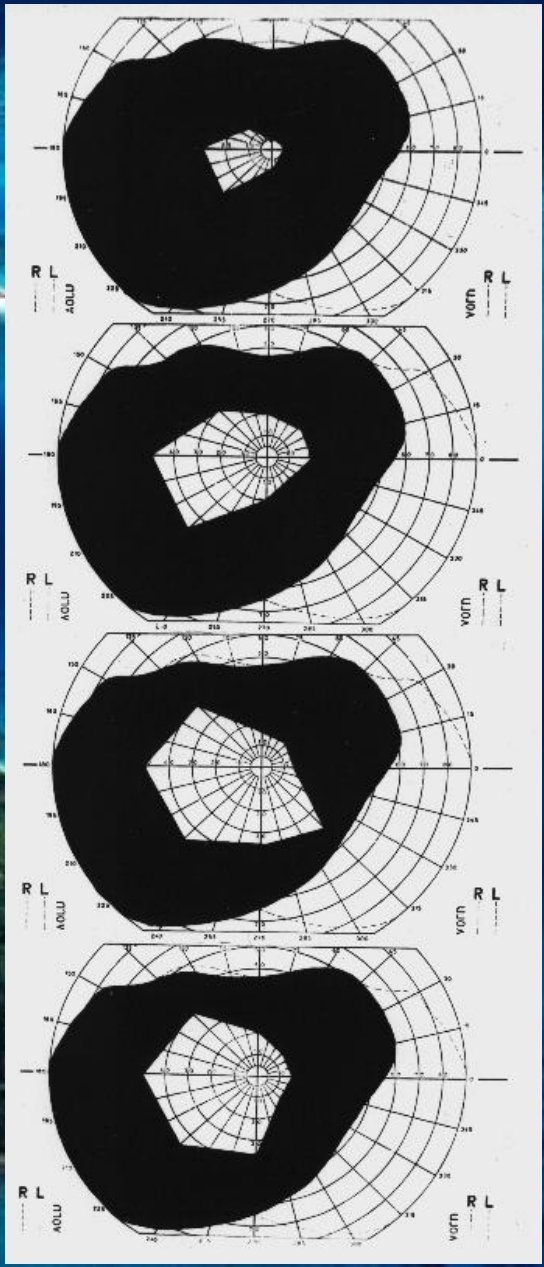
R L
AOLU
R L
VOTN
R L
AOLU
R L
VOTN
R L
AOLU
R L
VOTN
R L
AOLU
R L
VOTN

Зміни поля зору при глаукомі

ЗМІНИ ЗОРОВОГО НЕРВА

Ход ретинальных нервных волокон



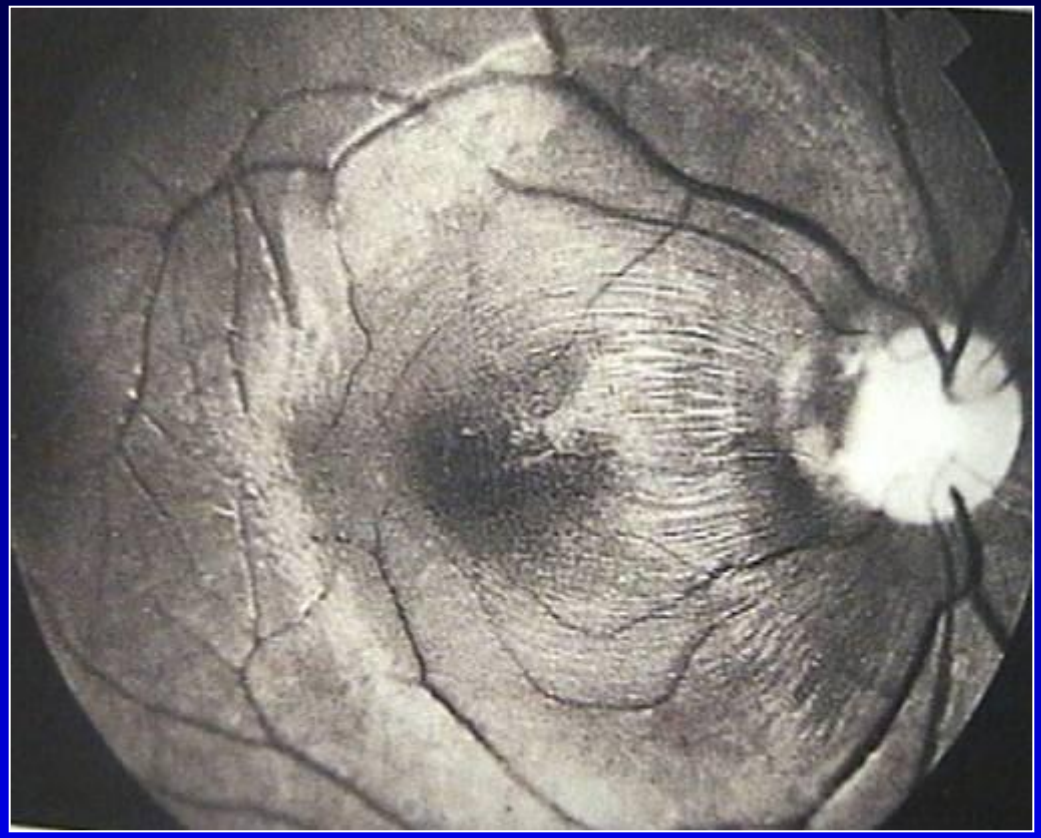

Биологическая уязвимость зрительного нерва

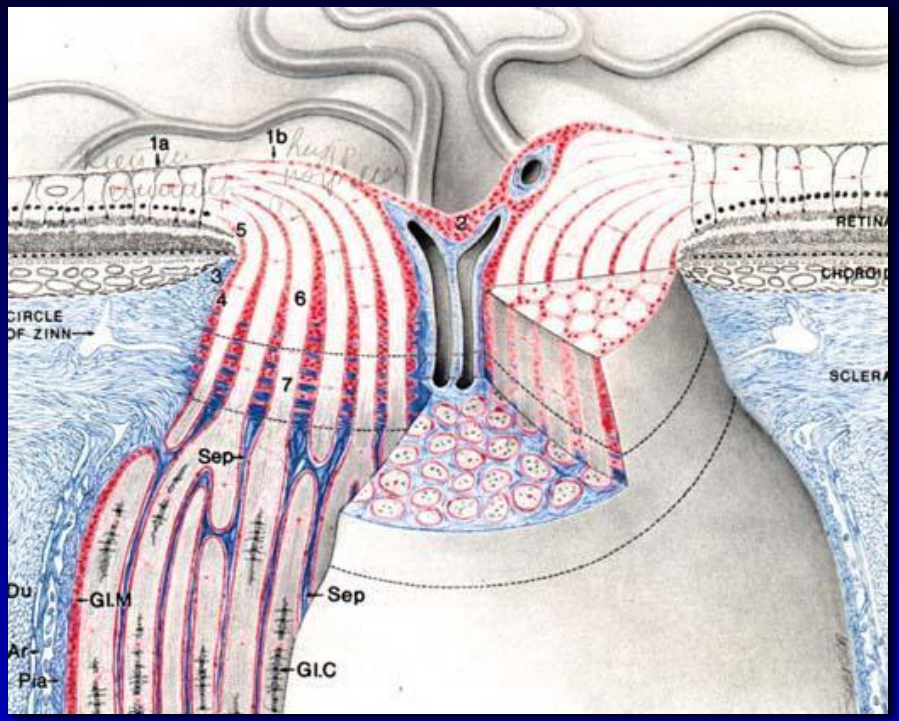

- Количество капилляров в слое решетчатой пластинки составляет 3300.
- 1 пучок аксонов кровоснабжается 8-ю капиллярами
- В 1 мм зрительного нерва находится 2500 капилляров
- 1 капилляр кровоснабжает 312 аксонов

Биологическая уязвимость зрительного нерва

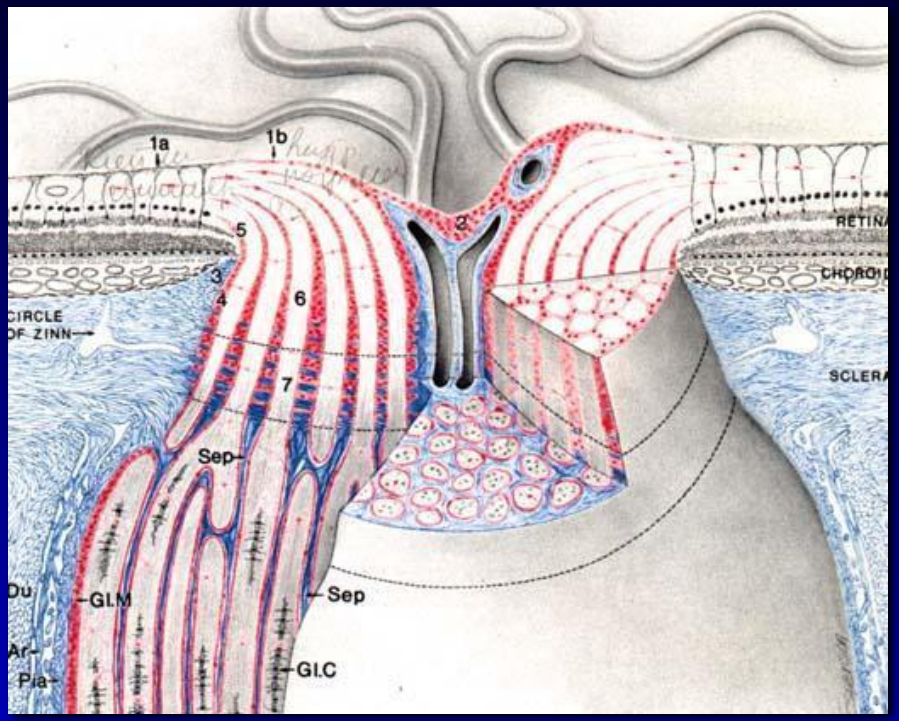

- отсутствие капилляров внутри пучков аксонов зрительного нерва
- недостаточность кровоснабжения аксонов
- уменьшение парциального давления кислорода в пост-капиллярных венулах
- диспропорция между длиной аксона (15 см) и его толщиной (15 мм)

Биологическая уязвимость зрительного нерва

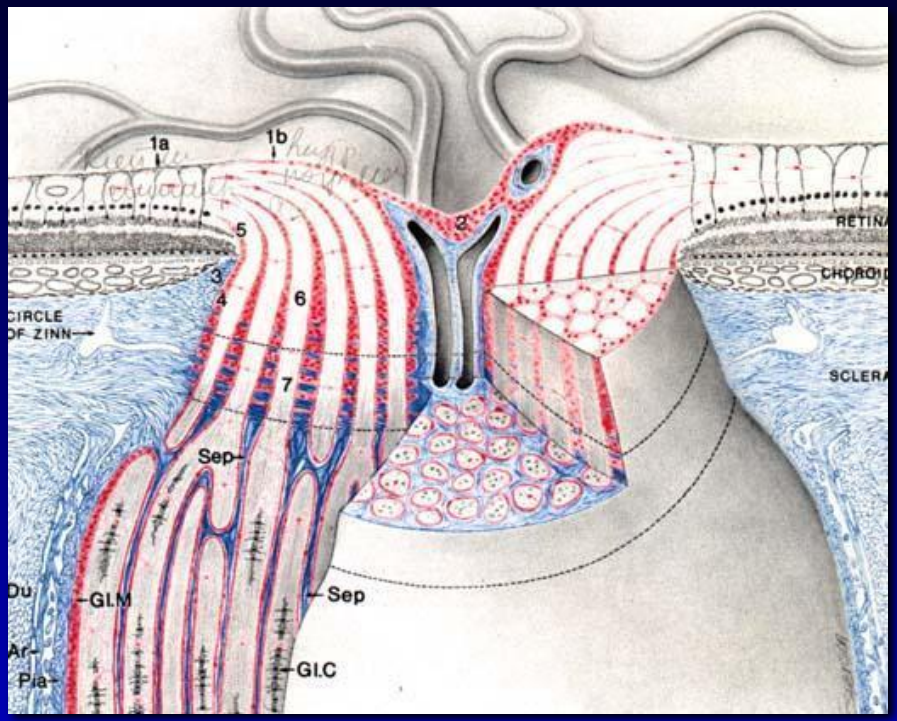

- чрезвычайная спресованность аксонов в решетчатой пластинке
- отсутствие миелиновой оболочки
- отсутствие лимфатических капилляров в зрительном нерве
- отсутствие чувствительной иннервации в зрительном нерве

Биологическая уязвимость зрительного нерва

- отсутствие капилляров внутри пучков аксонов зрительного нерва
- недостаточность кровоснабжения аксонов
- уменьшение парциального давления кислорода в пост-капиллярных венулах
- диспропорция между длиной аксона (15 см) и его толщиной (15 мм)
- чрезвычайная спресованность аксонов в решетчатой пластинке
- отсутствие миелиновой оболочки
- отсутствие лимфатических капилляров в зрительном нерве
- отсутствие чувствительной иннервации в зрительном нерве

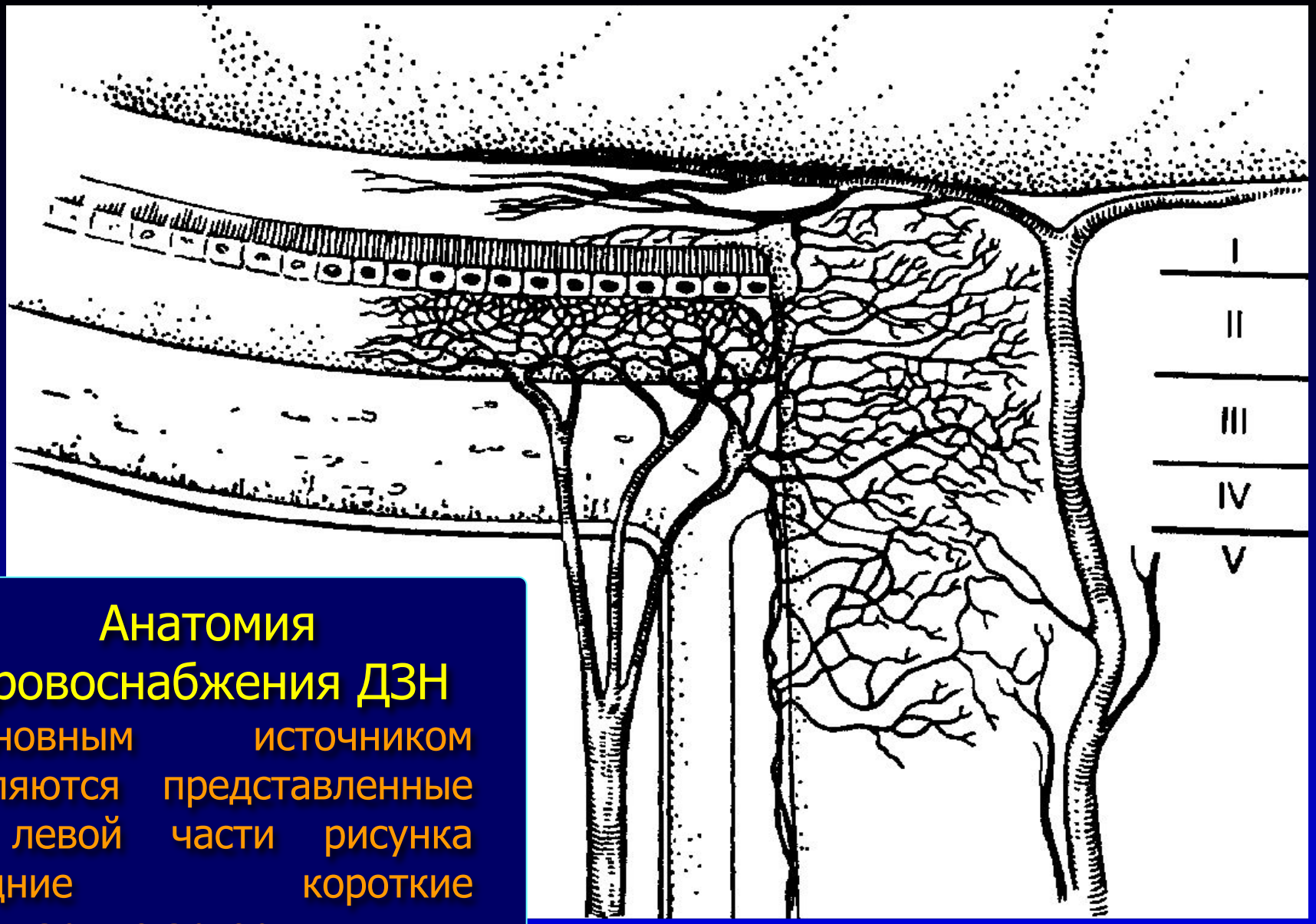

Анатомия кровоснабжения ДЗН

Основным источником являются представленные в левой части рисунка задние короткие цилиарные артерии [по Cioffi, van Buskrik, 1996].

Оболочки зрительного нерва

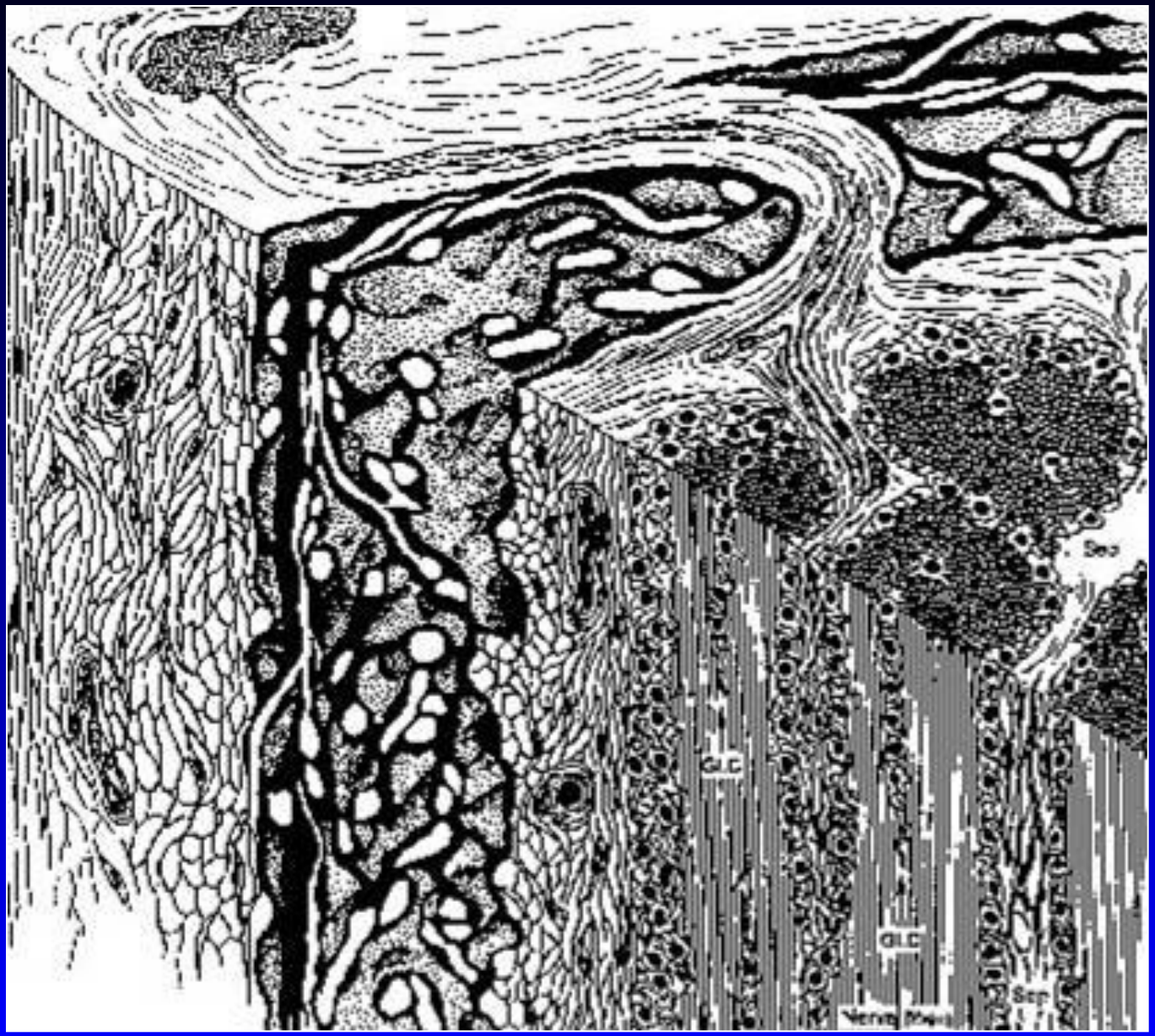

Строение решетчатой пластинки

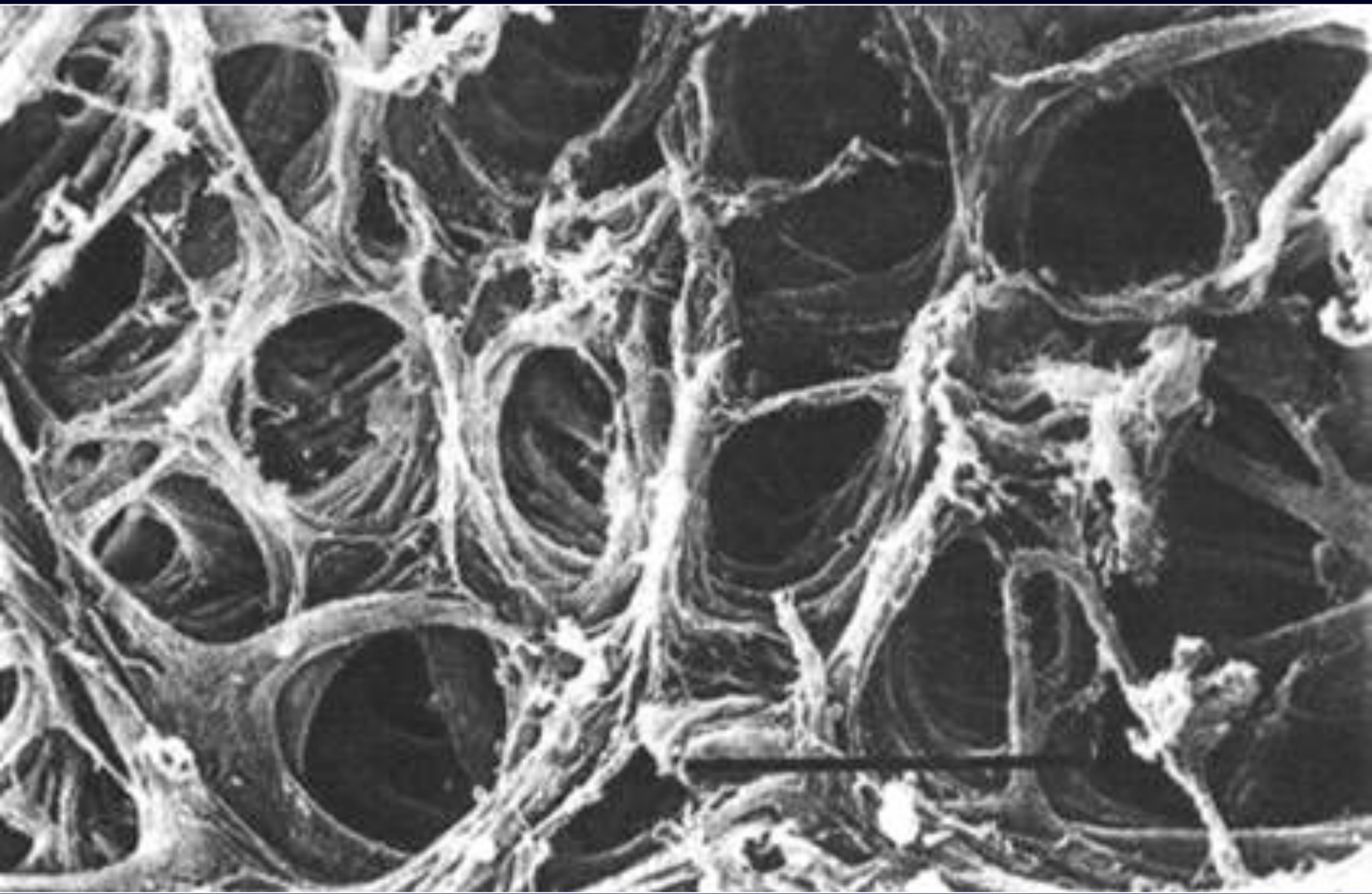

Биологическая уязвимость зрительного нерва

- отсутствие капилляров внутри пучков аксонов зрительного нерва
- недостаточность кровоснабжения аксонов
- уменьшение парциального давления кислорода в пост-капиллярных венулах
- диспропорция между длиной аксона (15 см) и его толщиной (15 мкм)
- чрезвычайная спресованность аксонов в решетчатой пластинке
- отсутствие миелиновой оболочки
- отсутствие лимфатических капилляров в зрительном нерве
- отсутствие чувствительной иннервации в зрительном нерве

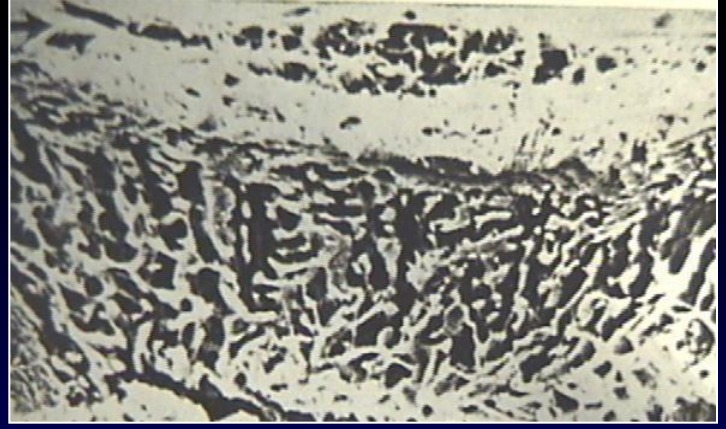

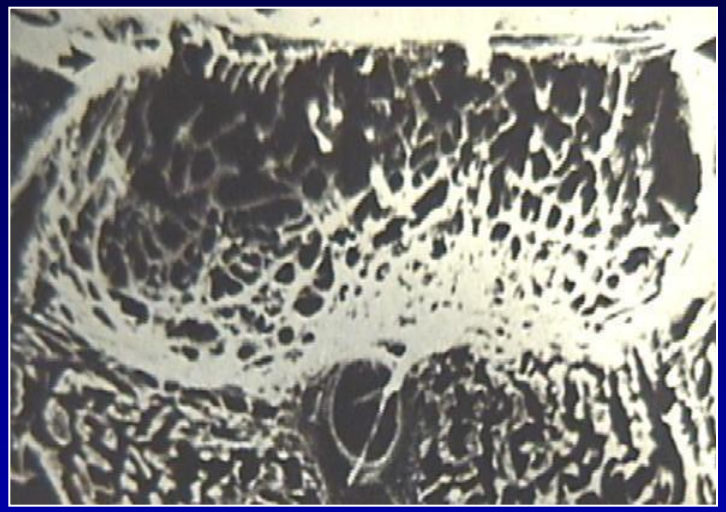

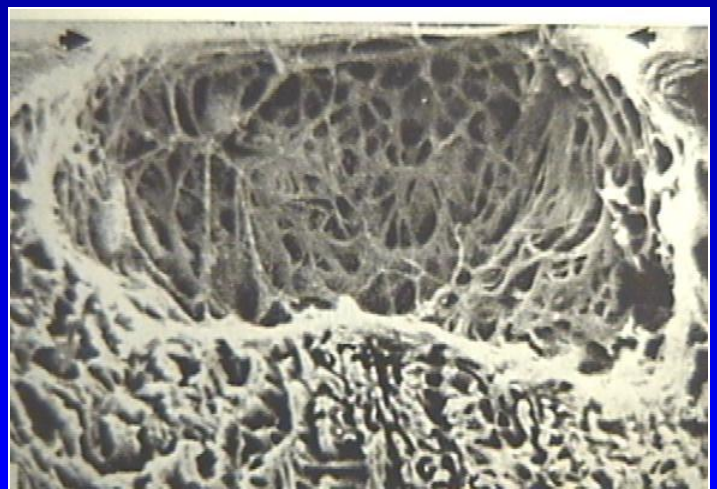

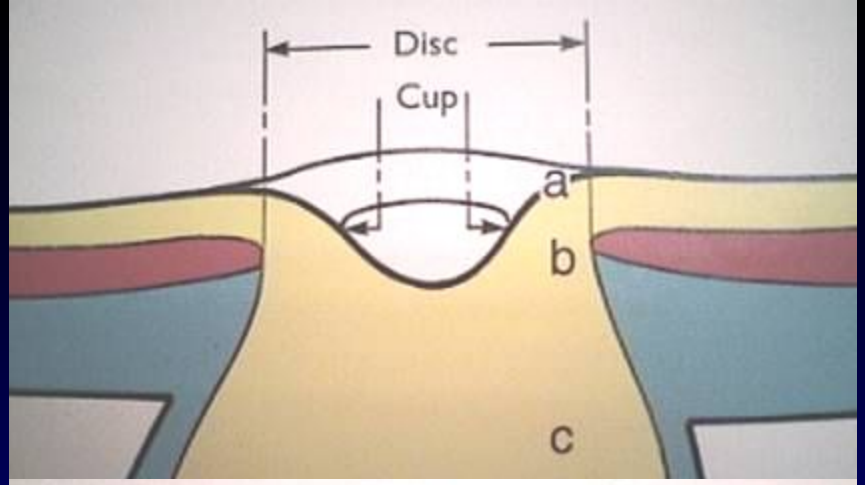
Disc
Cup
a
b
c

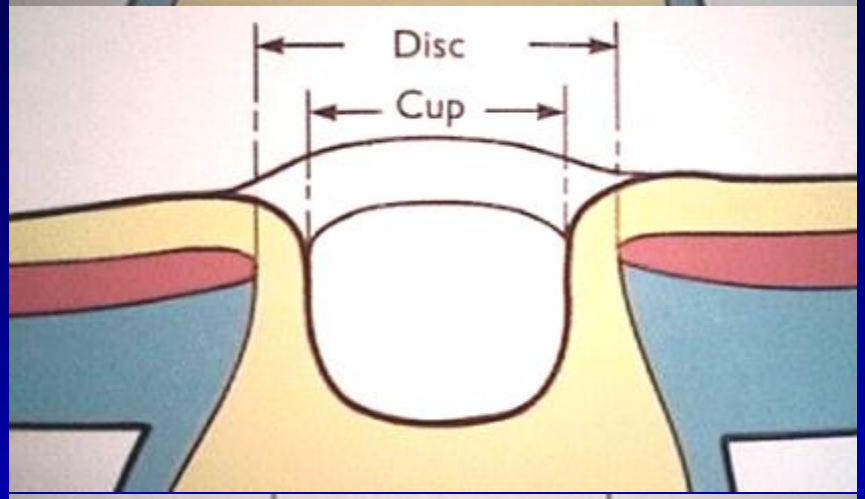
Disc
Cup

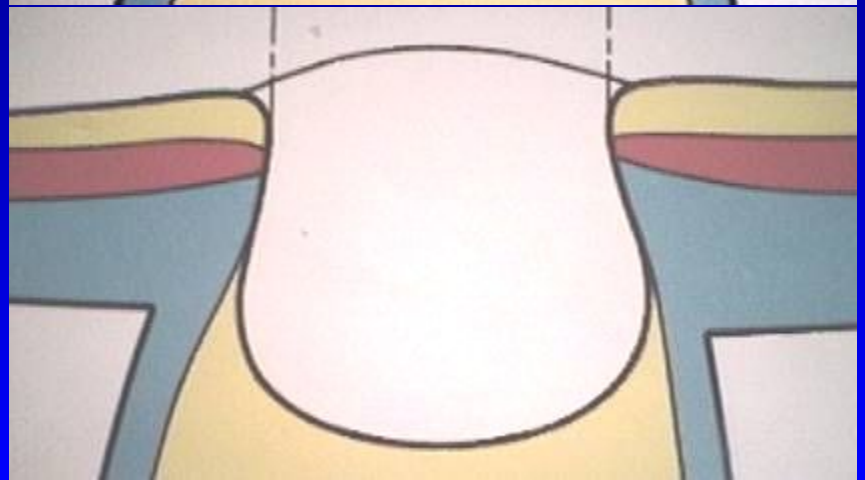

Критерии оценки экскавации ДЗН
(Armaly)

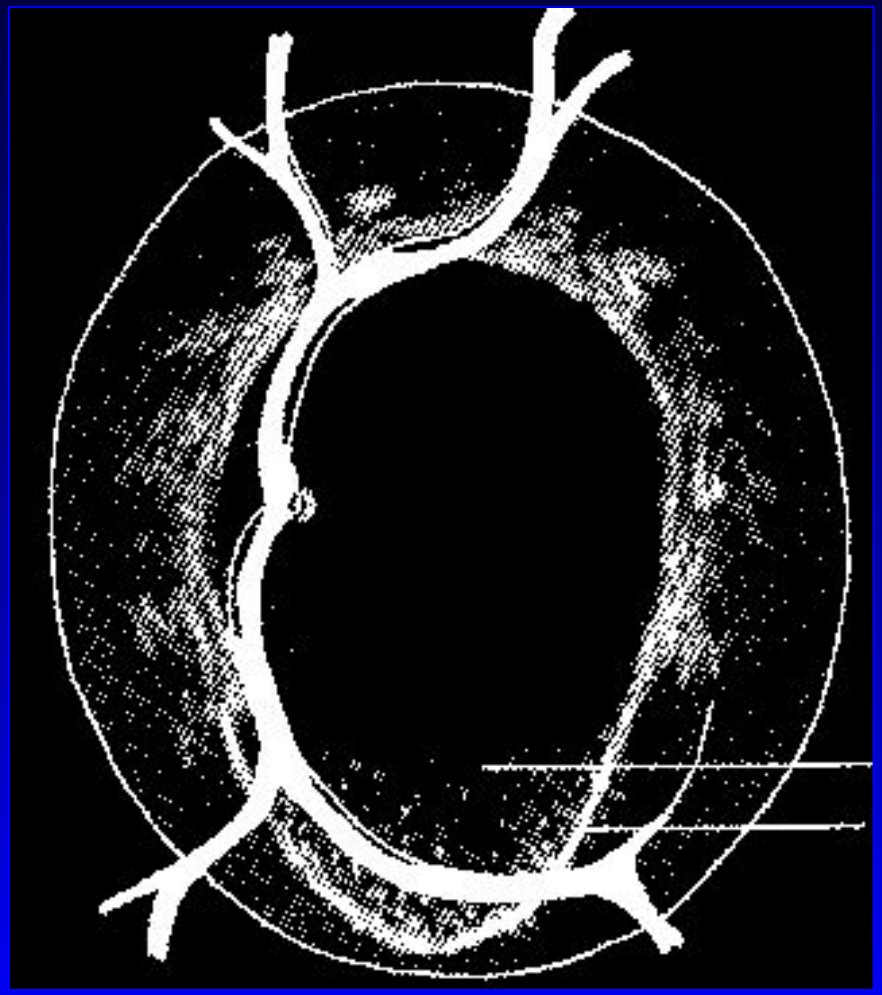

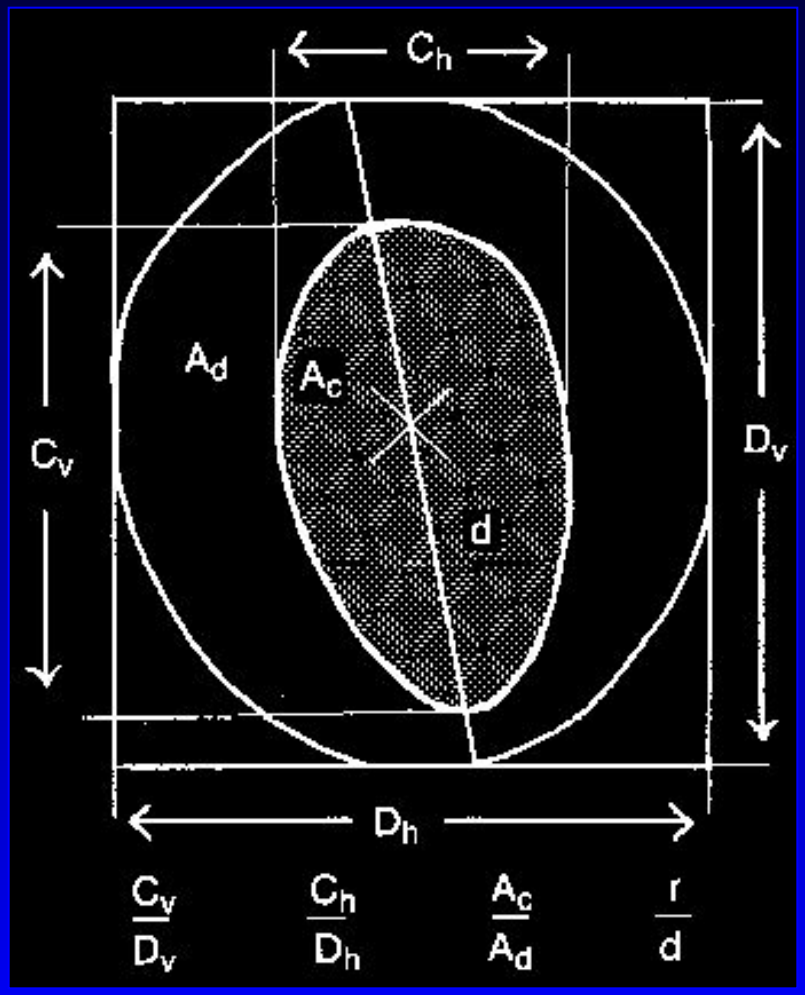

Экскавация ДЗН

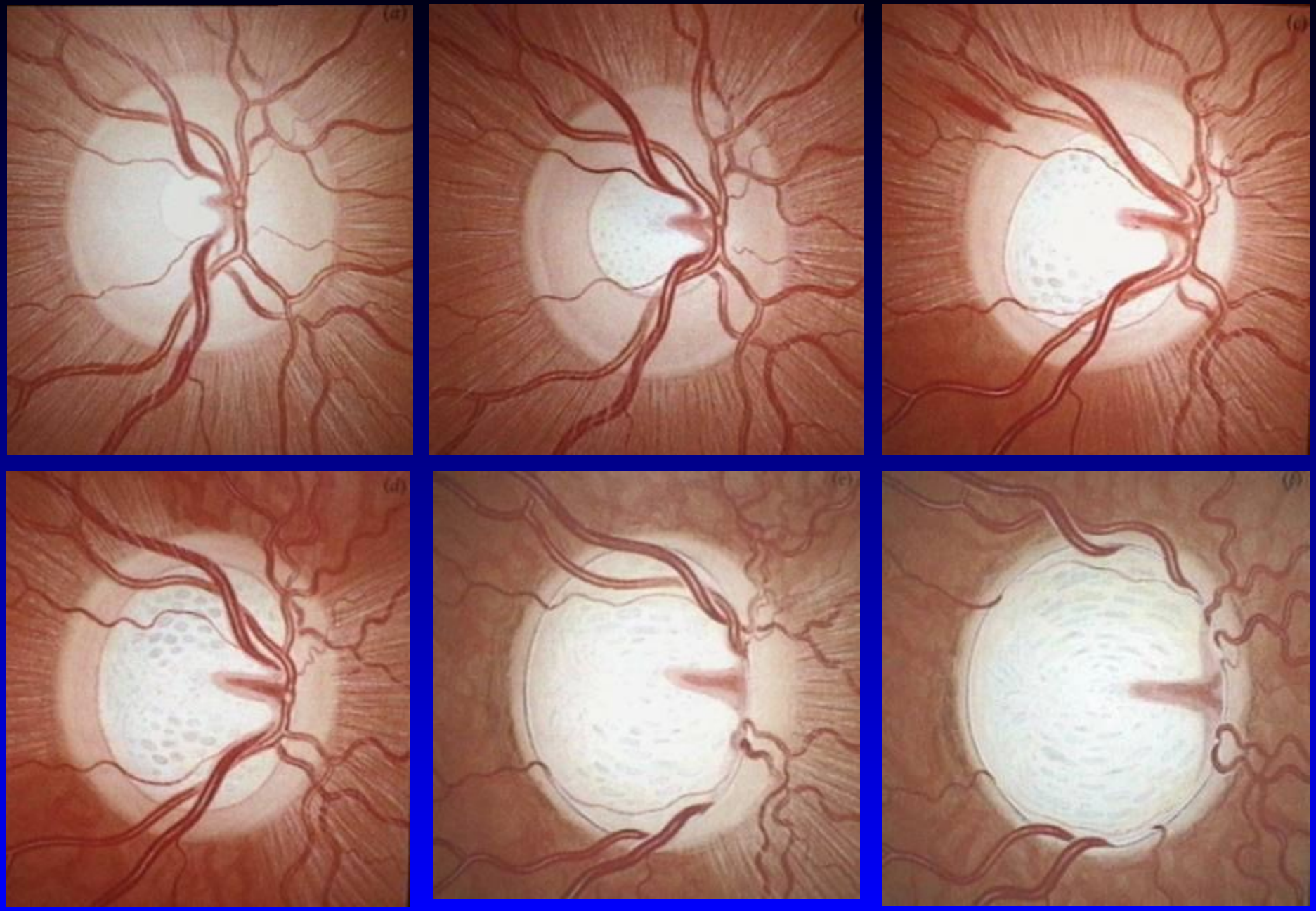

Глаукоматозная атрофия ЗН

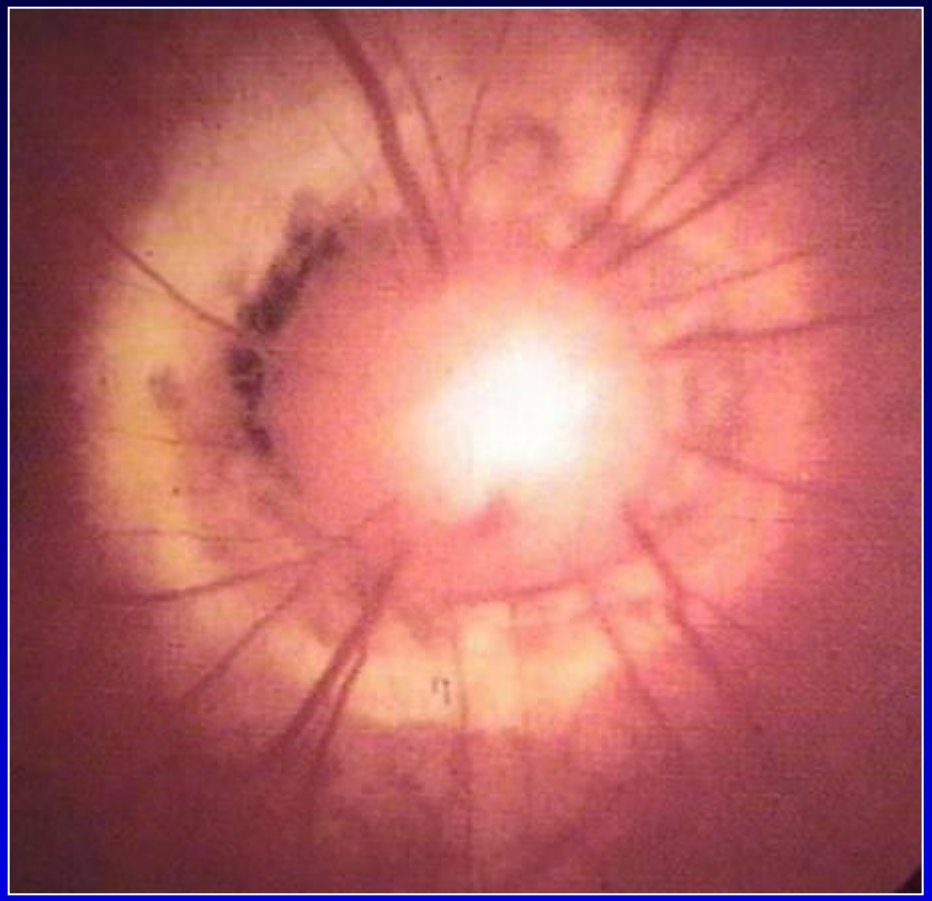

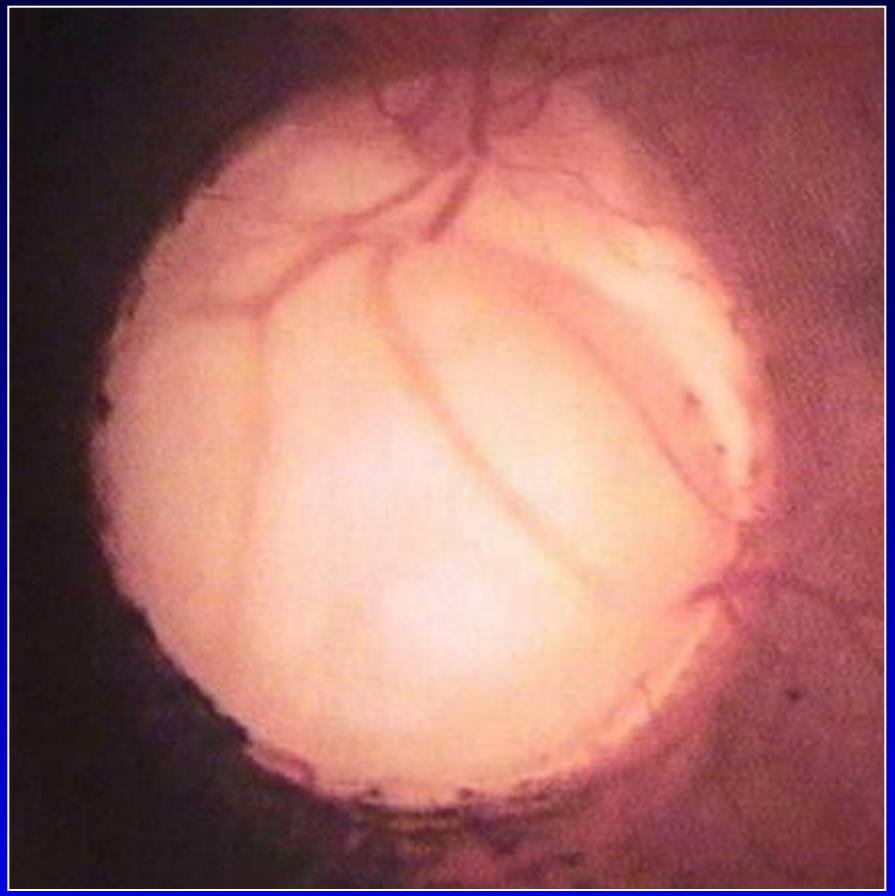

Анализатор ЗН

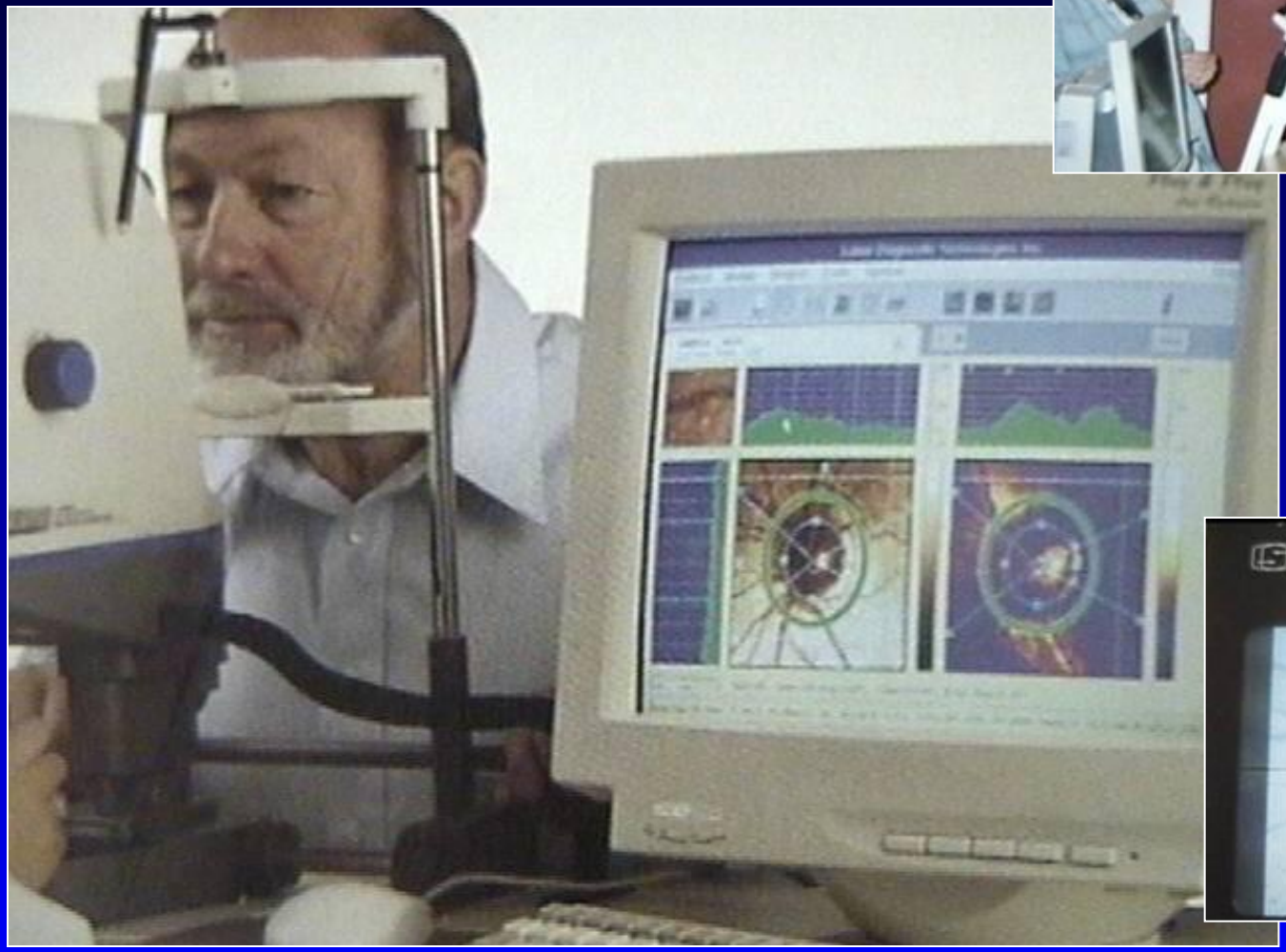



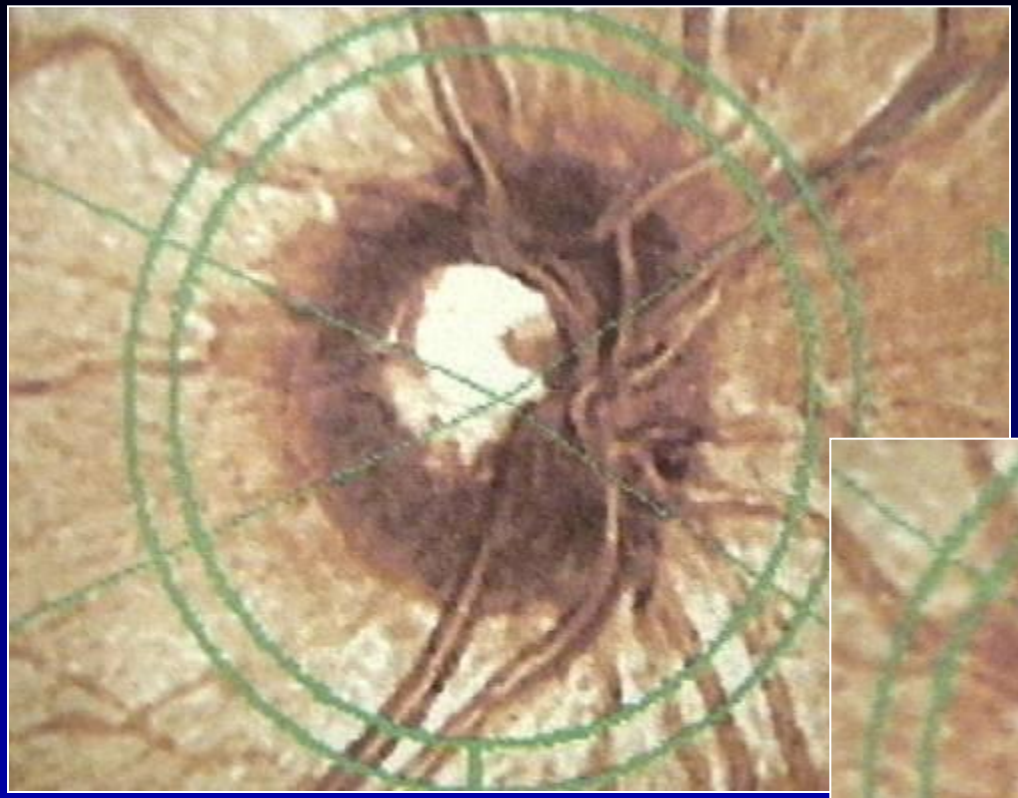

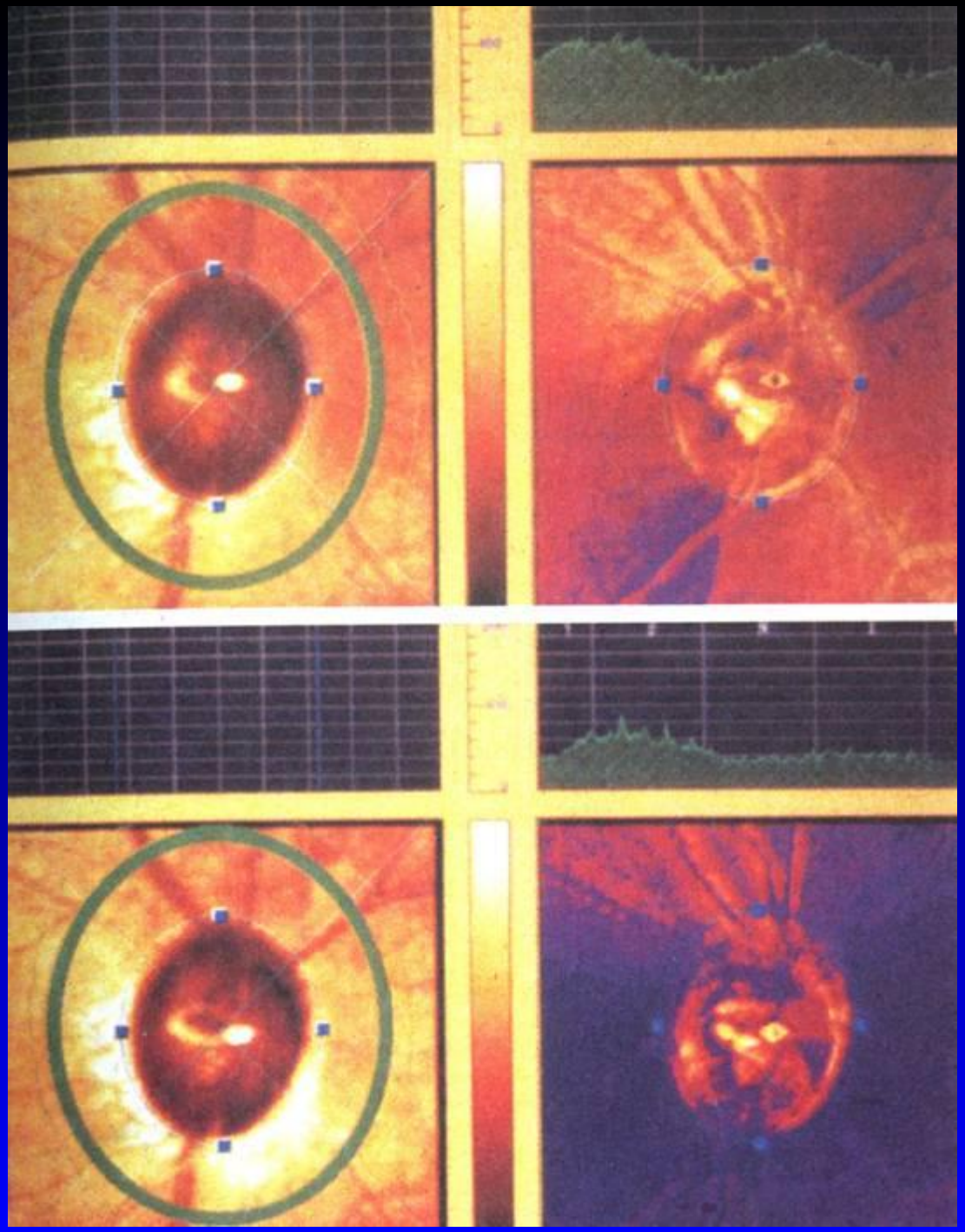

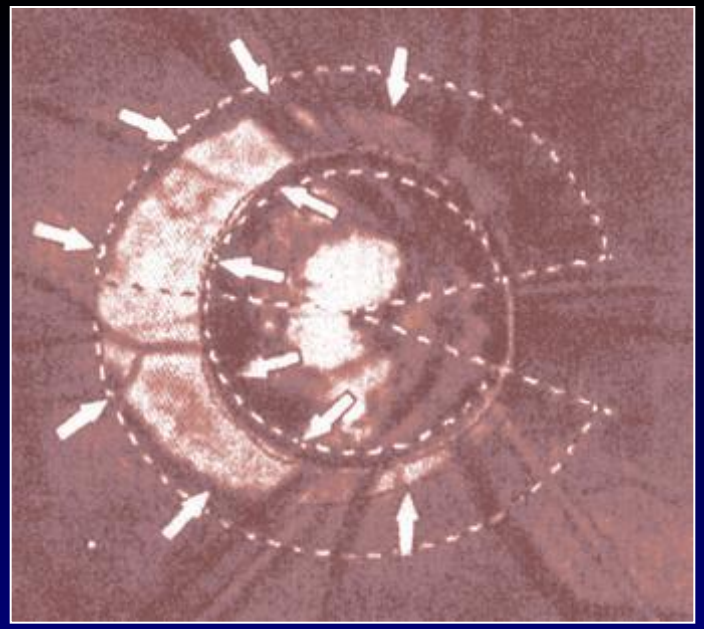

Анализ зоны "атрофии"

Площадь анализируемой зоны 1,664 мм^2 .

Общая угловая протяженность 324°

Общая протяженность по радиусу 0,559 мм Макс. расстояние от края диска до края бета-зоны (ширина) 0,532 мм

Макс-ширина бета- зоны / радиус ДЗН 0,667

Количественные критерии стадии глаукомы

- *при равномерном расширении* видимой зоны атрофии аксонов во все стороны (I тип экскавации), если Э/Д составляет:
- < 0,4 - преглаукома;
- 0,4 - 0,5 - начальная глаукома;
- 0,6 - 0,7 - развитая глаукома;
- 0,8 - 0,9 - далеко зашедшая стадия.
- Достоверность показателей верифицируется меньшими размерами экскавации на парном глазу и наличием характерных для глаукомы нарушений зрения:

Типы развития экскавации ДЗН

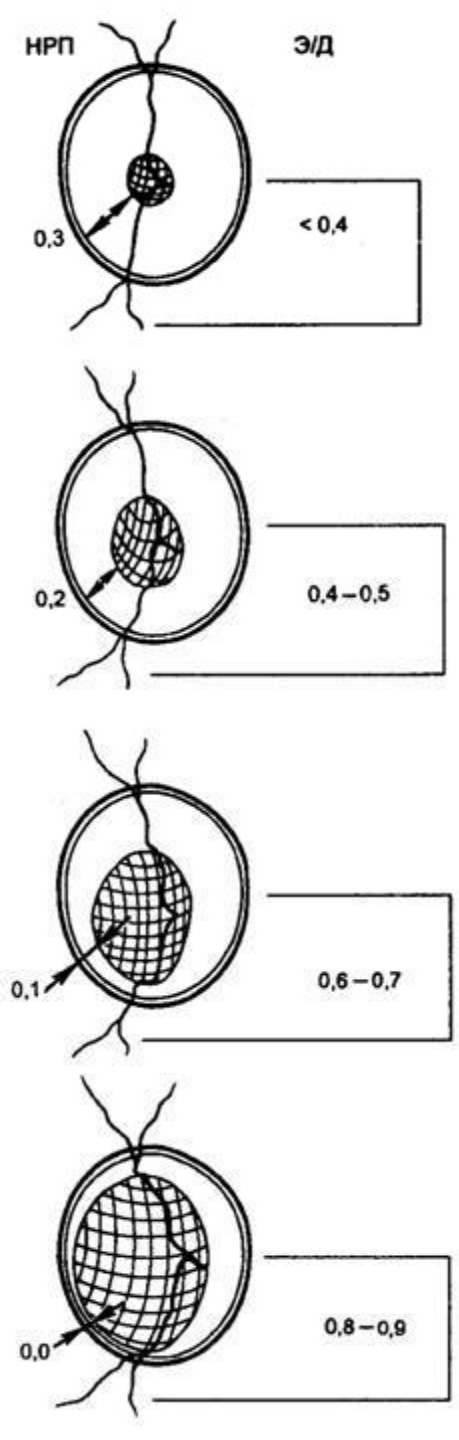

норма (преглаукома)

глаукома I

глаукома II

глаукома III

тип I

тип II

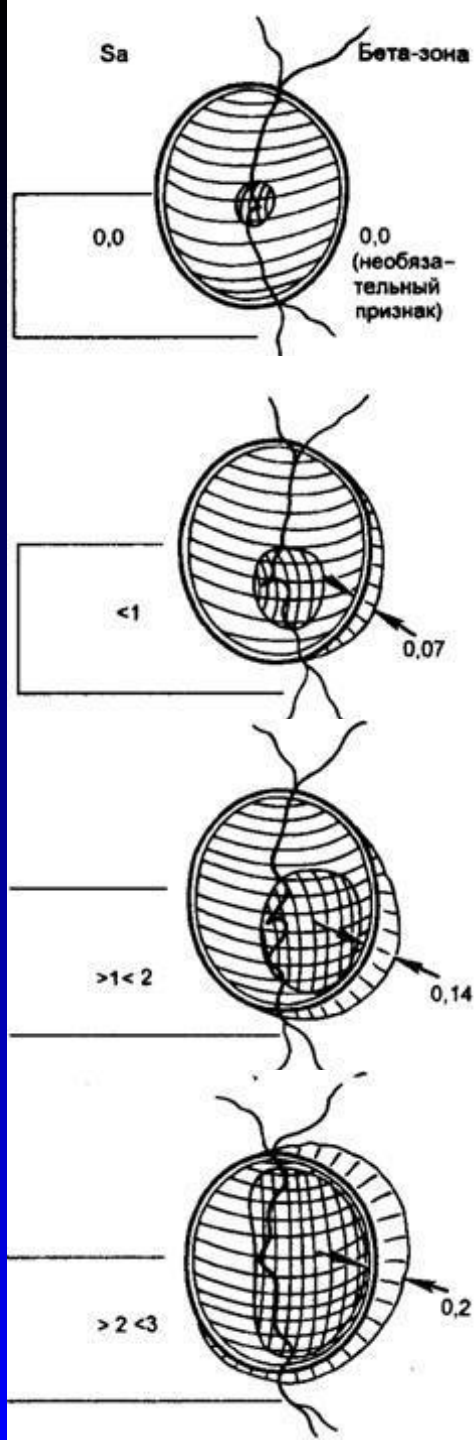

Примерные формы записи и зарисовок данных офтальмоскопии ДЗН при наличии признаков глаукомы следующие.

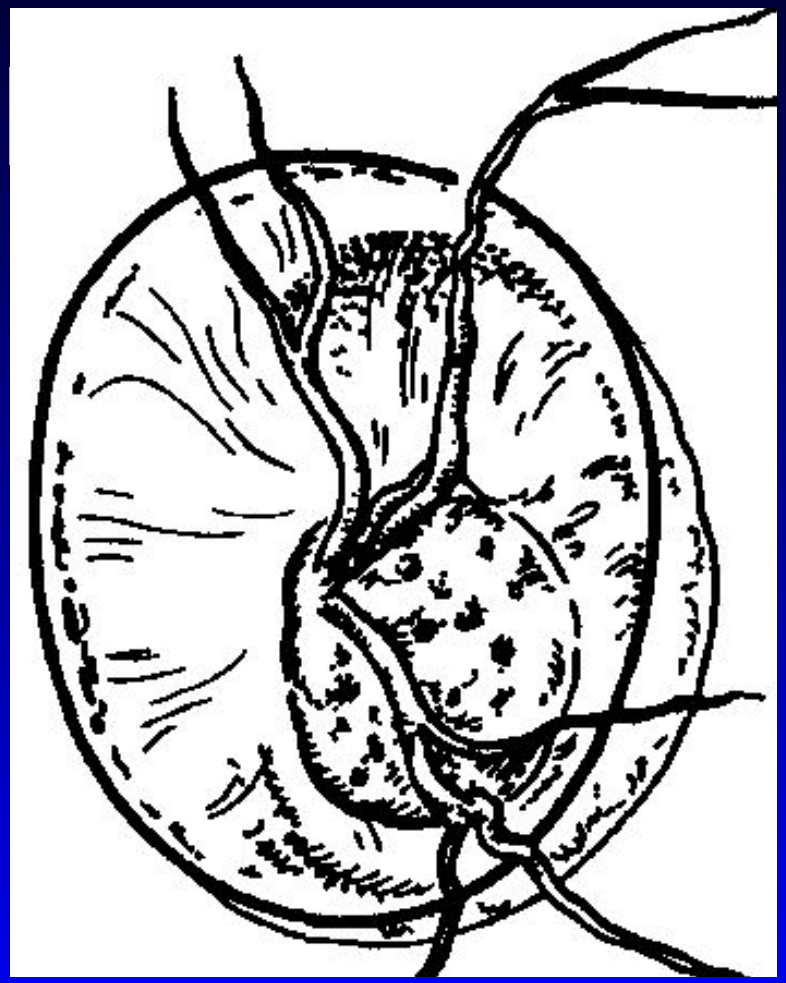

- Пример 1.

  Легкий прогиб височной половины ДЗН левого глаза с сектором атрофии в пределах одного (нижне-височного) квадранта при умеренном истончении НРП с наличием в секторе атрофии диска бета-зоны шириной около 0,1 (к диаметру диска).

  Кровоизлияний нет.

Примерные формы записи и зарисовок данных офтальмоскопии ДЗН при наличии признаков глаукомы следующие.

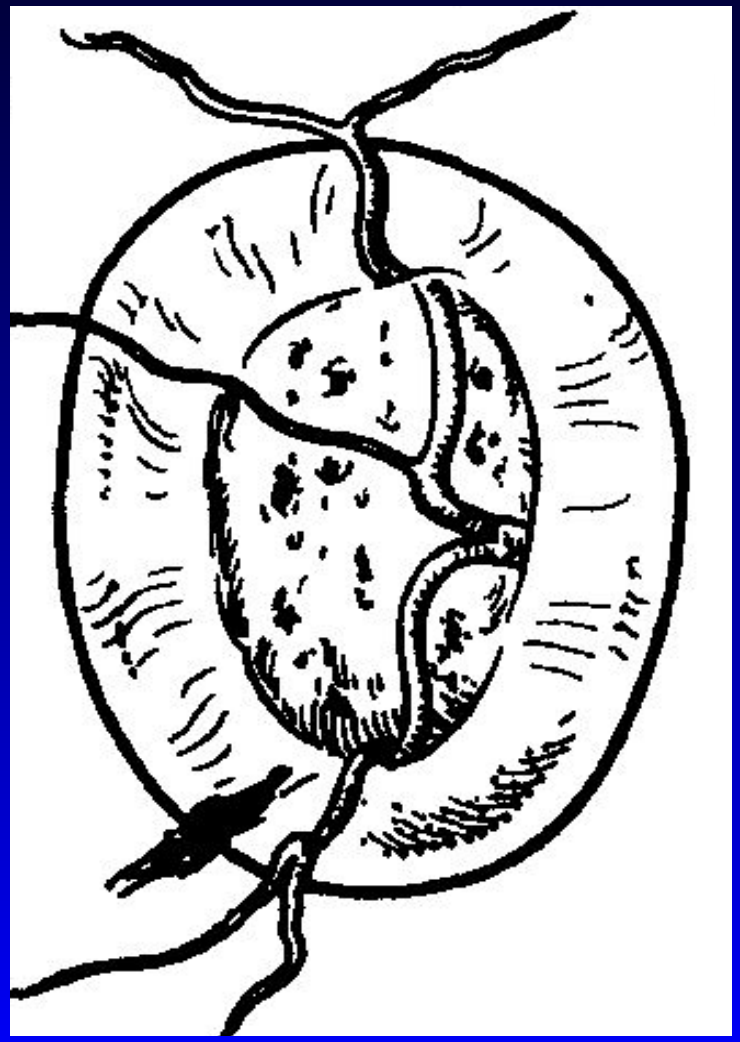

- Пример 2.

  Едва заметное тотальное прогибание ДЗН правого глаза, подчеркиваемое ходом сосудов, с округлой зоной побледнения в центре размером Э/Д 0,7. В меридиане 7 ч по краю диска штриховидное кровоизлияние.

Примерные формы записи и зарисовок данных офтальмоскопии ДЗН при наличии признаков глаукомы следующие.



- Пример 3.

  ДЗН левого глаза во всей височной половине с переходом внизу на часть носовой половины серовато-белого цвета, экскавирован. Зоны прогибания и побледнения совпадают. На большом протяжении (в секторе более 6 ч) НРП полностью отсутствует. Прилежащая бета-зона достигает ширины 0,3 (к диаметру диска).

Примерные формы записи и зарисовок данных офтальмоскопии ДЗН при наличии признаков глаукомы следующие.

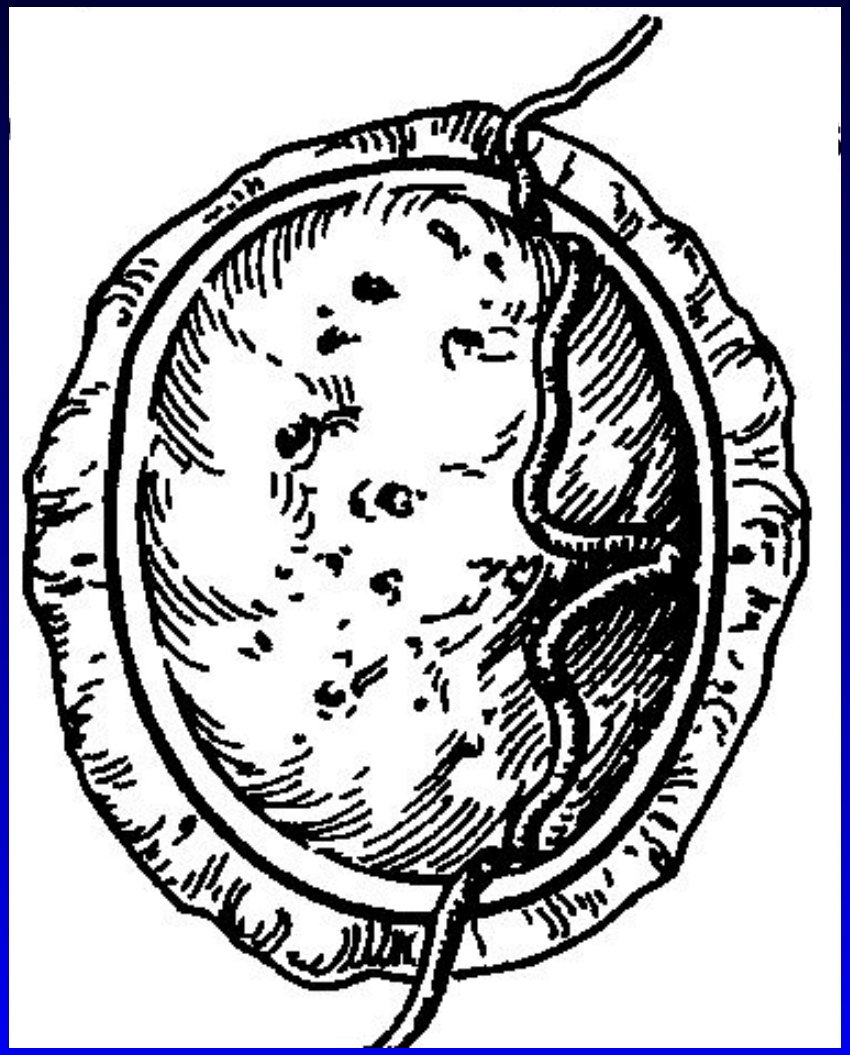

- Пример 4. Тотальная атрофическая глубокая экскавация ДЗН правого глаза. Круговой ореол (Halo).

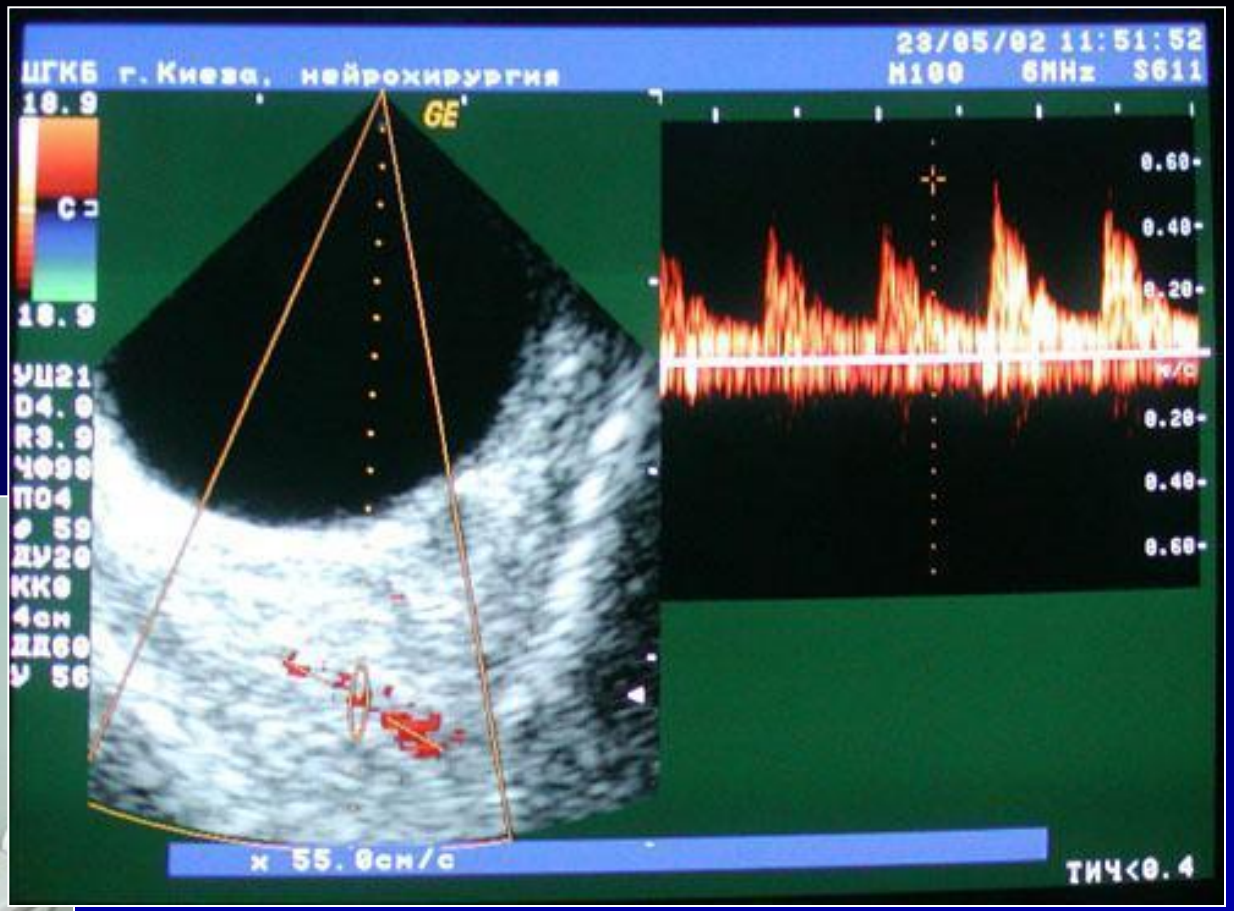

- Допплерография сосудов глазного яблока при глаукоме