ДОБРОКАЧЕСТВЕННЫЕ ОДОНТОГЕННЫЕ ОПУХОЛИ И ОДОНТОГЕННЫЕ ОБРАЗОВАНИЯ ЧЕЛЮСТЕЙ

- Одонтогенные опухоли - опухоли, образование которых связано с пороком развития тканей, из которых формируется зуб, или с наличием зуба в челюсти. Эта группа новообразований относится к органоспецифическим.

Классификация:

I. Одонтогенные образования эпителиальной природы.

1. Адамантиномы (амелобластомы).
2. Одонтогенные кисты воспалительного происхождения: корневая, зубосодержащая, парадентальная.
3. Одонтогенные кисты, являющиеся пороком развития зубообразовательного эпителия: первичная, фолликуляр-ная, прорезывания.
4. Одонтогенные раки.

II. Одонтогенные образования соединительно-тканной природы:
- одонтогенная фиброма,
- цементома,
-одонтогенная саркома.

III. Одонтогенные образования эпителиальной и соединительно-тканной (смешанной) природы:
- Мягкие одонтомы.
- Твердые обызвествленные одонтомы

АДАМАНТИНОМА (АМЕЛОБЛАСТОМА):

- ***Адамантинома*** - опухоль из клеток – предшественников эмали в эмбриональном периоде.
- Встречается адамантинома преимущественно у больных в возрасте от 21 до 40 лет, однако может быть у новорожденных и стариков. Поражает главным образом женщин.
- Локализуется чаще на нижней челюсти в области угла и ветви ее, реже – тела челюсти; чаще всего развивается в области нижних зубов мудрости.
- ***Клиника***. Больные обращаются с жалобами на внезапно замеченную ими (или окружающими) асимметрию лица.
- ***Симптомы*** адамантиномы:
- 1. Ноющая тупая боль в челюстях и зубах, которая в прошлом приводила больного (не раз уже) к мысли о необходимости удалить интактные зубы.
- 2. Периодически наблюдающиеся на пораженной стороне явления периостита или флегмонозного воспаления.
- 3. Свищи на слизистой оболочке рта с гнойным отделяемым.
- 4. Длительно незаживающие после удаления зубов раны, из которых выделяется мутная жидкость.
- 5. При опухолях, достигших больших размеров, больные жалуются на затруднение функции жевания, речи и даже дыхания.

L
002740 Носовицкая Виктория
15.03.2009 68kV 10mA 18.300s (435988)
Satellite Group

Увеличить

- ***Объективно:*** в ранних стадиях отмечается веретенообразное вздутие тела челюсти; при этом опухоль представляется гладкой или слегка неровной – бугристой, плотной (костной) консистенции. Кожные покровы над опухолью в цвете не изменены, собираются в складку; иногда несколько бледноваты. Позднее появляются признаки кистозного новообразования: очаги пергаментного хруста, флюктуация; кожа над опухолью истончается, бледнеет, появляется видимая сосудистая сеть, она трудно собирается в складку. Со временем кожа истончается и даже может доходить до изъязвления над местами наиболее выраженных костных выпячиваний. Регионарные лимфоузлы не увеличены при том условии, если содержимое кистозных полостей еще не нагноилось и к опухолевому процессу не присоединилось воспаление кости. Зубы в области опухоли обычно достаточно устойчивы, но могут быть и несколько расшатаны (при наличии хронического воспалительного фона). Слизистая оболочка десны нормальной окраски или цианотична.

- ***Рентгенографические данные*** разнообразны. Важнейшей рентгенологической чертой адамантином является различная степень прозрачности полостей.

- Для ***гистологического*** строения адамантином характерно отсутствие четких границ опухоли, наличие отростков и выступов, инфильтрирующих окружающие ткани. Этим определяется необходимость радикального удаления опухоли, отступая от рентгенографически определяемых ее очертаний.

- **Лечение** адамантином должно быть радикальным во избежание рецидивов, которые увеличивают угрозу малигнизации.

- Методы оперативного лечения:

- I. Экономная резекция по П.В.Наумову (1965). Применяется при небольших участках поражения.

- Этапы операции:

- · разрезы тканей со стороны кожи лица и полости рта, обеспечивающие широкий обзор операционного поля;
- · удаление опухоли одним блоком или по частям под контролем глаза;
- · обработка краев костного изъяна челюсти кусачками и долотом с захватом здоровых тканей не менее чем на 1 см во все стороны от границ видимого расположения опухоли;
- · заполнение изъяна челюстной кости жевательной мышцей на питающей ножке;
- · послойное наложение швов на края операционной раны.
-

- II. Резекция или экзартикуляция челюсти с одномоментной аутоостеопластикой показана при обширном поражении челюстной кости. Если адамантинома проросла в околочелюстные ткани, субпериостальная резекция недопустима. Нужно удалить и прилежащие пораженные ткани. Дефект замещается участком ребра или гребешком подвздошной кости.

- III. Реплантационная остеопластика. После удаления опухолевого участка кости, проводят его проваривание, а затем моделирование по размеру дефекта.

ОДОНТОМА:

- ***Одонтома*** - одонтогенная опухоль смешанной природы, состоящая из тканей зуба. В основе образования одонтом лежат нарушения процессов формирования зуба. Они возникают в период формирования постоянных зубов. В детском возрасте они локализуются чаще всего в области клыков и премоляров. Выделяют мягкую и твердую одонтому. Однако в последнее время многие авторы считают, что мягкой одонтомы нет, а есть особая, специфическая форма амелобластомы.

- Одонтома твердая (обызвествленная). Различают 3 основные группы твердой одонтомы: простую, сложную и составную. Простая одонтома образуется из ткани 1-го зуба. Сложная одонтома возникает из нескольких зубов. При этом зубные ткани представлены в отдельности. Составная одонтома состоит из конгломерата мелких рудиментарных зубов или зубоподобных образований. Простые одонтомы могут быть полными (состоят из всего зубного зачатка) и неполными (состоят из части зачатка).

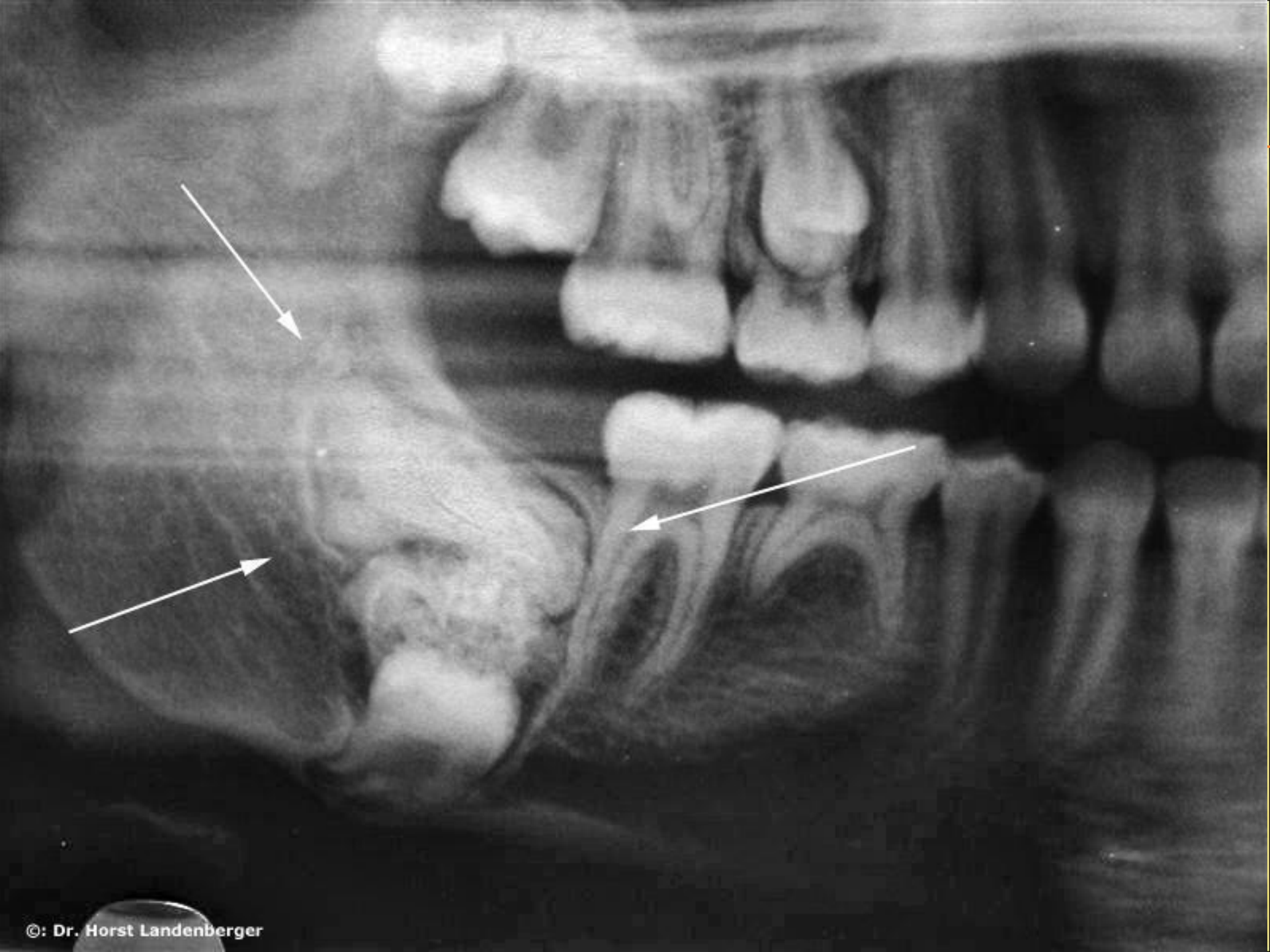
©: Dr. Horst Landenberger

Dept. Radiology, Nagasaki Univ. School of Dentistry
Downloaded from: www.xray2000.co.uk

- ***Диагноз*** устанавливается чаще всего в период прорезывания постоянных зубов. Наблюдается нарушение прорезывания постоянных зубов, утолщение альвеолярного отростка и тела челюсти, смещение имеющихся зубов. Локализуется преимущественно в области резцов, клыков и премоляров верхней челюсти. Растет опухоль медленно, безболезненно. Твердая одонтома часто диагностируется в результате ее инфицирования. В этих случаях имеются признаки острого или хронического воспаления (отек, гиперемия, свищи), что имитирует остеомиелит челюсти, затрудненное прорезывание зуба.

- ***Рентгенологическая картина***. При сложной одонтоме определяются множественные зубоподобные образования с четкими контурами в виде «тутовой ягоды». По периферии опухоли видна полоска разрежения (оболочка опухоли). Одонтома смещает рядом расположенные зачатки зубов. При простой одонтоме на рентгенограмме определяется тень отдельного порочно развитого зуба или зубоподобного образования (недоразвитый, деформированный зуб), соотношение эмали и дентина, в котором хаотично.

- ***Лечение твердой одонтомы*** хирургическое. Операция заключается в полном удалении опухоли и ее оболочки. Ложе опухоли выскабливают для профилактики рецидива. Нередко требуется «выпиливание», «выдалбливание» опухоли из костной ткани. По возможности следует сохранить зачатки рядом расположенных зубов и ретинированные сформированные постоянные зубы. Доступ может быть как внеротовым, так и внутриротовым.

- Не подлежат удалению полностью обызвествленные, зрелые образования, закончившие биологический цикл развития и не вызывающие воспалительных заболеваний и функциональных нарушений.

- ***Одонтома мягкая (амелобластическая фиброма),*** клинически по своему течению напоминает амелобластому. Однако наблюдается чаще в период формирования зубов. По мере роста опухоли кость вздувается, а затем разрушается кортикальная пластинка челюсти, и опухоль прорастает в мягкие ткани. Выбухающая опухолевая ткань имеет темный цвет. Опухоль эластичная, кровоточит и может изъязвляться. Зубы подвижны и смещены. Гистологически определяются эпителиальные разрастания и нежноволокнистая соединительная ткань в виде тяжей. В опухоли иногда располагается не полностью сформированный постоянный зуб. Течение опухоли обычно доброкачественное, однако в ряде случаев выявляются признаки инфильтративного роста (прорастание в мягкие ткани, изъязвление).

- ***Рентгенологическая картина*** опухоли напоминает амелобластому: истончение коркового вещества, несколько кистоподобных участков просветления. В костных полостях могут быть зубы и зачатки зубов. Границы опухоли четкие.

- ***Лечение*** мягкой одонтомы хирургическое - резекция челюсти в пределах здоровых тканей для профилактики ее рецидива. Выскабливание опухоли до здоровой кости может вести к рецидивированию и даже малигнизации.

ОДОНТОГЕННАЯ ФИБРОМА:

- Одонтогенная фиброма состоит из зрелой соединительнотканной массы опухоли, содержащей остатки одонтогенного зубообразующего эпителия. Источник одонтогенной фибромы - соединительная ткань зубного зачатка Рост опухоли медленный, безболезненный. Специфических клинических проявлений, кроме деформации челюсти, опухоль не имеет. Рентгенологически определяются очаги резорбции костной ткани в виде поликистозных образований с достаточно четкими границами. На фоне очагов разрежения костной ткани встречаются плотные зубоподобные конгломераты. Отмечается ретенция прилегающих зубов. Диагностика одонтогенной фибромы затруднительна и возможна лишь при гистологическом исследовании образования.

- ***Лечение*** одонтогенной фибромы хирургическое - экскохлеация (выскабливание) опухоли до здоровой кости, а при больших размерах опухоли - резекция челюсти с одномоментной костной пластикой.

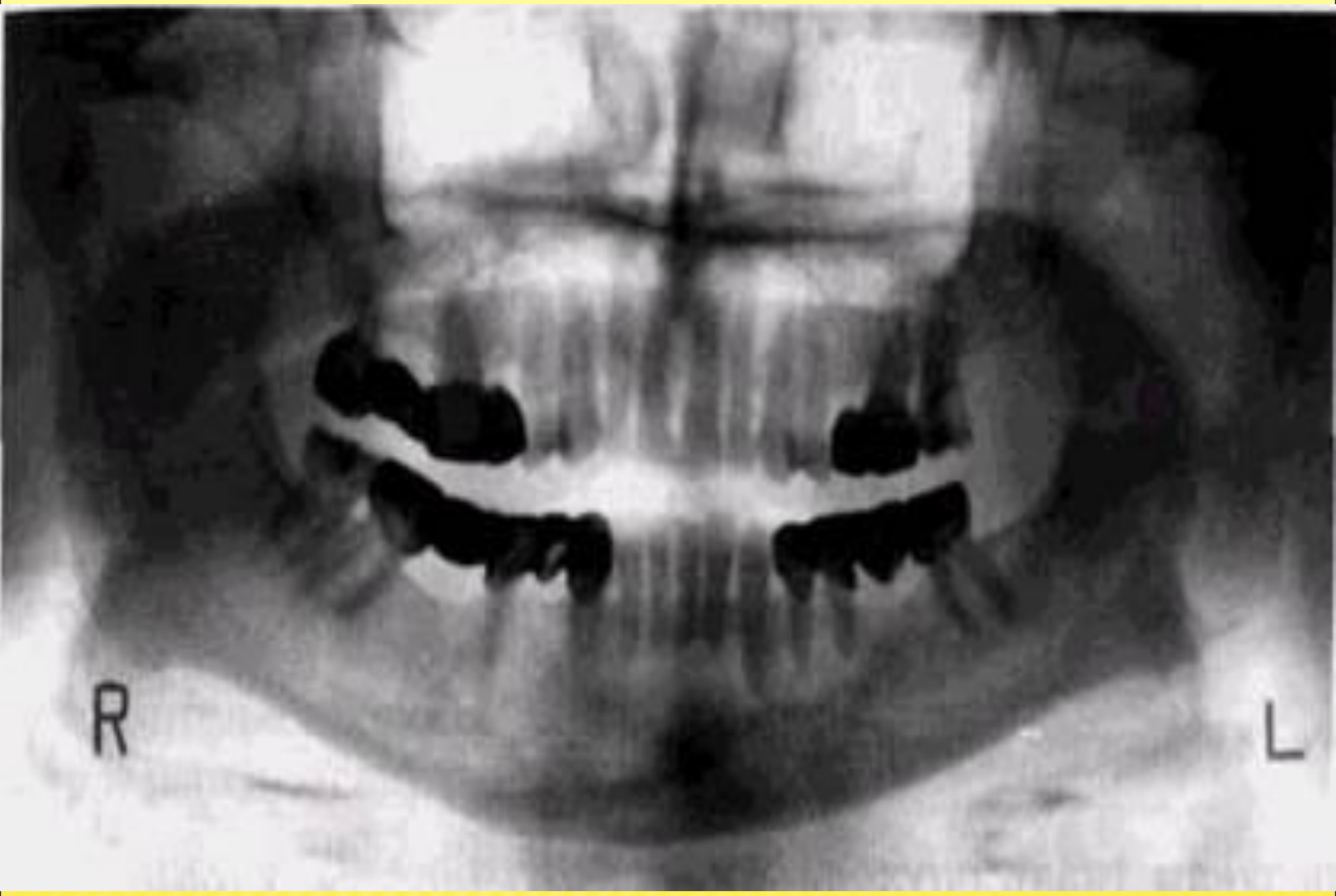
R
L

ЦЕМЕНТОМА:

- Цементома - одонтогенная опухоль соединительнотканного происхождения, основным и характерным элементом которой является грубоволокнистая ткань, сходная с цементом.

- Цементомы наблюдаются преимущественно у женщин и локализуются на нижней челюсти в области ее тела и угла. Развиваются вокруг корней зуба. Ведущим симптомом цементомы является боль, которая возникает во время приема пищи и разговора. При пальпации все больные отмечают боль. Болевые ощущения возникают в тех случаях, когда кортикальный слой челюсти истончается и отдельные участки опухоли оказывают давление на надкостницу челюсти.

- В некоторых случаях цементома выходит за пределы надкостницы и слизистой оболочки, как бы прорезываясь в полость рта и образуя перфорационное отверстие, через которое легко проникает инфекция.

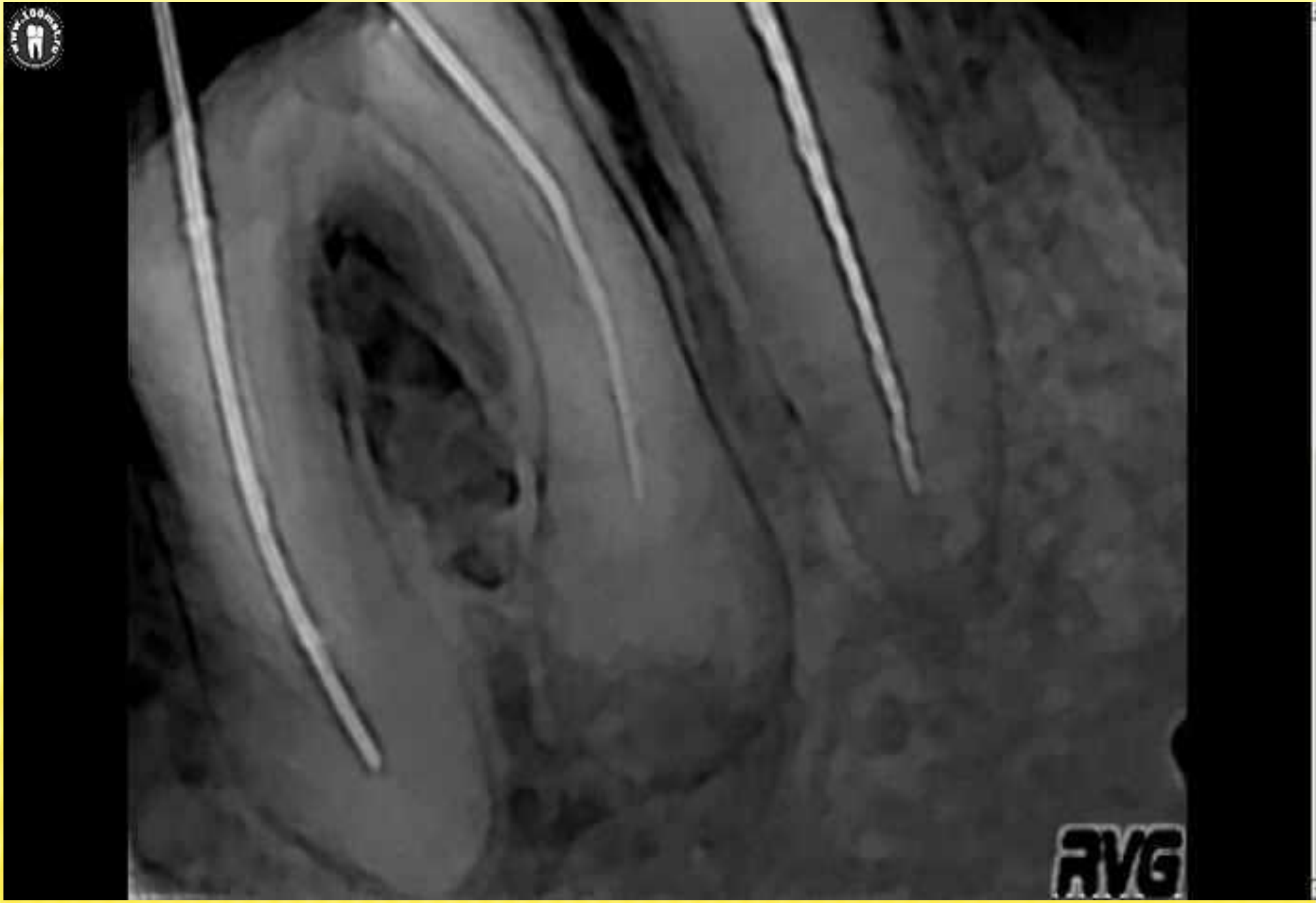
RVG

- ***На рентгенограмме*** определяется овальная, круглая или бесформенная, почти однородная тень в области корня зуба. В других случаях вместо тени может определяться зона просветления (минус ткань), на фоне которой видны несколько мелких плотных теней неправильной формы.

- ***Лечение*** цементом только хирургическое. Проводится операция - блоковая резекция челюсти в пределах здоровых тканей вместе с зубами. Операция показана при наличии боли, прогрессивного роста цементомы, хронического воспаления вокруг нее, назревающей угрозы патологического перелома челюсти, функциональных и косметических нарушений.

- Во время операции удаляется зуб, спаянный с цементомой.

КИСТЫ ЧЕЛЮСТЕЙ:

- Кисты челюстей – доброкачественные полостные опухолеподобные образования, состоящие из зрелых клеточных элементов.

- Выделяют:

- 1. Одонтогенные кисты воспалительного происхождения: корневая, зубосодержащая, парадентальная.
- 2. Одонтогенные кисты, являющиеся пороком развития зубообразовательного эпителия: первичная, фолликуляр-ная, прорезывания.

РАДИКУЛЯРНАЯ КИСТА:

- Предрасполагающие факторы развития радикулярных кист – воспалительный процесс в периодонте, травмы зубов.
- ***Механизм образования радикулярной кисты из эпителиальных клеток***: под влиянием химического и механического раздражения продуктами воспаления эпителиальные элементы в периодонте разрастаются и размножаются, образуя микроскопические полости, которые постепенно наполняются транссудатом, благодаря чему в них повышается давление. Это приводит к увеличению объема кисты.
- В начальной стадии развития киста (или кистогранулема) протекает бессимптомно. Поэтому диагноз кисты на ранней стадии можно установить лишь при помощи рентгенограммы, на которой видна ясно очерченная тень очага разрушения костного вещества.
- При объективном обследовании определяется изменение конфигурации альвеолярного отростка и тела челюсти в виде округлого выпячивания, которое, в зависимости от направления роста кисты, может локализоваться с вестибулярной или небной поверхности, а иногда представляется в виде веретенообразного вздутия альвеолярного отростка.
- Со временем появляется симптом пергаментного хруста (симптом Рунге-Дюпюитрена) или симптом резиновой или пластмассовой игрушки :при пальпации истонченной костной стенки кисты ощущается пружинистость стенки. Постепенно прогрессирующая атрофия кости приводит к появлению в костной стенке кисты «окна», над которым остаются натянутыми лишь периост и слизистая оболочка. В результате этого появляется новый симптом – флюктуация (зыбление) содержимого кисты.

31.06.2005.

17.08.2005

31.06.2005 - очаг разряжения 11-12мм. При типовом лечении требуется эндодонтическое лечение и зубосохраняющая хирургическая операция. При типовом лечении зуб был бы потерян.

17.08.2005 - через 1,5 месяца приема Кальций-МАГ без зубосохраняющей операции выявлено замещение очага разряжения костными балками.

- ***На рентгенограмме*** челюсти определяется лишенный структуры участок кости, имеющий более или менее четко очерченные границы. Корни соседних зубов оказываются отодвинутыми. Костная граница периодонтальной щели зуба, от которого растет киста, разрушена и потому на рентгенограмме не контурируется.

При пункции кистозной полости (толстой иглой) получают янтарно-светлую жидкость с примесью холестериновых зерен – блесток.

симптомы:

- внешне заметная деформация кости;
- симптом пергаментного хруста, продавливаемой пластмассовой или резиновой игрушки; еще симптом флюктуации;
- наличие специфического пунктата (янтарный цвет, блестки холестерина);
- дивергенция корней зубов.

В случае нагноения ко всем этим объективным симптомам присоединяются покраснение, отечность и инфильтрация окружающих тканей, а также жалобы больных на более или менее выраженную боль в области кисты и повышение температуры тела. Если нагноение содержимого кисты переходит в острый остеомиелит челюсти, появляются симптомы этого заболевания.

- ***Причиной нагноения кисты и обострения воспалительного процесса*** в ее стенке является инфекция в канале того гангренозного зуба, вокруг корня которого образовалась киста, отделенная от верхушки корня обычно лишь корневой оболочкой.

- Провоцирующим фактором может послужить удар по зубу, стоматит, гингивит, перелом челюсти, гайморит, оперативное вмешательство на рядом расположенных участках кости, попытка врача лечить гангренозный зуб, у верхушки которого образовалась киста.

ЛЕЧЕНИЕ РАДИКУЛЯРНЫХ КИСТ

Цистэктомия:

- Предусматривает удаление всей оболочки кисты.

- Показания:

1. Киста, являющаяся пороком развития одонтогенного эпителия.
2. Киста, небольших размеров в пределах 1-2 зубов.
3. Киста в области верхней челюсти, прилегающая в верхнечелюстной пазухе или оттесняющая ее, без признаков воспаления.
4. Киста челюсти в области участков не имеющих зубов, при сохранении костных стенок в области края нижней челюсти, дна полости носа.

- Подготовка к операции: необходимо депульпировать и запломбировать фосфат-цементом каналы корней зубов, находящихся в полости кисты. Судьба зубов решается с помощью электроодонтометрии. Пломбируются каналы корней с некротизированной пульпой, а также «живые» зубы, корни которых проецируются в полость кисты.

Техника операции:

1. Выкраивание слизисто-надкостничного лоскута трапециевидной или полулунной формы, обращенной в сторону переходной складки. Края разреза должны перекрывать на 0,5-1 см границы костных краев отверстия.
2. Отслоение слизисто-надкостничного лоскута.
3. Трепанация кости до полного обнажения стенки и кисты.
4. Удаление оболочки кисты.
5. Резекция верхушек корней зубов, локализующихся в пределах кисты, до уровня костных стенок полости или их удаление.
6. Промывание костной полости антисептическими растворами, гемостаз.
7. Укладывание слизисто-надкостничного лоскута, фиксация его швами

Гистологическое исследование каждой удаленной кистозной оболочки строго обязательно.

Цистотомия

- предусматривает удаление только передней стенки кисты. При этом киста превращается в полость, сообщающуюся с полостью рта.

Показания:

1. Киста, локализующаяся в области 3 и более интактных зубов.
2. Киста значительных размеров при разрушенных костных стенках верхнечелюстной пазухи, дна носового хода.
3. Корневая киста у детей, при которой операция позволяет сохранить зачатки постоянных зубов.

Подготовка: пломбирование канала только причинного зуба

Техника операции.

1. Выкраивание слизисто-надкостничного лоскута трапециевидной или полулунной формы, обращенной в сторону переходной складки. Края разреза не должны перекрывать границы костных краев отверстия.
2. Отслоение слизисто-надкостничного лоскута.
3. Трепанация кости до обнажения передней стенки кисты.
4. Удаление передней стенки оболочки кисты.
5. Резекция верхушек корней или удаление « причинного» зуба.
6. Промывание костной полости антисептическими растворами, гемостаз.
7. Укладывание слизисто-надкостничного лоскута в полость кисы и фиксация к оставшейся ее оболочке путем плотного заполнения образовавшейся полости иодоформенной турундой.

В послеоперационном периоде костная полость постепенно уменьшается. Необходимо 1-2 раза в неделю промывать костную полость и менять турунды.

Ороназальная цистэктомия

- Операция применяется при кисте, проникающей в верхнечелюстную пазуху. При проведении операции осуществляется соединение верхнечелюстной пазухи с полостью кисты и сообщение образовавшейся единой полости с нижним носовым ходом.

- Показания:

- · отсутствие зубов в пределах кисты

- · включение 1-2 зубов в зону кисты.

- ***Техника операции:***
- 1. Обезболивание
- 2. Рассечение тканей до кости разрезом на 0,5 см ниже переходной складки от второго резца до второго-третьего большого коренного зуба. При одномоментном удалении причинного зуба трапециевидный разрез проходит через лунку зуба.
- 3. Вскрытие передней стенки верхнечелюстной пазухи, обнажение кисты.
- 4. Удаление оболочки кисты, резекция обнаженных верхушек корней зубов.
- 5. Удаление из пазухи только полипозно измененных участков слизистой оболочки, создание соустья с нижним носовым ходом.
- 6. Ушивание раны в преддверии полости рта.
- В результате операции нижний отдел образованной полости оказывается с оголенными костными стенками, которые впоследствии гранулируют, рубцуются и частично эпителизируются.

Ороназальная цистотомия.

Показания:

· наличие большого количества интактных зубов, обращенных в полость кисты;

· наличие сопутствующих заболеваний.

Особенности операции:

1. Удаляют только передний и верхний отделы оболочки кисты.

2. Не проводится резекция верхушек корней интактных зубов.

3. В результате ороназальной цистотомии нижний отдел объединенной полости, выстланный в основном кистозной оболочкой, быстро эпителизируется.

По сравнению с ороназальной цистэктомией цистотомия является операцией менее травматичной, но нерадикальной.

Пластическая цисэктомия

Показания:

· нагноившаяся киста, при отсутствии гарантии первичного заживления раны;

· может быть исходом цистэктомии, осложнившейся нагноением.

Особенности операции:

Оболочка кисты удаляется полностью, однако рана не ушивается, а образующуюся полость тампонируют йодоформной марлей.

Двухэтапная операция.

Показания:

· обширные кисты, являющиеся пороком развития зубообразовательного эпителия (зубосодержащая и кератокиста), способные к рецидивированию и перерождению;

· радикулярные кисты верхней челюсти, сопровождающиеся разрушением костного дна полости носа;

· радикулярные кисты нижней челюсти, занимающие ее тело и ветвь.

Особенности операции:

1-ый этап - декомпрессионная операция.

На продолжительный период создается сообщение с полостью рта по типу цистотомии, достаточное для осуществления оттока из кистозной полости, но не большого диаметра.

2-ой этап – цистэктомия. Производится в среднем через 1-1,5 года.

ЗУБОСОДЕРЖАЩАЯ КИСТ

- – корневая киста от временного зуба, содержащая зачаток постоянного зуба. Механизм ее возникновения на первых порах ничем не отличается от патогенеза корневой кисты. Однако далее при постепенном росте кисты оболочка ее охватывает и смешает зачаток постоянного зуба. Зубосодержащие кисты бывают только у детей, только от временных зубов и не дистальнее 5 временного зуба. Диагностируются чаще в возрасте 7-10 лет. Клинически не отличается от корневой кисты. Рентгенологически определяется очаг деструкции округлой формы, связанный с корнем временного зуба. Коронка, как правило, включена в кистозную полость, а корень расположен за пределами кисты.

ФОЛЛИКУЛЯРНЫЕ КИСТЫ:

- являются результатом порока развития зубообразовательного эпителия (кистовидного перерождения тканей фолликула). Этим, очевидно, объясняется то обстоятельство, что в тесной связи с собственно фолликулярной кистой всегда находится нормальный, или рудиментарный, или сверхкомплексный зуб, полностью либо частично закончивший свое развитие. Этот зуб располагается в толще челюсти, то есть всегда оказывается еще непрорезавшимся.

- ***Диагноз*** основывается на следующих признаках: медленное, безболезненное возникновение и увеличение асимметрии тела челюсти или альвеолярного отростка, наличие связи кисты с аномалией прорезывания зуба; отсутствие, как правило, гангренозных зубов, с которыми можно было бы связать происхождение кисты; наличие весьма характерной рентгенографической картины: резко очерченного овального или округлого дефекта костного вещества, погружение коронковой части непрорезавшегося зуба в костный дефект или полное расположение его в зоне дефекта кости. Характерной особенностью является отсутствие компактной стенки фолликула зуба, а также дистопия, смещение и поворот зуба или его зачатка. Пункция кисты дает прозрачную жидкость янтарного цвета с примесью кристаллов холестерина.

- ***Лечение.*** Применяют метод цистэктомии. При прорастании кисты в полость верхнечелюстной пазухи производится цистэктомия наряду с ревизией верхнечелюстной пазухи.

РЕТРОМОЛЯРНЫЕ (ПАРАДЕНТАЛЬНЫЕ) КИСТЫ:

- К ретромолярным кистам относятся такие кистозные «новообразования», которые локализуются обычно в области угла нижней челюсти, сразу же позади нижнего зуба мудрости. Происхождение их связано с хроническим воспалительным процессом в околозубных тканях, который возникает в связи с затрудненным прорезыванием зуба мудрости. Это приводит к кистозному превращению воспалительных разрастаний покровного эпителия под навесом (капюшоном) мягких тканей над прорезывающимся зубом.

- ***Рентгенологически*** определяется участок разрежения полулунной формы, расположенный в области непрорезавшегося зуба.

- ***Лечение*** хирургическое: удаление ретинированного зуба, цистэктомия.

MedUniver.com
все по медицине...

ПЕРВИЧНЫЕ ОДОНТОГЕННЫЕ (КЕРАТОКИСТЫ) КИСТЫ:

- .У этой группы одонтогенных кистозных образований отсутствует прямая анатомо-топографическая связь с прорезавшимися зубами, или зубными зачатками. Характер микроскопического строения и некоторые особенности клинико-рентгенологических проявлений этих кист дают возможность рассматривать их как порок развития одонтогенного эпителия сверхкомплектного зачатка, так как эпителий и другие и другие ткани зачатка зуба расходуются на формирование собственно кисты. В этой кисте зуба нет. Окончательный диагноз можно ставить, основываясь на данные гистологического исследования материала биопсии. ***Рентгенологически*** определяется очаг деструкции овальной формы с четкими фестончатыми краями.

- ***Лечение*** первичных кист должно быть радикальным – проведение цистэктомии.

КИСТА ПРОРЕЗЫВАНИЯ:

- Появление кисты связано с прорезыванием зуба. Встречается в детском возрасте. Ребенок жалуется на наличие образования на альвеолярном отростке на месте отсутствующего постоянного или временного зуба. Клинически: образование округлой формы, мягкое, безболезненное, синюшного цвета, покрытое неизмененной слизистой оболочкой. Может пальпироваться прорезывающийся зуб. ***Рентгенологически*** определяется очаг деструкции костной ткани с четкими границами вокруг коронки прорезывающегося зуба.
- ***Лечение:*** цистотомия.

Спасибо за внимание!!!!