ҚОЖА АХМЕТ ЯСАУИ
АТЫНДАҒЫ ХАЛЫҚАРАЛЫҚ
ҚАЗАҚ - ТҮРІК УНИВЕРСИТЕТІ

HOCA AHMET YESEVI
ULUSLARARASI
TURK-KAZAK UNIVERSITESI

Медицина факультеті

Тақырыбы: Жүрек қақпақшаларының тіндік құрамы

Орындаған: Қарымсақ Б.
Дауренова А.
Қабылдаған: Ахметова Ұ.
Тобы: ЖМ – 012

Жоспар

- Кіріспе
- Негізгі бөлім

1.Жүрек құрылысы

2.Жүрек клапандары

- Қорытынды
- Пайдаланылған әдебиеттер

Жүрек

Жүрек қанды тамырлардың бойымен жылжытушы мүше. Оның қабырғасында 3 қабықшаны ажыратады:

- (ішкі)-эндокард
- (ортаңғы)-миокард
- (сыртқы)-эпикард
- *Эндокард*-ол жүректің ішкі, қанмен байланысатын құрылымдарын қаптап жатады. Оның қалындағы жүректің әр болігінде әр түрлі.

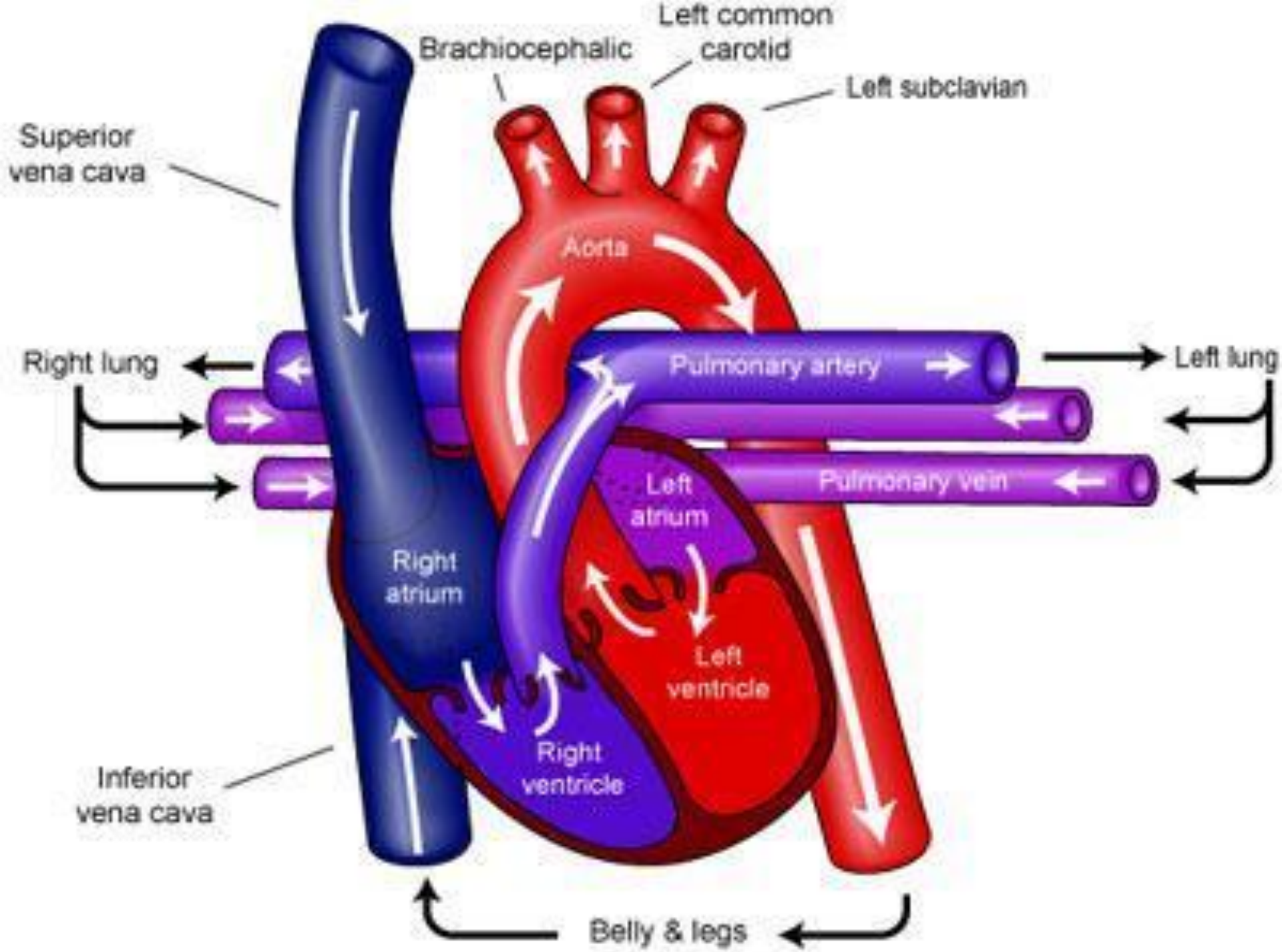
Left common carotid
Brachiocephalic
Left subclavian
Superior vena cava
Aorta
Right lung
Pulmonary artery
Left lung
Pulmonary vein
Left atrium
Right atrium
Left ventricle
Right ventricle
Inferior vena cava
Belly & legs

Эндокард 5 қабаттан тұрады:

- эндотелий
- субэндотелий
- эластикалық-бұлшық етті
- бұлшық етті-эластикалық
- сыртқы дәнекер тіндік

Эндотелиоциттер - базальды мембранада орналасқан полигональды жасушалар. Оның астында дәнекер тінінен тұратын субэндотелий қабаты орналасады. Одан тереңірек бұлшық етті-эластикалық қабат бар. Эластикалық талшықтар жүрекшелерде көбірек болады, ал бұлшық ет жасушалары қолқаның жүректен шыққан жерінде жақсы дамыған. Эндокардттың ең терең қабаты дәнекер тінінен тұрады. Оның құрамында жуан эластикалық, коллаген және ретикулярлық талшықтар бар.

- ***Миокард***-көлденең жолақты бұлшық ет жасушаларынан құралған талшықтардан тұрады. Жүректің көлденең-жолақты бұлшық ет тінінің құрылымдық-қызметтік бірлігі кардиомиоцит. Оның екі түрін ажыратады: жиырылғыш, және өткізгіш.

Жиырылғыш кардиомиоциттердің пішіні цилиндр тәрізді, ұзындығы 50-120 мкм-ге дейін жетеді. Ортасында орналасқан 1-2 ядросы болады. Миофибриллалары көп, ұзына бойына орналасқан. Бір-бірімен олар тізбектеле байланысып, бұлшық ет талшықтарын құрайды. Біріккен жерлерінде ендірме дискілер орналасады. Интерстицилды дәнекер тінінің құрамында көптеген гемо, -лимфокапиллярлар болады. Әрбір кардиомиоцит 1-3 капиллярлармен байланысты болады.

Өткізгіш жүйенің құрамына синустық түйін, атрио-вентрикулярлық түйін. Гисс жоғары, Пуркинье талшықтары жатады.

Өткізгіш кардиомиоциттер домалақ пішінді, үлкен. Миофибриллалары аз, жасушаның шетіне қарай орналасқан, сондықтан цитоплазмасы ашық түсті болып көрінеді.

Эпикард пен перикард-дәнекер тіні мен мезотелийден тұрады.

Жүрек клапандары.

Жүректің клапандары жүрекше мен қарынша арасында, сонымен бірге тамырларда болады. Жүрекше мен қарынша арасындағы клапаны жүректіің сол жағындағы екі қақпақты, ал оң үш қақпақты болып келген. Клапандар эндотелиймен тысталған, құрамында тығыз талшықты, дәнекер тінді құрылымы бар. Қақпақшалардың негізгі затында гликозаминогликандар баршылық.

Жүрек қақпақшалары

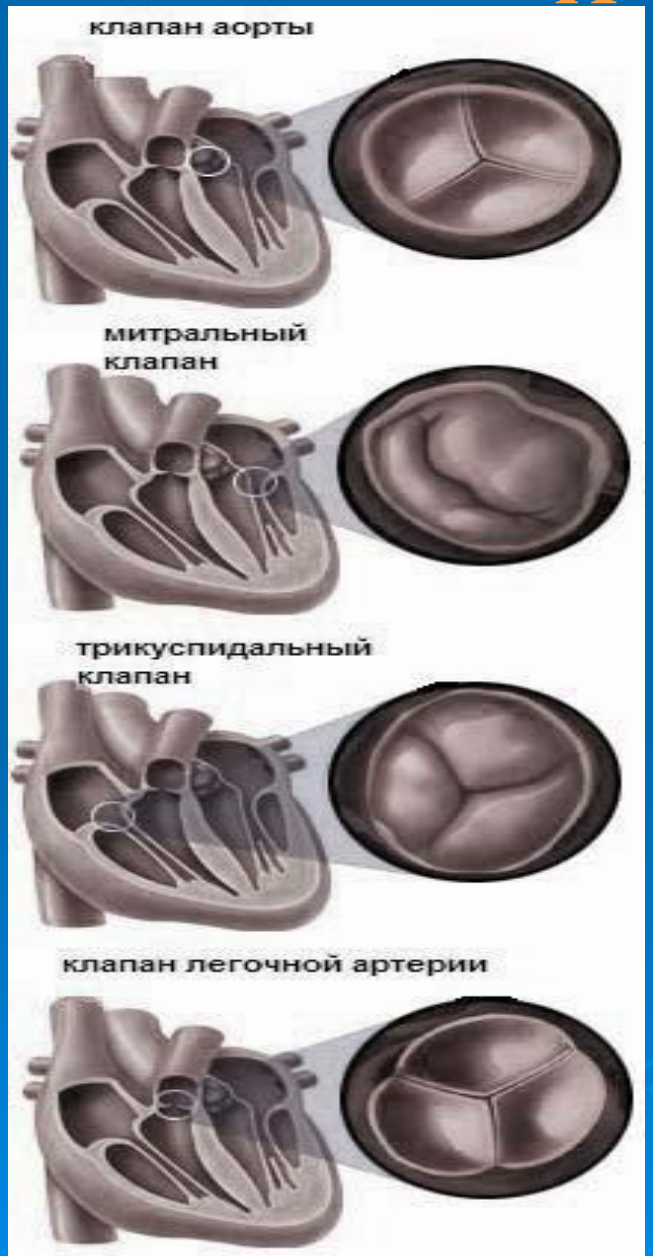

Аорта қақпақшасы

Митралды қақпақша

Үш жармалы қақпақша

Өкпе артериясының қақпақшасы

Пайдаланылған әдебиеттер:

1. Гистология, учебник под ред Афанасьева Ю.И., Юриной Н.А. Мед, М., 1999г.-744с.
2. Елисеев В.Г., Афанасьев Ю.И., Котовский Е.Ф. Атлас микроскопического и ультрамикроскопического строения клеток, тканей и органов. М:, Мед., 1970г.-400 с.
3. www.google.ru