

тема: **ОПЕРАТИВНЫЕ
ВМЕШАТЕЛЬСТВА
НА СУСТАВАХ КОНЕЧНОСТЕЙ.
ОПЕРАТИВНЫЕ ВМЕШАТЕЛЬСТВА
НА КОСТЯХ.**

Особенности хирургической анатомии тазобедренного сустава

- Глубокое расположение в тканях
(важность знания проекций на кожу)
- Прикрепление капсулы сустава на шейке бедра
- Внутрисуставная связка (lig.capitis femoris)
- «Мощный» внесуставной связочный аппарат (lig.iliofemorale, lig.pubofemorale, lig.ishiofemorale, zona orbicularis)
- «Слабые» места между связками:
 - переднее: между lig.iliofemorale и lig.pubofemorale (прилежит bursa iliopectinea, которая в 10% случаев сообщается с полостью сустава);
 - задне-нижнее: между lig.ishiofemorale и lig.pubofemorale (покрыто m.obturatorius externus)

ОСОБЕННОСТИ ХИРУРГИЧЕСКОЙ АНАТОМИИ КОЛЕННОГО СУСТАВА

- Поверхностное расположение (свободный оперативный доступ, частое травмирование)
- Наличие развитого вне-и внутрисуставного связочного аппарата (относительная редкость вывихов)
- Плотное прилегание капсулы сустава по боковым поверхностям (разделение на передний и задний отделы)
- Наличие большого количества (9) выпячиваний синовиальной обложки - заворотов (*recessus synovialis*)
- Близкое прилегание сосудисто-нервного пучка
- Множество синовиальных сумок в окружности сустава

ОСОБЕННОСТИ ХИРУРГИЧЕСКОЙ АНАТОМИИ ПЛЕЧЕВОГО СУСТАВА

- Глубокое расположение в тканях (доступ через мышцы)
- Синтопия: n. axillaris располагается кнутри от подмышечного заворота (recessus synovialis axillaris) в месте его прикрепления к хирургической шейке плеча (вовлечение нерва в процесс при омартритах и повреждение его при вывихах сустава)
- Сухожилие длинной головки m. biceps brachii, окруженное синовиальным влагалищем, проходит через полость сустава:
 - - возможность хирургического вскрытия полости сустава в этом участке;
 - - прорыв и распространение гноя при гнойном омартрите

ОСОБЕННОСТИ ХИРУРГИЧЕСКОЙ АНАТОМИИ ЛОКТЕВОГО СУСТАВА

- Поверхностное расположение сзади медиально и латерально от сухожилия трехглавой мышцы
- Капсула прилегает плотно к боковым поверхностям сустава, разделяя его передний и задний отделы
- Взаимоотношение с крупными нервами -n.radialis и n.ulnaris, прилежащими непосредственно к капсуле сустава
- Слабое место в нижнем отделе сустава - мешкообразный заворот (recessus sacciformis) – возможность распространения гноя вниз в переднее фасциальное ложе предплечья

ОПЕРАЦИИ НА СУСТАВАХ (виды)

Пункция суставов

- диагностическая
- лечебная

Артротомия (рассечение сустава)

- дренирующая
- оперативный доступ

Резекция сустава

- экономная (типичная)
- расширенная (атипичная)

↓ ↓
гемирезекция полная резекция

По технике выполнения

- внутрисуставная
- внесуставная

ОПЕРАЦИИ НА СУСТАВАХ (ВИДЫ)

Артроскопия

- диагностическая
- оперативный доступ

Артродез (син. артрориз) – создание неподвижности сустава (операция фиксации сустава в заданном положении)

- внутрисуставной; - внесуставной
- комбинированный; - компрессионный

Артролиз и артропластика – восстановление подвижности сустава

- Артролиз – вскрытие полости сустава и иссечение фиброзных сращений между суставными поверхностями.

- Артропластика – замещение поврежденных или функционально непригодных элементов сустава

Протезирование – замещение резецированного сустава искусственным эндопротезом

ОПЕРАЦИИ НА СУСТАВАХ (ВИДЫ)

Артроскопия

- диагностическая
- оперативный доступ

Артродез (син.артрориз) – создание неподвижности сустава (операция фиксации сустава в заданном положении)

- внутрисуставной;- внесуставной
- комбинированный;- компрессионный

Артролиз и артропластика – восстановление подвижности сустава

-Артролиз – вскрытие полости сустава и иссечение фиброзных сращений между суставными поверхностями.

-Артропластика – замещение поврежденных или функционально непригодных элементов сустава

Протезирование (эндопротезирование) – замещение резецированного сустава искусственным эндопротезом

ОПЕРАТИВНЫЕ ВМЕШАТЕЛЬСТВА НА КОСТЯХ

ФОРМЫ ПАТОЛОГИИ КОСТЕЙ, ТРЕБУЮЩИЕ ОПЕРАТИВНОГО ВМЕШАТЕЛЬСТВА

- **ВРОЖДЕННЫЕ ЗАБОЛЕВАНИЯ И ДЕФОРМАЦИИ КОСТЕЙ КОНЕЧНОСТЕЙ, ПОЗВОНОЧНИКА, КОСТЕЙ ГРУДИ И ТАЗА**
- **ТРАВМАТИЧЕСКИЕ ПОВРЕЖДЕНИЯ (ПЕРЕЛОМЫ, СДАВЛЕНИЯ И ДР.)**
- **ОПУХОЛИ (ЗЛОКАЧЕСТВЕННЫЕ И ДОБРОКАЧЕСТВЕННЫЕ)**

ОПЕРАЦИИ НА КОСТЯХ (ВИДЫ)

1. ОСТЕОТОМИЯ – рассечение кости.

Применяется для:

- исправления положения конечности
- удлинения или укорочения конечности
- удаления части кости или получения трансплантата

Типичные виды остеотомии

- поперечная



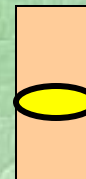- угловидная



- косая



- овальная



ОПЕРАЦИИ НА КОСТЯХ (ВИДЫ)

2. ТРЕПАНАЦИЯ КОСТИ – вскрытие костной полости

Применяется для

- удаления секвестров, опухолей
- оперативного доступа к очагу остеомиэлита

3. РЕЗЕКЦИЯ КОСТИ – удаление части кости

(опухоль, омертвление кости при остеомиэлите, забор аутооттрансплантата)

- окончательная и временная
- краевая (удаление части кости при ограниченном патологическом процессе) и сегментарная (при опухолях)

4. КОСТНАЯ ПЛАСТИКА (син.остеопластика) – замещение дефекта кости ауто- и аллотрансплантатами

Применяется при

- врожденных или приобретенных дефектах костей
- лечении ложных суставов и замедленной консолидации переломов

ЛЕЧЕНИЕ ПЕРЕЛОМОВ КОСТЕЙ КОНЕЧНОСТЕЙ

Консервативное

- репозиция отломков кости;
- иммобилизация (на срок, необходимый для образования прочной костной мозоли)
 - наложение гипса
 - скелетное вытяжение

Оперативное

остеосинтез

- экстрamedуллярный (накостный)
- интрамедуллярный (внутрикостный)
- компрессионно-дистракционный (чрескостный)

ОПЕРАЦИИ НА КОСТЯХ (ВИДЫ)

5. **ОСТЕОСИНТЕЗ** – соединение отломков кости и устранение их подвижности с помощью фиксирующих приспособлений

- Экстрamedулярный (накостный)

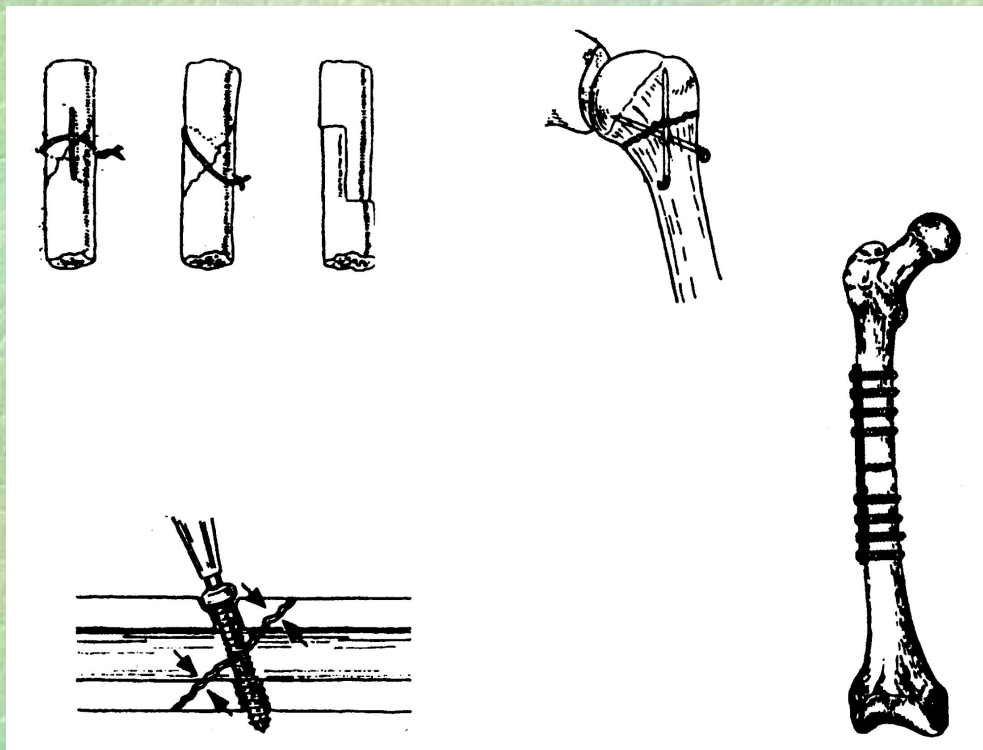
Фиксация отломков кости проволокой, винтами, шурупами, металлическими пластинками Лена (Lehn), Ламбота (Lambotte), накладываемыми на кость

- Интрамедулярный (внутрикостный)

Введение в костномозговой канал металлических штифтов, с помощью которых сопоставляются и прочно фиксируются костные отломки.

- Компрессионно-дистракционный (чрескостный)

Сопоставление костных отломков и их фиксация с помощью специальных приспособлений – аппаратов внешней фиксации (Илизарова, Гудушаури, Сиваша и др.)



Экстрамедуллярный остеосинтез (накостный)

Недостатки:

- снижение репаративных процессов в тканях (нарушение кровоснабжения из-за сдавления надкостницы);
- обширное рассечение мягких тканей и наличие в них инородного тела.
- длительное пребывание больного в пассивном состоянии;

ОПЕРАЦИИ НА КОСТЯХ (ВИДЫ)

5. ОСТЕОСИНТЕЗ – соединение отломков кости и устранение их подвижности с помощью фиксирующих приспособлений

- Экстрamedулярный (накостный)

Фиксация отломков кости проволокой, винтами, шурупами, металлическими пластинками Лена (Lehn), Ламбота (Lambotte), накладываемыми на кость

- Интрамедулярный (внутрикостный) Введение в костномозговой канал металлических штифтов, с помощью которых сопоставляются и прочно фиксируются костные отломки.

- Компрессионно-дистракционный (чрескостный)

Сопоставление костных отломков и их фиксация с помощью специальных приспособлений – аппаратов внешней фиксации (Илизарова, Гудушаури, Сиваша и др.)

ИНТРАМЕДУЛЛЯРНЫЙ ОСТЕОСИНТЕЗ (ВНУТРИКОСТНЫЙ)

Методы введения штифта:

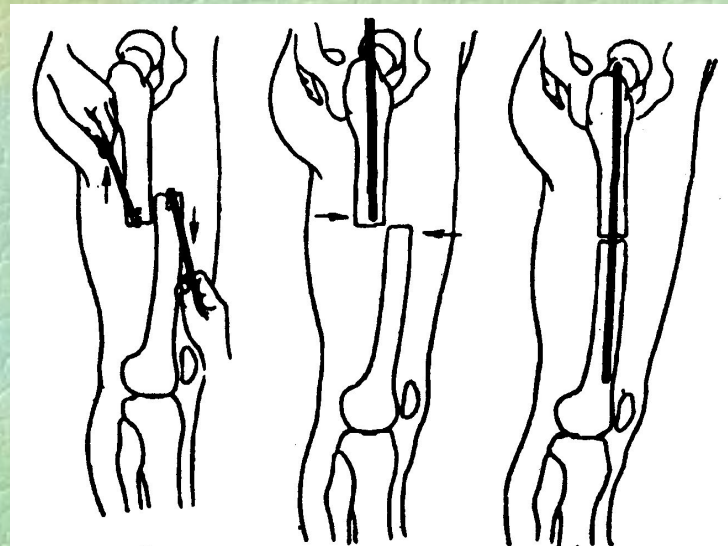
- без вскрытия области перелома под контролем рентгеновского аппарата;
- с обнажением отломков кости разрезом мягких тканей и их репозицией в открытой ране – проведение штифта под контролем глаза.

Преимущества:

- раннее начало движений в конечности (через 2 недели больной ходит на костылях)

Недостатки:

- возможность нарушения трофики костного мозга;
- нарушение формирования эндостальной костной мозоли;
- необходимость проведения двух операций (введение штифта и его извлечение).



ОПЕРАЦИИ НА КОСТЯХ (ВИДЫ)

5. **ОСТЕОСИНТЕЗ** – соединение отломков кости и устранение их подвижности с помощью фиксирующих приспособлений

- **Экстрamedулярный (накостный)**

Фиксация отломков кости проволокой, винтами, шурупами, металлическими пластинками Лена (Lehn), Ламбота (Lambotte), накладываемыми на кость

- **Интрамедулярный (внутрикостный)**

Введение в костномозговой канал металлических штифтов, с помощью которых сопоставляются и прочно фиксируются костные отломки.

- **Компрессионно-дистракционный (чрескостный)**

Сопоставление костных отломков и их фиксация с помощью специальных приспособлений – аппаратов внешней фиксации (Илизарова, Гудушаури, Сиваша и др.)