Кафедра оториноларингологии
педиатрического факультета

Особенности течения и диагностики воспалительных заболеваний придаточных пазух носа у детей

**ПОДГОТОВИЛ СТУДЕНТ
6 КУРСА 637 «А» ГРУППЫ
ПЕДИАТРИЧЕСКОГО ФАКУЛЬТЕТА
ВЛАДИМИРОВ А.И.**

Распространенность

- частота распространения заболеваний носа и ОНП у детей составляет 28-30% среди всех заболеваний верхнего отдела дыхательных путей [Богомильский М.Р., Гаращенко Т.И., 2000].

Распространенность и актуальность

- Синуситы у детей ведут к серьезным осложнениям. [М.Р. Богомильский и Т.И. Геращенко(2001)]

- Синуситы у детей в возрасте до 3 лет в **94,7%** случаев **протекают с осложнениями**, **10-22%** из которых составляют **гнойно-септические орбитальные процессы** с возможным исходом в слепоту, **в 2,1 %** случаев развиваются **внутричерепные осложнения.**

Синусит- воспаление околоносовых пазух, представляет собой воспалительный процесс, распространяющийся на слизистую оболочку околоносовых пазух, подслизистый слой, а иногда на надкостницу и костные стенки.

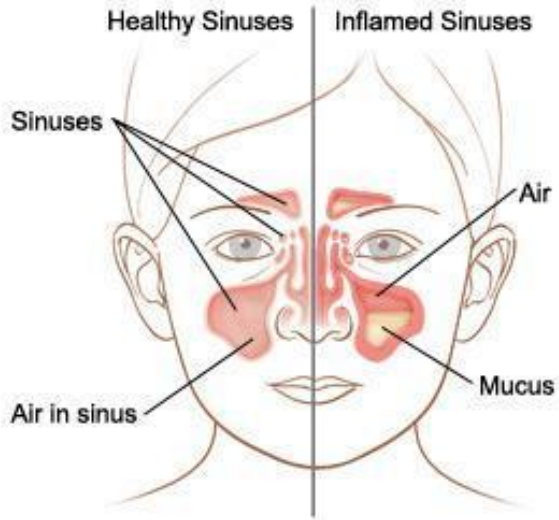

Особенности возникновения и течения острых синуситов у детей

- По данным, поражаемость клеток решетчатого лабиринта составила 72%, верхнечелюстных- 65%, лобной и задней решетчатых пазух соответственно 34 и 40% [S.J. Zinriech и D. Kennedy(1991)]

Классификация по месту локализации

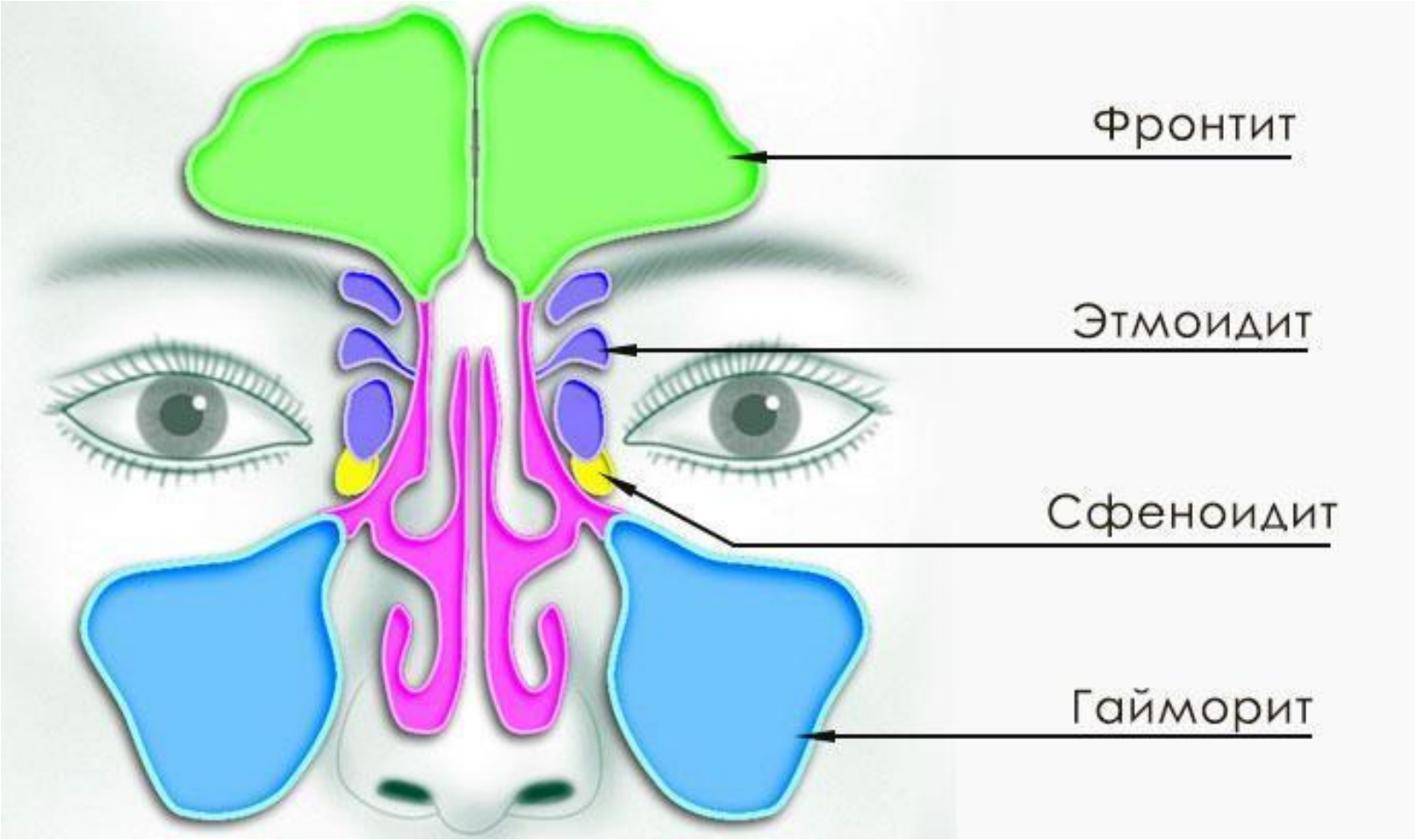

С учетом вовлечения в процесс околоносовых пазух различают следующие виды:

- **моносинусит**- изолированное поражение одной околоносовой пазухи (у детей встречается редко)

- **полисинусит**- сочетанное , комбинированное воспаление двух(гайморoэтмоидит, фронтоэтмоидит) или всех пазух на одной стороне(гемисинусит), или всех околоносовых пазух (пансинусит).

Классификация

По остроте

- Острый синусит от нескольких дней - 4-5 недель
- Хронический, когда симптомы сохраняются более 12 недель

По распространенности

- односторонние и двусторонние
- **По характеру оттока**
- открытые (с оттоком отделяемого в полость носа) и закрытые, при которых нарушено сообщение пораженной пазухи с полостью носа (мукоцеле и пиоцеле)

С учетом характера воспаления выделяют следующие формы острого синусита:

- 1. Катаральная(серозная)
- 2. Гнойная
- 3.Геморрагическая
- 4. Некротическая

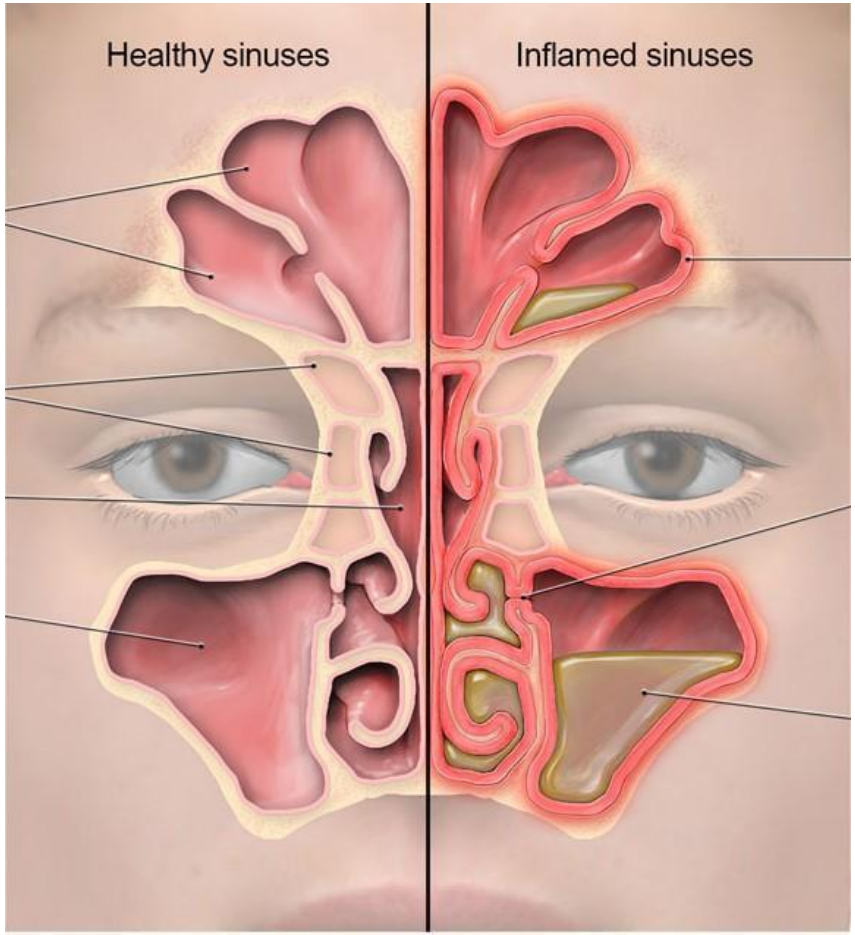

По тяжести течения различают:

- Неосложненная форма (легкая и среднетяжелая)
- Осложненная форма (тяжелая и очень тяжелая)

Определенная анатомическая конфигурация остиомеатального комплекса может вызвать блок соустья или застой отделяемого, способствуя распространению инфекции

- Это особенно выражено в детском возрасте в связи с возрастной естественной узостью носовых ходов. В этих случаях незначительная отечность слизистой оболочки приводит к нарушению аэрации пазух и развитию синусита

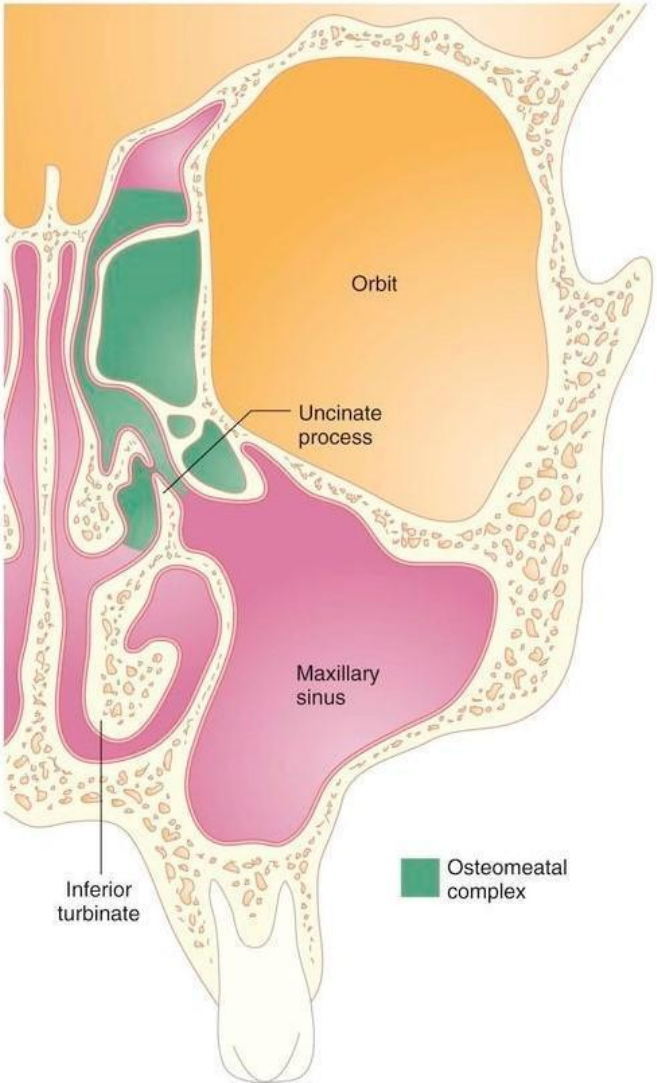

Возрастной аспект острого синусита

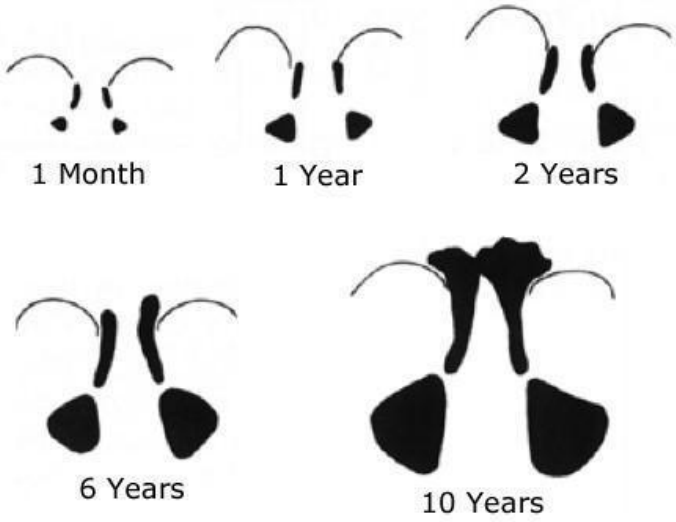

Pediatric Sinus Anatomy

Особенности возникновения и течения острых синуситов у детей

от 0 до 3 лет чаще поражаются пазухи решетчатой кости, реже верхнечелюстные пазухи.

- **4-7 лет** чаще поражаются также ВЧП и пазухи решетчатой кости, но в отличие от первой группы детей встречаются их сочетанные поражения.
-
- **8-15 лет** особенностями заболевания являются наличие всех известных форм воспаления ОНП, а также более частое их сочетанное поражение в связи с развитием лобной и клиновидной пазух, т.е. формирование полисинусита и пансинусита.

Основные особенности синуситов у детей:

- Тяжелое течение с превалированием общих проявлений заболевания над местными у новорожденных, детей грудного и раннего возраста.
- Отчетливая связь синуситов с детскими инфекциями
- Несоответствие тяжести поражения пазух стертой риноскопической картине на ранних этапах болезни.

Основные особенности синуситов у детей:

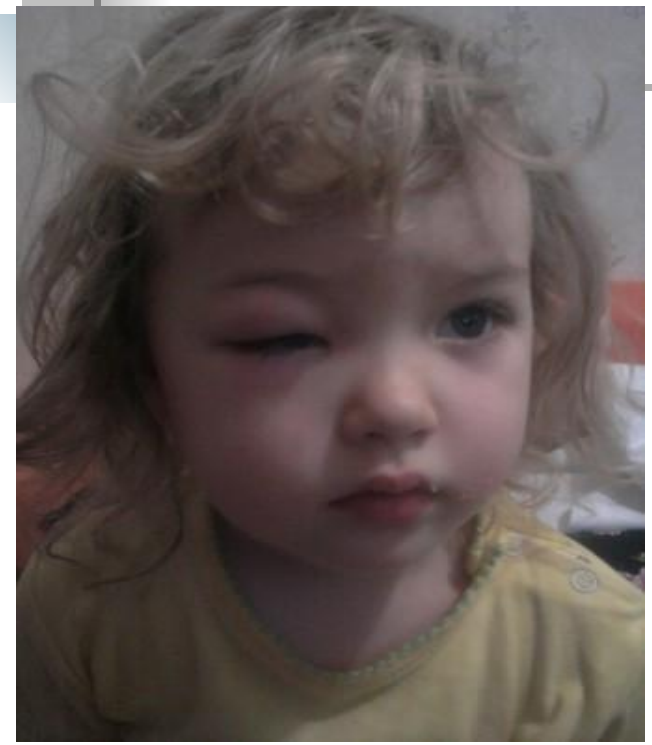

А

Б

Осложнения синусита у детей. А-реактивный отек верхнего и нижнего века у ребенка с этмоидитом, Б – субпериостальный абсцесс у ребенка с гайморoэтмоидитом

Диагностика и методы обследования детей с острыми риносинуситами

Диагностика и методы обследования детей с острыми риносинуситами

- Обследование проводят примерно по следующей схеме:

- Оценка жалоб, данных анамнеза.
- Общеклиническое и оториноларингологическое обследование.
- Бактериологическое исследование отделяемого из пазух.
- Эндоскопическое исследование
- Биопсия и цитологическое исследование
- Рентгенологическое исследование околоносовых пазух, в том числе с контрастными веществами
- Компьютерная томограмма, МРТ - при необходимости.
- Диагностическая пункция пазух (по показаниям).

Диагностика и методы обследования детей с острыми риносинуситами

Традиционные методы исследований носа и ОНП:

- передняя риноскопия (у детей грудного и младшего возраста переднюю риноскопию целесообразнее выполнить не с помощью носового зеркала, а использую отоскоп),
- задняя риноскопия
- диафаноскопия
- диагностическая пункция
- цитологическое исследование

Диагностика и методы обследования детей с острыми риносинуситами

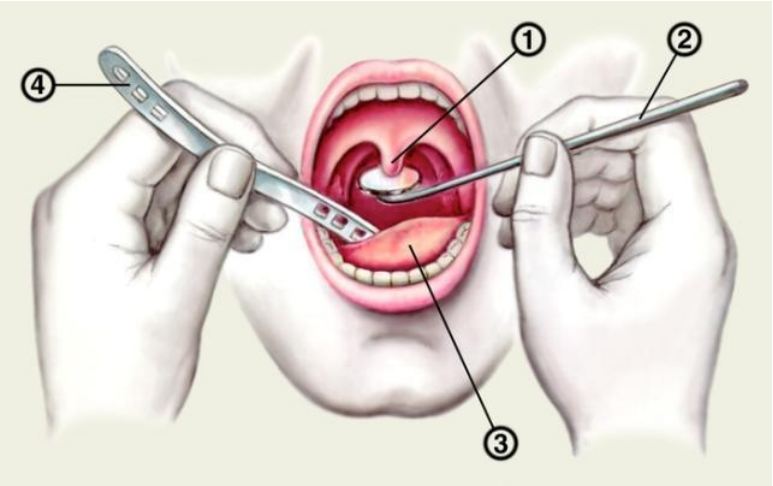

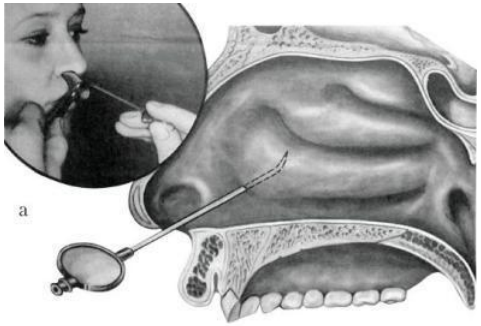

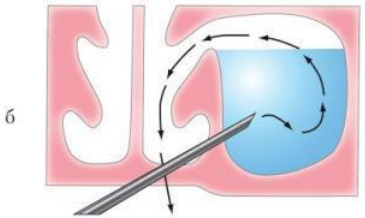

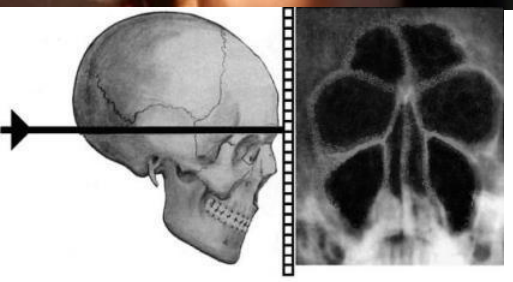

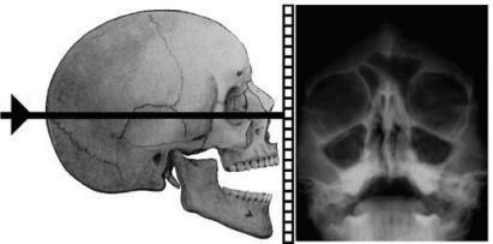

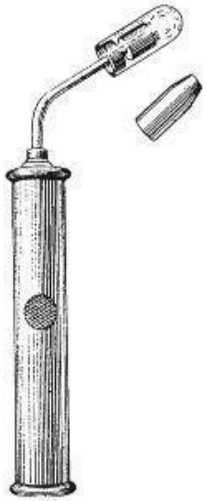

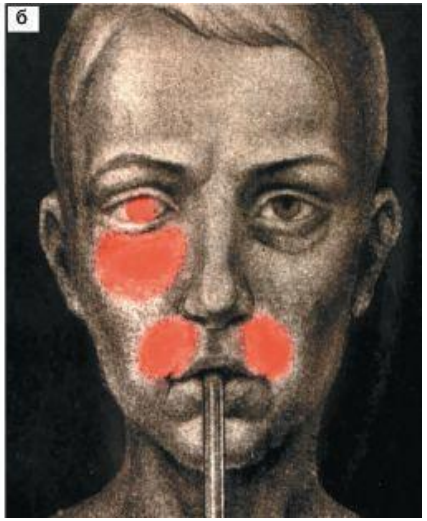

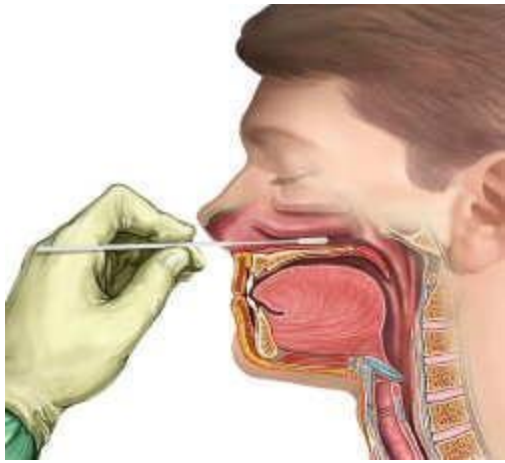

- Рентгенологические методы диагностики позволяет установить локализацию, распространенность и характер патологического процесса

Рентгенография придаточных пазух носа в прямой проекции

Рентгенография придаточных пазух носа в боковой проекции

Диагностика и методы обследования детей с острыми риносинуситами

УЗ исследование в А- и В – режиме

Достоинством УЗИ является отсутствие лучевой нагрузки на пациента.

К недостаткам относится меньшая разрешающая способность и большая вероятность технических ошибок.

Диагностика и методы обследования детей с острыми риносинуситами

- Эхосинусография с использованием прибора Sinuscan

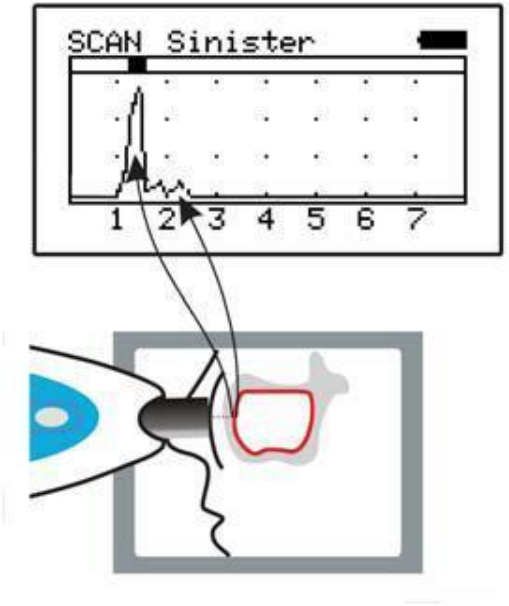

Здоровая пазуха

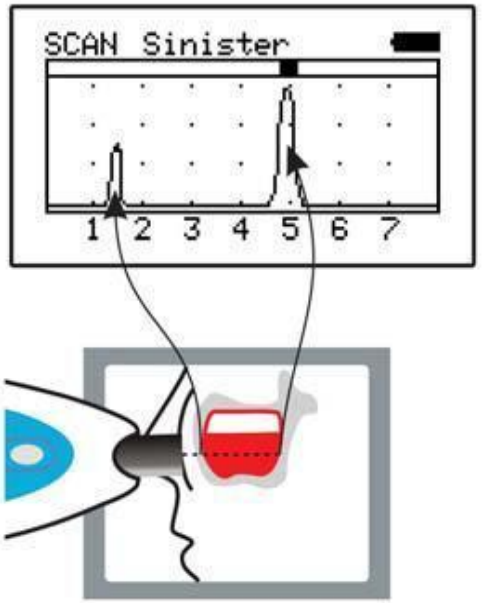

Пораженная пазуха

Диагностика и методы обследования детей с острыми риносинуситами

- Датчик синускопа отправляет ультразвуковой импульс, обрабатывает его отражение и отображает диагностические данные на интегрированном экране в виде диаграммы.

Диагностика и методы обследования детей с острыми риносинуситами

Fig. 2.2 Nasal endoscopy

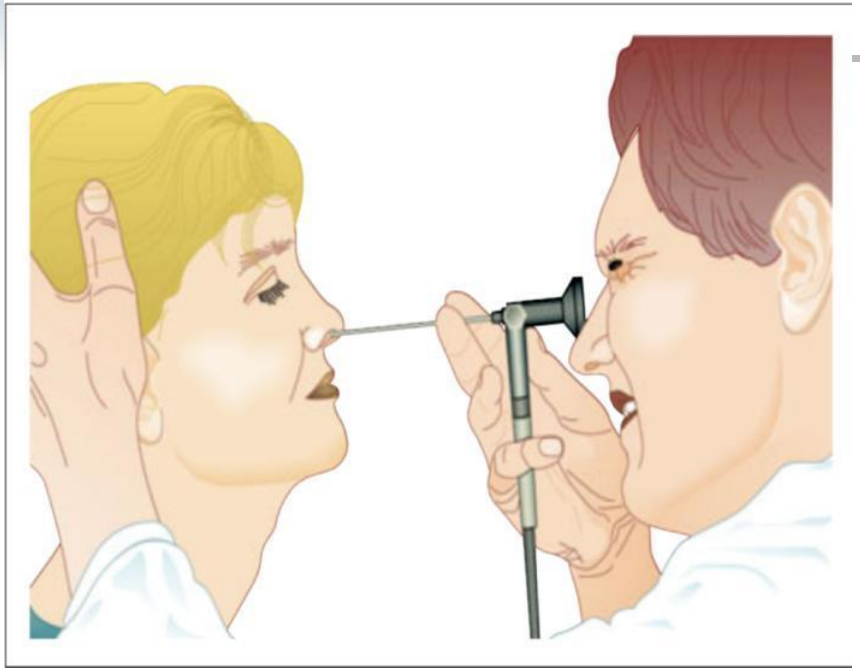

Эндоскопическое исследование - современный, объективный и высокоинформативный метод визуальной оценки и документирования состояния сложного рельефа полости носа и околоносовых пазух.

Применяют жесткие и гибкие оптические системы.

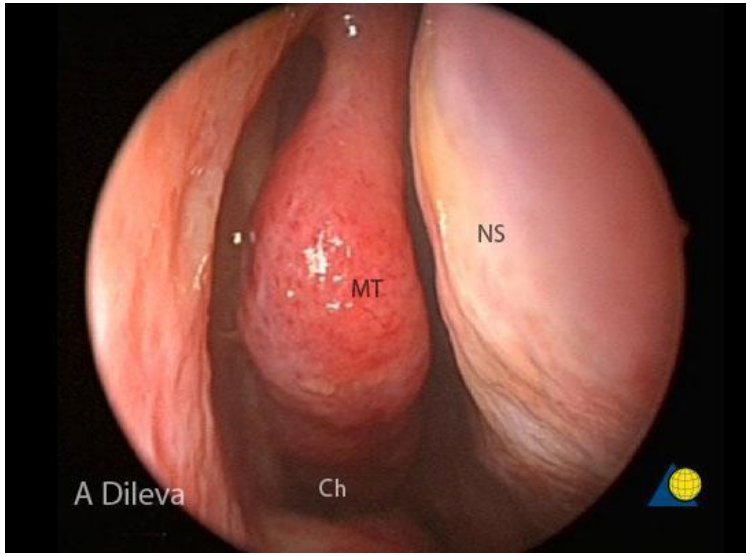

ЭНДОСКОПИЯ НОСА
левая половина

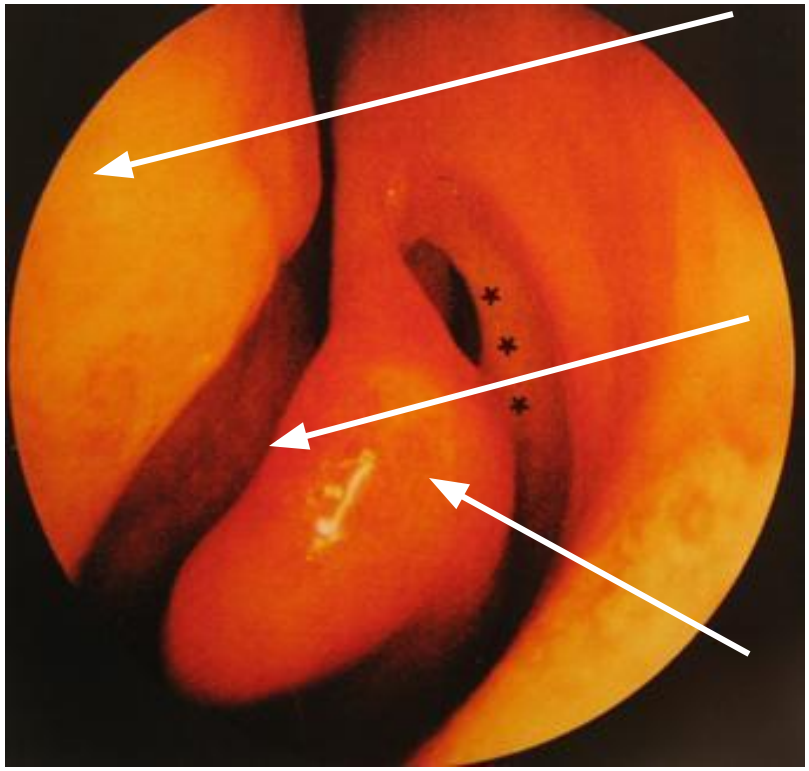

Перегородка носа

Средняя носовая раковина

Средний носовой ход

КТ-метод лучевой диагностики, получение послойного изображения внутренней структуры объекта.

- КТ применяют для дифференциальной диагностики и более полной оценки состояния пораженных пазух

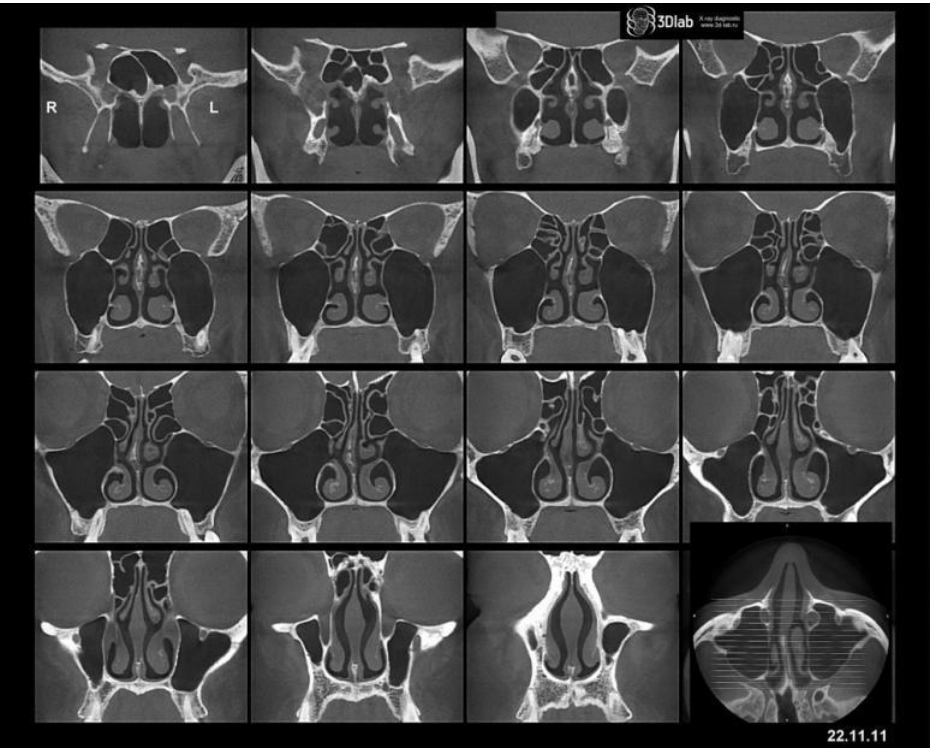

Фронтальные срезы КТ гайморовых, решетчатых и частично лобных пазух.

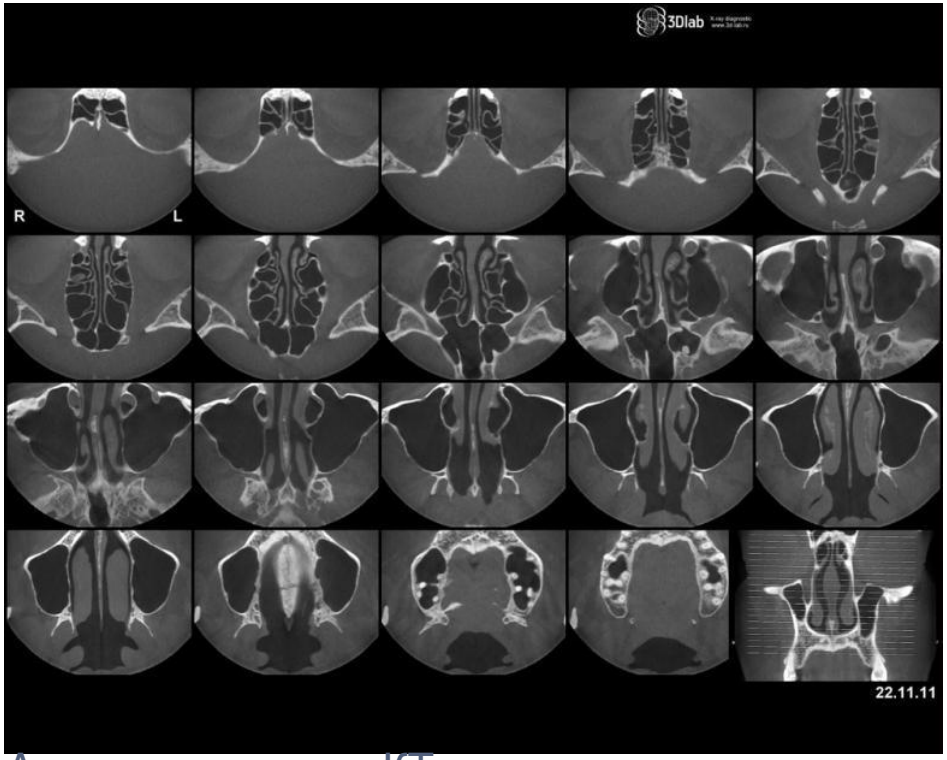

Аксиальные срезы КТ — придаточные пазухи воздушны, асимметрично увеличена справа клиновидная пазуха

Этмоидит

Острый этмоидит у новорожденного- быстрое начало, приводящее к тяжелым осложнениям.

У новорожденных и детей грудного возраста поражаются одновременно все клетки решетчатого лабиринта и верхнечелюстные пазухи

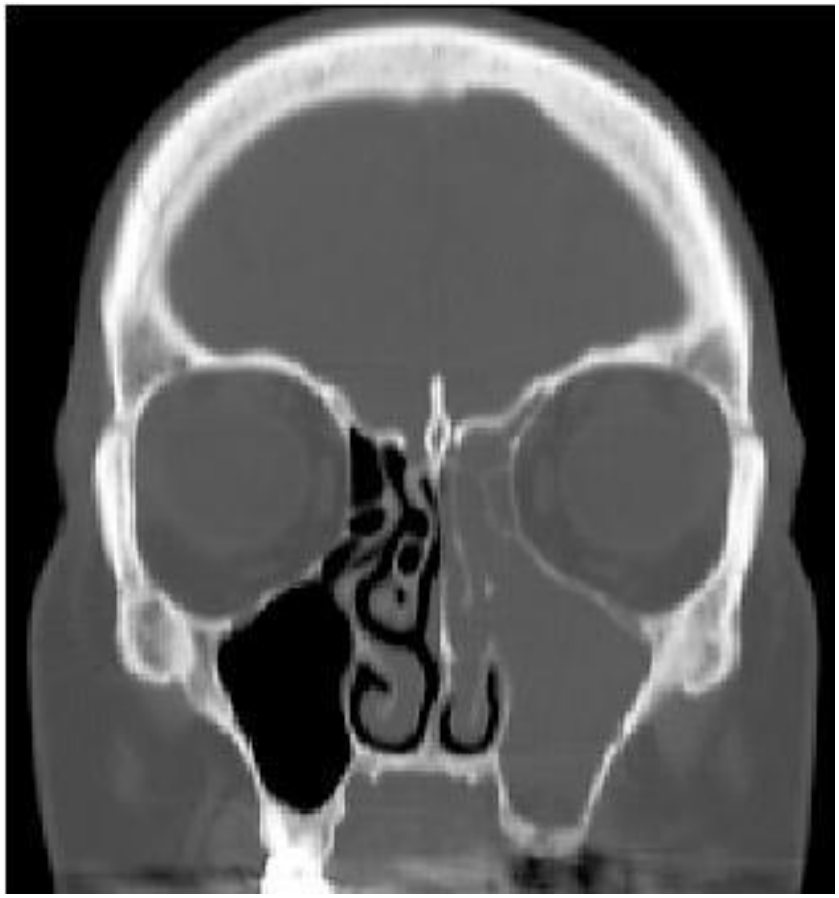

На данной компьютерной томограмме тотальное затемнение левой верхнечелюстной пазухи и клеток решетчатого лабиринта-
(гайморoэтмоидит)

Этмоидит

- У детей грудного возраста гнойная форма заболевания протекает менее тяжело, чем у новорожденных, и возникает реже.
- Гнойный этмоидит у 1-3 летних детей не менее тяжелый по клиническому течению, но развивается значительно медленнее и реже приводит к осложнениям
- У детей старшего возраста преобладает первичный этмоидит
- Чаще процесс бывает генерализованным с поражением всех групп ячеек решетчатого лабиринта.

Этмоидит

реактивный отек века

Затемнение клеток решетчатого лабиринта на компьютерной томограмме

Острый гайморит-

- При гнойной форме протекает тяжело с выраженными общими и местными проявлениями.
- Дети жалуются на боль и ощущение тяжести в области пораженной пазухи, нарушается носовое дыхание и обоняние, появляются слизистые или слизисто-гнойные выделения с одной или обеих сторон, нередко с прожилками крови.

Острый гайморит

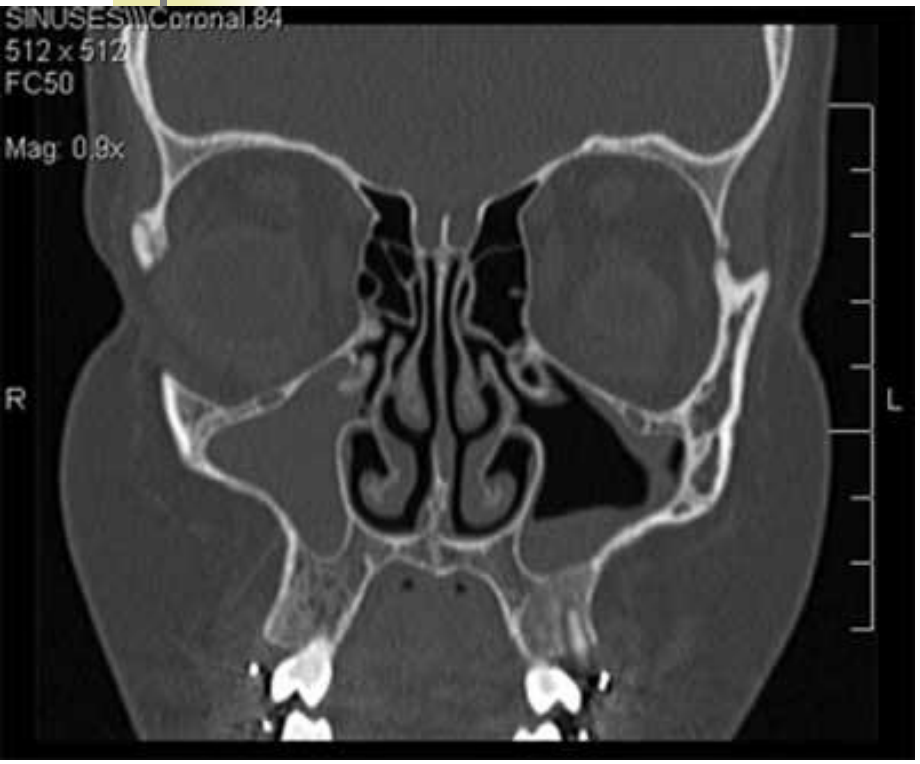

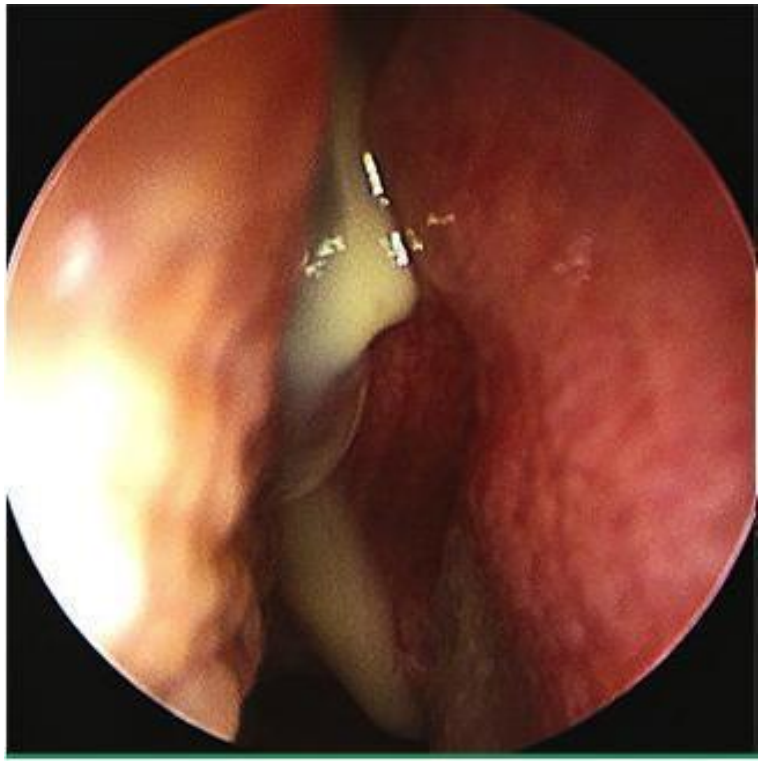

КТ-снимок
тотальное затемнение верхнечелюстной пазухи справа, отек слизистой левой верхнечелюстной пазухи

эндоскопия
гнойное отделяемое в среднем носовом ходе после анемизации

Фронтит

это воспаление лобной пазухи

- Развивается преимущественно при риногенном и гематогенном инфицировании чаще в сочетании с поражением решетчатой пазухи.

Острый фронтит

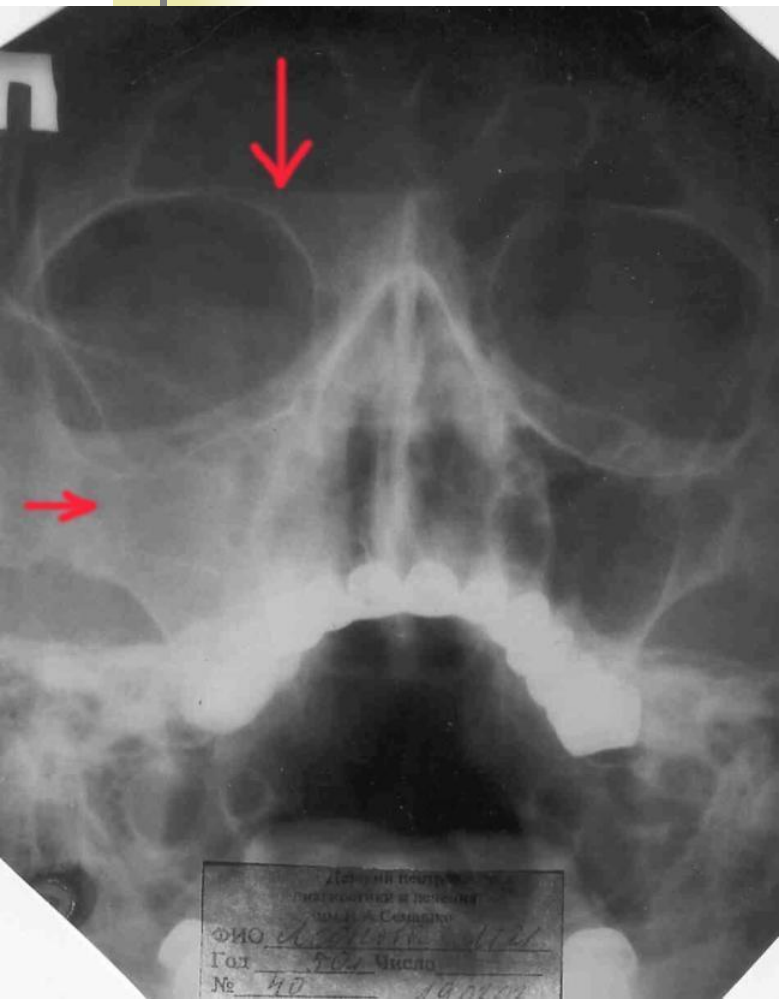

трепанопункция

рентгенография ППН
гайморофронтоэтмоидит

Острый сфеноидит -

- Развивается преимущественно у детей старшего возраста, редко бывает изолированным, обычно комбинируется с заболеванием задних решетчатых клеток, чаще становится продолжением ОРВИ.

При риноскопии гной в верхнем носовом ходе и носоглотке. Зондирование основной пазухи в отличие от взрослых у детей проводят редко.

Острый сфеноидит

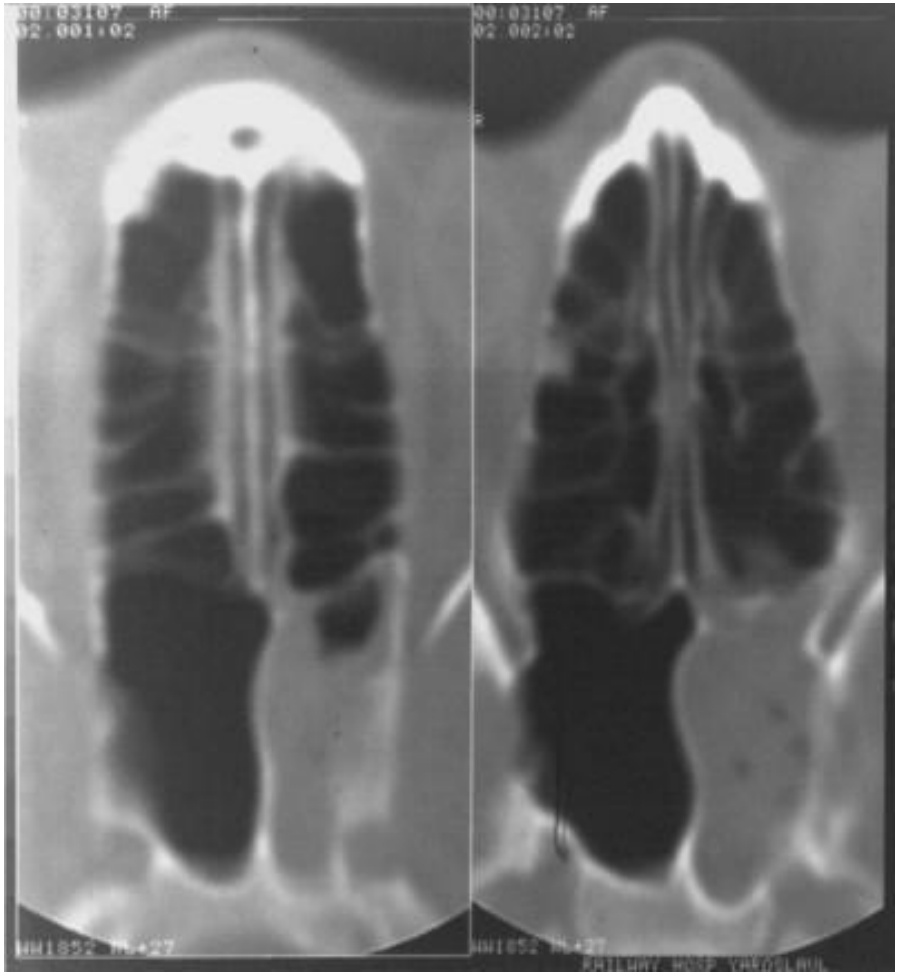

Благодарю за внимание!