РОССИЙСКИЙ УНИВЕРСИТЕТ ДРУЖБЫ НАРОДОВ
КАФЕДРА ЧЕЛЮСТНО-ЛИЦЕВОЙ ХИРУРГИИ
Заведующий кафедрой Иванов С.Ю.

ПЕРЕЛОМЫ ГЛАЗНИЦЫ

Презентацию подготовила: студентка группы МС-401 Кузнецова А.О.

Bankoboev.Ru

Глазница (orbita oculus)

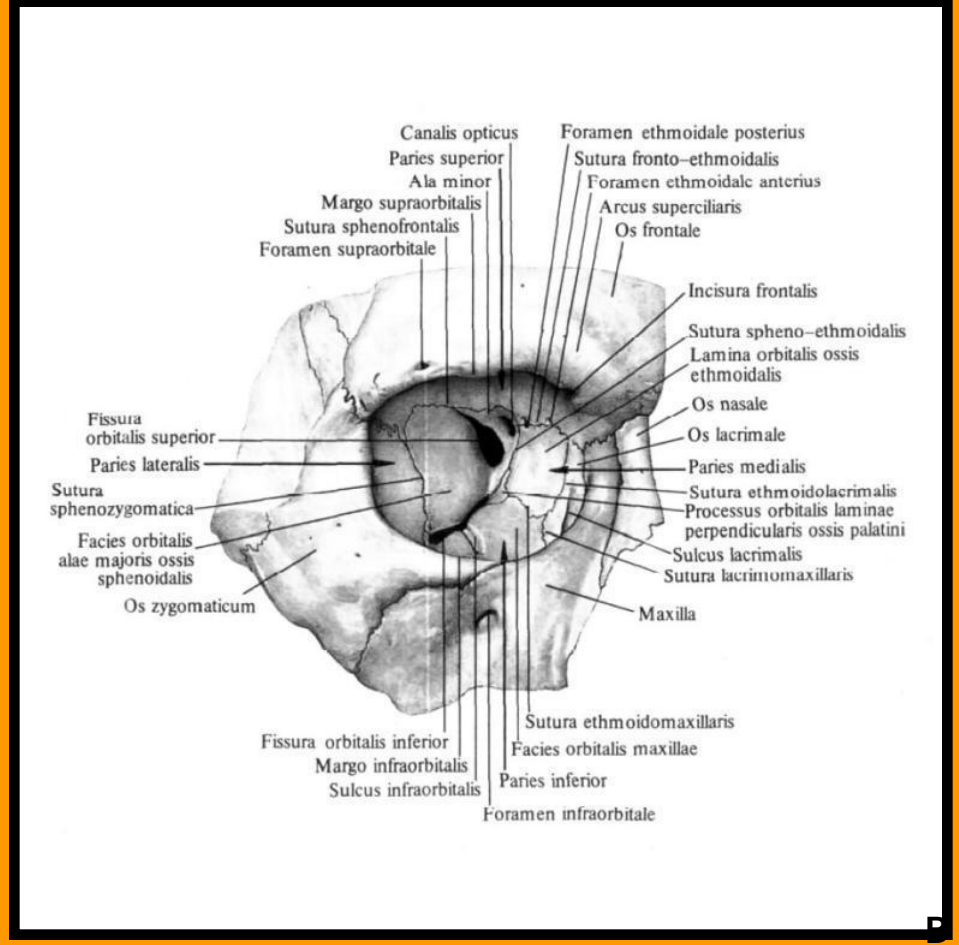

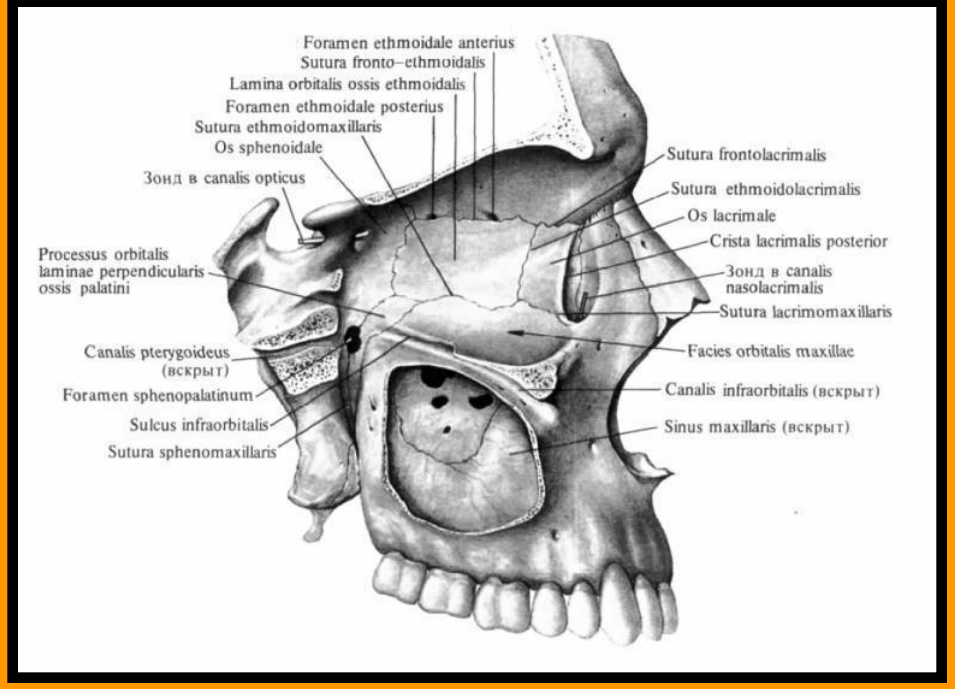

Глазница(orbita).

Представляет собой четырехстороннюю полость, стенки которой образуют неправильной формы пирамиду.

В полости глазницы залегают <u>глазное яблоко со своими мышцами, сосудами и нервами,</u> <u>а так же слезная железа и жировая ткань.</u>

Строение глазницы

Верхняя стенка
глазничная часть лобной
малое крыло клиновидной кости;

Нижняя стенка
глазничная поверхность ВЧ,
скуловая кость
глазнич. отр. перп-ой пл. нёбной кости;

Латеральная стенка -
глазнич. пов-ть б-го крыла кл-вид. кости
лобный отросток скуловой кости
часть скулового отростка лобной кости;

Медиальная стенка
глаз. пластинка решётчатой кости,
лобный отросток верхней челюсти,
слёзной костью,
телом клиновидной кости
и (частично) лобной костью

Топографическая анатомия глазницы

Область ограничена костными стенками, замыкающими полость глазницы с ее содержимым

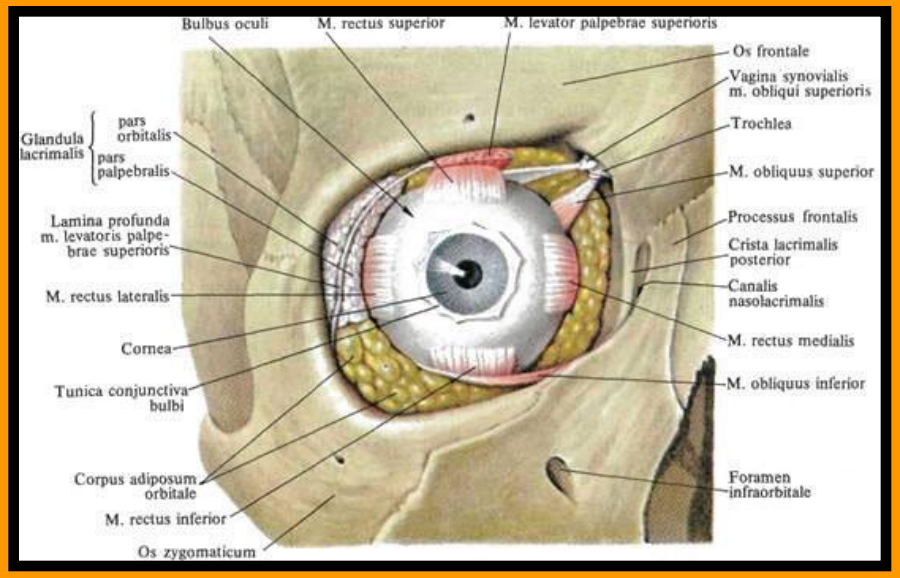

Вход в полость глазницы закрыт плотной фасцией, так называемой глазничной перегородкой (septum orbitale).

Эта фасциальная пластинка прикрепляется к надкостнице костей, ограничивающих вход в глазницу, и к хрящам век.

Таким образом, глазничная перегородка разделяет область глазницы на два отдела — поверхностный или область век (regie palpebralis) и глубокий или собственно область глазницы (regio orbitalis), в котором расположены глазное яблоко, мышцы, сосуды, нервы и жировая клетчатка.

Сообщения глазницы с полостями черепа

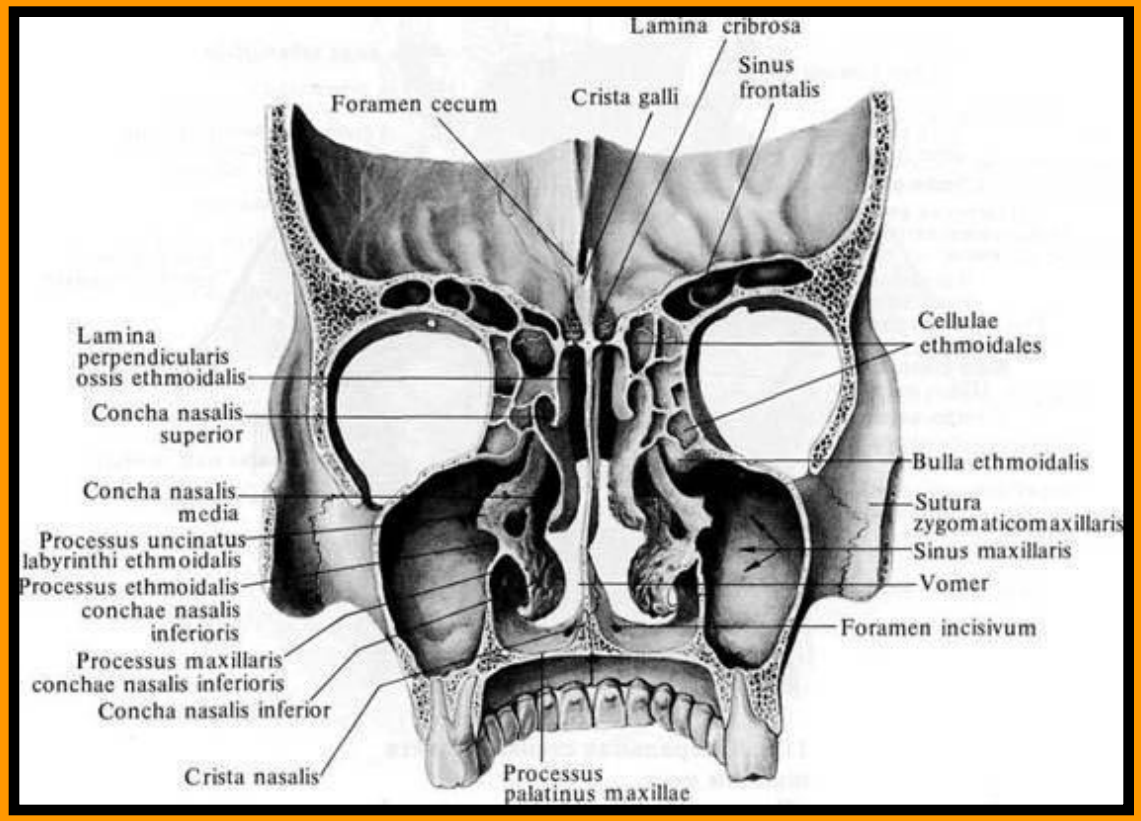

Глазница граничит:

- медиально — с носовой полостью
- сверху — с передней черепной ямкой
- снаружи — с височной ямкой
- снизу — с верхнечелюстной пазухой

Схема сагиттального сечения

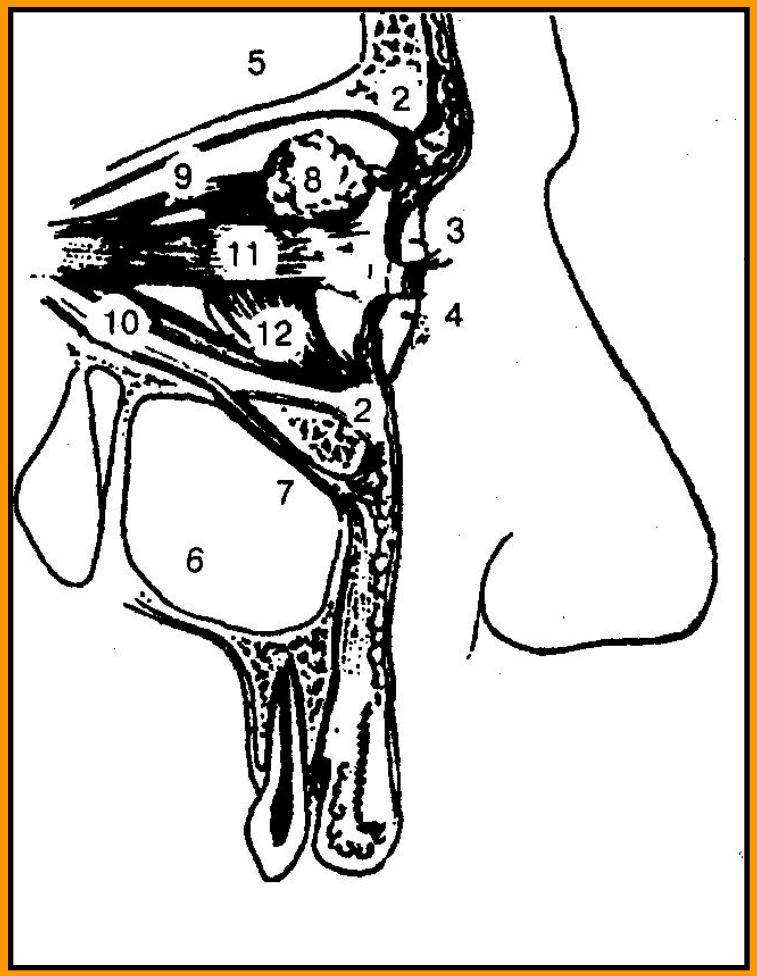

Глазница — regio orbitalis

Анатомия

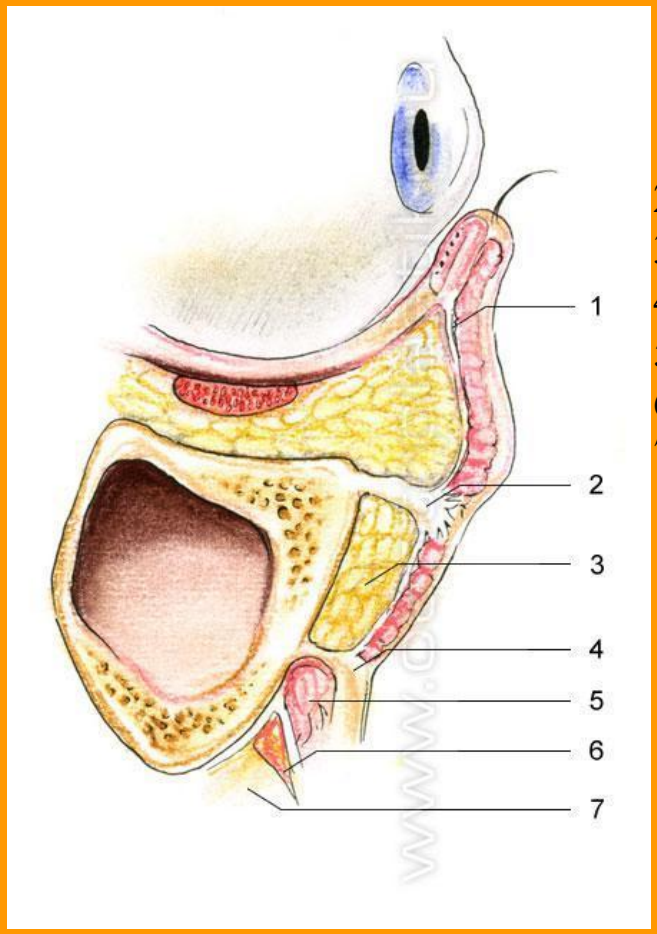

1 - Глазничная перегородка
2 - Глазничная связка
3 - SOOF - подглазничный жир
4 - Скуловая связка
5 - Прескуловое пространство
6 - Большая скуловая мышца
7 - Подскуловое пространство

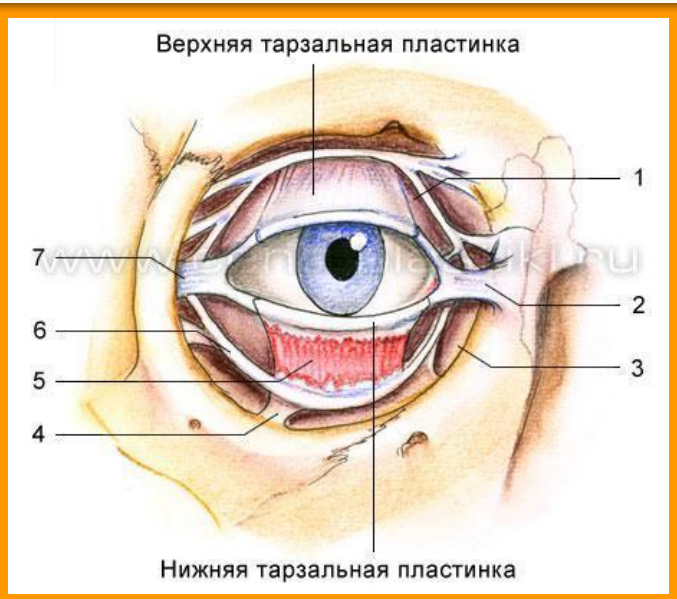

1 - Мышца Мюллера
2 - Внутренний кантус
3 - Слезный мешочек
4 - Связки
5 - Нижняя тарзальная мышца
6 - Связка Локвуда
7 - Наружный кантус

Классификация переломов орбиты

В зависимости от своей локализации и распространённости переломы орбиты могут быть:

— **скуло-орбитальные переломы**,

возникающие в том случае, когда основным местом приложения травмирующей силы являются латеральные отделы средней зоны лица — скуловая кость;

— **назо-этмоидо-орбитальные переломы**, возникающие при направлении травмирующей силы на нейтральные отделы средней зоны лица;

— **внутренние переломы орбиты**,

когда страдают только стенки орбиты;

— **комбинированные орбитальные переломы**,

вовлекающие большие участки костной орбиты или всю её целиком.

Переломы скуло-орбитального комплекса (скуло-орбитальные переломы)

Являются наиболее частыми переломами орбиты.

Переломы скуловой кости с умеренно выраженным смещением часто сочетаются с переломами латеральной стенки орбиты,
с оскольчатыми переломами дна орбиты и её нижнего края.

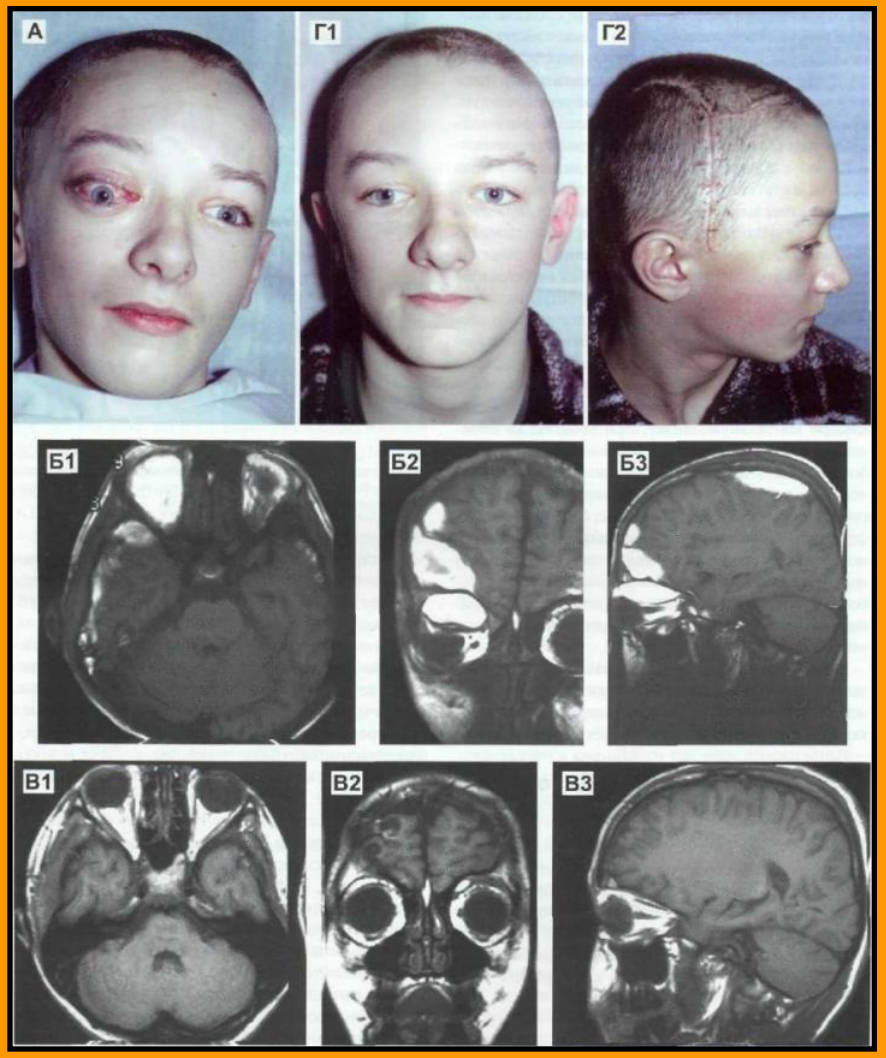

Переломы назо-этмоидо-орбитального комплекса

При тупой травме средней зоны лица переломы медиальной стенки орбиты часто распространяются по линиям наименьшего сопротивления на назоэтмоидальные структуры.

При этом может сформироваться:

- либо один большой костный фрагмент, представляющий собой медиальные отделы края орбиты со слёзным гребешком и прикрепляющейся к нему медиальной кантальной связкой;
- либо несколько достаточно больших костных фрагментов, которые можно фиксировать;
- либо несколько более мелких фрагментов, из которых фрагмент, к которому прикреплена связка, не может быть фиксирован хирургическим путём.

Назо-этмоидо-орбитальные переломы часто распространяются на прилежащие области, включая верхний край орбиты, лобную пазуху, нижний край и дно орбиты.

При распространении перелома на лобную пазуху и повреждении ТМО может иметь место ликворея.

Клиника назо-этмоидо-орбитального перелома

Классические признаки: телекантус и седловидная деформация носа.

- **Развитие телекантуса** (расширение межкантального пространства) обусловлено смещением медиального края орбиты вместе с прикрепляющейся к нему медиальной кантальной связкой. Глазная щель при этом округляется. В противоположность орбитальному гипертелоризму сама орбита не смещена кнаружи. Псевдогипертелорический вид орбит подчёркивается уплощением и расширением костной спинки носа. В результате глаза оказываются широко расставленными.

  Наиболее надёжным клиническим признаком назо-этмоидо-орбитального перелома является подвижность лобного отростка верхней челюсти при прямом нажатии пальцем на медиальную кантальную связку, при этом также определяется крепитация костных отломков. Пальпация болезненна. У пациентов обычно имеется кровотечение из носа и двусторонние периорбитальные и субконъюнктивальные гематомы.

- **Седловидная деформация носа** представлена вдавлением спинки носа и его укорочением с увеличением угла между перегородкой предверия носа (коллумелой) и губой. Назо-этмоидо-орбитальный перелом часто приводит к разрыву и нарушению проходимости слезопроводящих путей.

Переломы верхней стенки орбиты

- Переломы верхней стенки орбиты часто уменьшают её объём, поскольку происходят по механизму «blow-in», то есть фрагменты перелома смешаются в полость орбиты. Переломы верхнего края орбиты обычно смещаются кнутри и книзу, вызывая при этом смещение глазного яблока кпереди и книзу. Иногда глазное яблоко настолько выстоит кпереди, что веки не могут полностью прикрыть его.

- При переломах верхней глазничной щели возникает поражение черепномозговых нервов, известное как синдром верхнеглазничной щели: поражаются III, IV, VI и первая ветвь V ЧМ Н. У больных определяются офтальмопарез или офтальмоплегия (птоз верхнего века, мидриаз, нарушение подвижности глазного яблока), чувствительные нарушения в области лба, верхнего века, конъюнктивы, роговицы и склеры.
  Когда слепота сочетается с синдромом верхнеглазничной щели, говорят о синдроме вершины орбиты. Снижение остроты зрения различной степени происходит при повреждении ЗН, например, при сдавлении его смещённым костным фрагментом.

- Переломы верхней стенки орбиты обычно приводят к преходящему парезу мышцы поднимающей верхнее веко, что клинически проявляется посттравматическим птозом. Этот парез может удерживаться несколько месяцев; по этому поводу не следует предпринимать никаких хирургических мероприятий, по крайней мере, в течение 6—9 месяцев, когда имеется возможность спонтанного частичного или полного восстановления функции.

- Верхняя прямая мышца обычно не повреждается при переломах верхней стенки орбиты, но её парез всё же может иметь место, и, при этом, он имитирует ущемление нижней прямой мышцы. Эти два клинических обстоятельства дифференцируются с помощью стандартного обследования глазных мышц, тракционного теста и КТ-обследования. Ущемление мышцы поднимающей верхнее веко и верхней прямой мышцы при переломах верхней стенки орбиты происходит редко.

- Дефект или нестабильность крыши орбиты могут привести к образованию пульсирующего экзофтальма, при котором пульсация головного мозга передается на глазное яблоко и прилежащие структуры. Он может быть устранен реконструкцией крыши орбиты и разграничением содержимого орбиты и полости черепа.

- Переломы, распространяющиеся на крышу орбиты и СЧЯ, могут приводить к возникновению сообщения между сонной артерией и кавернозным синусом — травматическому К КС

Взрывной перелом (blowout fracture)

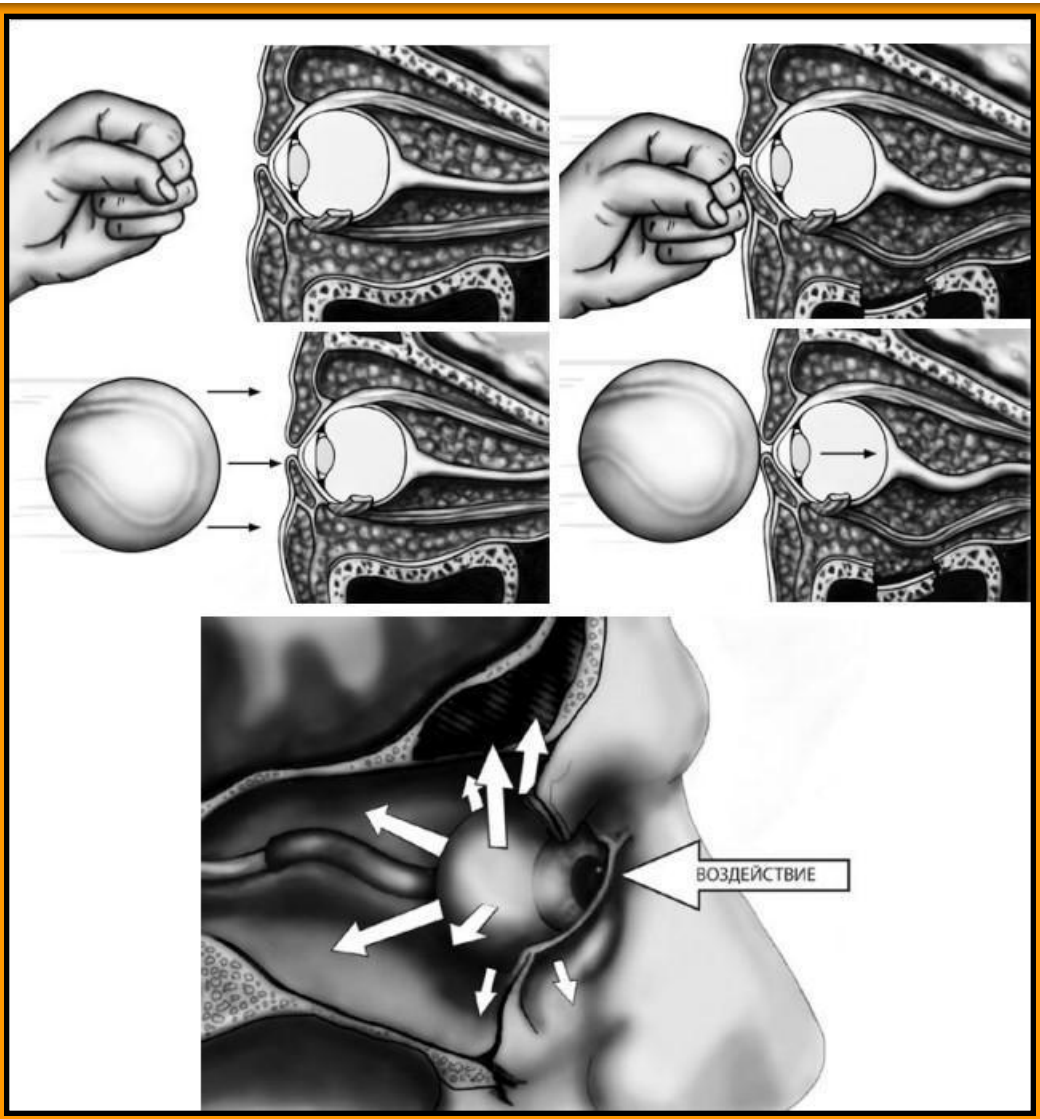

Механизм травмы:

прямой удар по глазу тупым предметом,превышающим 5 см в диаметре.

Такой удар приводит к резкому повышению давления в орбите, что вызывает переломы в самых тонких местах (нижняя и медиальная стенки орбиты) без повреждения края орбиты.

Классификация

- Согласно рентгенологической классификации G. F. Fueger, A. T. Milauskas и W. Britton (1966) выделяют :

1. Классический - низкоэнергетический перелом внутренней (наиболее слабой) половины нижней стенки медиальнее подглазничного канала.

2. С вовлечением подглазничного канала.

3. Инферомедиальный, то есть перелом нижней и медиальной стенок.

4. Полный (тотальный) переломнижней стенки глазницы . Распространение фрактуры латеральнее подглазничного канала, как правило, обусловлено воздействием ранящего агента с достаточно большой кинетической энергией, что и приводит к растрескиванию всей нижней стенки.
5. Атипичные формы взрывных переломов:
   - прямоугольная;
   - треугольная;
   - звездчатая.
6. Линейные переломы нижней стенки без смещения отломков:
   - Y-образный;
   - латеральный линейный

Симптомы

Единственным специфичным именно для перелома дна орбиты симптомом, который можно обнаружить при осмотре глазного яблока, является **расширение зрачка до 5–8 мм, сохраняющееся от нескольких недель до нескольких месяцев**.

Зрачок не реагирует на свет, но сужается при инстилляциях пилокарпина, что позволяет дифференцировать эту патологию с контузионным мидриазом.

Клинические проявления

- Весьма характерными являются жалобы на гипостезию по ходу подглазничного нерва, предъявляемые 70 % пациентов. А сочетание неврологических расстройств с вертикальной диплопией и энофтальмом позволяет практически безошибочно сформулировать клинический диагноз перелома дна орбиты.
- *Периокулярные признаки (а, б):* периорбитальный экхимоз, субконъюнктивальное кровоизлияние (гипосфагма), отек и подкожная эмфизема различной степени.
- Сужение глазной щели поврежденного глаза (в - сужение левой глазной щели).
- *Анестезия области иннервации нижнеглазничного нерва* затрагивает нижнее веко, щеку, спинку носа, верхнее веко, верхние зубы и десны, поскольку «взрывной» перелом часто затрагивает стенки нижнеглазничной щели.
- *Энофтальм* встречается при серьезных переломах, хотя обычно проявляется через несколько дней после начала разрешения отека. Без хирургического вмешательства энофтальм может увеличиваться до 6 мес вследствие посттравматической дегенерации и фиброза тканей.
- Ограничение супрадукции (движений глазного яблока кверху) на стороне перелома
- *Глазные повреждения* (гифема, рецессия угла, отрыв сетчатки) обычно нехарактерны, но их следует исключить при тщательном исследовании па щелевой лампе и при офтальмоскопии.
- Диплопия

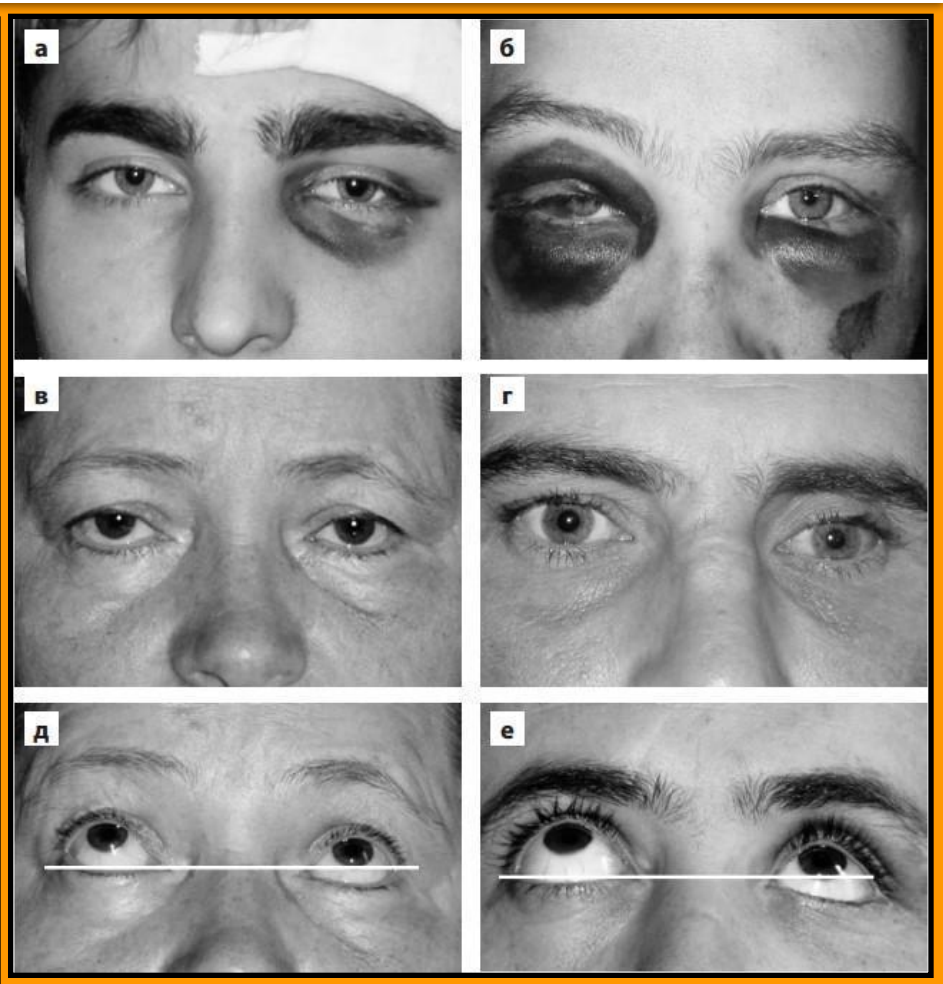

Причины диплопии

Диплопия может быть обусловлена одним из следующих механизмов:

- **Кровоизлияние и отек** вызывают уплотнение тканей орбиты между нижней прямой, нижней косой мышцами и надкостницей, что ограничивает подвижность глазного яблока. Подвижность глаза обычно улучшается после разрешения кровоизлияния и отека.

- **Механическое ущемление** в области перелома нижней прямой или нижней косой мышцы или прилежащей соединительной и жировой ткани. Диплопия обычно проявляется при взгляде как вверх, так и вниз (двойная диплопия). В этих случаях тракционный тест и дифференциальный тест репозиции глазного яблока положительны. Диплопия впоследствии может уменьшиться, если была обусловлена в основном ущемлением соединительной ткани и клетчатки, но обычно сохраняется при вовлечении в перелом непосредственно мышц.

- **Прямая травма экстраокулярных мышц** в сочетании с отрицательным тракционным тестом. Мышечные волокна обычно регенерируют, и через 2 месяца нормальная функция восстанавливается.

- В остром периоде из-за отека энофтальма и диплопии может и не быть. Они появляются через несколько дней или даже недель после травмы, когда спадает отек, развивается фиброз поврежденных тканей.

- Инфраорбитальная гипостезия расценивается как результат ушиба мягких тканей.

- Травма может быть сочетанная и глазные симптомы скрыты более тяжелыми повреждениями, например, черепно- мозговой травмой.

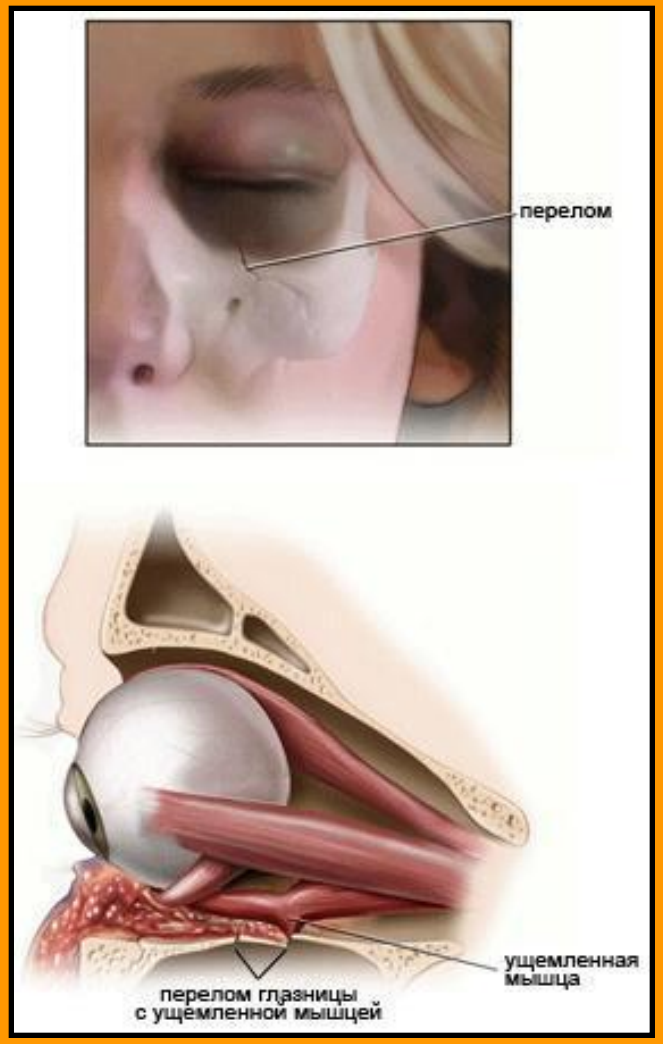

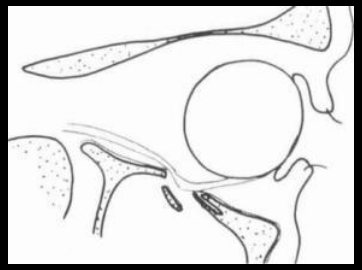

Диагностика

Обследование при переломах глазницы включает:

- 1. Исследование подвижности наружных мышц глаза
- 2. Наружный осмотр для выявления хемоза конъюнктивы и отека мягких тканей
- 3. Пальпация для выявления подкожной эмфиземы и смещения костей глазницы
- 4. Краткое неврологическое обследование для выявления гипестезии по ходу подглазничного нерва
- 5. Измерение относительного проптоза или энофтальма
- 6. Биомикроскопическое исследование для выявления субконъюнктивальных геморрагии, хемоза конъюнктивы и других признаков травмы глаза.

Хирургическое лечение переломов орбиты

Целью хирургии значительно смещенных переломов средней зоны лица вовлекающих орбиту, является предупреждение развития энофтальма, а также дистопии орбиты и кантальных связок.

Оперативные вмешательства при переломах орбиты направлены на:

- — восстановление сложной трёхмерной пространственной анатомии орбиты;
- — освобождение содержимого орбиты, ущемлённого в переломе;
- — вправление грыжевого выпячивания содержимого орбиты;
- — репозицию глазного яблока.

Интраорбитальное содержимое следует освободить из места любого перелома. Объём движений глазного яблока должен быть проверен в ходе операции выполнением форсированного тракционного теста. Тест должен выполняться до освобождения ущемлённой ткани, после освобождения и вновь после установки любого материала на дно орбиты для его реконструкции.

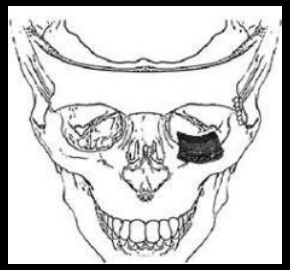

Принципы хирургического лечения переломов орбиты

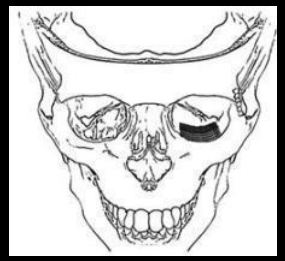

Хирургическое лечение переломов орбиты основывается на следующих принципах:

- — стабилизация и реконструкция орбитального кольца (медиального, латерального, верхнего и нижнего краёв орбиты);
- — реконструкция дефектов дна и при необходимости других стенок орбиты для восстановления размеров полости орбиты.
- — восстановление повреждений мягких тканей орбиты и положения медиальной и латеральной кантальных связок.

Необходимо выделить все переломы таким образом, чтобы возможно было произвести их адекватное вправление и фиксацию всех костных фрагментов. Фиксация может выполняться наложением межкостных проволочных швов или, что предпочтительнее, при помощи мини- или микропластин и винтов. Целостность стенок орбиты, прежде всего её дна, восстанавливается с применением либо костных трансплантатов, либо неорганических имплантатов.

Для этого используют:

- — костные аутотрансплантаты
- — костные или хрящевые гомотрансплантаты
- — неорганические аллотрансплантаты (титановые конструкции, силикон, тефлон и др.).

Любой материал, используемый для реконструкции дна, желательно фиксировать, для избежания смещения или экструзии. При возможности контакта трансплантата с верхнечелюстной пазухой, решетчатым лабиринтом для реконструкции стенок орбиты следует использовать аутокости или титановые конструкции, поскольку в этих случаях имеется минимальный риск развития воспалительных осложнений.

Наиболее частыми осложнениями неадекватно леченых переломов дна орбиты являются диплопия, энофтальм, ограничение подвижности глазного яблока в вертикальной плоскости. Переломы медиальной стенки орбиты часто сопровождают переломы дна орбиты и иногда являются нераспознанной причиной резидуального постоперационного энофтальма.

При реконструкции дна орбиты с целью устранения диплопии и энофтальма челюстно-лицевыми хирургами у нас в стране довольно часто используется трансантральный доступ. После репозиции глазного яблока проводится реконструкция дна орбиты титановой Ф-образной пластиной или сеткой, введенными в полость орбиты под углом, достаточным для устранения энофтальма. Пластины фиксируются в области нижнеглазничного края и задней стенки верхнечелюстной пазухи.

Ранняя хирургия (в течение первых 10 дней после травмы) предпочтительнее, нежели в позднем периоде.

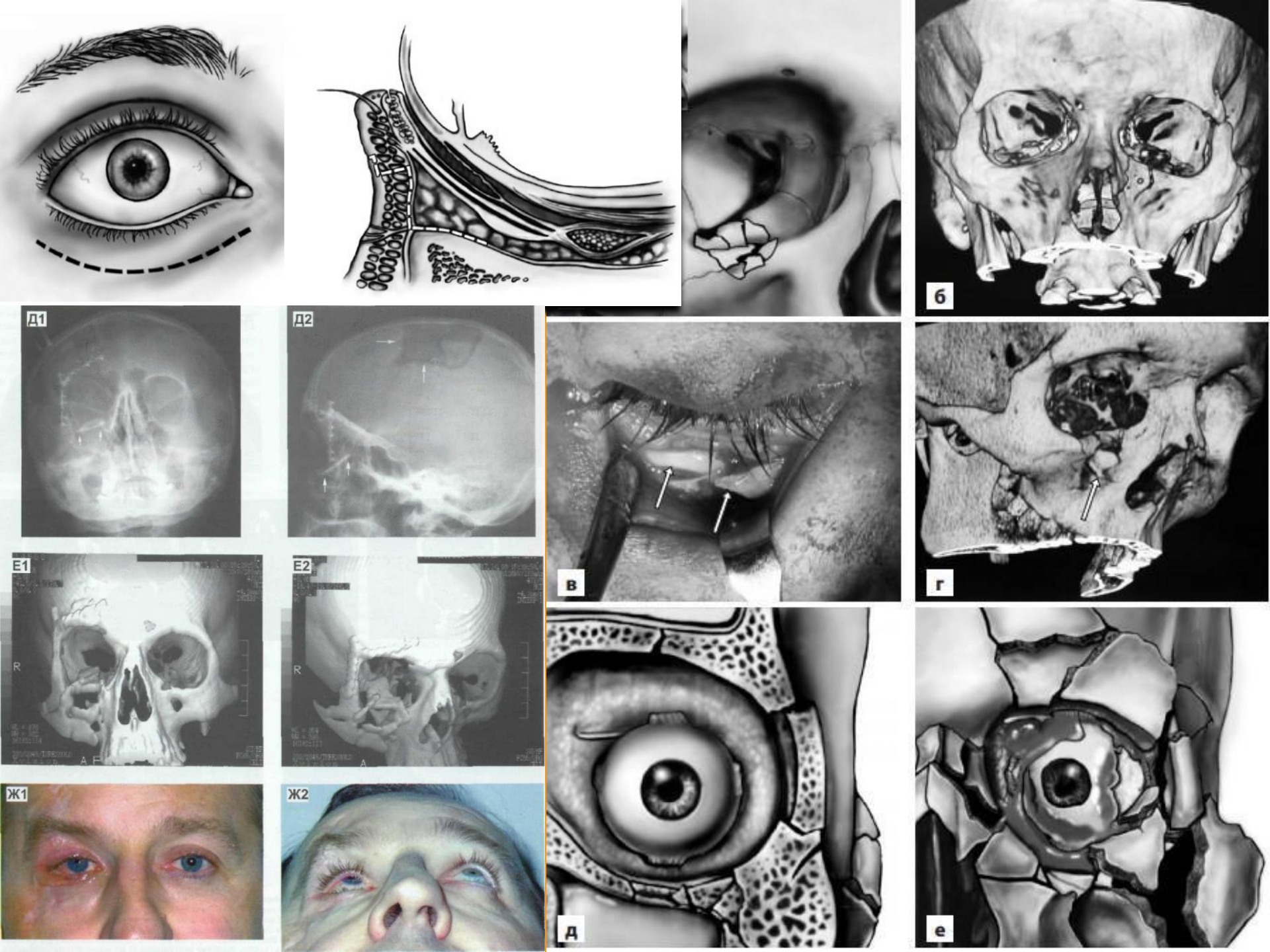
б
в
г
Д1
Д2
Е1
Е2
Ж1
Ж2
д
е

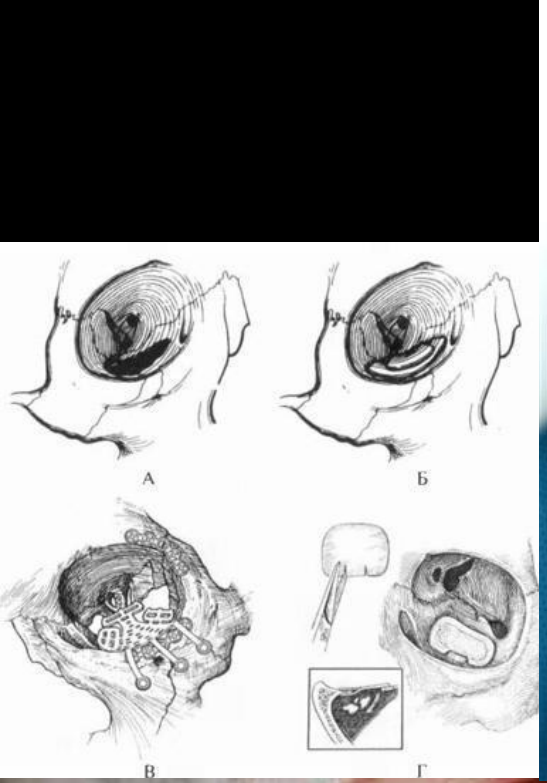
А
Б
В
Г

СПАСИБО ЗА ВНИМАНИЕ