Практические аспекты диагностики и лечения ТРОМБОЗОВ У ДЕТЕЙ

П.В. Свирин
Л.Е. Ларина
А.А. Казанкова

Лечить или не лечить?

Тромбозы приводят к инвалидизации и даже смерти и требуют незамедлительной диагностики и максимально раннего начала интенсивной терапии.

При назначении антикоагулянтов прогноз лучше:

- Смертность ниже
- Резидуальные изменения меньше
- Время восстановления короче

ТРОМБОЗЫ ГЛУБОКИХ ВЕН

ТРОМБОЗЫ ГЛУБОКИХ ВЕН

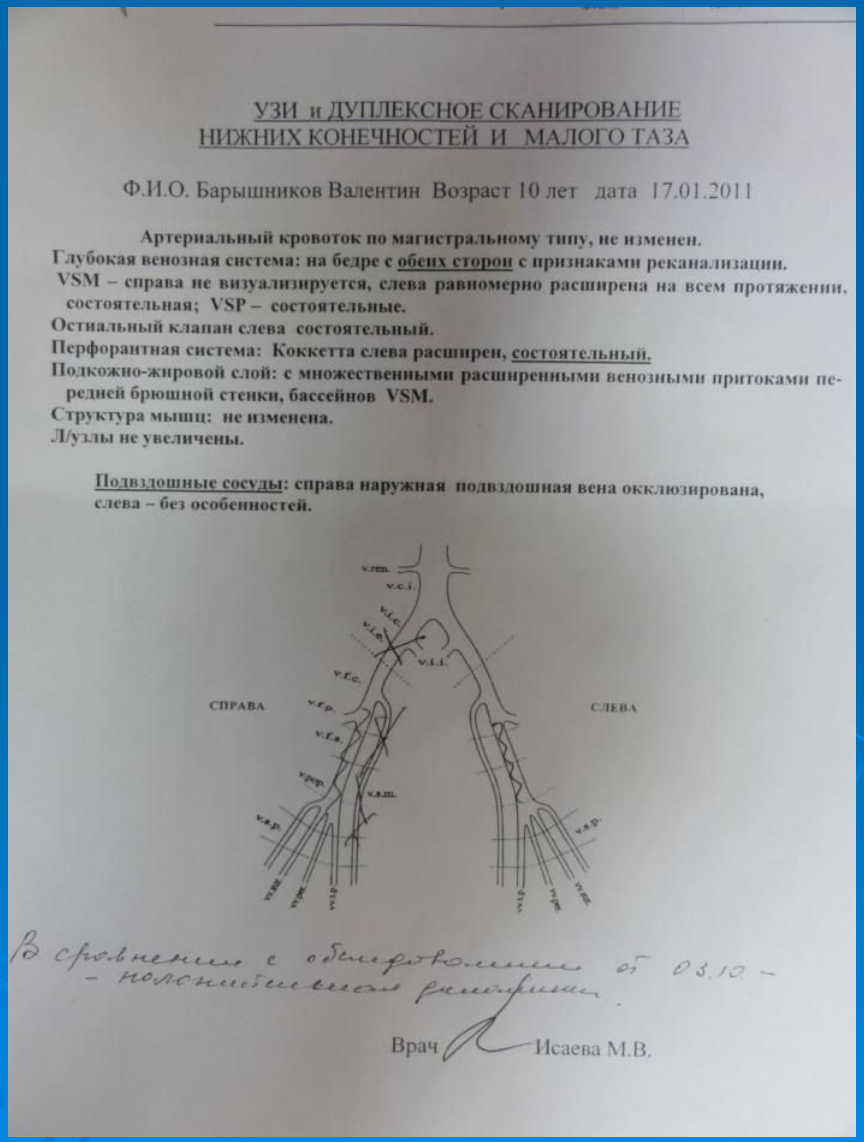

УЗИ и ДУПЛЕКСНОЕ СКАНИРОВАНИЕ
НИЖНИХ КОНЕЧНОСТЕЙ И МАЛОГО ТАЗА

Ф.И.О. Барышников Валентин Возраст 10 лет дата 17.01.2011

Артериальный кровоток по магистральному типу, не изменен.
Глубокая венозная система: на бедре с обеих сторон с признаками реканализации.
VSM – справа не визуализируется, слева равномерно расширена на всем протяжении, состоятельная; VSP – состоятельные.
Остиальный клапан слева состоятельный.
Перфорантная система: Коккетта слева расширен, состоятельный.
Подкожно-жировой слой: с множественными расширенными венозными притоками передней брюшной стенки, бассейнов VSM.
Структура мышц: не изменена.
Л/узлы не увеличены.

Подвздошные сосуды: справа наружная подвздошная вена окклюзирована, слева – без особенностей.

СПРАВА СЛЕВА

В сравнении с обследованием от 03.10. – – положительная динамика.

Врач Исаева М.В.

принятие решения о начале терапии

Терапевтическое окно: минуты – часы

- Окклюзирующие артериальные тромбозы и эмболии
- Острая массивная ТЭЛА

Терапевтическое окно: 1 сутки

- Почечные венозные тромбозы
- Синдром верхней полой вены
- Тромбозы печеночных вен
- Окклюзирующий тромбоз нижней полой вены
- Тромбоз внутричерепных венозных синусов
- Тромбоз мезентериальных вен

Терапевтическое окно: более суток

- Тромбозы других вен
- Внутрисердечные тромбы
- Неокклюзирующие внутриартериальные тромбы

КЛИНИЧЕСКИЕ ПРОЯВЛЕНИЯ
(A. VELDMAN at all. 2008)

признаки	конечности	кишечник	почки	Аорта, НПВ, ВПВ	ЦНС	легкие
ранние – артер.	•бледность •похолодание •снижение – или отсутствие пульса •снижение давления (локально)	•непереносим. пищи •желчь в желудке •кровь в стуле •пневматизация кишечной стенки	•гипертония	•повышение давления на руках, по сравнению с ногами	•летаргия •судороги	•перегрузка правых отделов сердца •снижение сатурации кислорода •вентиляцион.\перфузион. несоответ.
ранние – венозн.	•отек •боль •цианоз •гиперемия	•нарушение печеночной функции •спленомегал.	•гематурия •Протеинур. •увеличение размеров	•гематурия •отек нижних конечностей •отек лица и шеи •пальпация обеих почек •респираторн. дистресс	•летаргия •судороги	
поздние	•венозные коллатерали •задержка роста конечности •посттромботическая болезнь	•синдром портальной гипертензии •желудочно-пищеводные кровотечения •атрофия печени •спленомегалия	•нарушение артериальн. давления	•боли в ногах и животе •варикозное расширение вен •посттромботическая болезнь	•нарушение нервно-психического развития •когнитивные нарушения •парезы	•гипертрофия правых отделов сердца

ОСНОВАНИЯ ДЛЯ НАЧАЛА ТЕРАПИИ

- При угрожающих тромбозах:
  - Клинические проявления и отсутствие абсолютных противопоказаний
- При неугрожающих тромбозах
  - Клинические проявления, данные инструментального обследования и отсутствие противопоказаний

Абсолютные противопоказания: состояния, при которых назначение антикоагулянтов с высокой степенью вероятности приведет к внутричерепному кровоизлиянию или развитию массивного неконтролируемого кровотечения с быстрой кровопотерей

Риск кровотечения

- Любая антикоагулянтная терапия повышает риск кровотечения
- При назначении антикоагулянтов прогнозируем наиболее вероятные области развития кровотечения у данного пациента
- Обеспечиваем динамический контроль

Девочка М. 8 лет

- Диагноз: болезнь Крона, катетер-ассоциированный тромбоз верхней полой вены с пролабированием и флотацией тромба в полости правого желудочка, тромбоз ВЯВ, подключичной и плечевой вен слева, нагноившаяся тератома крестцово-копчикового отдела, синдром 3 Q. Кишечное кровотечение.
- Терапия НФГ в начальной дозе 18 ед/кг в час
- Усиление кровотечения на фоне терапии
- Коррекция дозы НФГ – 10 – 15 ед/кг в час.
- Разрешение тромбоза ВПВ, плечевой вены и подключичной вены.
- Осложнение – постгеморрагическая анемия, проводилась заместительная терапия СЗП, гемотрансфузии.

Быстрое введение эффективных доз адекватных препаратов

- НФГ: до целевых значений АЧТВ (60 – 90 сек) или анти Ха активности (0,4 – 0,8 -1,0)
- НМГ: до целевых значений анти-Ха активности (0,5 – 1,0 – 1,3)

- Длительность подбора препарата 1 – 2 суток

Пациент Х, 17 лет

- Спонтанный двусторонний илеофеморальный тромбоз
- Начало терапии НФГ на 4 сутки
- Начальная доза 8 ед/кг в час с постепенным увеличением дозы до 10 ед/кг в час
- Контроль АЧТВ – нормокоагуляция
- Острая массивная ТЭЛА через 2,5 недели после начала лечения
- Тромболизис – неэффективен.
- Гибель пациента в течение суток.

Пациент У, 16 лет

- Политравма (ДТП). Кома 2.
- Правосторонний илеофеморальный тромбоз, тромбоз НПВ развился на 43 сутки после поступления.
- Терапия НФГ в начальной дозе 18 ед/кг в час. Сохраняется гиперкоагуляция по АЧТВ и ТВ.
- Постепенное повышение дозы до 28 ед/кг в час (в течение 2 недель). Целевая гипокоагуляция не достигнута.
- На3 неделе терапии – развитие ТЭЛА (3 очага). Попытки введения НМГ (отсутствие возможности адекватного контроля) – повторный эпизод ТЭЛА.
- Проведение тромболизиса привело к развитию РДС.
- Повышение дозы НФГ до 33 ед/кг в час – достигнута целевая гипокоагуляция.
- Постепенная стабилизация состояния. Рецидивов ТЭЛА не было.

Пациент С. 15 лет

- Политравма в следствие ДТП, катетер-ассоциированный правосторонний илеофеморальный тромбоз с флотацией.
- Терапия НФГ начата со 2 суток с момента развития клинических проявлений в начальной дозе 18 ед/кг в час.
- Коррекция дозы до целевых значений анти-Ха активности в течение 4 дней. Максимальная доза 30 ед/кг в час – 7 дней.
- Далее НМГ (Фрагмин) п/к 2 р/сут
- Положительная динамика в течение 2 месяцев
- Контроль через 2,5 месяца – рецидив тромбоза без флотации.
- Коррекция дозы Фрагмина
- Через 1,5 месяца – начальные признаки реканализации.
- Пациент переведен на терапию варфарином до целевых значений МНО 2,5 – 3,5

Достаточная длительность

- Венозные тромбозы – не менее 6 недель
- Как правило – около 3 месяцев
- При недостаточной эффективности – до 6 месяцев

- Отмена терапии:
  - Разрешение значимых провоцирующих факторов
  - Отсутствие данных за АФС, дефицит антикоагулянтов

- Спонтанные тромбозы: высокий риск рецидива
- Контроль: УЗДГ, КТ-ангиография, МРТ, ангиография

Пациент Б. 12 лет.

- Аппендикулярный абсцесс, окклюзирующий тромбоз воротной вены.
- Терапия НФГ начата на 6 сутки.
- Начальные признаки реканализации.
- Прекращена по инициативе родителей через 6 недель.
- Контроль через 2,5 месяца: окклюзия воротной вены, синдром портальной гипертензии.
- Дальнейшие попытки проведения терапии НМГ эффекта не дали.

Пациент Ш. 12 лет.

- Спонтанный окклюзирующий тромбоз НПВ, двусторонний илеофеморальный тромбоз, синдром Бадда-Киари, асцит, гидроторакс.
- Терапия антикоагулянтами начата через 2,5 недели от появления клинических признаков заболевания.
- НФГ до 40 ед/кг в час (контроль АЧТВ: до 120 сек) – 5 недель
- Со 2 недели терапии началась реканализация.
- К 5 неделям – окклюзия разрешилась.
- Варфарин до МНО 2,5 – 3,5
- Длительность катамнеза 1 год и 3 месяца. Признаков рецидива нет.

ОБСЛЕДОВАНИЕ ДЕТЕЙ с острым ТРОМБОЗОМ

- АЧТВ, ПВ, ТВ, фибриноген
- Активность протеина С, S, антитромбина III,
- Антиген ф Виллебранда, (уровень Д-димеров)
- Волчаночный антикоагулянт, антитела к в-2-гликопротеину 1, антикардиолипиновые антитела
- Гомоцистеин,