Развитие черепа

Череп

- ***Мозговой череп (neurocranium)***
  - ***служит вместилищем для мозга***

- ***Лицевой череп (splanchnocranium)–***
  формирует лицо, носовую и ротовую полости

Общее строение черепа

Мозговой череп:

- лобная кость
- теменная кость (2)
- клиновидная
- затылочная
- решетчатая
- височные кости (2)

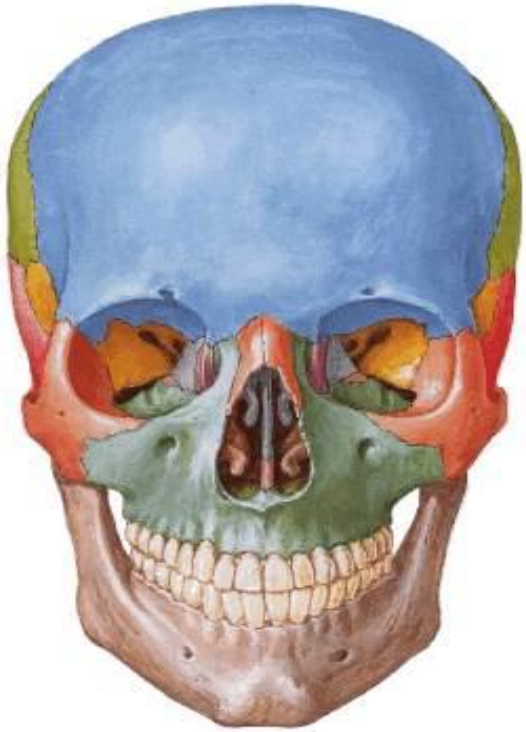

Лицевой череп:

- верхняя челюсть (2)
- нижняя челюсть
- скуловая кость (2)
- небная кость (2)
- носовая (2)
- нижняя носовая раковина
- слезная (2)
- сошник
- подъязычная
- (слуховые косточки)

Развитие мозгового черепа в филогенезе

Мозговой череп развивается в связи с головным мозгом и органами чувств. У животных, не имеющих головного мозга, нет и мозгового черепа.

У ***хордовых*** (ланцетник), у которых головной мозг находится в зачаточном состоянии, он окружен соединительнотканной оболочкой ***(перепончатый череп).***

С развитием головного мозга ***у рыб*** вокруг последнего образуется защитная коробка, которая у хрящевых рыб (акуловых) приобретает хрящевую ткань (***хрящевой череп***).

Развитие черепа в филогенезе

С выходом животных из воды на сушу (***земноводные***) происходит замена хрящевой ткани костной, необходимой для защиты, опоры и движения в условиях наземного существования.

У остальных классов наземных позвоночных соединительная и хрящевая ткани почти полностью вытесняются костной, и формируется ***костный череп***, отличающийся большей прочностью.

У наземных животных число костей уменьшается, но строение их усложняется, ибо ряд костей представляет продукт сращения ранее самостоятельных костных образований.

Развитие висцерального черепа в филогенезе

- Висцеральный череп развивается из материала парных ***жаберных дуг***, заключенных в боковых стенках головного отдела первичной кишки. У низших позвоночных, живущих в воде, жаберные дуги залегают метамерно между ***жаберными щелями***, через которые вода проходит к жабрам, являющимся органами дыхания водного типа.

Развитие висцерального черепа в филогенезе

- В I и II жаберных дугах выделяют дорсальную и вентральную части. Из дорсальной части I дуги развивается (частично) верхняя челюсть, а вентральная часть I дуги принимает участие в развитии нижней челюсти. Поэтому в первой дуге различают processus maxillaris и processus mandibularis.

Филогенетическое развитие челюсти

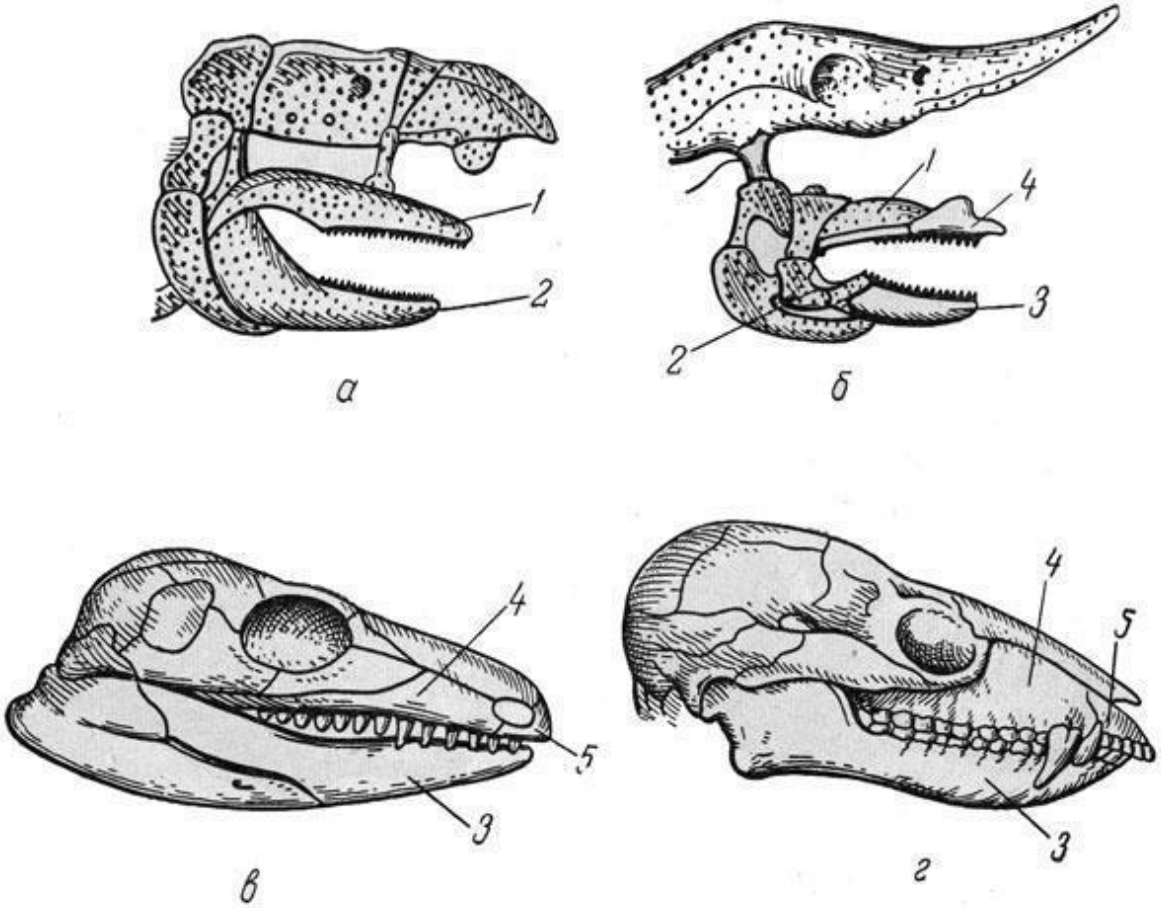

а — хрящевые челюсти акулы, б — челюсти костно-хрящевой рыбы (осетр) в, — челюсти примитивного пресмыкающегося, г – челюсть млекопитающего.
1 — небноквадратный хрящ, 2 - меккелев хрящ, 3 — зубная кость, 4 — верхнечелюстная кость, 5 — предчелюстная кость (по В. Ф. Рудько).

Развитие висцерального черепа в филогенезе

- С выходом животных из воды на сушу постепенно развиваются легкие, т. е. органы дыхания воздушного типа, а жабры утрачивают свое значение. В связи с этим жаберные карманы у наземных позвоночных и человека имеются только в зародышевом периоде, а материал жаберных дуг идет на построение костей лица.
- Таким образом, движущими силами эволюции скелета головы являются:
  - переход от водной жизни к наземной (земноводные),
  - приспособление к условиям жизни на суше (остальные классы позвоночных, особенно млекопитающие) и
  - наивысшее развитие мозга и органов чувств

Онтогенез черепа

Отражая линию эволюции, череп человека в онтогенезе проходит 3 стадии развития:

1) соединительнотканную,
2) хрящевую и
3) костную.

Переход второй стадии в третью, т. е. формирование ***вторичных*** костей на почве хряща, длится в течение всей жизни человека. Даже у взрослого сохраняются остатки хрящевой ткани между костями в виде их хрящевых соединений (синхондрозов).

Свод черепа, служащий только для защиты головного мозга, развивается непосредственно из перепончатого черепа, минуя стадию хряща. Переход соединительной ткани в костную здесь также совершается в течение всей жизни человека. Остатки неокостеневшей соединительной ткани сохраняются между костями черепа в виде ***родничков*** у новорожденных и ***швов*** у детей и взрослых.

Онтогенез черепа

Мозговой череп является ***продолжение позвоночного столба***,

развивается из ***склеротомов головных сомитов*** *(дорзальная несегментированная часть мезодермы)*,



Стадия «осевых органов»

(21-25 дни развития)

– поперечное сечение тела зародыша

Эмбрион человека на стадии 5 недель

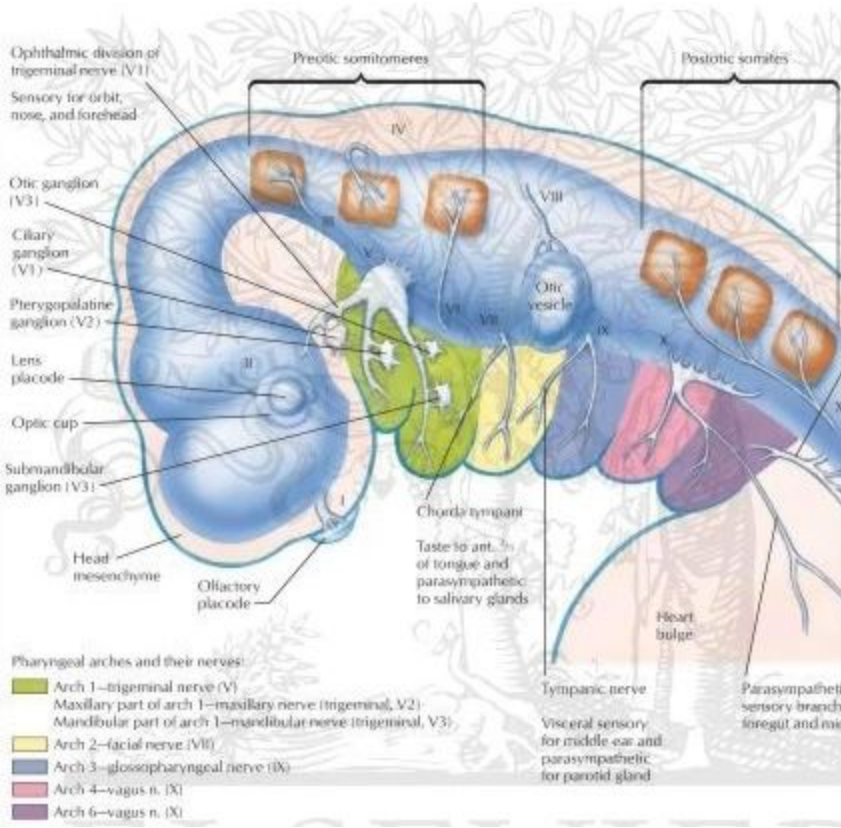

Онтогенез мозгового черепа

Мозговой череп является ***продолжение позвоночного столба***,

развивается из ***склеротомов головных сомитов*** *(дорзальная несегментированная часть мезодермы)*,

которые закладываются в числе 3 — 4 пар в затылочной области вокруг переднего конца chorda dorsalis.

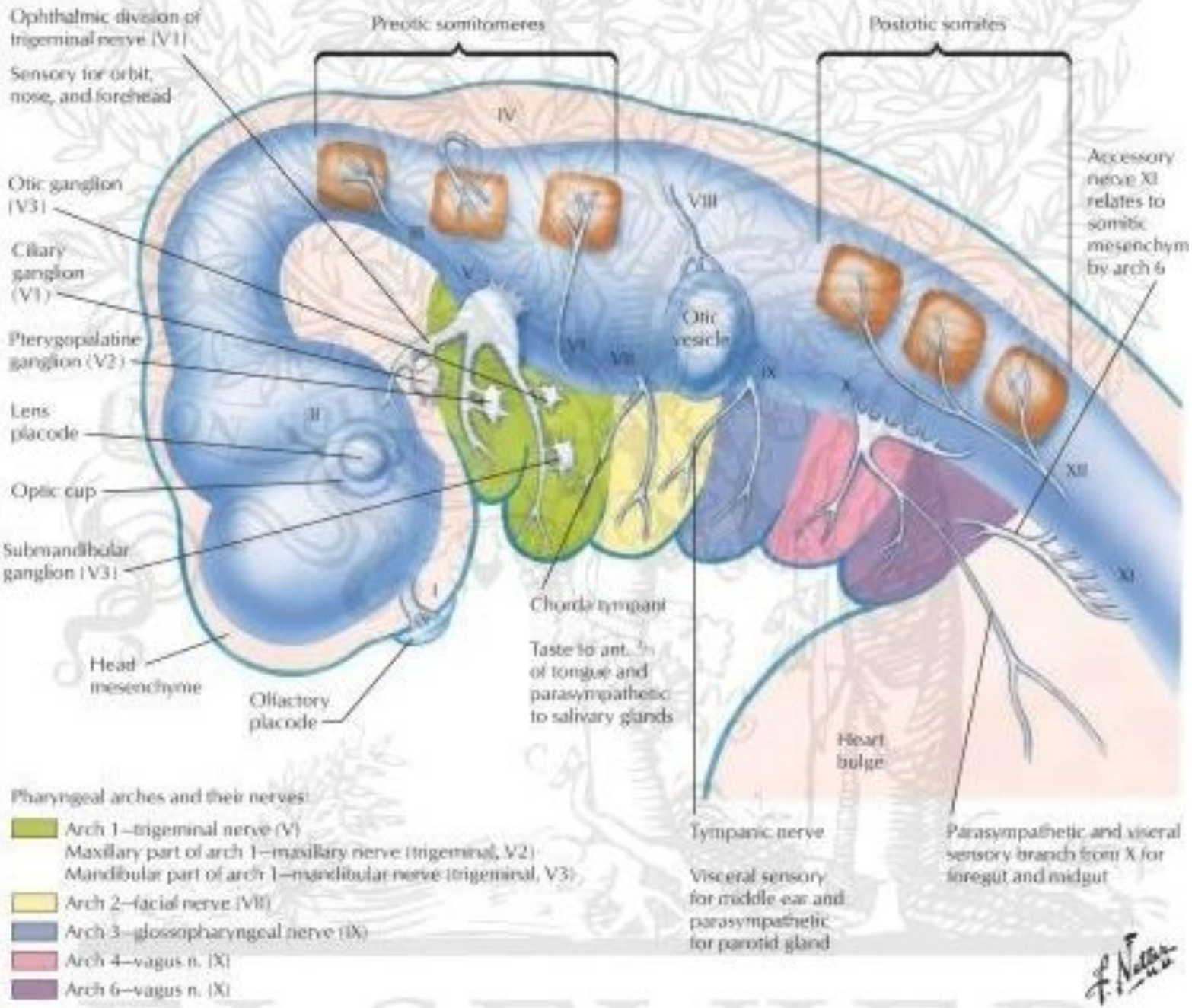
Ophthalmic division of trigeminal nerve (V1)
Sensory for orbit, nose, and forehead
Preotic somitomeres
Postotic somites
IV
Otic ganglion (V3)
Ciliary ganglion (V1)
Pterygopalatine ganglion (V2)
Lens placode
Optic cup
Submandibular ganglion (V3)
III
V
VI
VII
VIII
Otic vesicle
IX
X
XII
XI
I
Chorda tympani
Taste to ant. ⅔ of tongue and parasympathetic to salivary glands
Head mesenchyme
Olfactory placode
Heart bulge
Accessory nerve XI relates to somitic mesenchym by arch 6
Tympanic nerve
Visceral sensory for middle ear and parasympathetic for parotid gland
Parasympathetic and visceral sensory branch from X for foregut and midgut
Pharyngeal arches and their nerves:
Arch 1—trigeminal nerve (V)
Maxillary part of arch 1—maxillary nerve (trigeminal, V2)
Mandibular part of arch 1—mandibular nerve (trigeminal, V3)
Arch 2—facial nerve (VII)
Arch 3—glossopharyngeal nerve (IX)
Arch 4—vagus n. (X)
Arch 6—vagus n. (X)

Онтогенез мозгового черепа

Мезенхима склеротомов, окружая пузыри головного мозга и развивающиеся органы чувств, образует хрящевую капсулу, ***cranium primordiale*** (первоначальный), которая *в отличие от позвоночного столба остается несегментированной*.

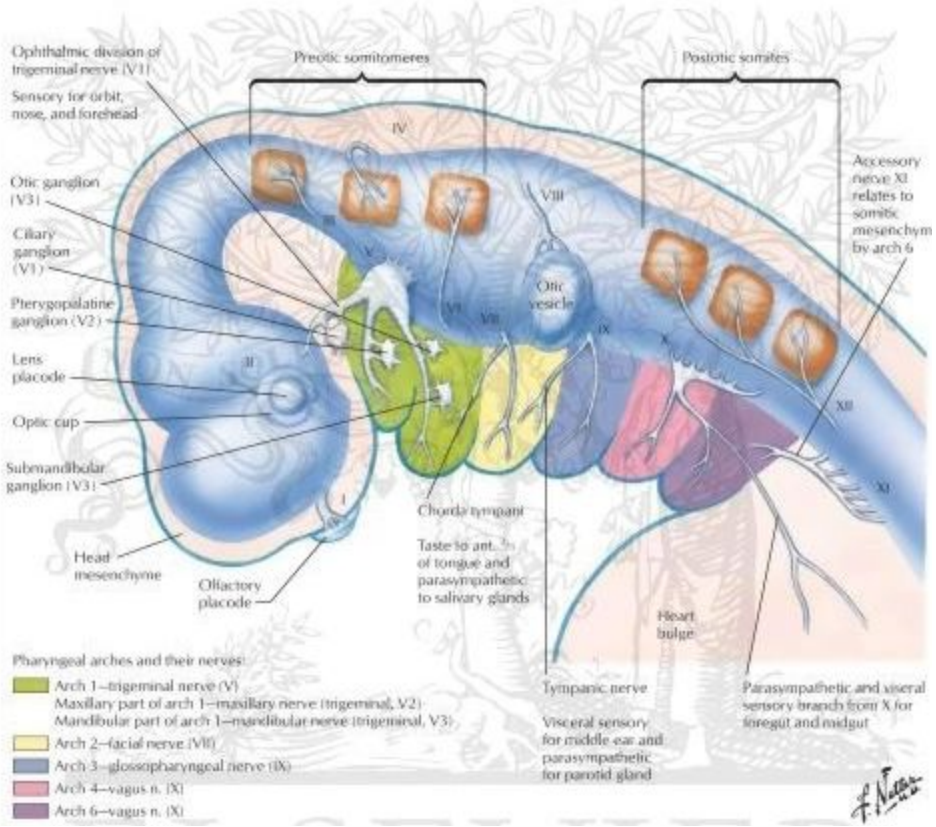

Онтогенез мозгового черепа

- Хорда проникает в череп до гипофиза, hypophysis, вследствие чего череп делят по отношению к хорде на хордальную и прехордальную части.
- В прехордальной части впереди гипофиза закладывается еще пара хрящей, или черепных перекладин, trabeculae cranii, которые находятся в связи с лежащей впереди хрящевой носовой капсулой, облекающей орган обоняния.
- По бокам от хорды располагаются хрящевые пластинки parachordalia. Впоследствии trabeculae cranii срастаются с parachordalia в одну хрящевую пластинку, а parachordalia — с хрящевыми слуховыми капсулами, облекающими зачатки органа слуха. Между носовой и слуховой капсулами с каждой стороны черепа получается углубление для органа зрения.

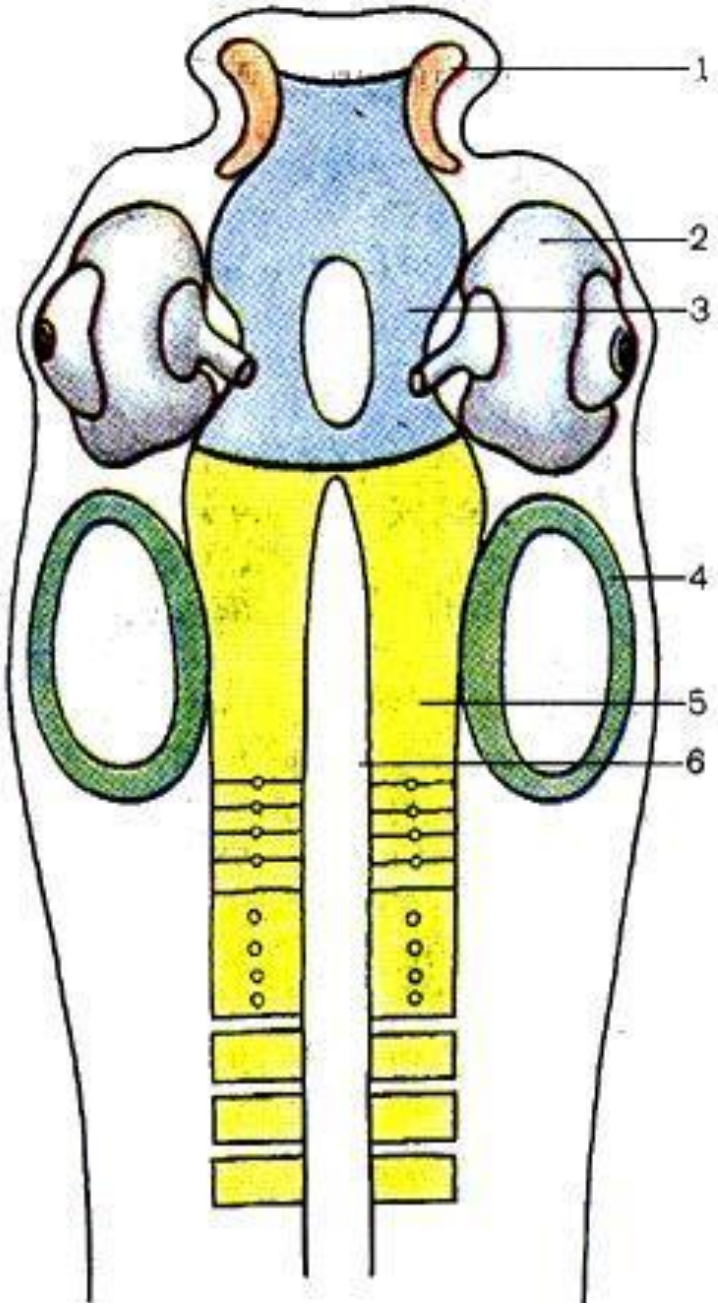

Рис. 58. Положение переднего конца спинной струны и хрящевых образований зародыша, закладывающихся в области основания черепа на II мес развития; вид сверху (схема).

1 — носовая капсула;
2 — зрительная капсула;
3 — предхордовый хрящ;
4 — слуховая капсула;
5 — парахордальный хрящ;
6 — спинная струна.

Онтогенез лицевого черепа

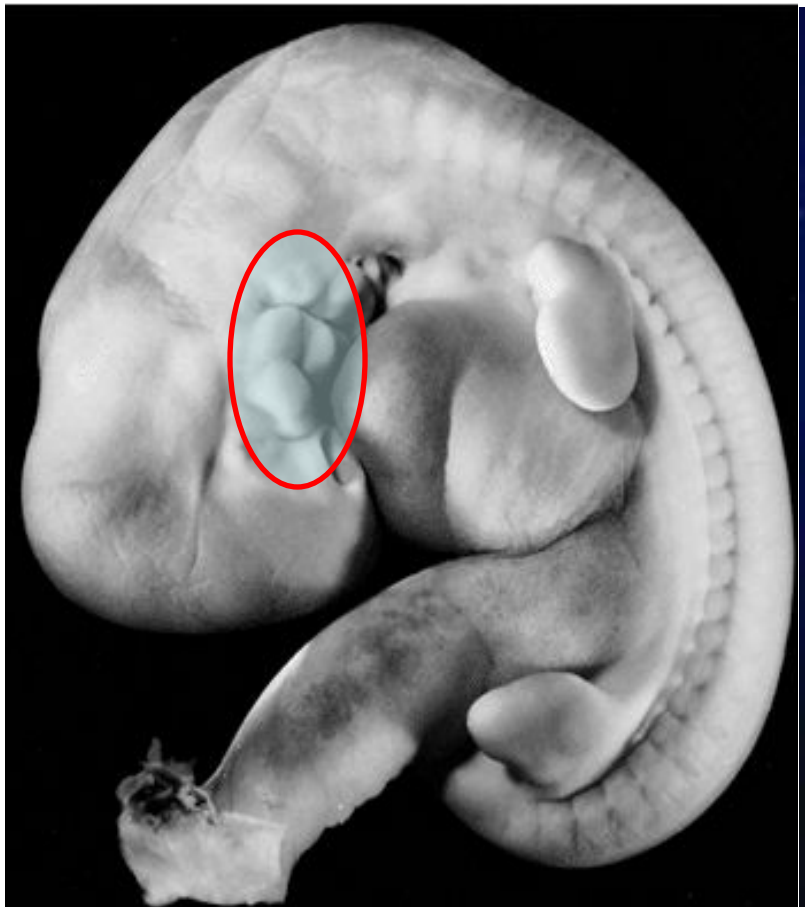

Жаберные щели

Онтогенез лицевого черепа

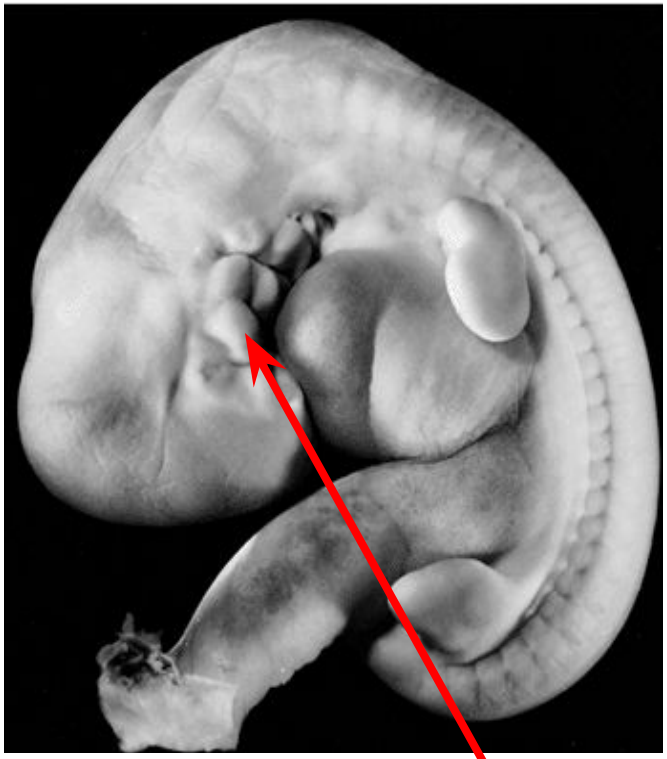

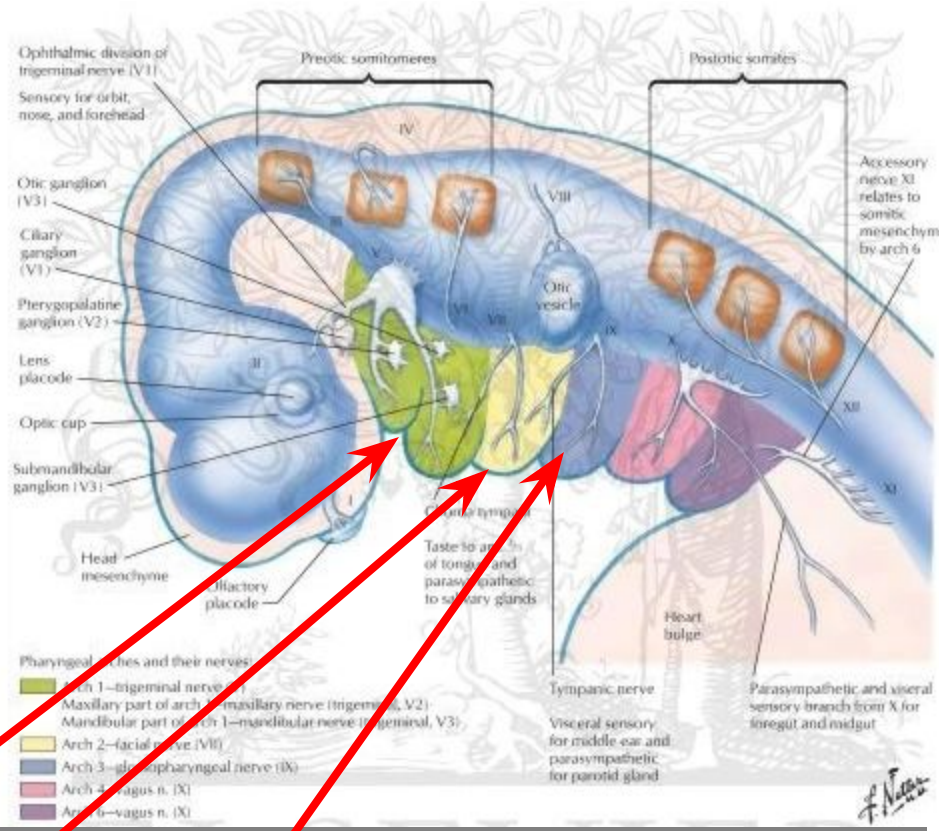

1 жаберная дуга

2 жаберная дуга

3 дуга

Рис. 59. Положение висцеральных и жаберных (I–V) дуг и их производных (схема; модификация А. Быстрова).

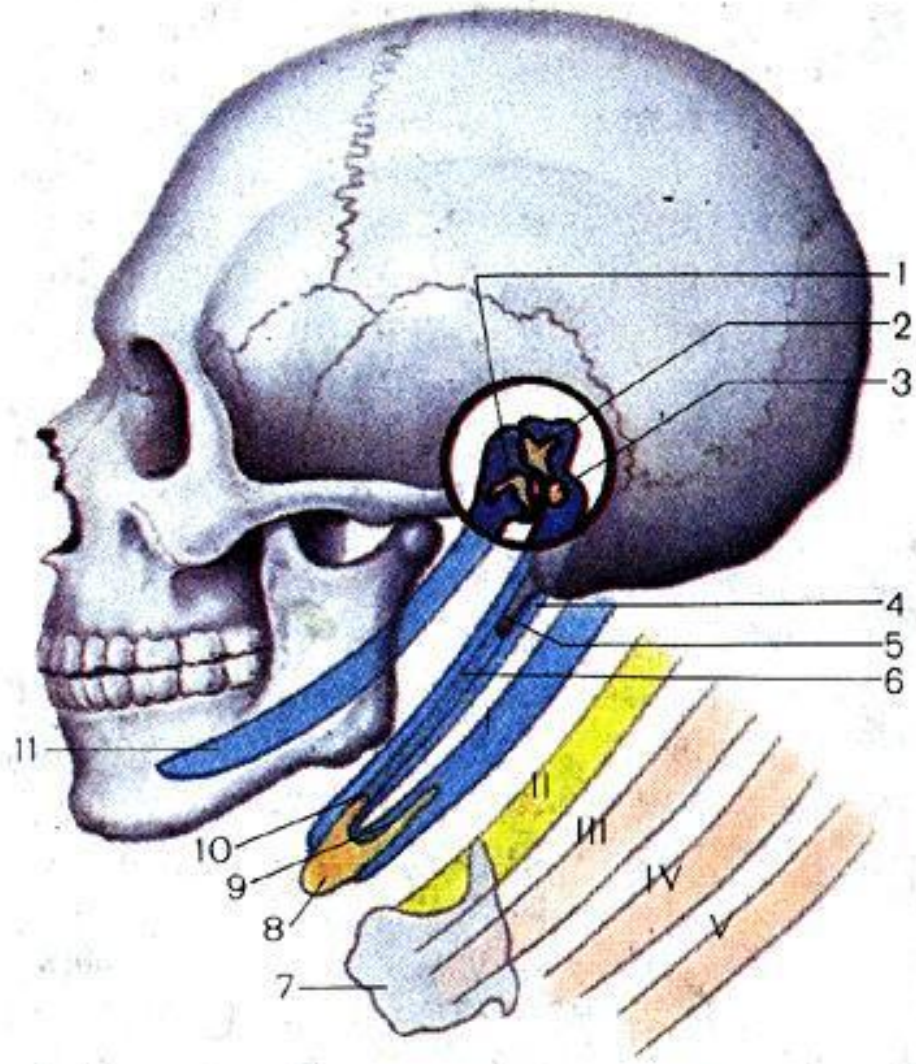

1 – молоточек;
2 – наковальня;
3 – стремя;
4 – подъязычная (2-я висцеральная) дуга;
5 – шиловидный отросток;
6 – шилоподъязычная связка;
7 – щитовидный хрящ;
8 – тело подъязычной кости;
9 – большой рог подъязычной кости;
10 – малый рог;
11 – челюстная (1-я висцеральная) дуга (меккелев хрящ).

Висцеральные (жаберные) дуги	Производные висцеральных дуг человека	Черепные нервы
Первая жаберная дуга	Молоточек, наковальня, вентральный хрящ нижней челюсти	Третья ветвь тройничного нерва (V)
Вторая жаберная дуга	Стремя, шиловидный отросток височной кости, малые рога и часть тела подъязычной кости, ligamentum stylohyoideum	Лицевой нерв (VII)
Третья жаберная дуга	Большие рога и часть тела подъязычной кости	Языкоглоточный нерв (IX)
Четвертая жаберная дуга	Щитовидный и остальные хрящи гортани	Верхняя гортанная ветвь блуждающего нерва (X) Нижняя гортанная ветвь блуждающего нерва (X)

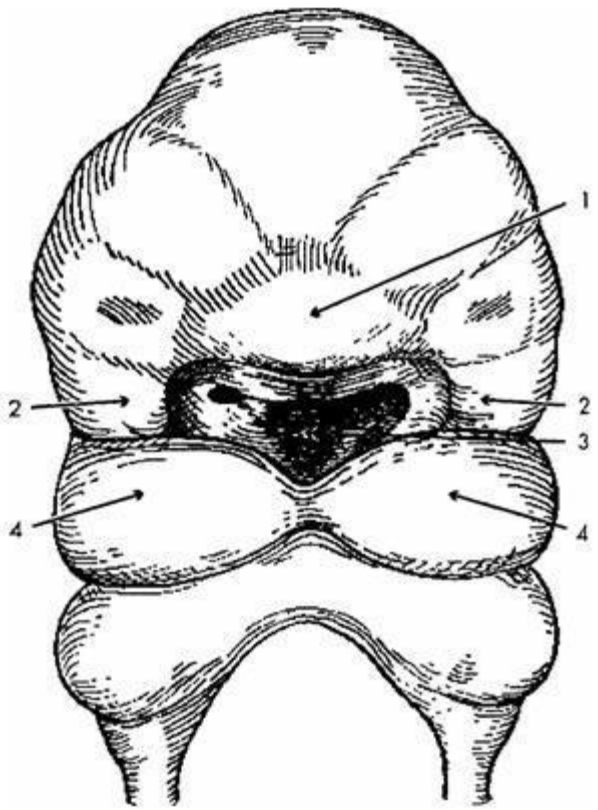

4-я неделя эмбриогенеза.
1-лобный бугор; 2-верхнечелюстные бугры; 3-первичное ротовое отверстие; 4-нижнечелюстные бугры

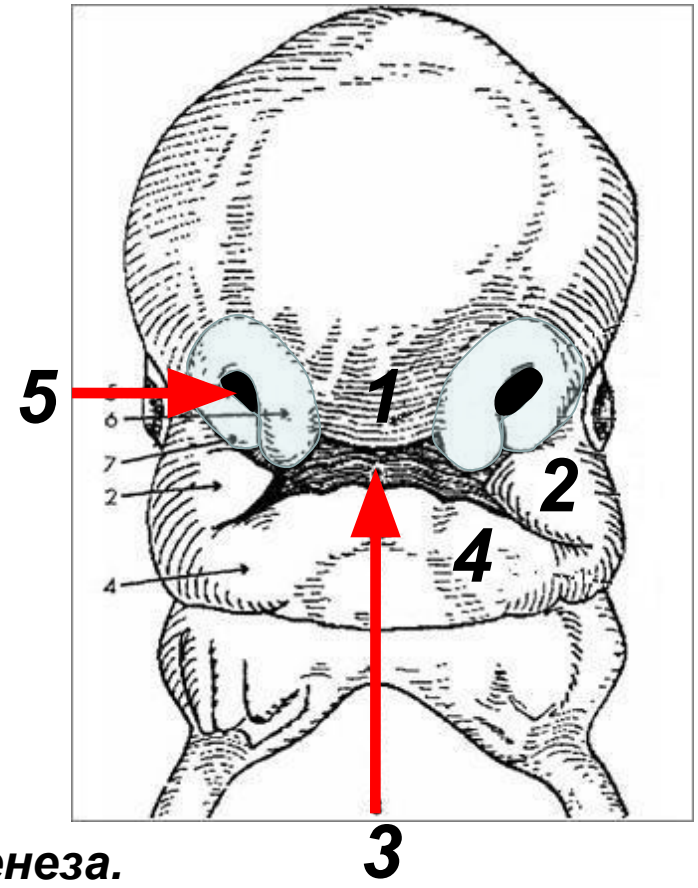

5-я неделя эмбриогенеза.

1 - лобный бугор
2 - верхнечелюстной отросток
3 - первичное ротовое отверстие;
4 – нижнечелюстные отростки;
5 - обонятельные ямки;
6 - медиальные носовые отростки;
7 - латеральные носовые отростки

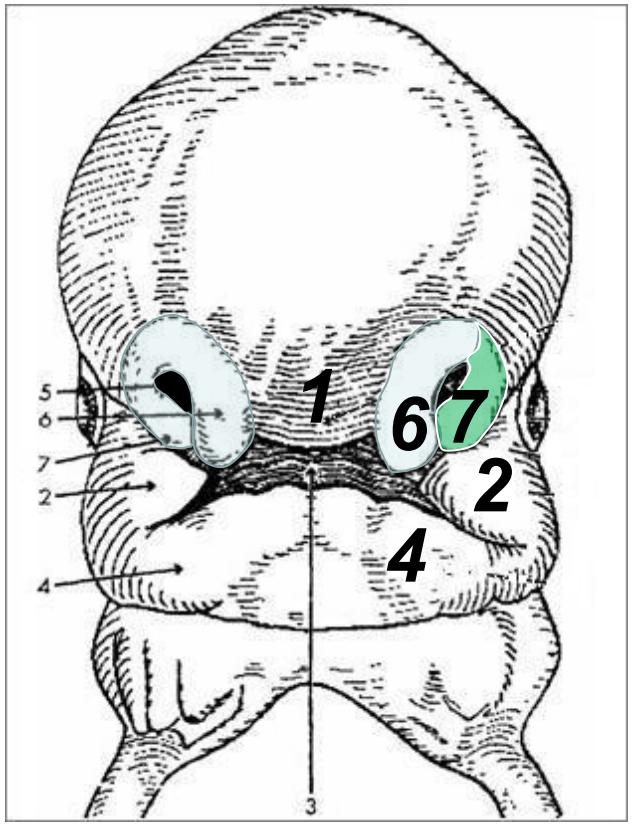

5-я неделя эмбриогенеза.

1 - лобный бугор

2 - верхнечелюстной отросток

3 - первичное ротовое отверстие;

4 – нижнечелюстные отростки;

5 - обонятельные ямки;

6 - медиальные носовые отростки;

7 - латеральные носовые отростки

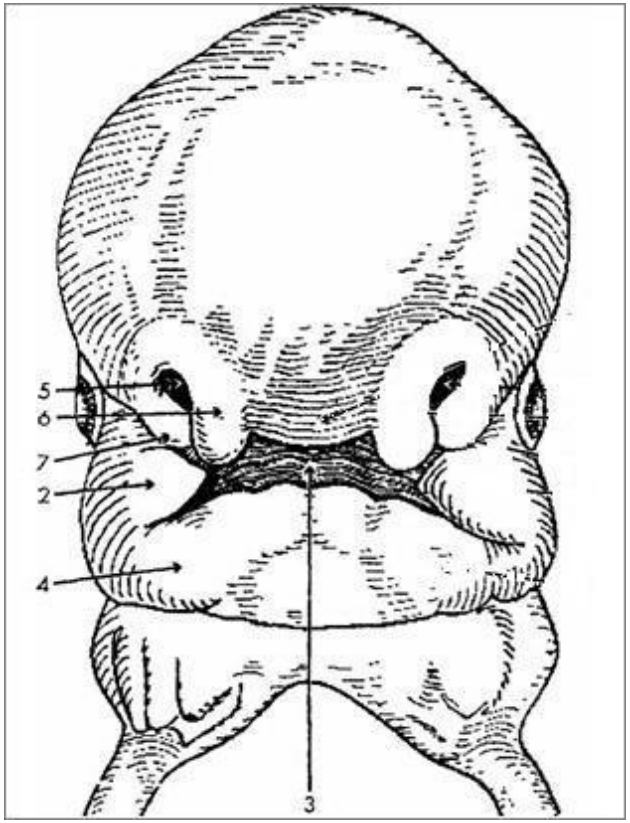

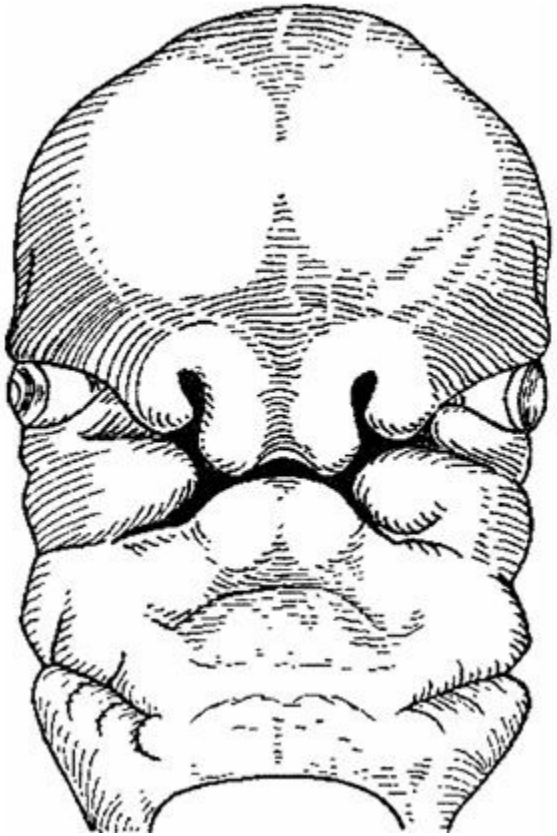

5-я неделя эмбриогенеза.

6-я неделя эмбриогенеза. Произошло сращение медиальных носовых отростков.

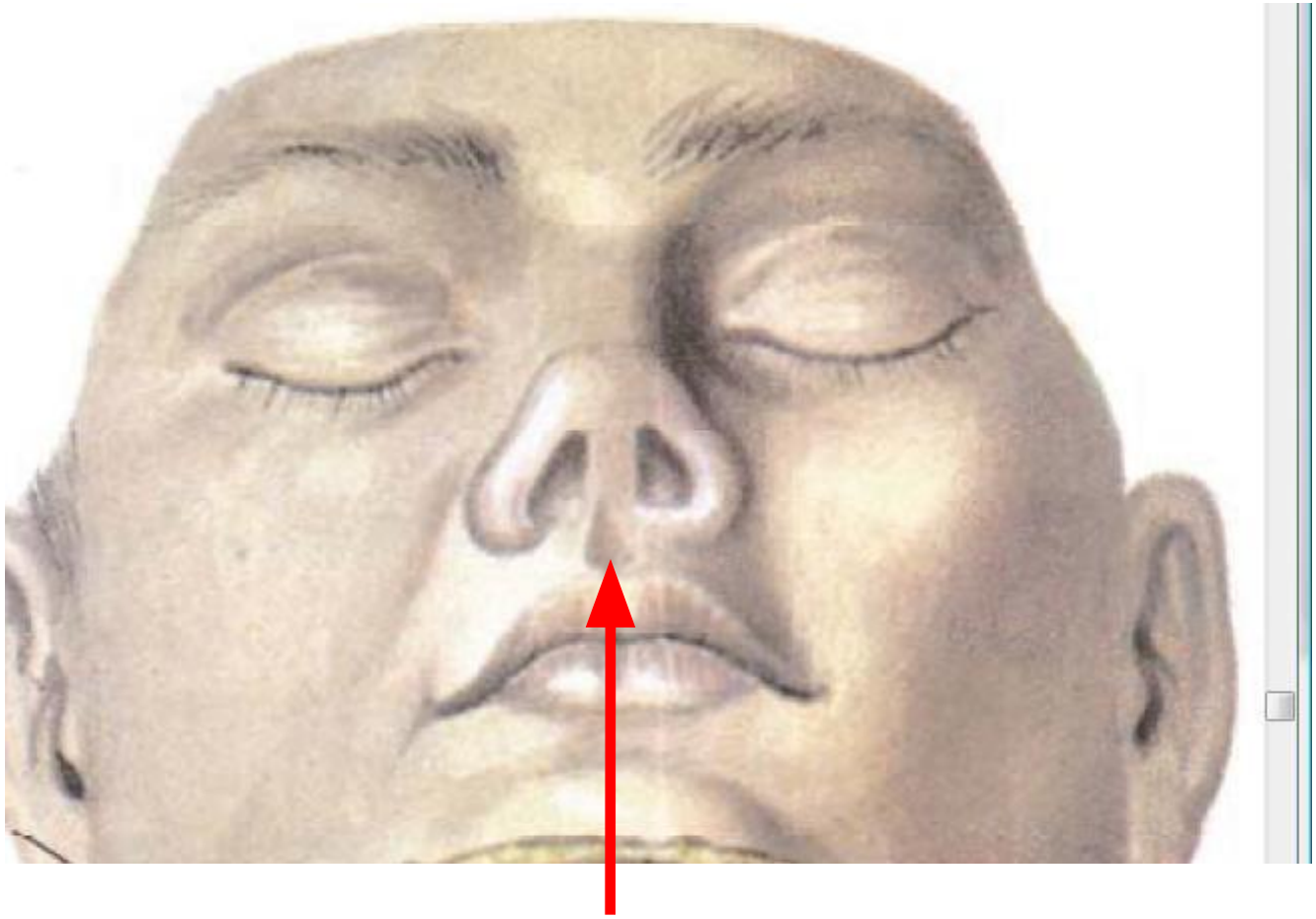

Filtrum – средняя часть верхней губы. Развивается в результате слияния медиальных носовых отростков

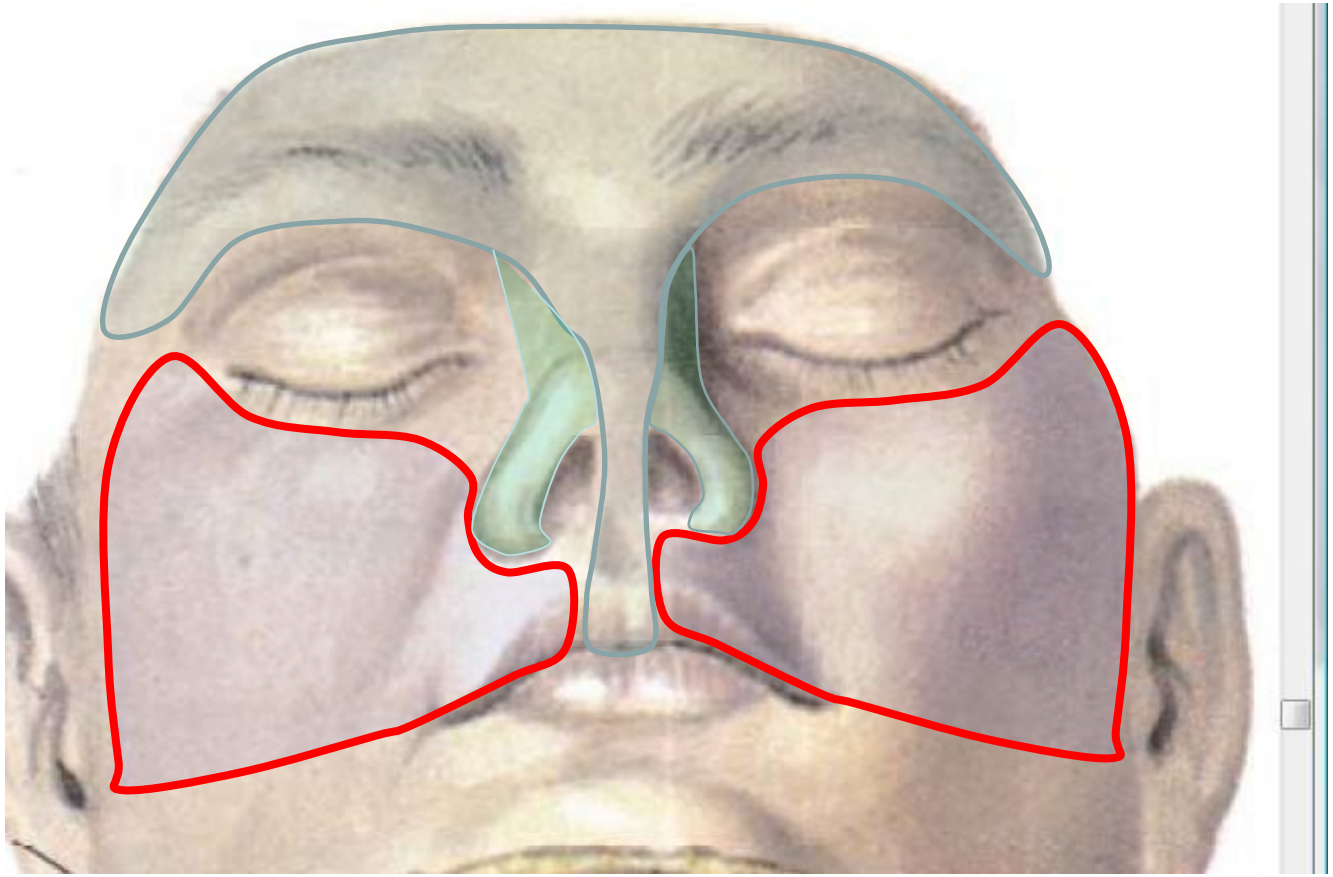

Боковая часть верхней губы, щека и верхняя челюсть - развиваются из верхнечелюстных отростков

Filtrum – средняя часть верхней губы - развивается в результате слияния медиальных носовых отростков

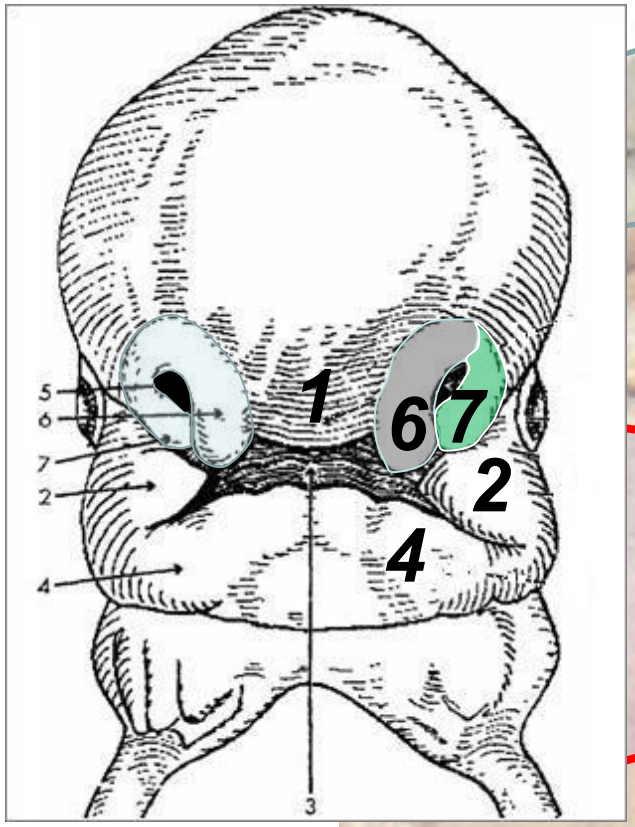
5
6
7
2
4
3
1
6
7
2
4

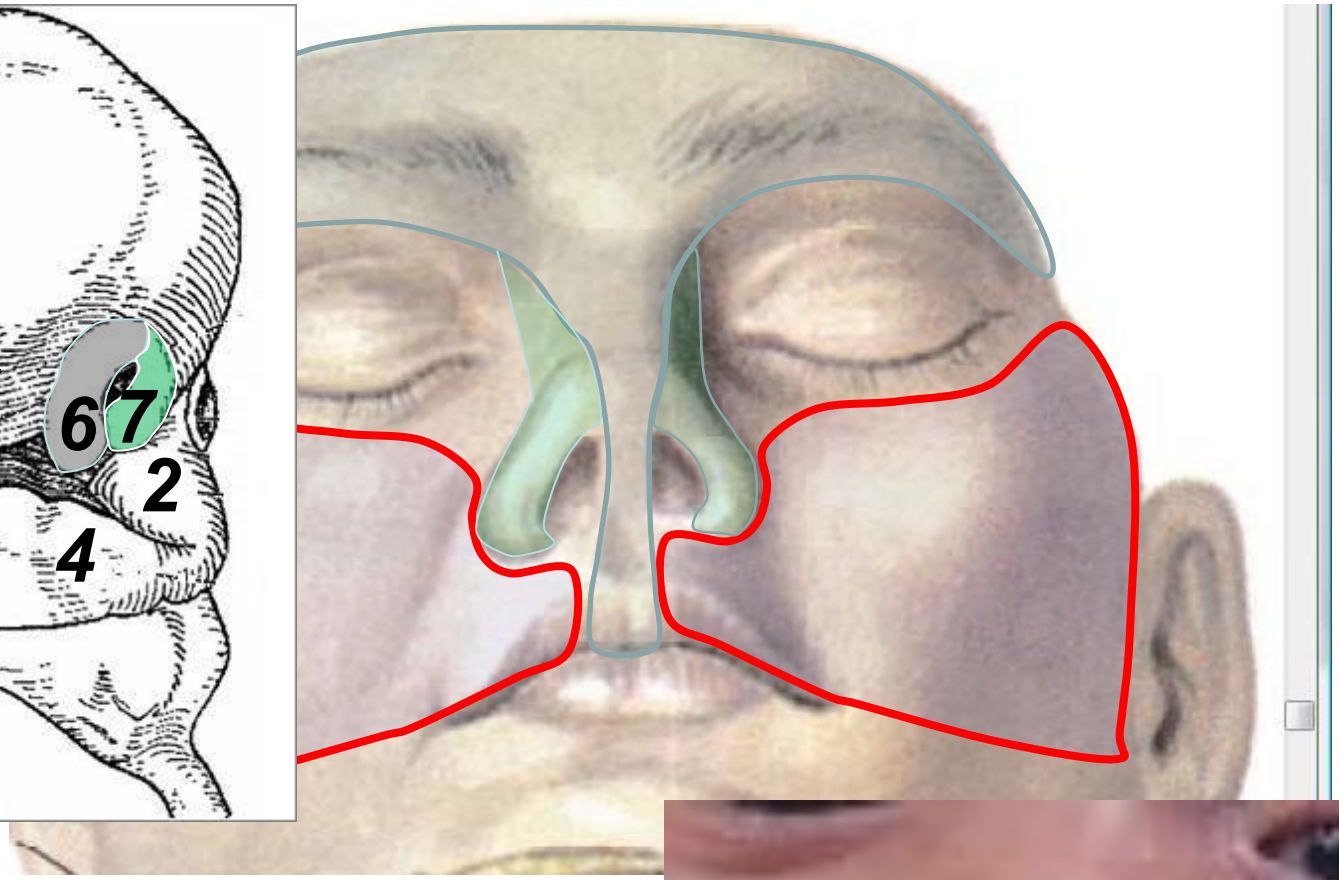

Пороки развития лица:

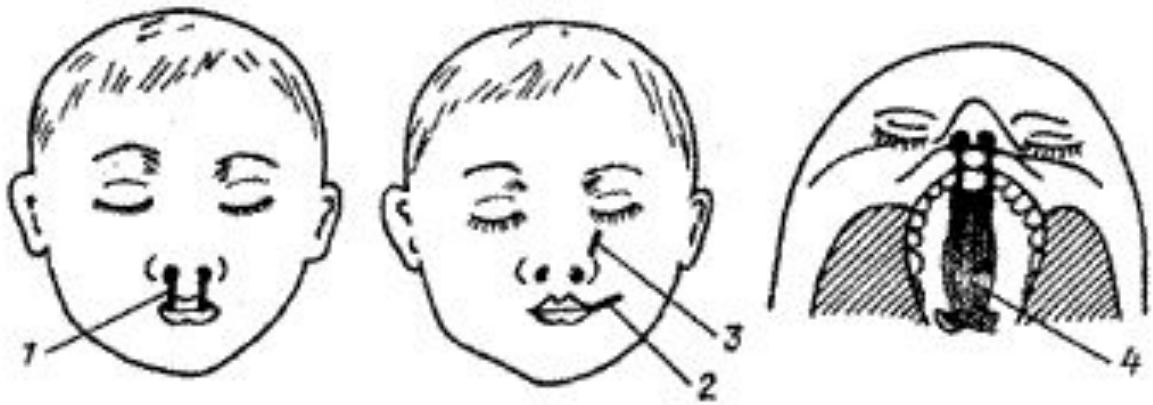

- **1 — labium leporinum** — заячья губа — несращение срединного носового отростка с верхнечелюстными отростками. Может быть одно- или двухсторонним;
- **2 — macrostoma** — поперечная щель лица — несращение верхне- и нижнечелюстных отростков;
- **3** — косая щель лица — несращение бокового носового отростка с верхнечелюстным. Если щель достигает века, то имеется расщепление нижнего века **(coloboma);**
- **4** — волчья пасть **(faux lupina, palatum fissum)** — несращение нёбных валиков верхнечелюстных отростков по срединной линии (расщепленное нёбо).

Классификация костей черепа по развитию

Таким образом, у человека кости черепа по своему развитию могут быть разделены на 3 группы.

1. Кости, образующие мозговую капсулу:
   а) развивающиеся на основе соединительной ткани — кости свода: теменные, лобная, верхняя часть чешуи затылочной кости, чешуя и барабанная часть височной кости;
   б) развивающиеся на основе хряща — кости основания: клиновидная (за исключением медиальной пластинки крыловидного отростка), нижняя часть чешуи, базилярная и латеральные части затылочной кости, каменистая часть височной кости.
2. Кости, развивающиеся в связи с носовой капсулой:
   а) на основе соединительной ткани — слезная, носовая, сошник;
   б) на основе хряща — решетчатая и нижняя носовая раковина.
3. Кости, развивающиеся из жаберных дуг:
   а) неподвижные — верхняя челюсть, небная кость, скуловая кость;
   б) подвижные — нижняя челюсть, подъязычная кость и слуховые косточки.

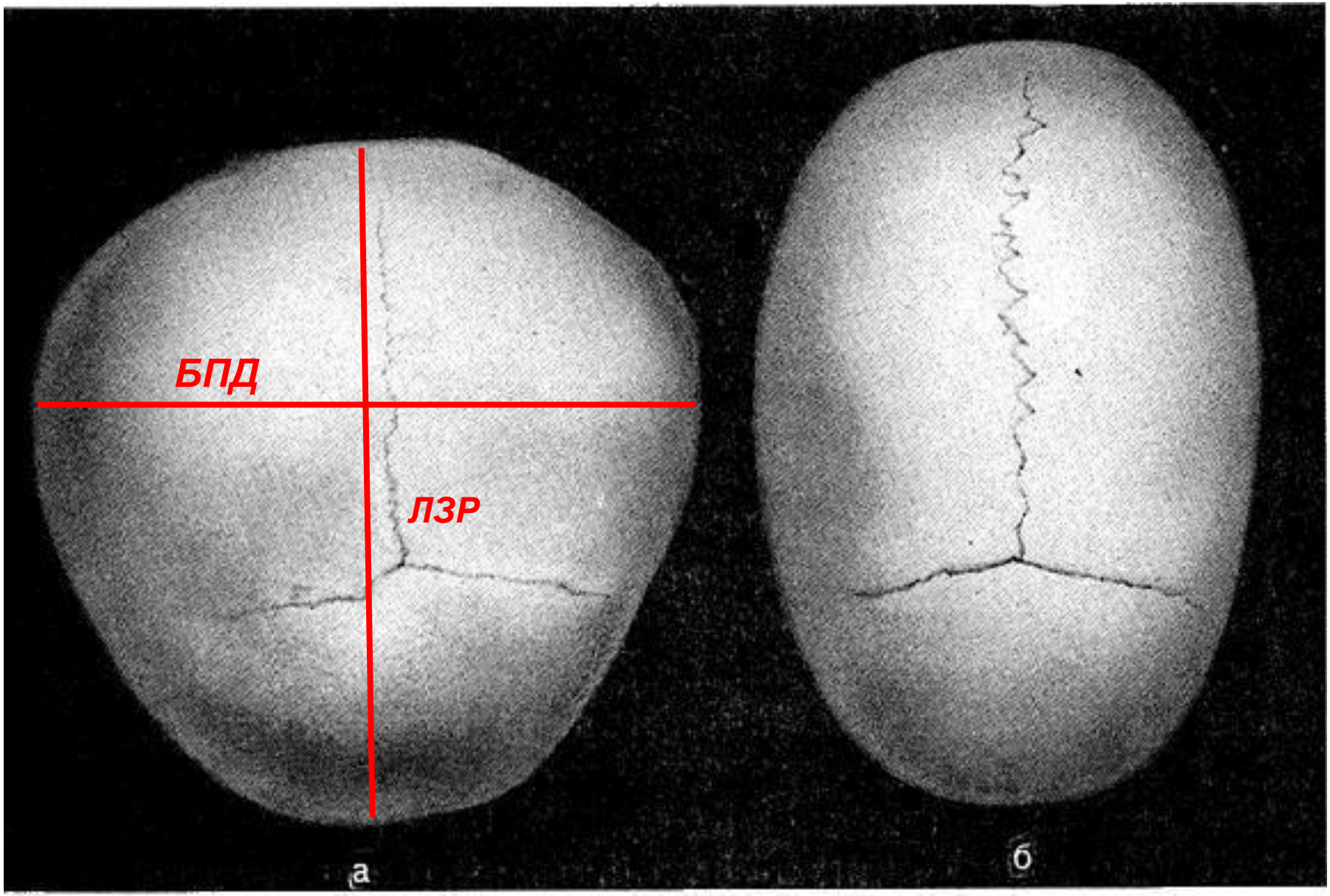
БПД
ЛЗР
а
б

Цефалический индекс

= БПД*100/ЛЗР

Брахицефалия > 80

Долихоцефалия < 75

Мезоцефалия 75-80.

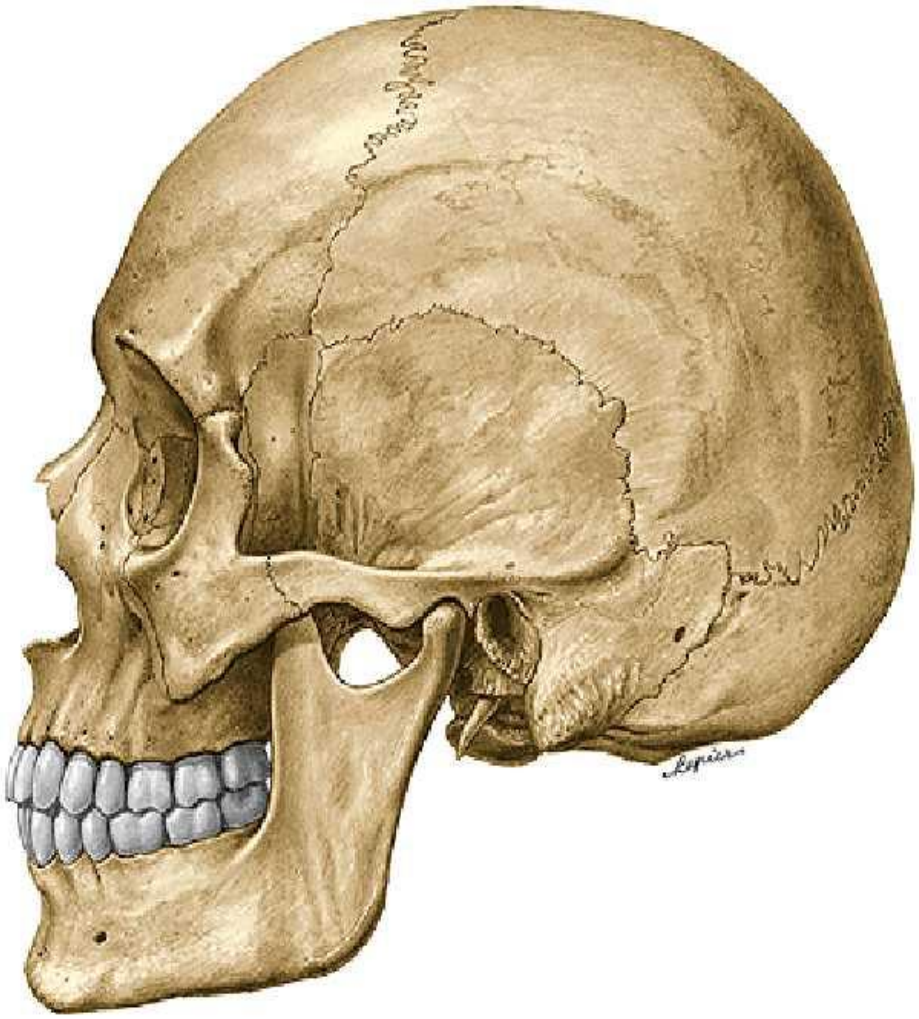

Дополнительный иллюстративный материал

Лобная кость
Os frontale

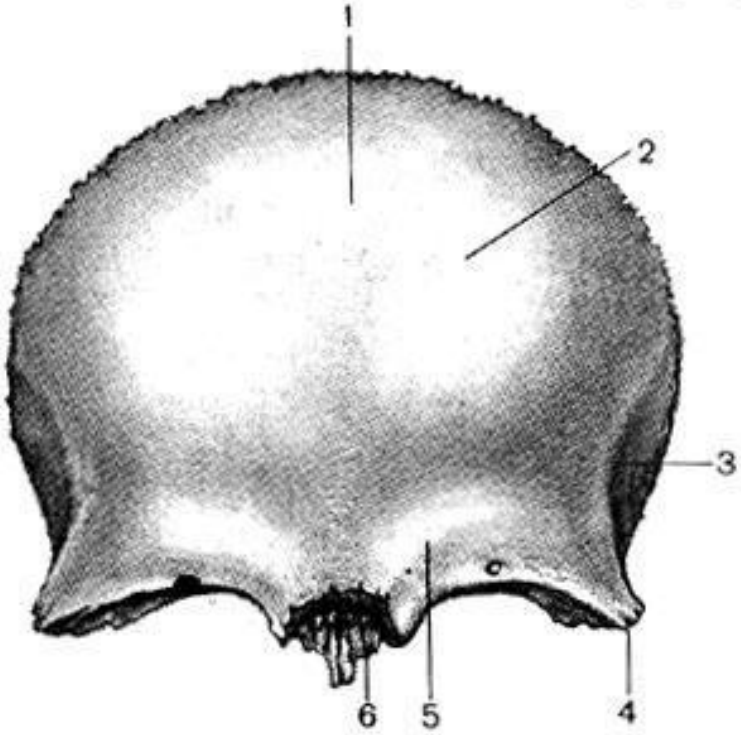

А

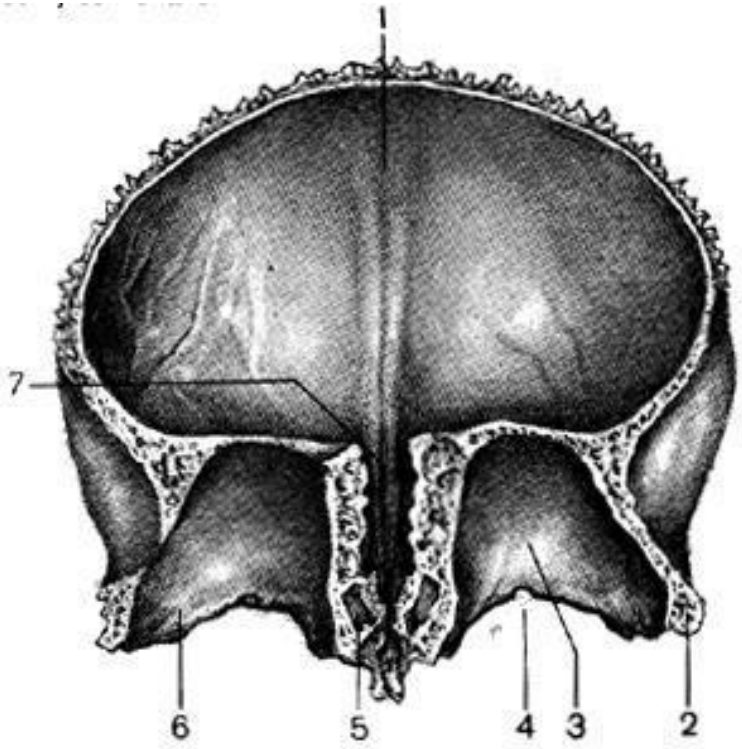

Б

А — вид спереди:
1 — squama frontalis;
2 — tuber frontale;
3 — linea temporalis;
4 — processus zygomaticus;
5 — arcus superciliaris;
6 — pars nasalis.

Б — вид сзади и снизу:
1 — sul. sinus sagittalis superioris;
2 — processus zygomaticus;
3 — pars orbitalis;
4 — incisura supraorbitalis;
5 — apertura sinus frontalis;
6 — fossa glandulae lacrimalis;
7 — crista frontalis.

Теменная кость
Os parietale

Рис. 35. Теменная кость, os parietale, правая.

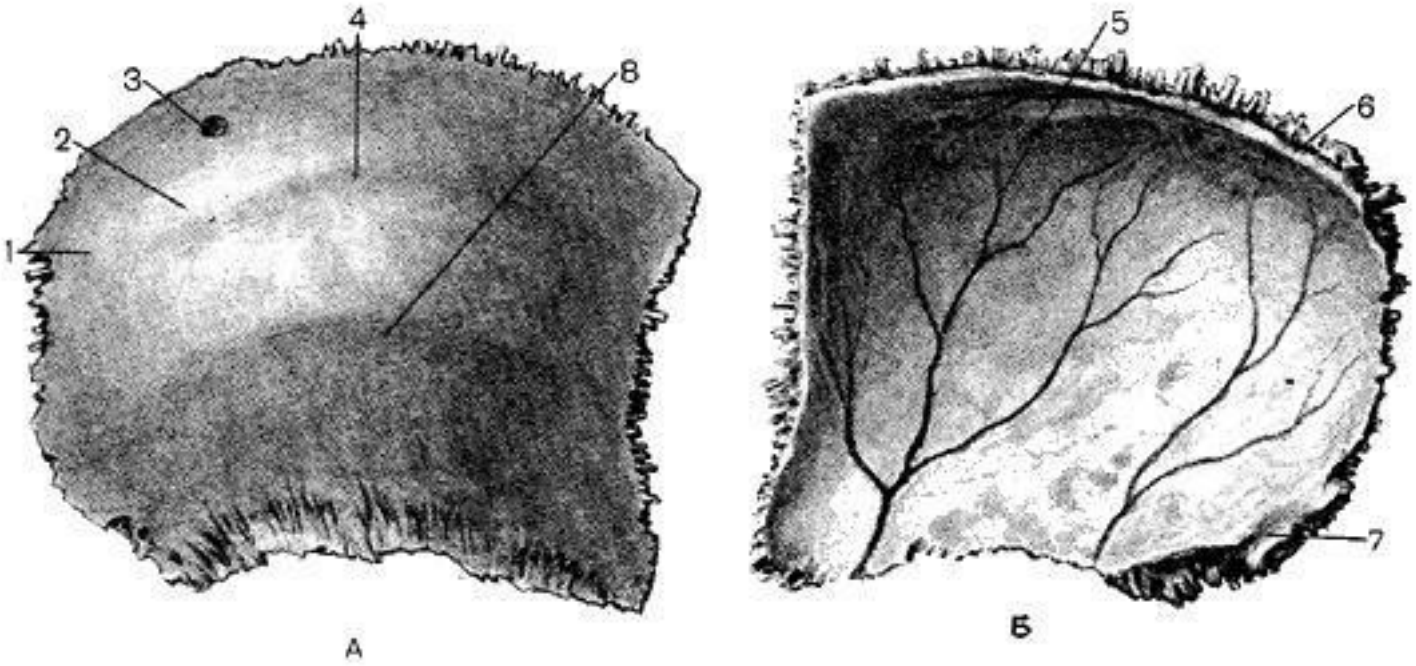

А — наружная поверхность.

Б — внутренняя поверхность.

1 — facies externa;
2 — tuber parietale;
3 — for. parietale;
4 — linea temporalis superior;
5 — facies interna;
6 — sul. sinus sagittalis superioris;
7 — sul. sinus sigmoidei;

Затылочная кость
Os occipitale

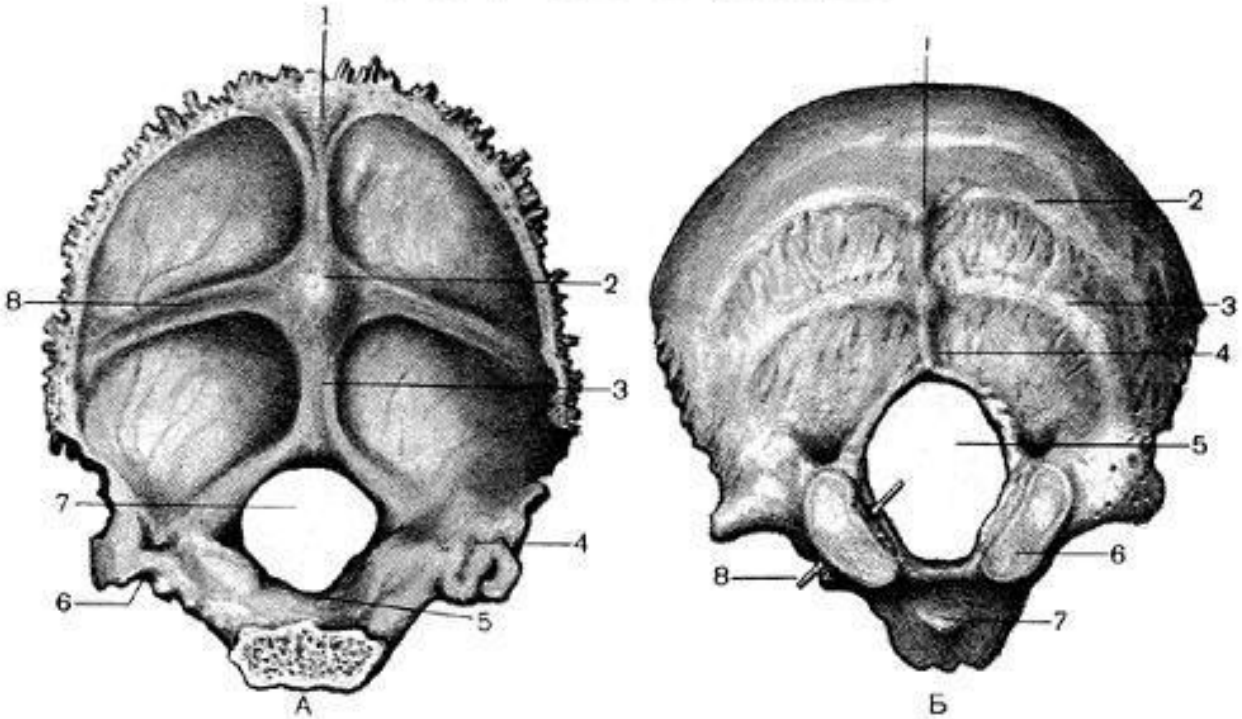

А — вид спереди и сверху:
1 — sul. sinus sagittalis superioris;
2 — protuberantia occipitalis interna;
3 — crista occipitalis interna;
4 — sul. sinus sigmoidei;
5 — pars basilaris;
6 — incisura jugularis;
7 — for. magnum;
8 — sul. sinus transversi.

Б — вид сзади и снизу:
1 — protuberantia occipitalis externa;
2 — linea nuchalis superior;
3 — linea nuchalis inferior;
4 — crista occipitalis externa;
5 — for. magnum;
6 — condylus occipitalis;
7 — tuberculum pharyngeum;
8 — зонд, введенный в подъязычный канал, canalis hypoglossi.

Venous Sinuses of Dura Mater

Sagittal Section

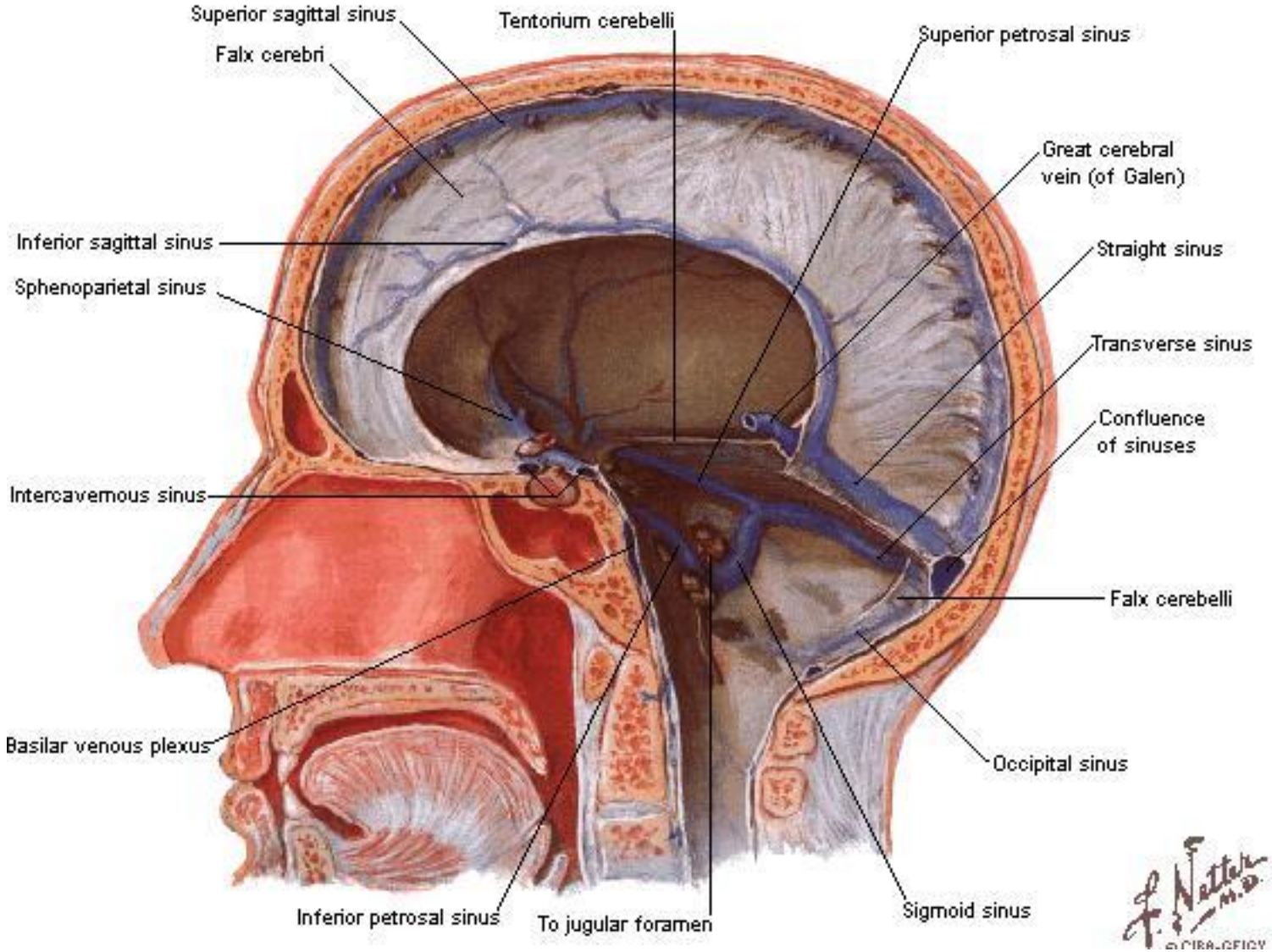

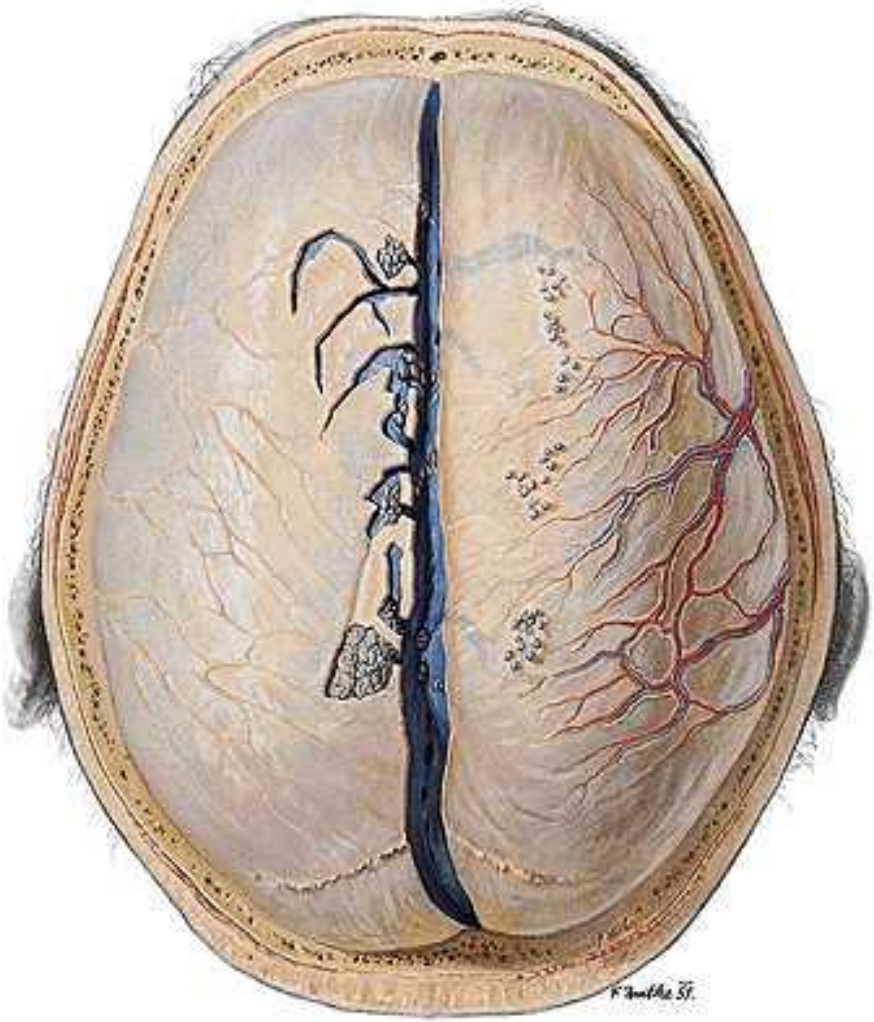

Granulationes arachnoidea (Пахионовы грануляции)

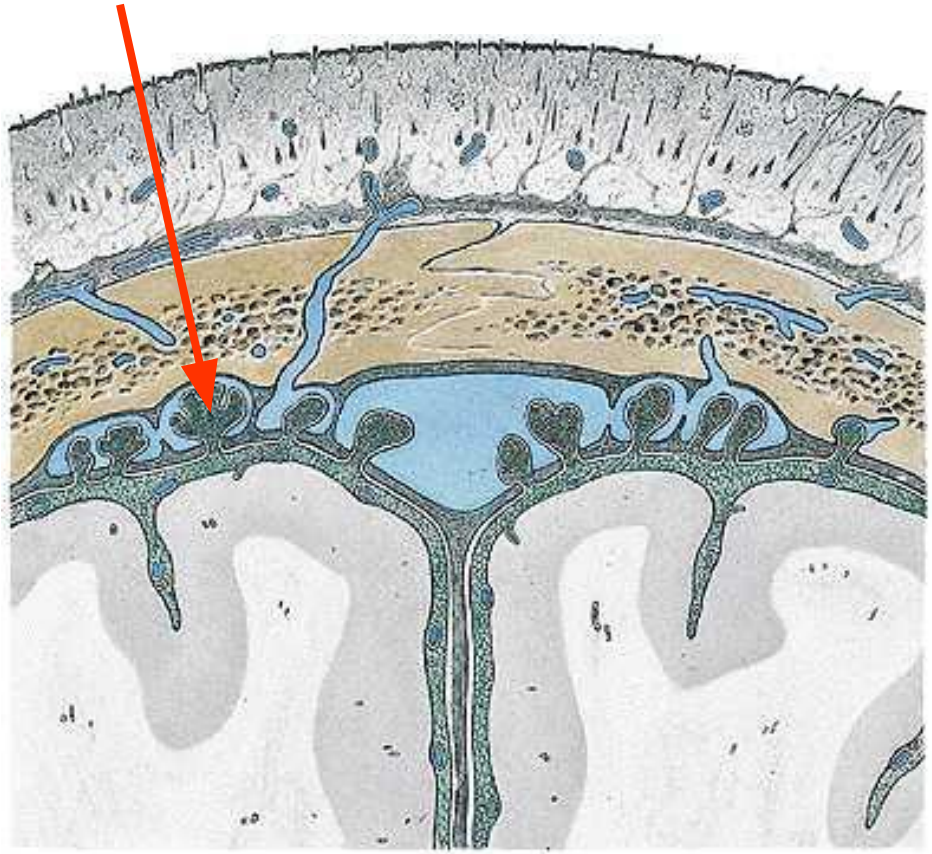

Meninges and Superficial Cerebral Veins

Frontal Section

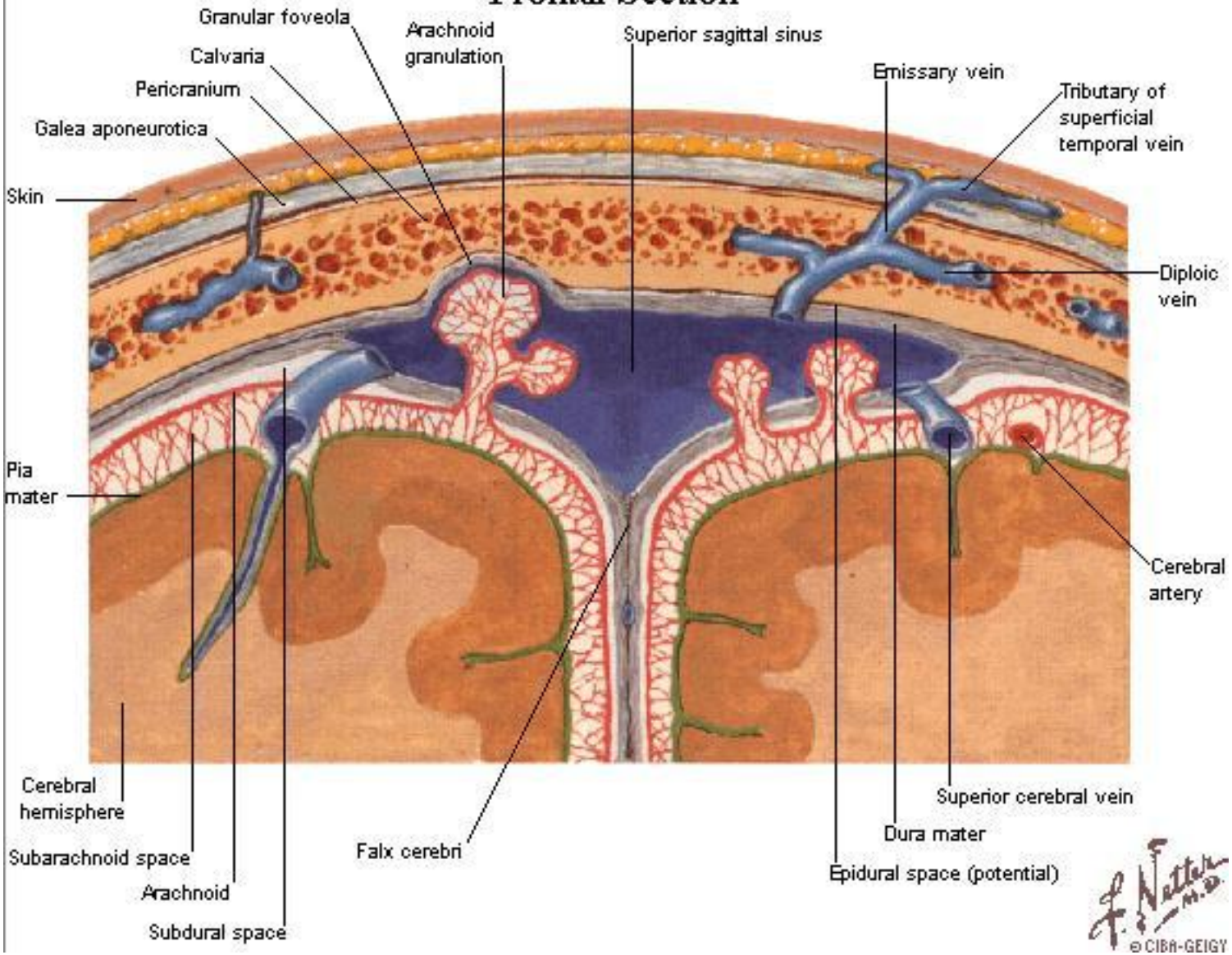

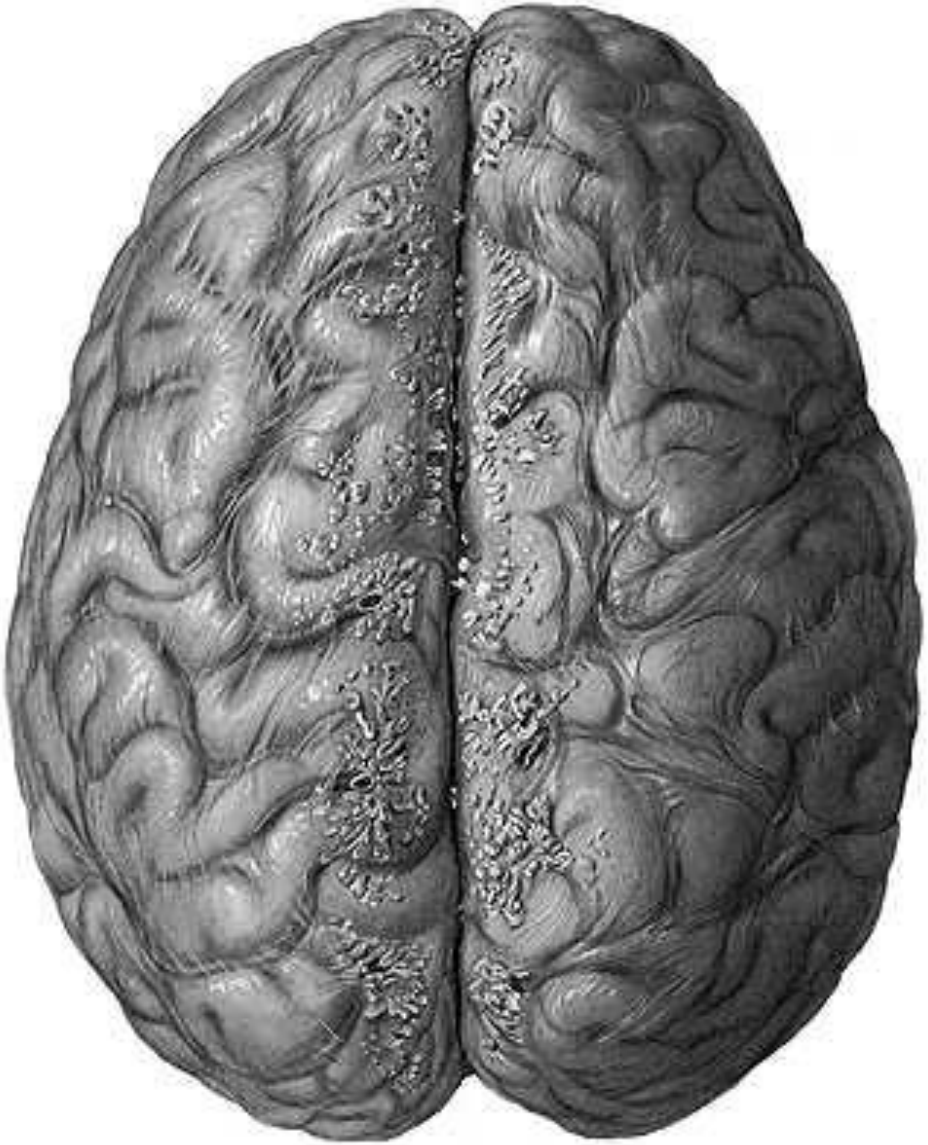

Calvaria

Inferior View

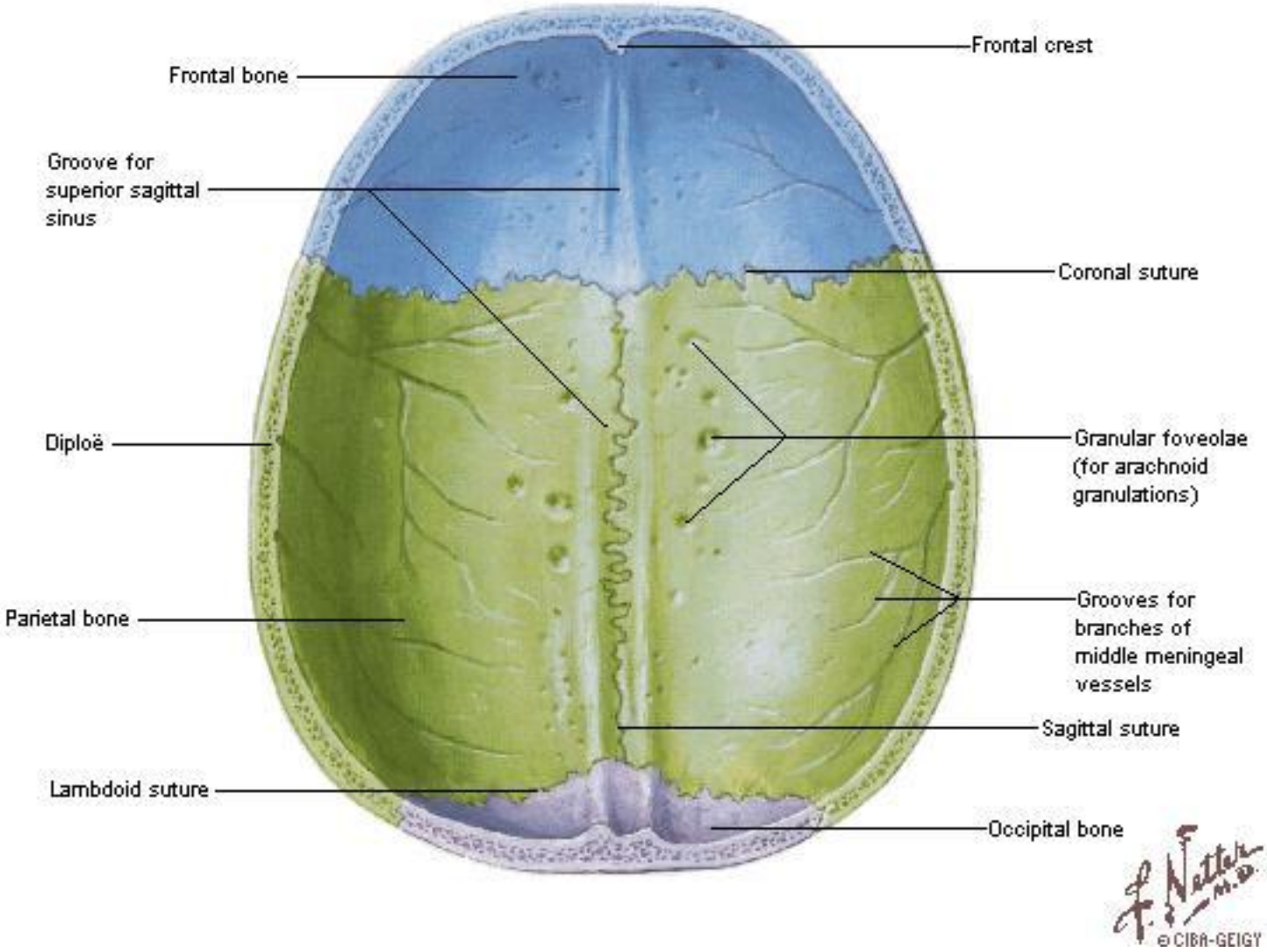

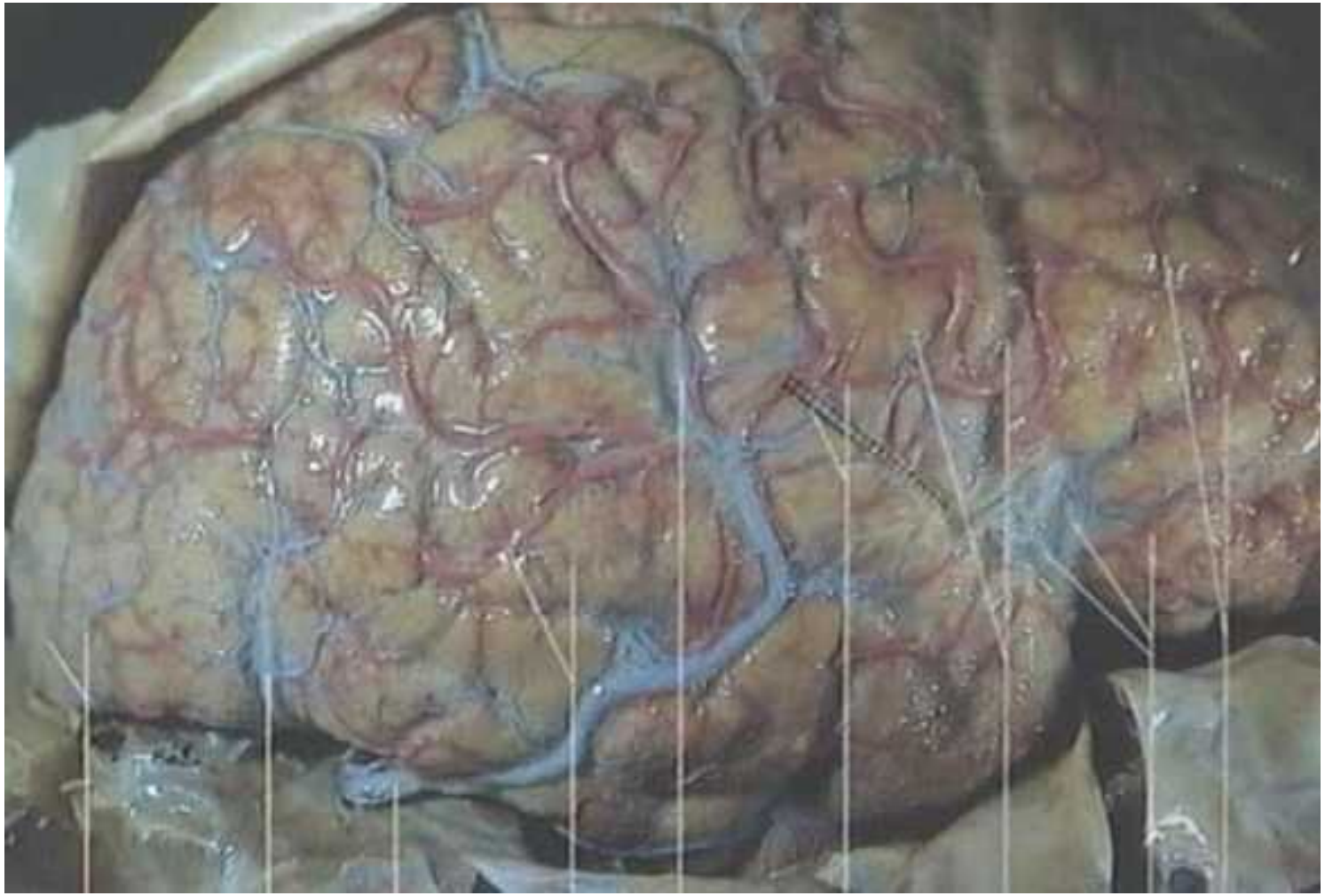

Os basilare

Рис. 34. Клиновидная и затылочная кости, os sphenoidale и os occipitale; вид сверху и несколько справа.

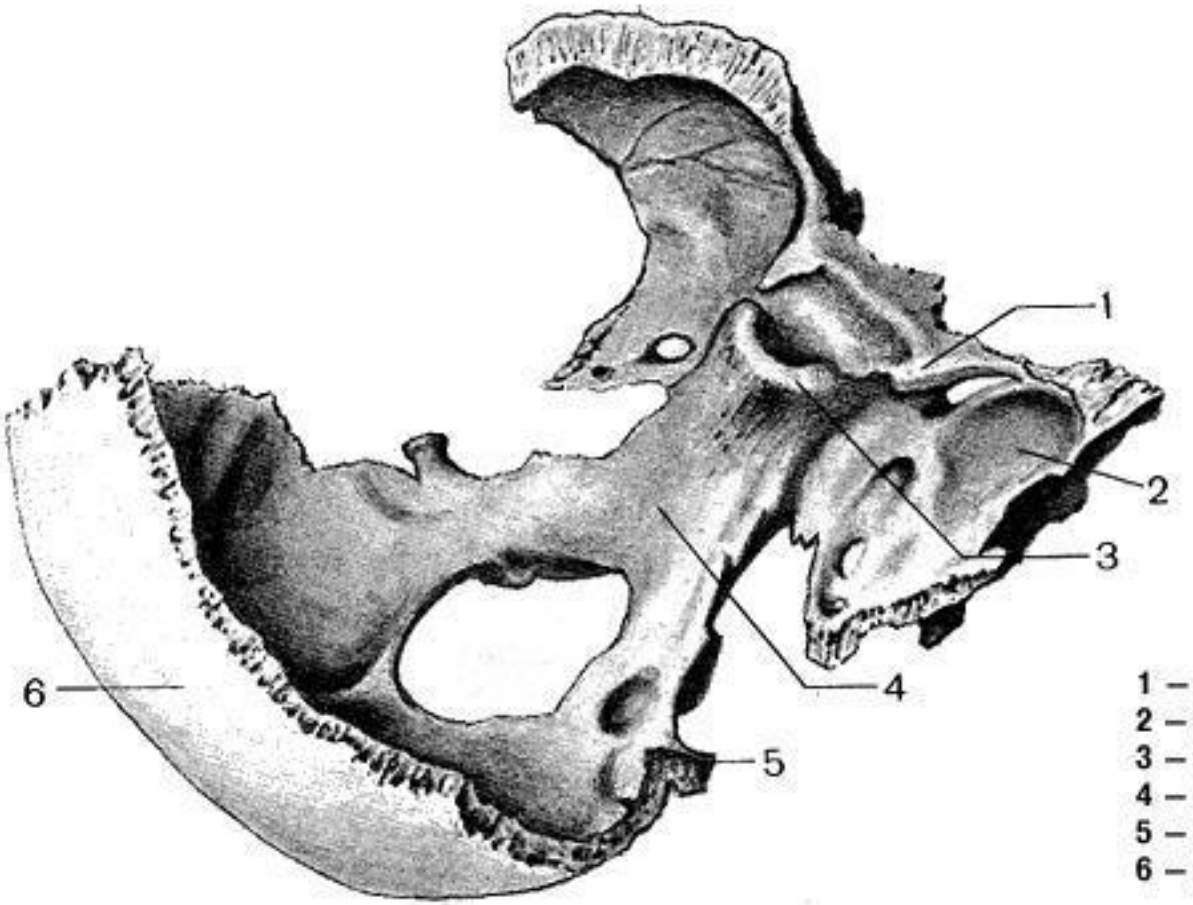

1 — ala minor;
2 — ala major;
3 — dorsum sellae;
4 — clivus;
5 — processus jugularis;
6 — squama occipitalis.

Височная кость

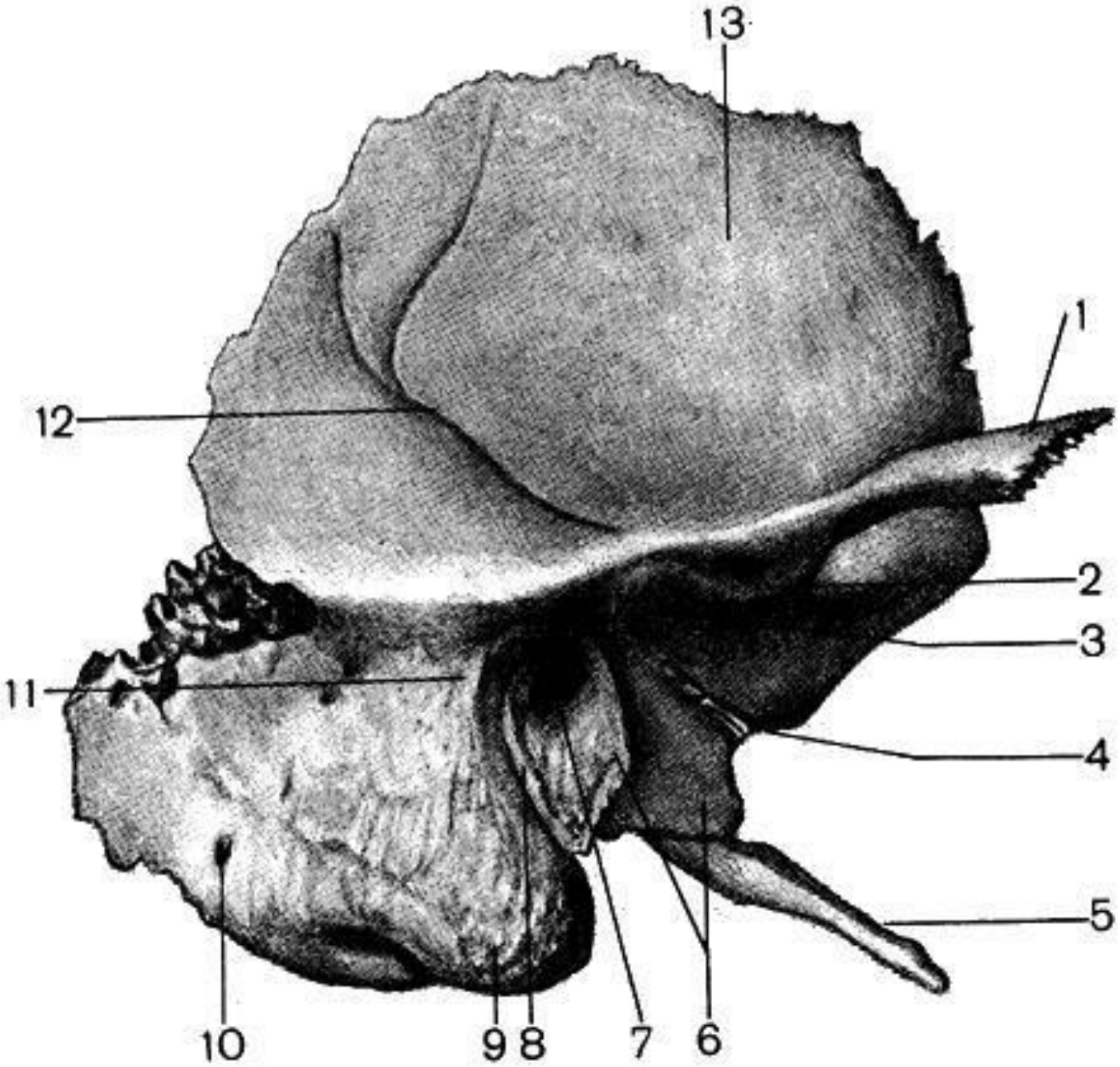

1 — processus zugomaticus;
2 — tuberculum articulare;
3 — fossa mandibularis;
4 — fissura petrotumpanica;
5 — processus styloideus;
6 — pars tympanica;
7 — porus acusticus externus;
8 — fissura tympanomastoidea;
9 — processus mastoideus;
10 — for, mastoideum;
11 — spina suprameatica;
12 — sul. a. temporalis mediae;
13 — pars squamosa.

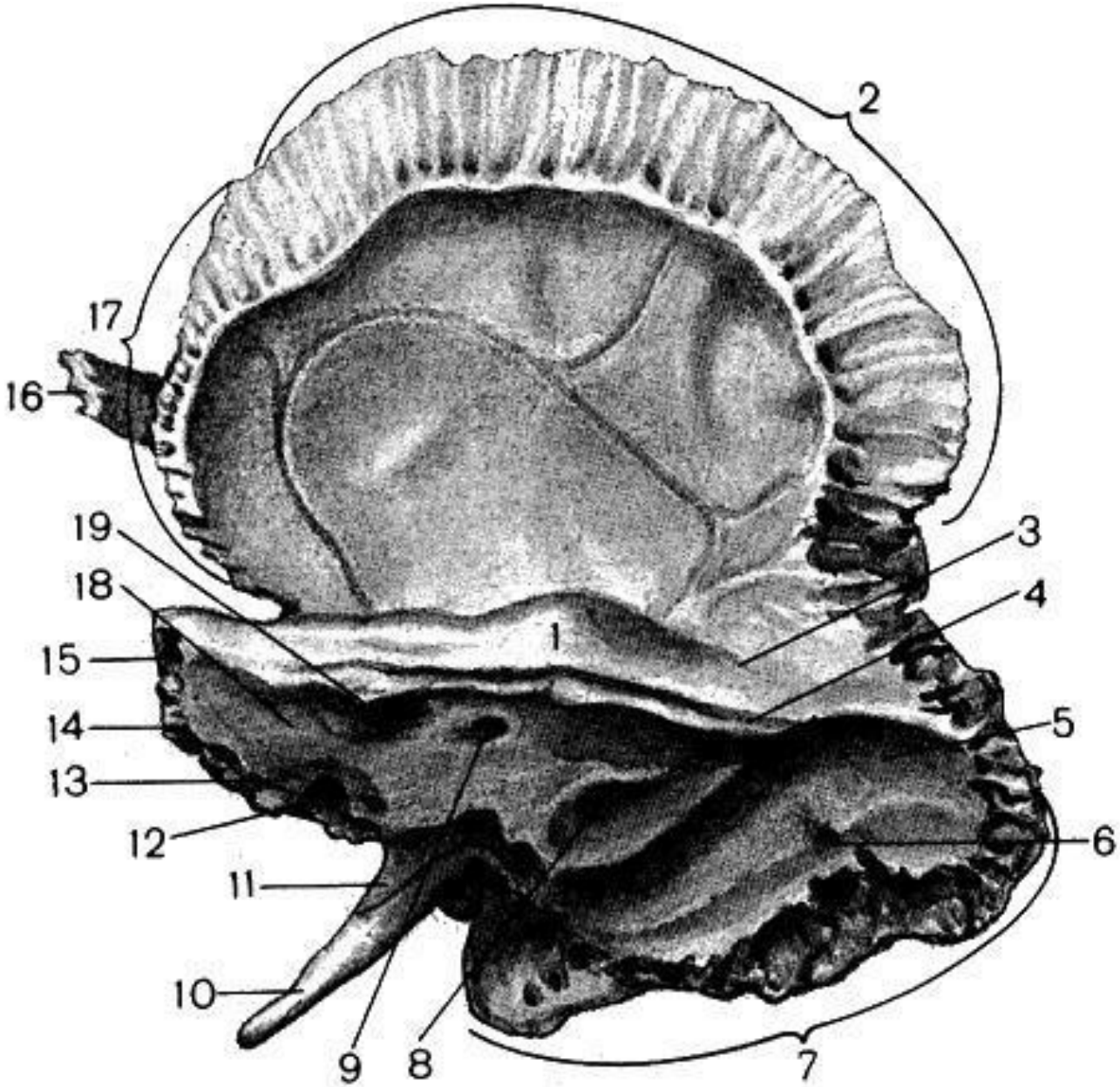

1 – eminentia arcuata;
2 – margo parietalis;
3 – tegmen tympani;
4 – sul. sinus petrosi superioris;
5 – sul. sinus sigmoidei;
6 – for. mastoideum;
7 – margo occipitalis;
8 – apertura externa aqueductus vestibuli;
9 – fossa subarcuata;
10 – processus styloideus;
11 – vag. processus styloidei;
12 – apertura externa canaliculi cochleae;
13 – sul. sinus petrosi inferioris;
14 – apex partis petrosae;
15 – pars petrosa;
16 – processus zygomaticus;
17 – margo sphenoidalis;
18 – facies posterior partis petrocae;
19 – porus acusticus internus.

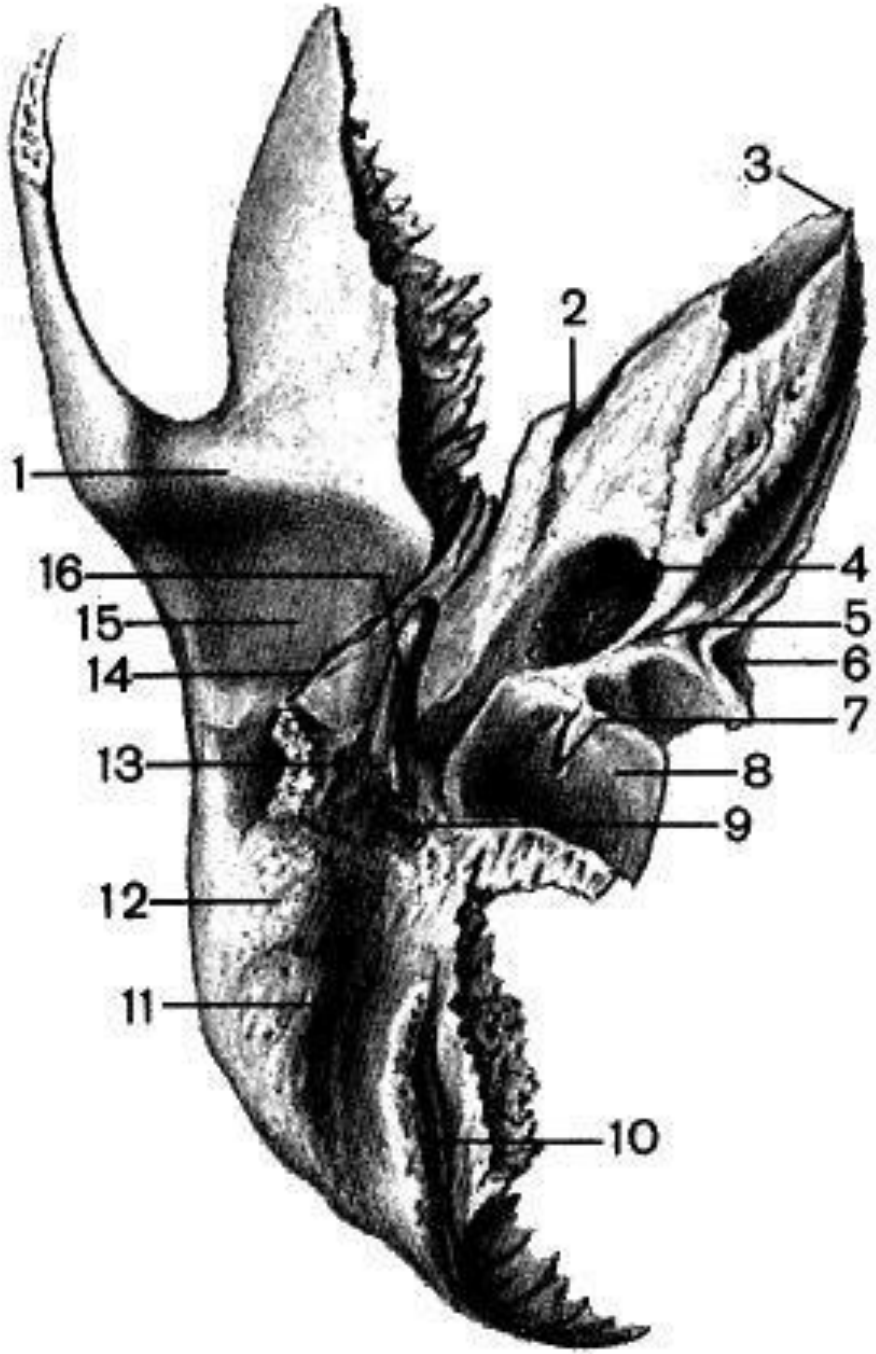

1 — tuberculum articulare;
2 — canalis musculotubarius;
3 — apex partis petrosae;
4 — canalis caroticus;
5 — fossula petrosa;
6 — apertura externa canaliculi cochleae;
7 — canaliculus mastoideus;
8 — fossa jugularis;
9 — for. stylomastoideum;
10 — sul. a. occipitalis;
11 — incisura mastoidea;
12 - processus mastoideus;
13 — pars tympanica;
14 — fissura petrotympanica;
15 — fossa mandibularis;
16 — processusstyloideus.

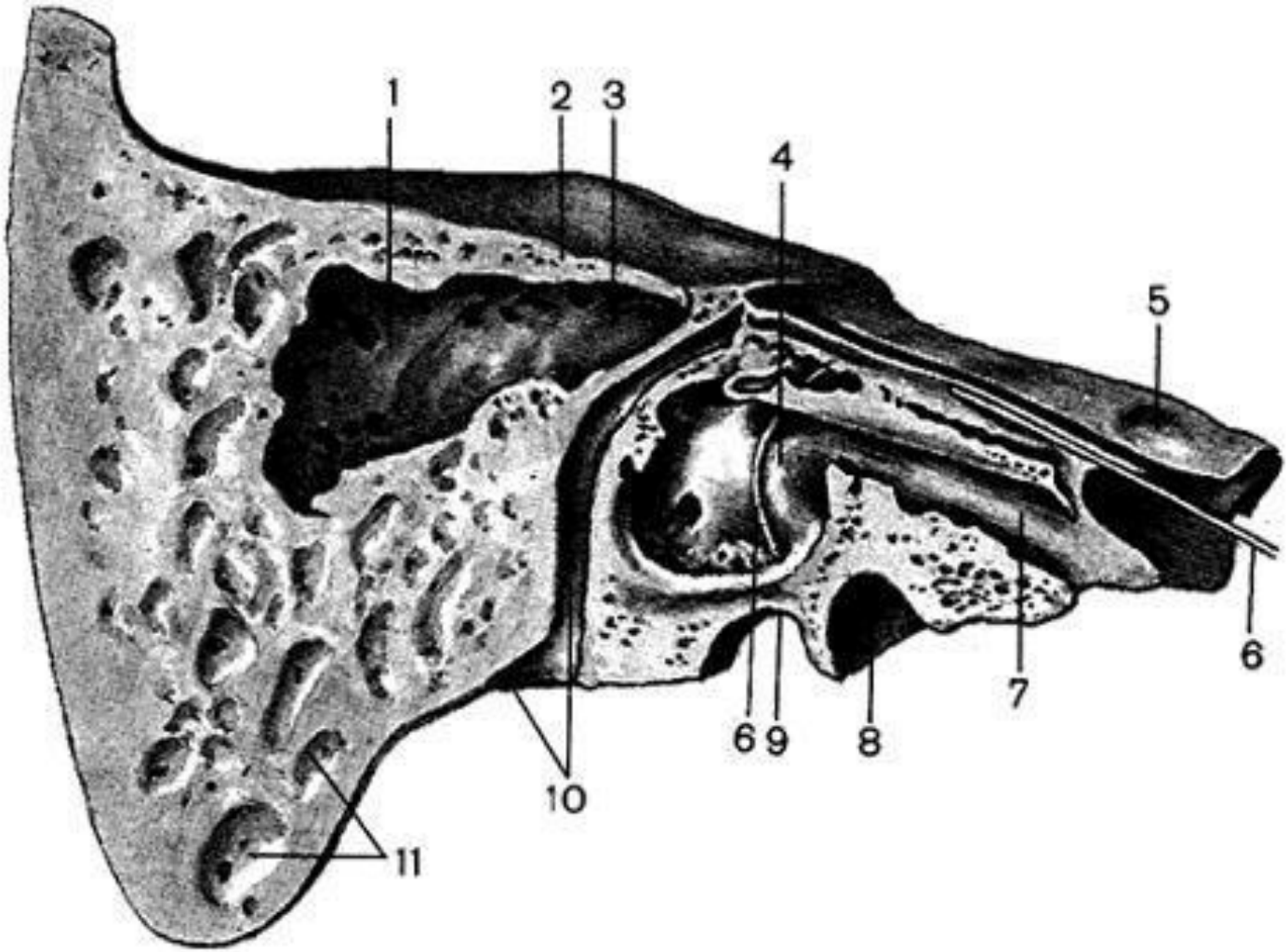

1 – anthrum mastoideum;
2 – tegmen tympani;
3 – prominentia canalis semicircularis lateralis;
4 – cavurn tympani;
5 – impressio trigeminalis;
6 – зонд, введенный в барабанный каналец, canaliculus tympanicus;
7 – semicanalis tubae auditiv
8 – canalis caroticus;
9 – fossa jugularis;
10 – canalis facialis et for. stylomastoideum;
11 – cellulae mastoideae.

Каналы височной кости

1. Canalis caroticus (foramen caroticum externum- foramen caroticum internum)
2. Canalis musculotubarius
   1. Semicanalis musculis tensoris tympani
   2. Semicanalis tubae auditivae

   (начинается в ***foramen lacerum,*** заканчивается в носоглотке).

Каналы височной кости

3. Canalis nervi facialis

Входное отверстие – ***porus acusticus internus***

Выходное отверстие **– *foramen stylomastoideum.***

Канал имеет 2 изгиба и 3 взаимноперпендикулярных направления.

1 направление – от ***porus acusticus internus*** до ***hiatus canalis nervi petrosi minoris*** (перпендикулярно оси пирамиды)

2 направление – вдоль оси пирамиды (от ***hiatus canalis nervi petrosi minoris*** до ***tegmen tympany)***

3 Направление – вертикальное (от ***tegmen tympany*** до ***foramen stylomastoideum***)

Канальчики височной кости

1. **Canaliculus tympanicus**

Начало – fossula petrosa (ямочка на гребешке, разделяющем ***fossa jugularis*** и ***foramen caroticum externum***)

Окончание – ***hiatus canalis nervi petrosi minoris*** (на передней поверхности пирамиды)

Канальчики височной кости

2.Canaliculus chordae tympani

Начало – foramen stylomastoideum

Окончание – ***fissura petro-tympanica*** (Глазерова щель)

Апертуры височной кости

1. **Apertura externa aquaeductus vestibuli** (на задней поверхности пирамиды – волосковидной формы вдавление позади porus acusticus internus).
2. **Apertura externa canaliculi cochleae** (на нижней поверхности пирамиды – углубление по ходу sulcus sinus petrosi inferior).
3. **Apertura inferior canaliculi tympanici** (s. fossula petrosa)
4. **Apertura superior canaliculi tympanici** (s. hiatus canalis nervi petrosi minoris).

Верхняя челюсть (Maxilla)

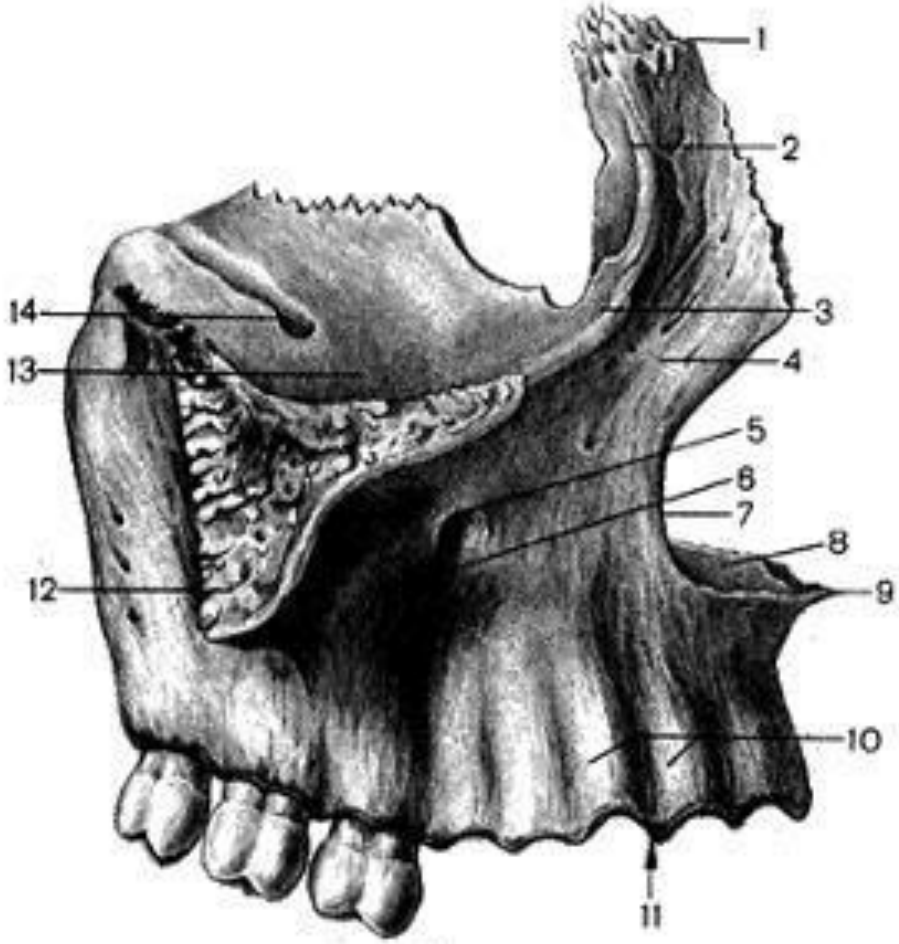

А

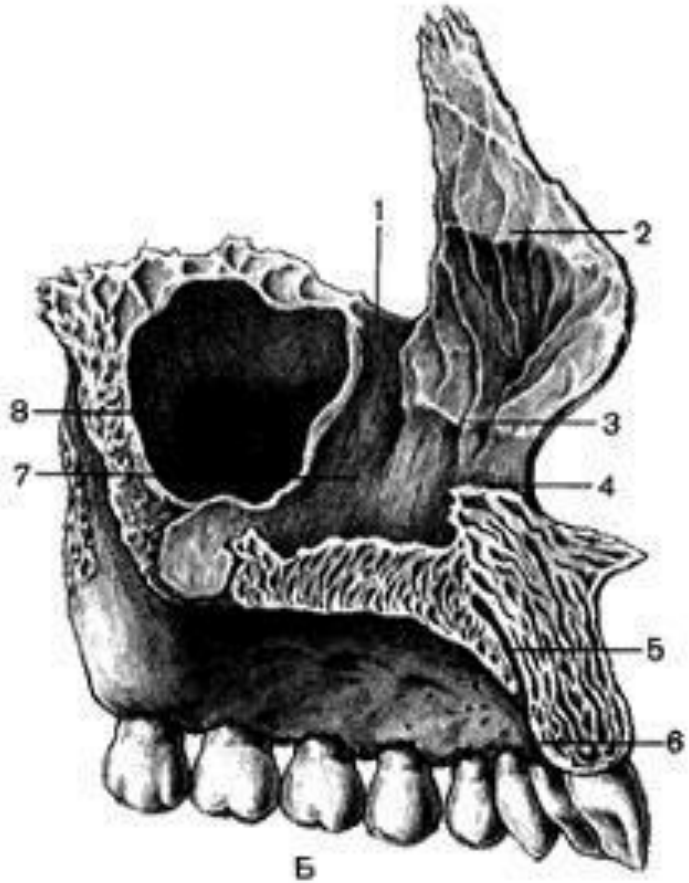

Б

А — вид снаружи:
1 — processus frontalis;
2 — crista lacrimalis anterior;
3 — margo infraorbitalis;
4 — fades anterior;
5 — for. infraorbitale;
6 — fossa canina;
7 — incisura nasalis;
8 — processus palatinus;
9 — spina nasalis anterior;
10 - juga alveolaria;
11 — processus alveolaris;
12 — processus zygomaticus;
13 — facies orbitalis;
14 — sul. infraorbitalis.

Б — вид изнутри:
1 — sul. laerimalis;
2 — crista ethmoidalis;
3 — crista conchalis;
4 — crista nasalis;
5 — canalis incisivus;
6 — processus alveoralis;
7 — facies nasalis;
8 — hiatus maxillaris.

Небная кость
Os palatinum

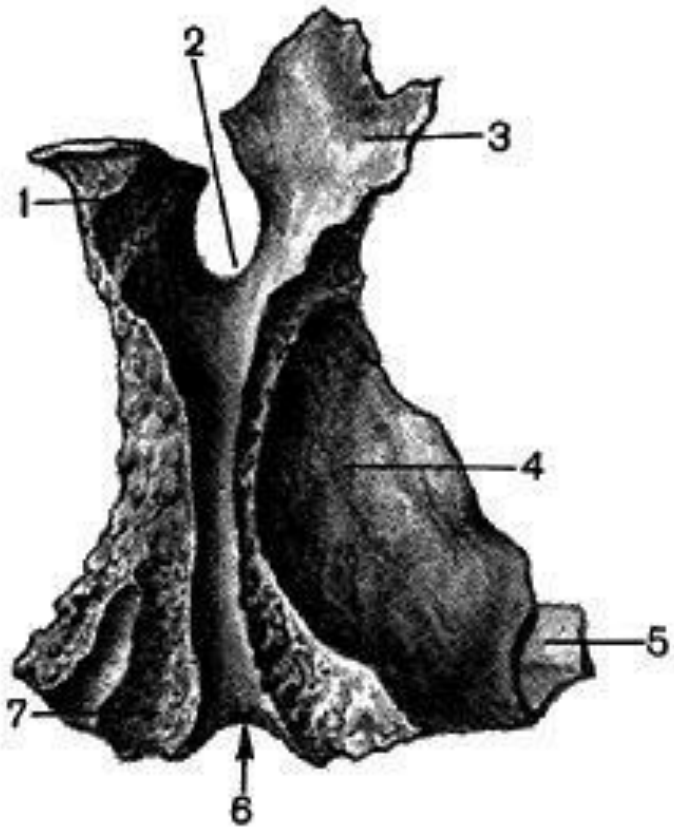

А

А — вид снаружи:
1 — processus sphenoidalis;
2 — incisura sphenopalatina;
3 — processus orbitalis;
4 — lam. perpendicularis;
5 — lam. horizontalis;
6 — sul. palatinus major;
7 — processus pyramidalis.

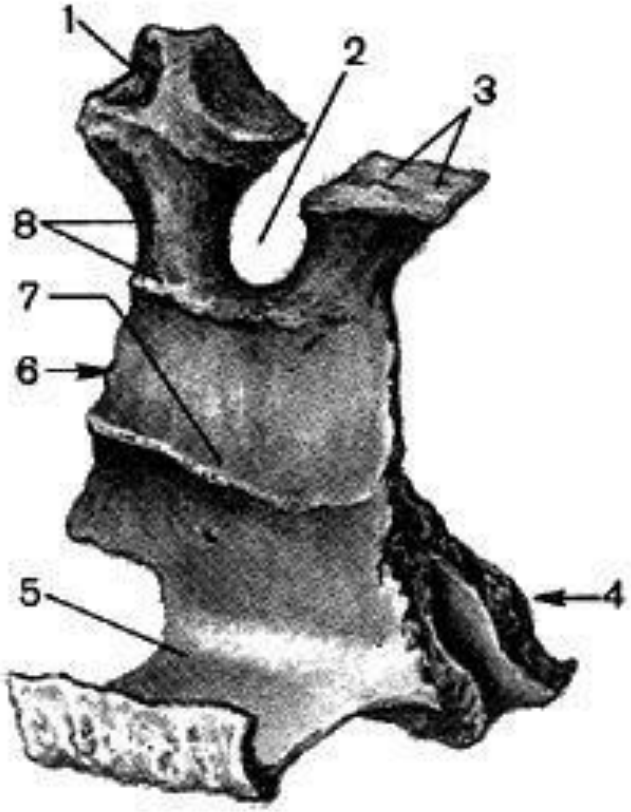

Б

Б — вид изнутри:
1 — processus orbitalis;
2 — incisura sphenopalatina;
3 — processus sphenoidalis;
4 — processus pyramidalis;
5 — lam. horizontalis;
6 — lam. perpendicularis;
7 — crista conchalis;
8 — crista ethmoidalis.

Нижняя носовая раковина
Concha nasalis inferior

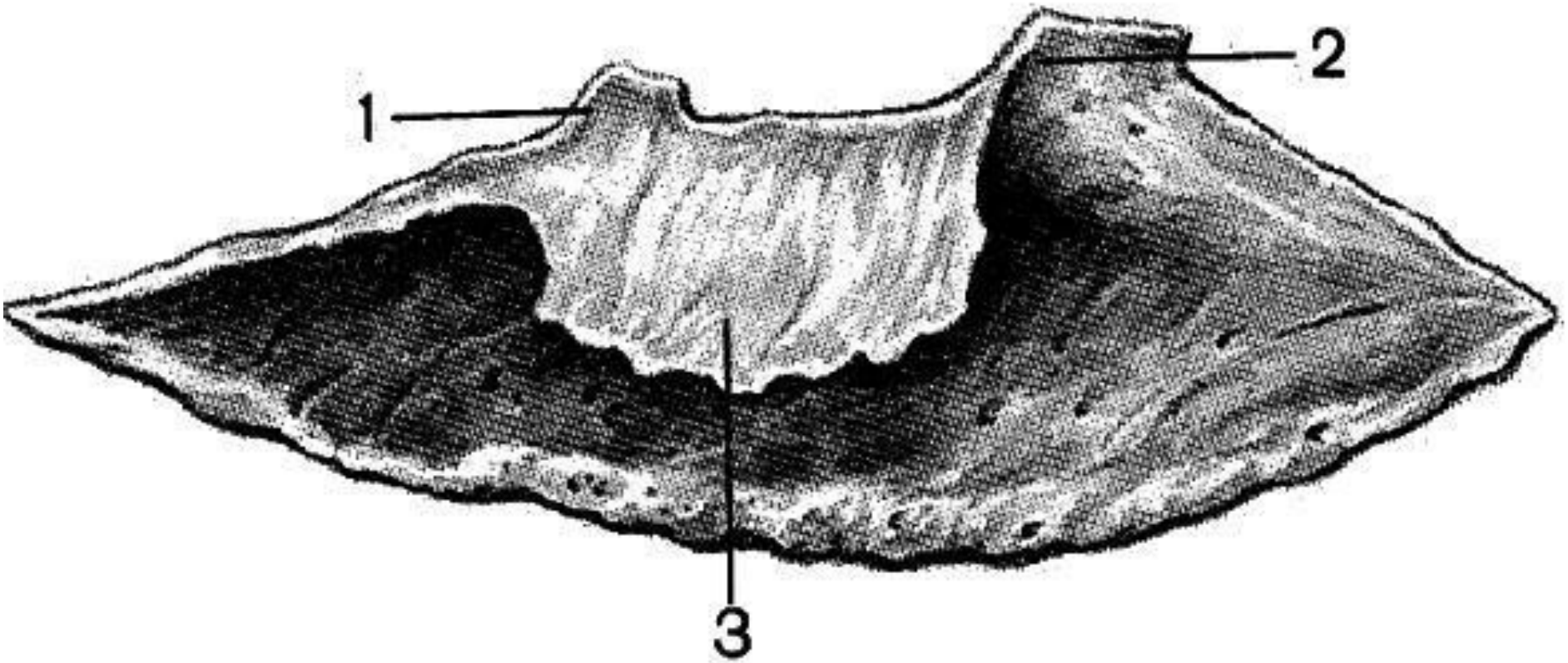

1 — processus ethmoidalis;
2 — processus lacrimalis;
3 — processus maxillaris.

Skull - Nasal Conchae Exposed

Sagittal Section

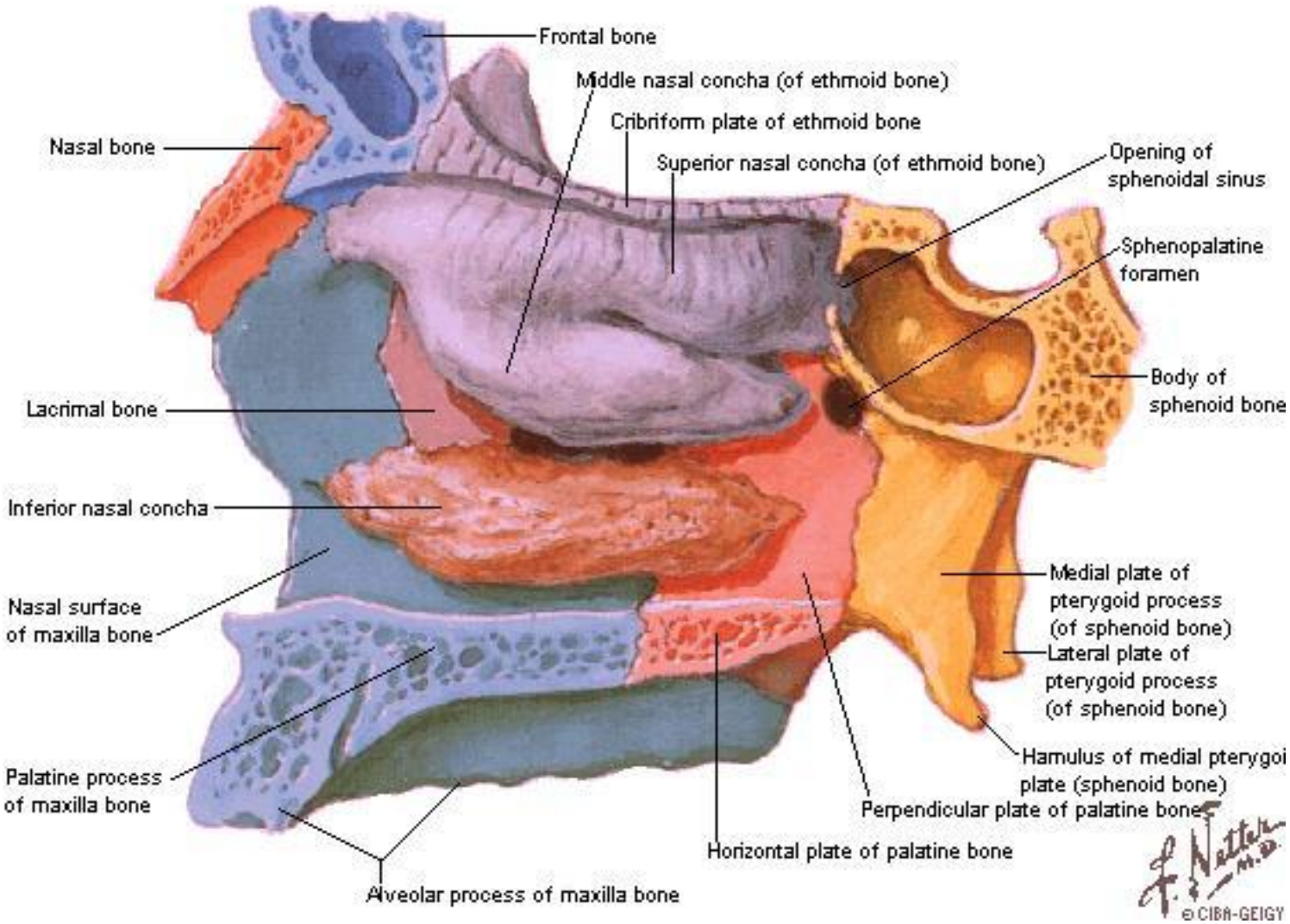

Paranasal Sinuses

Coronal Section

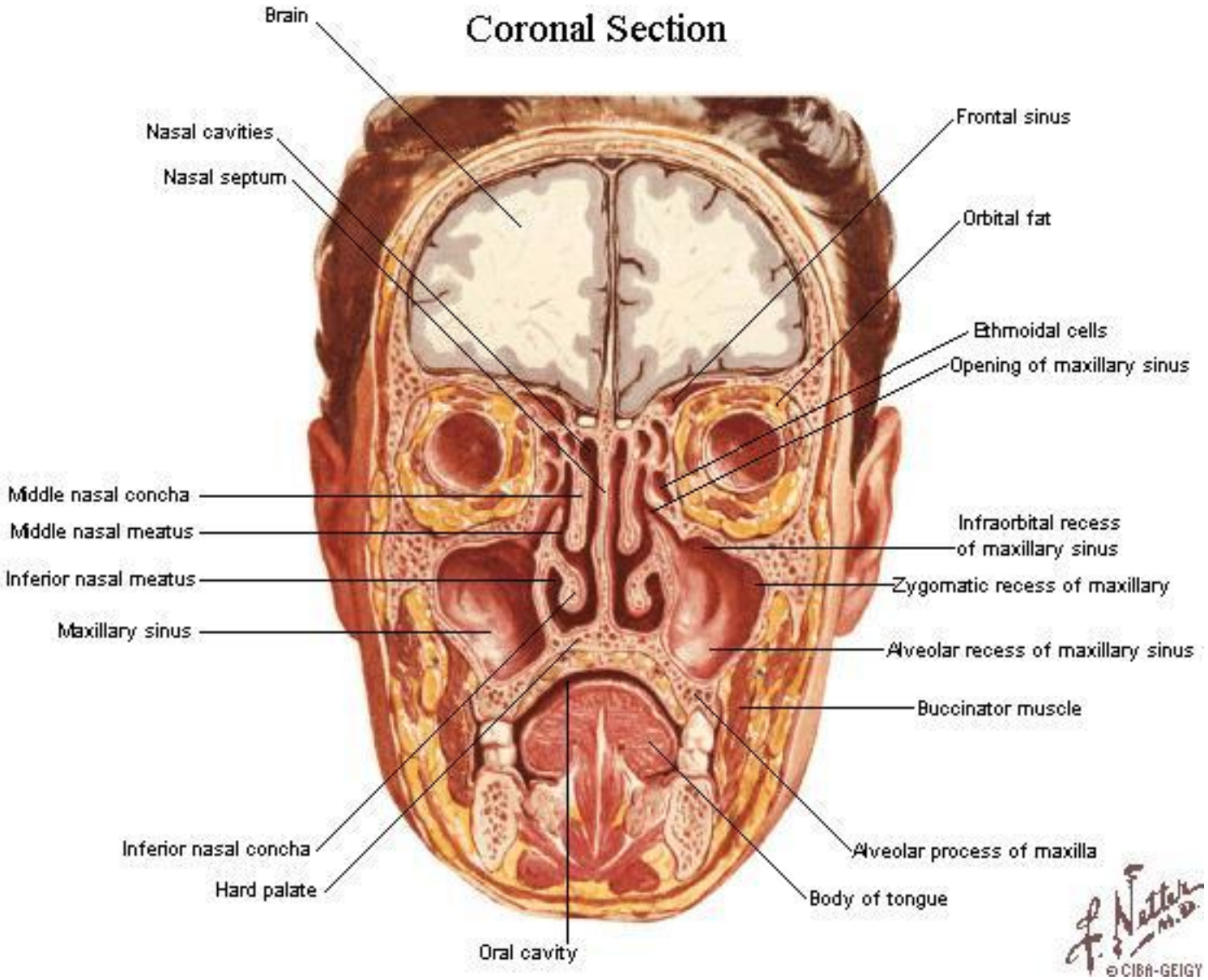

Сошник
Vomer

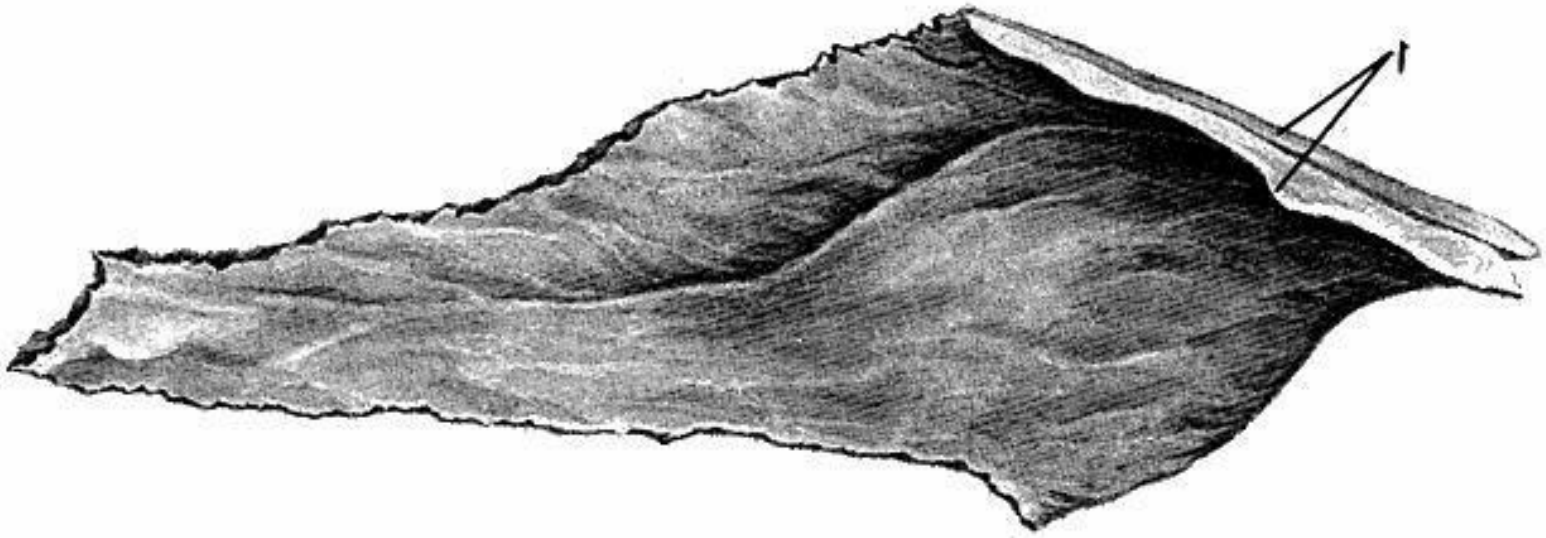

Medial Nasal Wall [Septum]

Bones and Cartilages

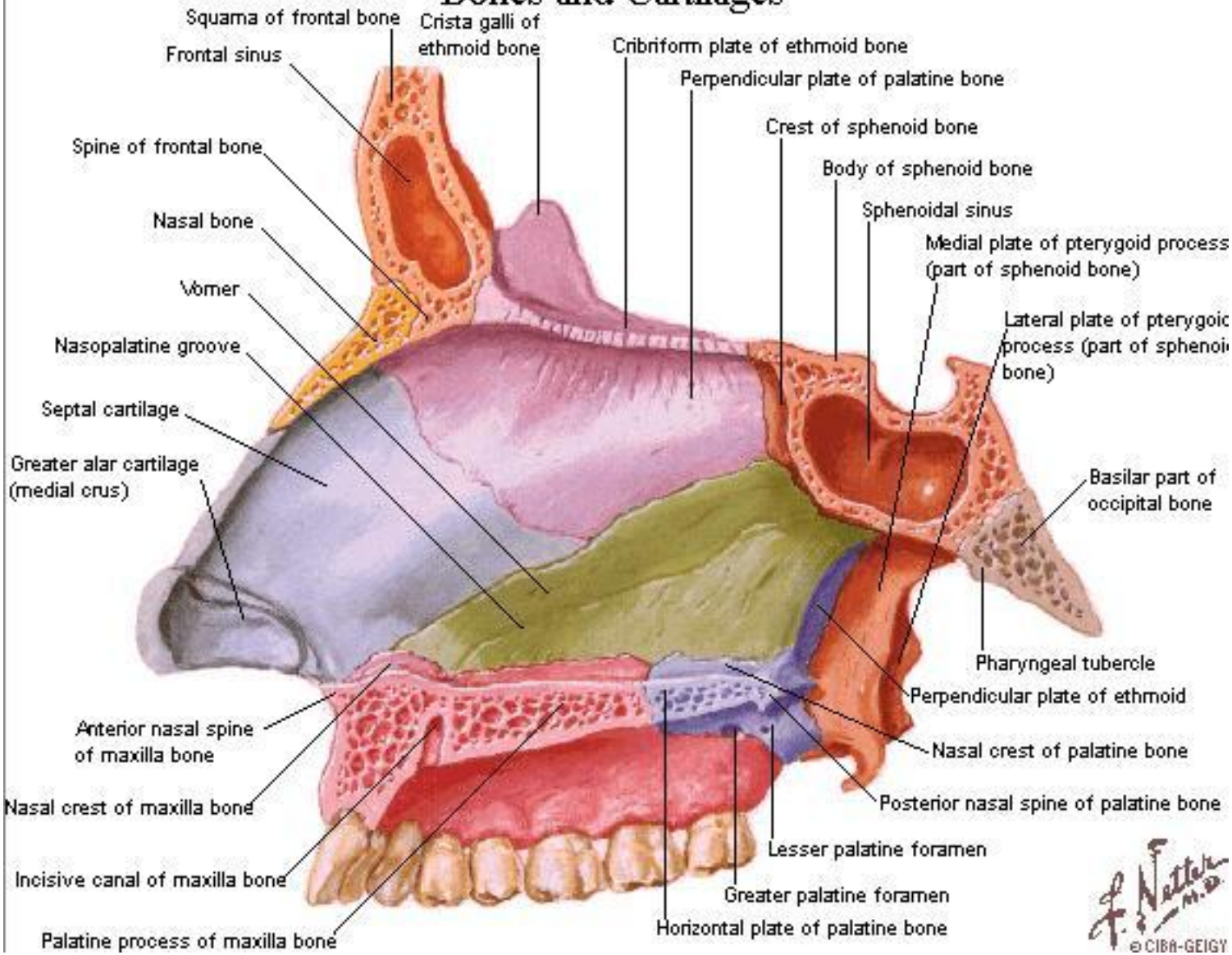

Костная перегородка полости носа

Костная перегородка полости носа, вид слева.

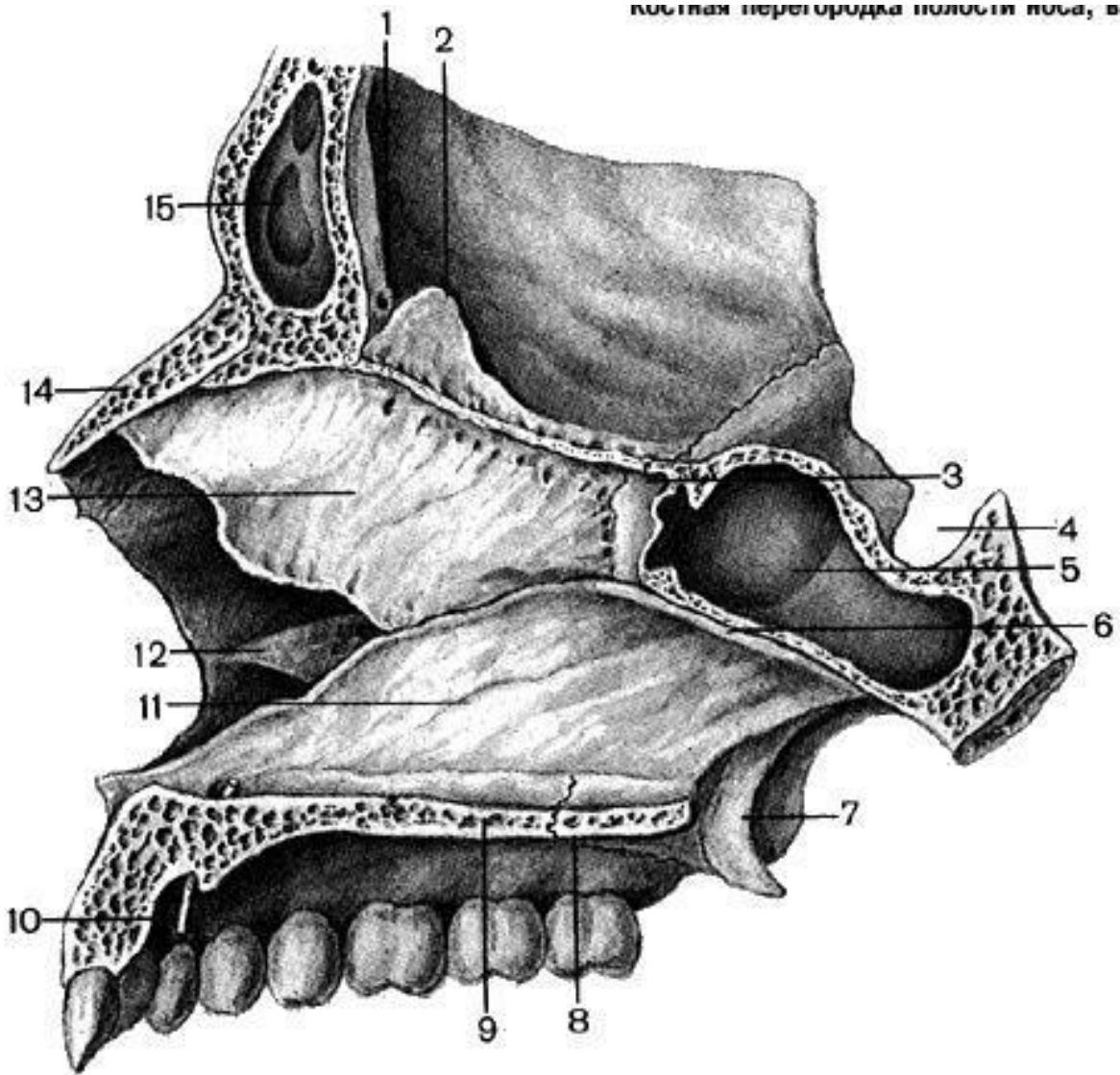

1 — for. caecum;
2 — crista galli;
3 — crista sphenoidalis;
4 — fossa hypophysialis;
5 — sinus sphenoidalis;
6 — ala vomeris;
7 — processus pterygoideus;
8 — lam. horizontalis ossis palatini;
9 — processus palatinus maxillae;
10 — зонд, введенный в резцовый канал, canalis incisivus;
11 — vomer;
12 — concha nasalis inferior;
13 — lam. perpendicularis oseis ethmoidalis;
14 — os nasale;
15 — sinus frontalis.

Слезная кость
Os lacrimale

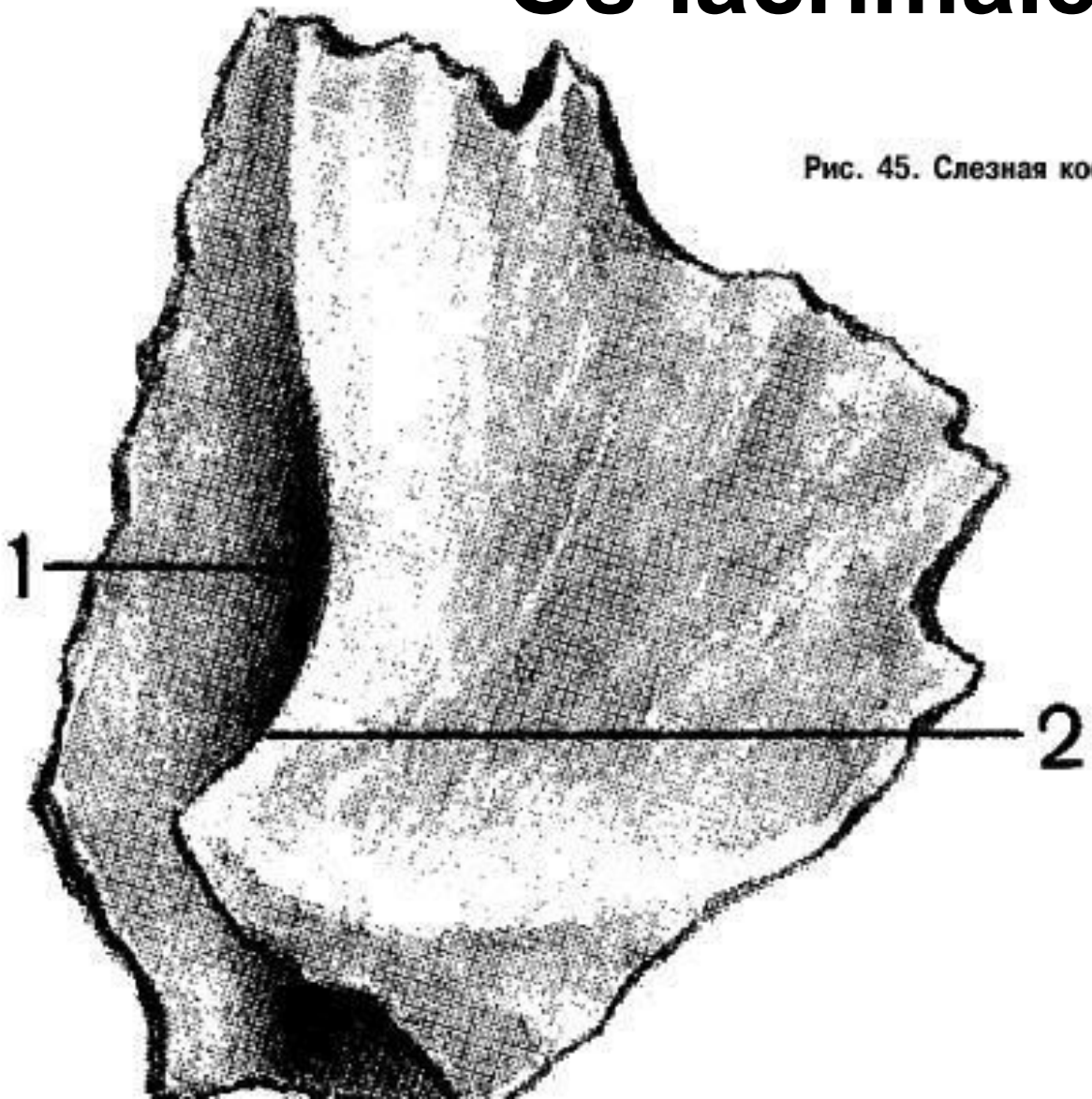

Рис. 45. Слезная кость, os lacrimale, правая, вид снаружи.

1 – sul. lacrimalis;
2 – crista lacrimalis posterior.

Скуловая кость
Os zygomaticus

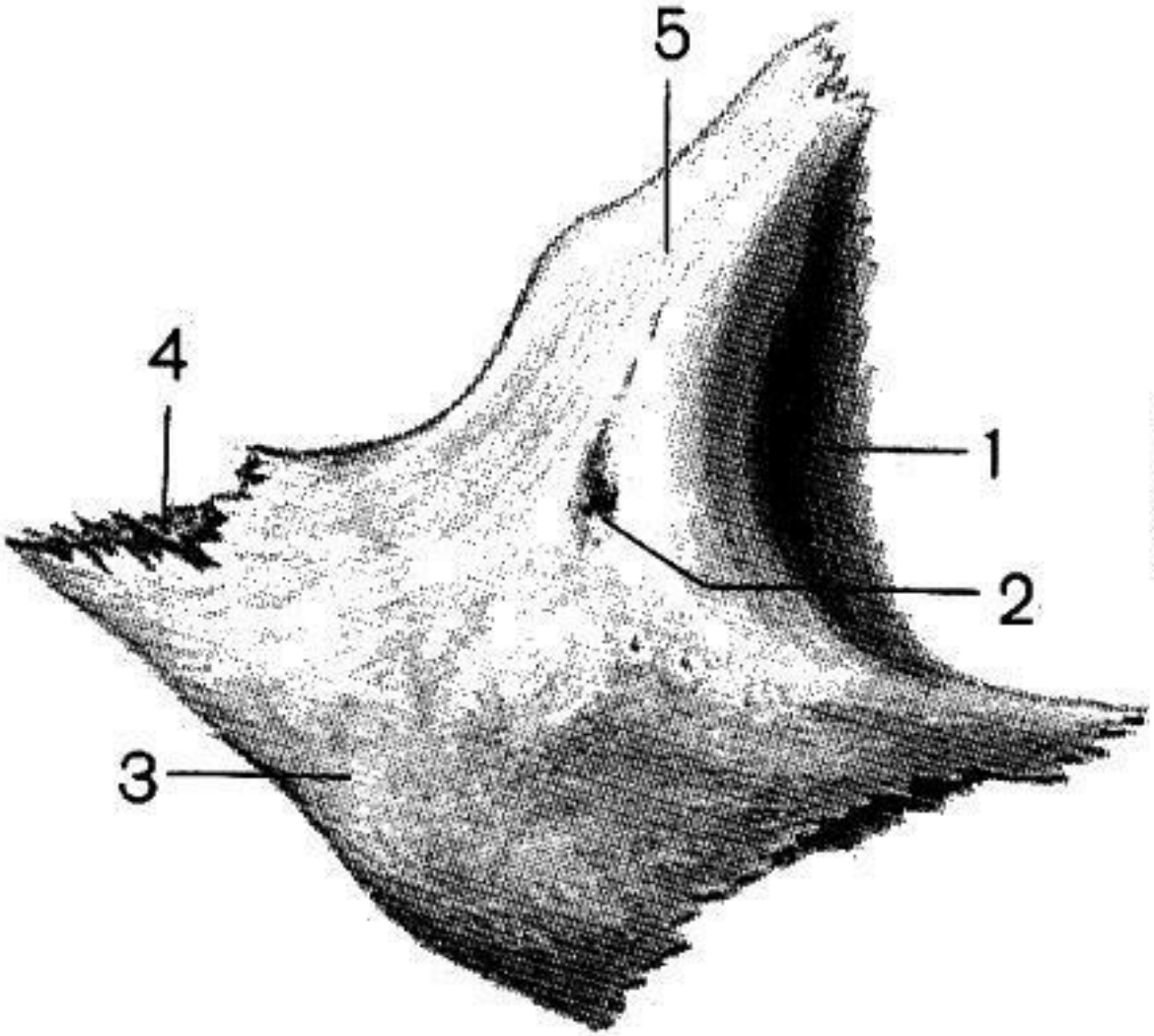

1 — fades orbitalis;
2 — for. zygomaticofaciale;
3 — facies lateralis;
4 — processus temporalis;
5 — processus frontalis.

Нижняя челюсть
Mandibula

Иллюстрации

Рис. 47. Нижняя челюсть, mandibula.

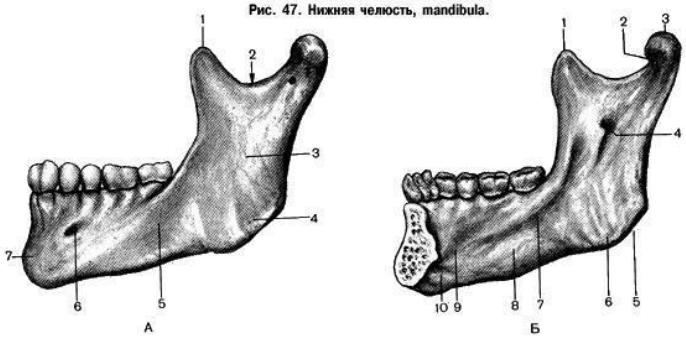

А — вид снаружи (левая половина):
1 — processus coronoideus;
2 — incisura mandibulae;
3 — r. mandibulae;
4 — tuberositas masseterica;
5 — corpus mandibulae;
6 — for. mentale;
7 — protuberantia mentalis.

Б — вид изнутри (правая половина):
1 — processus coronoideus;
2 — fovea pterygoidea;
3 — processus condylaris;
4 — for. mandibulae;
5 — angulus mandibulae;
6 — tuberositas pterygoidea;
7 — linea mylohyoidea;
8 — fovea submandibularis;
9 — fovea sublingualis;
10—fossa digastrica.

Наружное основание черепа

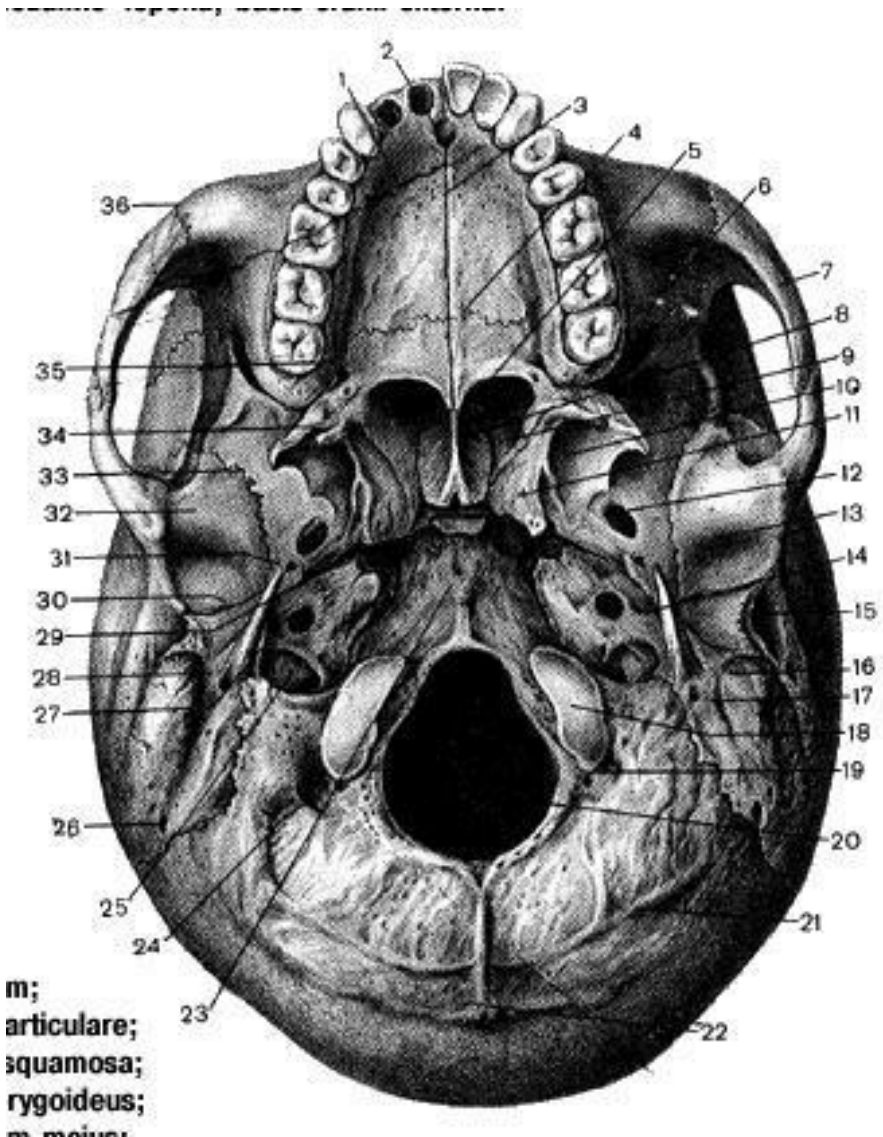

Внутреннее основание черепа

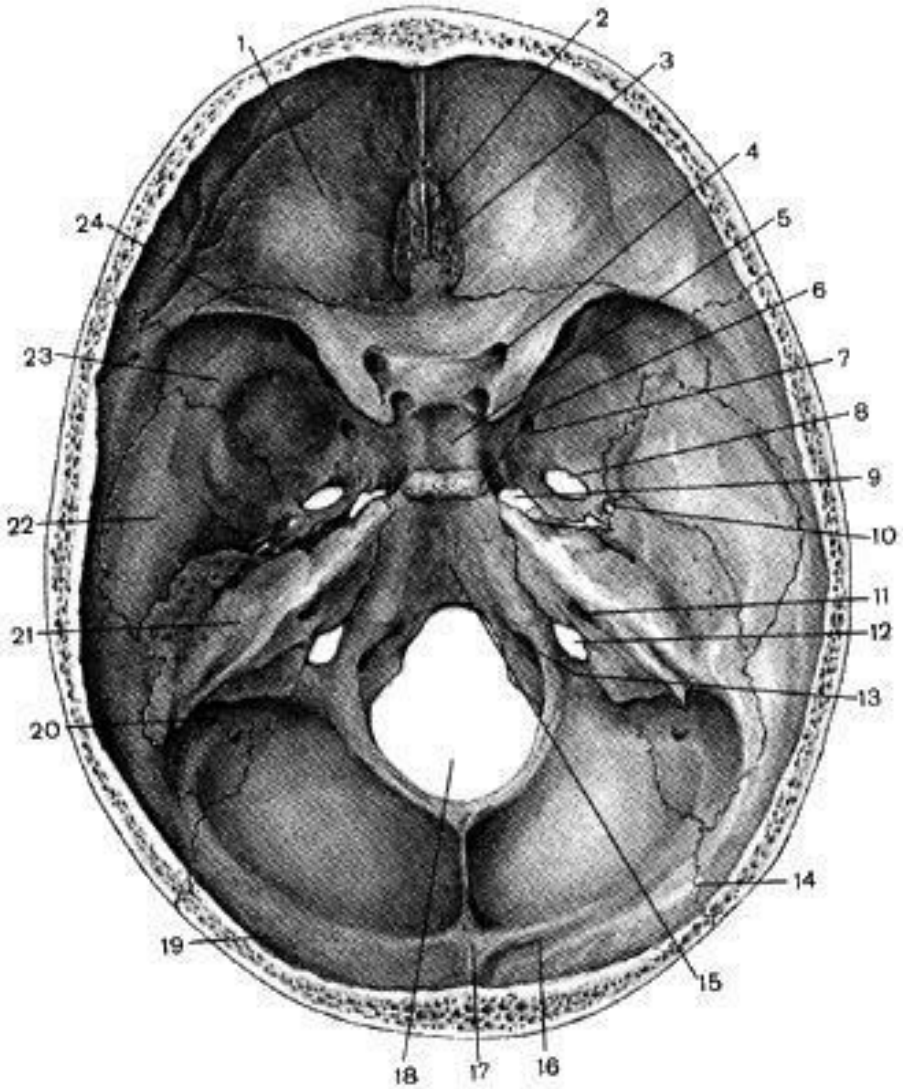

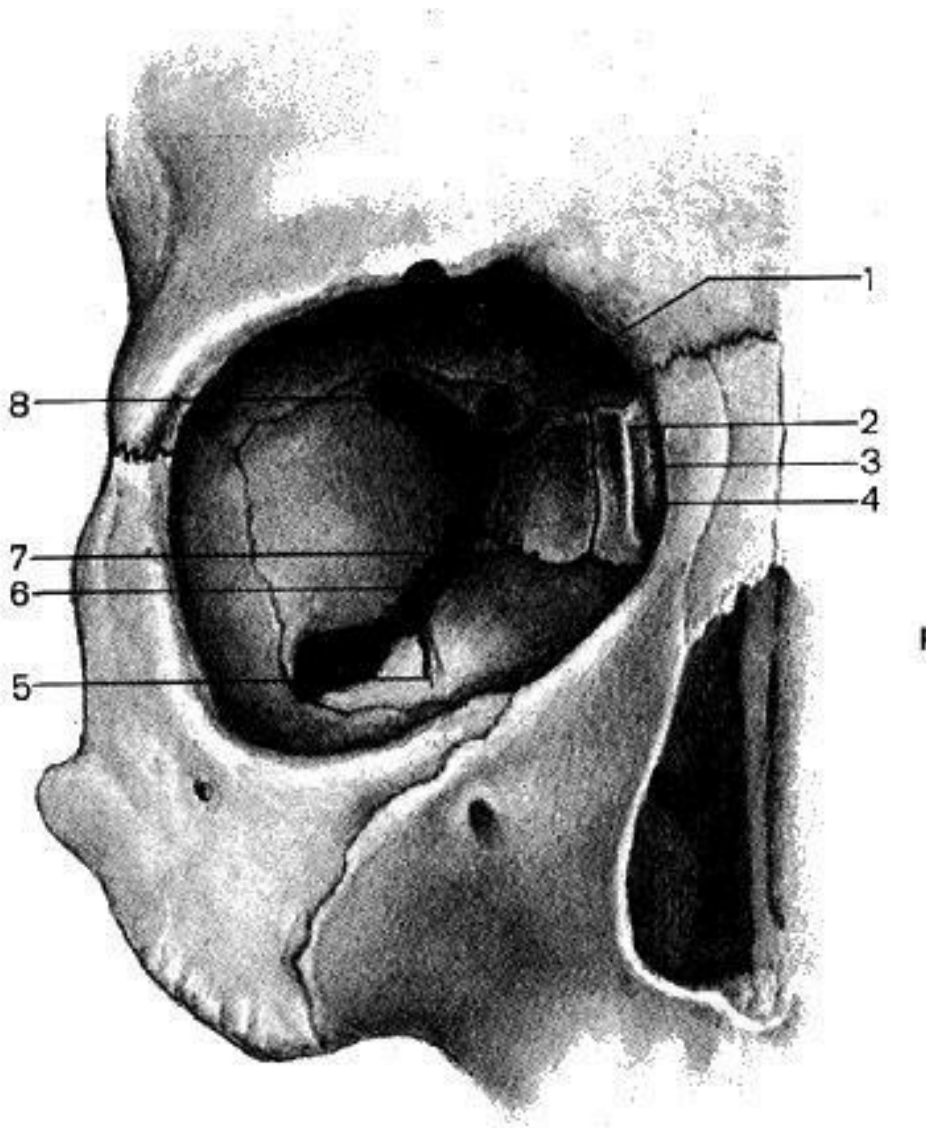
1
2
3
4
5
6
7
8

Латеральная стенка полости носа

Латеральная стенка полости носа.

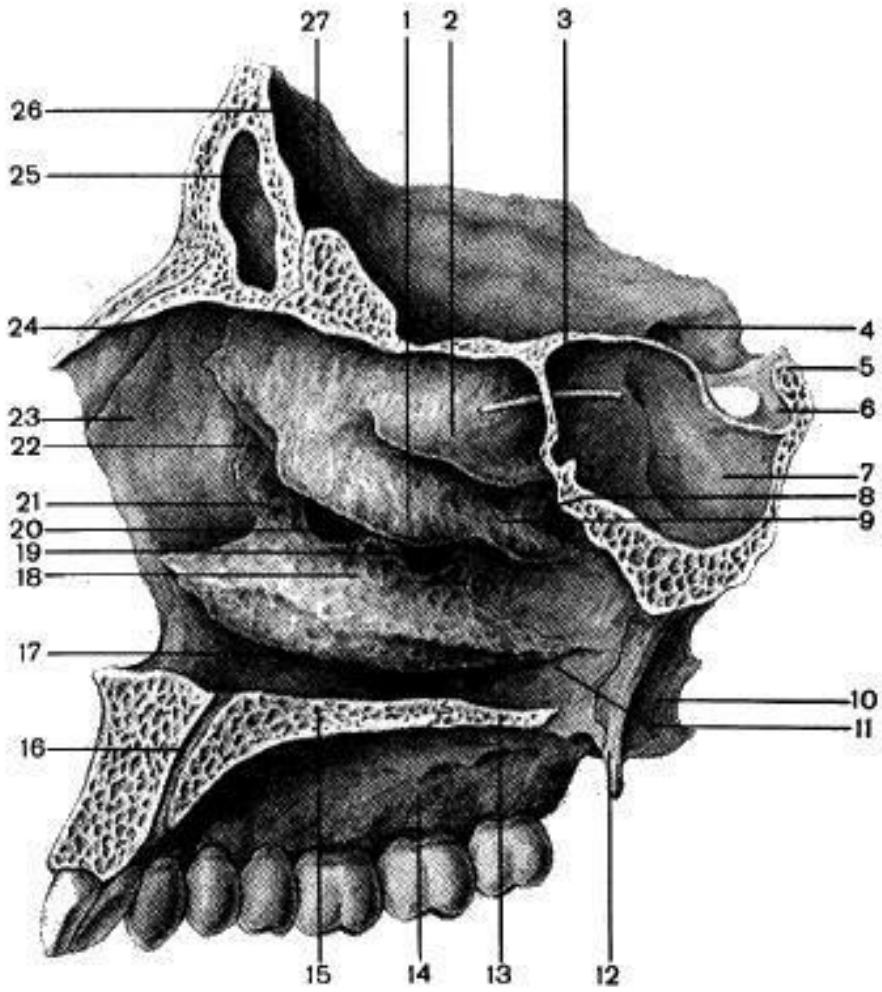

1 — concha nasalis media;
2 — concha nasalis superior;
3 — зонд, введенный в апертуру клиновидной пазухи; apertura sinus sphenoidalis;
4 — canalis opticus;
5 — dorsum sellae;
6 — sella turcica;
7 — sinus sphenoidalis;
8 — for. sphenopalatinum;
9 — meatus nasalis superior;
10 — lam. lateralis processus pterygotdei;
11 — lam. perpendicularis ossis palatini;
12 — lam. medialis processus pterygoidei;
13 — lam. horizontalis ossis palatini;
14 — processus alveolaris maxillaris maxillae;
15 — processus palatinus maxillae;
16 — canalis incisivlis;
17 — meatus nasalis inferior;
18 — concha nasalis inferior;
19 — processus ethmoidalis conchae nasalis inferior;
20 — meatus nasalis medius;
21 — processus lacrimalis conchae nasalis inferioris;
22 — os lacrimale;
23 — processus frontalis maxillae;
24 — os nasale;
25 — sinus frontalis;
26 — crista frontalis;
27 — crista galli.

Внутреннее основание черепа

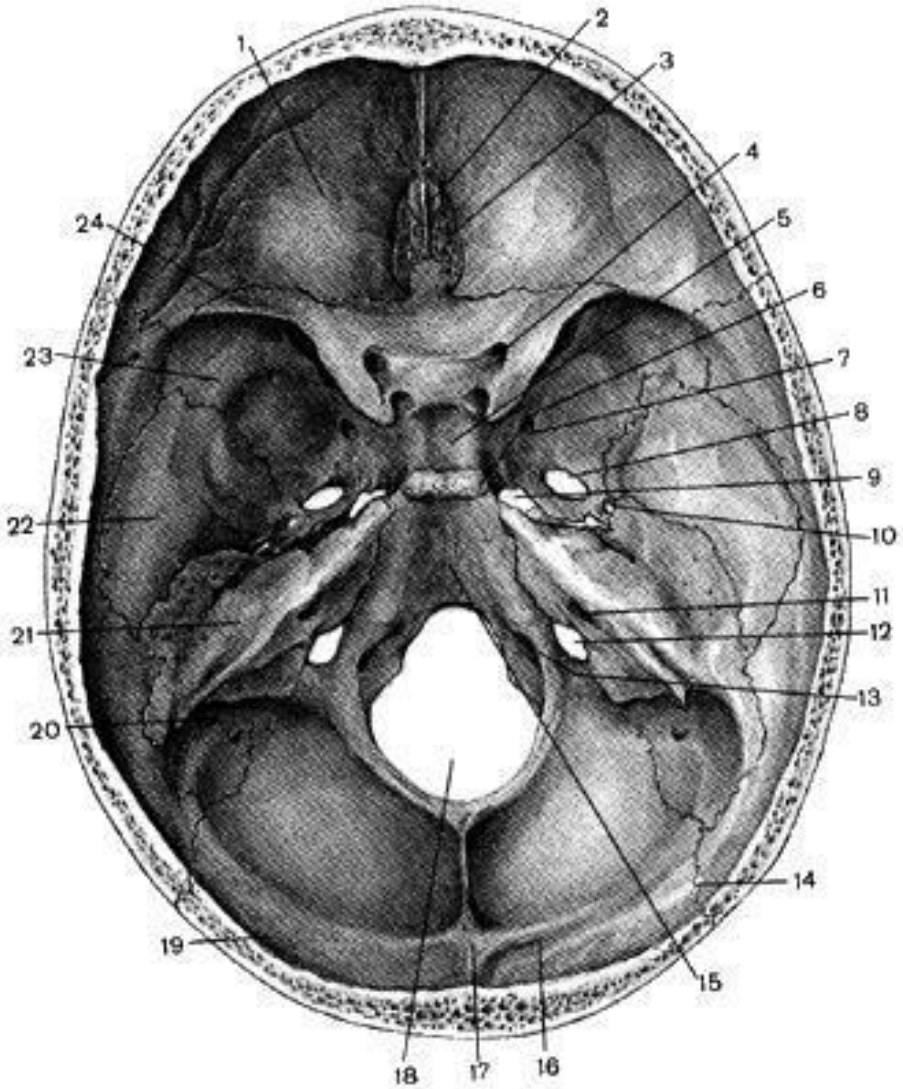

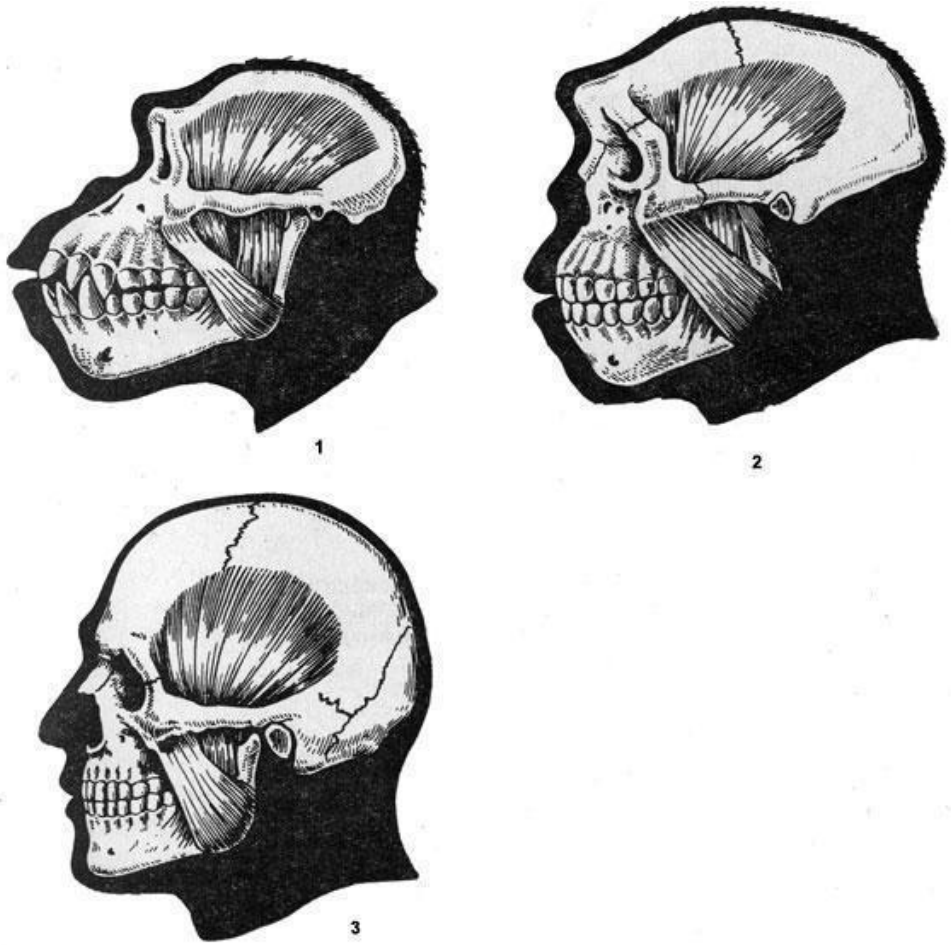

Филогенетическое развитие лица: 1- шимпанзе, 2 - питекантроп, 3 - современный человек (по М. М. Герасимову).

Филогенетическое развитие челюсти

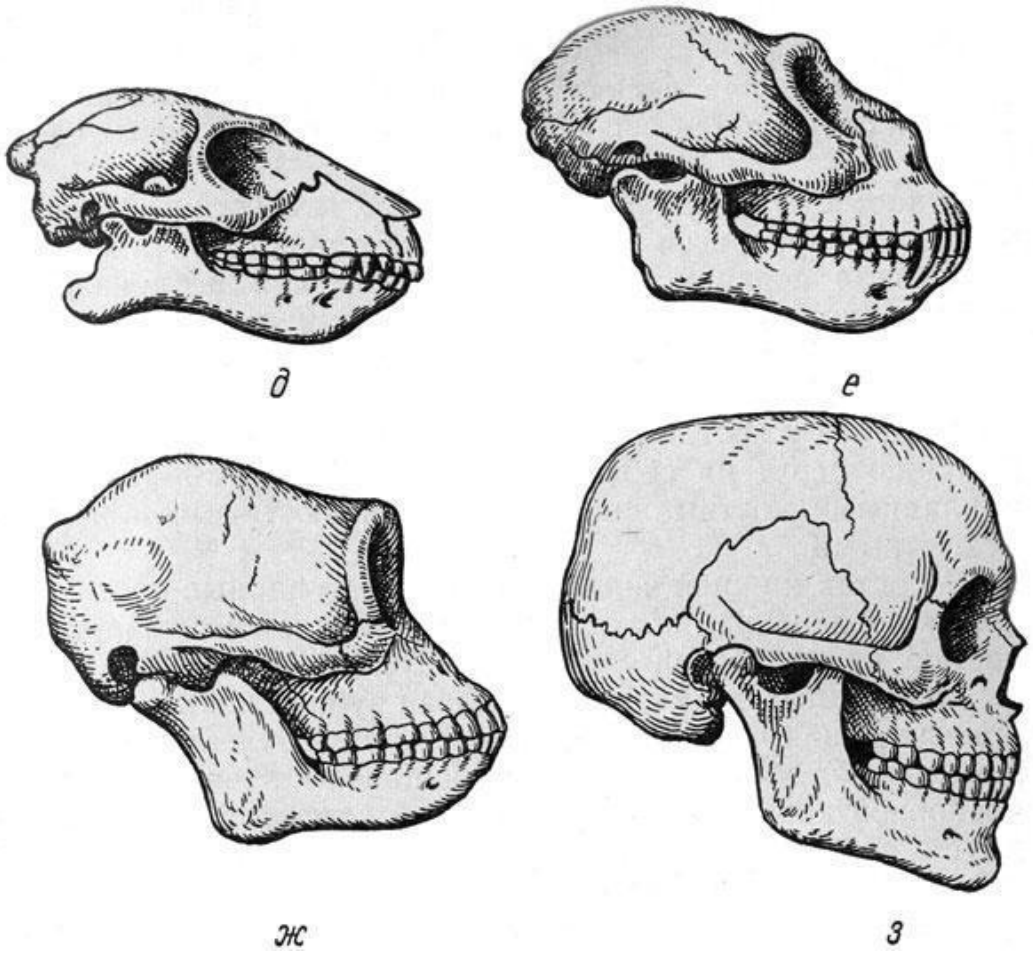

д — з — развитие челюстей у приматов (д — лемуроид, е — мартышка, ж —шимпанзе, з — человек), 1 — небноквадратный хрящ, 2 - меккелев хрящ, 3 — зубная кость, 4 — верхнечелюстная кость, 5 — предчелюстная кость (по В. Ф. Рудько).

В подклассе двоякодышащих рыб небноквадратный хрящ, представляющий верхнюю челюсть, срастается с черепной коробкой. На последующих стадиях филогенеза (начиная с амфибий) в связи с переходом от водного к наземному образу жизни постепенно в результате естественного отбора редуцируется жаберный аппарат.

Кости верхней челюсти окончательно сращиваются с нижним отделом черепной коробки. Передняя часть нижней челюсти прикрыта зубной костью.

У млекопитающих часть нижней челюсти — зубная кость, развиваясь кзади, начинает сочленяться уже не с верхней челюстью, а с чешуйчатой частью височной кости, где образуется височно-челюстной сустав. Происходит дифференцировка зубов на резцы, клыки и коренные, что дает возможность не только захватывать пищу, но и пережевывать ее. Развитие верхней челюсти сопровождается образованием твердого неба, слабо выраженного у амфибий и полностью развитого у млекопитающих и человека. Оно разделяет первичную ротовую полость на полость рта и носа.

Вместе с изменением строения челюсти меняются форма и положение ее по отношению к мозговой части черепа — сокращается переднезадний размер челюсти, увеличивается высота лицевой части черепа, резко увеличивается мозговая часть черепа. Челюстные кости переходят из положения впереди лица в его нижний отдел. У млекопитающих по мере перехода от низших к высшим этапам эволюционного развития укорачивается длина верхней и нижней челюсти.

Очертания переднего отдела становятся более плавными, выдвигается вперед подбородочный выступ. Лицевой угол при переходе от приматов к человекообразным становится все менее острым и приближается к прямому у человека. Расположение фронтальных зубов постепенно переходит от резко наклонного к почти вертикальному. Эти изменения формы лицевого скелета, в частности челюстей, связаны с переходом к прямохождению и выпрямленному положению туловища, с изменением характера пищи, прогрессивным развитием коры переднего мозга как центра сознания, совершенством строения органов чувств.

У человека — продукта не только природы, но и общественной жизни — эти изменения связаны с членораздельной речью.

«Стоматология детского возраста», А.А.Колесов