Техника разреза при постинъекционном абсцессе ягодичной области.

Выполнила:
Малинина Н.П.
602 группа.

Границы ягодичной области: сверху – подвздошный гребень, снизу ягодичная складка, медиально – крестец и копчик, латерально – линия, проведенная от верхней передней ости подвздошной кости к большому вертелу.

Кожа ягодичной области имеет значительную толщину и большое количество сальных желез.

В подкожной жировой клетчатке ягодичной области с каждой стороны проходят 3 поверхностных нерва:

1. Nn.clunium superior (верхние ветви ягодицы) возникают из 3 верхних поясничных нервов. Прободают ягодичную фасцию на уровне подвздошного гребня, эти нервы спускаются в подкожной клетчатке.
2. Nn.clunium medii (средние ветви ягодицы) образуются из задних ветвей 3 верхних крестцовых нервов. Эти нервы проходят через ягодичную фасцию в медиальном отделе и направляются в подкожной клетчатке латерально.
3. Nn.clunium inferiores ответвляются от заднего кожного нерва бедра. Ветви указанных нервов перфорируют ягодичную фасцию в нижнем отделе области и в подкожной клетчатке распространяются в восходящем отделе.

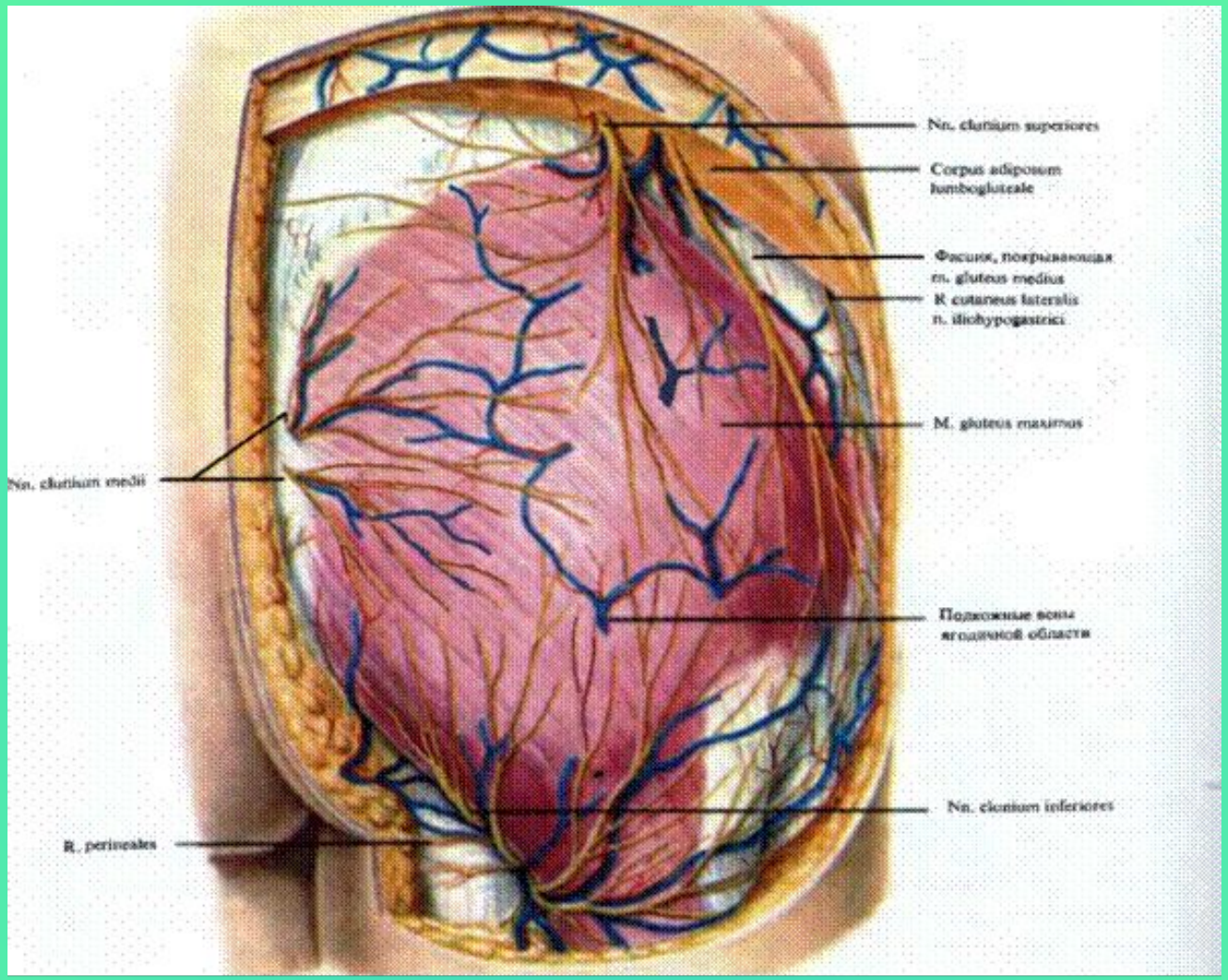

Рис. 105. Подкожные сосуды и нервы ягодичной области (Vi).

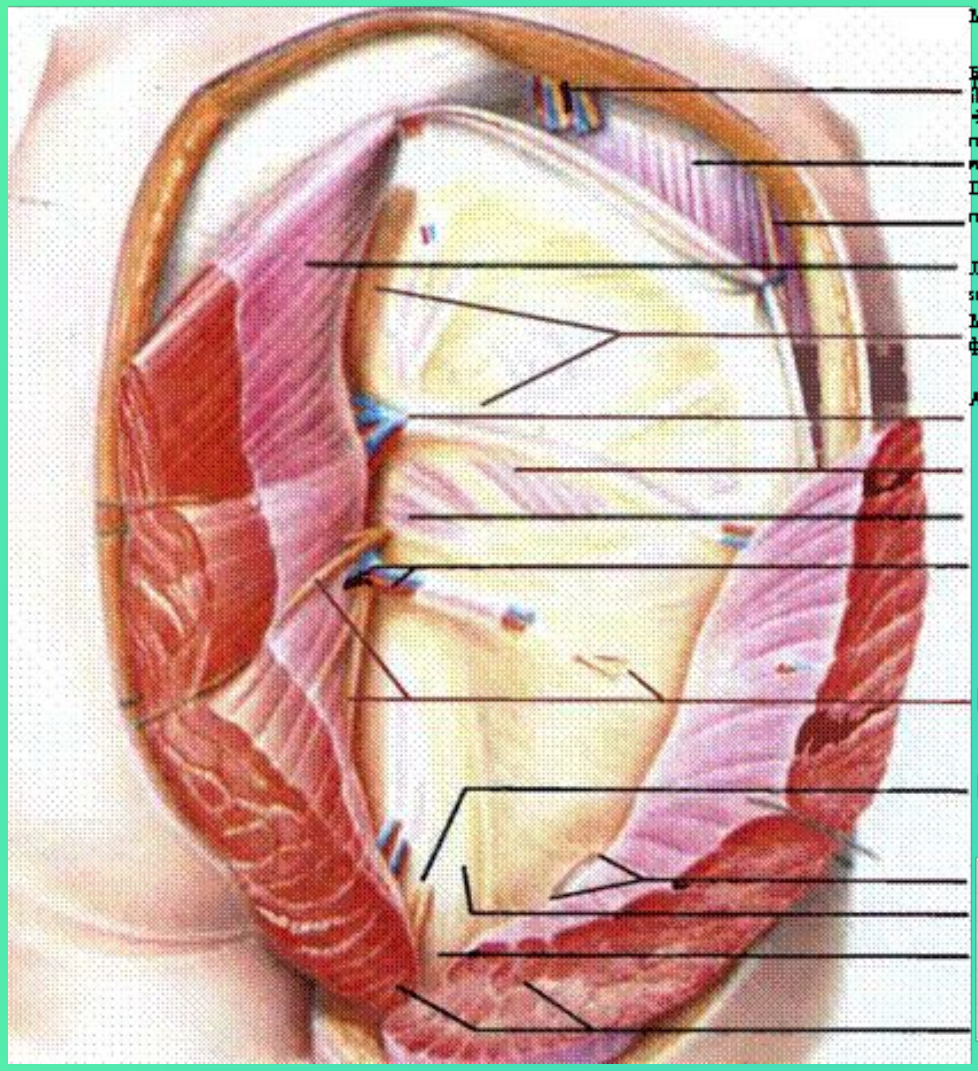
M. gluteus m dins
Nn. clunium inferiores
Bursa trochanteric m. gluteimaximi N. ischiadicus (проскальзывает через ягодичную)
N. cut neus fenioris posterior (проскальзывает через ягодичную)
M. gluteus miximis

Ягодичная фасция (fascia glutea) распространяется на всю область. Вверху переходит в fascia lumbodorsalis, внизу и кнаружи продолжается в fascia lata.

Ягодичная область имеет 2 листка – поверхностный и глубокий. Эти фасциальные листки соприкасаются с 3 слоями мышц:

1. К мышцам первого слоя относятся большая и средняя ягодичные мышцы.
2. Мышцы второго слоя: грушевидная, внутренняя запирательная, верхняя и нижняя близнецовые мышцы, квадратная мышца.
3. Третий слой представлен малой ягодичной и наружной запирательной мышцей.

Глубокая пластинка ягодичной фасции располагается под большой ягодичной мышцей.

Ягодичная фасция образует влагалища для большой и средней ягодичных мышц. Сквозь толщу этих мышц проходят многочисленные соединительнотканные отроги, соединяющие поверхностный и глубокий листок.

- Надгрушевидное отверстие (foramen suprapiriforme) имеет 2 составляющие: вверху – нижний край средней ягодичной мышцы, внизу – верхний край грушевидной мышцы. Через надгрушевидное отверстие проходят верхние ягодичные сосуды и нерв.
- Подгрушевидное отверстие (foramen infrapiriforme) образовано: вверху – нижним краем грушевидной мышцы, внизу – верхним краем крестцово-остистой связки. Содержимое – нижние ягодичные сосуды и нервы, седалищный нерв, задний кожный нерв бедра, внутренние половые сосуды и половой нерв.

Асептическое воспаление жировой клетчатки между поверхностными и средним слоями мышц ягодичной области возможно при неправильной технике выполнения внутримышечных инъекций в ягодичную область.

Рубцовая компрессия нервов, выходящих через подгрушевидное отверстие, возможна при введении больших количеств лек.растворов не внутримышечно, а в клетчаточное пространство под большой ягодичной мышцей.

Кроме того, возможен непосредственный асептический отек жировой клетчатки при прокалывании иглой всей толщи большой ягодичной мышцы и введения под нее лекарственного препарата.

Техника операции.

Операционное поле обрабатывается 5 % спиртовым раствором йода и изолируется стерильным операционным бельём.

Производится линейный разрез. Выделяется некоторое количество мутноватой жидкости. Иссекаются некротизированные ткани. Полость обрабатывается 3% раствором перекиси водорода, вводятся тампоны, смоченные антисептическим раствором, накладывается повязка.