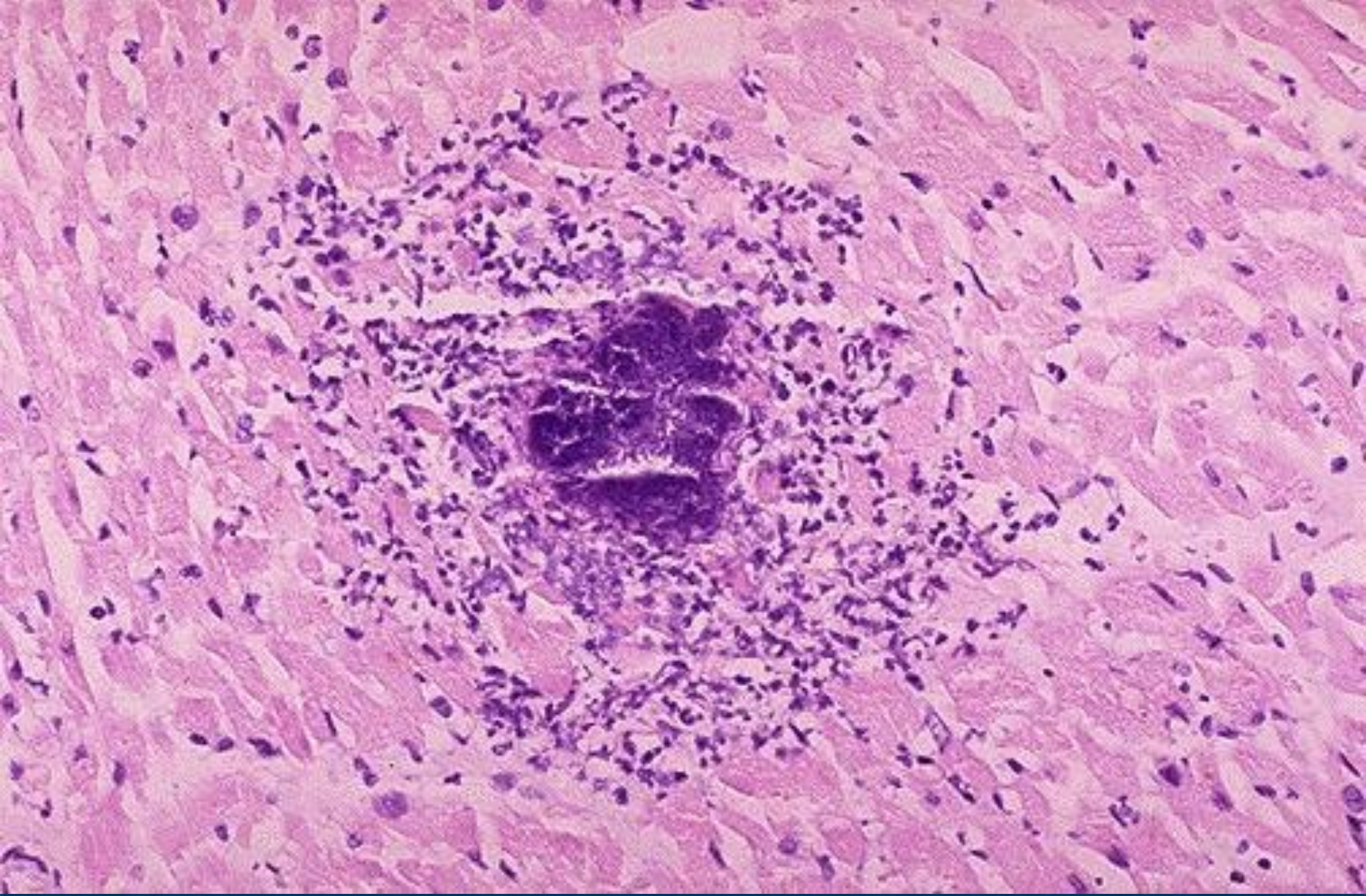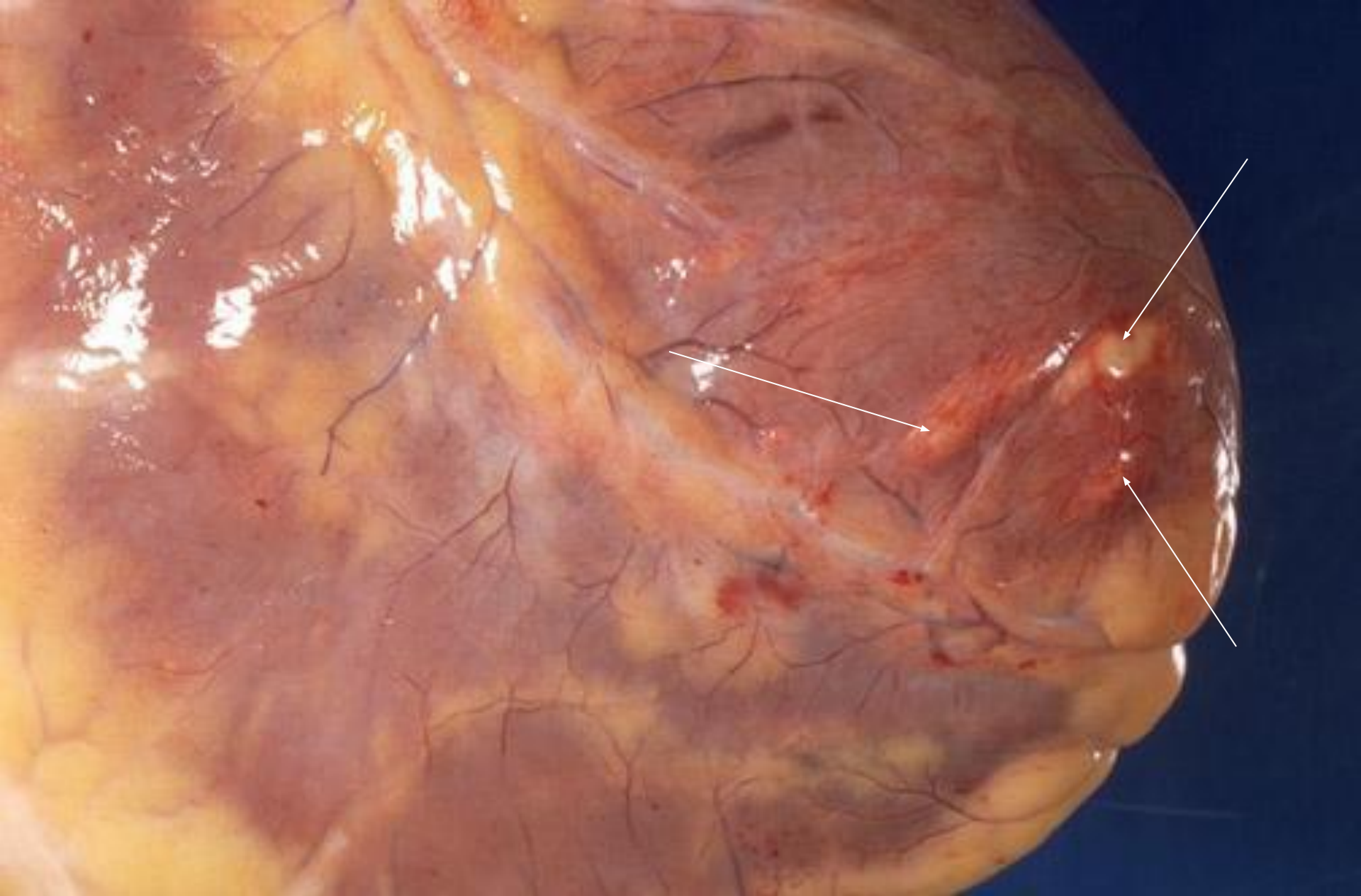


Микроскопический внешний вид микроабсцесса: центр состоит из синих бактериальных колоний и окружен воспалительными клетками



Эпикардальная поверхность сердца: микроабсцессы в результате гематогенного распространения инфекции или эмболизации вегетациями из коронарных артерий