Ультразвуковые методы исследования

Назад к содержанию

Физические основы ультразвуковой диагностики

Схема прямого и обратного пьезоэффекта

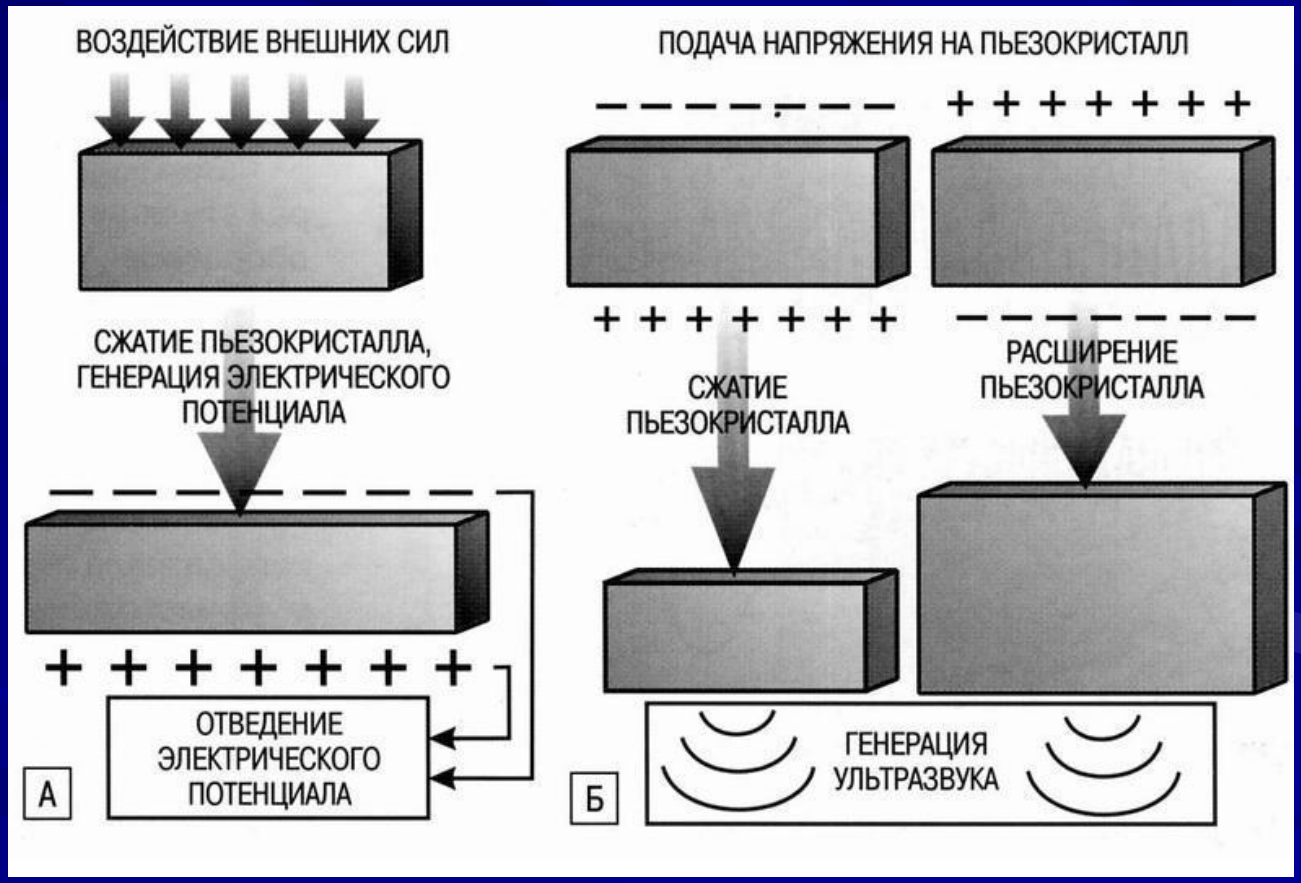

Генерация ультразвуковой волны основана на принципе обратного пьезоэффекта

(Лелюк В.Г., Лелюк С.Э.,2003 г.)

Назад к содержанию

Физические основы ультразвуковой диагностики

Ультразвуковая волна – это звуковые колебания, превышающие 20Кгц

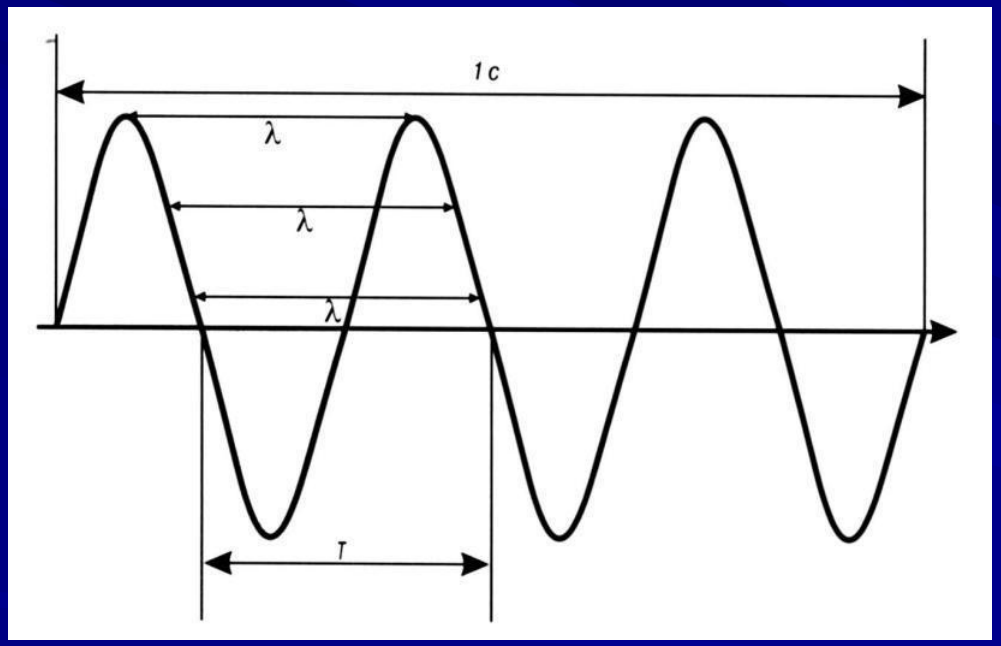

Схема ультразвуковой волны:

λ – длина волны,

T – период одного полного колебания

Звуковая волна по природе является волной сжатия/разряжения: молекулы сжимаются или растягиваются в направлении распространения волны.

Назад к содержанию

Схема ультразвукового датчика

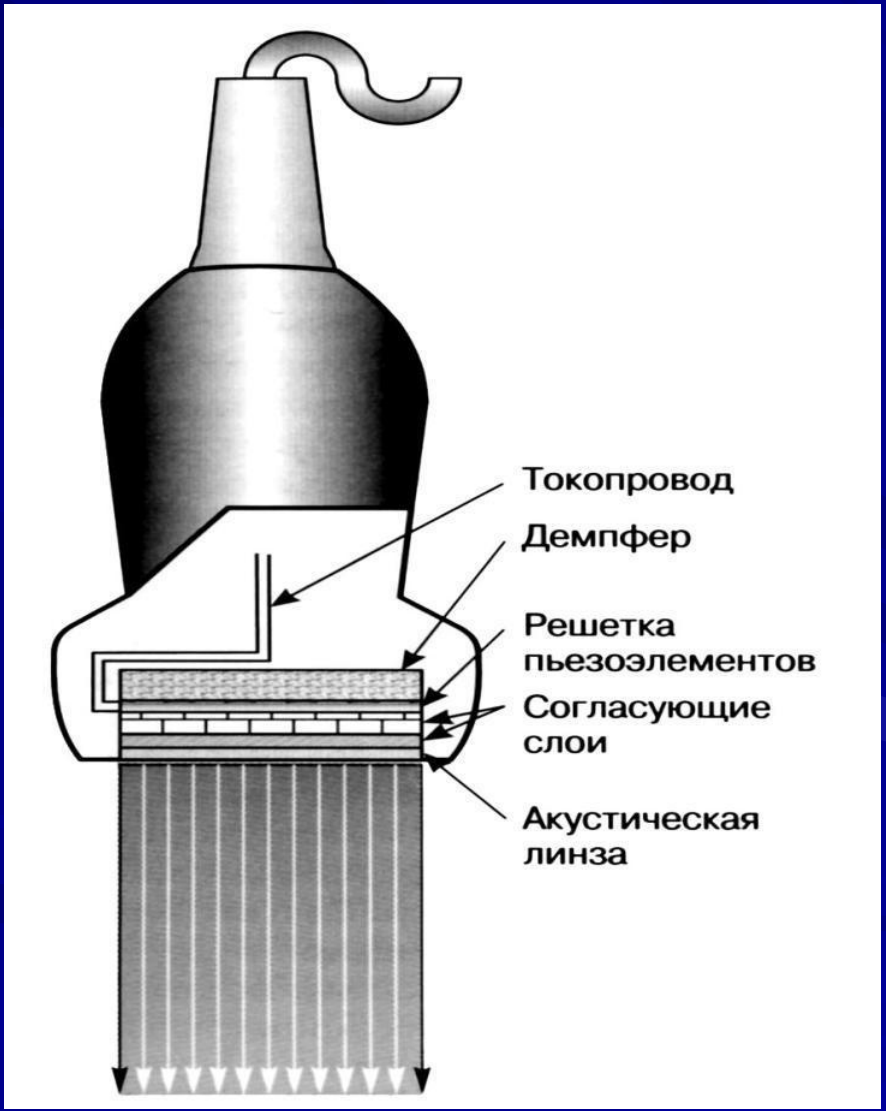

Назад к содержанию

Физические основы ультразвуковой диагностики

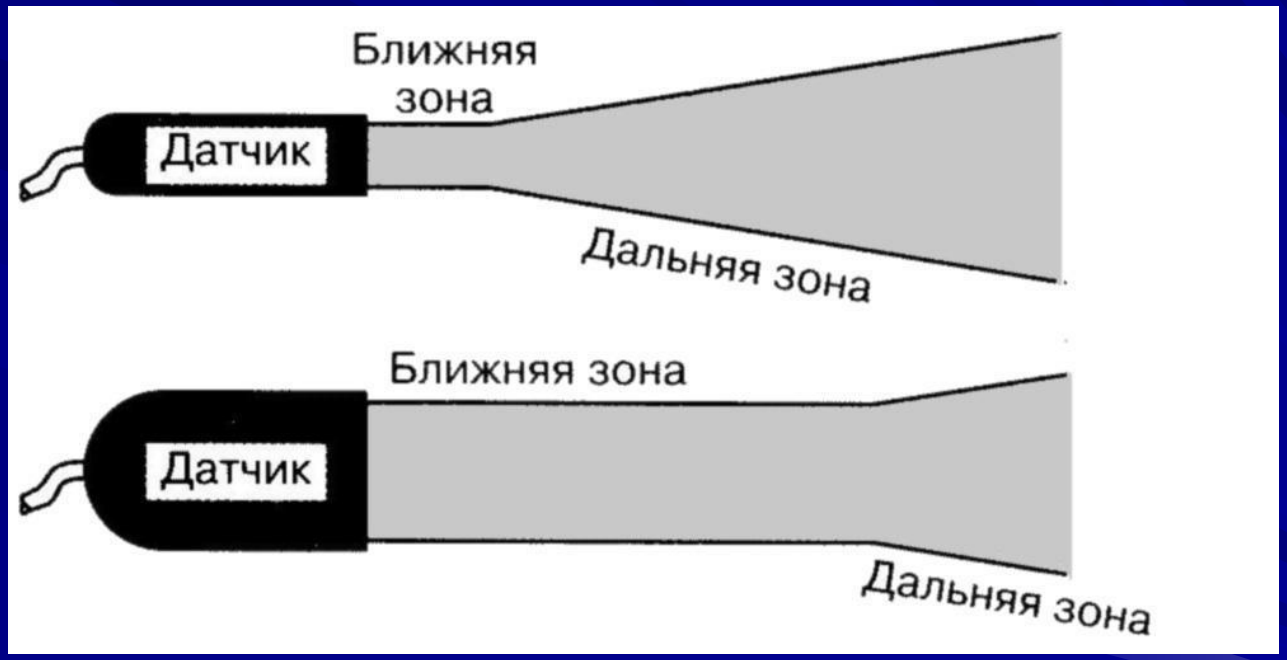

Схема влияния размера датчика на форму ультразвукового луча.

Ближняя зона короче и расхождение значительно больше, когда датчик маленький.

Назад к содержанию

Типы ультразвуковых датчиков

Поверхностно расположенные органы, кровеносные сосуды.

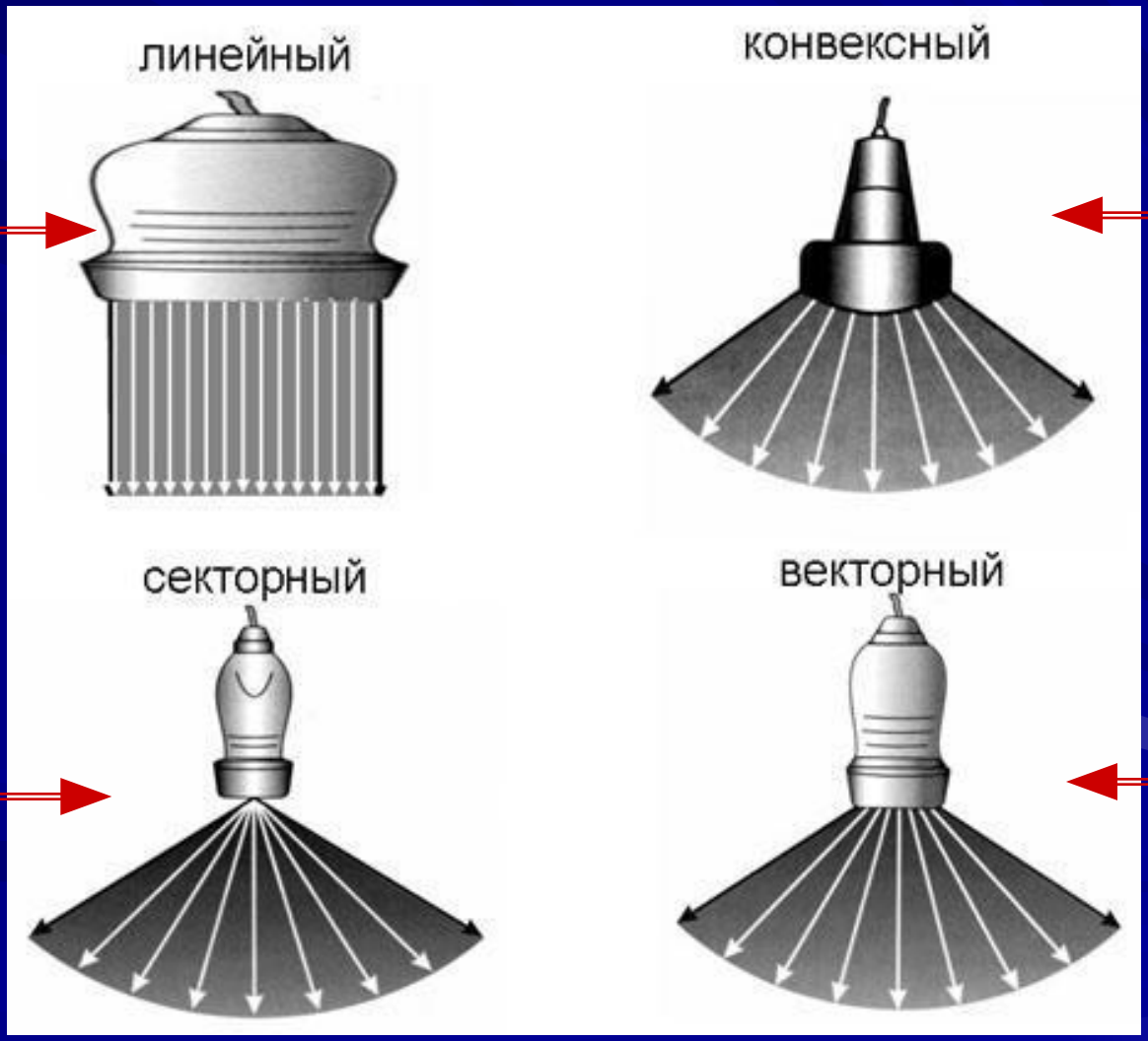

Органы брюшной области, малого таза, магких тканей

Сердце

Как и секторный, но для расширения зоны обзора на разных глубинах

Назад к содержанию

Эндоакустический зонд



Назад к содержанию

Методика трансректального ультразвукового исследования (ТРУЗИ)

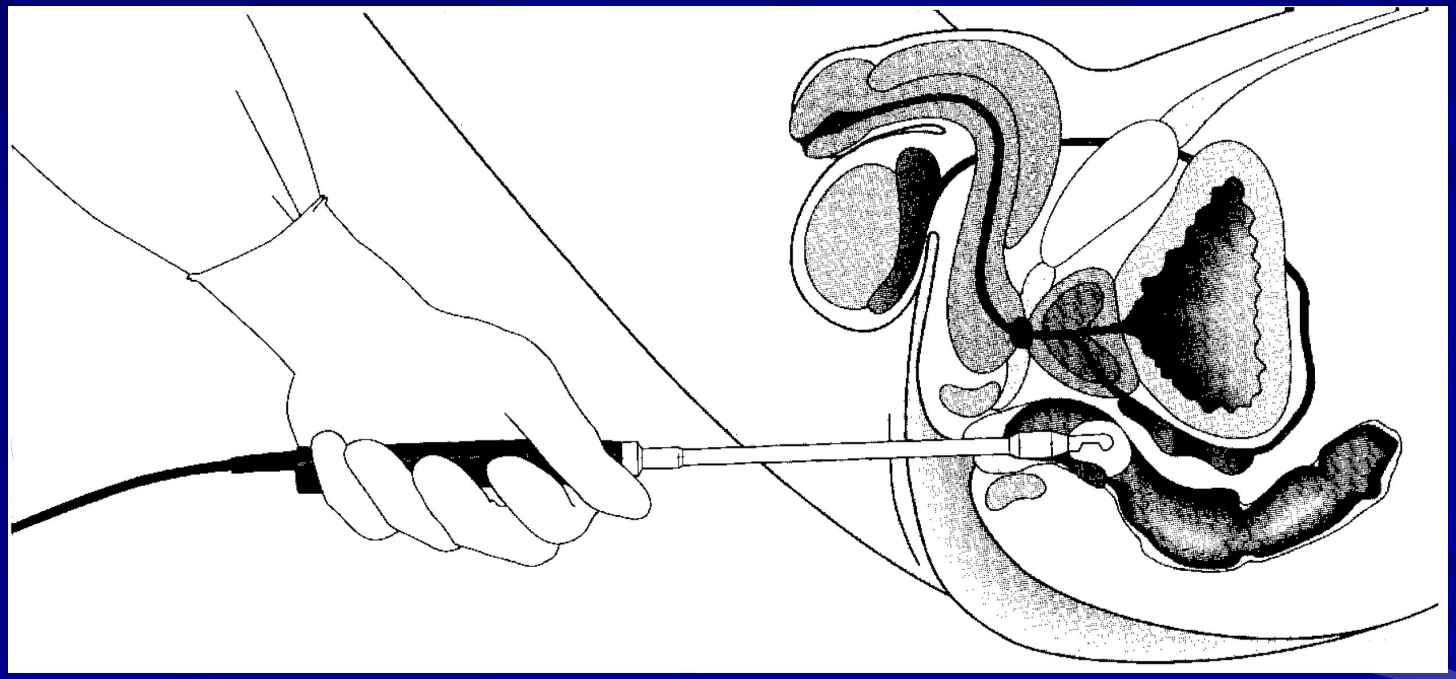

Данный доступ позволят визуализировать стенку прямой кишки, предстательную железу и мочевой пузырь.

Назад к содержанию

ТРУЗИ

Назад к содержанию

Чреспищеводная эхокардиография (ТЕЕ)

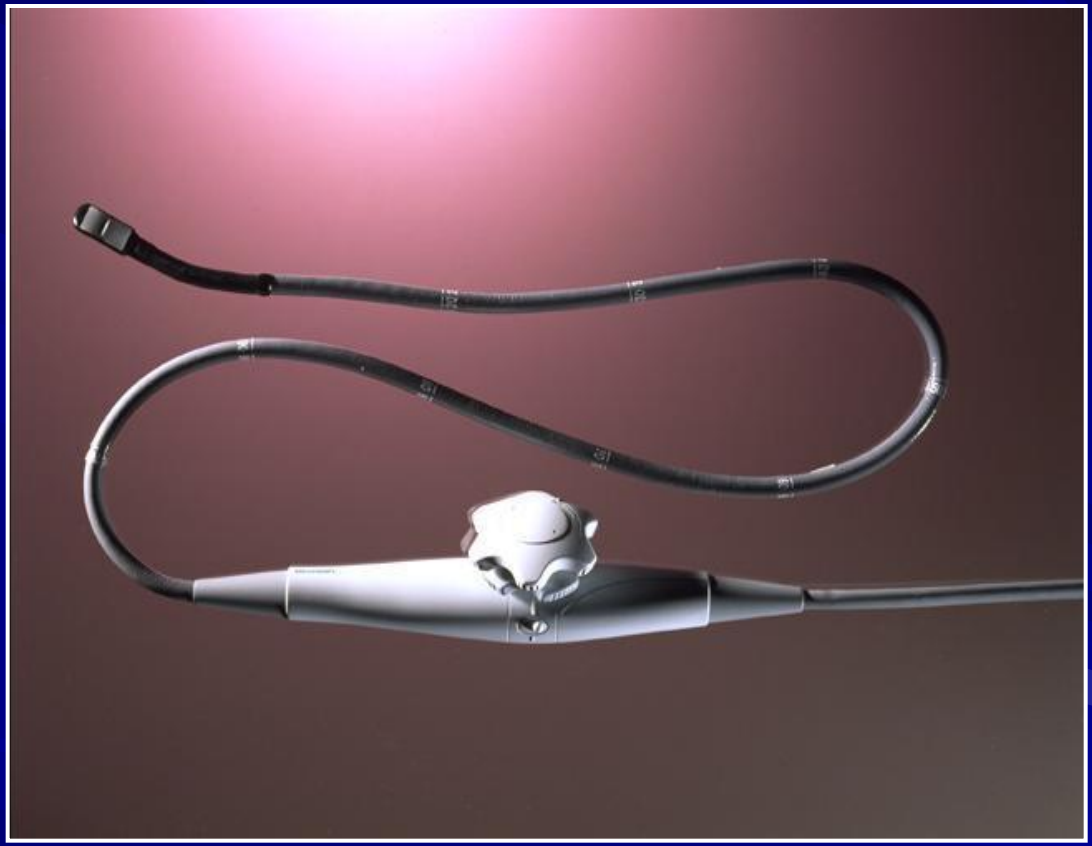

Ультразвуковой датчик находится на конце эндоскопа
и позволяет без помех визуализировать сердце и грудной отдел аорты.

Назад к содержанию

Чреспищеводная эхокардиография

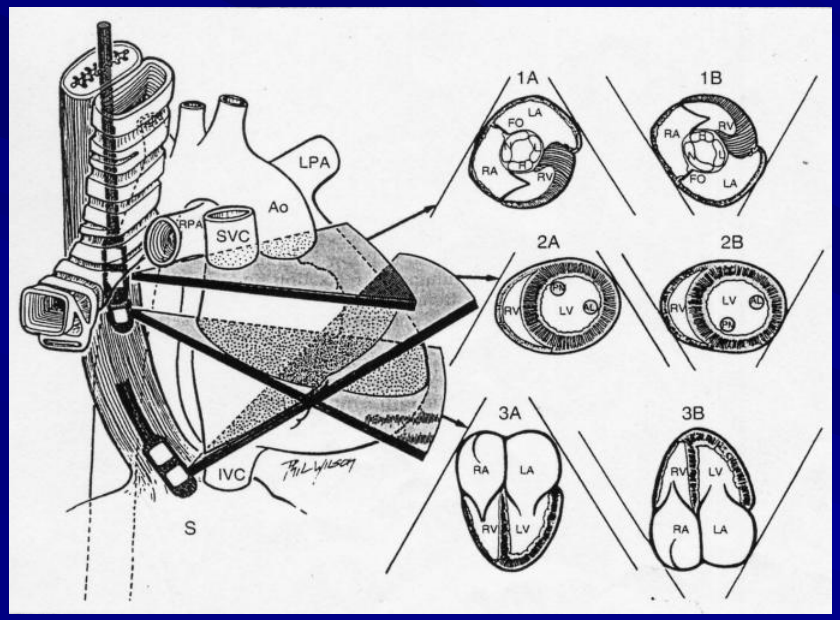

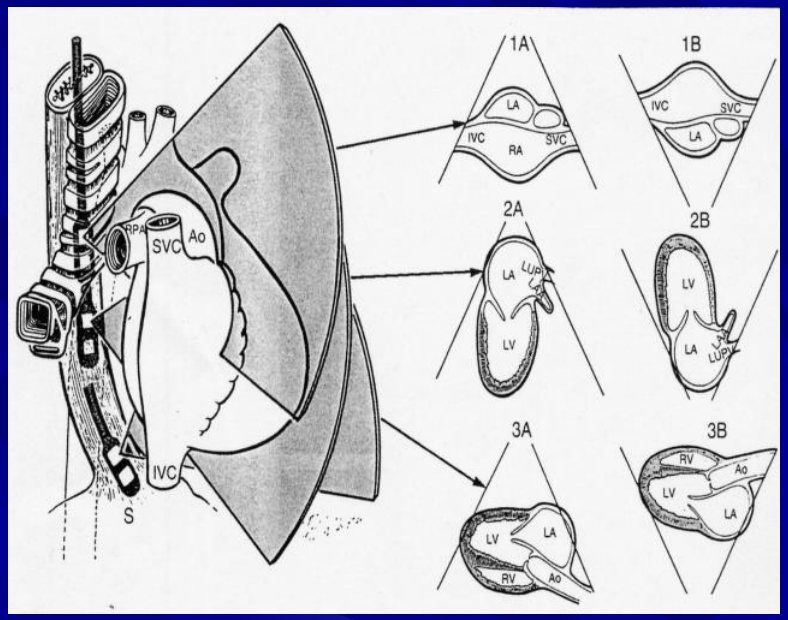

Из чреспищеводного доступа можно получить большое количество ультразвуковых томограмм сердца в различных плоскостях.

Назад к содержанию

Новообразование (миксома) левого предсердия

Трансторакальный доступ

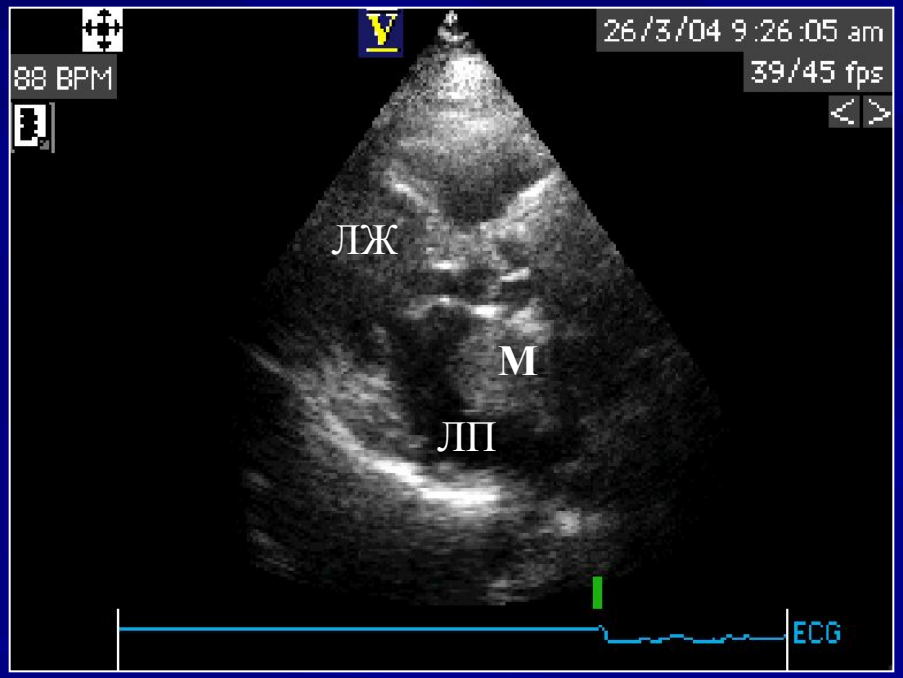

Чреспищеводный доступ

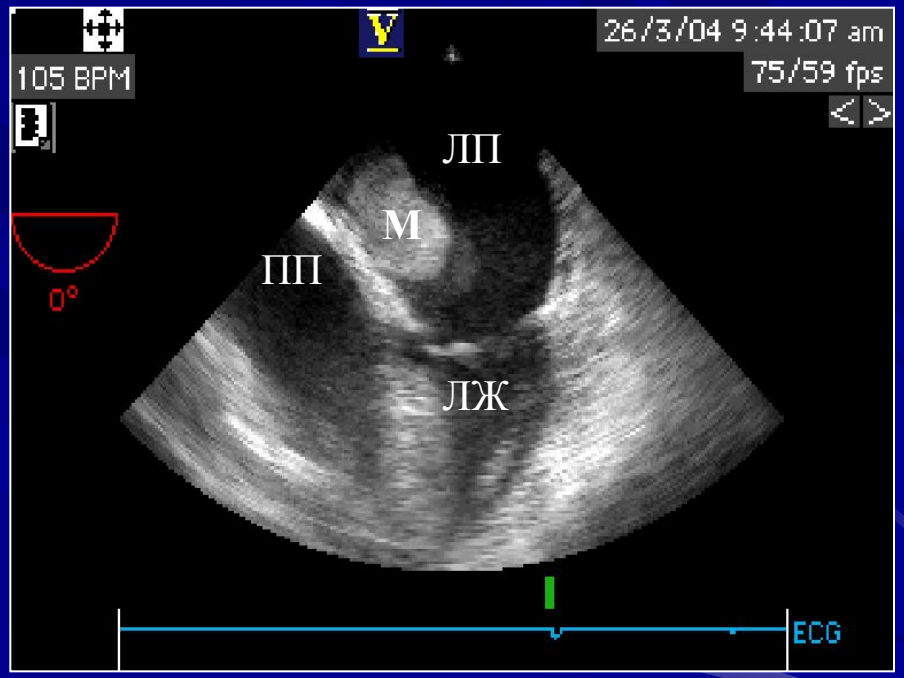

При чреспищеводном доступе более четко видны границы и структура опухоли, а также место прикрепления к межпредсердной перегородке

М – миксома; ЛЖ – левый желудочек; ЛП – левое предсердие; ПП – правое предсердие.

Назад к содержанию

Внутрисердечная эхокардиография

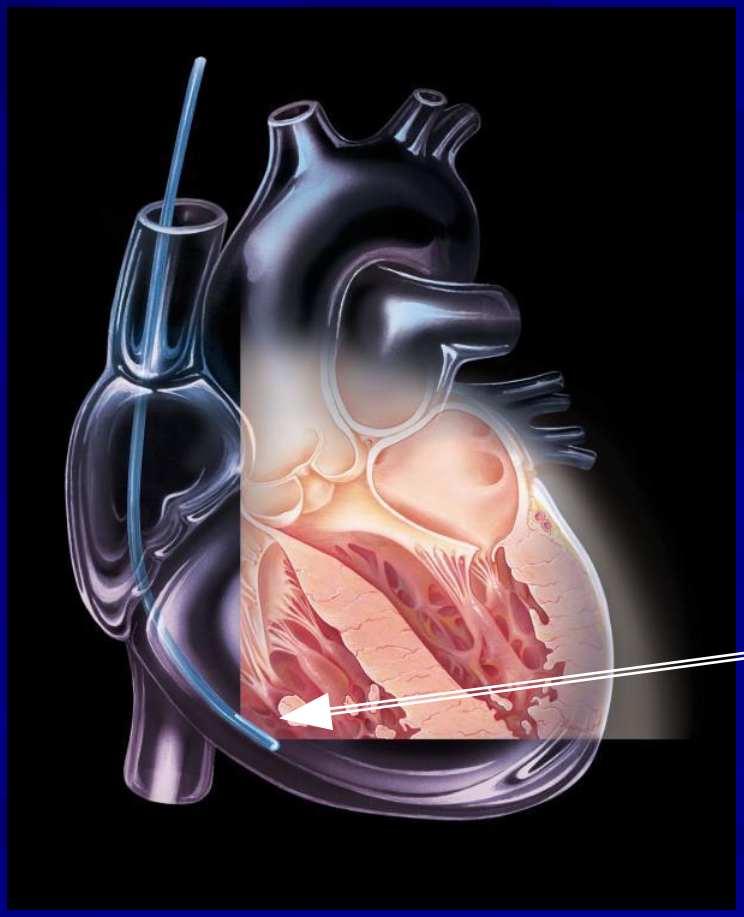

Диагностический ультразвуковой катетер



Ультразвуковое сканирование осуществляется из полости правого желудочка

Назад к содержанию

Внутрисердечная эхокардиография

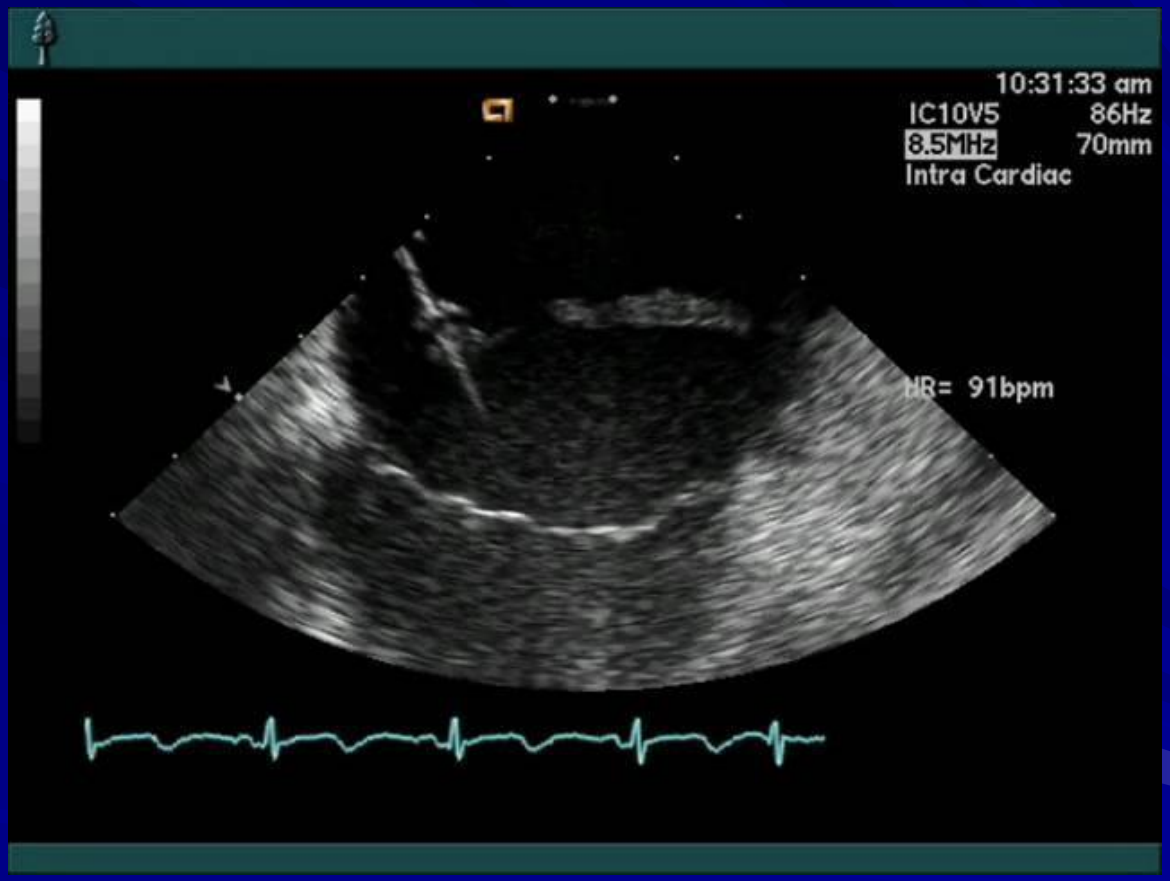

В полости правого предсердия определяется электрод электрокардиостимулятора, на котором образовался подвижный тромб

Назад к содержанию

Режимы УЗИ исследования

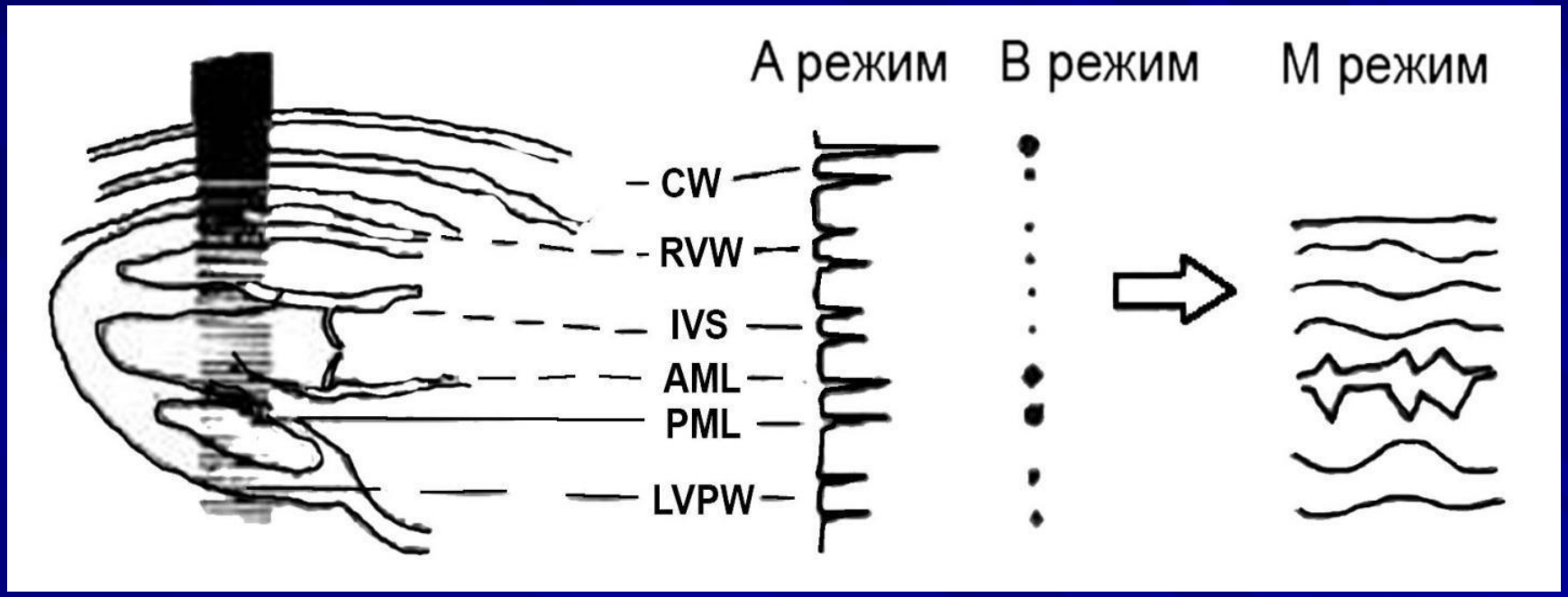

Схема А, В и М режимов ультразвукового исследования. Способы получения ультразвуковых изображений сердца.

CW - стенка грудной клетки,
RVW - передняя стенка правого желудочка,
IVS - межжелудочковая перегородка,
AML - передняя створка митрального клапана,
PML - задняя створка митрального клапана,
LVPW - задняя стенка левого желудочка.

Назад к содержанию

Режимы УЗИ исследования

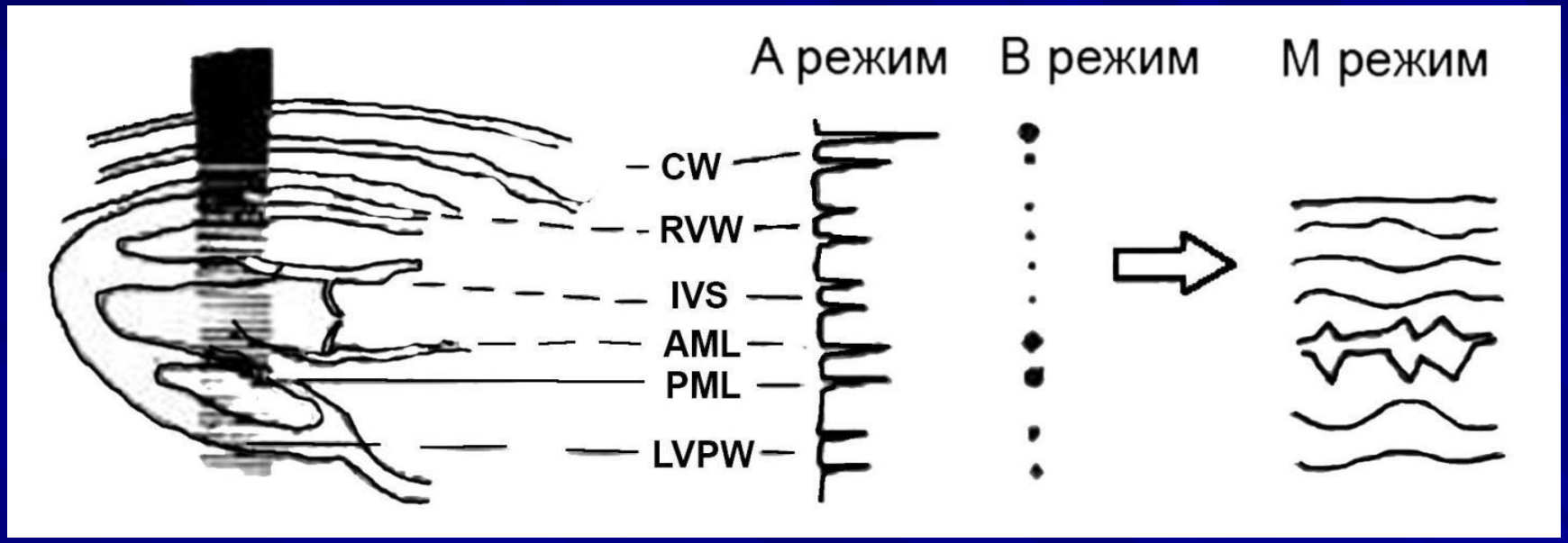

Схема А, В и М режимов ультразвукового исследования.
Способы получения ультразвуковых изображений сердца.

А-режим – амплитудный режим (интенсивность принятых эхо-сигналов представлена в виде электрических импульсов различной амплитуды).

В-режим - двухмерный режим (интенсивность эхо-сигналов представлена в виде яркости свечения отдельных точек).

А- и В- режимы представляют интенсивность эхо-сигналов в реальном времени.

Развертка В - режима по времени превращается в М-режим.

(Schiller N.B., Himelman R.B. Echocardiography and Doppler in clinical cardiology, 1991.)

Назад к содержанию

Уравнение Допплера

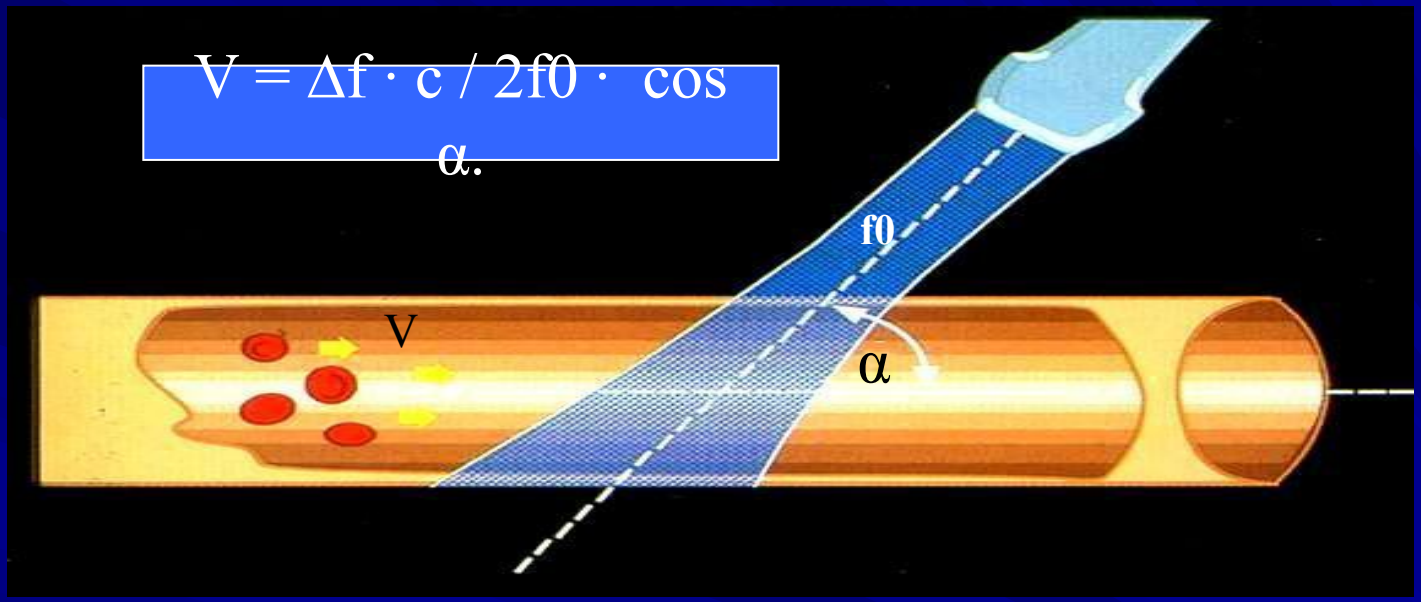

Допплеровский сдвиг частот (Δf) зависит от

- скорости движения (v) эритроцитов (отражателя),
- угла между вектором скорости эритроцитов и вектором ультразвукового луча(α)
- скорости распространения звука в среде (c),
- частоты излучателя (f0)

Данная зависимость описывается уравнением Допплера: $\Delta f = 2 \cdot v \cdot f0 \cdot \cos \alpha / c$.

Преобразование этого уравнения позволяет вычислить скорость движения эритроцитов по следующей формуле: $V = \Delta f \cdot c / 2f0 \cdot \cos \alpha$.

Прибор регистрирует сдвиг допплеровских частот (Δf).

Скорость распространения звука – величина постоянная (1540м/сек), а исходная частота излучения соответствует средней частоте датчика.

Назад к содержанию

Допплеровские спектрограммы

ламинарного и турбулентного потоков в кровеносном сосуде.

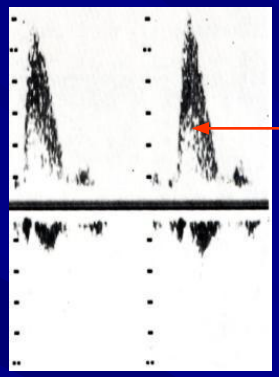

«окно» внутри допплеровской спектрограммы

Все участники движения (эритроциты) движутся с одной скоростью и в одном направлении

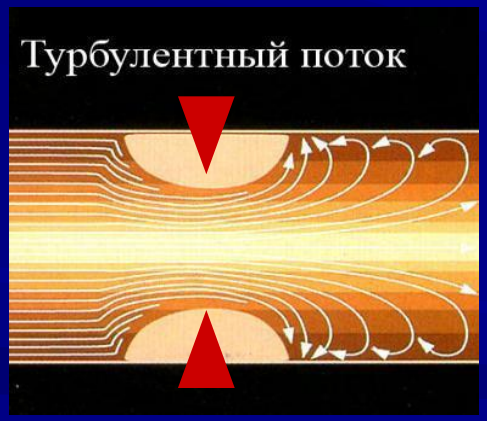

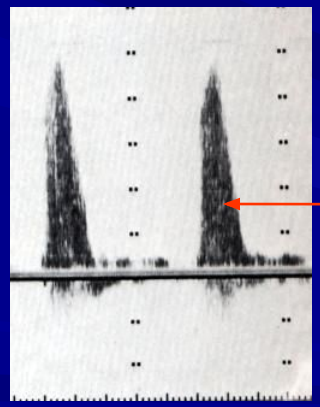

Отсутствие «окна»

Все участники движения (эритроциты) движутся с различными скоростями и в разные направления. Препятствие на пути кровотока (бляшка, тромб, опухоль) создает турбулентность потока.

Назад к содержанию

Цветовое допплеровское картирование кровотока
(схема)

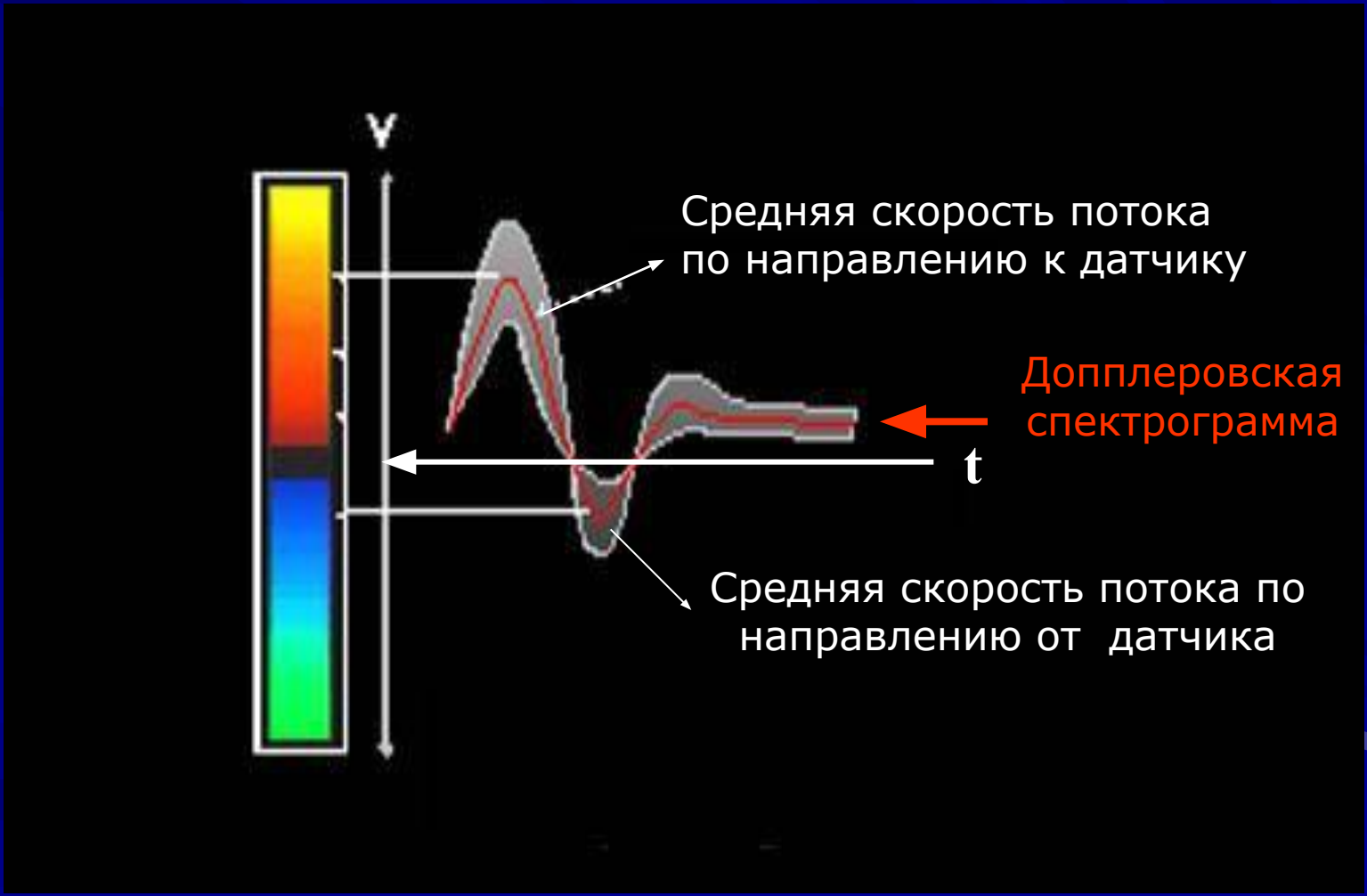

Назад к содержанию

Цветовое допплеровское картирование кровотока

Потоки, направленные к датчику кодируются красным цветом

Потоки, направленные от датчика кодируются синим цветом

Назад к содержанию

Цветовое допплеровское картирование

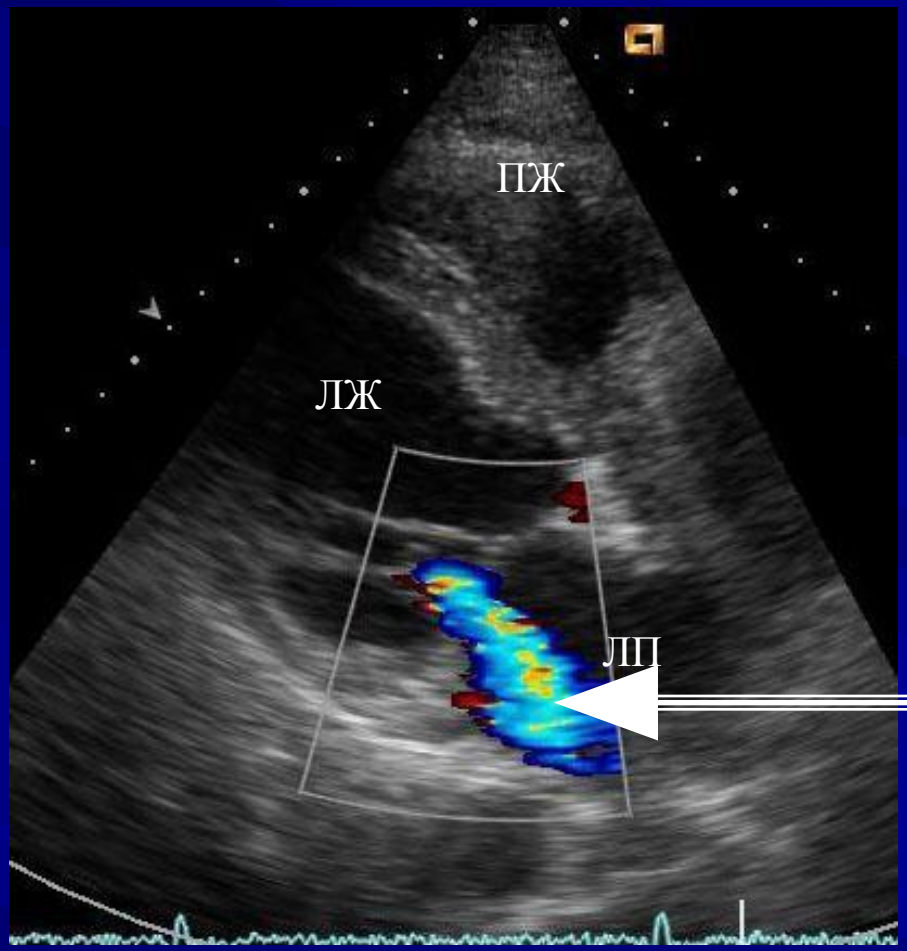

Турбулентный поток митральной регургитации кодируется мозаичным цветом

ПЖ – правый желудочек; ЛЖ – левый желудочек; ЛП – левое предсердие

Назад к содержанию

Использование допплеровского метода позволяет определить:

- Характер потока (ламинарный или турбулентный)
- Направление потока (относительно датчика)
- Скорость потока

Назад к содержанию

Оценка плотности структуры

- Анэхогенные – отсутсвие эхосигнала при прохождении однородных жидкостных структур (желчный, мочевой пузырь, киста)
- Гипоэхогенные – слабые эхосигналы, соответствующие низкой плотности
- Гиперэхогенные – сильные эхосигналы, отраженные от плотных сред (стенки органов, конкременты)
- Гомогенные – однородные эхосигналы
- Дистальная аккустическая тень – отсутствие эхосигнала за структурой, от которой полностью отразился ультразвук (кость, камень)
- Дистальное усиление сигнала – наблюдается за структурой, содержимое которой не отражает и не поглощает ультразвуковые колебания (киста, мочевой и желчный пузырь)

Назад к содержанию

Щитовидная железа

Серошкальное двухмерное сканирование ЩЖ линейным датчиком 7,5 Мгц

Паренхима ЩЖ имеет однородную среднезернистую эхоструктуру средней эхогенности.

1. Размер на уровне перешейка 3 - 6 мм
2. Передне-задний размер в обл. боковых долей 16 - 18 мм
3. Сонные артерии

Назад к содержанию

УЗИ

печень, желчный пузырь, поджелудочная железа, селезенка

- Оценка формы, размеров и расположение органов
- Выявление очаговых образований (опухоли, кисты, абсцессы, гематомы, гемангиомы) и диффузного изменения органа.
- Оценка плотности и структуры органов

Назад к содержанию

Печень и печеночные вены

Однородная мелкозернистая эхоструктура нормальной печени. Эхогенность печени чуть выше коркового слоя почки.

Печеночные вены

Размеры печени: сагиттальные 9 – 12 см (средне-ключичн.линия)
7 – 9 см (передне-сред. линия)
поперечник 20 – 22,5 см

Назад к содержанию

Цветовое дуплексное сканирование сосудов печени

Кровоток в печеночной артерии и воротной вене направлен к датчику (кодирован красным цветом)

Назад к содержанию

Желчный пузырь

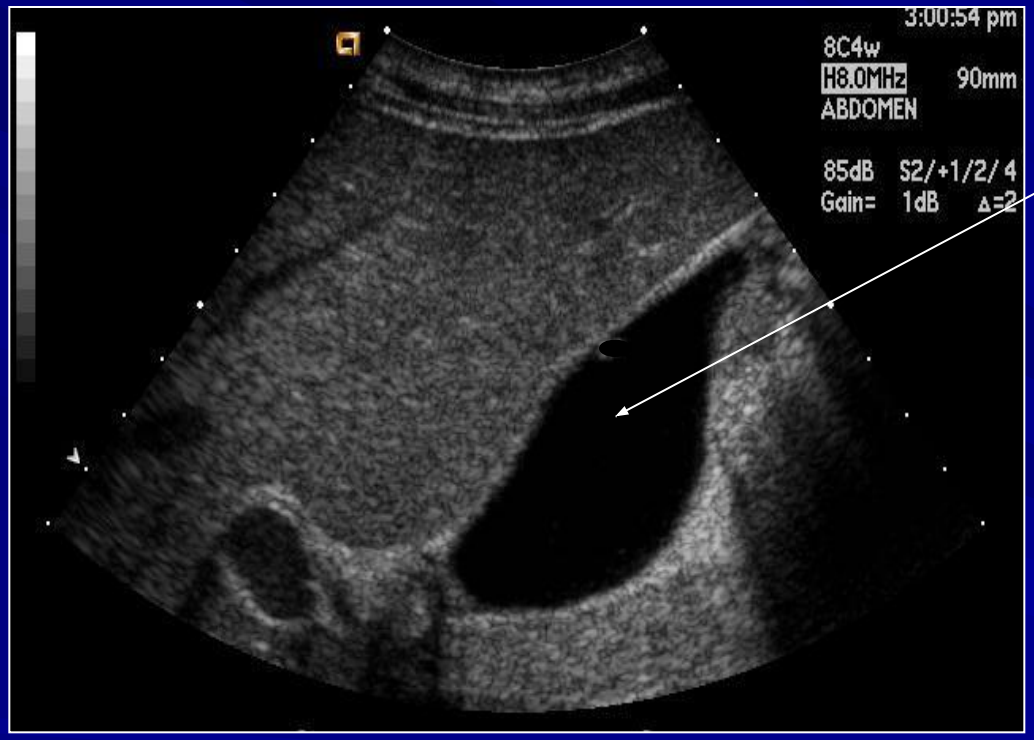

Желчный пузырь представлен в виде анэхогенного образования с толщиной стенки не более 3 мм.

Размеры ЖП: длина – 60 - 100 мм

поперечник – 30 мм

Назад к содержанию

Камень в желчном пузыре

Гиперэхогенная структура (камень) в области шейки ЖП

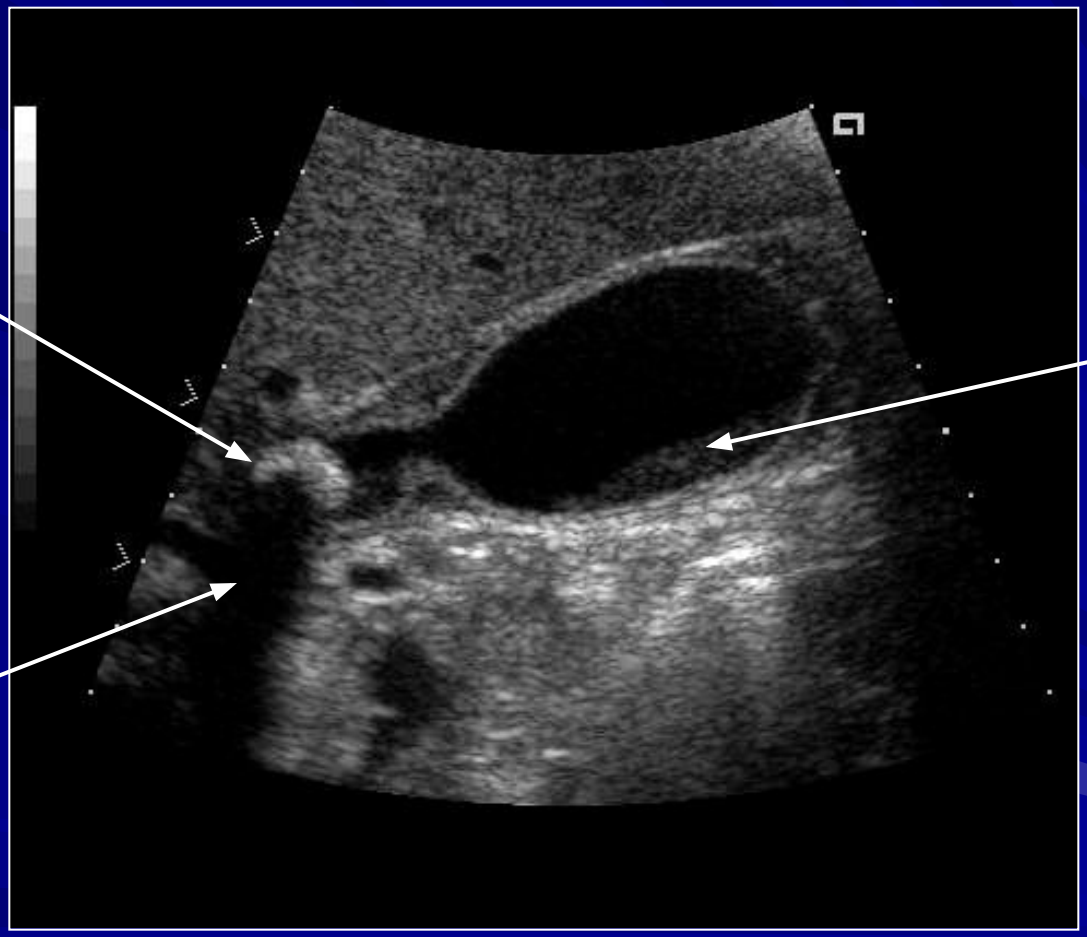

Сгущение желчи или «песок» в полости ЖП

За камнем видна анэхогенная дорожка (акустическая тень)

Назад к содержанию

Поджелудочная железа

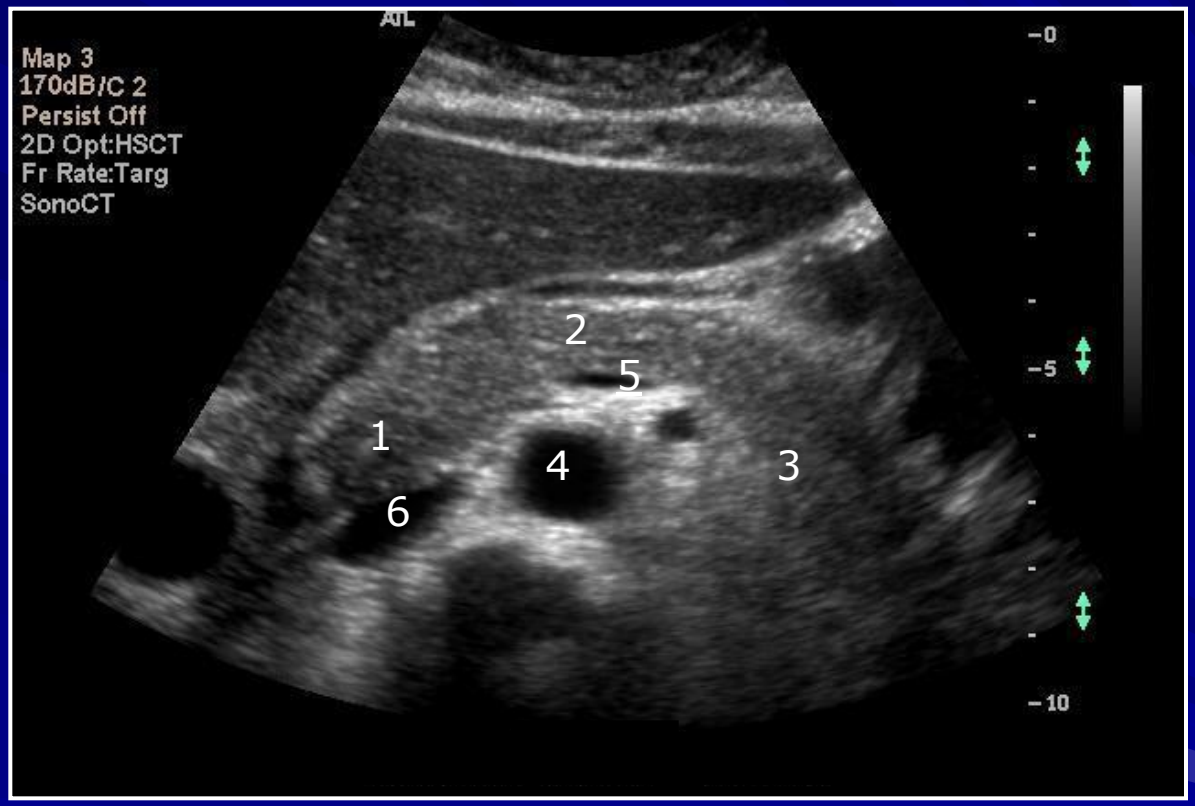

1 – головка

2 – тело

3 – хвост

4 - аорта

5 – селезеночная вена

6 – нижняя полая вена

Назад к содержанию

Почка в продольном срезе

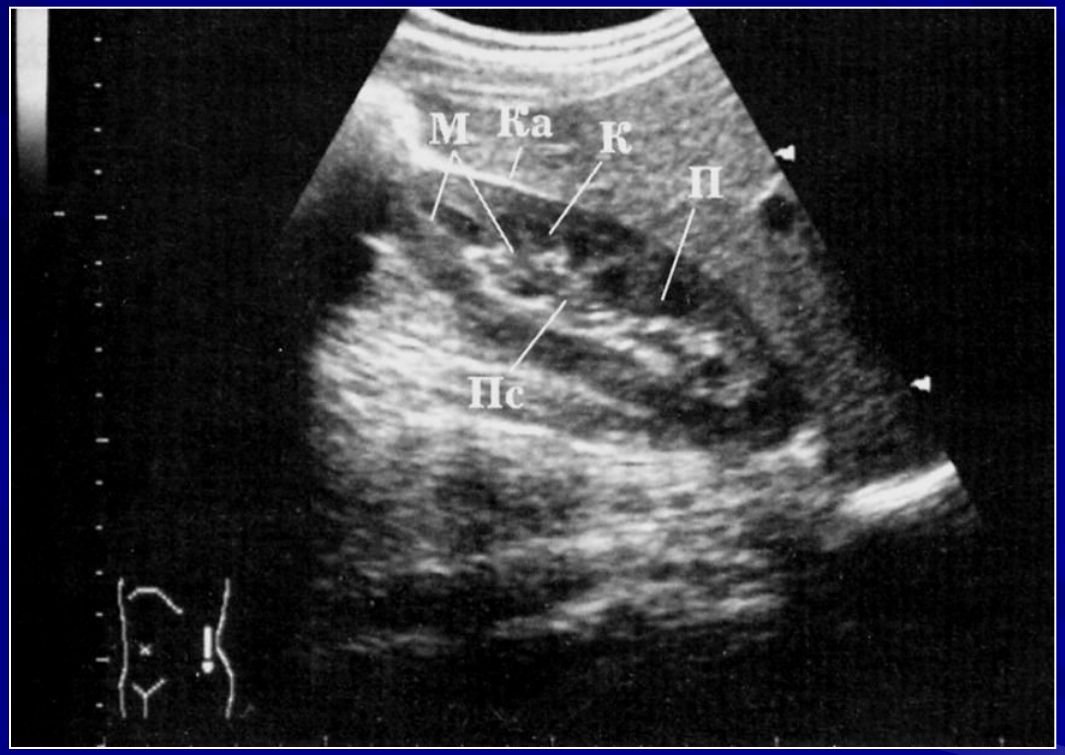

Размеры: продольный срез – 10-12 х 3,5-4,5 см
поперечный срез – 5-6 х 3,5 -4,5 см

М – мозговой слой;
Ка – капсула (2-3 мм);
К – корковый слой (5-7 мм);
П – пирамидки;
Пс – почечный синус.

Назад к содержанию

Цветовое допплеровское картирование сосудов почки

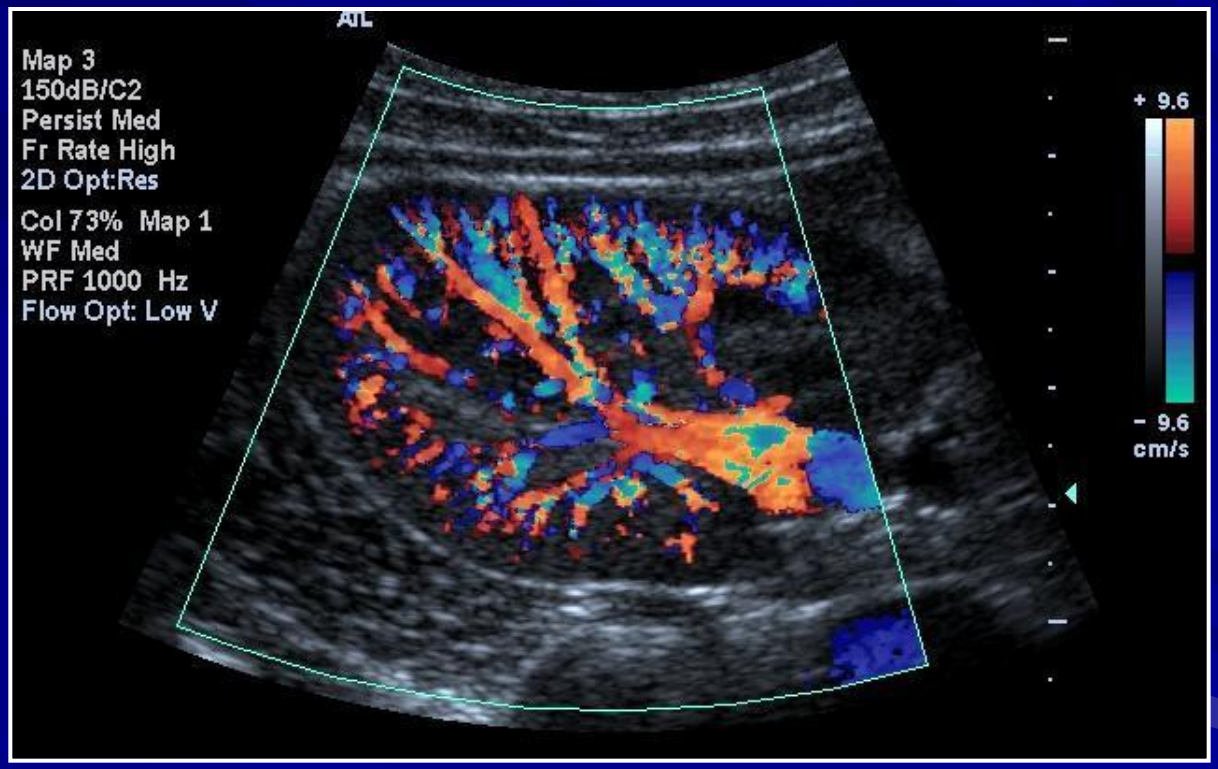

Цветовое картирование сосудов почки.

Норма.

Назад к содержанию

Беременность 16 недель

Видны контуры головы и грудной клетки плода.

Назад к содержанию

Ультразвуковое трехмерное изображение плода

(26 недель)

Назад к содержанию

УЗИ молочной железы - киста

1. Округлая форма
2. Четкость контуров
3. Анэхогенное содержимое
4. Дистальное усиление эхосигналов
5. Латеральные тени

Назад к содержанию

Анатомический препарат сердца и трехмерная реконструкция

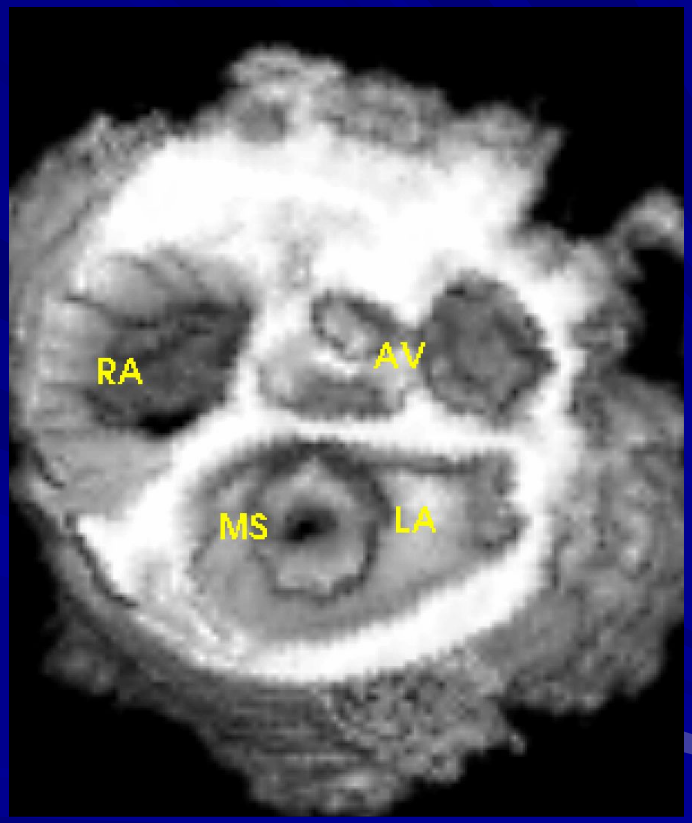

RA – правое предсердие;

MS – митральный стеноз;

AV – аортальный клапан;

LA – левое предсердие

Назад к содержанию

Эхокардиография.

3D в реальном масштабе времени

В левом предсердии определяется огромная опухоль (миксома), пролабирующая в левый желудочек через митральное отверстие.

Назад к содержанию

Цветовое дуплексное сканирование области каротидной бифуркации

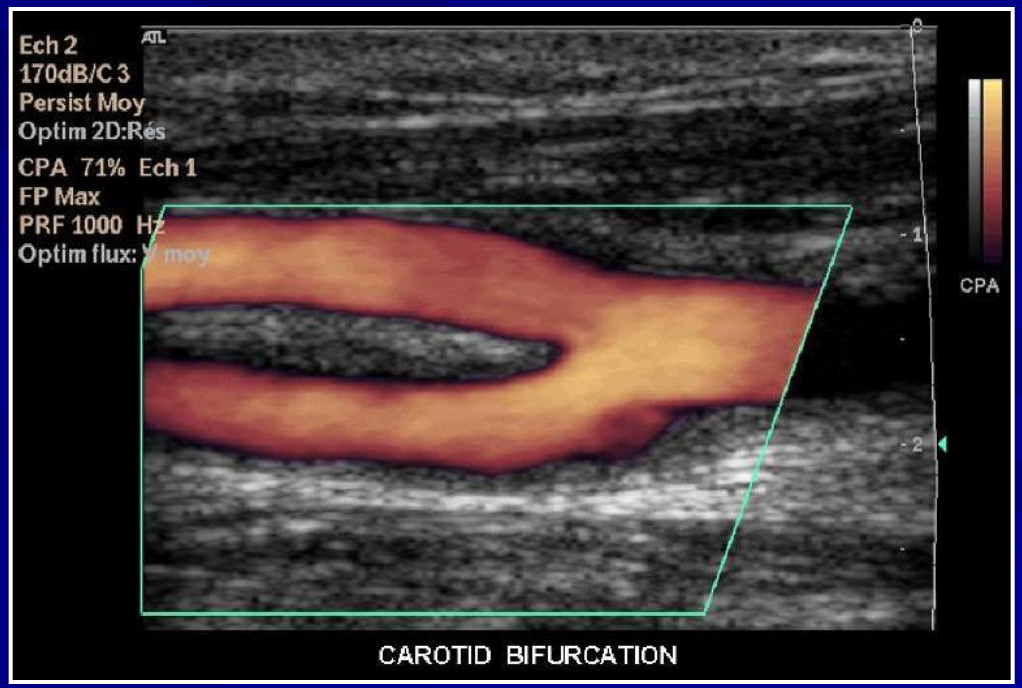

Равномерное заполнение цветом просвета общей сонной артерии и её ветвей.

Дуплексное ультразвуковое сканирование включает одновременное использование двух режимов изображения. Обычно это черно-белое двумерное изображение и спектральная или цветовая допплерография. Такой режим сканирования позволяет увидеть потоки крови в сосудистом русле.

Назад к содержанию

УЗИ кровеносных сосудов

Двухмерная сканограмма в сочетании с цветовым допплеровским картированием кровотока в общей сонной и её ветвях

Допплеровская спектрограмма – графическое представление изменения скорости потока в сонной артерии за 4 сердечных цикла.

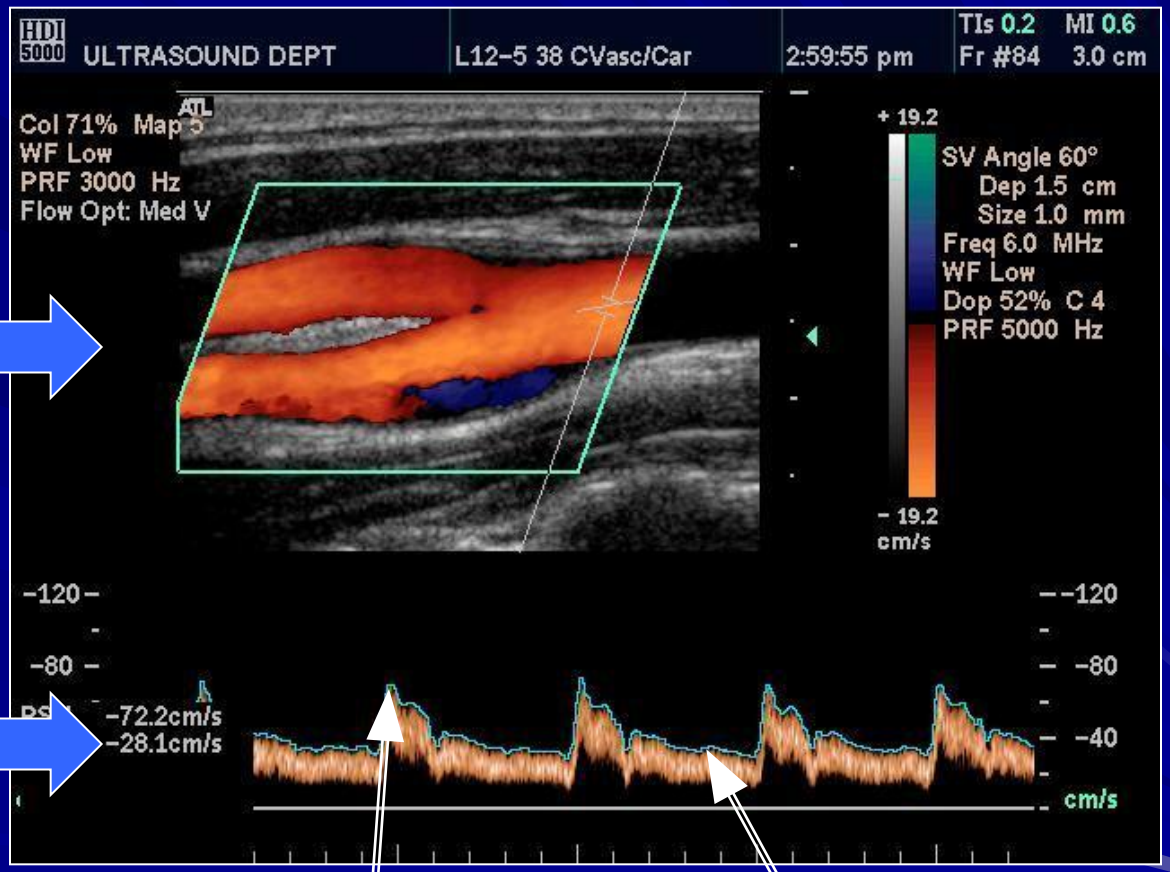

Систолическая (пиковая) скорость кровотока

Диастолическая скорость кровотока

Назад к содержанию

Цветовое дуплексное сканирование общей сонной артерии.

Допплерографическое исследование кровотока.

Назад к содержанию

УЗИ кровеносных сосудов

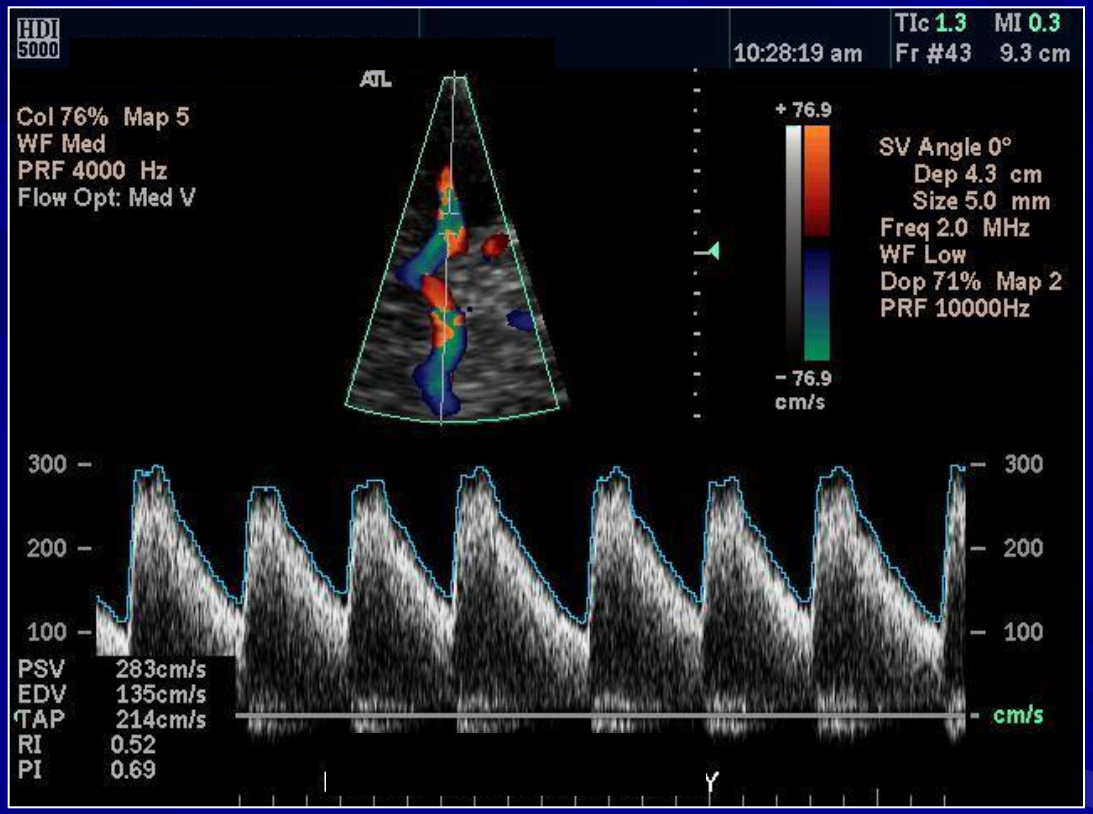

Транскраниальная допплерография средней мозговой артерии в сочетании с допплеровской спектрограммой скорости кровотока.

Доступ – височная область.

Назад к содержанию

Цветовое дуплексное сканирование артерий Виллизиева круга

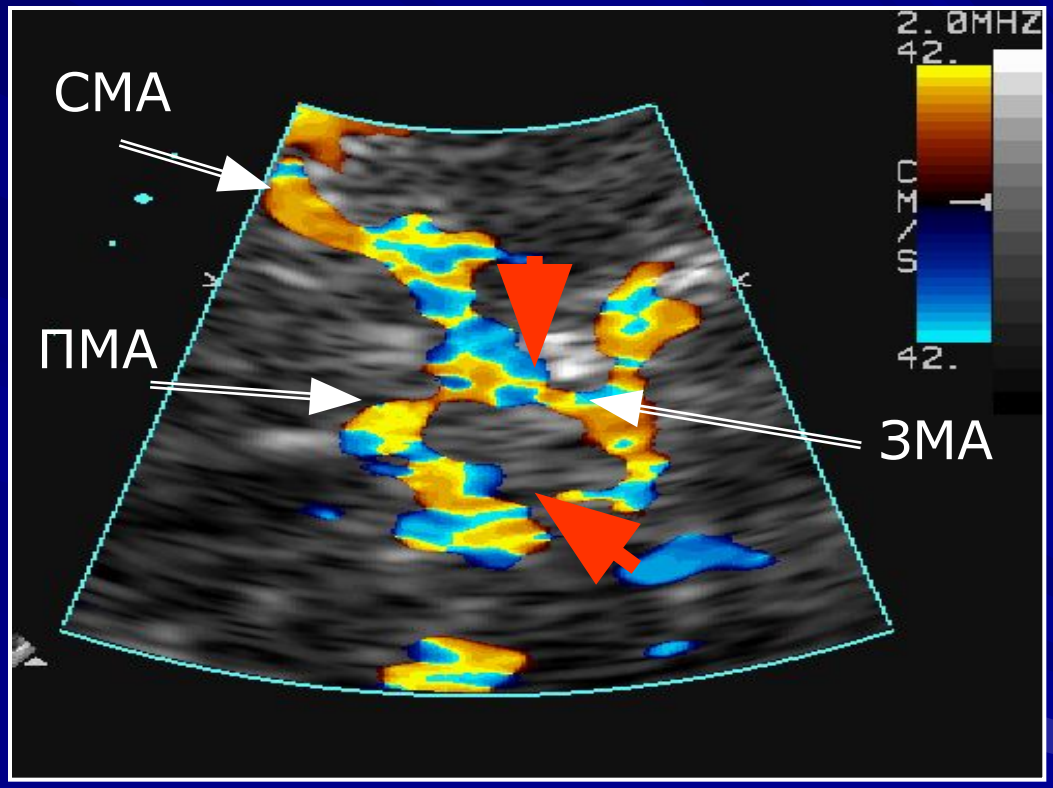

Стрелками обозначены функционирующие задние соединительные артерии

СМА – средняя мозговая артерия; ПМА – передняя мозговая артерия;

ЗМА – задняя мозговая артерия.

Назад к содержанию

Вопросы для самопроверки

Назад к содержанию

Вопрос №1

Назовите физический принцип генерации ультразвуковой волны.

1. Прямой пьезоэффект
2. Ионизирующее излучение
3. Обратный пьезоэффект
4. Сильное магнитное поле

Назад к содержанию

Вопрос №2

Назовите тип ультразвукового датчика

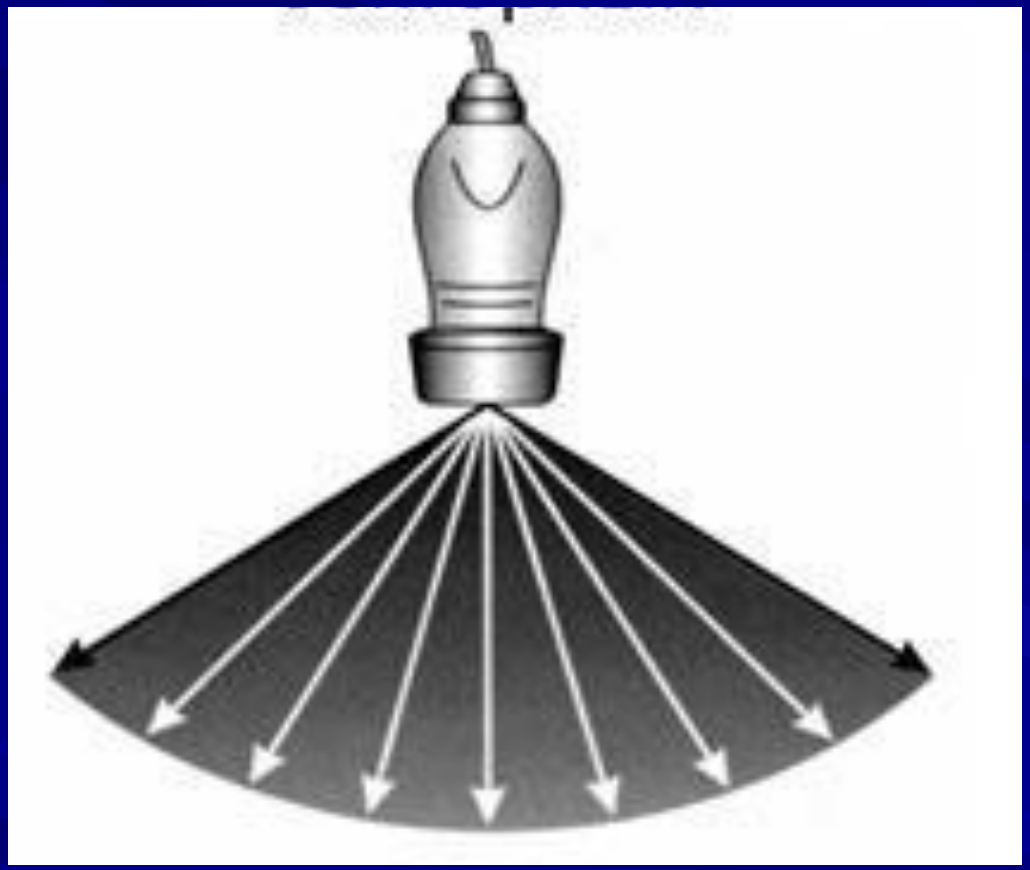

1. Линейный
2. Секторный
3. Конвексный
4. Векторный

Назад к содержанию

Вопрос №3

Назовите основные диагностические возможности допплерографии

1. Определение скорости кровотока
2. Определение направления кровотока
3. Оценка характера кровотока – турбулентный или ламинарный
4. Оценка акустической плотности и структуры паренхиматозных органов
5. Ответы 1,2,3 – правильно.

Назад к содержанию

Вопрос №4

Назовите вид исследования

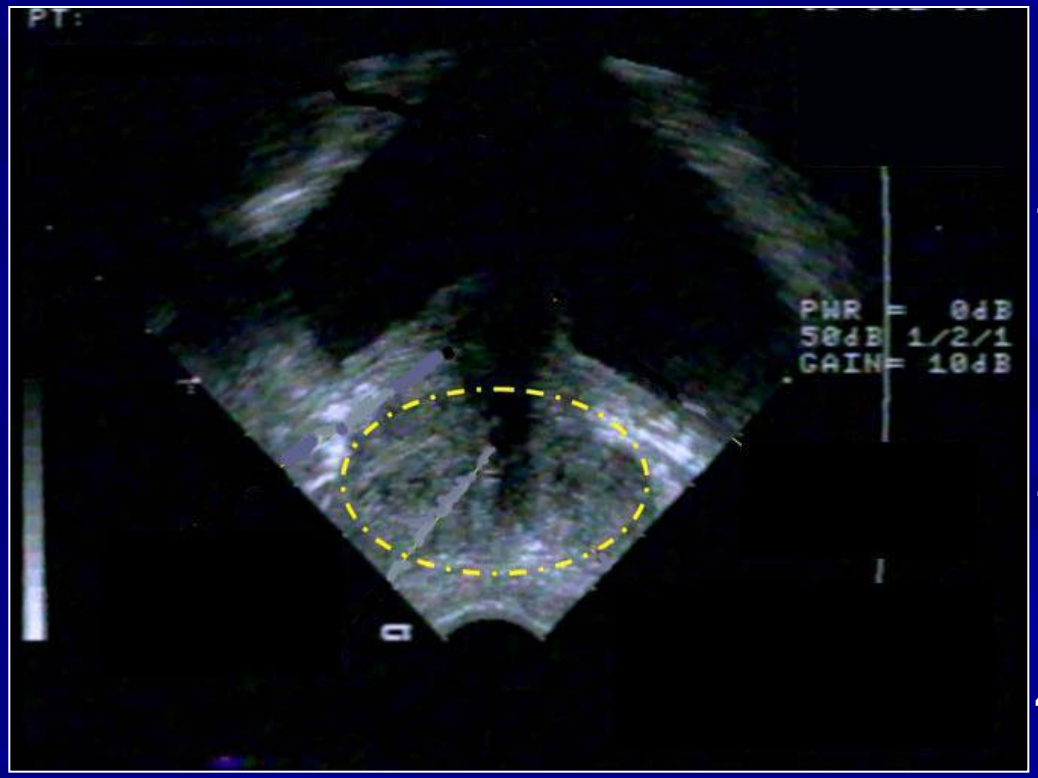

1. Трансабдоминальное УЗИ мочевого пузыря
2. Трансабдоминальное УЗИ мочевого пузыря и предстательной железы.
3. Трансректальное УЗИ предстательной железы
4. Трансректальное УЗИ предстательной железы и мочевого пузыря

Назад к содержанию

Вопрос №5

Назовите вид исследования и диагноз.

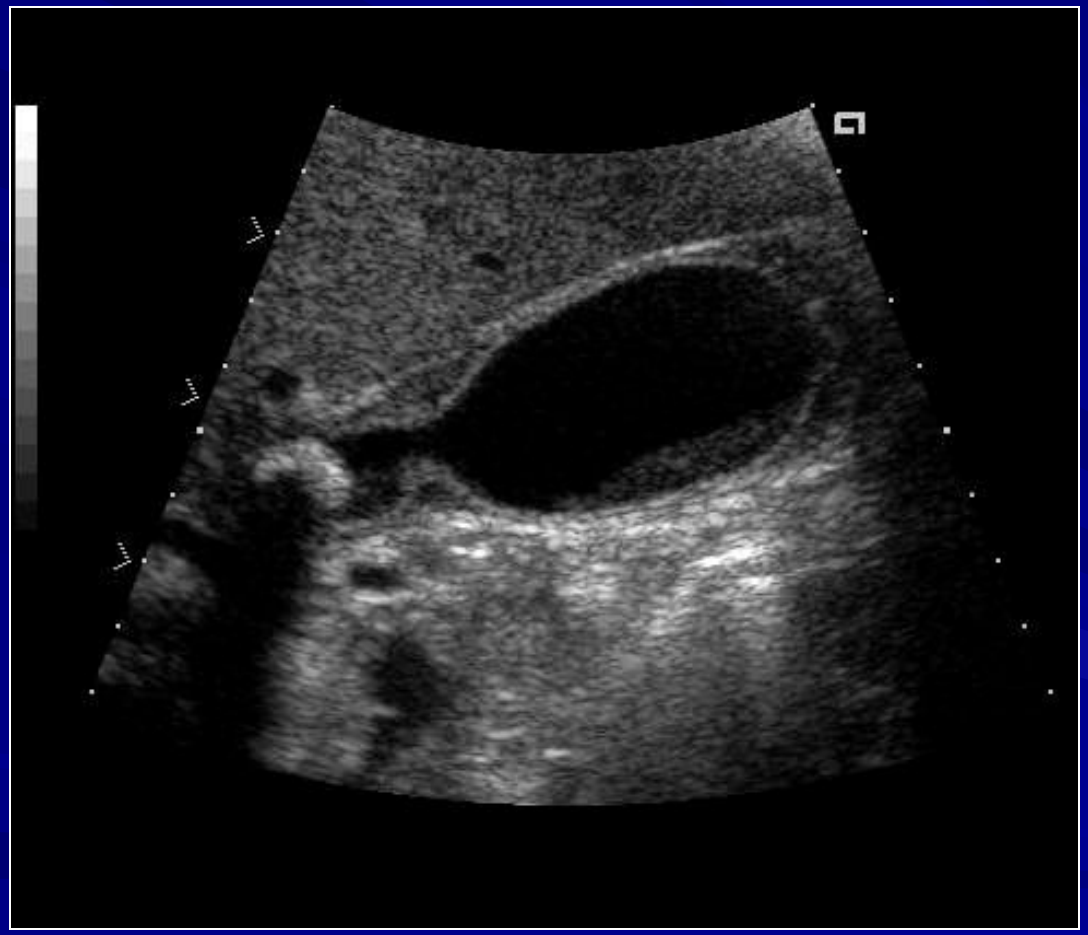

1. УЗИ мочевого пузыря, новообразование.
2. УЗИ молочной железы, киста.
3. УЗИ желчного пузыря, желчнокаменная болезнь.
4. Узи желудка, застойное содержимое в желудке.

Назад к содержанию

Вопрос №6

Назовите основные отделы поджелудочной железы и анатомические ориентиры, используемые при её УЗИ

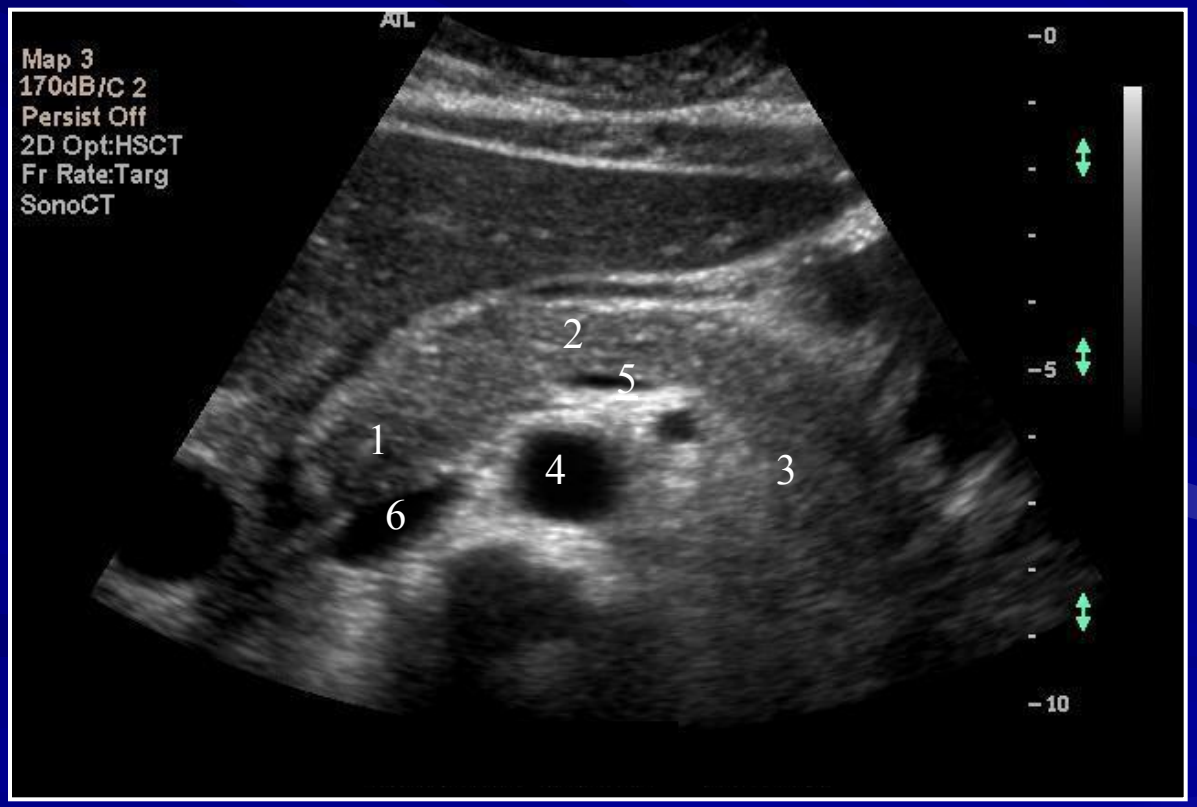

Назад к содержанию

Вопрос №7

Назовите методику визуализации плода

1. Рентгеновская компютерная томография
2. Магнитно-резонансная томография
3. Двухмерное УЗИ
4. Трёхмерное УЗИ

Назад к содержанию

Вопрос №8

Назовите методику и область исследования

Назад к содержанию

Вопрос №9

Назовите ультразвуковые признаки кисты молочной железы.

Назад к содержанию

Ответы

1 – 3
2 – 2
3 – 5
4 – 4
5 – 3
6 – 1 – головка; 2 – тело; 3 – хвост; 4 - аорта; 5 – селезеночная вена; 6 – нижняя полая вена.
7 – 4
8 – эхокардиография с цветовым допплеровским картированием митральной регургитации.
9 – округлая форма; четкость контуров; анэхогенное содержимое; дистальное усиление эхосигналов; латеральные тени.

Назад к содержанию