

Тақырыбы: **Қасаң қабық аурулары**

Құрастырған : **асс.Шакенова Н.С.**

# Қасаң қабық ауруларының жіктелуі

1. Қабыну аурулары (кератиттер)
2. Жарақаттары
3. Даму ақаулары (кератоконус, кератоглобус)

# Кератиттер жіктелуі

## ● Экзогенді кератиттер :

1. Қасаң қабық эрозиясы
2. Физикалық, химиялық, механикалық факторлар әсерінен болатын жарақаттық кератиттер
3. Этиологиясы бактериальды инфекциялық кератиттер
4. Қабақтың, конъюнктиваның, мейбомиев бездерінің аурулары салдарынан болатын кератиттер
5. Кератомикоздар

● **Эндогенді кератиттер:**

**1. Инфекциялық кератиттер**

**А) туберкулезді : гематогенді және аллергиялық**

**Б) мерездік**

**В) герпетикалық**

**2. Нейропаралитикалық кератиттер**

**3. Авитаминозды кератиттер**

● **Этиологиясы белгісіз кератиттер**

# Кератиттердің жалпы субъективті белгілері

- **Қасаң қабық синдромы:**
  1. **Жас ағу**
  2. **Блефароспазм**
  3. **Жарыққа қарай алмау**
- **Ауырсыну, түйілу сезімдері**
- **Көру өткірлігінің төмендеуі**

## **Кератиттердің объективті белгілері:**

- **Склераның перикорнеальды немесе аралас инъекциясы**
- **Қасаң қабық инфильтрациясы**
- **Қасаң қабық ісінуі**

- **Перикорнеальды немесе терең инъекция лимбтың шеткі ілмекті жүйесінің тамырларының кеңеюінен болады. Клиникалық көрінісі: лимб бойымен орналасады, күмбезге қарай азаяды, түсі алқызыл немесе күлгін, тамырлы суреті анық емес.**

- **Инфильтраттар көлемі, формасы, саны, орналасуы бойынша әртүрлі болады. Түсі сұр, іріңді процесте сарғыш немесе жасыл. Шекарасы анық емес. Инфильтраттар ыдырағанда қасаң қабықта эрозия пайда болады.**



# Қасаң қабық жылжымалы жарасы

- Қоздырғышы жиі - пневмококк. Жара тек қасаң қабық микрожарақаты болған кезде дамиды, инфекция конъюнктива, жас жолдары және жас қабынан түседі. Жараның 2 қыры болады: 1 - үдемелі, көтеріңкі, үңгірленіп орналасады, 2 -салыстырғанда төмен, біртіндеп тыртықтан бастаған.

# Қасаң қабық жарасы емі

- Кең спектрлі антибиотиктер
- Көзге антисептикалық ерітінділер тамызу
- Сульфаниламидтер
- Кератопластиктер
- Механикалық жолмен қасаң қабықты тазарту

# Қасаң қабық жарасы асқынулары

- Қасаң қабық тесілуі → ірінді  
иридоциклит → ірінді эндофтальмит  
→ панофтальмит

# Вирусты кератиттер

## ● Беткей

1. Эпителиальды
2. Субэпителиальды
3. Ағаш бұтағы тәрізді

## ● Терең

1. Метагерпетикалық
2. Дисктәрізді

- **Терең формаларында процесс терең стромаға енеді, көзден бөліністер болмайды, инфильтрация сұр түсті, ерекшелігі – қасаң қабық сезімталдығы төмендейді немесе жоғалады. Флюоросцеинді сынама беткей формасында оң, терең формасында теріс.**

# **Вирусты кератит емі**

- **Этиотропты: жалпы және жергілікті**
- **Иммунотерапия (полудан, пирогенал)**
- **Патогенетикалық: кератопластиктер, осмотерапия, витаминдер**
- **Симптоматикалық**

**Консервативті ем тиімсіз болса, оперативті ем қолданады.**

# Туберкулезді кератиттер

- Токсико-аллергиялық немесе фликтенулезді
- Гематогенді:
  1. Диффузды
  2. Ошақты
  3. Склероздаушы

# Мерездік кератиттер

Ерекшелігі – белгілі бір циклмен өтеді, процесс екі жақты. Процесске тамыр жолы ілігеді, рецидив болмайды. Сатылары:

1. Инфильтрация (1 ай)
2. Абсцесс ( 2 ай)
3. Таралу (2 жыл)



- **Жалпы қасаң қабық ауруларының шешімі:**
  - 1. Ифилтрат ыдырап сіңуі, мөлдірлігі қалпына келеді**
  - 2. Тұрақты қарауыту: а) бұлт тәрізді  
б) дақ  
в) ақ шел**

- **Кератиттерде қабыну басылғаннан кейін қасаң қабықта қарауыту қалса, сіндіру терапиясы жүргізіледі. Алғашында консервативті ем – ферменттер (инъекция, электрофорез, тамшы), лидаза, алоэ, т.б.**
- **Консервативті ем тиімсіз болса, оперативті ем – кератопластика.**

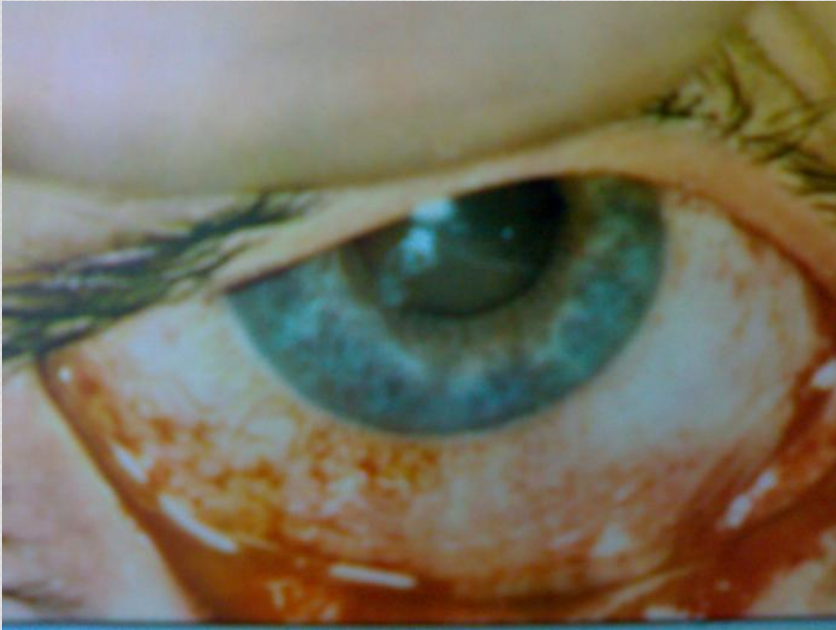# Кератопластика

1. Оптикалық – көру қабілетін қалпына келтіру
2. Емдік – жараны жабу
3. Тектониялық – қасаң қабықтағы фистуланы жабу
4. Мелиоративті – дайындаушы кезең ретінде, қасаң қабық таза бөлімдерін отырғызу арқылы мөлдірлігін жақсарту
5. Рефракциялық – қасаң қабықтың рефракциясын өзгерту
6. Косметикалық - тыртықты жою

# Кератиттерді емдеу принциптері

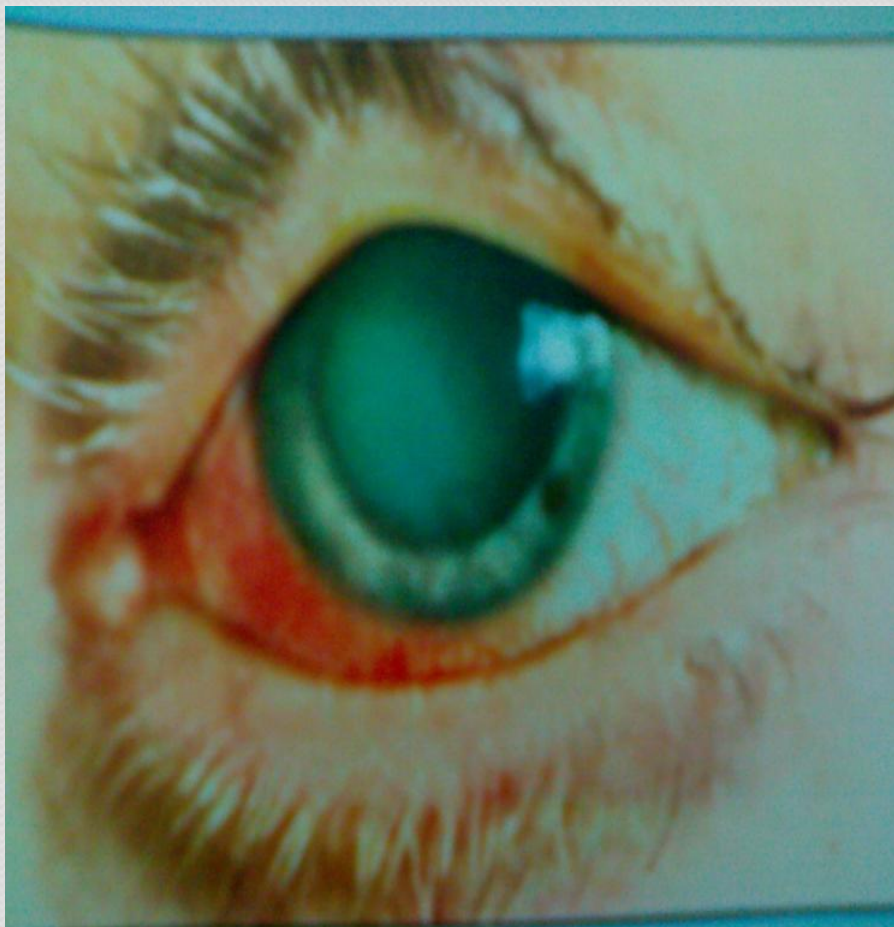
- Жалпы және жергілікті этиотропты ем
- Патогенетикалық :
  1. Десенсибилизация
  2. Осмотерапия
  3. Ангиопротекторлар
  4. Физиоєм
  5. Стероидты емес қабынуға қарсы ем
  6. Кортикостероидтар
- Симптоматикалық

# Қасаң қабық аурулары



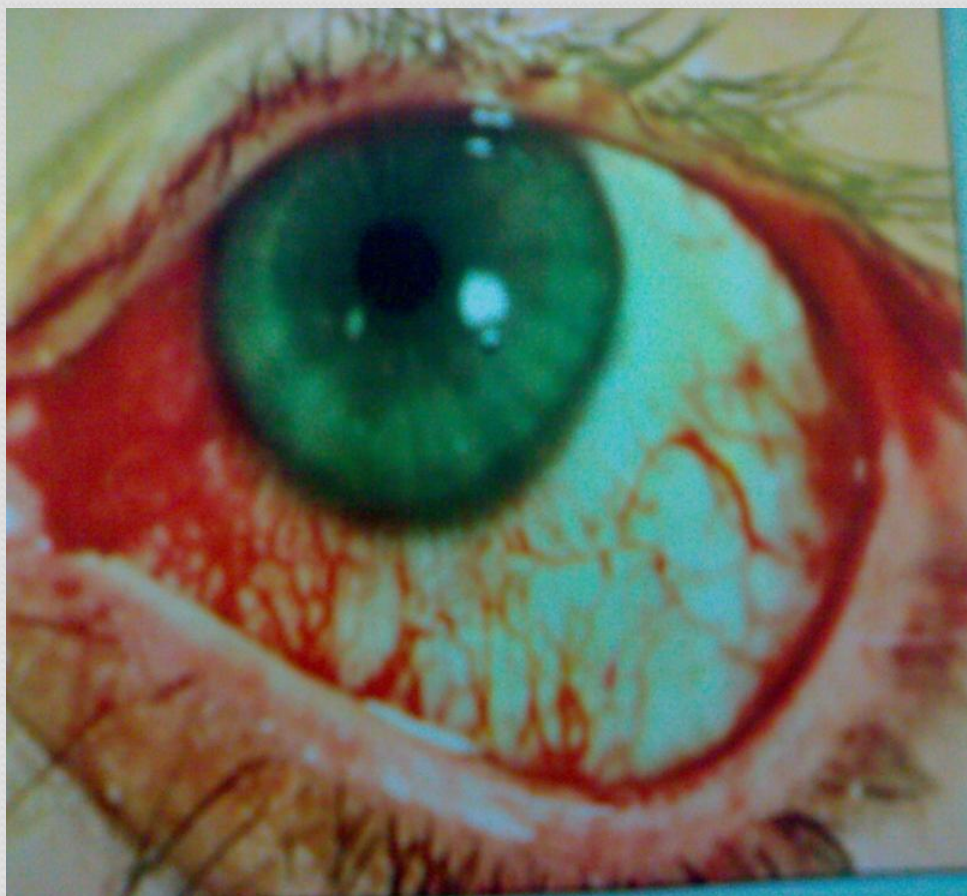
Қасаң қабақтың  
эрозиясы

# Қасаң қабық аурулары



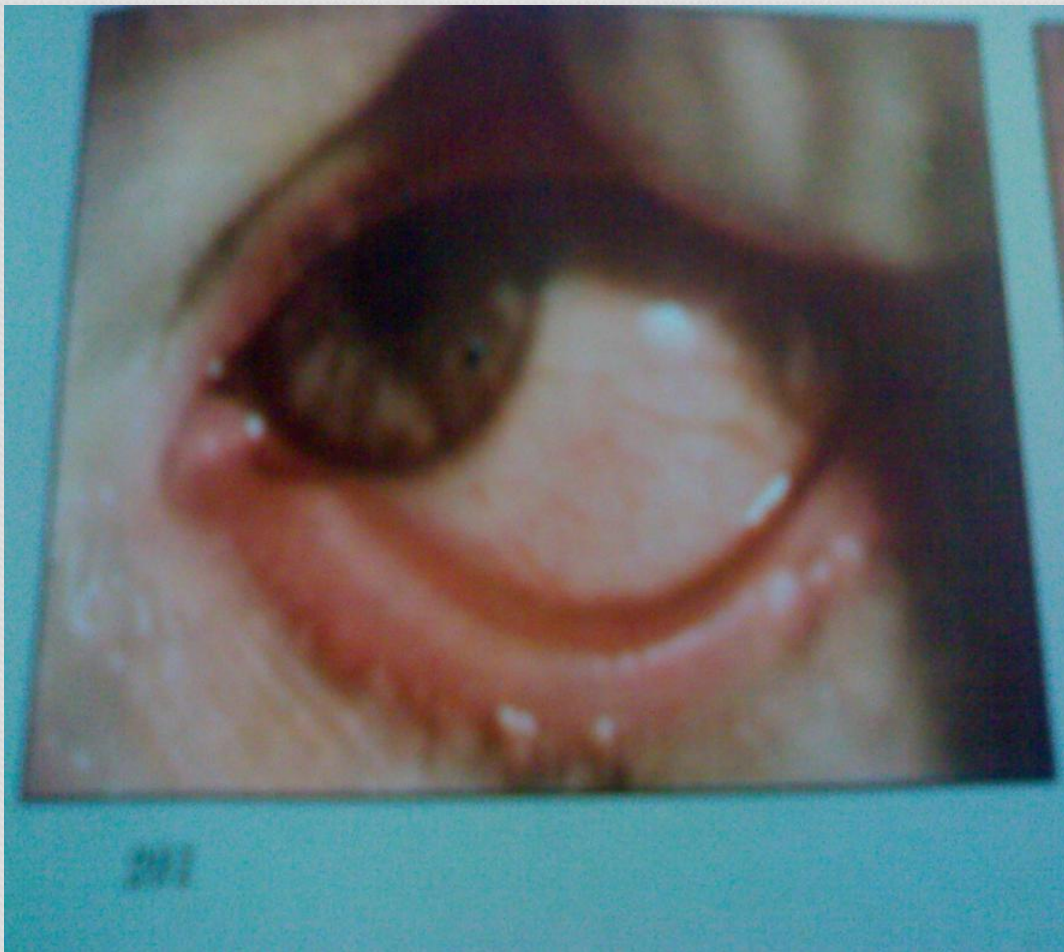- Қасаң қабақтың эрозиясының боялуы.

# Қасаң қабық аурулары



- Қасаң қабықтағы бөтен дене

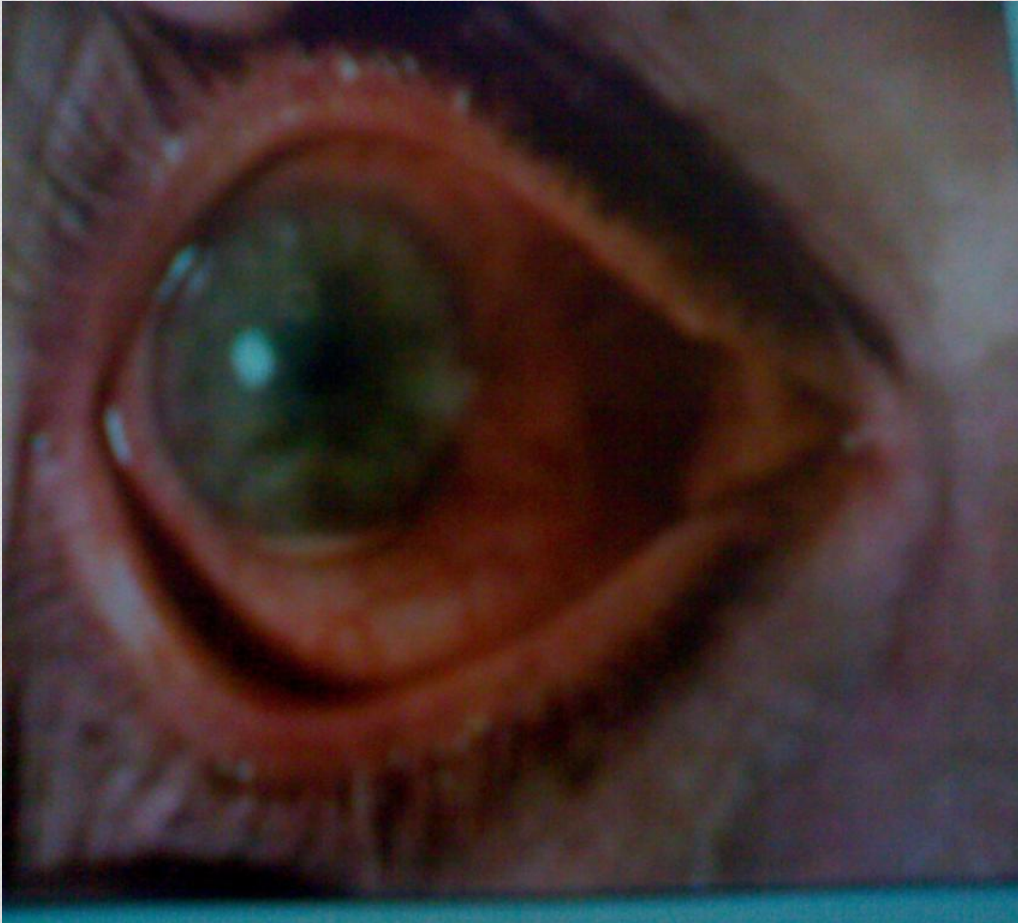# Қасаң қабық аурулары



- Қасаң қабықтағы бөтен дене

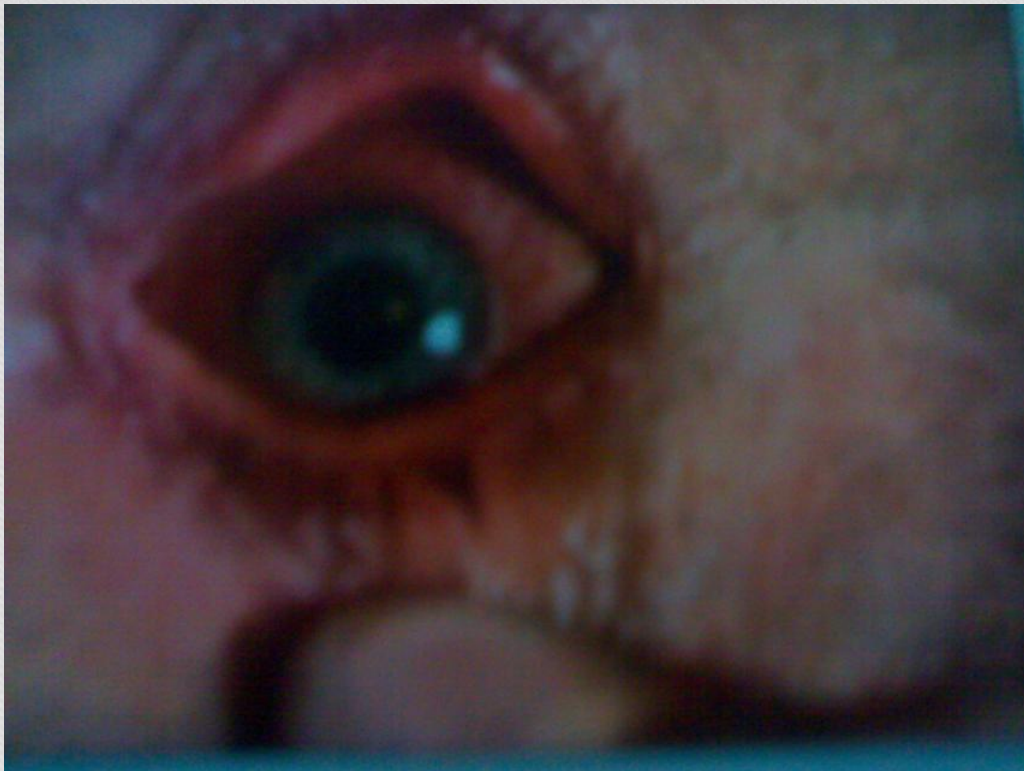

# Қасаң қабық аурулары



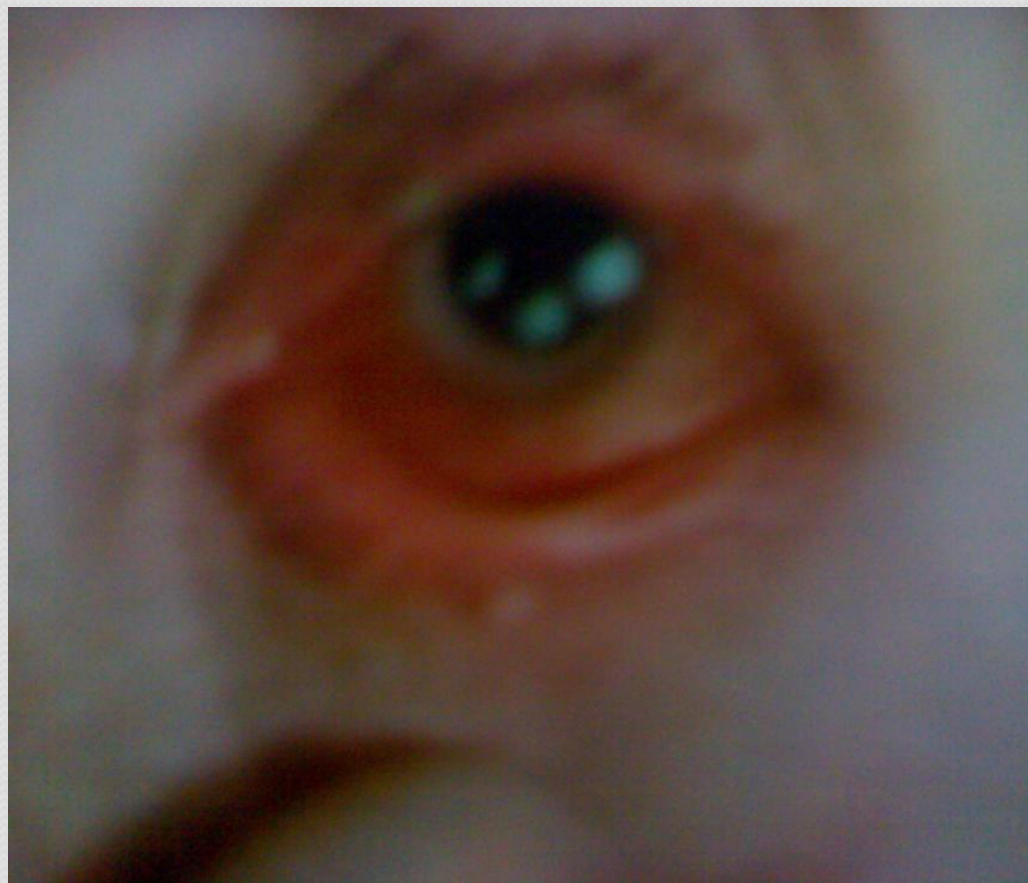- Бөтен денеден кератиттік өзгерістер мен ГИПОПИОН

# Қасаң қабық аурулары



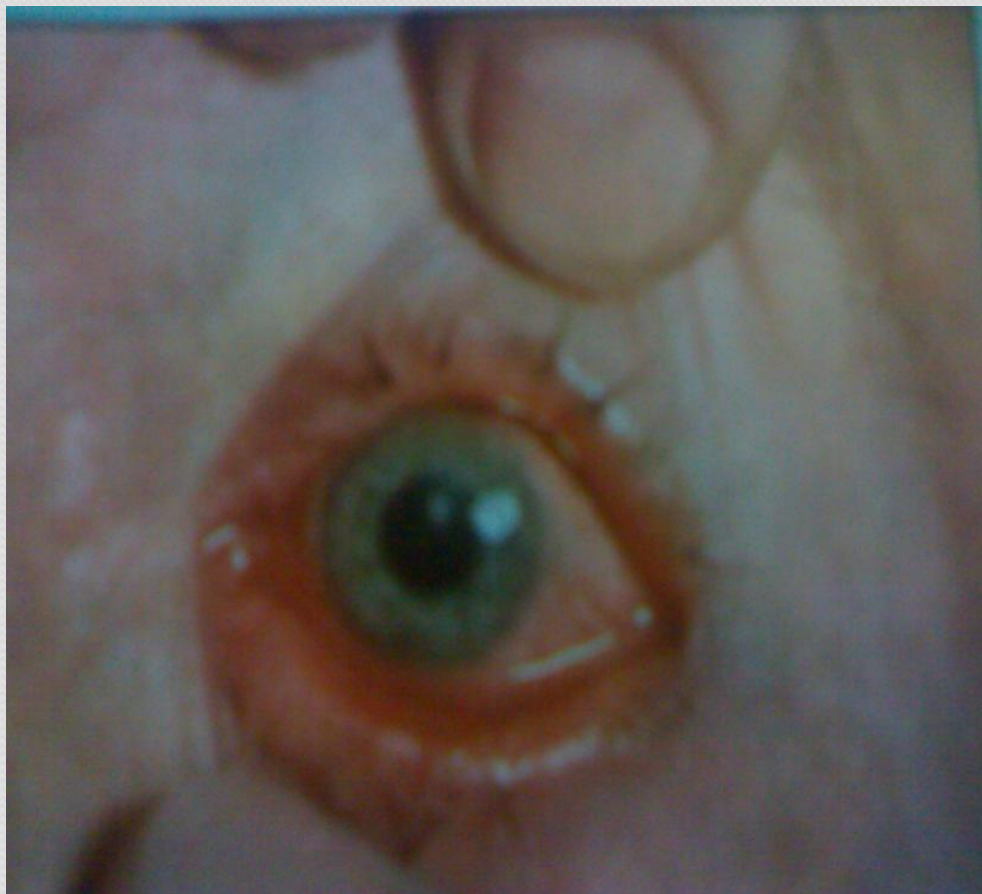Қасаң қабак  
инфилтраци  
ясы.

# Қасаң қабық аурулары



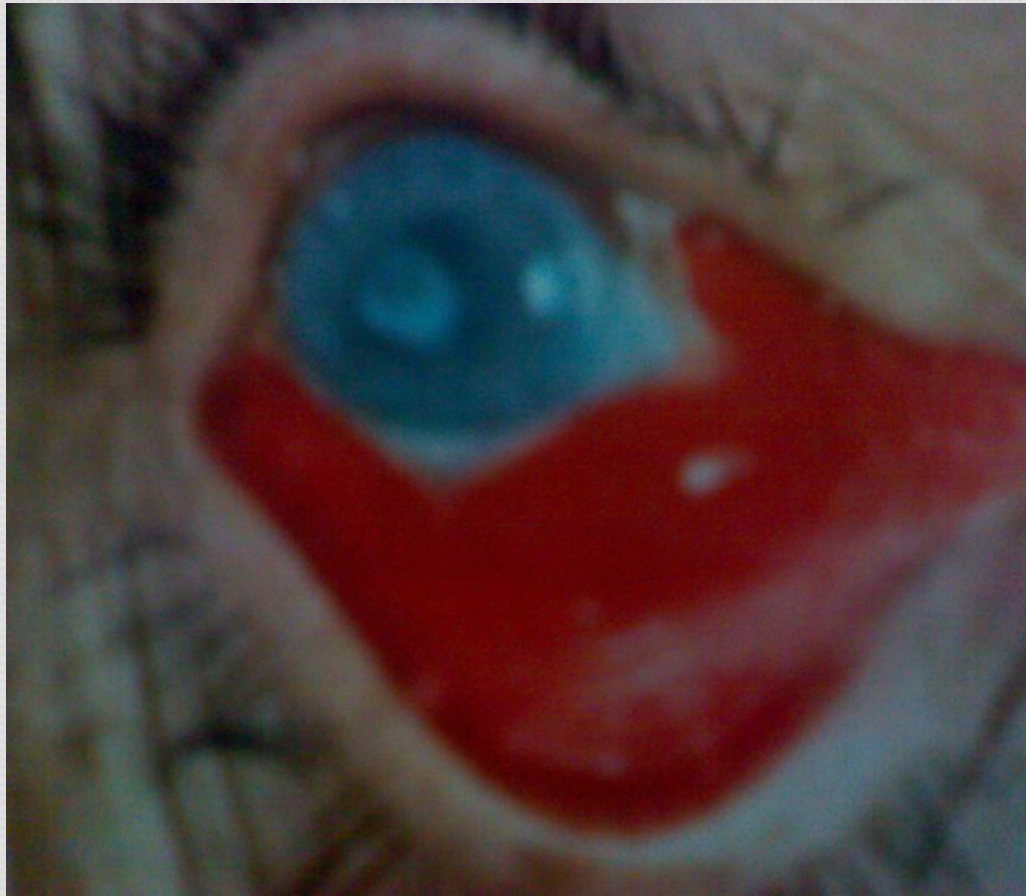Қасаң қабақ  
инфилтраци  
ясы.

# Қасаң қабық аурулары



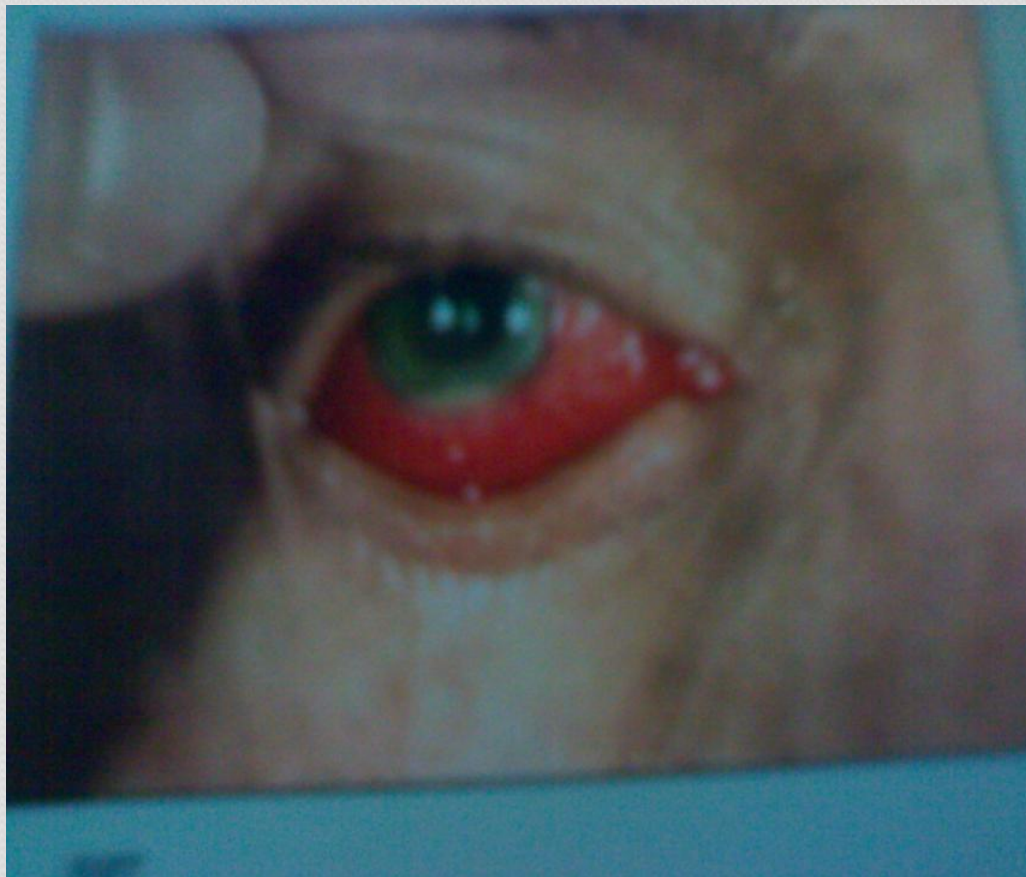Қасаң қабақ  
инфилтрация  
сы.

# Қасаң қабық аурулары



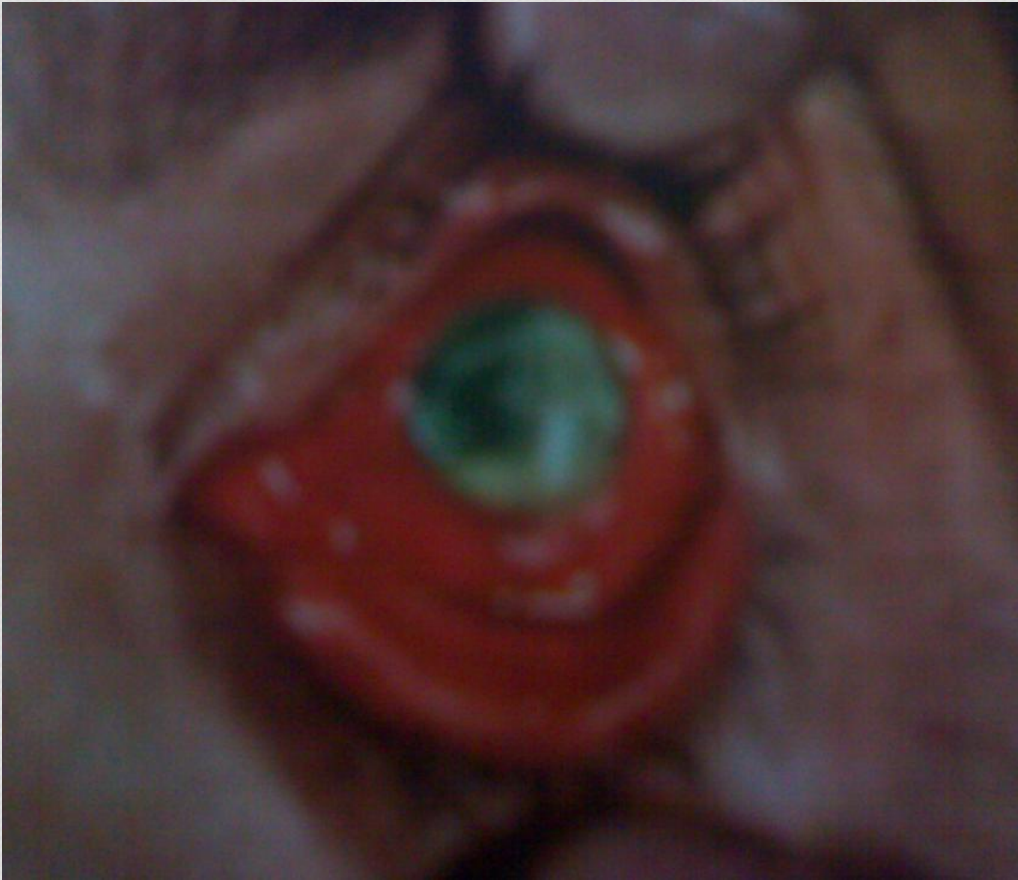- Қасаң қабықтың жылжымалы жарасы

# Қасаң қабық аурулары



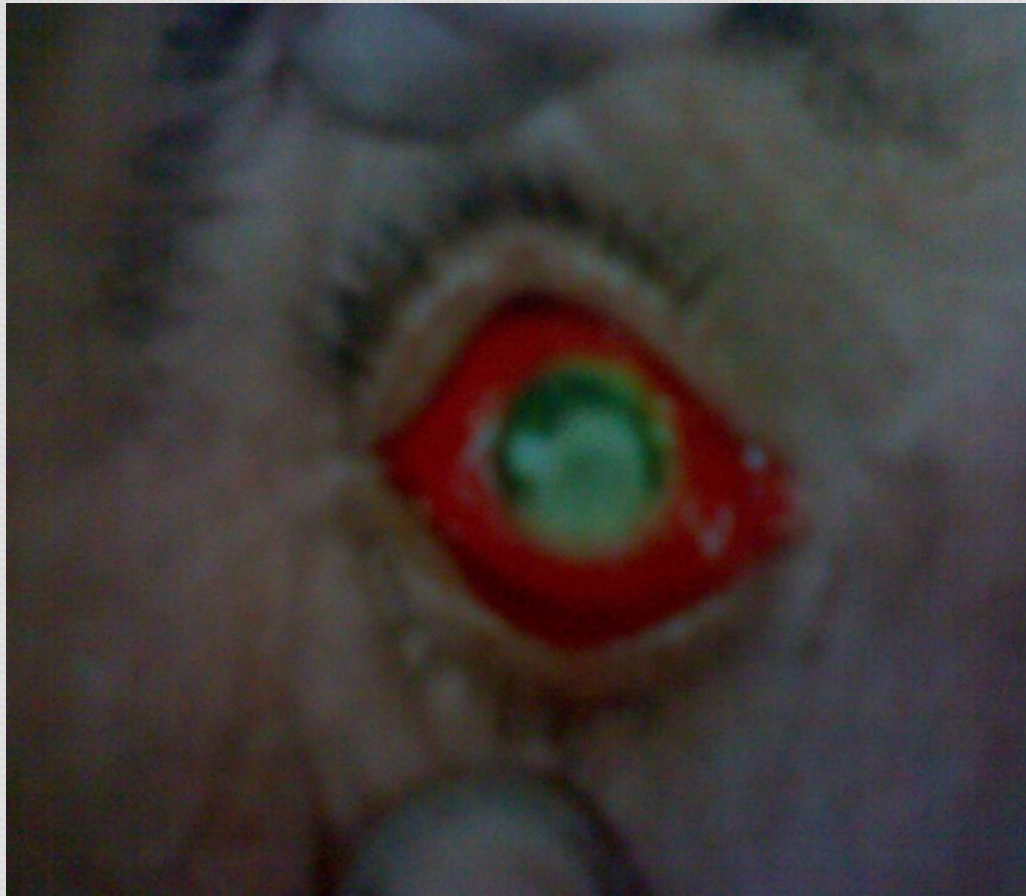- Қасаң қабықтың жылжымалы жарасы

# Қасаң қабық аурулары



- Қасаң қабықтың жылжымалы жарасы

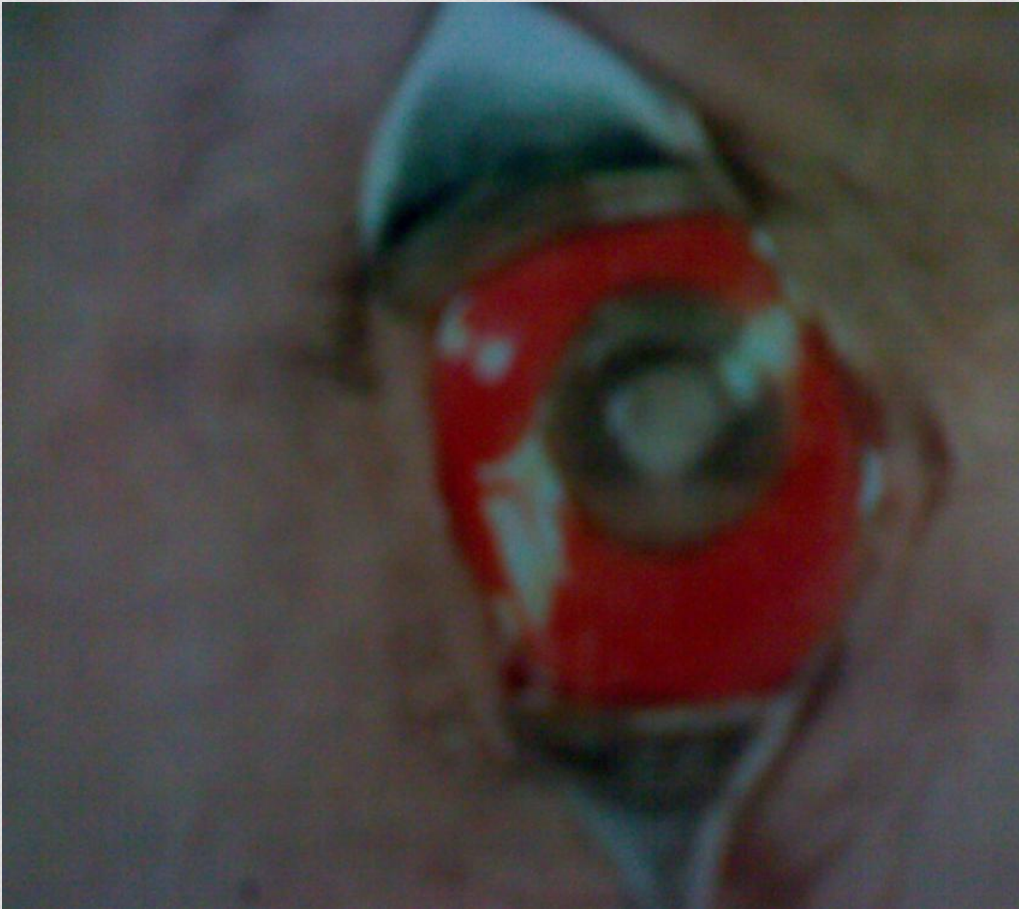# Қасаң қабық аурулары



- Қасаң қабықтың жылжымалы жарасы

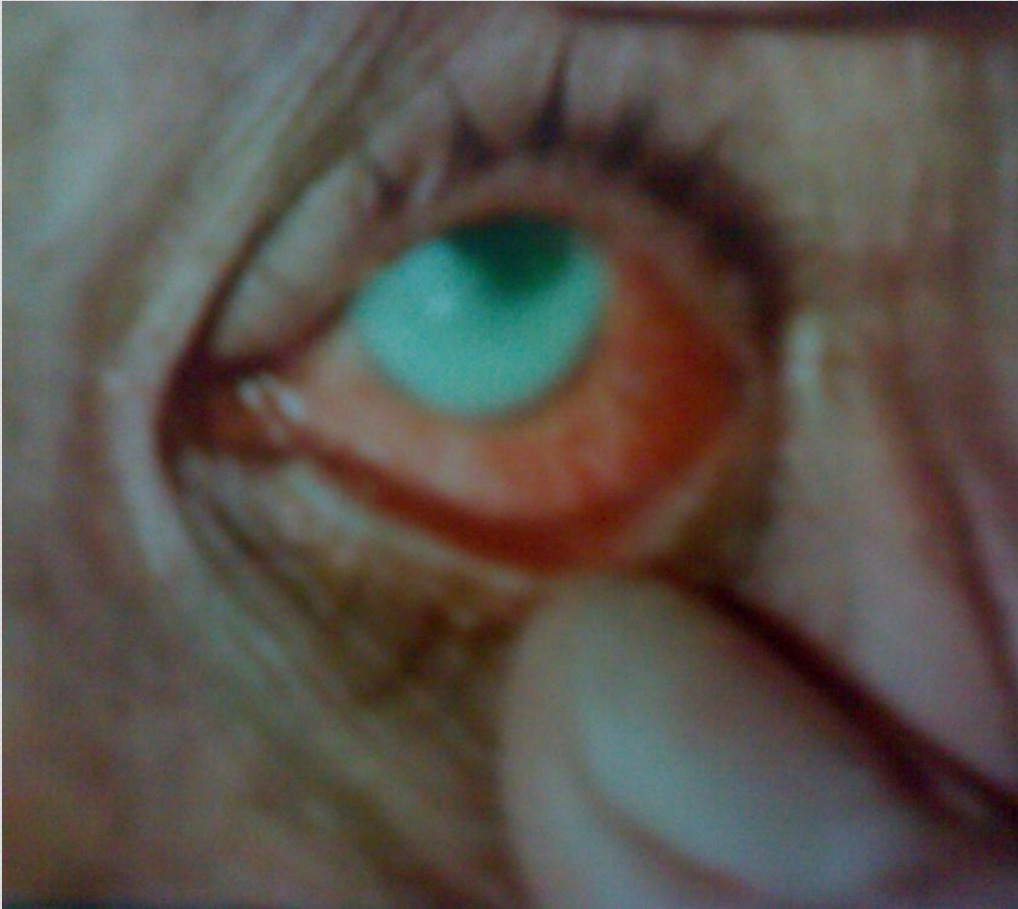

# Қасаң қабық аурулары



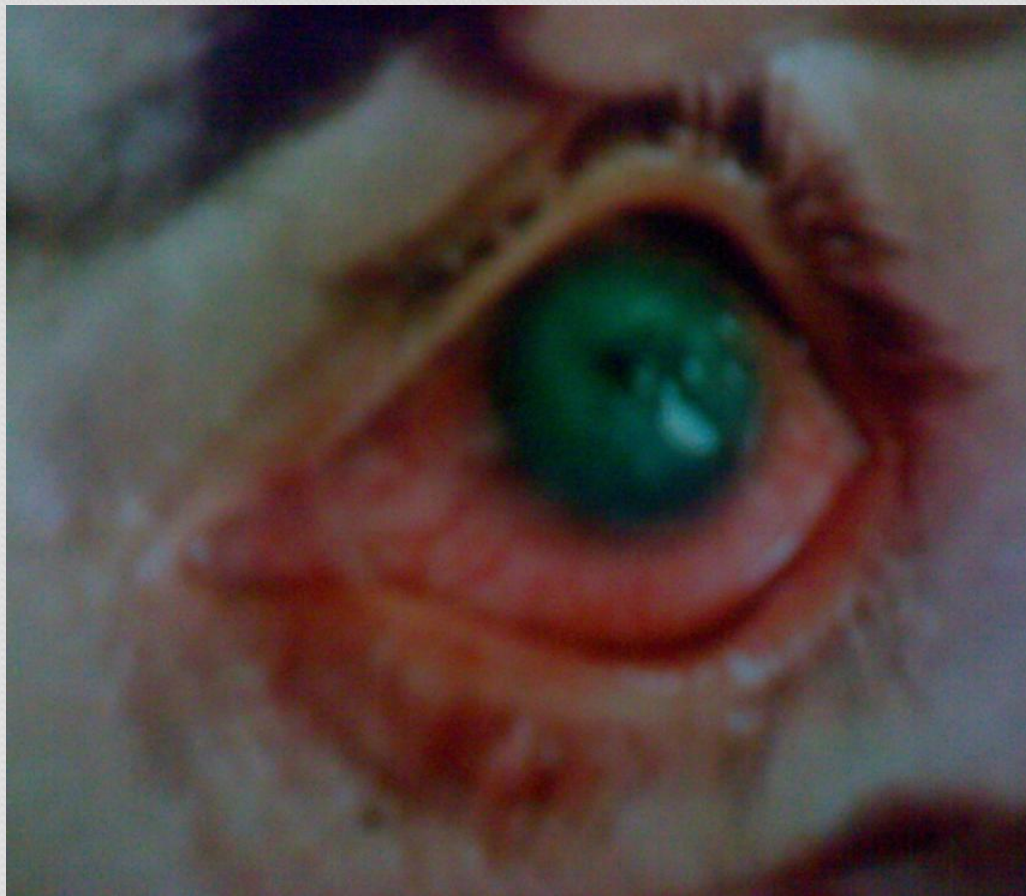- Сақиналы абсцесс

# Қасаң қабық аурулары



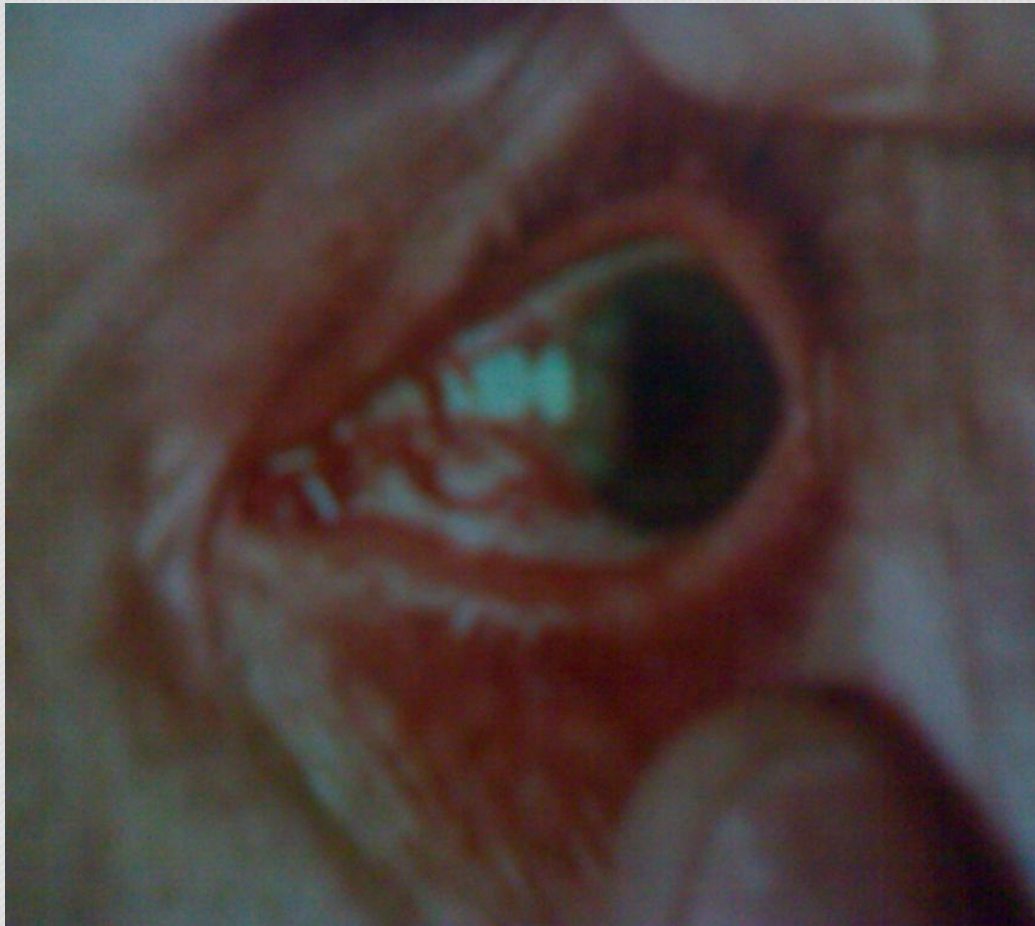- Десцеметті қабық жарықшасы

# Қасаң қабық аурулары



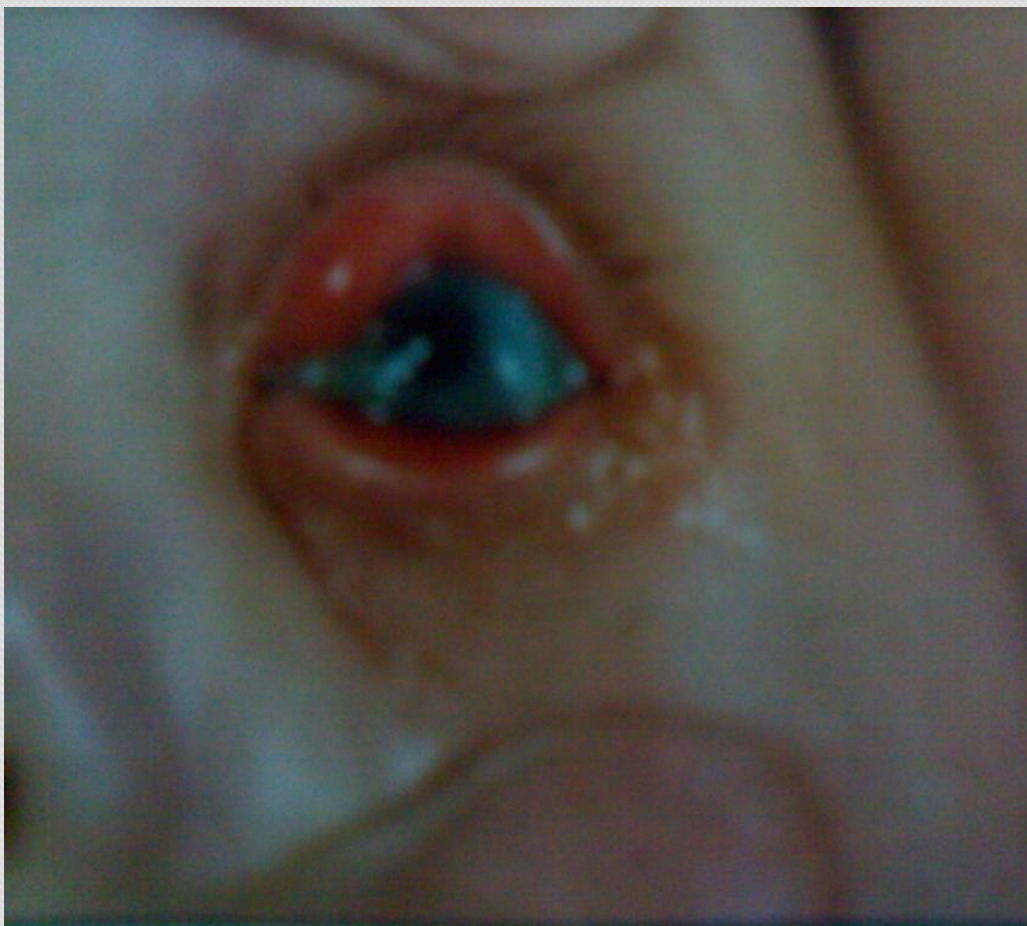- Десцеметті қабық жарықшасы

# Қасаң қабық аурулары



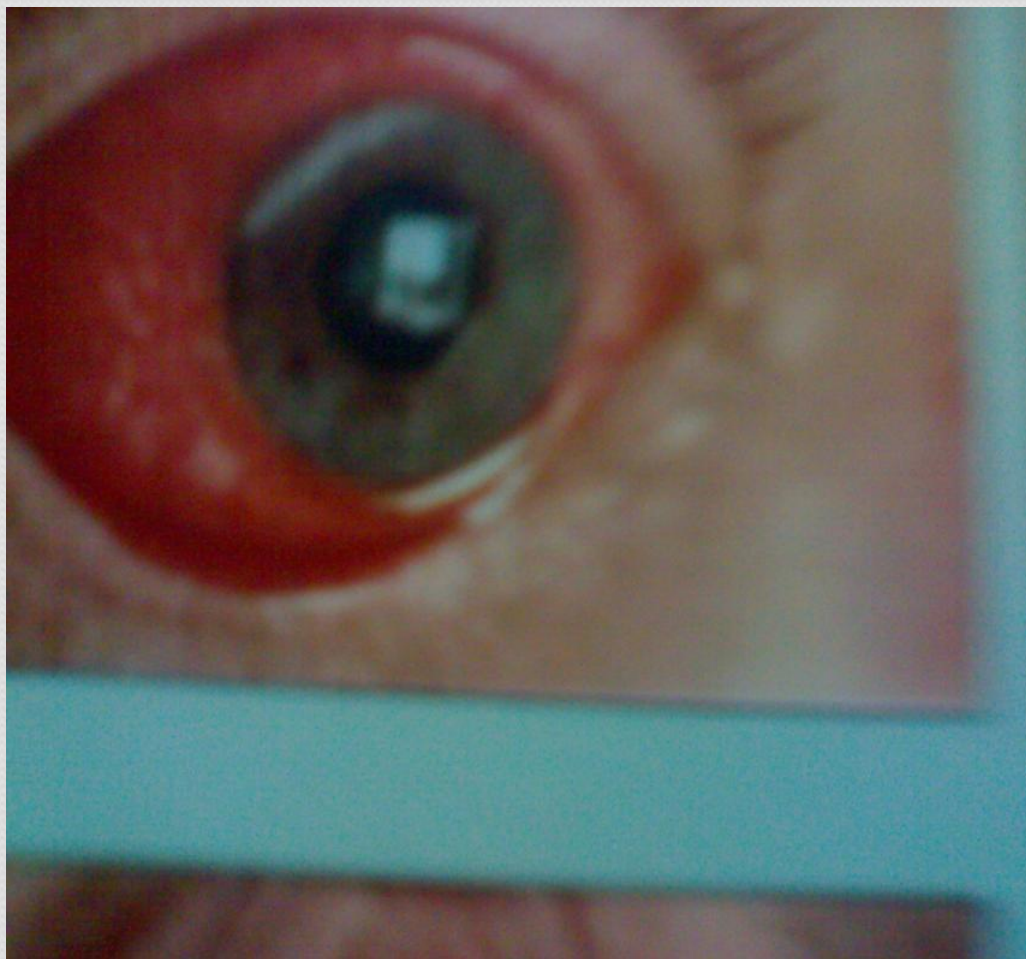- Десцеметті қабық жарықшасы

# Қасаң қабық аурулары



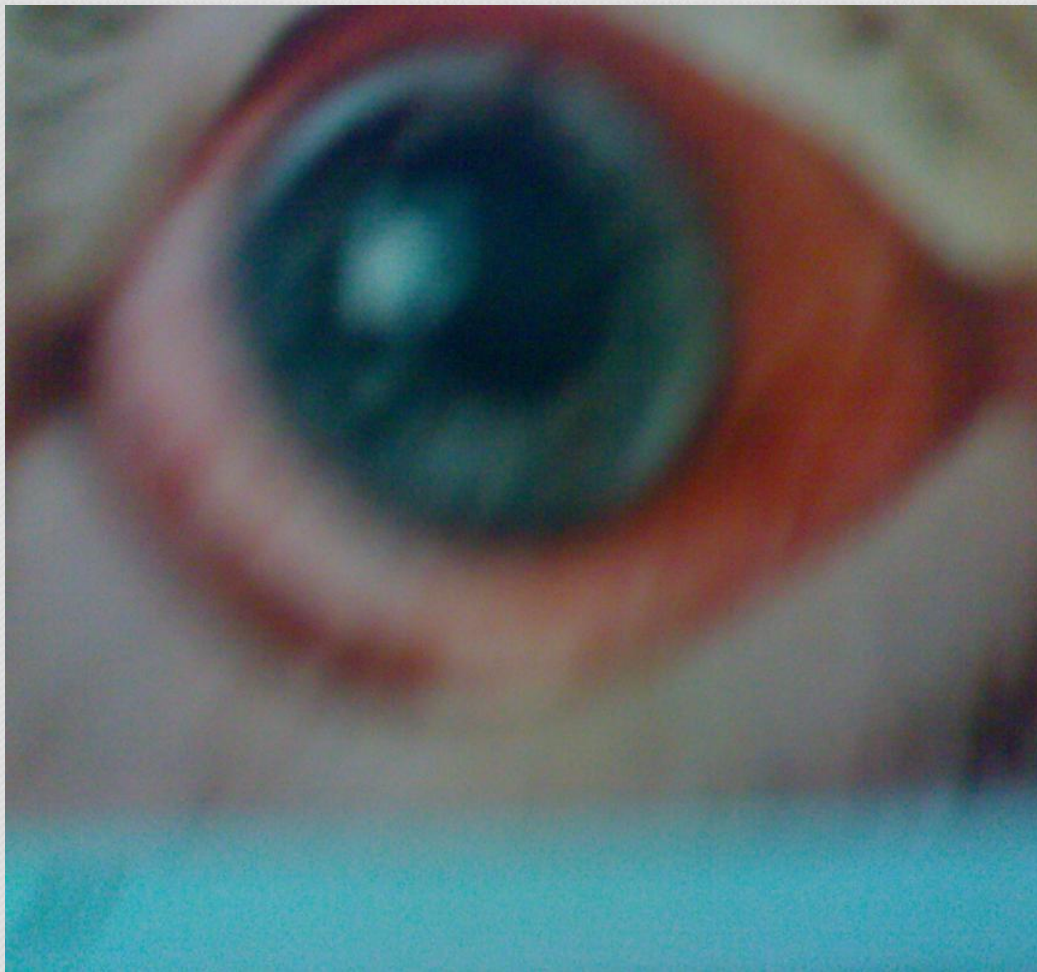
- Кератома  
ляция

# Қасаң қабық аурулары



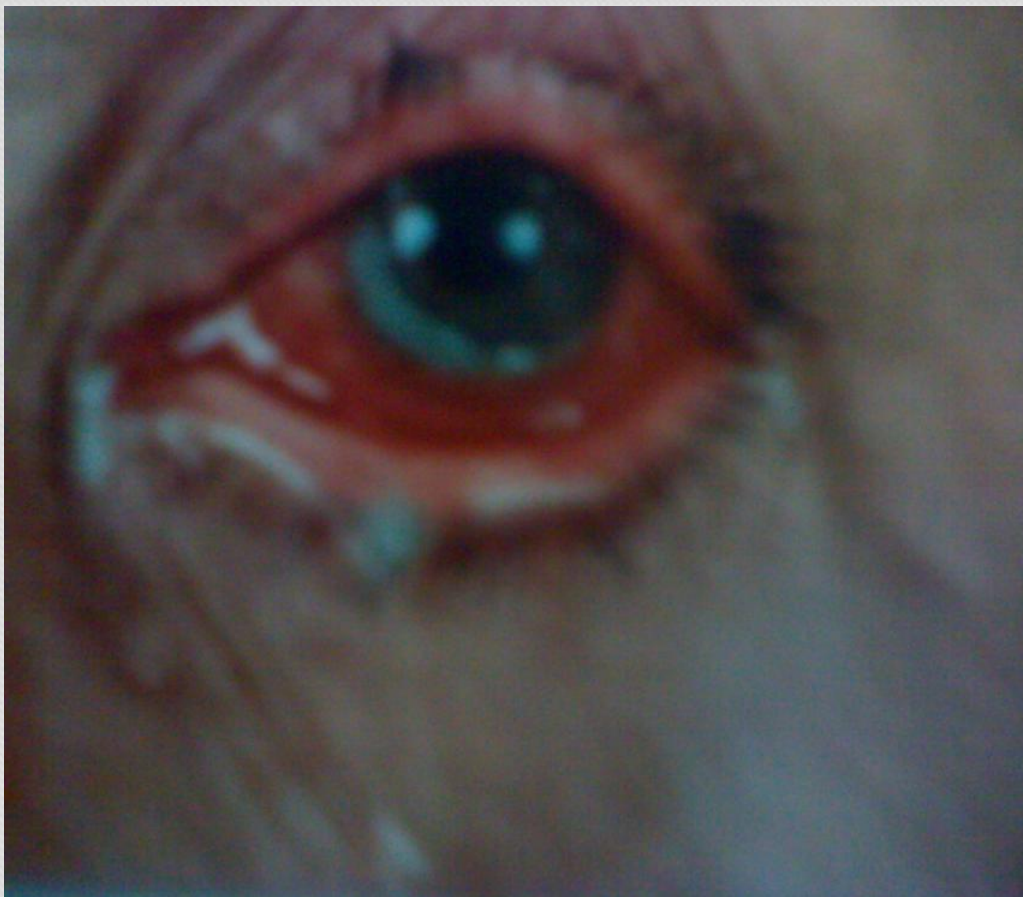Жегі жара

# Қасаң қабық аурулары



- Шеттік жара

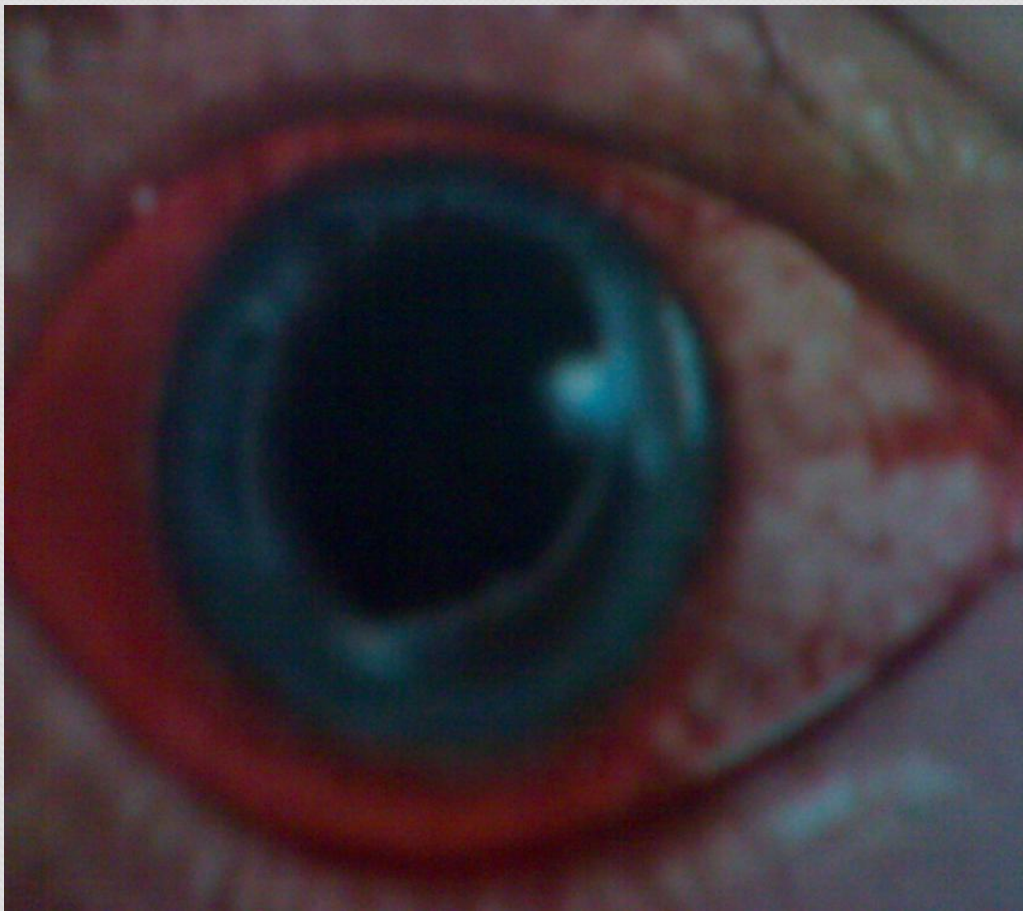# Қасаң қабық аурулары



- Шеттік жара

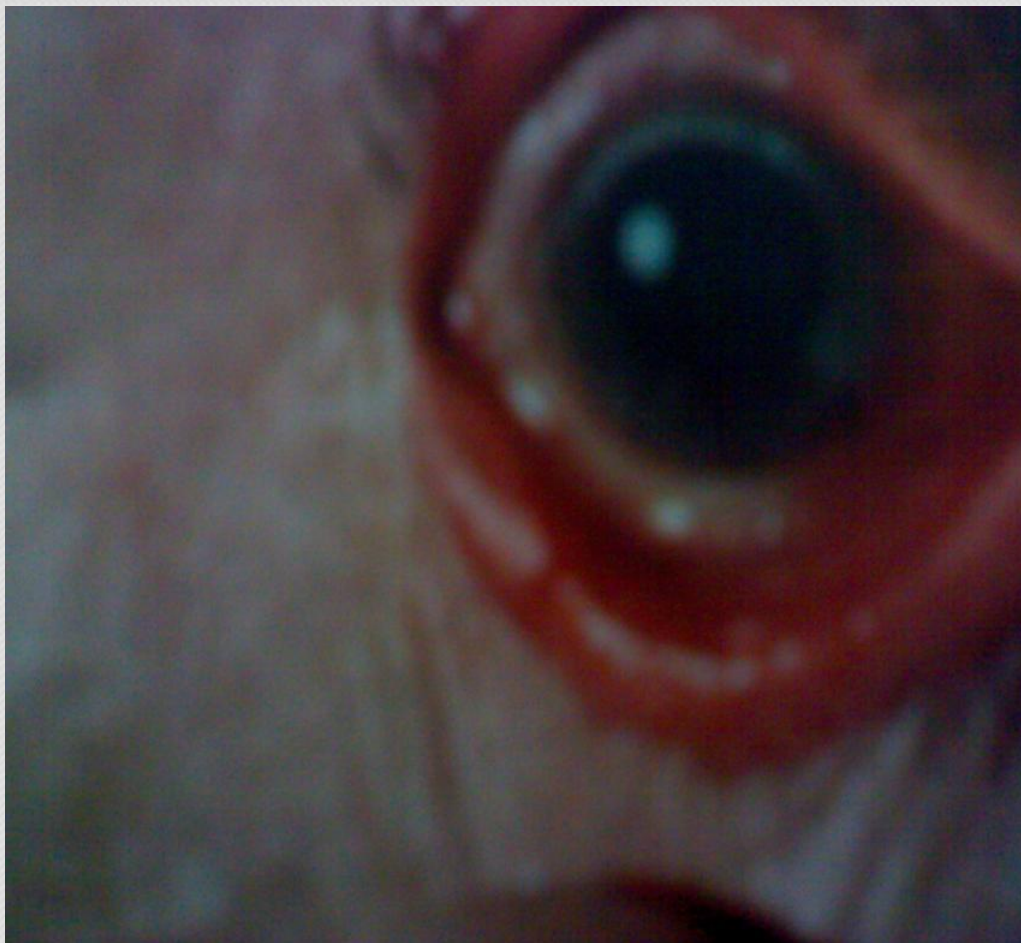


# Қасаң қабық аурулары



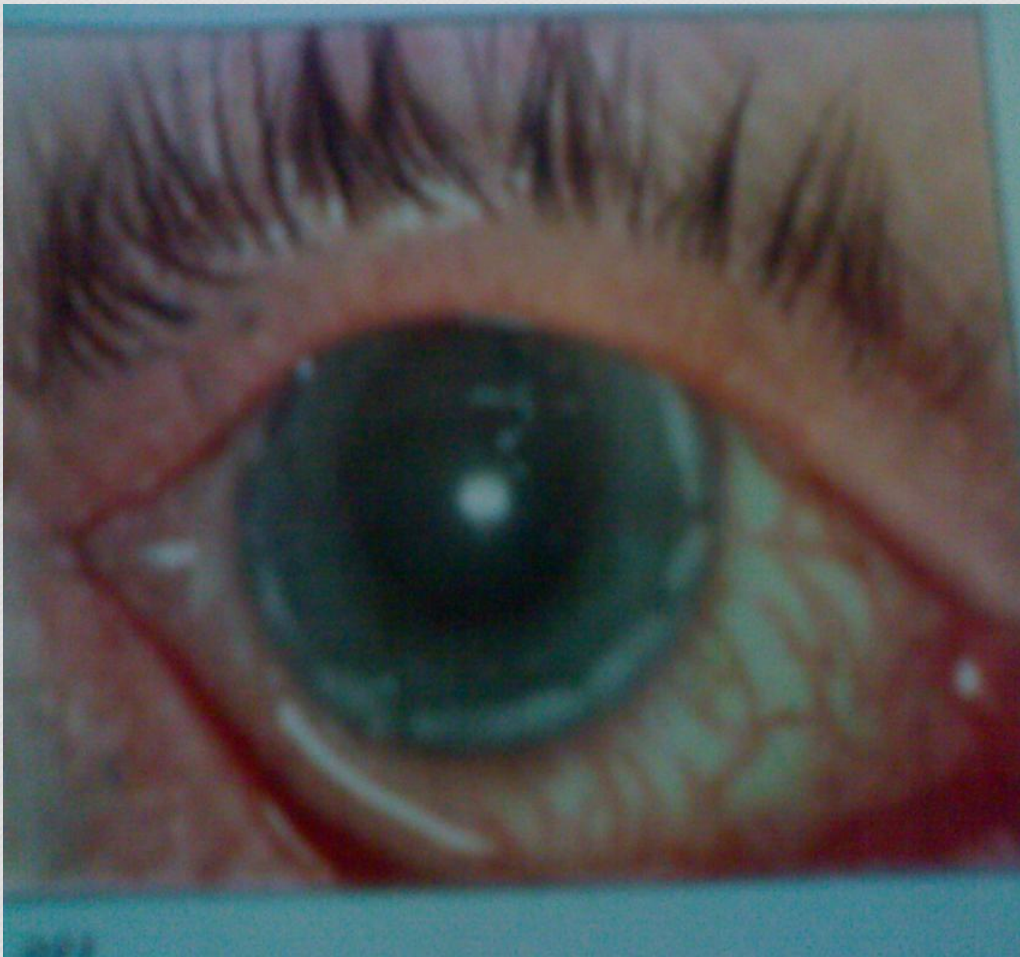- Шеттік жара

# Қасаң қабық аурулары



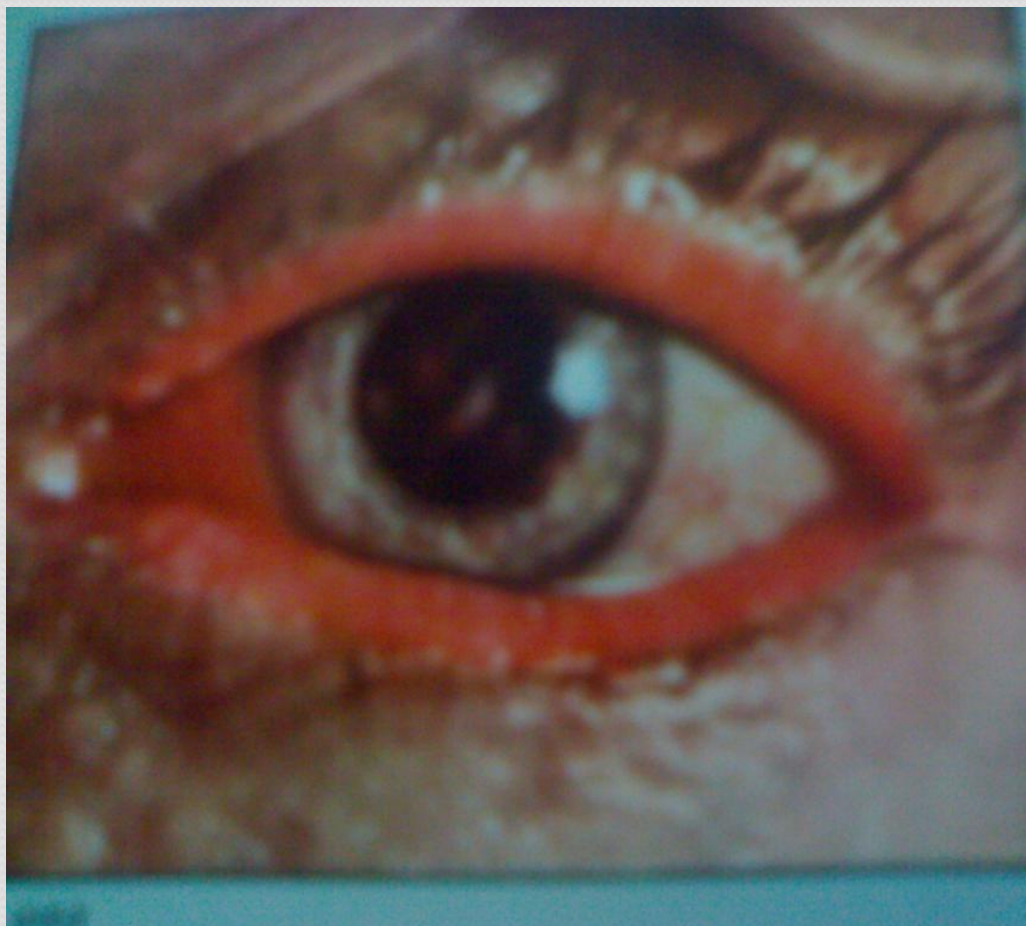- Шеттік жара

# Қасаң қабық аурулары



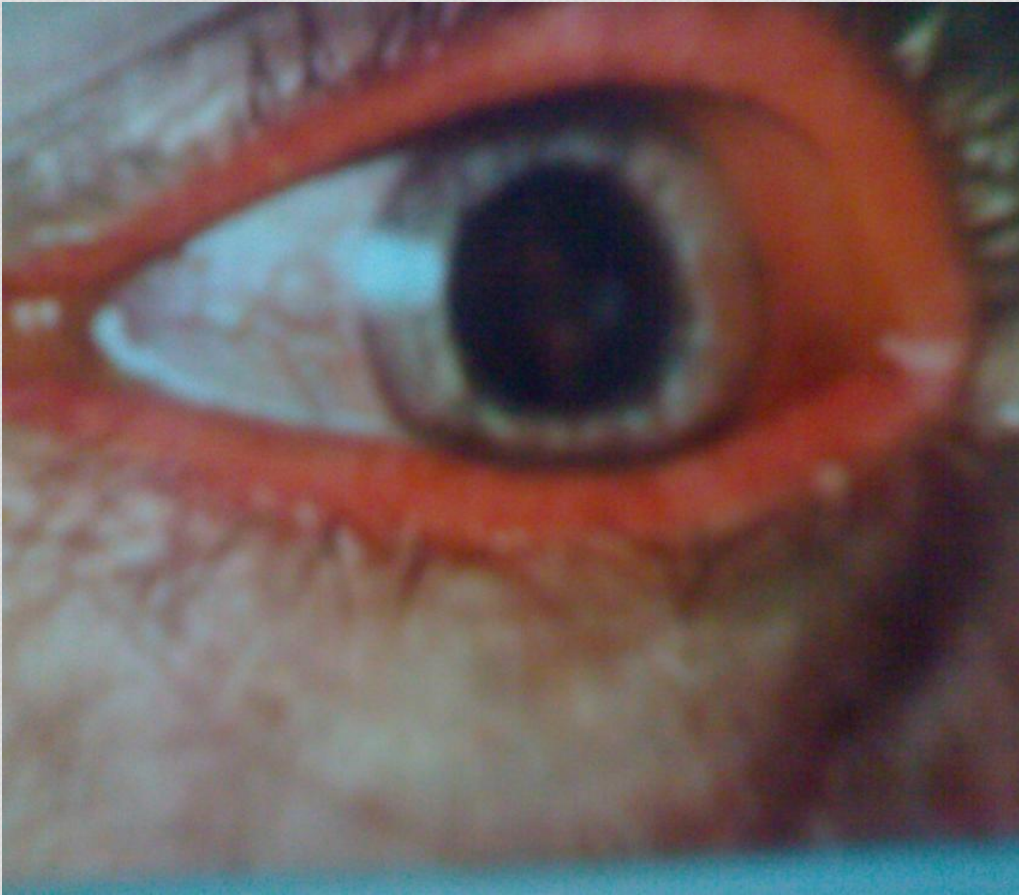- Шеттік жара

# Қасаң қабық аурулары



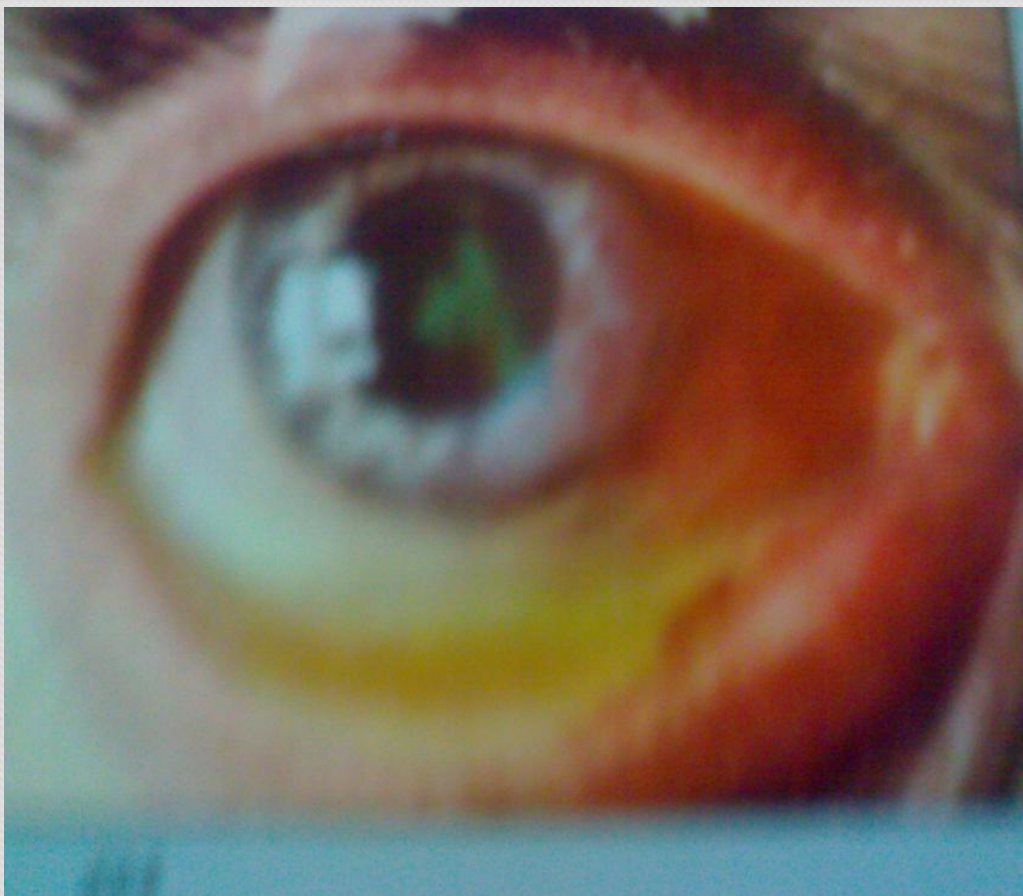
- Герпетикалық кератит

# Қасаң қабық аурулары



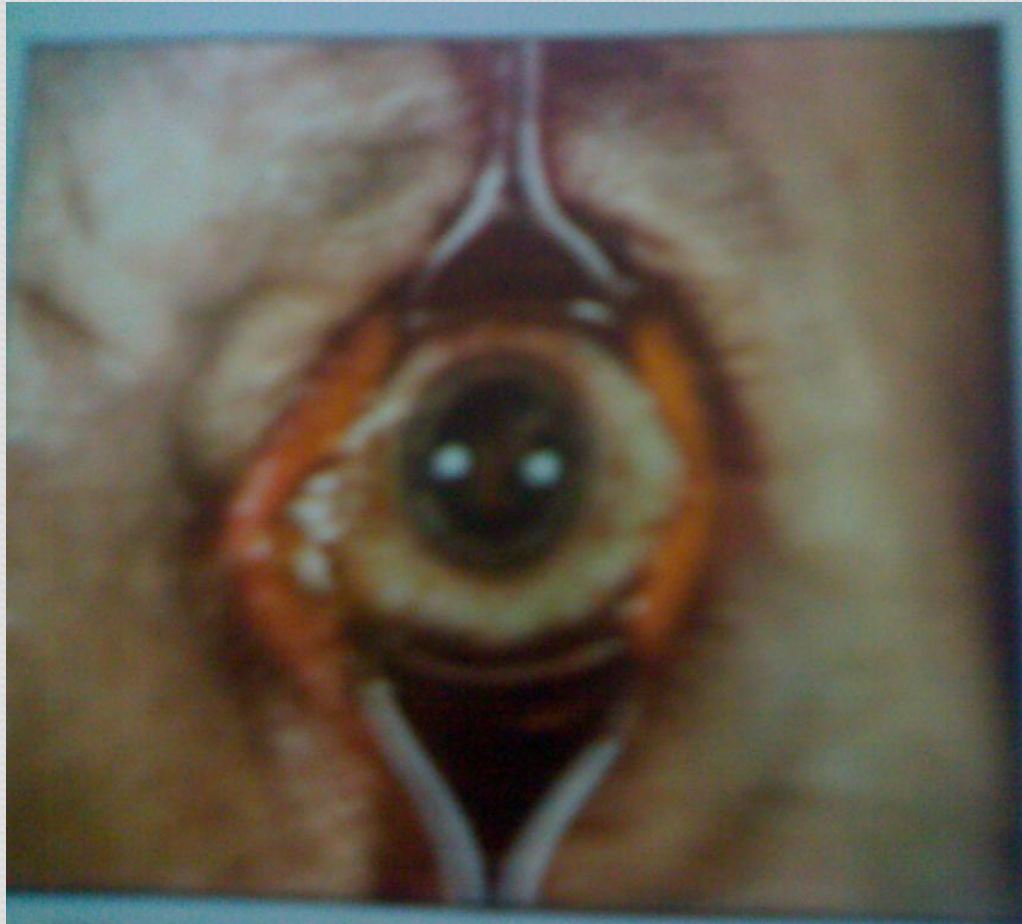- Герпетикалы  
қ кератит

# Қасаң қабық аурулары



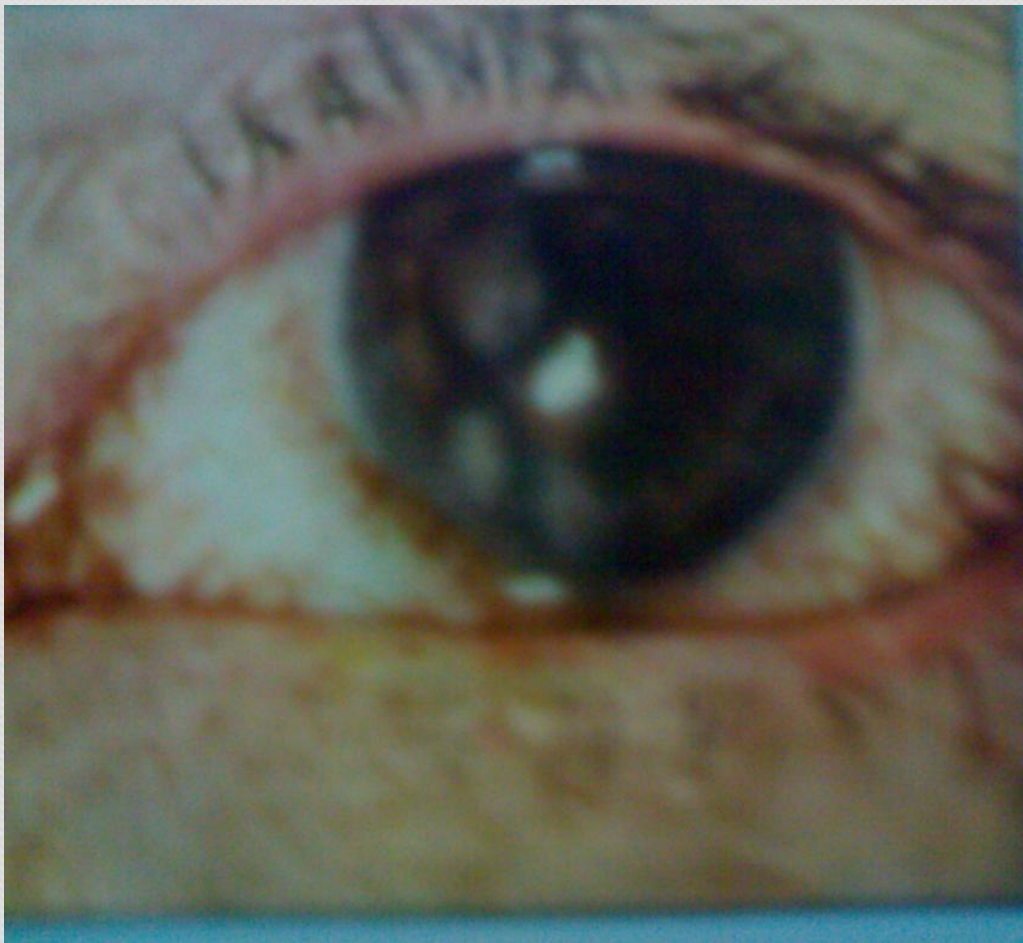- Герпетикалық кератит

# Қасаң қабық аурулары



- Герпетикалыық кератит

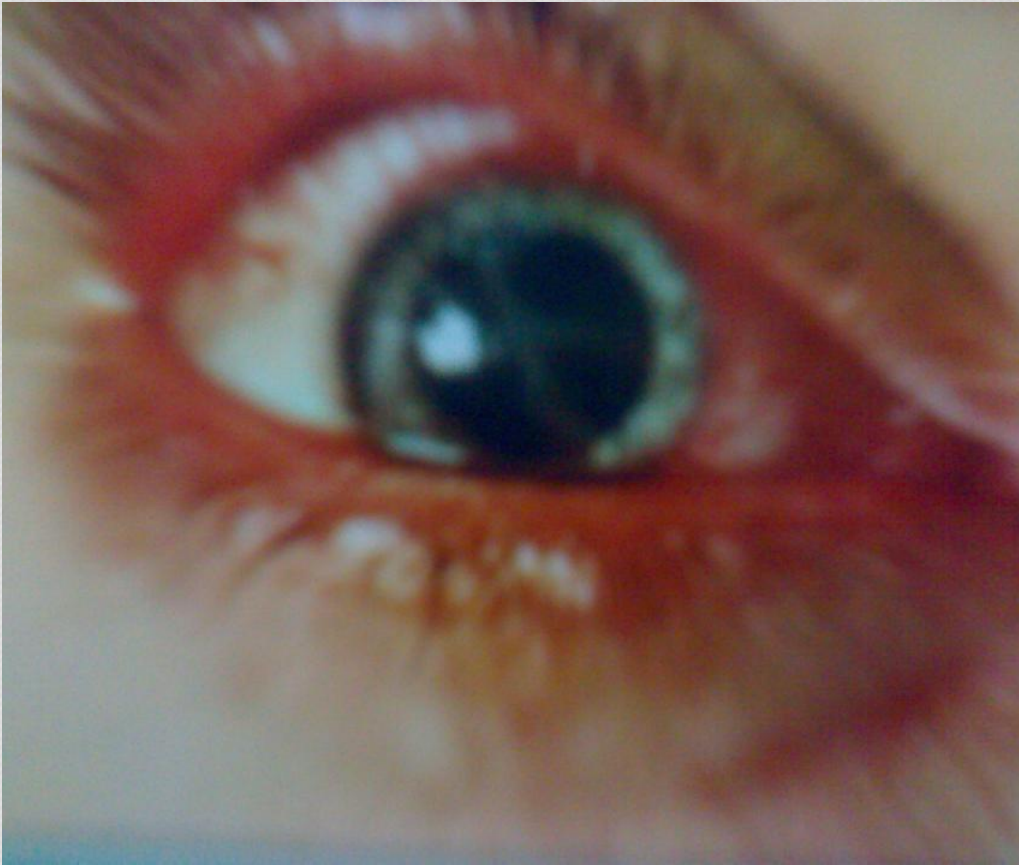# Қасаң қабық аурулары



- Герпетикалы қ кератит

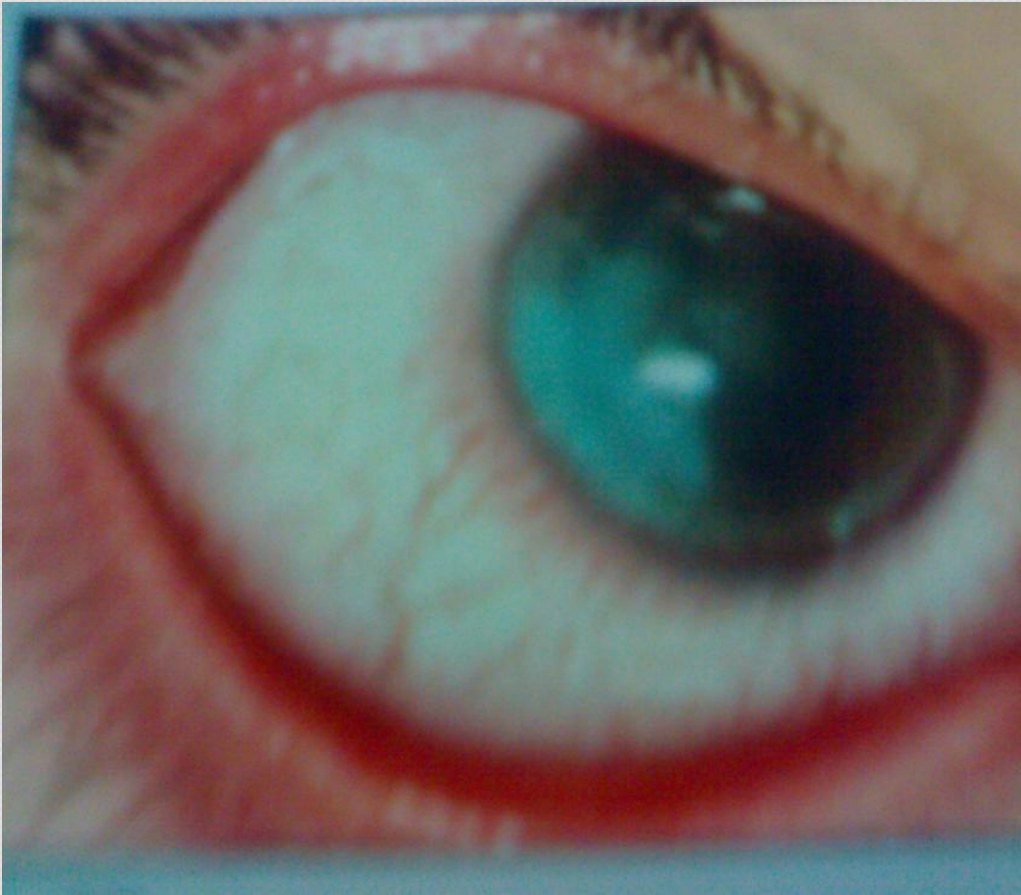

# Қасаң қабық аурулары



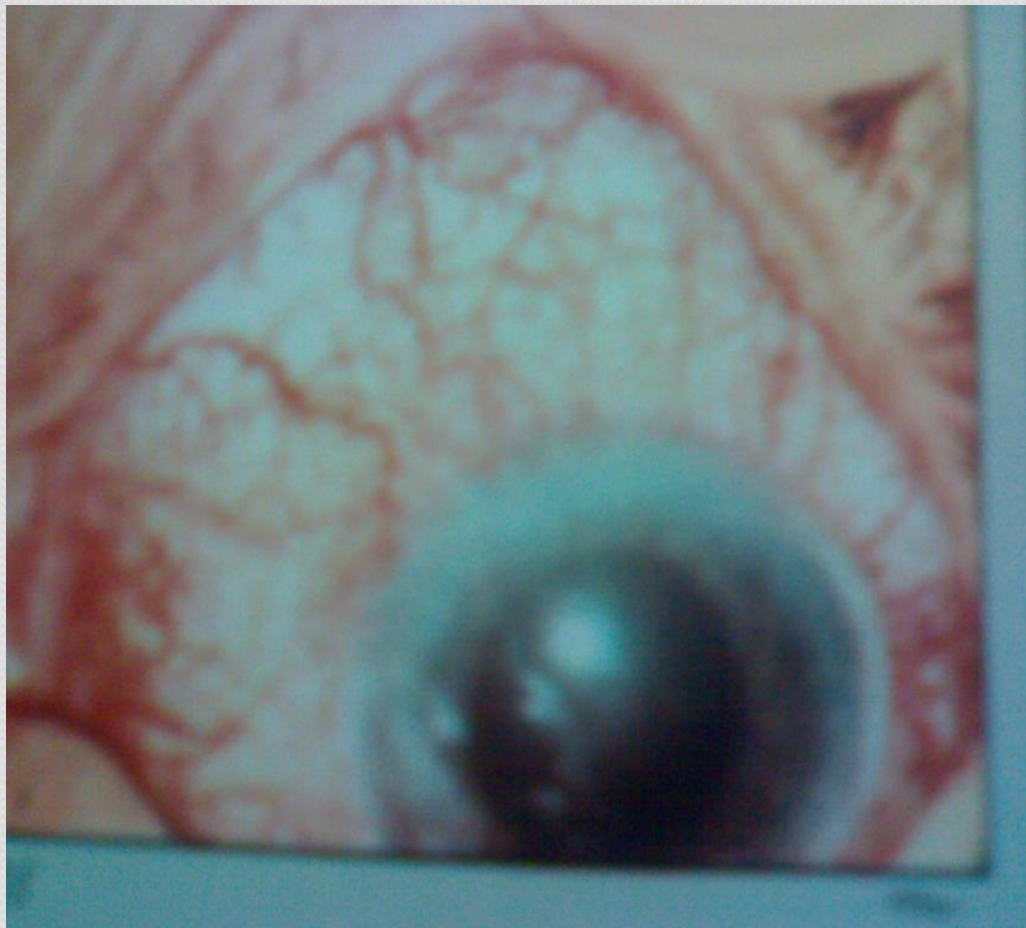- Герпетикалық кератит

# Қасаң қабық аурулары



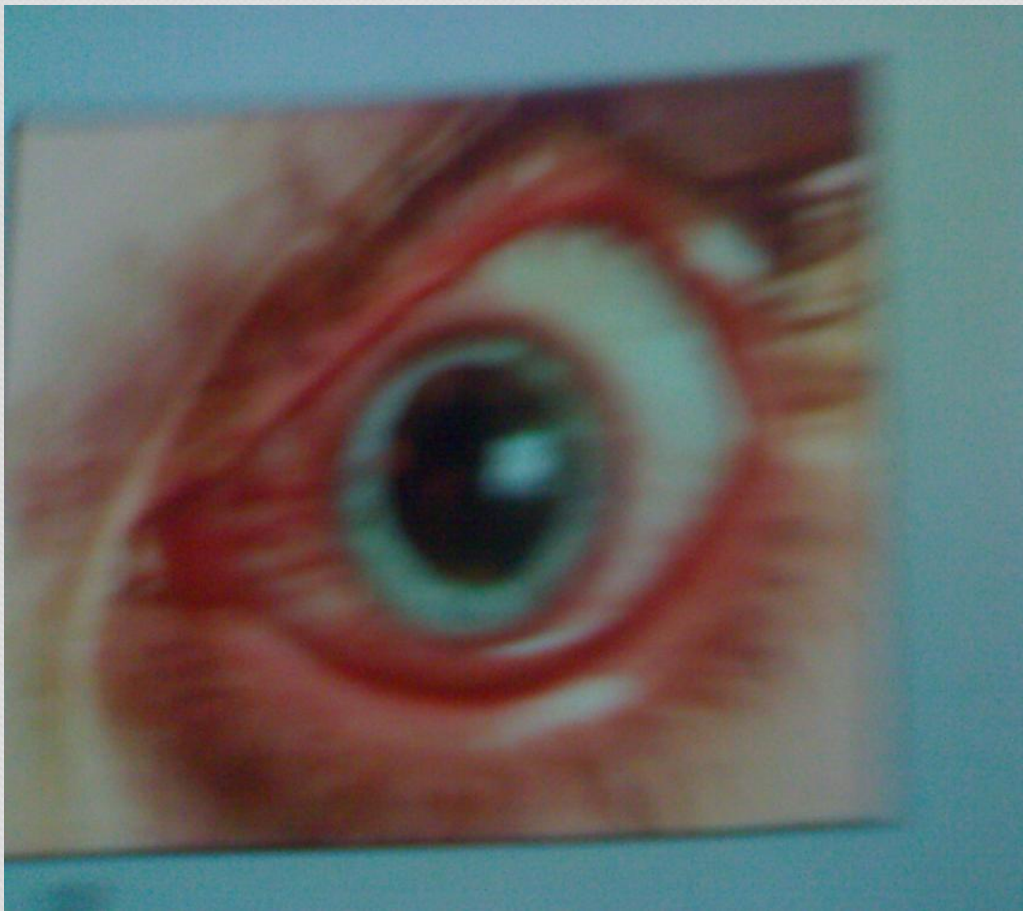
- Герпетикалық кератит

# Қасаң қабық аурулары



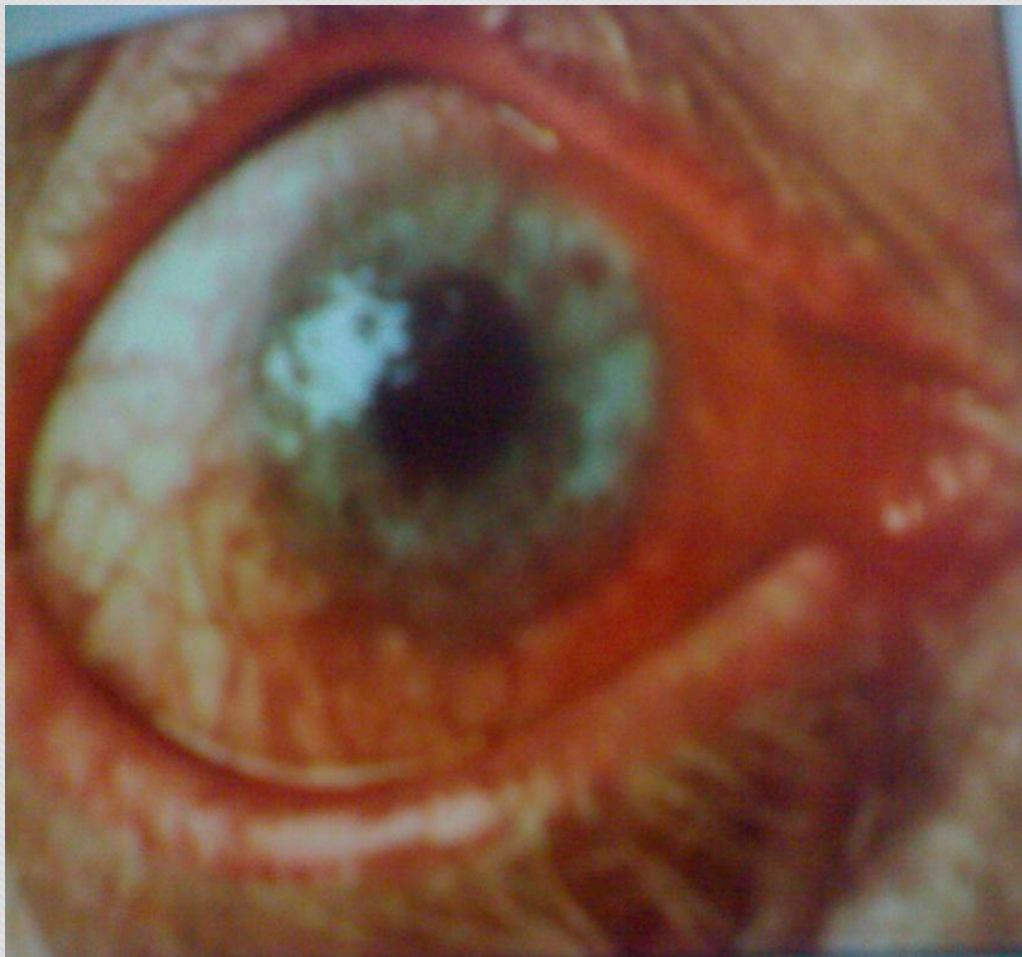- Герпетикалық кератит

# Қасаң қабық аурулары



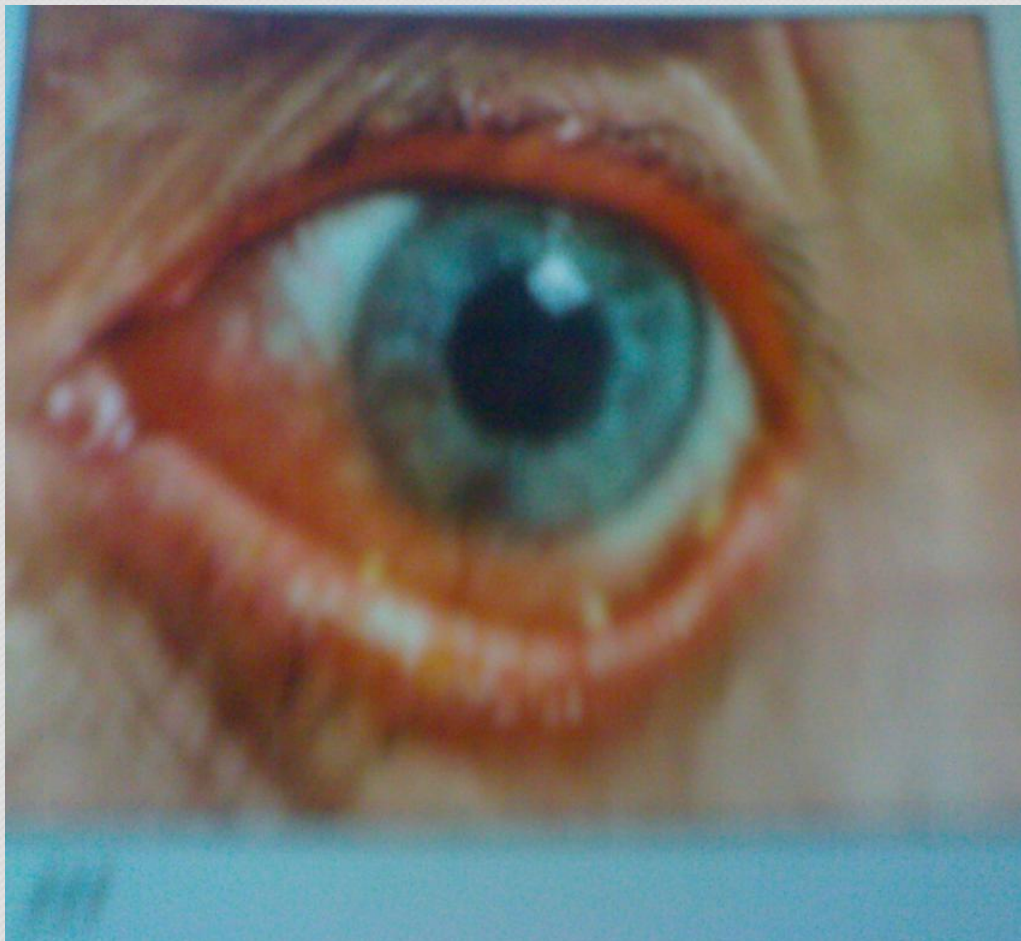
- Герпетикалық кератит

# Қасаң қабық аурулары



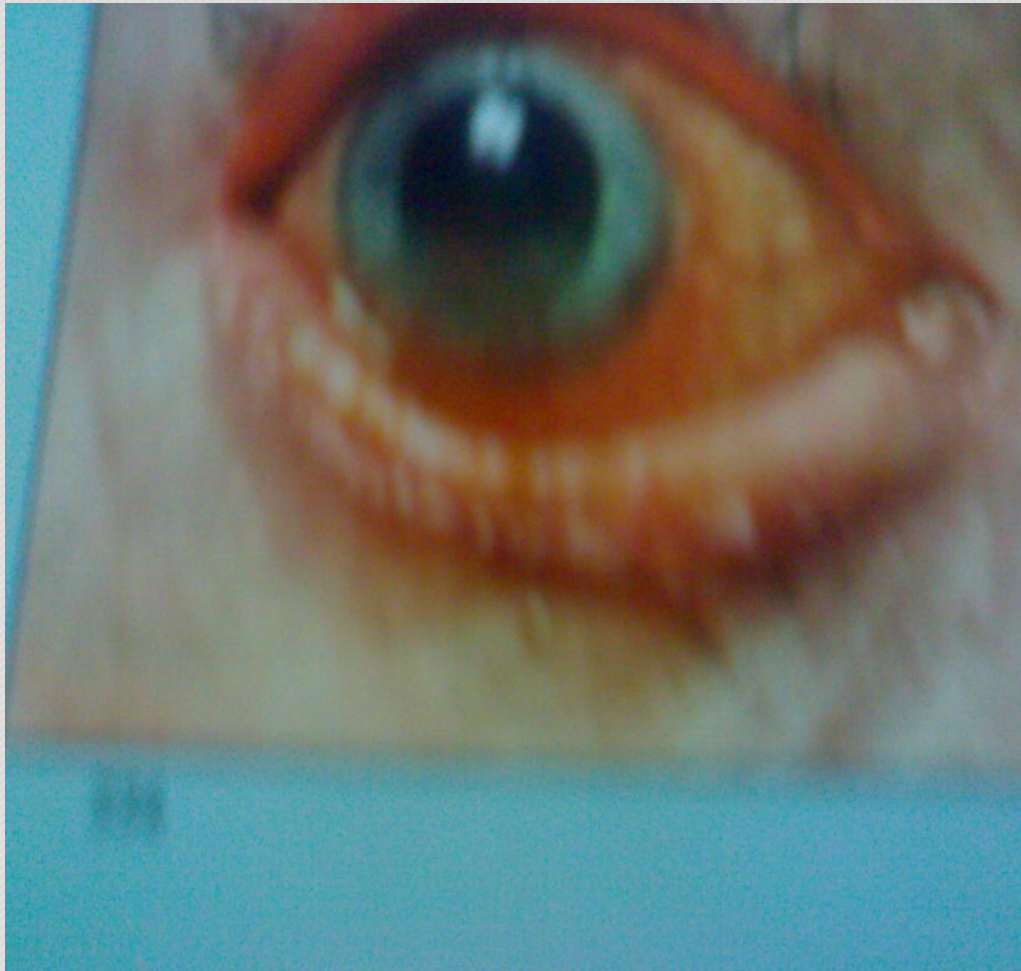
- Дендритті кератит

# Қасаң қабық аурулары



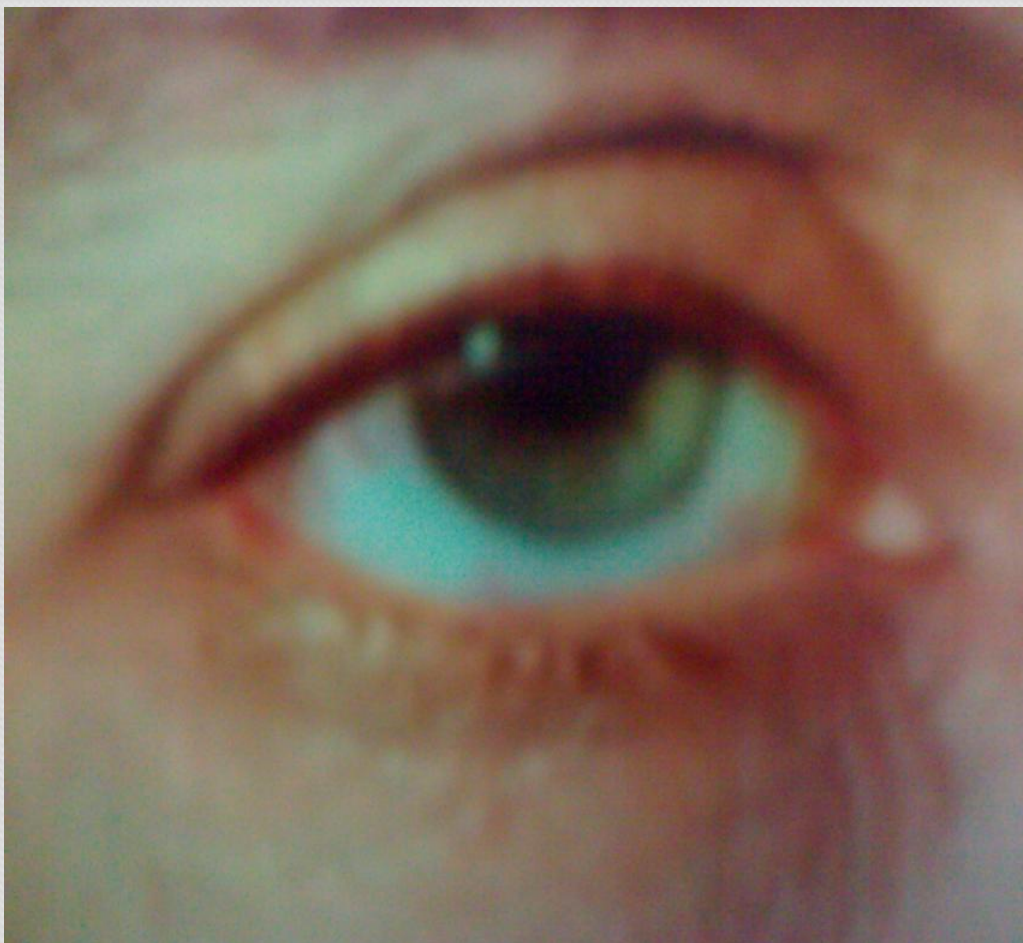
- Герпетикалық кератит

# Қасаң қабық аурулары



- Қасаң қабықтың белдемелі теміреткісі

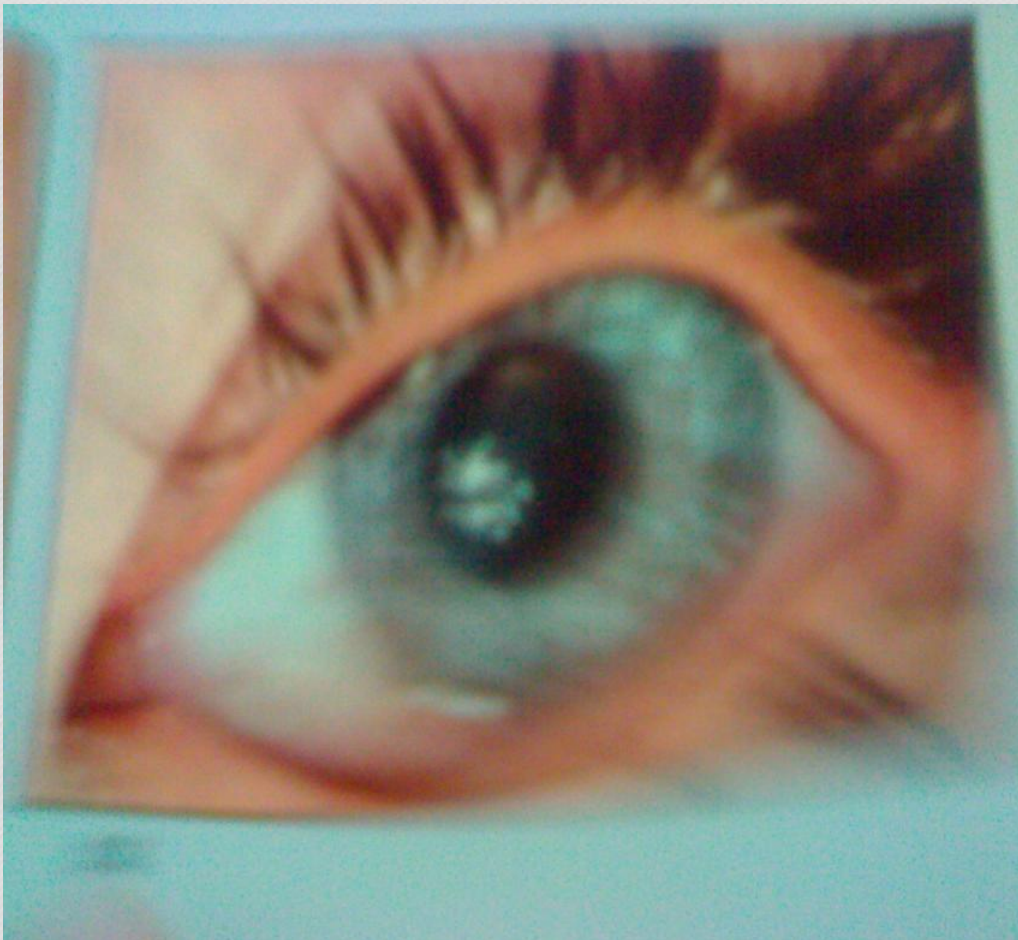
# Қасаң қабық аурулары



- Безеулі паннус

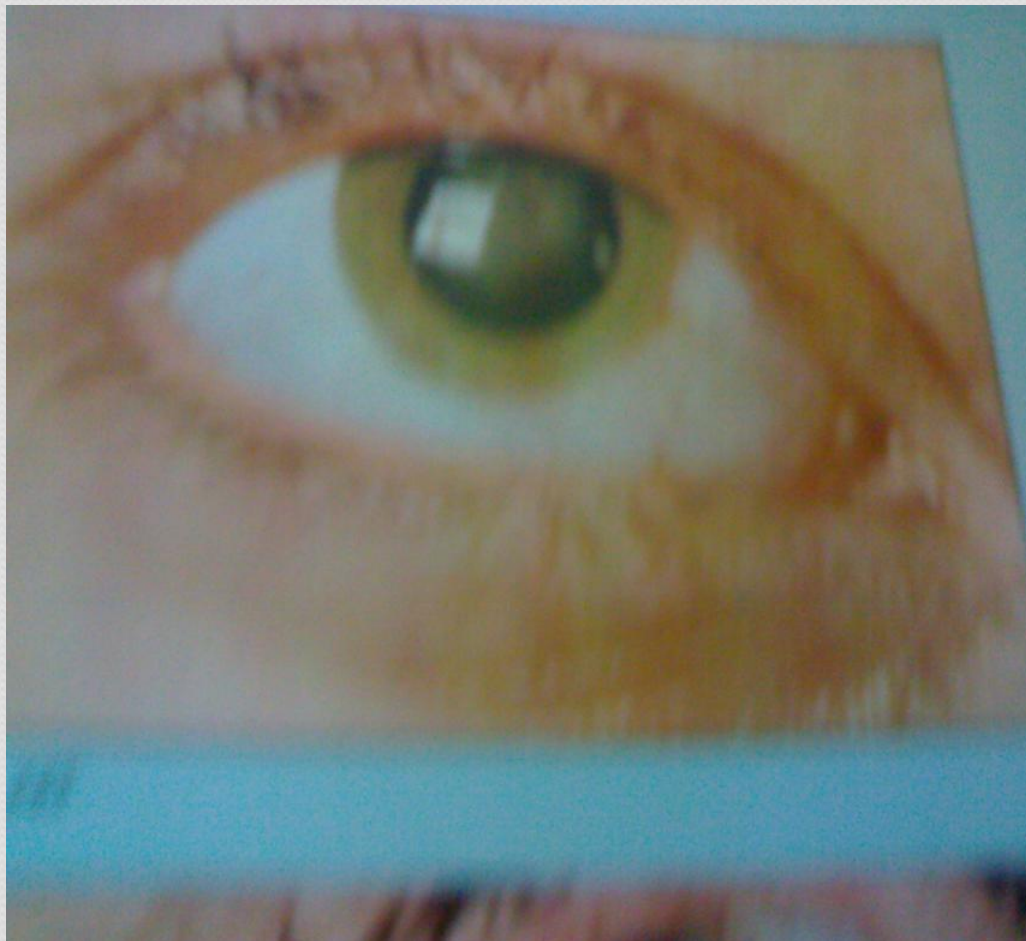

# Қасаң қабық аурулары



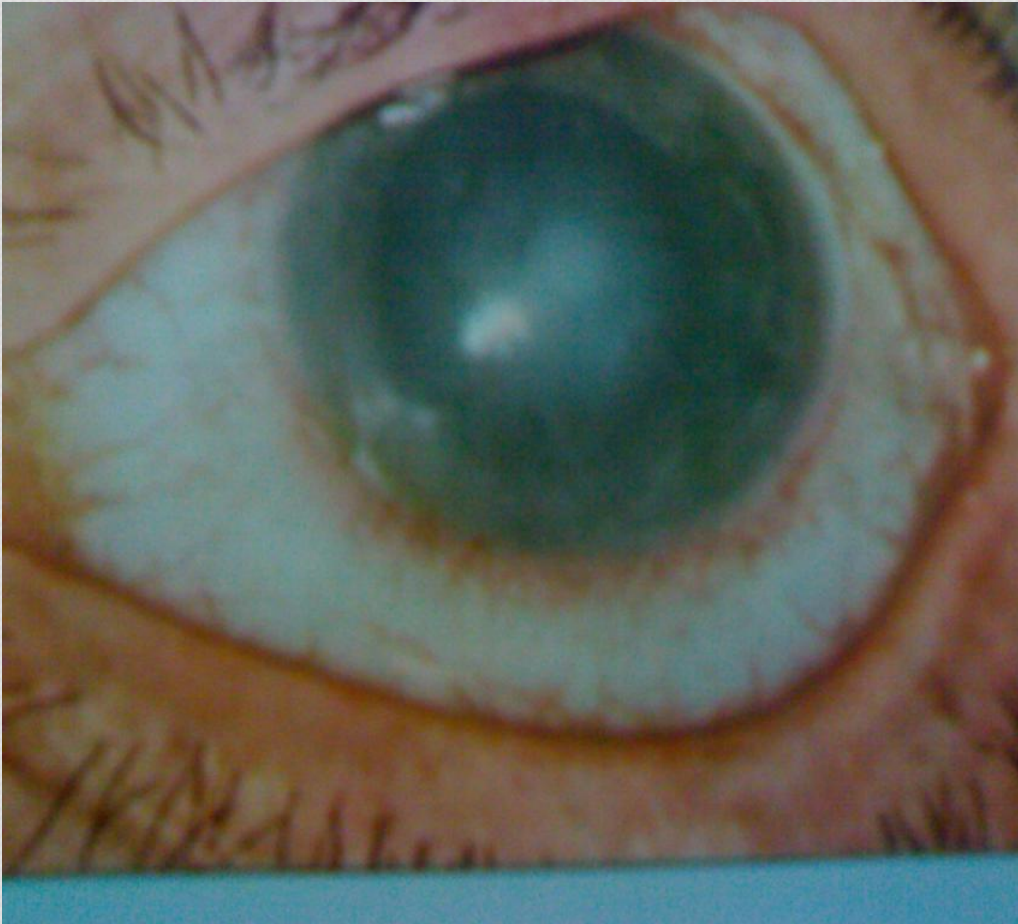- Безеулі панныс

# Қасаң қабық аурулары



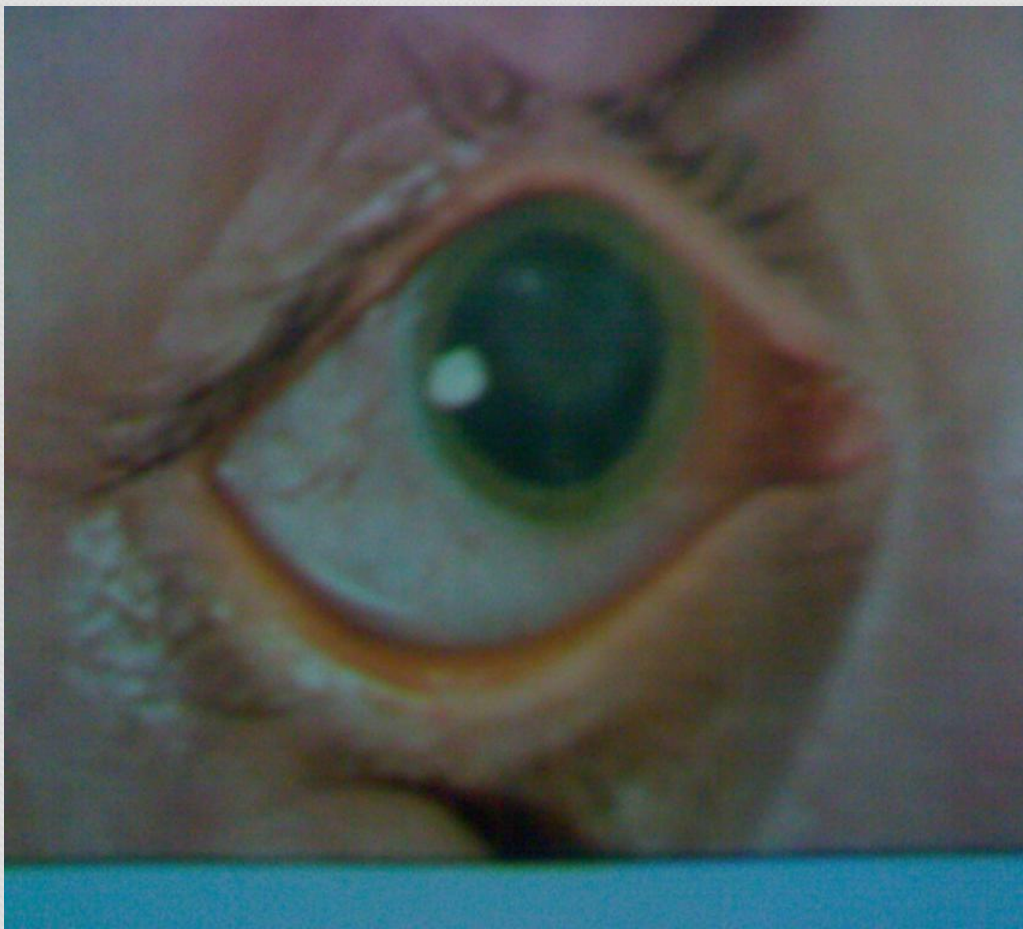- Безеулі паннус

# Қасаң қабық аурулары



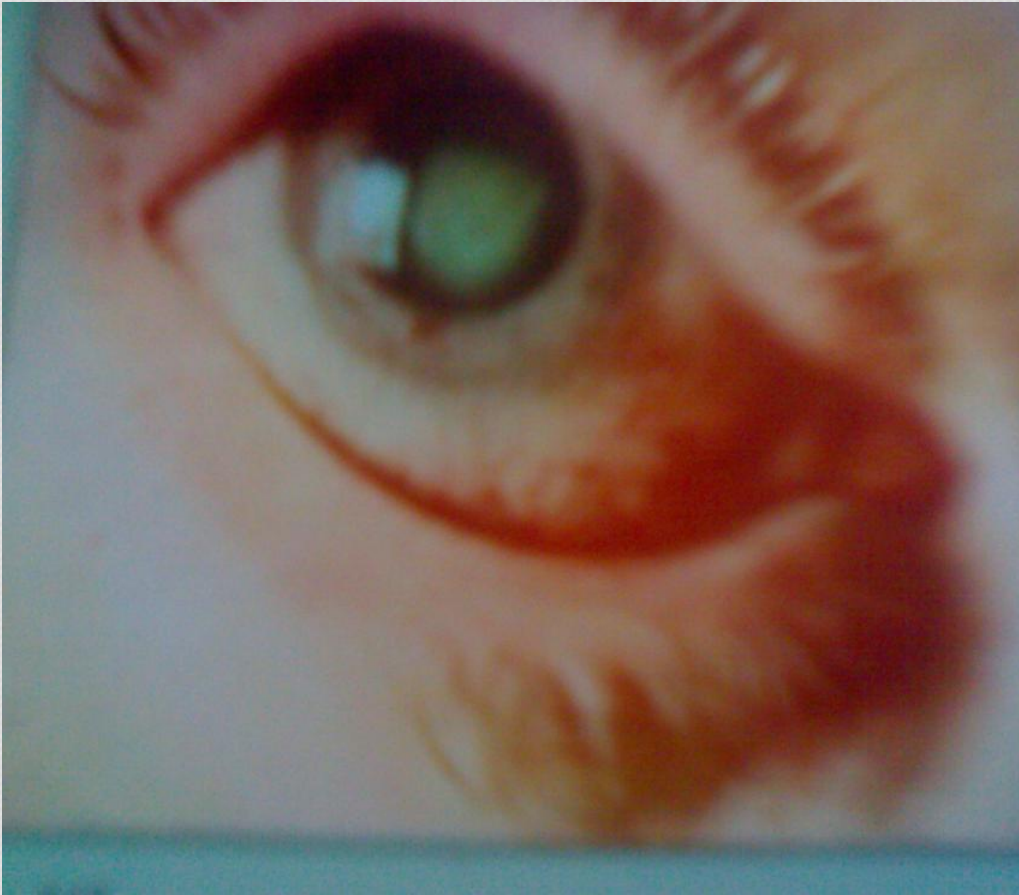- Лимфатикалық кератит

# Қасаң қабық аурулары



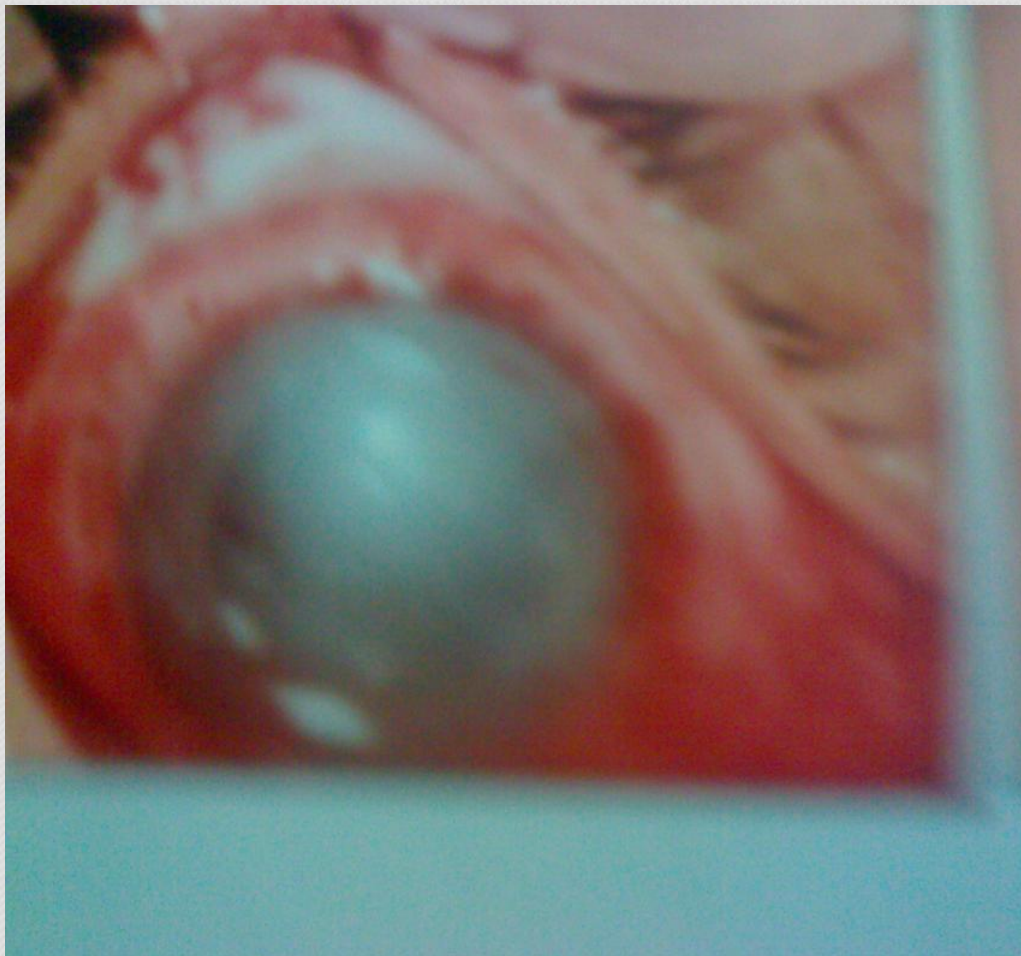- Таспалы кератит

# Қасаң қабық аурулары



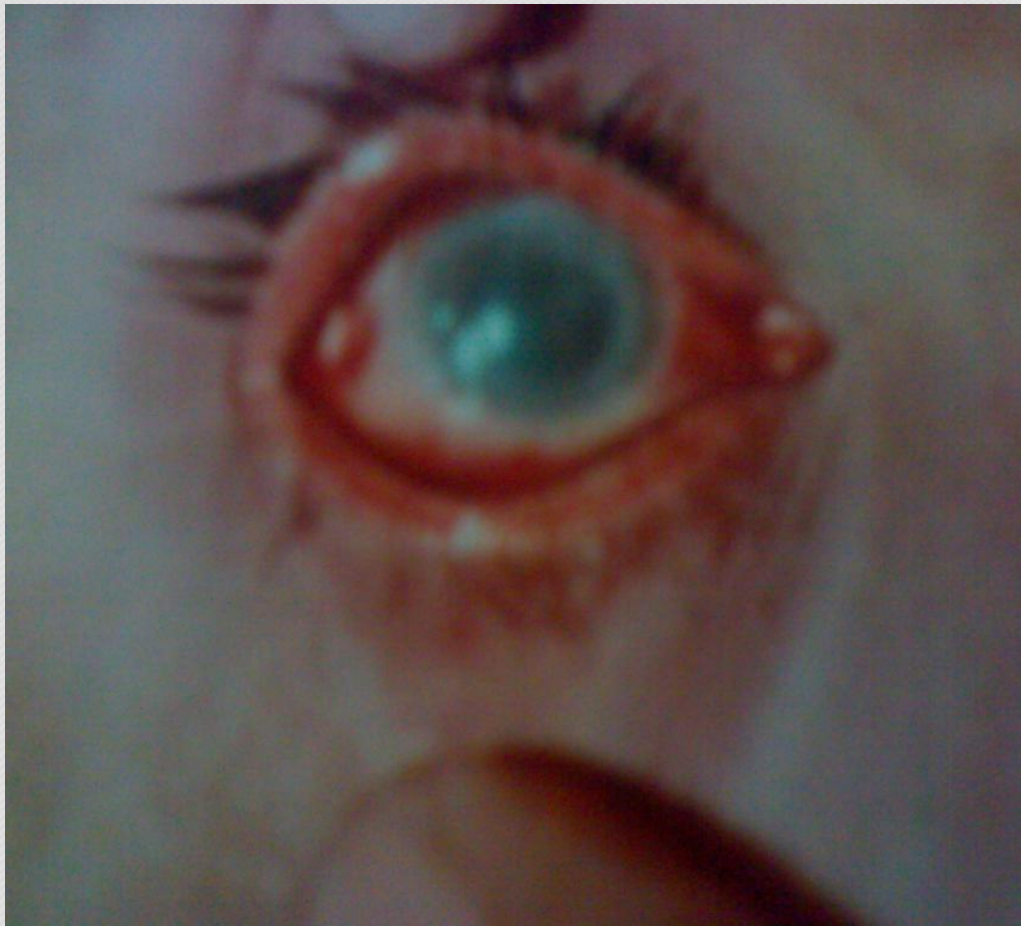- Диск тәрізді кератиттер

# Қасаң қабық аурулары



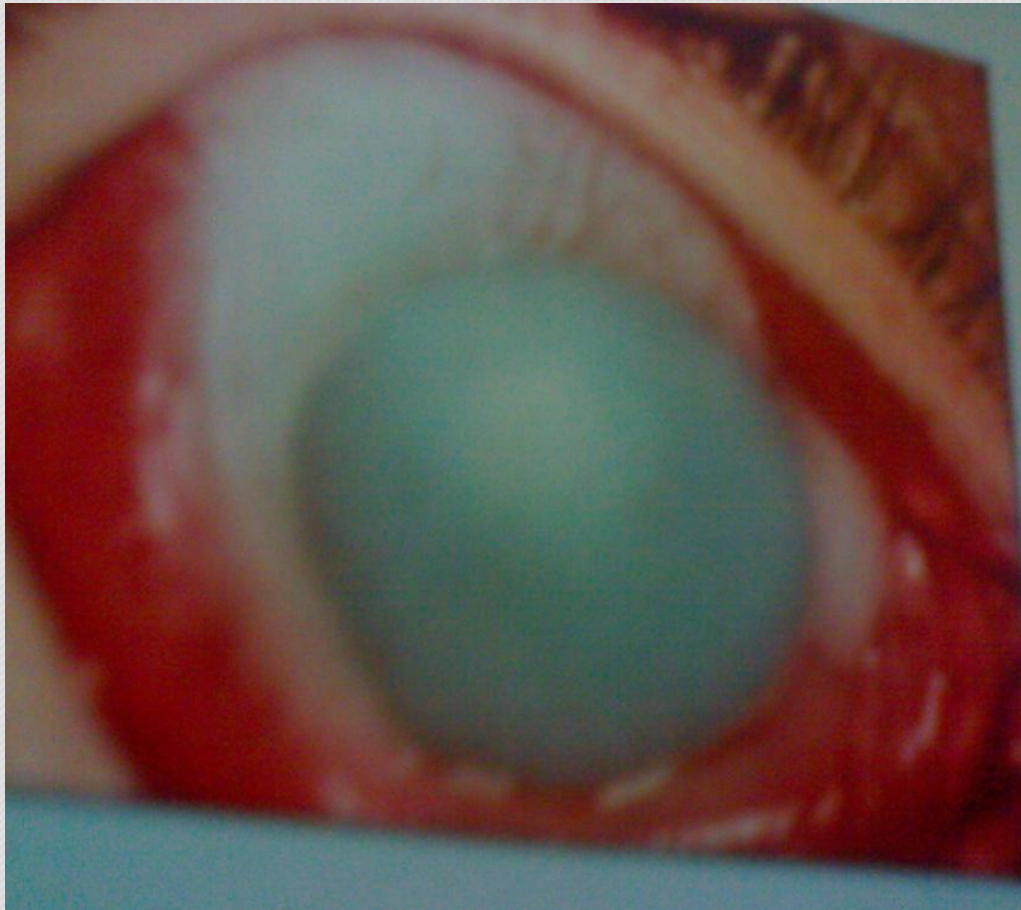- Диск тәрізді кератиттер

# Қасаң қабық аурулары



- Паренхимотозды кератит

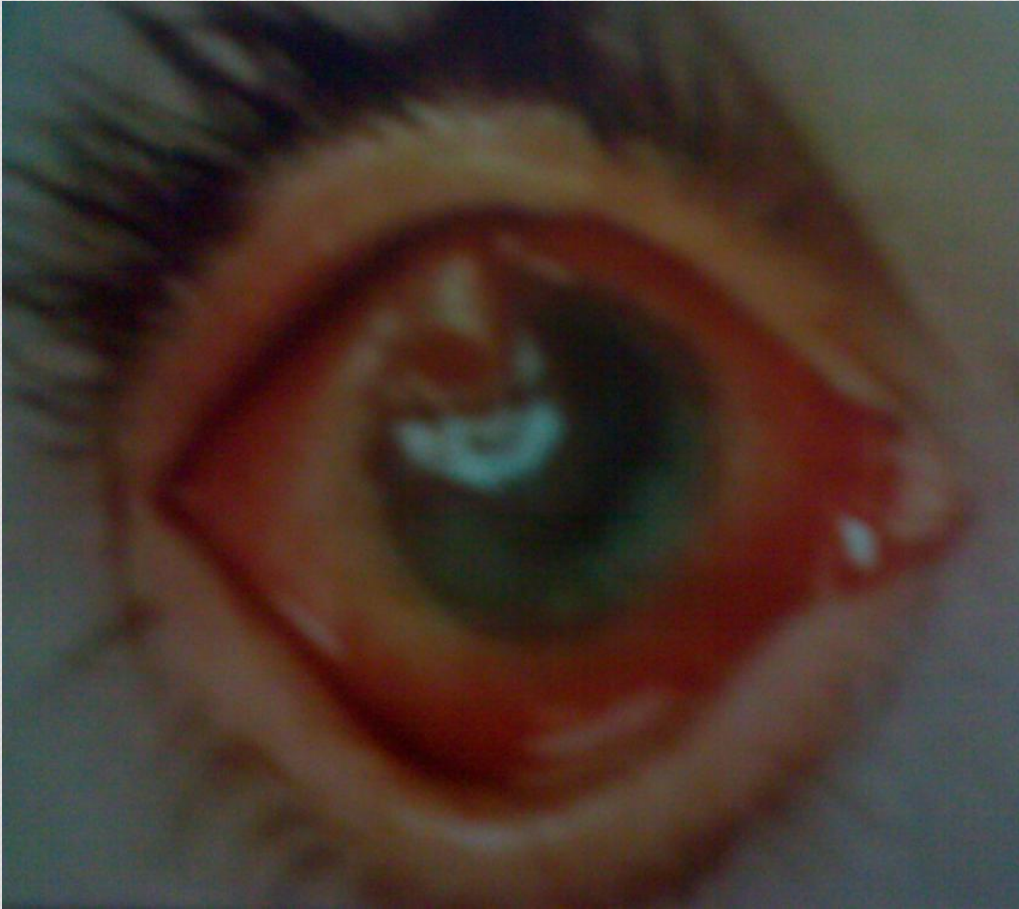# Қасаң қабық аурулары



- Химиялық күйік (извеспен)

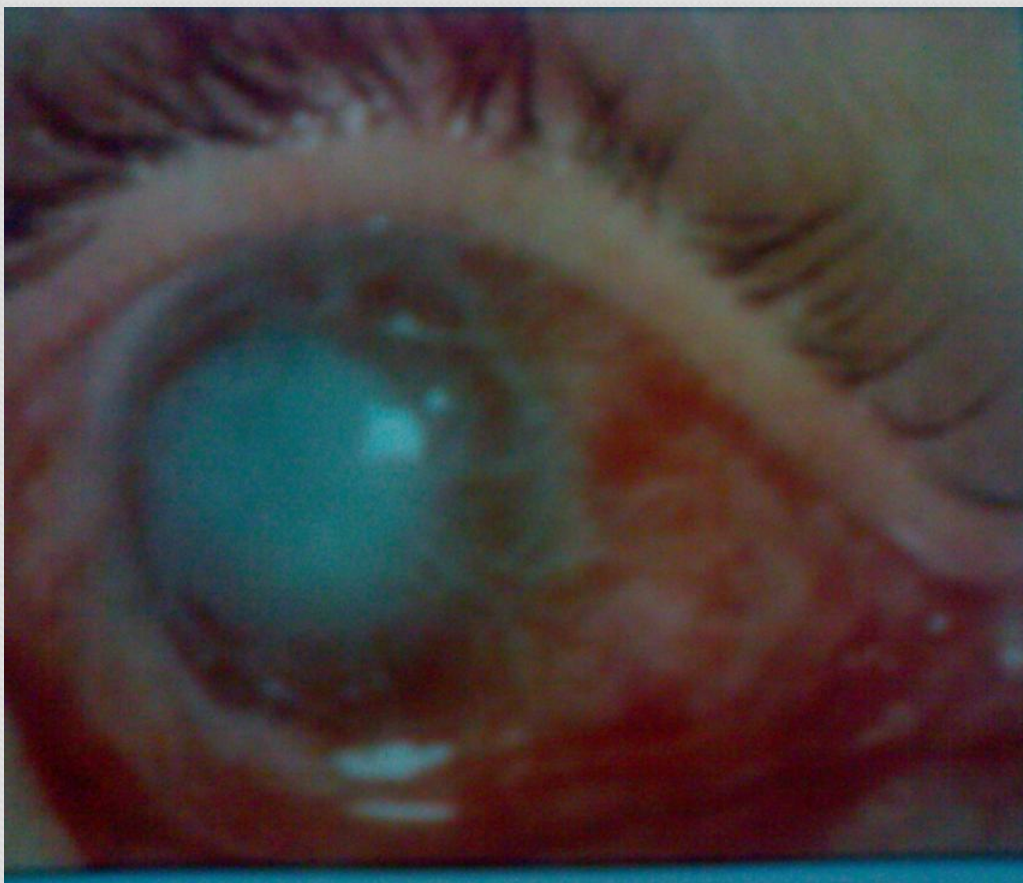

# Қасаң қабық аурулары



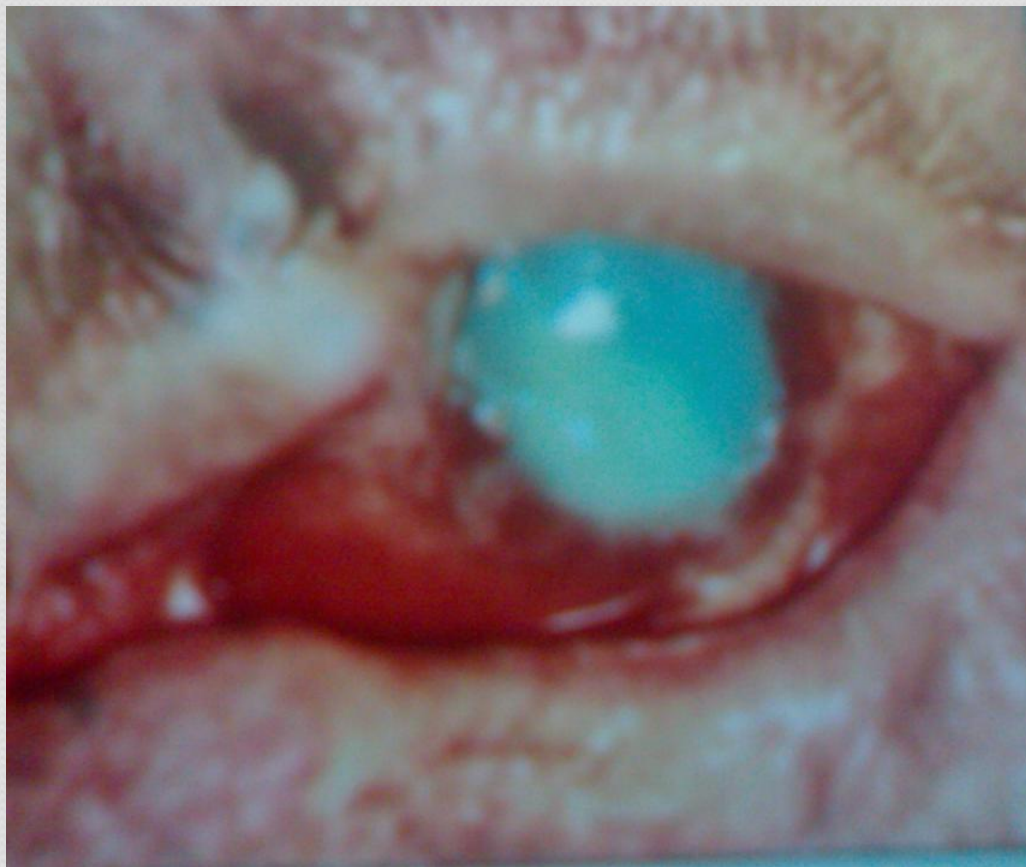- Химиялық күйік (извеспен)

# Қасаң қабық аурулары



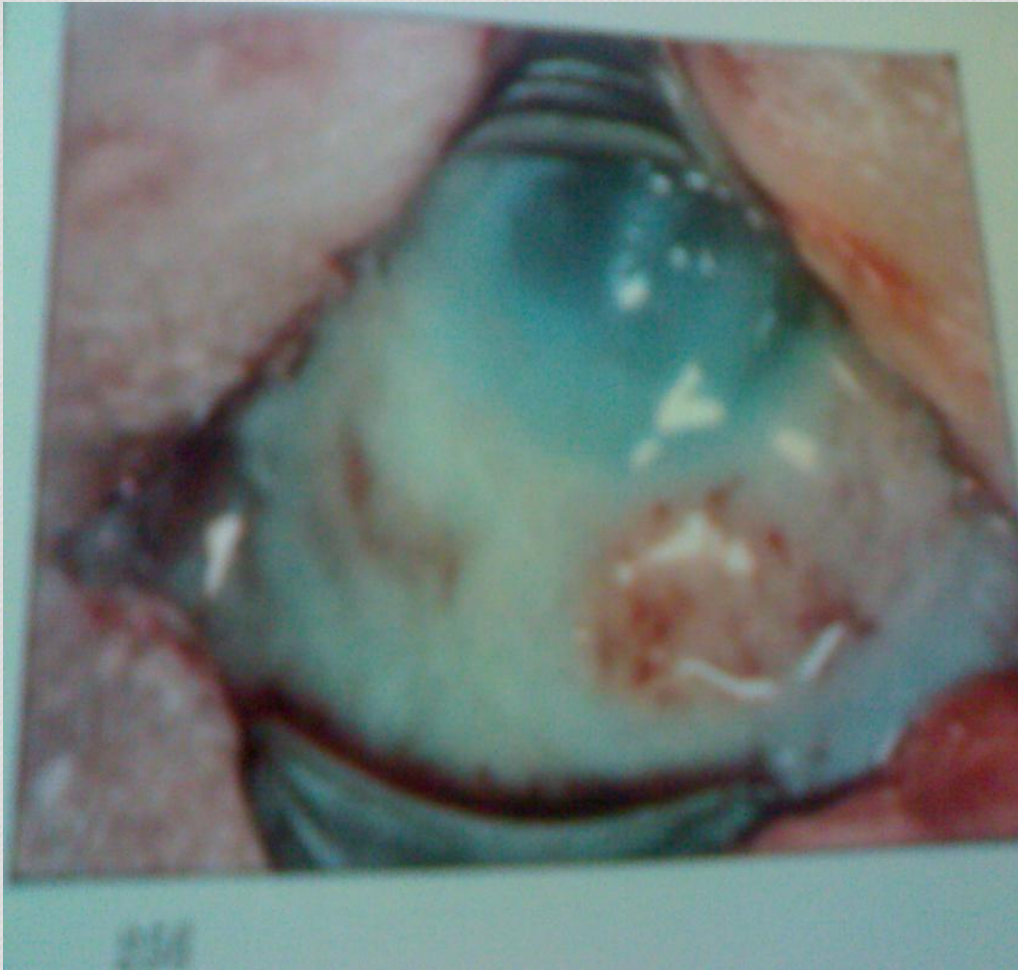
- Химиялық күйік (извеспен)

# Қасаң қабық аурулары



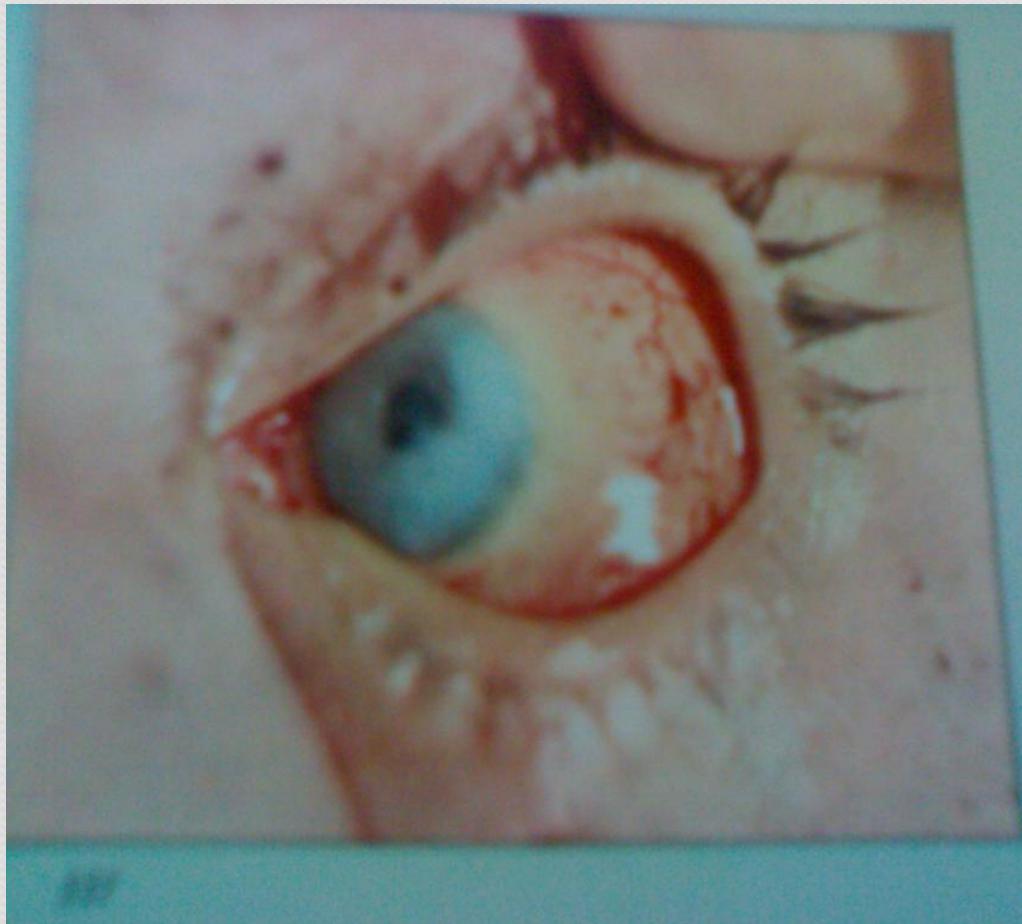- Химиялық күйік (извеспен)

# Қасаң қабық аурулары



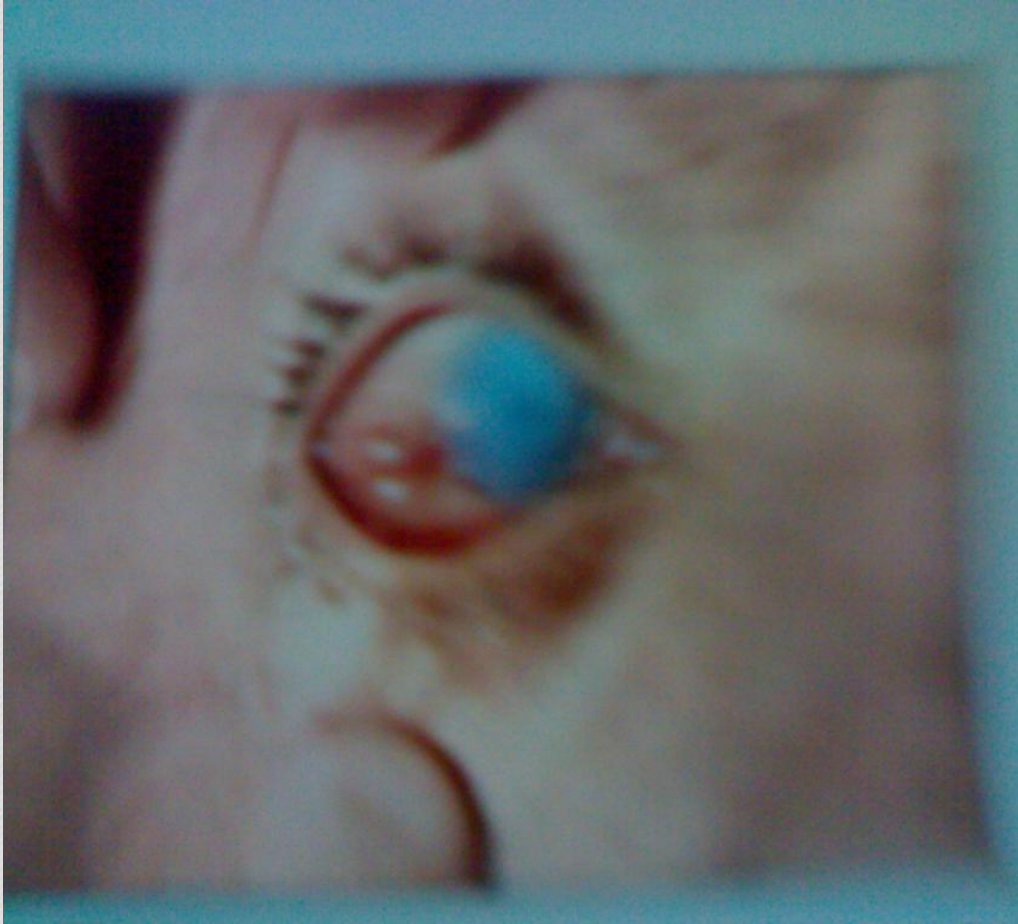- Химиялық күйік (тұз қышқылымен)

# Қасаң қабық аурулары



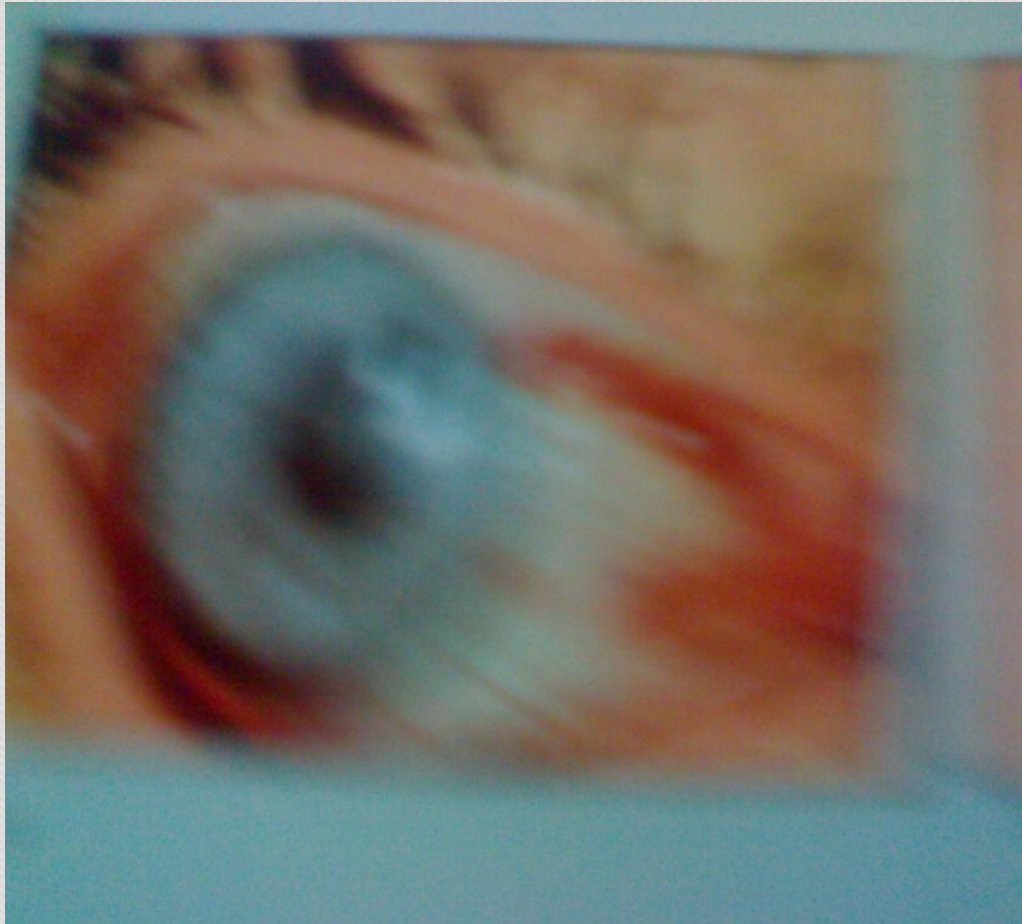
- Химиялық күйік (тұз қышқылымен)

# Қасаң қабық аурулары



- Химиялық күйік (тұз қышқылымен)

# Қасаң қабық аурулары



- Химиялық күйік (тұз қышқылымен)

# Семей мемлекеттік медицина университеті

Көңіл аударғаныңызға рахмет!

Семей – 2009 жыл